
B 3 9015 00223 879 1
University of Michigan – BUHR














CENTRALBLATT

FÜR PRAKTISCHE

AUGENHEILKUNDE.

HERAUSGEGEBEN

VON

DR. J. HIRSCHBERG,
A. O. PROFESSOR AN DER UNIVERSITÄT BERLIN,
GEH. MED.-RATH.

EINUNDZWANZIGSTER JAHRGANG.

MIT ZAHLREICHEN ABBILDUNGEN IM TEXT.



LEIPZIG,
VERLAG VON VEIT & COMP.
1897.

Druck von Metzger & Wittig in Leipzig.

Inhalt.

I. Originalaufsätze.

II. Klinische Beobachtungen.

Sachregister.

* Originalartikel.

Autorenregister.

* Originalartikel.

Centralblatt
für praktische
AUGENHEILKUNDE.

Herausgegeben von

Prof. Dr. J. Hirschberg, Geh. Med.-Rath, in Berlin.

Unter ständiger Mitwirkung der Herren Dr. Ancke in München, Dr. Berger in Paris, Prof. Dr. Birnbacher in Graz, Dr. Brailey in London, Prof. Dr. H. Cohn in Breslau, Doc. Dr. Cl. du Bois-Reymond in Berlin, Dr. Dahrenstaedt in Herford, Doc. Dr. E. Emmert in Bern, Dr. Ginsberg in Berlin, Prof. Dr. Goldzieher in Budapest, Dr. Gordon Norrie in Kopenhagen, Prof. Dr. Horstmann in Berlin, Dr. Issigonis in Smyrna, Prof. H. Knapp in New York, Prof. Dr. Krückow in Moskau, Dr. Kuthe in Berlin, Dr. Landau in Coblenz, Prof. Dr. Magnus in Breslau, Surg. Capt. F. P. Maynard in Calcutta, Dr. Michaelsen in Görlitz, Dr. van Millingen in Constantinopel, Dr. Moll in Berlin, Prof. Dr. J. Munk in Berlin, Dr. Neuburger in Nürnberg, Dr. Peltesohn in Hamburg, Doc. Dr. Peschel in Turin, Dr. Purtscher in Klagenfurt, Dr. M. Reich in Charkow, Dr. Scheer in Oldenburg, Prof. Dr. Schenkl in Prag, Doc. Dr. Schwarz in Leipzig, Dr. Spiro in Berlin, Dr. Stiel in Köln.

Monatlich ein Heft. Preis des Jahrganges 12 Mark. Zu beziehen durch alle Buchhandlungen des In- und Auslandes und die Postanstalten des Deutschen Reiches.

Januar. Einundzwanzigster Jahrgang. 1897.

I. Der Brechungsverlust bei Linsenentfernung.[1]

Von Prof. Dr. **Schoen** in Leipzig.

Die Verschiedenheit des Brechungsverlustes wird immer noch von mancher Seite als etwas Auffälliges betrachtet.

[1] Der vorliegende Aufsatz giebt eine leichter verständliche Darstellung des vom Verf. schon früher behandelten Themas, s. Arch. f. Augenh. XXVII. S. 268 und Arch. d'Ophtalm. 1896.

Es sei gegeben (obere Hälfte der Fig. 1) ein System mit den Hauptebenen H_1 und H_2 und der Vereinigungsweite H_2F, d. h. zwischen H_1 und H_2 der Axe parallele Strahlen kommen in F zur Vereinigung, beziehendlich von F ausgehende Strahlen sind zwischen H_2 und H_1 der Axe parallel.

Vermindern wir die in H_2 wirkende Brechkraft auf die Hälfte, so wird H_2F^1 die Vereinigungsweite und von F^1 ausgehende Strahlen werden bei H_2 der Axe parallel.

Lassen wir jedoch (untere Hälfte der Figur) gleichzeitig das System mit H_2 nach $H_2{}^0$ vorrücken um das Stück $H_2H_2{}^0 = F^1F^0$, so wird F^0 der Punkt, von welchem die Strahlen ausgehen, welche bei H_2 der Axe

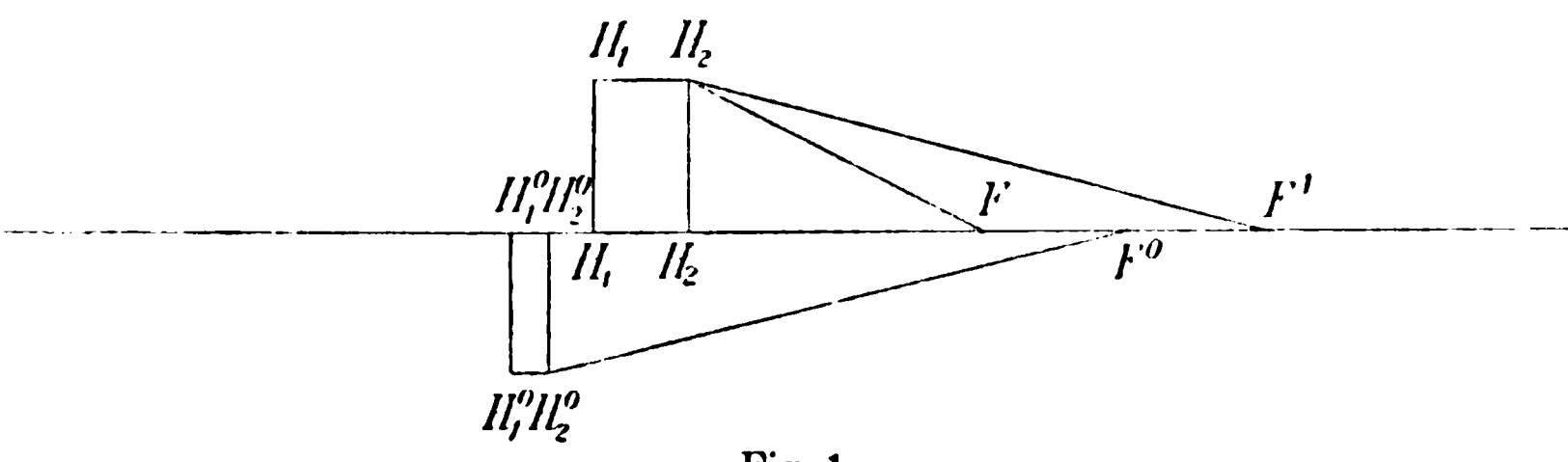


Fig. 1.

parallel werden. Der Vereinigungspunkt verschiebt sich von F nur bis F^0, nicht bis F^1, wie dem Brechkraftverluste entsprochen hätte; ein Theil des letzteren wird durch das Vorrücken der Hauptebene verdeckt.

Im menschlichen Auge bewirkt die Entfernung der Linse sowohl Brechkraftverlust als auch Verschiebung der Hauptebene.

Der Verlust an Brechkraft allein.

Den dioptrischen Werth W der Linse findet man, indem man die reciproken Werthe der Brennweiten des Vollauges und des aphakischen Auges von einander abzieht und mit 1000 multiplicirt:

$$W = (\Phi_1{}^1 - \Phi_1) \times 1000 = \left(\frac{1}{F_1{}^1} - \frac{1}{F_1}\right) \times 1000$$
$$= \left(\frac{1}{15,5} - \frac{1}{23,1}\right) \times 1000 = 64,5 - 43,3 = 21,2 \text{ L.-D.}$$

Wählt man die hinteren Brennweiten, so muss man mit $1000n = 1338$ multipliciren, wenn man den Werth in Luftdioptrien ausgedrückt erhalten will:

$$W = (\Phi_2{}^1 - \Phi_2) \times 1000n = \left(\frac{1}{20,7} - \frac{1}{30,91}\right) \times 1000n$$
$$= (48,3 - 32,3) \times 1,338 = 16,0 \times 1,338 = 21,2 \text{ L.-D.}$$

Aber 21,2 Luftdioptrien beträgt der Brechkraftverlust des emmetropischen Auges, dem Anschein nach wenigstens, nicht! Warum?

Die Wirkung des Vorrückens der zweiten Hauptebene allein.

Man hat (Fig. 2) zwei Systeme, das obere stärker und untere schwächer, welche beide zwischen ihren Hauptebenen der Axe parallele Strahlen in demselben Punkte zur Vereinigung bringen. Die Vereinigungsweite des

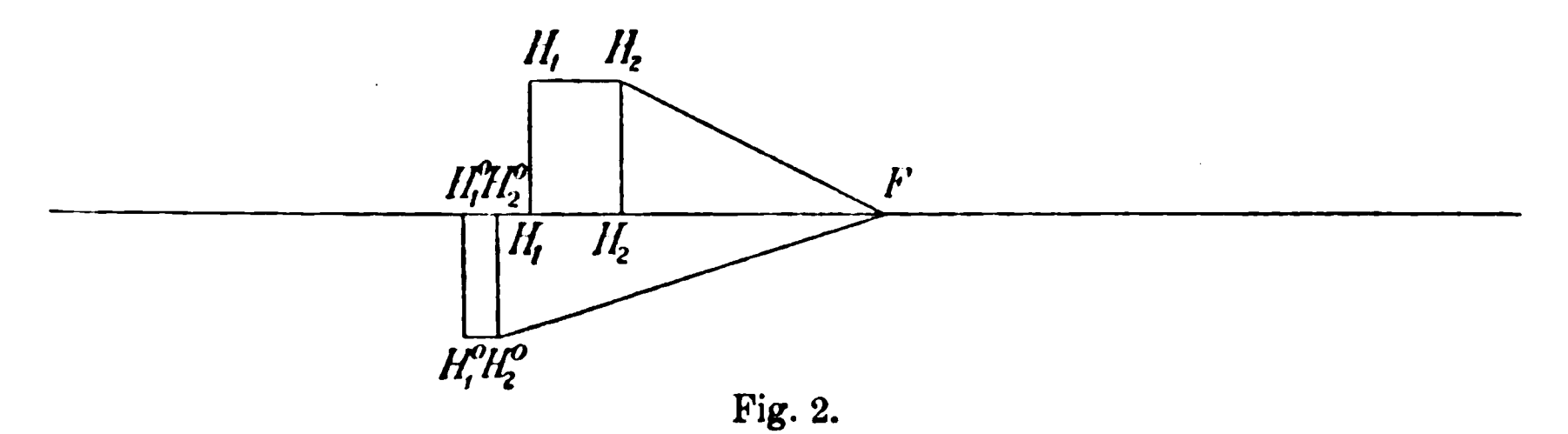


Fig. 2.

ersteren ist H_2F, die aufgewandte Brechkraft $= \frac{1}{H_2F}$; die Vereinigungsweite des letzteren $= H_2{}^0F$, die aufgewandte Brechkraft $= \frac{1}{H_2{}^0F}$. Diese beiden Brechkräfte machen die von F ausgehenden Strahlen in H_2 und $H_2{}^0$ der Axe parallel, wenn das schwächere, um ein Stück $H_2H_2{}^0 = u$ weiter von F entfernt ist.

Den Unterschied der Brechkräfte finden wir durch Subtraction:

$$U = \frac{1}{H_2F} - \frac{1}{H_2{}^0F}$$

oder, wenn wir $H_2{}^0F$, d. h. die Augenaxe, mit a bezeichnen:

$$U = \frac{1}{a-u} - \frac{1}{a} = \frac{u}{a(a-u)}.$$

Wünscht man den Werth in Luftdioptrien, so hat man mit $1000n$ zu multipliciren und bekommt:

$$U = \frac{1000n}{a-u} - \frac{1000n}{a} \quad \text{oder} \quad U = \frac{u}{a(a-u)} \times 1000n.$$

Im emmetropischen Auge ist $H_2F = a - u = 22{,}8 - 2{,}1 = 20{,}7$ und die entsprechende Brechkraft $= \frac{1}{20{,}7} \times 1000n = 64{,}5$ L.-D.

$H_2{}^0F = a = 22{,}8$ und die entsprechende Brechkraft $= \frac{1}{22{,}8} \times 1000n$ $= 58{,}7$ L.-D.

Wir erhalten:

$$U = \frac{1000n}{20{,}7} - \frac{1000n}{22{,}8} = 64{,}5 - 58{,}7 = 5{,}8 \text{ L.-D.},$$

oder nach der anderen Formel:

$$U = \frac{2{,}1 \times 1338}{22{,}8 \times 20{,}7} = 5{,}8 \text{ L.-D.}$$

Das um 5,8 L.-D. schwächere System leistet, ferner liegend, das Gleiche, wie das nähere stärkere.

Der offenbare Verlust.

Das Vorrücken der Hauptebene hebt einen Theil des Brechungsverlustes wieder auf.

Der offenbare Verlust beträgt somit:

$$V = W - U = \Phi_1^{\,1} - \Phi_1 - \frac{u}{a(a-u)} \times 1000n.$$

Für das emmetropische Auge ist $V = 21{,}2 - 5{,}8 = 15{,}4$ L.-D_1. Dieser Betrag muss nun an der vorderen Hauptebene, welche im aphakischen Auge mit der hinteren zusammenfällt, bei $H_1^{\,0}$ zu Tage treten. Er entspricht einem 15 mm vor der Hornhaut befindlichen Glase von 11,6 L.-D.

Weshalb ist der offenbare Verlust im myopischen Auge nicht derselbe?

Die allgemeine Formel lautet:

$$V = W - U$$

$$V = \Phi_1^{\,1} - \Phi_1 - \frac{u}{a(a-u)} \times 1000n$$

oder nach Einsetzung der Werthe:

$$V = 21{,}2 - \frac{2{,}1 \times 1338}{a(a-2{,}1)}.$$

In myopischen Augen ist der Werth von a ein verschiedener. Der Werth von U vermindert sich augenscheinlich mit dem Anwachsen von a, d. h. mit der Verlängerung der Axe. Mit der Verminderung von U wächst wiederum der offenbare Verlust V. Je höher der Grad der Myopie ist, desto mehr nähert sich der offenbare Verlust V dem eigentlichen Linsenwerth W. Der offenbare Verlust des emmetropischen Auges, welchen man sich gewöhnt hat, gewissermaassen als den „normalen" zu betrachten, weicht viel mehr vom dioptrischen Linsenwerth ab, als derjenige myopischer Augen.

Beifolgende Tabelle enthält die Werthe von 9 Augen mit, um je 1 mm verschiedenen Axenlängen, sowohl für die Hornhaut als den Ort der Brille, 15 mm davor berechnet. Die zwischenliegenden Werthe lassen sich durch Interpolation ohne erheblichen Fehler finden.

Der Unterschied in der Verminderung U des Verlustes zwischen emmetropischem Auge und dem myopischen von 30,91 Axenlänge beträgt nicht weniger als 2,7 L.-D. (O. d. H.). Um ebensoviel höher ist in diesem myopischen Auge der offenbare Verlust.

Der wirkliche Verlust des myopischen Auges, obgleich höher als der des emmetropischen, erreicht meistens nicht die rechnungsmässige Höhe! Warum?

Der Brechungsverlust bei Linsenentfernung.

Ausgleichung		Linsenlage vor Aphakie	22,8	23,8	24,8	25,8	26,8	27,8	28,8	29,8	30,91	∞
		Axenlänge a	22,8	23,8	24,8	25,8	26,8	27,8	28,8	29,8	30,91	∞
vorderer Hauptpunkt 1,76 mm hinter der Hornhaut	Myopie vor Aphakie $\varphi_1{}'$	normal	0	3	5,7	8,2	10,5	12,6	14,6	16,3	18,1	—
		1 mm rückwärts	Hy.1,7*	1,3	4,1	6,7	9,0	11,2	13,2	15,0	16,9	—
		2 „ „	Hy.3,3*	Hy.0,2*	2,6	5,2	7,6	9,8	11,9	13,7	15,7	—
		3 „ „	Hy.5,0*	Hy.1,8*	1,1	3,8	6,2	8,4	10,5	12,4	14,4	—
	Verminderung des Verlustes U	normal	5,8	5,4	5,0	4,6	4,2	3,9	3,6	3,4	3,1	0
		1 mm rückwärts	6,8	6,3	5,7	5,3	4,9	4,5	4,2	3,9	3,6	0
		2 „ „	7,7	6,9	6,4	5,9	5,4	5,0	4,6	4,2	4,0	0
		3 „ „	8,4	7,7	6,9	6,5	6,0	5,5	5,1	4,8	4,4	0
	Offenbarer Verlust V	normal	15,4	15,8	16,3	16,7	17,1	17,4	17,7	17,9	18,1	21,2
		1 mm rückwärts	13,7	14,2	14,8	15,2	15,6	16,0	16,3	16,6	16,9	20,5
		2 „ „	11,9	12,7	13,2	13,7	14,2	14,6	15,0	15,4	15,6	19,6
		3 „ „	10,4	11,1	11,9	12,3	12,8	13,3	13,7	14,0	14,4	18,8
Hornhaut	Hypermetropie in der Aphakie		15,4	12,9	10,6	8,6	6,6	4,8	3,1	1,6	0	—
15 mm vor der Hornhaut	Myopie vor Aphakie	normal	0	3,1	6,3	9,5	12,7	15,9	19,2	22,5	26,0	—
		1 mm rückwärts	Hy.1,6*	1,3	4,3	7,4	10,4	13,6	16,6	19,6	23,0	—
		2 „ „	Hy.3,1*	Hy.0,1*	2,7	5,6	8,8	11,7	14,5	17,2	20,5	
		3 „ „	Hy.4,6*	Hy.1,7*	1,1	4,0	7,0	10,0	12,9	16,1	19,6	—
	Offenbarer Verlust V	normal	11,5	13,9	15,5	17,1	18,7	20,4	22,2	24,0	26,0	—
		1 mm rückwärts	9,9	12,1	13,5	15,0	16,4	18,1	19,6	21,1	23,0	—
		2 „ „	8,4	10,7	11,9	13,2	14,8	16,2	17,5	18,7	20,5	—
		3 „ „	6,9	9,1	10,3	11,6	13,0	14,5	15,9	17,6	19,6	—
	Hypermetropie in der Aphakie		11,5	10,8	9,2	7,6	6,0	4,5	3,0	1,5	0	—

(Die mit Stern versehenen Werthe bedeuten Hypermetropie.)

Die Wirkung anomaler Linsenlage.

a) Aenderung der Werthe $\Phi_1{}^1$, Brechkraft des Vollauges, und u, Lage der hinteren Hauptebene darin:

	Linsenlage			
	normal	rückwärts verschoben um 1 mm	2 mm	3 mm
Entfernung zwischen H_2 und Hornhaut . . u	2,1 mm	2,38 mm	2,63 mm	2,86 mm
Hintere Brennweite . $F_2{}^1$	20,69 „	20,97 „	21,25 „	21,54 „
Daraus berechnet sich $\Phi_2{}^1$	48,3 G.-D.[1]	47,7 G.-D.[1]	47,0 G.-D.[1]	46,41 G.-D.[1]
und . . . . . . $\Phi_1{}^1$	64,5 L.-D.	63,8 L.-D.	62,97 L.-D.	62,10 L.-D.
hiervon . . . . Φ_1	43,3 „	43,3 „	43,3 „	43,3 „
giebt . . . . . W	21,2 „	20,5 „	19,6 „	18,8 „

b) Aenderung des dioptrischen Linsenwerthes:

Subtraction des aphakischen Systems von dem des Vollauges giebt den jedesmaligen Linsenwerth W, welcher sich mit der Linsenlage im Vollauge ändert.

c) Aenderung der Refraction:

Die Lage des Fernpunktes oder die Refraction findet man mittelst der Formeln:

$$\Phi_1{}^1 = n\varphi_2{}^1 + \varphi_1{}^1; \quad \varphi_1{}^1 = \Phi_1{}^1 - n\varphi_2{}^1; \quad \varphi_1{}^1 = \Phi_1{}^1 - \frac{n}{a-u}.$$

Für das Auge mit der Axe $a = 30{,}91$ erhält man z. B. folgende Refractionen: bei um 1 mm rückwärts verschobener Linse:

$$\varphi_1{}^1 = 63{,}8 - \frac{1{,}328 \times 1000}{30{,}91 - 2{,}38} = 16{,}9 \text{ L.-D.},$$

und bei 2 mm verschobener Linse:

$$\varphi_1{}^1 = 62{,}97 - \frac{1{,}338 \times 1000}{30{,}91 - 2{,}63} = 15{,}7 \text{ L.-D., u. s. w.}$$

statt 18,1 L.-D. bei normaler Linsenlage.

Dasselbe Vollauge von 30,91 mm Länge kann daher je nach der Tiefe der vorderen Kammer alle Myopiegrade angeben zwischen 14,4 bis 18,1 D., also zu seiner Ausgleichung 15 mm vor der Hornhaut alle Gläser verlangen zwischen 19,6 bis 26 L.-D. Vorrücken der Linse vermindert die manifeste Myopie.

d) Aenderung des offenbaren Verlustes:

Den offenbaren Verlust findet man durch Einsetzen der Werthe für $\Phi_1{}^1$, u und a in die Formel:

$$V = \Phi_1{}^1 - \Phi_1 - \frac{u}{a(a-u)} \times 1000n.$$

[1] G.-D. = Glaskörper-Dioptrie; $n \times$ G.-D. = L.-D.

Der offenbare Verlust kann bei einem Auge von 30,91 Axenlänge zwischen 18,1 und 14,4 L.-D. (O. d. H.) schwanken je nach der vorherigen Lage der Linse im Vollauge.

Um genaue Werthe zu erzielen und um einen richtigen Begriff von der Gesetzmässigkeit aller Vorgänge zu bekommen, empfiehlt es sich, im Einzelfalle sowohl die vor der Aphakie ermittelte Myopie als die spätere Hypermetropie für den Ort der Hornhaut zu berechnen. Dies hindert nicht, die praktischen Ergebnisse an den Zahlen für den Ort der Brille 15 mm vor der Hornhaut zu erläutern.

Man kann ohne wesentlichen Fehler am Ort der Hornhaut für jeden Millimeter Axenverlängerung 3 D. Myopie rechnen, für jeden Millimeter Linsenverschiebung rückwärts aber eine Verminderung der manifesten Myopie um 1,5 bis 2,5, durchschnittlich 1,9 D. oder eine latente Myopie dieses Betrages.

Findet man z. B. in der Aphakie 3 D. Hypermetropie (zweitunterste und drittletzte Reihe der Tabelle), so kann die Myopie vorher (s. die Reihen darüber) 19,2, 16,6, 14,5 und 12,9 D. betragen haben, die zwischenliegenden Grade selbstverständlich eingeschlossen.

Eine vorherige Myopie von 9,5 D. kann eine nachherige Hypermetropie von 7,6 bis 6,0 D., eine Myopie von 19,2 D. eine Hypermetropie von 3,0 bis 1,5 D. ergeben.

Ein Auge von 28,8 mm Axenlänge kann eine Myopie von 19,2, 16,6, 14,5 oder 12,9 D. anzeigen. Die Linsenlage hat somit einen sehr bedeutenden Einfluss auf den offenbaren Myopiegrad. Eine genaue Vorhersage des in der Aphakie zu erwartenden Hypermetropiegrades wird nur möglich, wenn die Tiefe der vorderen Kammer berücksichtigt wird.

Hat man z. B. Myopie 19,2 D. Ort der Brille vor der Aphakie, so bedeutet dies:

	Axenlänge	Hypermetropie in der Aphakie
Bei normaler Linsenlage	28,8 mm	3,0
„ 1 mm rückwärts verschobener Linsenlage . .	29,8 „	1,5
„ 2 „ „ „ „ . .	30,91 „	0,0

Mein letzter Fall hatte Myopie 13 D. und tiefe vordere Kammer. Dieser Werth kommt fünf Mal in der Tabelle vor:

	Linsenlage	Axenlänge	Hypermetropie
1. zwischen 12,7 und 15,9	normal	27 mm	5,5
2. „ 10,4 „ 13,6	1 mm verschoben	27,6 „	5,0
3. „ 11,7 „ 13,6	1,3 „ „	27,8 „	4,5
4. „ 11,7 „ 14,5	2 „ „	28,5 „	3,5
5. bei 12,9	3 „ „	28,8 „	3,0

Die Aphakie ergab Hypermetropie 3,7 D., also nahezu die vierte der aufgeführten Möglichkeiten.

Ein anderes Auge mit Myopie = 20 D. konnte 29 – 30,91 mm lang sein. Die nachherige Hypermetropie von 2 D. wies auf 29,5 mm.

Genaue Messungen der Kammertiefe habe ich früher nicht gemacht, weil sie eigentlich unnöthig aufgewandte Mühe sind, denn es kommt wenig darauf an, ganz genau zu wissen, wie die Refraction in der Aphakie sein wird, und weil die dioptrische Wirkung der Linsenlage so selbstverständlich ist, dass sie einer Bestätigung durch Beobachtung gar nicht bedarf.

Die verschiedenen Hypothesen, welche zur Erklärung der Verschiedenheit des Brechungsverlustes eine besondere Brechkraft, besondere Kerndichtigkeit, besondere Krümmungsverhältnisse der myopischen Linse annehmen, oder gar behaupten, die Myopie hinge nicht vom Langbau ab, sind zwar ebenso unnöthig wie unrichtig, da sie aber immer wieder vorgetragen werden, habe ich mit genauen Messungen der Kammertiefe begonnen. Zur Operation ist ein so untersuchter Fall noch nicht gekommen.

Als vorläufiges Ergebniss der Messungen der Kammer kann ich mittheilen, dass die Tiefe der vorderen Kammer im umgekehrten Verhältniss zur Ausdehnung des Staphyloms oder Conus steht. Fehlt das Staphylom völlig, so liegt das Linsensystem ganz besonders weit zurück.

II. Ueber Lähmung der Divergenz.

Von Prof. **M. Straub** in Amsterdam.

Die Divergenz-Innervation findet statt, wenn die Augenaxen aus der convergenten Stellung in die parallele Stellung zurückgeführt werden sollen. In dieser Function bilden die Musculi abducentes zusammen ein System, das antagonistisch ist zu dem System der die Convergenz bewirkenden inneren geraden Augenmuskeln. Für die Seitenwendung der Augen bilden dagegen je ein innerer gerader und ein M. abducens ein System.

In den jetzt zu beschreibenden Fällen waren die Mm. abducentes nicht im Stande, in genügendem Maasse die Divergenz zu bewirken, während ihr Vermögen, die Augen seitlich zu drehen, nicht oder wenig behindert war. Obgleich Parinaud die Divergenzlähmung schon 1883 und 1886 ausführlicher beschrieben hat[1], ist sie wenig beachtet worden. Schon deshalb ist die Mittheilung meiner Fälle vielleicht nicht ganz überflüssig. Der hauptsächliche Grund dieser Mittheilung ist jedoch darin zu finden, dass ich in meinen Fällen einem Symptom begegnet bin, das von Parinaud nicht

[1] Paralysie des mouvements associés des yeux. Archives de Neurologie. 1883. Paralysis of the movement of convergence of the eyes. Brain. XXXV. 1886.

genannt worden ist und, da sich dafür eine einfache physiologische Erklärung geben lässt, wahrscheinlich als ein ziemlich constantes Symptom sich herausstellen wird.

Fall I. Ein übrigens gesunder Mann, 53 Jahre alt, fängt Anfang September 1895 an, über Ermüdung beim Sehen und Doppelbilder zu klagen. Die vorläufige Untersuchung der Augenbewegungen weist den Sitz der präsumirten Muskellähmung nicht nach. Der Kranke folgt in allen Richtungen mit beiden Augen dem Finger des Untersuchenden. Nur scheint es, dass ein Auge eine leicht convergente Stellung einnimmt, wenn das andere fixirt. Das weist hin auf Abducensparalyse. Wenn aber der M. abducens abnormal ist, müssen beide eine leichte Störung der Innervation erfahren haben, denn die Bewegungen der Augen sind beiderseits in gleichem Maasse ausgiebig.

Es erübrigt die Stellung der Doppelbilder zu untersuchen.

R. A.: Refraction AsH 1,5 D. S nach Corr. $^1/_2$.
L. A.: „ H 1,5 D. „ „ „ $^1/_2$.

Eine Kerzenflamme in 4 m Abstand wird in gleichnamigen, horizontal gestellten Doppelbildern gesehen, die $^1/_2$ m von einander entfernt sind. Es besteht also eine zu starke Convergenz. Geht diese aus Abducenslähmung hervor? Das wird sich zeigen, wenn der Kranke gebeten wird, der nach rechts und links bewegten Kerze mit dem Blicke zu folgen. Das Auge, welches zu der seitlichen Bewegung des M. rectus internus benutzt wird, könnte der Bewegung der Kerze leicht folgen, das andere, welches den M. abducens benutzt, müsste zurückbleiben und in Folge dessen müsste der Abstand der Doppelbilder zunehmen. Und zwar um so mehr, je weiter die Kerze seitwärts rückt. Wären beide Abducenten paretisch, dann wäre diese Erscheinung bei dem Blicke nach rechts und links zu erwarten. In dem vorliegenden Falle geschieht aber das Gegentheil.

Der Abstand der Doppelbilder wird um so geringer, je weiter die Kerze seitlich verschoben wird, und endlich verschmelzen sie. Am grössten ist ihre Entfernung, wenn die Kerze in der Medianlinie gehalten wird.

Doch nicht in der ganzen Medianlinie. Bringt man die Kerze dichter an den Kranken heran, dann rücken die Doppelbilder auf einander zu und in $^1/_2$ bis $^1/_3$ m Abstand fallen sie zusammen. Tritt man mit der Kerze noch etwas näher heran und bewegt sie dann langsam wieder rückwärts, dann kann der Kranke die Bilder noch in 1 m Entfernung von den Augen zusammen halten.

Dieser Versuch ist entscheidend. Es fehlt dem Kranken an Divergenz-Vermögen.

Störungen in andern Nerven sind bei dem Kranken nicht beobachtet worden. Es ist sehr zweifelhaft geblieben, ob Jodkalium einen günstigen Einfluss gehabt hat. Nur soviel steht fest, dass nach 2 Monaten die

Erscheinungen an Intensität abzunehmen begannen und dass nach $3^1/_2$ Monat nur eine minimale Störung der binoculären Innervation noch nachzuweisen war.

Sofort habe ich einen Einwurf zurückzuweisen. Hätte man nicht erwarten sollen, dass bei dem seitlich gewendeten Blick die Doppelbilder wenigstens in derselben Entfernung geblieben wären? Sind doch bei dem seitlichen Blicke Seitenwendung und Convergenz-Divergenz superponirt. Wollen wir an der Diagnose festhalten, dann muss erklärt werden, warum beim seitlichen Blicke die Doppelbilder verschmelzen. Dies ist nicht so schwer, als es scheint. Es ist nämlich durch sorgfältige Bestimmungen zweifellos festgestellt[1], dass beim Seitwärtssehen die Convergenz viel schwerer ist, als beim Geradeaussehen. Damit ist zugleich gesagt, dass bei seitlich gerichteten Augenaxen die Divergenz erleichtert wird! Es ist nicht schwer einzusehen, warum das der Fall ist. Beim Fixiren eines seitlich gestellten Gegenstandes werden beide Abducenten stärker angespannt, der eine, weil er stärker innervirt wird, der andere, weil er durch die Verschiebung seiner vorderen Insertion gedehnt wird.

Die Richtigkeit der Diagnose wird also nicht durch die Thatsache erschüttert, dass bei seitlich gerichtetem Blicke die Divergenzparese nicht zum Ausdruck kommt.

Im Gegentheil, da ich dieselbe Erscheinung auch bei meinen beiden anderen Fällen angetroffen habe, glaube ich die Annäherung der Doppelbilder beim seitlichen Blicke als ein Symptom der Divergenzparese ansehen zu dürfen.

Handelt es sich um Parese oder Paralyse der Divergenz? Die Gründe, welche einer theilweisen Lähmung das Wort reden, brauche ich nicht hervorzuheben. Die Möglichkeit ist aber nicht ausgeschlossen, dass ein Theil der Divergenz ohne die Hülfe eines Divergenzcentrums zu Stande kommt. Das Gleichgewicht der Augenmuskeln, wenn sie nur unter gleichmässiger, doppelseitiger, lateraler Innervation verkehren, könnte die convergent gestellten Augen nach der Ausgangsstellung zurückführen. Die Spannung der Abducenten beim seitlichen Blicke, welche schon hervorgehoben wurde, könnte beim seitlichen Sehen die Einwirkung eines besonderen Divergenzcentrums überflüssig machen. Berry[2] in Edinburgh hat sogar die Meinung geäussert und vertheidigt, dass die Annahme einer eigenen Divergenz-Innervation gänzlich überflüssig sei, und dass aus der Convergenz- und der lateralen Innervation allein alle Erscheinungen der Augenbewegungen zu erklären seien. Ich vermuthe, dass die Neurologen gegen diese Auffassung Einspruch erheben werden und auch im Gehirn einen Antagonisten

---

[1] Dr. G. von Eysselstein, Over accommodatie en convergentie by zydelingschen blik. Diss. Utrecht 1891 in Verslagen van het Gasthuis voor Ooglyders.

[2] The innervation of the oculomotor muscles. Ophthalmic Review. 1893.

zum Convergenzcentrum postuliren werden. Sogar, wenn es wahr sein sollte, dass man mit der lateralen und Convergenz-Innervation auskommen **kann**, geht daraus noch nicht hervor, dass thatsächlich der Seh-Apparat damit auskommt. Herrscht doch in allen unseren Muskel-Innervationen ein scheinbarer Luxus. Die Fälle, welche diesen Mittheilungen zu Grunde liegen, können dazu dienen, die Existenz einer besonderen Divergenz-Innervation zu vertheidigen, noch mehr ein Fall, welchen ich vor Kurzem publizirt habe[1], wo beiderseitig die laterale Innervation fehlt, Convergenz und Divergenz dagegen erhalten sind.

Ich erachte es aber nicht für unwahrscheinlich, dass Dr. BERRY's Gedankengang einen Theil der Wahrheit enthält und also bei vollständiger Paralyse der selbstständigen Divergenz-Innervation noch einige Divergenz in anderer Weise möglich bleibt. Es kann also, wenn diese Annahme richtig ist, in meinen Fällen doch **Paralyse** der Divergenz-Innervation vorhanden sein.

Fall II. Frau v. N., 29 Jahre, beiderseits S = $^1/_2$, Refraction H 1 D, war immer gesund, sieht jetzt seit 3 Monaten doppelt.

Die Bewegungen der Augen nach rechts, links, oben und unten sind vollkommen ungestört; es fällt eine kräftige Convergenz-Innervation auf. Wenn die Kranke nach weit entfernten Gegenständen blickt, fixirt sie mit einem Auge und lässt das andere leicht convergiren.

In 1,5 m Entfernung sieht sie in der Medianlinie eine Kerzenflamme in $^1/_2$ m entfernten Doppelbildern. Bewegt man die Kerze in einem Kreisbogen von $1^1/_2$ m Radius um die Kranke herum, dann sieht sie bei 30° nach rechts oder links gerichtetem Blicke die Doppelbilder nur in $^1/_4$ m Entfernung; noch weiter nach rechts und links wird einfach gesehen.

Bringt man die Kerze in der Medianlinie an die Augen heran, dann wird der Abstand der Doppelbilder allmählich geringer, bis sie in 36 cm verschmelzen.

Die linke Pupille ist um ein Geringes kleiner als die rechte. Die Accommodation ist beiderseits gleich und dem Alter gemäss. Die Kranke konnte nur einmal untersucht werden.

Fall III. Ein 20jähriges Mädchen, hat S = $^1/_2$ und leichte H beiderseits. „Stauungspapillen“ von 5 D Höhe. Links Trigeminus-, Facialis- und Acusticus-Paralyse. Zwangsbewegung nach rechts. Die linke Lidspalte ist erweitert, das linke Auge etwas nach vorn gerückt. Die neurologische Diagnose (Prof. C. WINKLER) heisst Geschwulst in der mittleren Schädelgrube.

Die Augenbewegungen werden in allen Richtungen im normalen Maassstabe ausgeführt. Doch deutet Nystagmus bei excessiver Bewegung nach rechts und links an, dass die laterale Innervation nicht intact ist. In 3 m wird eine Kerzenflamme in der Medianlinie in gleichnamigen Doppelbildern

[1] Nederl. Tijdschrift voor Geneeskunde. 1896. Dl. II.

gesehen, welche horizontal 12°, vertical 2° Entfernung zeigen. Bewegt man die Kerze auf die Kranke zu, dann wird der Abstand der Doppelbilder allmählich geringer; sie fallen bei einem Abstand von 30 cm zusammen. Man kann dann die Kerze einige Centimeter weiter entfernen mit Erhaltung des Einfachsehens. Der Nahepunkt der Convergenz ist nicht zu bestimmen; die unmittelbar vor die Nase gehaltene Kerze wird noch einfach gesehen.

Geht man mit der Kerze in einem Kreise von 2 m Radius um die Kranke herum, um das Verhalten der Doppelbilder bei seitlichem Blicke zu untersuchen, dann erhält man ein inconstantes Resultat. Bald bleiben die Doppelbilder beim seitlichen Blicke im gleichen Abstande, bald nähern sie sich einander, bald wird nur ein Bild projicirt mit Unterdrückung des andern.

Wenn man aber den Versuch wiederholt in einer Entfernung von 35 oder 40 cm, dann werden constante und den früher mitgetheilten Fällen sich anschliessende Aussagen erreicht: Geradeaus werden Doppelbilder gesehen, deren Abstand bei seitlichem Blicke geringer wird und die bei stark seitlich gerichtetem Blicke verschmelzen.

Parinaud hat gesagt (1886), dass die Paralyse der Divergenz hauptsächlich durch den Charakter der Diplopie erkannt werden müsse: gleichnamige Doppelbilder in allen Richtungen des Sehens, die erst bei einem gewissen Abstande zu Tage treten.

Nach meinen Fällen zu urtheilen glaube ich als Symptom die Verschmelzung der Doppelbilder beim seitlichen Blicke hinzufügen zu können.

Die bekannten Symptome der Divergenzparalyse sind also folgende:

1. Obgleich der Kranke über Doppelbilder klagt, finden wir die seitliche Bewegung der Augen ungestört. Nur kann es auffallen, dass die Convergenz besonders kräftig geschieht.

2. Beim Blick in die Ferne wird mit einem Auge fixirt und das andere nach innen abgelenkt.

Um die Stellung der Augen bei geradeaus gerichtetem Blicke in die Ferne genau untersuchen zu können, stelle ich mich gerade vor den Kranken, halte vor meine Stirn ein Spiegelchen, welches ungefähr die Länge und Breite der Stirn hat, und drehe das Spiegelchen um eine horizontale Axe so, dass ein weit entfernter Gegenstand, in meiner Poliklinik eine Windfahne, welche sich hinter dem Kranken befindet, dem Kranken sichtbar wird. Während dieser die Windfahne fixirt, mache ich die gewöhnlichen Schielproben und beobachte in 20 cm Entfernung die Einstellung der Augen.[1]

3. In einem gewissen Abstande sieht der Kranke eine in der Medianlinie gehaltene Kerzenflamme in gleichnamigen Doppelbildern. Bringt man die Kerze dichter an die Augen des Kranken heran, dann nimmt der

---

[1] Straub, An instrument for the determination of the position of rest. Ophth. Review. XI. 1892.

Abstand der Doppelbilder ab und endlich, im Fernpunkt der Convergenz, verschmelzen sie.

Bestimmt man den Fernpunkt der Convergenz in umgekehrter Richtung, von einer Stelle, wo noch binoculär gesehen wird, ausgehend, dann wird er etwas weiter von den Augen entfernt gefunden.

4. Wird die Kerze in einem Kreisbogen, dessen Mittelpunkt der Kranke ist, rechts und links von der Medianlinie bewegt, dann treten die Doppelbilder um so näher zusammen, je weiter man die Kerze von der Medianlinie entfernt. Am schärfsten prägt sich die Erscheinung aus, wenn man den Radius des Kreisbogens nur wenig grösser nimmt als den Abstand des Convergenz-Fernpunktes in der Medianlinie. Dann verschmelzen die Doppelbilder bei einer gewissen seitlichen Ablenkung des Blickes, dessen Winkel man genau bestimmen kann.

In seiner letzten Arbeit[1] über die associirten Augenbewegungen beschreibt Parinaud zwei Fälle, wo Convergenz und Divergenz beide aufgehoben und die Augen in leicht convergenter Stellung fixirt waren. In beiden Fällen wurde die Diagnose Hysterie gemacht und der eigenthümliche Innervationsfehler der Augen als Contractur der Convergenz bezeichnet. Aus der Einleitung zu dieser Arbeit ergiebt sich, dass Parinaud diese Fälle seinen Fällen von Paralyse der Divergenz als gleichartig zur Seite stellt, und er will, wie mir scheint, den Namen Divergenzlähmung jetzt durch den Namen Contractur der Convergenz ersetzen. Der Zustand der hysterischen Mädchen unterscheidet sich aber schon dadurch von dem meiner Kranken, dass sie keine Convergenzbreite hatten, meine Kranken aber einen sehr dicht an die Augen gerückten Nahepunkt der Convergenz besassen und also die Verschiebung der Convergenzbreite darboten, welche man bei Lähmung der Divergenz erwarten muss.

Klinische Beobachtungen.

I. Kryptophthalmus cicatricosus.

Von Dr. Otto Wernicke, Augenarzt in Buenos Aires.

Syphilitische Geschwüre bringen bei ihrer Verheilung gewöhnlich Ectropium hervor; ein Verschluss der Augenhöhle durch Narbengewebe ist meines Wissens noch nicht beobachtet worden; wenigstens finde ich in der mir zugänglichen Bibliographie keinen solchen Fall. Deshalb erscheint mir die Veröffentlichung der nachfolgenden Beobachtung von einigem Interesse.

B. H., Packträger, 45 Jahre alt, aus Frankreich (Pyrenäen) gebürtig, z. Z. Insasse des Bettlerspitales zu Buenos Aires. H. litt im Jahre 1880 an Tripper

[1] Paralysie et contracture de la convergence. Société d'ophtalmologie de Paris. December 1889.

und Schwellung der Leistendrüsen, heilte jedoch in kurzer Zeit; niemals hat er an sich Symptome secundärer Lues bemerkt. Im Jahre 1889 erschienen zum ersten Male Geschwüre an verschiedenen Theilen des Körpers, aber hauptsächlich im Gesicht; doch heilten sie bald, wie es scheint, durch Behandlung mit Jodkali. Im Jahre 1892 erschienen die Geschwüre abermals, dieses Mal hauptsächlich um das rechte Auge herum, so dass dieses bald das Centrum einer geschwürigen Fläche bildete. In kurzer Zeit entzündete sich das Auge mit starken Schmerzen, welche nach einigen Tagen, nach Durchbruch der Hornhaut, nachliessen, jedoch war die Sehkraft völlig verloren. Einige Tage darauf begab sich Pat., der bis dahin fern von ärztlicher Behandlung gewesen war, in ein Hospital, wo man ihm die Wundfläche reinigte und einen Verband anlegte. So heilte Pat. in kurzer Zeit, ohne uns über die sonstige Behandlung Auskunft geben zu können. Als er das Hospital verliess, war das rechte Auge gänzlich verschlossen und in demselben Zustande wie heutigen Tages.

Das linke Auge, welches schon seit längerer Zeit Sitz eines Ectropiums war, verlor Pat. im Anfang vorigen Jahres durch Ulcus corneae. Deshalb gänzlich arbeitsunfähig, wurde er nach einiger Zeit im Bettlerspitale untergebracht, wo ich ihn im Mai dieses Jahres zum ersten Male sah.

B. H. zeigt Symptome von Lues an fast sämmtlichen Stellen des Körpers: grosse Narben in Kopfhaut und Gesicht, eingesunkene Nase, theilweise Zerstörung des rechten Nasenflügels, ausgedehnte Narben im Pharynx, specifische Ulcerationen an den Ellbogen und Knöcheln, grosse Verdickungen an beiden Tibien etc. Ich will mich jedoch nur bei der Beschreibung der rechten Augengegend aufhalten.

In der rechten Augengegend sieht man die narbige Haut der Stirne sich über die Augenhöhle hinweg mit der Haut der Wange, Schläfe und Nase fortsetzen und so die ganze Augenhöhle verschliessen. Von Brauen, Lidrändern, Cilien etc. ist keine Spur zu bemerken. In der Mitte dieser Verschlussmembran ist die Haut sehr dünn und zeigt hier ein längsovales, kleines, bläuliches Fleckchen, das nichts Anderes ist als die Verlöthung der Haut mit dem Prolaps der Iris, wie man durch Befühlen leicht erkennen kann. Der wenig verkleinerte und nicht druckempfindliche Bulbus ist deutlich zu fühlen. Dieses bläuliche Fleckchen bildet das Centrum eines narbigen Sternes, dessen Strahlen sich nach Stirn, Nase und Wange erstrecken. Zu beiden Seiten dieses Fleckes und ein wenig nach unten, befindet sich je eine kleine Oeffnung, ungefähr in 1 cm Entfernung von einander. Es war mir nicht möglich, mit einer feinen Sonde in diese Oeffnungen einzudringen. Es entweicht aus ihnen dann und wann ein Tropfen klarer Flüssigkeit. Oefters verstopfen sich diese Fistelöffnungen; dann schwillt die Augengegend etwas an, wird leicht schmerzhaft; nach ein oder zwei Tagen eröffnen sie sich spontan und lassen eine grössere Quantität klarer Flüssigkeit abfliessen; in kurzer Zeit hat dann die Augengegend ihr normales Aussehen wieder erlangt. Diese temporäre Retention der Thränen beweist uns, dass wenigstens ein Theil des Bindehautsackes erhalten ist.

Bei den Bewegungen des linken Auges sieht man das rechte sich unter der Haut mitbewegen. Beim Blick nach oben und unten wird die Haut etwas verzogen; beim Blick nach rechts und links ist dies weniger ausgesprochen, nur bemerkt man eine undulatorische Bewegung der Haut über dem Globus. Die Verwachsung scheint also etwas lax zu sein.

Das linke Auge bietet nichts Aussergewöhnliches: Ectropium des oberen Lides, Staphyloma corneae. V = Lichtschein. —

Dieser gänzliche Verschluss der Augenhöhle, für welchen ich die Bezeichnung Kryptophthalmus cicatricosus vorschlage, muss wohl der falschen Behandlung zugeschrieben werden. Das Auflegen eines Verbandes auf ein Auge mit Irisprolaps und Ulcerationen auf beiden Lidern musste eine Verwachsung hervorrufen; diese erlangte bald genug hinreichende Widerstandskraft, um sich dem Zuge der um das Auge sich bildenden Narben zu widersetzen. So wurde die Verwachsung zwischen Iris und Haut das Centrum des oben erwähnten narbigen Sternes, und anstatt des gewöhnlichen Bildes (das des ungenügend bedeckten Auges) erhalten wir das Gegentheil.

II. Ein Fall von Contusionscataract.

Von Dr. med. A. Lenz, Sesswegen (Livland).

Den 16. Juli 1896 consultirte mich der Bauer Ludwig L.

Anamnese: Den 17. Februar Schlag mit der Peitsche in's rechte Auge. Gleich danach ist das rechte Auge roth und schmerzhaft. Seit dem Unfall allmähliche Abnahme der Sehschärfe. Von einem Arzt verordnete Tropfen (vermuthlich Atropin) hat er bis vor Kurzem gebraucht.

Status praesens: An den Lidern keine Narbe, das Auge reizlos. Auf der durchweg klaren Hornhaut spiegelt sich das Fensterkreuz scharf und ungebrochen. In der vorderen Kammer nichts Abnormes. Die Iris zeigt keine Niveaudifferenzen, nasenwärts eine 3—4 mm lange Iridodialyse. Die Pupille etwas weiter als links, starr. Entsprechend der inneren Hälfte der Pupille eine graue, dicht unter der vorderen Kapsel liegende Trübung, die sich nach innen noch weiter unter die Iris erstreckt. Ausser dieser Kapseltrübung erweist sich die ganze übrige Linse schleierartig getrübt. Durch die Iridodialyse rother Hintergrundsreflex. V = Finger in 1 m, sichere Projection, T normal. Nach Atropin maximale Mydriase, der Iridodialyse entsprechend nierenförmig. Von der sich nach innen unter die Iris erstreckenden Kapseltrübung, die ungefähr $2^1/_2$ mm hoch ist, noch kein Ende zu sehen. Bei starker Lupenvergrösserung zeigt sich Folgendes: In senkrechter Richtung durchzieht die Kapseltrübung ein ca. 2 mm langer, gerader grauer Strich, an eine lineäre Narbe erinnernd. Im Bereich der Kapseltrübung umgeben diesen Strich leicht geschlängelte, concentrisch verlaufende trübe Linien, die ungefähr an die Streifen der traumatischen Streifenkeratitis erinnern. Der Strich würde bei normal enger Pupille hinter der Iris liegen, entsprechend der Grenze zwischen mittlerem und pupillarem Dritttheil der inneren Hälfte.

Der vorliegende Fall — eine nach Trauma schnell sich entwickelnde Cataract bei intacter Hornhaut — lässt wohl nur eine Deutung zu: das geknotete Ende der Peitsche traf, tangential schwingend, das obere Lid, stülpte durch dieses hindurch die Hornhaut ein. Das Kammerwasser weicht nach der Peripherie aus und erweitert den kreisförmigen Ansatz des Iris-Linsendiaphragmas. Die Iris sucht zu folgen, es gelingt ihr überall, nur an der Stelle nicht, wo die eingestülpte Hornhaut den medialen Pupillarrand gegen die Linse presst — hier wird die Iris fixirt, und die Ueberdehnung führt zur Iridodialyse. Aber die Kraft der Peitsche ist noch nicht erschöpft; die Linse wird momentan in sagittaler Richtung comprimirt und der gesteigerte intracapsuläre Druck sprengt die Kapsel. Die isolirte Fractur der inneren Glastafel des Schädelgewölbes und die Art ihres Zustandekommens ist bekannt — es ist denkbar, dass die oben

erwähnten concentrisch verlaufenden trüben Linien dieselbe Entstehungsgeschichte haben: Spaltbildungen im Kapselepithel in Folge von Ueberdehnung dieser Schicht mit nachfolgender Ansammlung von Lymphe in diesen Spalten. Der Kapselriss hat sich nachher geschlossen, die Cataract aber blieb progredient.

Die Frage der Contusionscataract ist noch nicht einheitlich beantwortet. Schmidt-Rimpler[1] zieht eine Parallele zwischen Contusionscataract und der künstlichen Reifung nach Förster. Panas[2] glaubt, dass es in Folge der Commotion zu intraocularen Störungen kommt und die Cataract die Folge dieser Störungen ist. Fuchs will die Contusionscataract denjenigen Starformen anreihen, die Stein durch Töne hervorbrachte, erwähnt aber auch als Ursache Berstung der Kapsel.[3] Barsanti[4] endlich schiebt die Cataractentwickelung einer durch das Trauma veranlassten chemischen Alteration des Humor aqueus in die Schuhe. Es ist möglich, dass mancher scheinbar uncomplicirten Contusionscataract eine Berstung der Kapsel zu Grunde liegt. Lawford[5] fand in zwei Fällen von Contusionscataract erst bei der Section der enucleïrten Augen einen Riss in der hinteren Linsenkapsel. An solchen Fällen scheitert leicht unsere Untersuchungstechnik, und das Causalitätsbedürfniss drängt zu anderen Erklärungen. Auch in meinem Fall habe ich die Ueberzeugung, dass der lineär verheilte Kapselriss leicht hätte übersehen werden können.

Meiner Darstellung des Mechanismus der Iridodialyse liegen die Auseinandersetzungen Schirmer's[6] zu Grunde. Dass aber nach seiner Ansicht der Kapselriss durch Dehnung des Insertionsringes zu Stande kommen soll, dass es also im wahren Sinne des Wortes ein Riss ist, erscheint mir discutabel. Ich nehme an, dass Zonula und Linsenkapsel eine zusammenhängende Membran bilden. Der eine Theil dieser Membran, die Zonula, liegt zwischen zwei flüssigen Medien, der andere, die Linsenkapsel, adhärirt innig einem relativ festen Körper. Erweitert sich nun der Insertionsring, so wird wohl eher die Zonula durch Ueberdehnung einen Riss erleiden, als die durch starke Reibung zur Ueberdehnung unfähige Linsenkapsel.

Ungezwungener erscheint die Annahme, dass der Kapselinhalt, durch das Trauma unter höheren Druck gestellt, die Kapsel sprengt. Da die hintere Kapsel zarter ist, sollte man a priori annehmen, dass sie auch häufiger platzt, als die vordere. In den Lawford'schen Fällen traf das zu. Im Uebrigen glaube ich nicht, dass diese Frage je wird entschieden werden können, denn die Berstungen der hinteren Kapsel werden immer leichter übersehen werden, als die der vorderen.

Referate, Uebersetzungen, Auszüge.

1) **Das Neuroëpithelioma retinae.** Eine anatomische und klinische Studie von Dr. Hugo Wintersteiner, Assistenten an der ersten Augenklinik in Wien. Leipzig und Wien, Franz Deuticke, 1897.

Wintersteiner greift in seiner das Gebiet erschöpfenden Monographie auf Hirschberg's nunmehr vor einem Vierteljahrhundert erschienene Arbeit über den „Markschwamm der Netzhaut" zurück, in der „das Krankheitsbild in

[1] Lehrbuch der Augenheilkunde.
[2] Traité des maladies des yeux.
[3] Lehrbuch der Augenheilkunde.
[4] C.-Bl. f. Augenh. 1892. S. 469.
[5] C.-Bl. f. Augenh. 1887. S. 462.
[6] D. med. Wochenschr. 1890. S. 457.

musterhafter Weise skizzirt sei, so dass die späteren Arbeiten nur unwesentliche Modificationen oder Ergänzungen bringen konnten". „Auch der anatomische Befund wurde damals zuerst in eingehender und zusammenfassender Weise geschildert." Seit dieser Zeit haben jedoch die anatomischen Untersuchungsmethoden bedeutende Fortschritte gemacht und mit Berücksichtigung dieser ein möglichst vollständiges Bild der anatomischen Veränderungen des Auges durch die primären Geschwülste der Netzhaut zu bringen, ist das gelungene Ziel des Verf.'s.

Histologische Durchprüfung von 32 Augäpfeln brachten W. zu der Ansicht, dass der lappig dendritische (tubulöse) Bau, welcher durch eine perivasculäre Ansammlung gut färbbarer Zellen mit frühzeitig auftretender Nekrose der dazwischen liegenden Geschwulstpartien bedingt wird, für die primären Netzhautgeschwülste charakteristisch ist.

Häufig findet sich ein Uebergang der intensiv gefärbten Zellen des perivasculären Geschwulstmantels in die nekrotische, schlecht sich färbende Zone. Wo statt dessen eine scharfe Grenze zwischen beiden Partien sich zeigt, erklärt W. das damit, dass junge Geschwulstzüge in alte abgestorbene Tumormassen hineinwuchern. Die Hauptmasse des Tumors besteht aus kleinen polymorphen Zellen. Von daneben auftretenden Formen legt W. grosses Gewicht auf das Vorkommen von rosettenartigen Gebilden, die er als Aggregate von Stäbchen, vielleicht auch Zapfen, auffasst.

Ein weiterer Abschnitt ist der regressiven Metamorphose gewidmet. Das frühzeitige Auftreten derselben und ihr rasches Fortschreiten erklärt sich durch den Mangel eines ernährenden Capillarsystems in der Geschwulst. Ausgenommen sind nur einzelne atypische Stellen. Dieser Mangel nimmt der Neubildung den Charakter einer Gefässgeschwulst, als welche sie besonders bei früher häufiger geübten Untersuchungsmethoden imponirte. Auch die Gefässe des Tumors entarten leicht und dies ist mit ein Grund der häufig darin auftretenden Blutungen.

Ihren Ursprung nimmt die Neubildung überwiegend vom hinteren Bulbusabschnitte und den unteren Partien aus einer der verschiedenen Netzhautschichten, ohne besondere Bevorzugung einer einzelnen. Die Entwicklung geht entweder nach dem subretinalen Raum vor sich — N. exophytum —, oder sie stellt sich als ausgedehnte flächenhafte Verdickung der Netzhaut dar — N. diffusum —, oder die Wucherung wächst nur nach dem Glaskörper — N. endophytum —. Im folgenden Abschnitt bespricht der Verf. die Ausbreitung der Geschwulst auf die Nachbarorgane der Netzhaut. Dabei erwähnt er einen auffallenden Befund, den man in allen etwas vorgeschritteneren Fällen antrifft. Ein zartes Häutchen, aus der Gegend der Ora serrata abgehend, liegt quer vor dem Netzhauttrichter und kann leicht bei der Untersuchung mit dem Augenspiegel für die abgelöste Netzhaut oder die Oberfläche der Geschwulst gehalten werden. Die Membran, welche aus zartem Bindegewebe mit eingesprengten Leucocyten, auch wohl kleinen Nestern von Geschwulstzellen, besteht, ist durch den Mangel an Gefässen charakterisirt. Von anderen Veränderungen tritt beim Ciliarkörper zeitig Atrophie ein, später wird er auch von der Neubildung selbst ergriffen. Gegenüber früheren Beobachtungen findet W., dass die Linse selten unverändert bleibt. Der Sehnerv nimmt hauptsächlich an der neoplastischen Zellenneubildung Theil, daneben finden sich häufig Veränderungen durch intraoculare Drucksteigerung und einfach atrophische Vorgänge.

Im klinischen Theil stützt W. seine Berechnungen auf ein Material von fast 500 Fällen, um möglichst grosse Sicherheit zu erzielen.

Danach ist das Neuroëpitheliom eine seltene Augenerkrankung; 0,04 % aller Augenkranken leiden daran. Es ist ausschliesslich eine Krankheit des frühen Jugendalters, wie das Hirschberg zuerst präcisirte. Verf. geht so weit anzunehmen, dass das N. retinae stets angeboren ist und seine Anlage zunächst so gering sein kann, dass sie sich der Beobachtung bei ihrer langsamen Entwicklung lange entzieht. Ueber die Häufigkeit des Befallenseins des Geschlechtes gehen die Ansichten auseinander. In W.'s Material fand es sich unerheblich häufiger bei Knaben, als bei Mädchen. Ferner war das linke Auge öfter ergriffen, als das rechte. Sehr häufig waren beide Augen befallen, wobei die Erkrankung des zweiten Auges stets als eine selbstständige aufzufassen war.

Den Verlauf der Neubildung in ihren drei Stadien behandelt der folgende Theil der Schrift. Die Dauer der Krankheit wird aus 40 spontan abgelaufenen Fällen auf etwa $1^1/_2$ Jahre im Mittel berechnet, wobei die einzelnen Stadien verschieden lang sein können.

Im nächsten Abschnitte werden die Schwierigkeiten, die sich auch heute noch zuweilen der Diagnose des Markschwamms entgegenstellen, besprochen. So kann Trübung der brechenden Medien den Tumor verhüllen oder eine Unterscheidung des „Glioms" im zweiten Stadium von infantilem Glaucom unmöglich machen. In Ausnahmefällen ist selbst einfache Netzhautablösung schwer auszuschliessen, die Schwierigkeiten wachsen, wenn Leucosarcom, Aderhauttuberkel herangezogen werden. Besonders häufig ist eine Verwechslung mit entzündlichen chronischen Erkrankungen des Uvealtractus. Farbe, Aussehen der Bildungen, Spannungsverhältniss sind dann manchmal keine genügenden Unterscheidungsmittel.

Sich selbst überlassen führt das Neuroëpithelioma unvermeidlich zum Tode. Das einzig rettende Mittel ist eine möglichst frühzeitige Operation. Hält man das Ausbleiben eines Recidivs durch ein Jahr als Zeichen definitiver Heilung, so berechnet W. 16,3 % Heilungen, verlangt man eine Beobachtungszeit von 2 Jahren, dann sinkt der von ihm gefundene Procentsatz für sein Material auf 13,7 %. Demnach ist die Zahl der Heilungen seit den letzten 25 Jahren auf mehr als das Doppelte gestiegen ($6^1/_3$ % Hirschberg).[1] Dies ist wohl der gebesserten Diagnosen- und Indications-Stellung zu danken. Allerdings bleibt die Voraussage unsicher, wenn man in Betracht zieht, dass selbstständige Erkrankungen des zweiten Auges noch 4 Jahre nach Exstirpation des ersten beobachtet sind. Die Operation eines Recidivs bleibt fast immer erfolglos.

Zur Frage, wie lange eine Enucleation des Bulbus genügt und von welchem Zeitpunkt ab eine Exenteratio orbitae vorzunehmen ist, äussert sich Verf. dahin, dass letztere, soll ein Recidiv vermieden werden, Platz greifen muss, sobald Drucksteigerung sich zeigt.

Gefühlssache ist es, ob man bei Befallensein beider Augen operiren will, doch ist es nach W. Pflicht des Arztes, auf Erhaltung des Lebens auch eines blinden Kindes hinzustreben.

Bei der folgenden Besprechung der Aetiologie des Neuroëpithelioms vertritt Verf. nochmals die Ansicht, dass alle Netzhaut-„Gliome" angeboren sind. Verf. fand nun in einem Falle, wo er das Anfangsstadium beobachten konnte, in der inneren Körnerschicht ein isolirtes Knötchen, in welchem in reichlicher Zahl die rosettenartigen Gebilde (Stäbchenaggregate) vorhanden waren, wie er sie in vielen seiner Fälle gesehen hatte. Darauf stützt Verf. seine Ansicht, dass die Neu-

[1] Vgl. aber 25jährigen Jahresbericht. Von 17 operirten Fällen fand ich 8 nach 1 Jahr gesund. Sie gehörten dem ersten Stadium an, der helle Schein aus der Pupille war noch nicht über 10 Wochen beobachtet. H.

bildung der Retina einer Versprengung von Zellkeimen aus der äusseren Schichte der Netzhaut in andere Theile dieses Organes ihren Ursprung verdanke. Im Weiteren begründet er diese Hypothese und schlägt auf Grund derselben für die Geschwulst, die so aus unverbrauchten Neuroëpithelzellen hervorgehe, den Namen Neuroëpithelioma vor, um dadurch ihre Zugehörigkeit zur Reihe der epithelialen Tumoren zu kennzeichnen.

Im Anhang ist die genaue Casuistik von 31 eigenen und 497 fremden Fällen mitgetheilt. Spiro.

---

2) **Das Sehen der Schielenden.** Eine ophthalmologisch-psychologische Studie von Alfred Graefe. (Wiesbaden, J. F. Bergmann, 1897.)

Graefe, der, als erster Ophthalmologe, dem Widerspruch Nagel's gegen J. Müller's Lehre von der Netzhautidentität sich angeschlossen und dann Nagel's „Projectionstheorie" schon im Handbuch von Graefe und Saemisch, später in Graefe's Archiv weiter ausgebaut hatte, giebt im vorliegenden Werk eine in der Form knappe, aber sachlich erschöpfende, systematische Darstellung zur Begründung seiner Anschauung.

Das Referat kann nur das Wesentlichste des Gedankenganges wiedergeben. Bezüglich vieler Einzelheiten, speciell der Versuche und Beobachtungen, welche die entwickelten Sätze begründen und stützen, ist auf das Original zu verweisen.

I. Das erste Capitel behandelt die physiologischen Vorgänge des Sehens, welche bei Localisirung der Gesichtsobjecte bestimmend sind. Die (centripetale) „Richtungslinie des Sehens" ist in jedem Auge durch die optischen Verhältnisse bestimmt: sie ist die Verbindungslinie des Objects mit dem Kreuzungspunkt der Richtungsstrahlen, verlängert bis zur Netzhaut. Unter normalen Verhältnissen wird jeder erregte Netzhautpunkt in derselben Richtung nach aussen verlegt (centrifugale Richtungslinie). Daraus folgt aber nicht, dass auch die Localisirung des Gesichtsfeldes auch nach der centrifugalen Richtungslinie hin stattfindet. Diese Localisationsrichtung ist vielmehr nur abhängig von der Thätigkeit des Bewegungsapparates. Bei einer Störung der Relationen zwischen Innervation und Muskelleistung kann die Stellung des Auges, die Lage der (mit der Richtungslinie hier als identisch zu betrachtenden) Gesichtslinie nicht mit der Localisirungsrichtung zusammenfallen.

II. Welche Störungen des Binocularsehens sind dementsprechend bei Strabismus zu erwarten?

Nachdem Gr. kurz auseinandergesetzt, dass beim Schielen der Stellungsfehler des Auges auf anomaler Verkürzung des Muskels ohne Innervationsänderung beruht, weist er darauf hin, dass man bei strabotischer Ablenkung dieselbe Störung des Localisirungsprocesses erwarten müsste wie bei paretischer, oder wenn man ein Auge durch Zug mit der Pincette in eine dem anderen incongruente Lage bringt. Es würde irrige Projection und Diplopie bestehen. Das beides nicht nachweisbar ist, liegt daran, dass in der frühen Lebensperiode, in der die Entwickelung des Strabismus beginnt, Functionsprüfungen nicht möglich sind.

III. Welche Aenderungen des binocularen Sehens treten nun bei Strabismus thatsächlich in Erscheinung?

Die Gesichtsfelder beider Augen sind verschoben, ihre Centren liegen nebeneinander, nicht mehr aufeinander. Es müssten daher statt eines binocularen Sammelbildes die Einzelbilder zur Wahrnehmung gelangen. Dies ist in der Regel nicht der Fall. Zur Erklärung stehen sich zwei Ansichten gegenüber,

deren wesentlicher Differenzpunkt darin liegt, dass nach der einen das wahrgenommene Bild nur dem eingestellten Auge angehört, nach der anderen dagegen auch das abgelenkte bei Wahrnehmung jenes Bildes mitwirkt. Ein von Gr. schon früher angegebener Versuch beweist nun unzweideutig, dass Objecte, welche in dem von der visio directa des Schielauges beherrschten Theil des binocularen Gesichtsfeldes liegen, nur von diesem Auge wahrgenommen werden. Der Exclusionsvorgang vertheilt sich also auf beide Augen und zwar derart, dass die functionelle, physiologische Prävalenz der macularen Netzhauterregung des Schielauges gegenüber der excentrischen des nicht schielenden Auges sich bethätigt. Das in solcher Lage befindliche Objecte nicht bemerkt werden, geschieht unter Einwirkung psychischer Vorgänge, besonders der Aufmerksamkeit. Der Exclusionsvorgang beschränkt sich aber auf diejenigen Netzhautregionen beider Augen, die zufolge der sich immer gleichbleibenden Schielstellung stets simultan erregt werden; denn wenn vor ein Auge ein Prisma gehalten wird, so treten in der Regel sofort Doppelbilder auf („Regionäre Exclusion"). Der Grad der Sehschärfe des Schielauges ist ohne Einfluss auf den Exclusionsvorgang. Die Entwickelung der Exclusion ist schrittweise zu verfolgen. Sie steht anfangs noch im Wettstreit mit der binocularen Diplopie, beherrscht dann ein bestimmtes Netzhautgebiet und dehnt sich schliesslich weiter aus, manchmal über die ganze Retina („Absolute Exclusion").

IV. Das Einfachsehen Schielender beruht aber nicht allein auf der Exclusion, sondern auch auf der Ausbildung eines neuen Identitätsverhältnisses der Netzhäute. Diese „Netzhautincongruenz" ist also eine erworbene, nicht präformirte, sie ist Folge, nicht Ursache des Strabismus. Auch dies ist schrittweise zu verfolgen. Wenn auch seltner als den Wettstreit zwischen Exclusion und Diplopie, hat man doch mehrfach Gelegenheit, den Wettstreit zwischen dem alten und neuen Identitätsverhältniss zu beobachten in jenen Fällen, in denen operirte Schielende, nach hergestellter binocularer Einstellung doppelt sehen, aber nicht angeben können, ob die Doppelbilder gleichnamig oder ungleichnamig sind. Im Einklang mit den durch Strabismus hervorgerufenen Störungen stehen die der Operation folgenden Erscheinungen. Mit Beseitigung der fehlerhaften Augenstellung sind die Bedingungen für Binocularsehen (das dadurch nachgewiesen wird, dass stereoskopische Einzelbilder exact zu einem Sammelbilde verschmolzen werden) wiederhergestellt, vorausgesetzt, dass es während des Bestehens des Strabismus noch nicht zur Ausbildung eines neuen Identitätsverhältnisses gekommen ist. Anderenfalls bleibt die durch die Operation hervorgerufene Diplopie länger bestehen, manchmal sogar sehr hartnäckig. Meist aber vollzieht sich die Umwandlung in das normale Identitätsverhältniss.

V. Die schiefe Kopfhaltung Schielender ist durch das „Bequemlichkeitsgefühl" hervorgerufen.

VI. Die strabotische Schwachsichtigkeit ist präexistirend; denn Amblyopie kommt auch bei normaler Augenstellung vor, ferner ist der Unterschied der Sehschärfe beider Augen oft sehr gering. Die angeblichen Besserungen nach der Operation erklären sich durch unrichtige Angaben bei den früheren Untersuchungen. Da wir die Sehproben gerade vor das Gesicht des Untersuchten halten, so müsste dieser das Schielauge in die Mitte der Lidspalte bringen. Diese Stellung ist ihm aber unbequem. Das Auge bleibt daher in der Schielstellung, und dadurch kommt die thatsächlich vorhandene Sehschärfe nicht zum Ausdruck. Nach der Operation dagegen befindet sich das central gerichtete Auge in der bequemsten Stellung. Hierauf allein beruht die angebliche Besserung der Sehkraft.

Dr. Ginsberg.

3) **Röntgen-Strahlen in der Augenheilkunde.** Eine neue Methode zur Anwendung der Röntgen-Strahlen in der Augenheilkunde, um Fremdkörper im Auge zu entdecken und deren Position genau zu bestimmen, von Dr. H. Lewkowitsch, Augenarzt in London.

Röntgen-Strahlen sind in jüngster Zeit mit grossem Erfolge von Aerzten zu diagnostischen Zwecken angewendet worden, besonders zur Entdeckung von Fremdkörpern (Metall und Glas); merkwürdiger Weise haben aber die X-Strahlen bisher noch keine nennenswerthe Verwendung iu der Augenheilkunde gefunden. Es wäre unzweifelhaft von grosser Bedeutung, wären wir im Stande, die X-Strahlen zur Diagnosticirung von Fremdkörpern im Auge dienstbar zu machen, besonders in den vielen Fällen, wo der Augenspiegel uns keinen sicheren Aufschluss giebt. In diese Kategorie fallen die Fälle: 1. wo der Fremdkörper minimal klein ist, 2. wenn er in undurchsichtigen Gewebstheilen der Augenhüllen eingebettet ist, 3. wo ein grosses Blutextravasat vorgelagert und 4. wenn die Hornhaut undurchsichtig geworden. Fragen wir uns nun, welche Hülfsmittel uns bisher in diesen kritischen Fällen zu Gebote stehen? Die Untersuchung mittelst des Magneten, besonders in der Form des Sideroskops, wie sie vielfach gebräuchlich, leistet uns ohne Zweifel sehr werthvolle Dienste, lässt uns aber in sehr vielen gerade jener kritischen Fälle im Stiche. Noch viel weniger aber wird es uns gelingen, mittelst des Magneten ganz genau den Sitz des Fremdkörpers zu bestimmen. Niemand wird bestreiten, dass die Operationsmethoden von Prof. Hirschberg zur Entfernung der Eisensplitter mittelst des Electromagneten einen immensen Fortschritt bedeuten; wenn trotz der Vervollkomnung dieser letzteren Operationsmethode ein relativ grosser Procentsatz der einschlägigen operirten Fälle einen nicht den Erwartungen entsprechenden Erfolg im Laufe der Jahre ergeben hat, so möchte ich dies zum Theil darauf zurückführen, dass man bei Ausführung der Operation bisher keinen absolut sicheren Fingerzeig hatte, um ganz genau vorher zu wissen, wo, wie tief und in welcher Richtung einzuschneiden, um auf den Fremdkörper in kürzester Linie zu kommen mit möglichster Schonung der umgebenden empfindlichen Gewebstheile. Ueberhaupt ist die Verwendbarkeit des Electromagneten nur eine beschränkte; er kommt vollends nicht in Betracht, wenn es sich um kleine Glassplitter handelt, die äusserst kritisch für das Auge werden können, wenn sie noch dazu so gelagert sind, dass sie sich in keiner Weise durch irgend welche Reflexion vom Augenspiegel uns verrathen. Es existiren viele Fälle in der Literatur, wo erst die Enucleation des Auges das Vorhandensein eines Glassplitters constatirte.

Diese Erwägungen veranlassten mich zu Experimenten, um zu constatiren, inwieweit Röntgen-Strahlen sich zu diesem Zwecke von Nutzen erweisen, und im Verlaufe dieser Untersuchungen kam ich auf eine Methode, derzufolge man die X-Strahlen in der That erfolgreich bei den betreffenden Operationen am Auge verwendbar machen kann. Ich habe kein Bedenken, diese Methode bereits jetzt zu publiciren, da ich der Ueberzeugung bin, dass ich mit meinen Experimenten bereits weit ausserhalb des theoretischen Stadiums gelangt bin.

Auf den ersten Augenblick scheint es fast unmöglich, die X-Strahlen für das Auge zu verwenden wegen der eigenthümlichen anatomischen Lage dieses Organs, das innerhalb vier knöcherner Wände gelagert ist. Es fragt sich, wie und wo die sensitive Platte anzubringen sei zur Aufnahme eines Bildes, das zu gleicher Zeit ein klares und möglichst extensives umfangreiches Bild (das sog. Skiagramm) darstellen soll. Dieses war das erste Bedenken; doch noch eine grosse Anzahl anderer Schwierigkeiten stellten sich mir nachgerade in den Weg,

als ich Schritt für Schritt experimentell den Gegenstand verfolgte. Der Gang der Untersuchung war folgender: Um zunächst eine genügende Transparenzfähigkeit des Auges für X-Strahlen zu constatiren, führte ich eine sehr dünne Nadel in ein enucleïrtes Schafsauge. Ich erzielte zu gleicher Zeit ein Doppelbild der Nadel, indem ich die „Crookes"-Röhre (Crookes-Focus-Tube für 3—4zöllige Funkenweite) nach der Aufnahmezeit von nur einer Minute um wenige Zoll verrückte — Auge und sensitive Platte blieben unverrückt —, und hierauf in dieser zweiten Stellung die Exposition für noch eine Minute fortsetzte. Diese Methode der Doppelbilder fand ich von ungemein grossem Nutzen, wie ich später noch auseinandersetzen werde, um genau die Lage des Fremdkörpers zu bestimmen, resp. genaue Maasse von dem Skiagramm direct zu entnehmen. Ich möchte auch an dieser Stelle erwähnen, dass ich zur Gewinnung von Doppelbildern anfangs zwei „Crookes" anwandte, die zu gleicher Zeit erleuchtet wurden, um die Aufnahmezeit zu verkürzen. Hierbei wurden entweder zwei Rumkorff-Inductionsrollen für die beiden Crookes gebraucht, oder die beiden Crookes wurden nur von einem Rumkorff gespeist. Diese letzteren Versuche ergaben aber nicht so gute Resultate, als wenn ich, wie oben geschildert, eine „zweizeitige" Bildaufnahme erzielte durch Verschiebung der einen Crookes-Röhre.

Zweites Experiment: In eine Metallröhre wurde ein enucleïrtes Schafsauge derart hineingepresst, dass seine Vorderseite mit der Cornea aus der Oeffnung der Röhre herausragte, in gleichem Maasse, als wie durchschnittlich das menschliche Auge in situ aus der Orbitalhöhle zwischen den beiden Lidwinkeln sichtbar hervortritt. Die Metallröhre, die unpassirbar für die X-Strahlen ist, repräsentirt in unserem Versuche gleichsam die knöchernen Wände der Augenhöhle. Die für die Bildaufnahme bestimmte sensitive Glasplatte wird nun in einem Stativ befestigt und parallel zur Längsaxe der Metallröhre aufgestellt. Die Glasplatte soll hierbei die Röhre tangential berühren und nach vorn in der Richtung der Oeffnung der Röhre $1^1/_2$—2 Zoll über das Centrum der Cornea projicirend hervortreten. Die Position, in der sich die Platte im Verhältniss zur Röhre befindet, nennen wir die „nasale", in Uebereinstimmung mit den später zu erwähnenden Versuchen am menschlichen Auge, wo die Glasplatte stets im inneren Augenwinkel dem Nasenrücken entlang fixirt wird. Der sensitiven Glasplatte gegenüber (auf der temporalen Seite der Metallröhre) stellen wir alsdann in einer Entfernung von ungefähr 6—7 Zoll Crookes' Vacuum-Tube auf. Die Spiegelebene der Anode wird gegen das enucleïrte Schafsauge so gerichtet, dass das aus der Oeffnung der Metallröhre hervortretende Bulbussegment ein möglichst umfangreiches „Skiagramm" auf der nebenanstehenden Glasplatte entwerfen kann. Auf diese Weise, sollte man zunächst denken, könnte höchstens der halbe Umfang des Bulbus im Bilde erscheinen, aber eine kleine Ueberlegung zeigt uns sofort, dass wir leicht einen viel grösseren Abschnitt des Auges der Einwirkung der X-Strahlen exponiren können, und hierdurch es in der Hand haben, von weit mehr als der Hälfte des Auges ein Schattenbild zu erhalten. Wir haben uns nur zu diesem Zwecke zu vergegenwärtigen, wie viel wir dadurch gewinnen, wenn wir abwechselnd in zwei verschiedenen extremen Positionen das Auge abbilden, wobei das Auge das eine Mal so stark als möglich nach innen sieht (gegen die sensitive Platte hin) und für die zweite Bildaufnahme nach aussen hin blickt (nach der Crookes-Tube hin).

Zur genauen Localisirung des Fremdkörpers ist ein fixirter Maassstab wesentlich von Vortheil, an dem man alle Maasse in verticaler, horizontaler und sagittaler Richtung ablesen kann. Für diesen Zweck construirte ich einen kleinen „Indicator" mit drei Armen entsprechend den drei eben erwähnten Axen.

Der Indicator muss so angebracht sein, dass sein sagittaler Arm nach der Mitte der Pupille gerichtet ist, das Cornealcentrum fast berührt und parallel steht zur Ebene der sensitiven Glasplatte (wie in den Figuren 1, 2, 3, 4). Anfangs benutzte ich einen Metall-Indicator, aber in Anbetracht der starken Funken, die der Indicator auf das Auge überspringen lässt (in Folge der starken electrischen Intensität der Rumkorff-Rolle), zog ich späterhin stets einen Glas-Indicator vor. Einen ferneren Theil des Hülfsapparates bei unseren Versuchen bildete der „Nordpol-Indicator", der in den verschiedenen Bildern als ein aufwärts gerichteter Pfeil erscheint. Diese Pfeilfigur wird von einem Metallpfeile erzeugt, der mit dem Stative fest verbunden ist, welches auch die Glasplatte für die Bildaufnahme hält. Unter Leitung dieses Pfeiles sind wir im Stande, die sensitive Glasplatte, die wir zur vollständigen Entwicklung des Bildes vorher entfernen müssen, wieder in genau dieselbe Lage wie vorher zurückzustellen, was für unsere Messungen, wie später ersichtlich, von grösster Bedeutung.




Fig. 1. Menschliches Auge, einwärts blickend. Doppel-Bild.

Nach all diesen Vorkehrungen inserirte ich das spitze Ende einer Nadel von ungefähr 2 mm Länge in den äusseren oberen Quadranten des Auges; die Einstichstelle war 9 mm vom Limbus corneae entfernt. Nun erleuchtete ich die Crookes-Tube für zwei Minuten, verschob aber den Crookes nach Ablauf der ersten Minute nach vorn zu in der Sagittalebene parallel zur sensitiven Glasplatte. Fig. 6 zeigt genau das Bild, das ich erhielt. Durch die bisherigen Resultate ermuthigt, wagte ich mich nun an das Experimentum crucis, um zu zeigen, dass man dieselben Erfolge auch am menschlichen Auge in situ erreichen kann. Da mir ein entsprechender Krankheitsfall nicht zur Verfügung stand, experimentirte ich an meinem eigenen Auge, das ich vorher stark cocaïnisirt hatte. Als Fremdkörper verwandte ich einen jener kleinen (2 mm Durchmesser), sehr dünnen runden Metallflitter, wie sie als Besatz in Damenkleidern vielfach gebräuchlich. Diese kleinen Metallscheibchen adhäriren für ziemlich lange Zeit




Fig. 2. Menschliches Auge, auswärts blickend. Doppel-Bild.

fest an der Conjunctiva bulbi, selbst wenn das Auge während dessen kleine Seitwärtsbewegungen macht. Allerdings, der Fremdkörper befand sich auf diese Weise in meinen Experimenten nicht innerhalb des Bulbus, sondern war ausserhalb an der Conjunctiva bulbi befestigt, aber dieses bedingt absolut keinen Einwand gegen die volle Beweiskraft meiner Versuche. Im Gegentheil ist diese Localisation des Fremdkörpers geradezu noch ein erschwerender Umstand für die Projection des Bildes, wobei noch der Factor auch in Betracht kommt, dass der im Augenkörper befindliche Fremdkörper für gewöhnlich unbeweglich fixirt ist, während die kleine Metallscheibe trotz der äussersten Bemühung, das Auge in absolut ein und derselben Richtung zu halten, unwillkürlich kleinen Verschiebungen ausgesetzt ist. Noch einen sehr wichtigen Punkt muss ich hier erwähnen. Will man ein einigermaassen umfangreiches Skiagramm erhalten, das also einen möglichst grossen Theil des Bulbus in der Projection auf dem Bilde zeigt, so muss man dasjenige Ende der sensitiven Glasplatte, das im inneren Augenwinkel zu stehen kommt, zu einem Halbkreis leicht abrunden. Man kann alsdann die Glasplatte tiefer in die Orbitalhöhle hineinschieben zwischen Os lacrymale und dem Bulbus. Bevor ich dieses ausfand, musste ich zu meinem Leidwesen nur zu oft die Erfahrung machen, dass ich nur ein ganz kleines Skiagramm erhielt in der äussersten Spitze der Glasplatte, nicht genügend, um den Fremdkörper im Bilde erscheinen zu lassen. —




Fig. 3. Schafs-Auge, auswärts blickend. Doppel-Bild.



Fig. 4. Menschliches Auge. Einfaches Bild.

Unter Anwendung also dieser obigen Vorsichtsmaassregeln erhielt ich Figg. 1 und 2 und entsprechend Figg. 3 und 7 (letztere beiden Bilder von einem enucleïrten Schafsauge). — Fig. 1 erhielt ich, während mein (linkes) Auge möglichst stark nach innen blickte; die kleine Metallscheibe sass 12 mm vom äusseren Hornhautrande auf der Conjunctiva bulbi. Fig. 2 stellt das Auge dar,

während dasselbe so weit als möglich nach aussen gerichtet war mit der Metallscheibe 12 mm vom inneren Cornealrande an gerechnet. Der Fremdkörper zeigt sich deutlich als Doppelbild in all diesen Figuren. — Fig. 4, die uns nur ein einfaches Bild des Fremdkörpers giebt, zeigt uns auf den ersten Blick, wie die kleine Metallscheibe im oberen Theil des Augapfels gelagert, wie tief nach hinten von der Mitte der Hornhaut an gerechnet, und alle die darauf bezüglichen Maasse können längs des sagittalen und verticalen Armes des Glas-Indicators direct abgemessen werden. Man sollte hiernach die Erzielung eines Doppelbildes für überflüssig erachten. Worin sich das Doppelbild von Nutzen erweist, kommt uns erst recht zum Bewusstsein, wenn es sich für uns darum handelt, die Lage des Fremdkörpers längs der horizontalen Axe zu bestimmen. Man kann nicht bei der Betrachtung von Fig. 4 entscheiden, ob der Fremdkörper in der nasalen oder temporalen Augenhälfte gelagert ist. Betrachten wir dagegen Figg. 1, 2, 3 und 7, so fällt uns sofort auf die Verschiedenheit der Abstände zwischen den Doppelbildern der verticalen Indicator-Arme und denen der Doppelbilder der kleinen Scheibchen. Dieses erklärt sich durch die verschiedene bezügliche Stellung

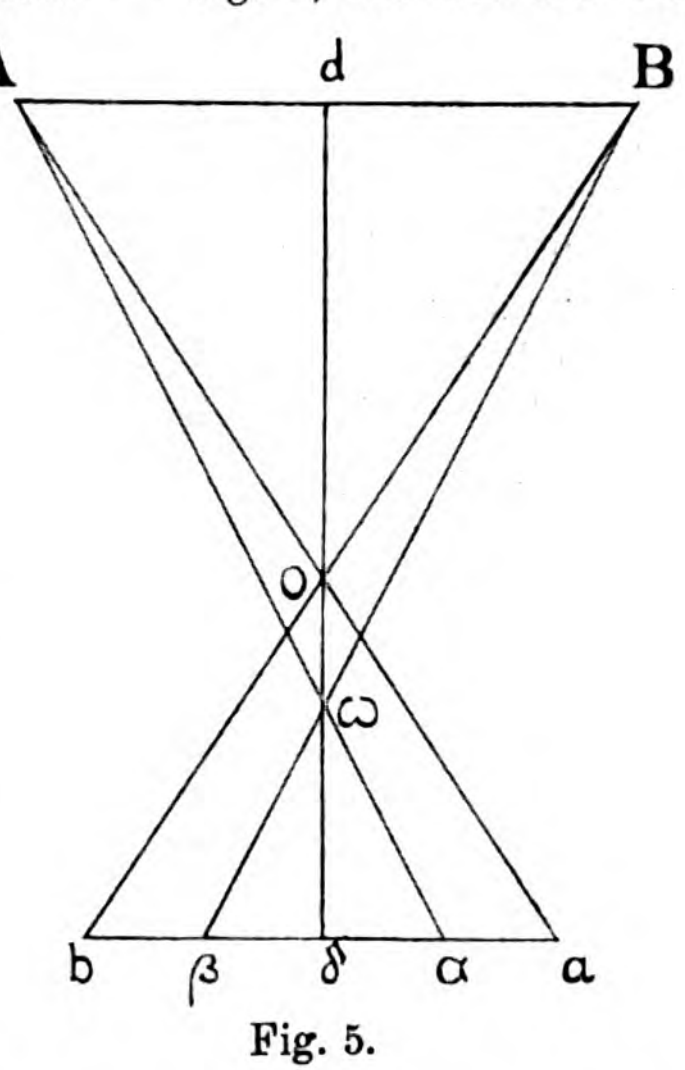

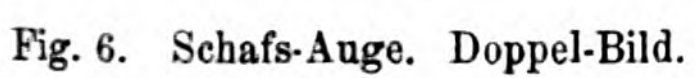


Fig. 5.




Fig. 6. Schafs-Auge. Doppel-Bild.




Fig. 7. Schafs-Auge, einw. blickend. Doppel-Bild.

des Indicators und der Scheibchen, resp. die verschiedenen bezüglichen Entfernungen dieser beiden Körper von der sensitiven Glasplatte. Ist der Fremdkörper auf der temporalen (äusseren) Augenhälfte, so erscheinen die beiden Metallscheibchen

weit aus einander gerückt, dagegen die Doppelbilder des verticalen Indicator-Armes einander stark genähert (vgl. Figg. 1 u. 7); gerade das Umgekehrte ist der Fall, wenn der Fremdkörper in der nasalen Augenhälfte gelagert ist (vgl. Figg. 2 u. 3). Die genaue Vermessung dieser erwähnten Abstände unter den Doppelbildern führt zu der folgenden geometrischen Betrachtung (vgl. Fig. 5). Der Einfachheit halber nehmen wir an, dass die beiden Crookes-Tuben (A und B), der Fremdkörper (o), die Spitze des sagittalen Indicator-Armes (ω) und die beiden Linien ba und $\beta\alpha$ (es sind dies die respectiven Entfernungen der Doppelbilder unter einander), dass alle die genannten Grössen in einer und derselben Ebene liegen. Da wir in unseren Experimenten die Crookes-Tube von A nach B parallel zu ab verschoben, so ergiebt sich $\triangle AoB \sim \triangle boa$ und ebenso $\triangle A\omega B \sim \triangle \beta\omega\alpha$. Je grösser nun ωd ausfällt im Vergleich mit $o\omega$ (was wir eben einfach dadurch erreichen, dass wir den Crookes möglichst weit — 7 Zoll — temporalwärts vom Auge wegrücken), desto mehr annähernd können wir den Winkel oBA dem Winkel ωBA gleich setzen, ebenso annähernd den Winkel oAB = Winkel ωAB. Hiernach ergiebt sich $\triangle \alpha\omega\beta \sim \triangle aob$, woraus folgt $ab : \alpha\beta = o\delta : \omega\delta$. Da die Grösse $\omega\delta$ uns bekannt, es ist dies die Entfernung des sagittalen Indicator-Armes von der Glasplatte, können wir aus obiger Proportion $o\delta$, den Abstand des Fremdkörpers von der Glasplatte, leicht berechnen. Ich möchte hier erwähnen, dass alle die ungefähren Berechnungen, die ich auf Grund dieser Vermessungen ausführte, im Durchschnitte keinen grösseren Fehler ergaben als annähernd 1 mm. Abgesehen von dieser eben erwähnten Methode kann die zu findende Distanz $o\delta$ in folgender Weise mit noch grösserer Genauigkeit direct gemessen werden: Die sensitive Glasplatte, die man zur Entwicklung des Negativs vorher aus dem Stativ herausgenommen, wird in ihrer ursprünglichen Lage im Stativ unter Leitung des „Nordpol-Indicators" wieder angebracht. Mittelst eines Visirapparates hinter der Glasplatte visiren wir jetzt durch die beiden Stellen des Glases, die von den Doppelbildern des Fremdkörpers markirt sind (vgl. Fig. 5), erstens die Crookes-Tube in ihrer Stellung A entlang der Linie Aa, hierauf die Crookes-Tube in ihrer Stellung in B entlang der Richtung Bb. Wir bekommen auf diese Weise durch directe Messung zwei Winkel, die uns leicht die Ortsbestimmung des Fremdkörpers ermöglichen; in der That ist der Fremdkörper im Kreuzungspunkte der beiden Linien Aa und Bb gelangen.

Zur Ausführung obiger Versuche bediente ich mich eines nur improvisirten Apparates. Ein auf diesen Principien angefertigter und möglichst vervollkommneter Apparat wird nach meinen Angaben von der Firma Baker & Co. (London 244 High Holborn) in kürzester Zeit hergestellt werden, und hoffe ich dann meine Untersuchungen bezüglich dieses Gegenstandes noch weiter zu verfolgen.

---

4) **Die medicinische und operative Behandlung kurzsichtiger Störungen,** von Prof. Dr. Albert Mooren, Geh. Medicinalrath. (Wiesbaden. 1897.)

Mooren, der auf ein Material von über 150,000 Augenkranken zurückblickt, giebt in der vorliegenden Arbeit in anziehender Schilderung seinen reichen Erfahrungen auf dem Gebiete der Behandlung von Kurzsichtigkeit Ausdruck.

In dem einleitenden Capitel spricht er über das Vorkommen und die Feststellung der Myopie. Einen breiten Raum nimmt dann die Besprechung des Einflusses accommodativer Störungen auf den Brechungszustand ein; er zeigt, wie durch Accommodationskrampf Kurzsichtigkeit zu Stande kommt.

Gewöhnlich erlangt man durch systematische Atropinbehandlung Schwinden der Anomalie; erst wenn die Axenverlängerung beim Wachsthum der Kurzsichtigkeit in den Vordergrund tritt, bleibt diese Behandlung von geringer Wirkung. Ein Kurzsichtiger kann keine scharfe accommodative Einstellung zu Stande bringen, ohne gleichzeitig seine inneren Augenmuskeln zur Erzielung der erforderlichen Convergenzstellung auf's äusserste anzustrengen. Dies führt schliesslich zu einer Erschöpfung der inneren Augenmuskeln und diese im Schlussglied des fehlerhaften Ringes zu neuer accommodativer Ueberanstrengung. Hierbei ist Heilung durch corrigirende Gläser und Prismen, eventuell durch Tenotomie anzustreben.

Die Circulationsstörungen, welche die Anwesenheit eines Accommodationskrampfes begleiten, führen die hintere Bulbuswand einer allmählichen Erweichung entgegen und bedingen damit als Hauptursache die fortschreitende Verlängerung der Augenaxe. Auch die Ausdehnungsfähigkeit der Sclera hat ihre Grenze und es tritt garnicht selten eine Rückwirkung in Form einer Erhöhung des intraocularen Druckes ein. Besonders schädigend wirkt in dieser Beziehung das Tragen einer scharf corrigirenden Fernbrille für die Nähe, durch die eine stete starke Accommodation erforderlich wird.

Häufiger ist die Gefahr der Netzhautablösung. Auch sie ist eine Folge entzündlicher Vorgänge, die den Glaskörper, ohne seine Durchsichtigkeit zu beeinträchtigen, durch Bildung eines feinen Fibrillenwerks von der Netzhaut abziehen. In Consequenz dieser Anschauung spricht sich Verf. für die Deutschmann'schen Glaskörperinjectionen bei Netzhautablösung aus.

Im folgenden Abschnitte führt Verf. aus, wie er die ersten Versuche zur operativen Beseitigung der Kurzsichtigkeit durch Discission anstellte. 1858 theilte er seine Ergebnisse auf der Ophthalmologen-Versammlung zu Heidelberg mit, wo er auf den energischen Widerstand v. Graefe's und Donders' stiess. Eine trübe Erfahrung, Verschiebung der Linse durch die Discissionsnadel, veranlassten ihn, Verbesserung der Methode anzustreben. Aenderung der Nadelhaltung, Vorausschicken einer Iridectomie, Ersatz der Nadel durch das v. Graefe'sche Extractionsmesserchen bezeichnen den Weg, den er nahm, bis er in Verbindung von totaler Kapseleröffnung mit nachfolgender, nicht instrumenteller Trituration das Ziel einer technisch gefahrlosen Operation erreicht sah, die er „künstliche Staarreifung" nennt.

Von 149 Fällen, die er nach dieser Methode doppelseitig operirte, ging nur ein Auge an einer zufälligen Complication zu Grunde. Diese Erfolge verdankt Verf. auch der strengen Contraindicationsstellung, darunter atheromatische Arteriendegeneration, Aderhautblutungen und Aehnliches.

Der Modus der Operation ist folgender: Unter Cocainanästhesie wird bei Mydriasis mit dem möglichst steil in die Linse eingesenkten v. Graefe'schen Messerchen die Kapsel in ihrer ganzen Ausdehnung gespalten. Gleichzeitig wird die Linse in $^3/_4$ ihrer Dicke eingeschnitten. Nachdem der Humor aqueus beim Herausziehen vollständig abgelaufen ist, findet die Trituration durch Reibung mit der Spitze des Zeigefingers über die geschlossenen Augenlider statt. Diese werden mit Jodoform bestreut, ein Verband mit Heftpflaster befestigt. Pat. erhält am Abend unter Verbandwechsel Atropineinträuflung, bleibt bis zum nächsten Morgen zu Bett. Wenige Tage darauf, nachdem sich bei durchfallendem Licht die völlige Trübung der Linse ergeben hat, erfolgt die Ausziehung der weichen Linse mittelst Lanzenschnitt. Die leichten Trübungen feiner zurückgebliebener Linsenreste überlässt man am besten sich selbst und schreitet zu einer Nachstar-Operation erst, wenn auch die leisesten Reizerscheinungen geschwunden sind.

Veränderter Chemismus der Linse oder zu rasche Quellung zwingen zu Aenderungen im Gange des Verfahrens. Wenn Linsentheile, die im Moment des operativen Eingriffs hinter die Iris treten, beträchtlich sind, liegt die Gefahr der Cyclitis selbst mit nachfolgender Drucksteigerung vor, doch brauchte M. nur einmal zur Ausführung einer Iridectomie zu schreiten. Bei der relativ spät erfolgenden Nachstar-Operation benutzt M. stets das v. Graefe'sche Messerchen zu einer Spaltung der Kapsel in ihrer ganzen Breite, bei besonderen Nachstarformen führt er Iridotomie aus.

M. operirt grundsätzlich nur beide Augen und zwar möglichst gleichzeitig, da sonst das kurzsichtig bleibende Auge das operirte zwingt, sich dem Gegenstand wie früher zu nähern und so in Zerstreuungskreisen zu sehen. Auch macht eine einseitige Operation den erstrebten binocularen Sehact unmöglich.

Schlechtes Sehvermögen ist kein Hinderniss für die Vornahme des Eingriffs, auch hochgradige Chorioideal-Atrophie soll es nicht bilden. Gerade im letzten Falle bedarf es einer Aenderung des bisherigen Refractionszustandes, um dem Zerstörungsprocess Einhalt zu thun. Die Verbesserung der Sehkraft durch die Operation ist meist beträchtlich, die Myopie vermindert sich im Durchschnitt um 15—16 Dioptrien. Die Wahl des Zeitpunktes für die Entfernung der Linse ist individuell verschieden, bei Kindern drängt schon ein geringerer Myopiegrad dazu, als bei Erwachsenen.

Die Operation ist auch bei Keratoconus mit gleichzeitiger Kurzsichtigkeit von Vortheil, besonders für des Verf.'s eingreifende Behandlung. Von den weniger eingreifenden Verfahren hält er das Hirschberg'sche, die Spitze des Hornhautkegels durch Galvanocaustik in ein feines Narbengewebe zu verwandeln, für das beste.

Den nächsten Abschnitt widmet Verf. der Besprechung von Maassregeln, die Entstehung der Kurzsichtigkeit und ihrer Complicationen möglichst zu verhüten. Den Schluss bildet eine Aufstellung der Fälle, die er der Operation gegen Kurzsichtigkeit unterworfen hat und er endet, nicht ohne der Verdienste Fukala's, die Frage wieder in Fluss gebracht zu haben, zu gedenken.

Spiro.

Journal-Uebersicht.

I. Zehender's klinische Monatsblätter für Augenheilkunde. 1897. Januar.

1) **Zur Pathologie des Ectropium sarcomatosum**, von K. Rumschewitsch.

Bei Ectropion des unteren Lides besteht eine Schwellung der Bindehaut, welche durch Wucherung des adenoiden Gewebes im Bereiche des orbitalen Tarsusrandes und der Uebergangsfalte bedingt ist. Die Erkrankung der Krause'schen Drüsen spielt, widersprechend der Ansicht von Wolfring, keine allzugrosse Rolle bei Entstehung der Ectropien des unteren Lides; weil diese Drüsen im unteren Lid eine relativ unbedeutende Grösse besitzen, und weil die Wucherung des adenoiden Gewebes mit der Zelleninfiltration um die Ausführungsgänge der Drüsen nichts gemein hat.

2) **Beitrag zur Ptosis-Operation,** von Dr. Kempner.

Es handelt sich um eine periphere Lähmung des Levator palpebrarum nach einem Trauma bei einem 25jährigen Manne. Nach Ausführung der von Birnbacher angegebenen Operationsmethode der Ptosis wurde der Zustand dauernd gebessert.

---

3) **Doppelseitige Ptosis traumatischen Ursprungs,** von Demselben.

Ein Jahr nach einem Schlag auf den Kopf trat bei einem 28jährigen Manne doppelseitige Ptosis auf. Anderweitige Lähmungserscheinungen liessen sich nicht constatiren. Jedenfalls beruhte hier die Lähmung auf centraler Basis. Durch die Pagenstecher'sche Operation wurde der Zustand gebessert.

---

4) **Ein Fall von Erblindung und Ptosis beider Augen aus unbekannter Ursache mit Ausgang in Heilung,** von Demselben.

Bei einem 16jähr. Lehrling war ziemlich plötzlich Erblindung und Ptosis beider Augen eingetreten ohne ophthalmoskopischen Befund. Nach Anwendung indifferenter Mittel verschwand die Blindheit sowohl wie die Ptosis im Verlauf eines halben Jahres.

---

5) **Ein seltener Fall von Keratitis parenchymatosa,** von E. Stern.

Eine 18jähr. Person erkrankte an beiderseitiger Keratitis parenchymatosa. Symptome von Lues liessen sich nicht nachweisen, doch litt die Patientin nach der Revaccination seit 6 Jahren an Uriticaria haemorrhagica. Auf letztere Affection führt Verf. die Keratitis zurück, zumal auch im Hornhautparenchym vorübergehende Blutungen beobachtet worden waren.

---

6) **Das sichelförmige Flimmerscotom Listing's,** von W. Zehender.

Horstmann.

II. v. Graefe's Archiv f. Ophthalmologie. XLII. 3.

1) **Ueber Faltungstrübungen der Hornhaut,** von Prof. Otto Schirmer in Greifswald.

Sch.'s Untersuchungen bestätigten, dass, wie zuerst von Hess angegeben wurde, die nach Star-Extractionen auftretenden streifigen Trübungen der Hornhaut auf Falten beruhen, an deren Bildung sich die Membr. Descem. und die tieferen Hornhautlamellen betheiligen. Sonstige Veränderungen fehlen, und der Eindruck der Trübung wird durch unregelmässige Lichtbrechung hervorgerufen. Die häufig zwischen den Streifen sichtbare diffuse Trübung beruht dagegen auf Quellung und Auseinanderweichen der Hornhautlamellen und entwickelt sich nur dann, wenn Läsionen des Endothels des M. Descem. stattgefunden haben. (Leber.) Verf. sieht als Ursache der Streifenbildung Narbenschrumpfung an. Vor Verschluss der Wunde treten keine Streifen auf. (Knies.) Entzündung fehlt, daher ist die Bezeichnung „Streifenkeratitis" nicht zutreffend.

Die bei Ulc. serp. auftretenden Streifentrübungen lässt Verf. ebenfalls durch Faltungen der Descem. entstehen. Bei 18 Kaninchenversuchen traten allerdings nur 2mal Trübungen auf, und konnte nur an einem Auge geringe Faltenbildung nachgewiesen werden. Die Streifen liegen aber sämmtlich in der Ebene der Descem. und können, da sie bei durchfallendem Lichte hell erscheinen, nicht

durch wirkliche Trübungen, sondern nur durch Anomalien der Lichtbrechung hervorgerufen werden. Ferner giebt es keine präformirten Räume im Hornhautparenchym, welche der zum Geschwürsrande radiären Anordnung der Streifen entsprechen.

Verf. beschreibt ausserdem eine eigenthümliche Hornhauttrübung, welche er als felderförmige bezeichnet und ebenfalls auf Faltung der M. Descem. zurückführt. Es handelt sich um eine in den tieferen Schichten der Hornhaut gelegene, nach den Rändern hin weniger dichte Trübung, welche durch gerade Linien in verschieden gestaltete Felder eingetheilt wird. Die Trennungslinien sind bei seitlicher Beleuchtung dunkel, bei durchfallendem Lichte ziemlich durchsichtig. Die Faltungen der Descem. konnten in zwei Fällen von perforirenden Bulbusverletzungen am frischen Präparate und nach Formolhärtung nachgewiesen werden. Die Trübung der Hornhaut beruht auf Oedem. Rückbildung ist möglich und erfolgte in einem Falle derart, dass nach Aufhellung der Hornhaut die Streifen noch eine Zeit lang bestehen blieben.

In einem anfangs glaucomatösen, später phthisisch gewordenen Bulbus, welcher in vivo eigenthümliche streifige Hornhauttrübungen gezeigt hatte, fand Verf. als Ursache derselben Falten der Bowman'schen Membran und dadurch bedingten unregelmässigen Verlauf der oberflächlichen Hornhautlamellen.

---

2) **Ueber secundär-atrophische Vorgänge in den Ursprungskernen der Augenmuskelnerven,** von Dr. Theod. Sachs, Privatdocent für Augenheilkunde an der Univ. Innsbruck.

Untersuchung von drei Fällen. 1. Gliom, Exenteratio, Exitus nach 69 Tagen. 2. Basale Geschwulst der Dura mater, Compression des rechten Abducens. 9 Monate nach dem Auftreten der Abducenslähmung Tod. 3. Ein ätiologisch nicht ganz aufgeklärter Fall von Abducenslähmung, welche 3 Jahre bestand; wahrscheinlich periphere Neuritis. In allen drei Fällen fehlten entzündliche Processe gänzlich, im dritten bestand zur Zeit der Untersuchung ausgesprochene Atrophie.

Uebereinstimmend fand sich eine atrophische Kernerkrankung. Die Zellen zeigten anfangs Schwund der Fortsätze und wurden durch Anilin dunkler gefärbt, später Verkleinerung des Protoplasmas und Atrophie der intranuclearen Nervenfasernetze. Es handelte sich aber nicht um aufsteigende Atrophie, sondern nach Läsion einer peripheren Stelle erkrankte zunächst der Kern und von diesem aus entwickelte sich die Degeneration „cellulifugal“.

In Uebereinstimmung mit anderen Forschern fand Verf. den Abducenskern gleichseitig, den Trochleariskern gekreuzt und den Ursprung des Oculomotorius theilweise gekreuzt. Den oberen lateralen Oculomotoriuskern (Durkschewitsch) fand Verf. völlig intact und bezweifelt daher seine Zugehörigkeit zu den Orbitalgebilden.

(Fortsetzung folgt.)

Vermischtes.

1) Der Herausgeber bittet freundlichst jeden seiner Leser, auf einer Postkarte ihm mitzutheilen, wie viele Fälle von Trachom er auf 1000 Augenkranke beobachtet.

2) Von Herrn Dr. E. Täuber, Privatdocent der Chemie an der technischen Hochschule zu Berlin, erhielt ich, als Ersatz des Cocaïn, die 1proc. Lösung des salzsauren p-Diäthoxyäthenyldiphenylamidin, der Kürze wegen als Amidin bezeichnet. $^1/_2$ bis 1 Minute nach der Einträuflung von 2—3 Tropfen war vollständige Unempfindlichkeit der Augapfelvorderfläche eingetreten, so dass man

Fremdkörper aus der Hornhaut, auch bei sehr empfindlichen Kranken, ohne dass sie das Geringste empfanden, herausnehmen konnte. Die Unempfindlichkeit dauert 10 Minuten. 12 derartige Versuche wurden gemacht. Das Mittel hat mehrere gute Eigenschaften: es kann gekocht werden; verengt öfters die Pupille; wirkt auch bei entzündlicher Röthung der Bindehaut, so dass ein gereizter Verletzungsstar bequem ausgezogen werden konnte. H.

Bibliographie.

1) Die Localisation der geistigen Vorgänge, insbesondere der Sinnesempfindungen des Menschen; Vortrag auf der 68. Naturforscherversammlung in Frankfurt, gehalten von Dr. Paul Flechsig, o. ö. Professor an der Universität Leipzig. Für die Localisation der Hirnfunctionen kann die Hirnanatomie zur Grundlage gemacht werden, da die Rindengebiete der Sinne scharf abzugrenzen sind. Besonders den Untersuchungen F.'s, welcher fötale Gehirne studirte und die so gewonnenen Ergebnisse mit denen der Türk'schen Degenerationsmethode und der klinischen Forschung verglich, haben wir die Kenntniss der genauen Lage der Seh-, Hör-, Riech- und Körperfühlsphäre zu verdanken. Diese letztere ist das Rindengebiet, in welchem alle von den hinteren Wurzeln ausgehenden Bahnen endigen und in welchem auch die motorischen Regionen liegen. Da ausserdem nahe Beziehungen zur Athmungsmuskulatur und zum Gefässapparat bestehen, so ist es sehr wahrscheinlich, dass diesem Centrum beim Bewusstwerden der die Affecte begleitenden körperlichen Vorgänge eine wichtige Rolle zufällt. Die nicht localisirten Triebgefühle, jene dumpfen Sensationen, die als allgemeine, vage Unruhe wahrgenommen werden, entstehen wohl durch directe Reizung des Centralorgans. Die dabei auftretenden Bewegungen gehen nicht alle von der Rinde aus. Für diese Bewegungen ist die Thatsache von Wichtigkeit, dass in der Oblongata sehr früh Gruppen von Zellen sich differenziren, deren Axencylinderfortsätze in Fasern der Vorderseitenstränge übergehen und dass diese centrifugalen Leitungen früher Markscheiden besitzen, als die centripetalen der hinteren Wurzeln. Für die niederen Hirntheile ist also die Autonomie die Primärform der motorischen Thätigkeit, im Gegensatz zur Hirnrinde, wo die motorischen Bahnen erst nach den sensibeln leitungsfähig werden, die Primärform also der Reflex ist. Alle Sinnescentren sind voneinander durch „Restgebiete" getrennt. Diese entwickeln sich später als erstere, sind arm an Projectionsfasern, aber es münden sehr zahlreiche „Associationsfasern" aus den benachbarten Sinnescentren in sie ein, wodurch letztere indirect miteinander verbunden werden. Diese „Associationscentren" haben die Erregungszustände verschiedener Sinnessphären zu associiren. Diese zunächst durch anatomische Befunde gewonnene Anschauung wird durch klinische Thatsachen befestigt. Bei Zerstörung der zwischen Seh-, Hör- und Tastsphäre gelegenen „hinteren grossen Associationscentren" bestehen Störungen des Gedächtnisses und der Association. Dieses Rindengebiet hat demnach wohl die Vorstellungen äusserer Objecte zu bilden, zu sammeln, zu verknüpfen u. s. w. In seinen Functionskreis fällt das positive Wissen, die phantastische Vorstellungsthätigkeit u. s. w., überhaupt „die wesentlichsten Bestandtheile dessen, was die Sprache als „Geist" bezeichnet." In das frontale Associationscentrum treten Fasern aus allen Theilen der Körperfühlsphäre, so dass dem Stirnhirn Gedächtnisspuren aller bewussten körperlichen Erlebnisse sich einprägen können. Mit Zerstörung des Stirnhirnes fällt die persönliche Antheilnahme an den Vorgängen fort. Dieses Centrum ist somit wahrscheinlich „in hervorragender Weise an dem

Gefühls- und Willensacte vorstellenden, dem aus sich heraus kommend und anregend wirkenden Ich betheiligt." Auch die Elementarstructur der Sinnescentren zeigt characteristische Verschiedenheiten. Hochinteressant sind die aus einer Verbindung der Centren nach Lage und Ausdehnung sich ergebenden Gesichtspunkte. Als wichtigste zeigt sich die Körperfühlsphäre, die grösser als alle übrigen zusammen ist und in ihrem Centrum liegt. Sie besitzt die reichlichsten Associationssysteme, Fasern aus der gesammten Rinde laufen in ihr zusammen. Bei der Bedeutung der Körperfühlsphäre für die auf Eindrücken der hinteren Wurzeln sich aufbauende Ichvorstellung wird diese Centralisation des Seelenorgans verständlich. „Sie ist die einzige für die geistige Entwickelung absolut unentbehrliche Sinnessphäre." Da sich beim Fötus als erstes System jene Fasern sich entwickeln, welche Eindrücke aus dem eigenen Körper vermitteln, so fällt der Körperfühlsphäre von vornherein die „Führung zu, und sie behält sie als Hauptträger des Selbstbewusstseins auch durch das ganze Leben hindurch — zumal aus ihr auch alle für das „Handeln" wichtigen motorischen Leitungen hervorgehen." Dr. Ginsberg.

2) Die Functionsprüfung des Auges und ihre Verwerthung für die allgemeine Diagnostik, von Dr. Otto Schwarz, Privatdocent in Leipzig. Im vorliegenden ersten Theil, welcher die „Grundzüge der Optik des Auges" behandelt, hat Verf. mit Erfolg sich bemüht, unter möglichster Vermeidung von Formeln durch geometrische Entwickelung der optischen Gesetze auch für den mathematisch nicht Vorgebildeten — das Buch ist für Studirende und praktische Aerzte bestimmt — eine klare Darstellung zu erzielen. Der zweite Theil soll die Functionsprüfungen und Störungen, der dritte deren Verwerthung für die Erkennung von Krankheiten des Sehorgans und des übrigen Körpers umfassen. Dr. Ginsberg.

3) Anleitung zur Berechnung der Erwerbsfähigkeit bei Sehstörungen, von Dr. med. Arthur Groenouw, Privatdocent der Augenheilk. a. d. kgl. Universität Breslau. Im ersten Theile werden die einfachen und zweckmässigen Formeln begründet Die Erwerbsfähigkeit wird dem „erwerblichen Sehact" direct proportional gesetzt. Konkurrenzfähigkeit, Muskelverhältnisse u. a. werden in die Formel nicht aufgenommen, für die Anrechnung dieser Umstände aber Grundsätze und Grenzwerthe aufgestellt, die sich meist auf thatsächliche Beobachtungen stützen. Der zweite Theil enthält eine durch Beispiele erläuterte Anweisung zur Feststellung der Erwerbsfähigkeit im einzelnen Falle. Zwölf Tabellen, in denen die in Betracht kommenden Werthe, nach den aufgestellten Formeln gewonnen, dargestellt sind, sind als erwünschte Beigabe zu bezeichnen. Dr. Ginsberg.

4) Die Functionsprüfung des Auges, von Dr. Anton Elschnig, Privatdocent in Wien. Das Buch soll vorzugsweise dem Studirenden dazu dienen, sich in diesem beim ophthalmologischen Unterricht und in den Lehrbüchern nur gelegentlich berührten Gebiete zu unterrichten; es wird aber auch dem praktischen Arzt vielfach von Nutzen sein. Es behandelt nicht nur die Prüfung der Refraction, Accommodation, Sehschärfe, des Licht- und Farbensinnes, der Gesichtsfelder u. s. w., sondern auch die des Muskelapparates, die Untersuchung des Binocularsehens u. s. w. Aus der Optik sind nur die unumgänglich nothwendigen Begriffe und Thatsachen dargestellt und geometrisch erläutert. Dr. Ginsberg.

Um Einsendung von Separatabdrücken wird gebeten.

Verlag von Veit & Comp. in Leipzig. — Druck von Metzger & Wittig in Leipzig.

Centralblatt
für praktische
AUGENHEILKUNDE.

Herausgegeben von

Prof. Dr. J. Hirschberg, Geh. Med.-Rath, in Berlin.

Monatlich ein Heft. Preis des Jahrganges 12 Mark. Zu beziehen durch alle Buchhandlungen des In- und Auslandes und die Postanstalten des Deutschen Reiches.

Februar. Einundzwanzigster Jahrgang. 1897.

I. Ueber die Ursache und die Behandlung der Körnerkrankheit des menschlichen Auges.

(Erweiterung eines in der November-Sitzung der Berliner ophthalmologischen Gesellschaft gehaltenen Vortrages.)

Von Professor Dr. **Burchardt.**

Am 9. September 1896 habe ich in Schnitten, welche ich mit dem Gefrier-Mikrotom durch Körner (Follikel), die mit dem dieselben deckenden Epithel von dem unteren Lide des linken Auges eines aus Westpreussen

stammenden Mädchens (Clara Cz., geb. 3./I. 1886) entnommen waren, gelegt hatte, eigenthümliche Gebilde gefunden, die ich weiter unten näher beschreiben werde und die ich für die Ursache der Körnerkrankheit halte. Zunächst muss ich erwähnen, dass ich weder früher, noch später je so zahlreiche Körner in den Lidern eines Trachomkranken gefunden habe, wie bei Clara Cz. Ohne dass eine nennenswerthe Entzündung bestand, war die Bindehaut der Lider wie mit Körnern gepflastert. Zum Theil bedeckten Körner, die in vorspringenden Falten eingebettet waren, andere tiefer gelegene Körner. Die Hornhäute waren dabei ganz frei von Pannus, obschon die Krankheit schon seit 2 Jahren bestehen sollte.

Die Schnitte habe ich in verdünntes Formalin gelegt und zum Theil durch Zusetzen einer geringen Menge LÖFFLER'scher Methylenblaulösung leicht grün gefärbt. Ich fand nun bei Anwendung einer 500fachen Vergrösserung innerhalb des Epithels, welches die Kuppen der Körner bedeckte, eine grosse Menge, ja geradezu Heerden von vorwiegend ovalen Körpern, die in ungefärbten Präparaten blassrosa aussahen. Dieselben sind scharf begrenzt, meistens zwischen $^1/_{70}$ bis $^1/_{40}$ mm lang und etwa $^2/_3$ so breit wie lang, kernlos und anscheinend derb, da sich Umhüllungshaut und Inhalt nicht unterscheiden lassen. Das Innere der Körper zeigt bisweilen eine unregelmässige, wie fein gekritzelt aussehende Zeichnung. Die Körper liegen vorwiegend einzeln. Bisweilen habe ich aber auch zwei bis vier solcher Körper innerhalb einer gemeinschaftlichen breiten Grenzlinie eingeschlossen gesehen. Dieselben sind in solchen Fällen gegen einander abgeplattet. Die Körper heben sich sehr deutlich von den durchschnittlich viel kleineren Kernen der Epithelzellen ab.

Diese selben Körper habe ich seitdem in allen von mir mikroskopisch untersuchten Fällen von gut charakterisirter Körnerkrankheit (Trachom) wieder gefunden. Es sind dies im Ganzen 11 Fälle gewesen. Wegen des ausnahmslosen Vorkommens dieser Gebilde bei der Körnerkrankheit halte ich es für ganz sicher, dass sie mit dieser Krankheit in ursächlichem Zusammenhange stehen. Allerdings habe ich der Anforderung, die Körper weiter zu züchten und durch Impfung von so erzielten Reinculturen die Krankheit neu zu erzeugen, nicht erfüllen können. Es würde ein Unrecht gewesen sein, ein gesundes Auge mit der Körnerkrankheit anzustecken. Ich habe nur den einen Versuch gemacht, Follikelmasse, die ich von den Augenlidern von Kranken entnommen hatte, in die äussere Haut derselben einzureiben. Denn ich hielt wegen der Aehnlichkeit meiner Trachomkörper mit den allerdings durchschnittlich grösseren Molluskumkörpern es für möglich, dass auf diese Weise ein an sich harmloses Molluscum contagiosum erzeugt werden könnte. Ich hielt mich hierzu auch deswegen für aufgefordert, weil ich früher bei einzelnen Kranken, die an Trachom litten, Molluscum contagiosum beobachtet hatte. Meine Impfversuche sind aber

ganz negativ ausgefallen. Da sich indessen meine Trachomkörper von allem Anderen, was sonst im Bindehautsack des Menschen vorkommt, auf das Deutlichste unterscheiden und sich nur, dafür aber auch ausnahmslos, in dem Epithel der Trachomfollikel finden, so habe ich nicht den geringsten Zweifel, dass die Körper die Ursache des Trachoms sind.

Da die Trachomkörper verhältnissmässig gross und leicht zu finden sind, wenn man sie zu suchen versteht, so muss ich noch erklären, weshalb sie bisher sich der Beobachtung haben entziehen können. Die Erklärung ist im Ganzen einfach. Man hat nach anderen Dingen, nämlich Kokken und Bakterien, und überdies am falschen Orte, nämlich theils in der Flüssigkeit des Bindehautsackes, theils in dem weichen Inhalt der Follikel gesucht. Darüber hat man es unterlassen, das Epithel, welches die Follikel deckt, zu durchmustern, obgleich es eigentlich nahe lag, daran zu denken, dass die Krankheitserreger durch das Epithel hindurchwandern und hier zu fassen sein müssen. Mir ist es im Wesentlichen nicht anders ergangen, als anderen Forschern, und es ist weniger planmässige Ueberlegung, als ein Zufall gewesen, der mich die Trachomkörper finden liess.

Ganz bedeutend ist die richtige Erkenntniss der Verhältnisse auch dadurch behindert worden, dass in gutem Glauben an die Richtigkeit der Befunde früherer sorgfältiger Beobachter die weiche Masse des eigentlichen Korns für eine Ansammlung von Rundzellen gehalten worden ist. In der That ist die Aehnlichkeit auch gross. Indessen ist es leicht, bei genauerem Zusehen sich davon zu überzeugen, dass hier ein Irrthum obwaltet. Die vermeintlichen Rundzellen nehmen in verdünntem Formalin unregelmässige, bald eingebogene, bald fast eckige Formen an und sind in diesem Zustande nur etwa je $^1/_{140}$ bis $^1/_{180}$ mm gross (also kleiner als Rundzellen). Sie zeigen nach Formalinbehandlung auch bei Färbung mit Methylenblaulösung keinen Kern. Wenn man sie in physiologischer Kochsalzlösung untersucht, so erscheinen sie vorwiegend länglich oval. Einzelne sind sogar sehr lang gestreckt. Auch bei Untersuchung in physiologischer Kochsalzlösung habe ich, allerdings ohne Anwendung von Färbemitteln, Kerne nicht wahrgenommen. Schon bei 300facher Vergrösserung erscheint die Oberfläche der einzelnen ovalen Gebilde leicht uneben, wie mit feinsten flachen Höckern besetzt. Auf dem zwischen 32 und 40° warmen Objecttisch habe ich bei stundenlanger Beobachtung keine Eigenbewegung der vermeintlichen Rundzellen wahrgenommen. Wegen der Kleinheit, der längsovalen Form und der unebenen Oberfläche dieser Gebilde halte ich diese nicht für Rundzellen (Leucocyten), sondern für Abkömmlinge der ansteckenden Mikroorganismen, welche die Ursache des Trachoms sind.

Wie die Entwickelung dieser Gebilde vor sich geht, darüber kann ich für jetzt nur Vermuthungen aussprechen. Offenbar wird bei der Einwanderung der ansteckenden Keime das Epithel zuerst angegriffen. Dasselbe

erleidet, wie die alltägliche Erfahrung lehrt, dabei zunächst gewöhnlich keine gröberen Veränderungen. In den Fällen wenigstens, die ohne heftige Entzündung verlaufen, bleibt bekanntlich der Glanz und die Glätte der Epitheloberfläche erhalten. Ich vermuthe, dass die ansteckenden sehr kleinen Keime in mässiger Zahl das Epithel durchwandern, hinter demselben angelangt sich stark vermehren und vergrössern und so die dem unbewaffneten Auge sichtbaren Trachomkörner (Follikel) bilden, welche das Epithel vorbeulen und sich zugleich in das Bindegewebe einbetten.

In den Beschreibungen, welche die Lehrbücher der Augenheilkunde über die Anatomie der Follikel bringen, wird die Sache so dargestellt, wie wenn der eigentliche Follikel von dem Epithel durch eine bindegewebige Schicht gänzlich getrennt ist. Ganz besonders deutlich ist dies von meinem verehrten Lehrer Horner in Gerhardt's Handbuch der Kinderkrankheiten (Bd. V. Abth. 2. S. 308) ausgesprochen. Diese Angabe ist aber nicht ganz richtig. Bei fast allen Follikeln, die ich in möglichst parallele Schnitte zerlegt habe, berührte die eigentliche Follikelmasse in grösserer oder geringerer Ausdehnung unmittelbar das Epithel. Mehr seitlich war dann allerdings eine Bindegewebsschicht zwischen Epithel und Follikel vorhanden. Gerade dies gegenseitige Lagerungsverhältniss ist es, welches mich zu der Vermuthung drängt, dass die ansteckenden Keime sich zunächst unmittelbar hinter dem Epithel zum Follikel vermehren und schliesslich in grosser Zahl, soweit sie dazu reif geworden sind, wieder in das Epithel gelangen und hier die Heerden von Trachomkörpern bilden, die ich in dem Epithel in meinen mikroskopischen Präparaten gefunden habe. Aus den nunmehr herangewachsenen Trachomkörpern, welche an Grösse die ovalen Gebilde des Follikels bis um das Vierfache übertreffen, findet dann vermuthlich die Auswanderung der ansteckenden Brut in den Bindehautsack hinein statt.

Ist bei der ersten Ansteckung einer vorher gesunden Bindehaut nur eine geringe Zahl von Keimen thätig, so verläuft vermuthlich die Entwickelung langsam und ohne erhebliche Entzündung. Es ist mir aber wahrscheinlich, dass bei gleichzeitiger Einwanderung einer sehr grossen Zahl von ansteckenden Keimen das Bild des acuten entzündlichen Trachoms zu Stande kommt. Hier werden durch die allgemeine Schwellung und die Blutfülle der Bindehaut die Follikel so verdeckt, dass man sie nur äusserst schwer findet. Es kann selbst der Anschein einer Blennorrhoe entstehen.

In dem Vorstehenden habe ich mich bemüht, meine thatsächlichen Befunde und die auf dieselben sich stützenden Vermuthungen auseinander zu halten. Zu grösserer Sicherheit will ich, um nicht missverstanden zu werden, noch bemerken, dass die Befunde sich auf die Trachomkörper im Epithel, auf die besonderen Eigenthümlichkeiten der ovalen, in den Follikeln enthaltenen Gebilde und auf die unmittelbare Berührung des Epithels und

der in ihm enthaltenen Trachomkörper mit dem Follikel beschränken. Die ovalen Gebilde des Follikels und die Trachomkörper halte ich für Sporozoën, speciell für Coccidien.

Für die Behandlung folgt, dass die Follikel und das dieselben unmittelbar bedeckende Epithel der Sitz der ansteckenden Keime der Krankheit sind und dass diese Keime hier vernichtet werden müssen. Diese Aufgabe würde in geradezu idealer Weise gelöst werden, wenn wir, wie z. B. bei der Krätze, Mittel besässen, welche die ansteckenden Lebewesen tödteten, ohne das dieselben beherbergende Gewebe der Bindehaut zu schädigen. Vorläufig kann ich noch nicht behaupten, dass solche Mittel vorhanden sind, und ich halte es daher zur Zeit noch für nöthig, die Follikel und das sie deckende Epithel mit möglichster Schonung des umgebenden Gewebes zu zerstören. Am besten gelingt dies mittelst eines sehr dünnen (kaum 0,2 mm dicken) Galvanocauter-Drahtes. Ausschneiden der Follikel macht viel umfangreichere Zerstörungen. Verwerflich ist das Ausschneiden der Uebergangsfalten. Es ist unbegreiflich, wie dies Verfahren, welches in ausgedehntem Maasse unnöthiger Weise das gesunde Gewebe mit einem Theile des kranken Gewebes rücksichtslos vernichtet und das darum als barbarisch zu bezeichnen ist, sich so lange, wie es der Fall gewesen ist, hat in Ansehen erhalten können. Auch das kräftige Abreiben der Bindehaut der Lider mit Sublimatlösung setzt, wie ich an einzelnen auswärts behandelten Fällen gesehen habe, grosse Narben, ohne jedoch die Krankheit zu heilen. Denn ich habe ebenso wie bei den mit Ausschneiden der Uebergangsfalten behandelten Kranken, so auch bei den mit Abreibungen behandelten neben ausgedehnten Narben grosse und zahlreiche Follikel gefunden. Gegen die Methode des Ausquetschens der Follikel mittelst der KNAPP'schen Rollpincette habe ich nur das anzuführen, dass hier das mit Trachomkörpern reichlich durchsetzte Epithel und somit auch die Ursache des Trachoms grösstentheils erhalten bleibt.

Ich habe, weil mir aus den angeführten Gründen die andern Behandlungsmethoden nicht geeignet erschienen, das von mir schon seit vielen Jahren geübte Ausbrennen der Follikel beibehalten. Dies Ausbrennen geschieht, nachdem die Bindehaut gefühllos gemacht ist. Schwierig ist mitunter das Auffinden der Follikel, besonders bei acutem entzündlichen Trachom und ferner bei denjenigen Fällen, bei denen die Bindehaut in Folge von Narben glatt und eben erscheint, während doch an einzelnen Stellen noch grosse Follikel verborgen liegen. Hier thut focale Belichtung viel, um an der durchscheinenden Beschaffenheit solcher Stellen die Follikel erkennbar zu machen. Auf Uebung und Erfahrung kommt natürlich auch viel an. Der Galvanocauter leistet oft denselben Dienst, wie die Probe beim Exempel. Denn jeder grosse Follikel lässt beim Einsenken des glühenden Platinadrahtes einen weissen käseartigen Brei austreten. Bei

kleinen Follikeln fehlt dies Zeichen. Der Galvanocauter bedingt eine nur sehr mässige Reizung. Ich habe in einer Sitzung an den Lidern eines Auges mitunter über 150 Follikel ausgebrannt, und doch habe ich am nächsten Tage nie mehr als eine geringe Schwellung der Lider und eine mässige Absonderung beobachtet. Die Lidschwellung war spätestens 3 Tage nach dem Brennen ganz verschwunden. Das Ausbrennen der Follikel gelingt nur ausnahmsweise in einer Sitzung vollständig. Gewöhnlich sind vier bis acht Sitzungen erforderlich, die zweckmässig in Zwischenräumen von je 10 bis 14 Tagen auf einander folgen. Der Eingangs erwähnten 10jährigen Clara Cz. sind so während einer 9wöchentlichen Behandlung im Ganzen 347 Follikel ausgebrannt worden. Wer von mir galvanocaustisch geheilte Fälle nicht selbst gesehen hat, wird vielleicht meinen, dass das Ausbrennen vieler Follikel eine erhebliche Narbenschrumpfung veranlassen müsse. Dass dem nicht so ist, hat die Erfahrung längst erwiesen. Ich habe bei einer erwachsenen Kranken (St.), die ich in der Berliner ophthalmologischen Gesellschaft im November 1896 vorgestellt habe, auf der Lid-Bindehaut eines Auges über 400 Follikel abgebrannt, ohne dass eine Schrumpfung der Bindehaut im Ganzen oder gar eine Behinderung der Augenbewegungen eingetreten wäre. Ueberhaupt bleiben bei Anwendung des Galvanocauters wohl einzelne punktförmige Narben zurück, aber nie eine nachweisbare Schrumpfung.

Die Behandlung in den Zwischenzeiten nach den galvanocaustischen Sitzungen habe ich bei meinen Kranken in der Charité früher in der Weise geleitet, dass 3mal täglich der Bindehautsack mit einer Lösung von Cuprum sulfuricum (1:1000) leicht gespült wurde. Unmittelbar nach der Spülung wurde Calomel vapore paratum eingestäubt, später statt des Calomels Thioform. Je mehr ich mich aber überzeugte, dass die Ursache der Körnerkrankheit nicht Spaltpilze, sondern Sporozoën sind, fing ich an, Chinolinum tannicum und Chininum tannicum einzustäuben. Das erstere Mittel erwies sich als unbrauchbar, weil es reizte und durch die Thränen bald aus dem Bindehautsack entfernt wurde. Das gerbsaure Chinin hat sich dagegen ausgezeichnet bewährt. Es übt eine andauernde Wirkung aus, weil es mitunter über 12 Stunden auf der unteren Uebergangsfalte sich in einer geringen Menge erhält. Ich habe jetzt die Spülungen mit Kupferwasser ganz eingestellt. Bei einem Kranken aus meiner Privatpraxis habe ich zufällig die Beobachtung gemacht, dass unter dem eine Woche lang fortgesetzten ausschliesslichen Gebrauch der Chinin-Einstäubungen die Follikel eines Lides, bei dem ich aus äusseren Gründen die Galvanocaustik bei der ersten Sitzung nicht hatte anwenden können, sich sehr bedeutend verkleinert hatten. Da mit der Augenkranken-Abtheilung der Charité weder Klinik, noch Poliklinik verbunden ist, so ist die Zahl der neu zugehenden Fälle von Körnerkrankheit sehr gering, und ich bin daher wegen der Kleinheit des mir zur Verfügung stehenden Beobachtungsmaterials noch nicht in der

Lage gewesen, zu versuchen, ob die Einstäubungen mit Chininum tannicum die Anwendung des Galvanocauters unnöthig zu machen im Stande sind. Jedenfalls werde ich über die Ergebnisse meiner Versuche später weiter berichten, namentlich auch über den Einfluss, den das Mittel auf frisch entstandenen trachomatösen Pannus der Hornhaut ausübt.

II. Ein neues Verfahren zur Transplantation des Cilienbodens, Plastik des Lidrandes.

Von Dr. **Emanuel Machek,** Primararzt des Landesspitals in Lemberg.

Die im Nachfolgenden beschriebene Art der Transplantation des Haarzwiebelbodens ist geeignet, in allen Fällen von Trichiasis und Distichiasis, welche durch Abrundung der inneren Lidkante entstanden, die einwärts gewendeten Wimpern bleibend und ohne Entstellung so zu stellen, dass sie eine Richtung einnehmen wie im normalen Auge. Das Verfahren verhütet gründlich jeden Rückfall und hat einige bedeutende Vortheile vor allen bisher geübten Methoden. Die Operation selbst bedarf wohl einiger Uebung, muss genau in der Ausführung und Dosirung der Lappen sein, doch bereitet der ganze Vorgang keine besonderen Schwierigkeiten.

Das Princip der Operation beruht darauf, dass eine umschnittene Hautinsel, welche jedoch mit ihrer Basis am Grundgewebe des Lides haftet, so verschoben wird, dass dieselbe zwischen der inneren Lidkante und dem Haarzwiebelboden zu stehen kommt und einen mehr oder weniger breiten Lidrand bildet. Um das zu ermöglichen, wird der Haarzwiebelboden in einer Strecke brückenartig vom Lide abgehoben und die Hautinsel unter der Brücke gegen den Lidrand geschoben. Einige Nähte fixiren so die verschobenen Hautpartien.

Was die Vortheile anbelangt, auf die wir noch zurückkommen, so sei nur vor der Hand bemerkt, dass die Operation keinen Substanzverlust setzt und hiermit keine Verkürzung des Lides erfolgt. Da ferner die Transplantation nur auf Verschiebung und Versetzung von Hauttheilen beruht, so entfällt die Gefahr der Vereiterung, der Nekrotisirung, der ungenügenden oder partiellen Anheilung, wodurch die Sicherheit, mit der wir vorgehen, steigt. Es kennt nämlich ein jeder Operateur aus Erfahrung die Unsicherheit derjenigen Methoden, welche zur Deckung von wundgemachten Stellen stiellose Lappen heranziehen, und wie tückisch die Zufälle sind, denen man dabei ausgesetzt ist. Ferner ist bei unserem Verfahren die Nachbehandlung kurz, ein binoculärer Verband und Bettruhe überflüssig, das Aussehen nach erfolgter Heilung tadellos und ein jeder Rückfall unmöglich, da ein Hautstück, dessen Breite und Länge der Operateur bestimmt, zwischen den Cilienboden und die innere Lidkante zu stehen kommt.

Den Gedanken, die Trichiasis auf diese Weise zu operiren, gab mir die Erkenntniss folgender Thatsachen: Die Ursache der falschen Richtung der Cilien, als Endausgang von trachomatösen Infiltrationen und Wucherungen, ist die narbige Schrumpfung der Bindehaut und des Knorpels. Die unmittelbare Ursache jedoch ist die Abrundung und der Schwund der inneren Lidkante, welche durch den Schrumpfungsprocess der Bindehaut bedingt sind. In Folge dessen fehlt ein streng begrenzter, horizontal gelegener Lidrand. Derselbe neigt sich gegen das Auge oder verschwindet gänzlich. Der Mangel des Lidrandes ist die Ursache der falschen und schädlichen Richtung der Cilien. Würde es gelingen, einen der Norm entsprechenden Lidrand herzustellen mit einer scharfen inneren Lidkante, so wäre die Trichiasis behoben. Unser Verfahren ermöglicht, was wir brauchen: die Bildung eines neuen, beliebig breiten Lidrandes durch die Transplantation einer Hautinsel, und daher kann diese Operation mit Recht eine Plastik des Lidrandes genannt werden. Wie schön, rein und dauernd sich so ein Lidrand bilden kann, hat mich der Erfolg meiner Operation gelehrt.

Vorgang der Operation.

Der Einfachheit wegen folgt die Beschreibung der Operation bei totaler Trichiasis des oberen Lides. Man kann jedoch das Verfahren ebenso gut bei ausgebildeter, wie bei partieller Trichiasis und Distichiasis des oberen und unteren Lides verwenden.

1. Intermarginalschnitt. Mit einem nach der Fläche gekrümmten Lanzenmesser wird knapp vor den Mündungen der MEIBOM'schen Drüsen in den intermarginalen Saum eingestochen und der Schnitt 3—5 mm tief so geführt, dass das Lid in eine vordere und hintere Platte gespalten wird. Die vordere bildet die Haut, Muskelfasern und der Cilienboden, die hintere der Tarsus, die MEIBOM'schen Drüsen und die Bindehaut. Dieser Schnitt wurde bekanntlich schon von PAUL von Aegina beschrieben.

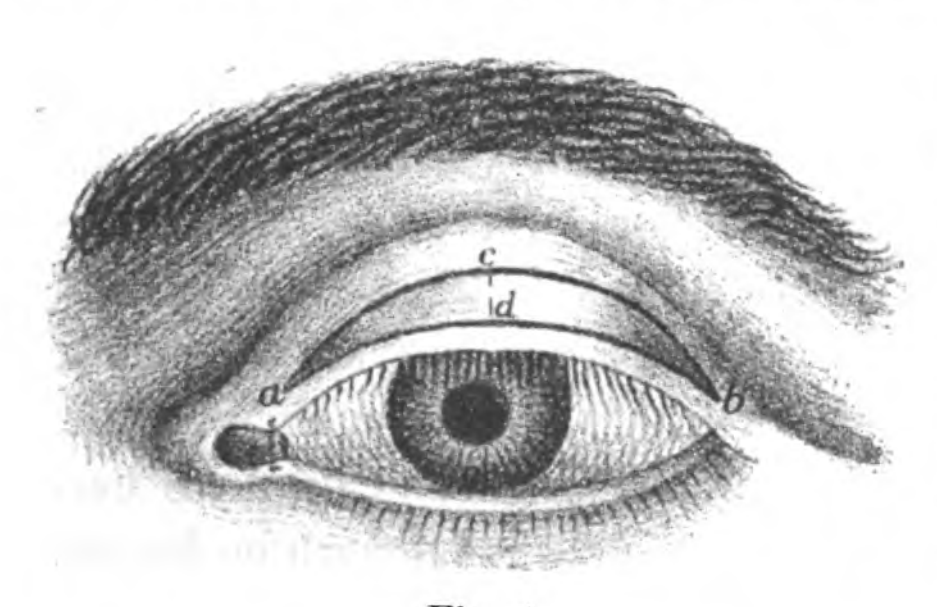


Fig. 1.
adb unterer Lidhautschnitt. *acb* oberer Lidhautschnitt. *cd* Lappenhöhe der Hautinsel.

2. Unterer Lidhautschnitt (Fig. 1 *adb*). 4 bis 5 mm vom Lidrande entfernt wird die Haut über der Hornplatte parallel zu demselben durchgeschnitten und zwar von einem Winkel gegen den anderen so weit und etwas darüber, als Wimpern von abnormer Richtung vorhanden sind.

3. Oberer Lidhautschnitt (Fig. 1 *acb*) ist ein flacher Bogenschnitt, dessen Sehne die erste (untere) Hautwunde bildet. Dessen Lappenhöhe

(Fig. 1 *cd*) kann nach Bedarf 3—4 mm und mehr betragen. Die beiden Hautschnitte begrenzen eine verschiebbare Hautinsel.

4. Bildung der Cilienbodenbrücke: Die Lanze wird in der Mitte des Intermarginalschnittes von unten nach oben so eingestochen, dass die Spitze im unteren Hautschnitte zum Vorschein kommt; durch Verschiebung der Lanze nach beiden Seiten wird der Cilienboden vom Knorpel abgetrennt, und zwar so, dass er an beiden Seiten mit dem Augenlide in Verbindung bleibt, indem er eine Brücke bildet. Unter derselben muss die Hautinsel so (nach unten gegen den Lidrand) verschoben werden, dass dieselbe zwischen dem Cilienboden und der inneren Kante des Lides zu stehen kommt. Die Verschiebung erfolgt während der Anlegung der Nähte.

5. Die Nähte: Ein Assistent hebt mittelst eines Schielhakens die Wimpernbrücke und zieht dieselbe nach oben. Der Operateur fasst mit der Pincette, welche unter der Brücke gegen den unteren Rand der Hautinsel geschoben wird, den mittleren Theil der letzteren und vereint denselben mittelst einer Naht mit der Mitte der inneren Lidkante (Fig. 2, *1*).

Die zweite Naht: Die Mitte des oberen Cilienbrückenrandes wird mit der Mitte der oberen Wundlefze des Bogenschnittes vereint (Fig. 2, *2*). Nun muss die Hautinsel gehörig adaptirt werden, und deren unterer Rand wird mittelst weiteren zwei Nähten an die Lidkante fixirt. Zuletzt wird die Cilienbrücke mittelst Nähten (im Ganzen drei) mit der oberen Wundlefze des Bogenschnittes vereinigt. Der untere Rand der Cilienbrücke und der obere Rand der Hautinsel adaptiren sich ohne Naht.

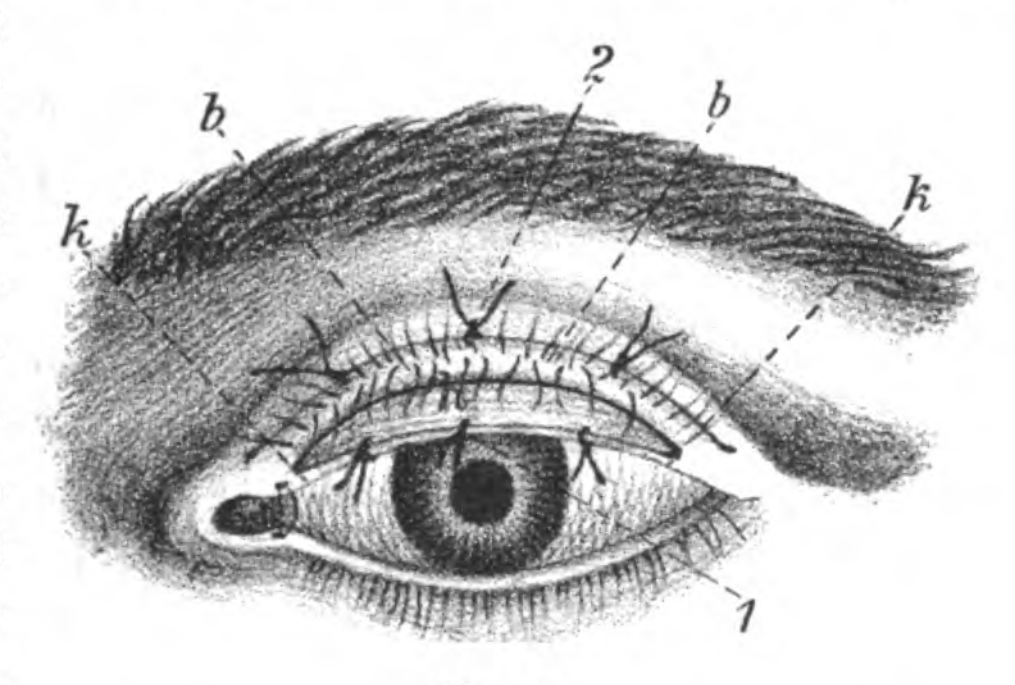


Fig. 2.

kk innere Lidkante. *bb* Wimpernbrücke. *h* Hautinsel (verschoben). *1* erste Naht. *2* zweite Naht.

Durch diese Nähte lagern sich die verschobenen Partien der Lidhaut so an, dass zwischen der inneren Lidkante *kk* (Fig. 2) und der Wimpernbrücke *bb*, die verschobene (transplantirte) Hautinsel *h* zu stehen kommt. Diese Hautinsel bildet nach Vernarbung der Wunden einen breiten Intermarginalsaum. Da sich dieselbe später contrahirt, so verschwindet die Entstellung, welche auf Fig. 2, welche die Lagerung der Lappen unmittelbar nach der Operation vorstellt, noch zu sehen ist, ferner bildet sich auch in denjenigen Fällen, in welchen ein vollkommener Schwund der inneren Lidkante zur Entstehung der Trichiasis beigetragen hat, an der Grenze der Bindehaut und der verschobenen Hautpartie eine scharfe innere Lidkante.

Die Operation machen wir in der Regel ohne Narcose, welche nur bei

sehr empfindlichen Individuen angezeigt ist. Cocaïn-Einträuflungen, eventuell eine schwache subcutane Cocaïn-Injection reicht aus. Sind die Schnitte 1—4 ausgeführt, muss eine kurze Pause gemacht werden, damit die Blutung sich stillt, welche sonst in der Ausführung der ersten Naht hinderlich ist. Bei einiger Uebung dauert die Operation sammt dem Anlegen der Nähte 10—15 Minuten. Ein leichter monoculärer Verband; die Fäden können am dritten, höchstens am vierten Tage entfernt werden.

Vortheile der Operation.

Vor allem ist hervorzuheben, dass bei dieser Operation nichts von der Substanz des Lides und der Lidhaut verloren geht, ein Vortheil, welcher in vielen Fällen, wo bereits durch Schrumpfung des Bindehautgewebes und Verbildung des Knorpels eine krankhafte Verkürzung des Lides erfolgte, zu beachten ist.

Die nach dem Lidrande verschobene Lidhautinsel giebt in Folge ihrer Adhärenz mit dem Lidknorpel die vollste Sicherheit, dass dieselbe nicht abstirbt, die Nähte gut verträgt und nachher ein frisches, gesundes und saftiges Aussehen behält. Die Erfahrung hat mich gelehrt, wie gross der Unterschied zwischen einem stiellosen Hautlappen und einer verschobenen Hautinsel, welche mit ihrer Basis am Lide haftet, ist. In keinem Falle sah ich, dass die Hautinsel nicht per primam, ganz tadellos mit den Nachbartheilen verheilt wäre. Zwar heilen auch stiellose transplantirte Hautlappen, wenn dieselben nicht zu gross sind und gut adaptirt werden, in der Regel an. Solche angeheilte Lappen schrumpfen aber viel ausgiebiger, sind dann blässer, glänzender und dünner als verschobene Hautinseln. Es scheint, dass durch die Zeit, bevor eine rechte Anheilung erfolgt, die Ernährung des stiellosen Lappens hochgradig leidet, was nicht ohne Folgen ist für das spätere Aussehen desselben. Viel weniger leidet trophisch der verschobene, obgleich umschnittene Hauttheil. Es sind wohl nicht viele Gefässe, welche vom Unterhautzellgewebe auf die Haut übergehen, doch reichen dieselben aus, um der bluthungrigen umschnittenen Hautinsel das nöthige Ernährungsmaterial zu liefern. Bei der Dosirung der Grösse und der Breite des Lappens muss der Umstand in Rechnung gezogen werden, dass die Schrumpfung der Hautinsel wohl etwas bedeutender ist, als die Schrumpfung gestielter, doch viel geringer, als die Schrumpfung transplantirter stielloser Haut und Schleimhautlappen.

Von grossem Werthe ist die Sicherheit, mit der man vorgeht. Die verschobene Hautinsel sitzt am Lide fest, verkrümmt sich nicht, rollt nicht zusammen. Sind die Nähte, welche gut vertragen werden, angelegt, so reicht, da keine Gefahr der Verschiebung der Hautlappen vorhanden ist, ein leichter Verband, auf das operirte Auge angelegt, aus. In Folge dessen kann die Operation ambulatorisch ausgeführt werden, was ich mit bestem

Erfolg gethan. Nach 48 Stunden ist auch der leichte Verband überflüssig. Operirt man nach Jäsche-Arlt und legt auf die Wunde des intermarginalen Saumes das aus der Lidhaut excidirte Stück, oder einen Schleimhautlappen, so müssen, falls die Einpflanzung gelingen soll, beide Augen verbunden werden, ohne dass die Sicherheit gegeben wäre, dass das angelegte Stück sich verschoben oder verkrümmt hat. Der Verband darf nicht verschoben werden, derselbe muss länger liegen bleiben, der Patient muss sich ruhig und geduldig verhalten, was bei unserem Verfahren überflüssig ist.

Die nach dem Lidrande verschobene Lidhautinsel hat in Folge ihrer Adhärenz mit dem Lidknorpel die Tendenz, die Conjunctiva des Lides, mit welcher dieselbe am Lidrande durch Nähte befestigt wird und später verheilt, hinaufzuziehen, bezw. zu evertiren. Es bildet sich in Folge dessen eine deutliche scharfe hintere Lidkante. Die nach dem Lidrande verschobene Hautinsel bildet einen breiten Intermarginalsaum. Derselbe bildet sich so deutlich und reichlich, dass eine Einschneidung oder Auswärtsspannung des Knorpels, sowie jede anderweitige operative Krümmung, ferner die Excision eines keilförmigen oder anders gestalteten Theils des Knorpels überflüssig ist.

Bekanntlich berühren und reizen die feinen und kurzen Wollhaare, Lanugo, der transplantirten stiellosen Lappen das Auge recht oft und vereiteln nicht selten den Erfolg der Operation. Diesbezüglich hat unser Verfahren auch einen Vortheil. Die Richtung der Haare steht bekanntlich nicht senkrecht auf der Hautoberfläche; es stehen die Haarbälge überhaupt schief gegen die Cutis und dementsprechend haben die Haare eine gegen die Ebene der Haut schiefe Richtung. Seit Eschricht spricht man daher von einem Haarstrom (Müller's Archiv 1837). Nun ist der Lanugostrom der Lidhaut so gerichtet, dass die Wollhaare von der Lidspalte abgewendet sind. Verschieben wir nun eine Hautinsel gegen den Lidrand, so wachsen die Haare immer vom und niemals zum Auge. Es kann von Nutzen sein, wenn ich an dieser Stelle darauf aufmerksam mache, dass bei Transplantirungen freier Hautstücke auf den Lidrand oder den Intermarginalsaum immer darauf zu achten ist, dass der Haarstrom vom Auge gerichtet ist, um so mehr, als ich öfter beobachtet habe, dass die feinsten Lanugohärchen der transplantirten Hautstücke, durch die Versetzung in neue Verhältnisse und Nachbarschaften, wahrscheinlich durch eine bessere Ernährung der Haarzwiebel, eine Anregung zum Wachsthum erhalten und viel dicker und länger werden. Diese stärker werdenden Lanugohaare reizen das Auge. Da bei unserm Verfahren die transplantirte Hautpartie nur den Intermarginalsaum bildet, so müssten diese stärkeren Lanugohaare vom Auge wachsen. Es ist jedoch fraglich, ob die Haare der verschobenen Lappen stärker sich entwickeln. Bis jetzt habe ich das nicht beobachtet.

Wird die Operation so ausgeführt, wie oben beschrieben, so wirkt dieselbe am meisten in der Mitte. Doch kann man durch die ungleiche Breite des Lappens, welcher die Hautinsel bildet, die Wirkung beliebig dosiren und die Hauptwirkung nach der Seite verschieben. Eben bei partieller Trichiasis und Distichiasis ist dieses Verfahren jedem anderen vorzuziehen. Hier ist schon nach einigen Tagen, bei totaler Trichiasis nach einigen Wochen, nichts vom früheren Leiden, nichts von der Operation zu sehen; die Hautnarbe ist nur für den Sachverständigen sichtbar; die Richtung der Cilien ist normal, der Intermarginalsaum deutlich. Höchstens ist auf derjenigen Stelle des Saumes, welcher durch Transplantation entstand, etwas von dem Secret der Talgdrüsen zu sehen. Ist die Operation gehörig ausgeführt, die Breite der Hautinsel gut bemessen, so ist das Aussehen wirklich tadellos und jeder Rückfall unmöglich, da zwischen den Cilienboden und die innere Kante des Lidrandes eine Partie von gesundem Gewebe versetzt wurde, welche die Cilien vom Auge drängt.

Wurden bei der Führung des Intermarginalschnittes und der Ablösung der Cilienbrücke vom Grundgewebe, also der Unterminirung des Cilienbodens, die Wurzeln der Cilien geschont, was in der Regel durchführbar ist, so bleiben die Cilien erhalten und wachsen in der Zukunft ganz normal. Wir haben nicht bemerkt, dass dieselben später ausgefallen wären, doch soll die Länge der Cilienbrücke nicht das Nothwendigste überschreiten, worauf wir noch zu sprechen kommen.

Modificationen der Operation.

Wir haben oben der Einfachheit wegen die typische Operation am oberen Lide beschrieben. Von diesem Typus muss jedoch je nach den Verhältnissen des gegebenen Falles Abgang genommen und der Vorgang modificirt werden. Zuerst ist hervorzuheben, dass die Länge der Brücke nicht die Länge der Hautinsel haben muss, sondern kürzer sein soll, was insbesondere bei totaler Trichiasis von Belang ist. Es handelt sich nämlich darum, dass der Cilienboden nicht auf einer allzu grossen Strecke vom Knorpel und sonstigen Gewebe des Lides abgetrennt werde. Obwohl derselbe ohne ungünstige Folgen ganz gut die brückenartige Ablösung verträgt, so soll doch die bei der Operation gesetzte Läsion nicht das Nothwendigste übersteigen. Nun lässt sich die Hautinsel auch durch eine kürzere Oeffnung, als ihre Länge beträgt, nach dem Lidrande hinziehen. Um die Durchschiebung unter einer kürzeren Brücke zu ermöglichen, können die beiden zugespitzten Enden der Hautinsel mit der Scheere unterminirt werden, so dass nur $^3/_5$ derselben, und zwar in den mittleren Partien, an der Basis festsitzen. Durch Nähte werden die gleichsam freien Enden der Insel nach den Winkeln des Intermarginalschnittes gezogen, und dieselben müssen so weit reichen, als es Cilien falscher Richtung giebt.

Bei partieller Trichiasis sind die Hautschnitte viel kürzer. Es reicht bei einer Länge der Hautinsel von 12—15 mm eine Lappenhöhe von 3—4 mm aus. Die Umschneidung der kleineren Hautinsel muss insbesondere bei starker Anspannung des Lides auf der Hornplatte geschehen, was der Operateur mit zwei Fingern der linken Hand ausführt, wodurch auch die Blutung für die Zeit des Schnittes sistirt wird. Sonst ist die regelrechte Umschneidung von kleinen Hautinseln durch die Verschiebbarkeit der Haut erschwert.

In der Regel ist die Trichiasis in der Mitte des Lides am stärksten entwickelt und dementsprechend soll die Breite der Hautinsel (Lappenhöhe) daselbst am grössten sein. Trifft es sich, dass die Verhältnisse anders vorliegen und der grösste Effect nicht in der Mitte, sondern seitlich erwünscht ist, so wird der obere Bogenschnitt so geführt, dass die grösste Lappenhöhe der Hautinsel seitlich zu liegen kommt.

Unser Verfahren so ausgeführt, wie wir es oben beschrieben, ist nur bei Trichiasis und Distichiasis ohne Complication angezeigt. Sollte ausserdem auch ein mehr oder weniger entwickeltes Entropium vorliegen, so muss dasselbe entweder früher durch eine entsprechende Operation behoben oder unser Verfahren so modificirt werden, dass gleichzeitig ausser der Bildung der Hautinsel auch die Haut des Lides verkürzt werde. Das habe ich auf diese Weise durchgeführt, dass am oberen Lide oberhalb, am unteren unterhalb der Hautinsel, ein Segment Haut wie bei der Jäsche-Arlt'schen Transplantation entfernt wird. In diesem Falle könnte auch eine Naht zwischen der Cilienbrücke und der verschobenen Hautinsel nothwendig sein, welche wir sonst nicht anlegen. Das Verfahren hat daher bei Trichiasis und Distichiasis, ferner bei jenen Fällen von Entropium, welche nur als weiter vorgeschrittene Trichiasis zu betrachten sind, Verwendung zu finden.

Ueble Zufälle.

Um üble Zufälle zu vermeiden und den Erfolg zu sichern, ist insbesondere auf Folgendes zu achten: 1. Es dürfen keine Haarzwiebeln auf dem hinteren Blatte des durch den Intermarginalschnitt gespaltenen Lides stehen bleiben; die vordere muss alle Cilienwurzeln enthalten. Verblieb eine, so muss dieselbe allsogleich excidirt werden. 2. Bei der Bildung der Cilienbrücke muss das Lanzenmesser vorsichtig nach den Seiten geschoben werden, sonst kann die Brücke durchgeschnitten werden, was partielle Nekrose derselben zur Folge haben kann. Dabei müssen auch die Cilienwurzeln geschont werden. Die Strecke des unterminirten Cilienbodens (die Länge der Brücke) soll nicht das Nothwendigste überschreiten. 3. Die Dosirung der Breite der Hautinsel muss richtig sein. Ausgiebiger breit soll die zu transplantirende Hautpartie dort ausfallen, wo die Cilien am stärksten gegen das Auge gerichtet sind; in Folge dessen wird die Wimpern-

brücke daselbst stärker nach oben versetzt und der künstliche Intermarginalsaum wird breiter. 4. Der untere Lidhautschnitt muss so geführt werden, dass auf der Hautinsel keine Wimpern bleiben. Da der untere Rand derselben mit der inneren Lidkante verwachsen soll, so wachsen dann diese Wimpern wieder in's Auge. Bekanntlich sind besonders bei dunkelhaarigen Personen öfter die Cilien reichlich, wachsen nicht in einer oder zwei Reihen aus dem äusseren Lidrand, sondern ihre Insertionen greifen mehr auf die äussere Haut, so dass dieselben auch eine Strecke weit (2—3 mm) auf der Lidhaut zerstreut vorkommen, obgleich die vom Rande entfernteren kleiner sind. Eine solche kleine zurückgelassene Cilie müsste nachher excidirt werden. 5. Mit Nähten ist nicht zu sparen. 6. Ist Blepharoadenitis ulcerosa vorhanden, so soll dieselbe vor der Operation behoben werden, da Geschwüre auf der Cilienbrücke langsamer heilen. In diesen Fällen sind die Cilien zu epiliren, bis Heilung der Ulcerationen eintritt; nachher wird operirt.

Casuistische Bemerkungen.

Im Verlaufe von 4 Monaten habe ich mein Verfahren in 29 Fällen angewendet, und zwar 27 mal in der mir unterstehenden Augenabtheilung des allgemeinen Krankenhauses im Lemberg und 2 mal in meiner Privatpraxis. Die grosse Zahl dieser in einer verhältnissmässig kurzen Zeit ausgeführten Operationen erklärt der Umstand, dass Galizien ein trachomreiches Land ist und die Trichiasis in der Regel eine Folgekrankheit der Conjunctivitis granulosa ist. Ueberdies muss hervorgehoben werden, dass es hier zu Lande viele sehr vernachlässigte Fälle von Trachom giebt, eine Folge von ungenügenden sanitären Einrichtungen, von Aerztemangel auf dem Lande, ferner in Folge von Armuth und Rathlosigkeit der Bevölkerung, welche ärztlichen Rath erst in denjenigen Stadien dieser Krankheit aufsucht, in welchen die Kranken bereits absolut erwerbsunfähig sind. Diese Bemerkungen reichen aus, um die Wichtigkeit unseres operativen Eingriffs, welcher eine sichere Heilung in kurzer Zeit ermöglicht, zu demonstriren. Die Zahl der Behandlungstage dieser Patienten war sehr gering, dieselben waren gar nicht bettlägerig. Zweimal wurde die Operation ambulatorisch gemacht. Früher, als wir solche Kranke nach Jäsche-Arlt mit Einlegung von stiellosen Hautlappen in den Intermarginalschnitt operirten, mussten dieselben mehrere Tage mit zugebundenen Augen im Bette liegen.

Die Operation wurde 19 mal am oberen Lide, 10 mal am unteren ausgeführt. Bei Trichiasis totalis 10 mal, bei partialis 19 mal. Um am unteren Lide das Entropium zu beheben, wurde 5 mal die Stellwag'sche Kantoplastik vorausgeschickt. In zwei Fällen wurde ausser der Transplantation des Haarzwiebelbodens und der Plastik des Lidrandes, noch ein Hautstück oberhalb der Hautinsel excidirt. Niemals wurde Eiterung beobachtet. Das Resultat der Fälle war ausnahmslos tadellos.

Die Länge der Hautinsel und dementsprechend die Länge des Intermarginalschnittes und der Hautschnitte war 10—25 mm. Die Lappenhöhe der Hautinsel 3—6 mm. Die letztere schrumpft etwas nach der Umschneidung. Nach einigen Wochen um etwas mehr als $^1/_4$. Durch die Schrumpfung der Hautinsel bildet sich eine scharfe innere Lidkante. Die Schrumpfung beeinflusst überhaupt günstig den Erfolg. Die transplantirte Haut, welche den Lidrand bildet, ist anfangs mit Epithelien und Fett bedeckt, welche einen weissen Schaum bilden. Später verliert sich derselbe. In keinem Fall berührte die transplantirte Hautinsel das Auge.

Die Länge der Cilienbrücke hatte 10—15 mm. Durch eine 15 mm lange Unterminirung kann ohne Schwierigkeiten eine Hautinsel von 25 mm Länge durchgeschoben werden, wenn die Enden derselben mit der Scheere vom Grundgewebe etwa in der Länge von 2—4 mm abgetrennt werden.

Nachdem die Bemessung der Grösse der Hautinsel, der Breite und Länge der Cilienbrücke, eine diesbezügliche Erfahrung voraussetzt und schwieriger bei totaler Trichiasis ist, so erlaube ich mir zu empfehlen, die erste Operation bei partieller Trichiasis auszuführen.

III. Beitrag zur Kenntniss der Pathologie der Meibom'schen Drüsen.

Von Doc. Dr. **Mitvalský** in Prag.

I. Ueber Colloidperlen der Meibom'schen Drüsen und deren Ausscheidung durch die Tarsalbindehaut.

Schon längst ist es mir bei makroskopischer Untersuchung einiger exstirpirter Chalazien, speciell nach Zerquetschung des exstirpirten Granulationsgewebes zwischen den Fingerkuppen, aufgefallen, dass sich zuweilen in demselben ein meistens regelmässig kugeliges, mattglänzendes, weissbläuliches, etwa stecknadelkopfgrosses oder auch grösseres Gebilde birgt, von ganz glatter Oberfläche, knorpelig harter Consistenz, colloider Structur, einer kleinen matten Glasperle nicht unähnlich. — Ich habe mir vorgenommen, eine Zeit lang in dem exstirpirten Chalaziengewebe nach diesen kleinen perlartigen Gebilden zu fahnden, ohne jedoch an einer Serie von 50 Fällen eine Spur von deren Vorkommen vorgefunden zu haben.

Ich habe geglaubt, in diesen Gebilden, die wohl sichtlich ein Product der Meibom'schen Drüsen sind, eine allerdings nicht uninteressante, seltene Complication der Chalazia kennen gelernt zu haben, sollte jedoch weiter belehrt werden, dass diese winzigen perlartigen Gebilde berufen sind, auch klinisch — wenn auch sehr selten — eine nicht uninteressante Rolle zu spielen.

Die zwei Beobachtungen, die ich im Folgenden mittheile, sollen die klinische Wichtigkeit der erwähnten winzigen Gebilde des Näheren beleuchten:

I. Beobachtung. — Ein 30jähriger Mann klagt seit mehreren Tagen über schmerzliches Kratzen im rechten Auge. — Nach Eversion des unteren Augenlides finde ich entsprechend der Lidmitte, etwa 1,5 mm vom Lidrande entfernt, eine mehr als stecknadelkopfgrosse Erhabenheit, über deren grösster Convexität der Bindehautüberzug einen Defect aufweist. Die übrige, die kleine Erhabenheit bedeckende und die an dieselbe direct angrenzende Bindehaut ist diffus kirschroth gefärbt, entzündet, die übrige Bindehaut gereizt. — In dem kleinen Bindehautdefecte kommt eine graue, mattglänzende Masse zum Vorschein, die unter der defectuösen Bindehaut ganz nackt in einer Tarsusnische eingebettet erscheint, hart ist und mittelst eines Fingernagels aus ihrer Nische leicht herausgeholt werden kann, wobei die Ränder des kleinen Bindehautdefectes bluten. Von einem Granulationsgewebe rings um das fremdartige Gebilde gar keine Spur.

Das herausgeförderte Gebilde ist mattglänzend, von graubläulichem Farbenton, knorpelartig hart, oval; dort, wo es mit Bulbus in Berührung war, ist es etwas abgeschliffen.

Ich bettete das kleine anatomische Object in Celloidin ein, wo es zu Boden sank, und zerlegte es in Schnitte. Es erwies sich als vollständig structurlos, ohne auch nur Spuren von an seiner Oberfläche haftenden Zellen aufzuweisen. Verschiedene Farben tingiren wohl diffus sein Gewebe, aber unsere sonst gebräuchlichen Entfärbungsmittel entfärben es wieder, gleich dem Celloidin.

Die Beschwerden des Mannes waren mit der Entfernung des kleinen perlartigen Gebildes verschwunden.

II. Beobachtung. — Ein 40jähriger Oekonom klagt über schmerzhaften Druck im rechten Auge. Nach der Eversion des Oberlides ist, etwa in der Mitte der äusseren Tarsushälfte, ein mehr als stecknadelkopfgrosser Hügel zu sehen, der in seiner Peripherie von der diffus rothen, entzündeten Bindehaut bedeckt ist, die aber über dem grössten Theil seiner Convexität fehlt, wobei sich durch ihren Defect ein graubläuliches, hartes Gebilde nach aussen hervorwölbt. Eine Nadel hebt das fragliche Gebilde leicht aus seiner Tarsusnische. Es ist kugelrund, glatt, mattglänzend, an der convexen, von der Bindehaut unbedeckt gewesenen Partie, durch Abschleifung facettirt. Sonst ist das Gebilde ebenso beschaffen, wie dasjenige des ersten Falles. Von einem Granulationsgewebe rings um die leere Tarsusnische gar keine Spur.

Bei genauerer Betrachtung der Unterlidschleimhaut finden wir zwei kleinstecknadelkopfgrosse, kugelsegmentartige Hervorwölbungen der Tarsalbindehaut in der Entfernung von 2—3 mm von der hinteren Lidlefze vor, und nach Einschnitt der Bindehaut über einer von diesen Hervorragungen schälen wir abermals eine winzige perlartige Formation des Tarsus heraus.

Epikrise.

Die von uns mitgetheilten zwei Fälle lassen in Bezug auf ihre Deutung nichts zu wünschen übrig.

In dem Geäste der Meibom'schen Drüsen kommt es zur Bildung von ganz isolirten, kugelförmigen oder ovalen Gebilden, die zur Grösse eines Stecknadelkopfes anwachsen. Sie distendiren die betreffenden Räume der Meibom'schen Drüsen, drängen das Tarsusgewebe auseinander und wölben sich langsam unter der Tarsalbindehaut hervor. Bei einer bestimmten Grösse der Formationen wird die gedehnte Bindehaut usurirt und an der grössten Convexität der Erhebung ist ein Bindehautdefect zu constatiren, so dass daselbst das fremdartige Gebilde ganz nackt vorliegt. Von diesem Stadium an verursacht der Zustand ihrem Eigenthümer Beschwerden, die speciell in schmerzhaftem Druck im Auge und im Thränen des Auges sich kundgeben.

Ob die Bindehautusur durch das Gleiten der kleinen Erhebung an dem Bulbus beim Lidschlage verursacht wird, oder aber ob derselben ein Distentionsbersten der Räume der Meibom'schen Drüse vorausgeht, ist wohl nebensächlich.

Das fremdartige Gebilde wird nun nach genügend weiter Bindehautusur entweder spontan ausgeschieden, oder aber vom Arzte entfernt. Der kleine Bindehautdefect blutet unbedeutend und führt zu einer im Tarsus ausgegrabenen Nische, deren Wände nicht bluten, also sichtlich einer distendirten Partie der Meibom'schen Drüsen entsprechen. Mit dem Ausscheiden des perlartigen Gebildes durch den Bindehautdefect ist der klinische Verlauf des Zustandes zu Ende geführt und die Beschwerden verscheucht. — Symptome einer chronischen granulirenden Entzündung der Meibom'schen Drüsen waren in beiden unseren Fällen nicht vorhanden.

Ueber die Localisation des pathologischen Productes im Tarsus können wir erwähnen, dass derselbe dem freien Lidrande immer näher ist, als dem fornicalen Tarsusrande.

Das herausgeförderte pathologische Product präsentirt sich in der Form einer etwa stecknadelkopfgrossen, regelmässig kugeligen oder ovalären Bildung von grauem bis graubläulichem Farbenton; seine Oberfläche ist mattglänzend, ganz glatt, die Consistenz ist knorpelartig hart. Die convexe, in den Bindehautsack sich hervorwölbende Oberfläche des Gebildes kann sich abgeschliffen präsentiren. Die Aehnlichkeit der Formation mit einer matten, miniaturen Glasperle ist in die Augen springend.

Das Gebilde sinkt im Wasser, Aether, Alkohol, ja auch in dicker Celloidinlösung zu Boden.

Die Spärlichkeit des anatomischen Materiales hatte es uns nicht erlaubt, über das nähere Verhalten des Gebildes gegen verschiedenartige chemische Reagentien Untersuchungen anzustellen. Wir können nur soviel erwähnen,

dass das Gebilde sich weder in Alkohol, noch in Aether auflöst und auch nicht schrumpft. Den Farbstoffen gegenüber verhält es sich ganz analog wie das Celloidin. Mikroskopisch präsentirt es sich an Schnittpräparaten ganz amorph, den colloiden Körpern analog, und wir konnten weder im Innern des Gebildes, noch an dessen Oberfläche Zellen oder Kernreste vorfinden.

In Celloidin eingebettet präsentirt es sich als ein helles, reines Bläschen.

Den eben erwähnten Eigenschaften des Gebildes zu Folge kann es sich nur um eine den colloiden Massen im Sinne von v. Recklingshausen analoge Bildung handeln, deren äussere Erscheinung die Benennung „Colloidperle" zu rechtfertigen vermag.

Was das Muttergewebe unseres Gebildes betrifft, so handelt es sich zweifelsohne um ein Product der Meibom'schen Drüsen, und man könnte nur die Frage stellen, ob es ein Product der Drüsenacini, oder aber dasjenige der Ausführungsgänge ist. Die Localisation der perlartigen Gebilde nicht weit vom freien Lidrande scheint für die grösseren Ausführungsgänge als Ursprungsstätte der pathologischen Formation zu sprechen, während die Form derselben selbst eher für einen Acinus zu sprechen scheint.

Die auch in der Allgemeinpathologie in Bezug auf die Colloidmassen noch nicht definitiv gelöste Frage, ob es sich dabei um ein Ausscheidungsproduct des Epithels oder aber um ein Degenerationsproduct desselben handelt, muss wohl unterdessen bei unseren Formationen in suspenso gelassen werden.

Wohl muss aber festgehalten werden, dass unsere Colloidperlen in der Pathologie der Liderkrankungen eine entweder ganz selbstständige Rolle zu spielen berufen sind, wie das unsere zwei hier mitgetheilten Fälle genügend beweisen, oder aber, dass sie als seltene Complicationen bei der Chalazionbildung vorgefunden werden. Ob sie in dem letzteren Falle bei der Chalazionbildung eine ätiologische Rolle mitspielen, lässt sich an dem bis jetzt mangelhaften Untersuchungsmaterial nicht bestimmen; aprioristisch könnte man allerdings annehmen, dass eine Verlegung eines der grösseren Ausführungsgänge der Meibom'schen Drüse zur Chalazionbildung Veranlassung geben könnte. (Schluss folgt.)

Klinische Beobachtungen.

I. Papillom der Bindehaut.

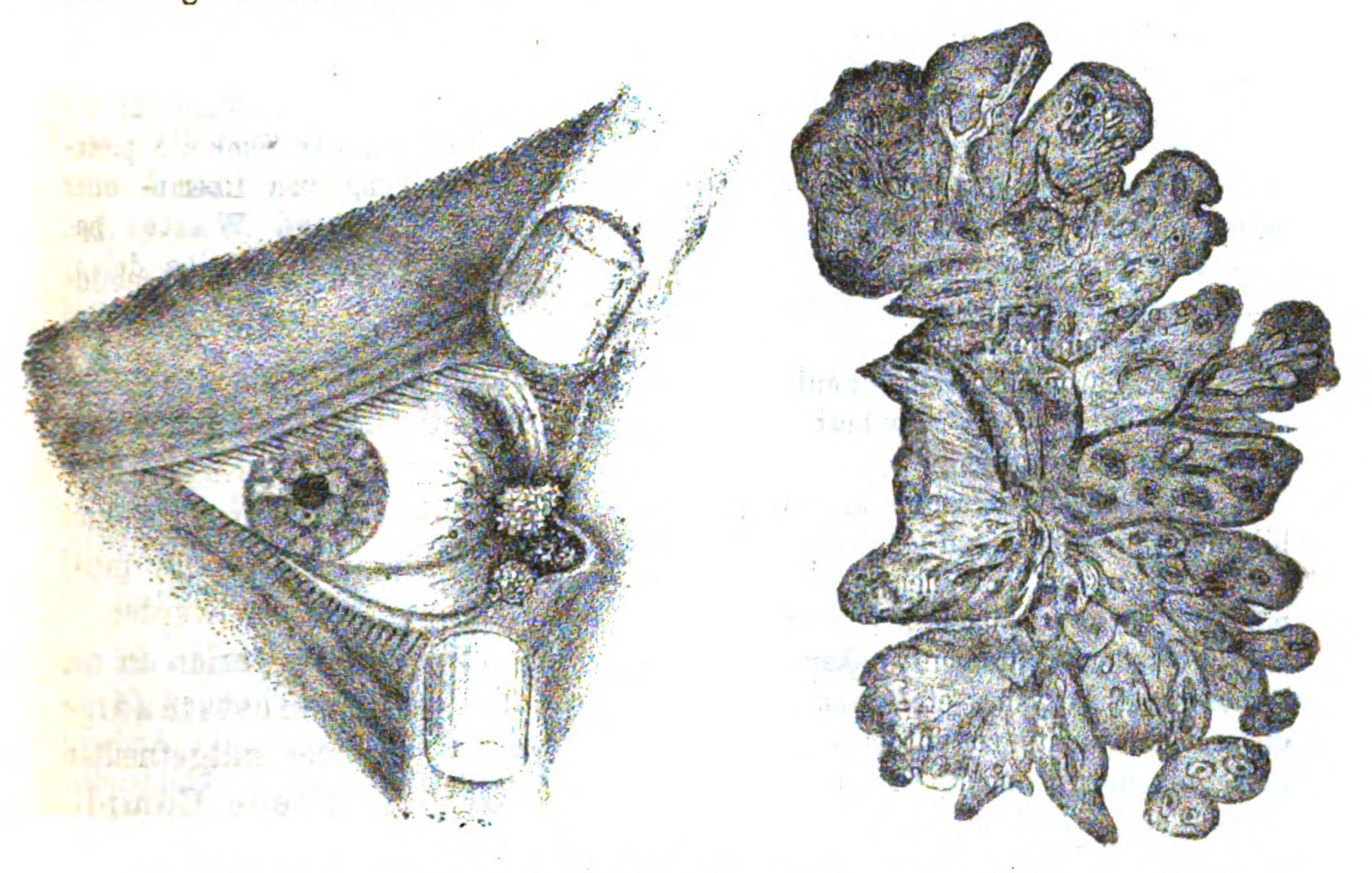
Von Dr. med. O. Stuelp, Augenarzt in Mülheim a. d. Ruhr.

Im Gegensatz zu den häufiger beschriebenen Polypen und polypenähnlichen Tumoren der Bindehaut, unter denen weiche und harte Fibrome, Adenome, Angiome und ähnliche Geschwulstformen ohne Wahl und ohne strenge pathologisch-anatomische Eintheilung zusammengefasst wurden, (vergl. auch: Kroschinki, Deutschmann's Beitr. z. Augenheilk. XIV, 1894 und Ischreyt, Arch. f. Augenheilk. XXXII, 1896, S. 57), gehört das echte Papillom der Bindehaut

zu den seltenen Geschwülsten, wie dies auch neuerdings Treacher Collins (The Roy. Lond. Ophth. Hosp. Rep. XIV, I cit. aus dem Centralblatt f. A. 1896, März, S. 80) angiebt. (Vergl. auch Centralblatt f. A. 1884. S. 200, Hirschberg und Birnbacher, mit Abbild.)

Deshalb dürfte auch vielleicht folgender Fall von echtem Papillom der Conjunctiva zur Veröffentlichung geeignet sein:

Ein 47 jähriger, sonst gesunder Mann bemerkt seit ca. $^1/_2$ Jahre im innern Winkel des rechten Auges einige kleine Geschwülstchen, welche an Grösse und Zahl langsam zunehmen.



Am Unterlide, gerade auf der Lidkante ca. 2 mm nasalwärts vom Thränenpunkte, sitzt an einem kurzen breiten Stiel eine circa erbsengrosse grauröthliche, weiche, brombeerartige Geschwulst, welche von normalem Epithel überkleidet ist und nirgend Excoriationen aufweist.

Genau an der entsprechenden Stelle des Oberlides befindet sich ein zweiter gleichartiger, nur ein wenig grösserer Tumor. Zehn bis zwölf kleine Wärzchen von Stecknadelkopf- bis Hanfkorngrösse sitzen auf der Carunkel und in deren Umgebung auf der Bindehaut des Augapfels.

Ausser leichter Injection der Conj. im innern Augenwinkel keinerlei Reizerscheinungen.

Therapie: Excision der beiden grösseren Geschwülstchen mit der Scheere und galvanocaustische Zerstörung der übrigen. — Glatte Heilung. — Nach 5 Monaten kein Recidiv.

Die Diagnose Papillom der Bindehaut, welche schon durch das Aussehen und das multiple Auftreten der Geschwülstchen gegeben war, wurde durch die mikroskopische Untersuchung nach Härtung in Müller'scher Flüssigkeit und Färbung mit Pikrocarmin bestätigt.

II. Embolie eines Astes der Art. central. retinae nach normal verlaufenem Wochenbett.

Von Dr. med. O. Stuelp, Augenarzt in Mülheim a. d. Ruhr.

Die Entstehung einer Embolie der Retinalarterien nach einem völlig normalen Wochenbette bei sonst gesundem Organismus scheint sehr selten zu sein; denn es ist mir nicht gelungen, in der mir zugänglichen Literatur einen solchen Fall aufzufinden. Leber giebt bei der Besprechung der Ursachen der Embolie der Art. centr. ret. nur an: „oder die Erblindung fiel in die Zeit der Gravidität" (Graefe-Sämisch, Handb. Bd. V, S. 545). Michel sagt: „Auch kann der Embolus abgelösten Thromben der Körpervenen entstammen. So wäre für die Fälle von Schwangerschaft und Abort, in welchen das Bild der Embolie plötzlich auftritt, solches möglich — wenn eine Thrombosirung von Uterin- oder Schenkelvenen stattgefunden hat" (Lehrb. II. Aufl. S. 440); und Walter beschreibt einen Fall von Embolie der Art. centr. ret. bei Phlegmasia alba doleus am vierten Tage des Wochenbettes. (Jahresb. f. A. 1881. S. 290; cit. aus Knies, Beziehungen etc.)

Eine Thrombose der Schenkelvenen hatte im vorliegenden Falle aber nicht stattgefunden; das Wochenbett war im Gegentheil ganz normal, ohne jegliche Complication verlaufen.

Eine Thrombosirung der Uterinvenen ist ja normaler Weise mit der Rückbildung der weiblichen Genitalien nach der Ausstossung der Placenta verbunden. Diese Thromben scheinen aber wenig Neigung zum Zerfall zu haben, sonst müssten Embolien nach Wochenbetten doch häufiger vorkommen.

Von den allgemein bekannten Ursachen für eine Embolie (Endocarditis, Atherom, Aneurysma etc.) war bei der 24jährigen, blühend aussehenden Zweitgebärenden nichts zu entdecken; es bleibt in diesem Falle also nichts Anderes übrig als anzunehmen, dass aus einer obliterirten Vene des sich rückbildenden Uterus ein Pfropf abgebröckelt ist und sein Endziel in dem Ast der Centralarterie gefunden hat, obgleich zur Zeit der Embolie der Uterus schon hätte völlig zurückgebildet sein müssen.

Denn die Pat. erblindete 8 Wochen nach der Geburt plötzlich am 28./XI. 1895, als sie Abends ruhig am Tische sass, auf dem linken Auge.

Als ich die Kranke 3 Tage später sah, war das Auge äusserlich normal, Pupillenbewegung in jeder Beziehung ungestört. S = Fingerzählen in der nächsten Nähe, jedoch nur in der oberen Hälfte des Gesichtsfeldes. T — 2.

Die Augenspiegeluntersuchung lieferte das Bild einer Embolie der Art. temp. super. retinae. Während die Venen etwas blutüberfüllt und geschlängelt, die Arterien im Uebrigen normal waren, zeigten sich die beiden Zweige der Art. temp. sup. von der Theilungsstelle an fadenförmig verdünnt; dagegen war die Arterie selbst dicht über dieser Theilungsstelle in der Grösse eines Hanfkornes sackförmig erweitert.

Innerhalb dieses Gefässgebietes und etwas darüber hinaus, temporalwärts sich bis um die Macula lutea herum erstreckend, zeigte sich eine dichte, milchigweisse Trübung der Netzhaut, in der sich die Fovea centralis als der bekannte kirschrothe Fleck hervorhob. Blutungen, wie sie sonst wohl bei dieser Erkrankung in der Netzhaut gefunden werden, waren nicht sichtbar.

Therapie: Massage. Jodkali.

Nach 6 Tagen: Netzhauttrübung zurückgegangen; Fundus normal bis auf die fadendünnen Aeste der Art. temp. sup. Gesichtsfeld: Oben 50°, oben-innen

60°, innen 60°. Unten-innen 15°, unten 8°, unten-aussen 10°, aussen 80°, oben-aussen 65°. S = Finger in 4 m in der oberen Hälfte des Gesichtsfeldes.

20./XII. S = $^5/_{50}$; deutliche Abblassung der Opticusscheibe im obern äussern Quadranten. Gesichtsfeld nach unten-aussen bis auf 60° erweitert. T ± 0.

6./XII. 1896, also nach einem Jahre, S = $^5/_{36}$. Gesichtsfeld normal bis auf einen ausfallenden Sector nach unten zwischen 210 und 315 in dem Nieden'schen Schema. Atrophie des Opticus noch auf den obern äussern Quadranten beschränkt, so dass zu hoffen ist, dass sich dieser Rest des Sehvermögens erhalten wird.

III. Zur Kenntniss der Iritis toxica.

Von Dr. Richard Hilbert.

Fälle von Iritis in Folge chemischer Einwirkung auf das Auge sind bekannt. Stellwag v. Carion spricht sich über diese Sache in folgender Weise aus: „Als chemische Schädlichkeiten sind aufzufassen: die Einwirkung scharfer, ätzender Stoffe auf das Auge, namentlich unzweckmässige Anwendung reizender Salben, Augenwässer, Aetzmittel u. s. w." (Lehrbuch der praktischen Augenheilkunde, Wien 1870, S. 281.) De Lapersonne (Etiology of Iritis. Med. Rec. 29. Oct. 1892) geht sogar so weit, dass er die Iritis stets als Product eines infectiösen Processes ansieht, sei es, dass dieser in Folge directer Einwirkung der Mikroorganismen, sei es in Folge des Reizes ihrer giftigen Stoffwechselproducte auftritt. Er exemplificirt dabei auf Syphilis, Gonorrhoe, Blennorhoe, Diabetes, Nephritis u. s. w.

Man kann nun diese Ansicht für richtig oder unrichtig halten, sicher aber giebt es Fälle von Iritis, die zuweilen von Aerzten beobachtet, ätiologische Momente darbieten, an die früher Niemand gedacht hatte: die Natur übertrifft eben stets auch die kühnste Phantasie (vgl. Weiss, Ein Fall von schwerer Regenbogenhaut-Entzündung, hervorgerufen durch in das Augeninnere eingedrungene Raupenhaare. Archiv f. Augenheilkunde. XX. 3. S. 341).

So habe ich im vorigen Sommer einen Fall von Iritis serosa behandelt, wie er wahrscheinlich noch niemals beobachtet oder beschrieben worden ist.

Am 16. Juni vorigen Jahres consultirte mich die 36jähr. Besitzersfrau K. aus Martinsdorf, Kr. Sensberg, wegen einer plötzlich aufgetretenen heftigen Entzündung ihres linken Auges. Sie gab Folgendes an: Vor 2 Tagen erhielt sie von einer alten und klugen Frau eine Pflanze, mit deren Milchsaft sie die auf ihrem linken oberen Augenlide befindlichen Warzen bestreichen sollte, um letztere zum Verschwinden zu bringen. Sie that dieses auch; dabei gerieth aber etwas von dem weissen Saft in's Auge, wonach sofort heftiger Schmerz, Lichtscheu, Thränenfluss und nach einigen Stunden Herabsetzung der Sehschärfe auftrat.

Die mitgebrachte Pflanze erwies sich als Tithymalus Cyparissias Scop., einer in ganz Deutschland vorkommenden, zur Familie der Euphorbiaceen gehörigen Pflanze.

Der Befund am Auge war der folgende: Lider etwas geschwollen, Conjunctiva palpebr. und bulbi injicirt, mässige schleimige Secretion. Um die Hornhaut Ciliarinjection. Hornhaut selbst spiegelnd; auf der Descemet'schen Membran bemerkt man bei seitlicher Beleuchtung zahlreiche punktförmige Trübungen, ebenso auf der vorderen Linsenkapsel (vgl. Burchard, Bericht über die erste Sitzung der Berliner ophthalmologischen Gesellschaft vom 20. April 1893). Kammerwasser leicht getrübt, geringes Hypopyon; die hellblaue Iris zeigt einen

deutlichen Stich in's Grünliche. Die Pupille ist eng und reagirt nicht auf Lichteinfall. S = $^{6}/_{9}$, Em. Die Herabsetzung der Sehschärfe ist entsprechend den Trübungen; Augenhintergrund normal. Kein Fieber.

Es wurde Aufenthalt im verdunkelten Zimmer, Umschläge mit lauwarmer Borsäurelösung und Atropin verordnet. Innerlich einige Calomelpulver.

Nach 8 Tagen obiger Behandlung war die Pupille ad maximum erweitert, das Kammerwasser klar, das Hypopyon verschwunden. Die Beschläge auf der Descemet'schen Membran und auf der vorderen Linsenkapsel sind erheblich verringert. Conjunctivalinjection und Schleimfluss hatten bedeutend abgenommen. Ciliarinjection nur noch angedeutet. Nach einer weiteren Woche war das Auge vollständig reizlos geworden, die Iris war wieder blau, die oben beschriebenen Niederschläge gänzlich resorbirt und die S = 1 geworden: Also vollständige und auffallend schnelle Heilung ohne jeden Defect!

Der oben beschriebene Fall beweist mithin, dass eine äusserst geringe Menge jenes scharfen Pflanzensaftes in den Bindehautsack eines völlig normalen und reizlosen Auges gebracht, verhältnissmässig schwere und in die Tiefe dringende entzündliche Veränderungen im Innern des Augapfels hervorzurufen vermag. Also nicht nur längere Zeit hindurch fortgesetzte Reizungen der Bindehäute sind im Stande, schliesslich die Iris (bei unverletzter Hornhaut) in Mitleidenschaft zu ziehen, sondern es ist dieses auch möglich in Folge eines einzigen, acut einwirkenden Reizes, der die äusseren Umhüllungen des Augapfels trifft, wenn nur die chemische Einwirkung des betreffenden Stoffes eine genügend starke ist. Welcher, der im Milchsaft von Tithymalus Cyparissias vorhandenen chemischen Körper, eine so intensive Wirkung ausübt, entzieht sich zur Zeit selbstverständlich jeder Beurtheilung. (Von Tithymalus Lathyris Scop. wird das Ol. Lathyridis der Pharmac. gallica gewonnen, das als Drasticum und Bandwurmmittel gebraucht wird. Von dieser Pflanze sagt Artus [Handatlas sämmtlicher medicinisch-pharmaceutischer Gewächse, Jena 1876, Bd. II. S. 549]: „Die Blätter wie der Saft der Pflanze sind ungemein scharf, wirken auf der Haut ätzend und blasenziehend und dienen daher zur Vertreibung von Warzen, gegen Zahnschmerz bei cariösen Zähnen u. s. w.“)

Neue Instrumente, Medicamente etc.

I. Ueber p-Diäthoxyäthenyldiphenylamidin, ein neues locales Anästheticum.

Von Dr. E. Täuber,
Privatdocent für Chemie an der technischen Hochschule zu Berlin.

Im vorigen Heft dieser Zeitschrift (S. 30 f.) wurde von Herrn Geheimrath J. Hirschberg eine kurze Mittheilung über die Anwendung von salzsaurem p-Diäthoxyäthenyldiphenylamidin als Ersatz für Cocaïn in der Augenheilkunde gemacht.

Die genannte Verbindung ist ein Abkömmling des p-Phenetidins und ist eben aus diesem Grunde von mir hergestellt und zur physiologischen Untersuchung weiter gegeben worden; denn es haben sich ja bereits verschiedene Derivate des p-Phenetidins, wie z. B. das Phenacetin, das Lactophenin, als therapeutisch werthvolle Substanzen erwiesen. Die von Herrn Dr. R. Heinz s. Z. in Jena ausgeführte Untersuchung des Präparates ergab dessen kräftig

local anästhesirende Wirkung, gepaart mit starker Giftigkeit, welch letztere es gerathen erscheinen lässt, von anderweitiger Anwendung des Amidins als in der Augenheilkunde so lange Abstand zu nehmen, bis vorsichtig ausgeführte Versuche die Ungefährlichkeit des Gebrauchs in bestimmten anderen Fällen ergeben haben.

Das p-Diäthoxyäthenyldiphenylamidin steht zu dem Phenacetin, oder, wie dessen wissenschaftlicher Name lautet, Acet-p-Phenetidin, in nahen Beziehungen; es ist entstanden zu denken durch Vereinigung eines Moleküls Phenacetin mit einem Molekül p-Phenetidin unter Wasseraustritt nach der Gleichung:

$$C_6H_4\left\langle\begin{matrix}O.C_2H_5\\NH.CO\\\dot{C}H_3\end{matrix}\right. + \left.\begin{matrix}O.C_2H_5\\H_2N\end{matrix}\right\rangle C_6H_4 = C_6H_4\left\langle\begin{matrix}O.C_2H_5\\NH.C:N\\\dot{C}H_3\end{matrix}\right. \left.\begin{matrix}O.C_2H_5\\ \\ \end{matrix}\right\rangle C_6H_4 + H_2O.$$

In der That lässt es sich aus den beiden genannten Verbindungen unter Zusatz wasserentziehender Mittel herstellen.

Die neue Verbindung, die zu der längst bekannten Körperklasse der Aethenylamidine gehört, ist eine kräftige Base, die in kaltem Wasser unlöslich, in Alkohol und Aether dagegen leicht löslich ist und den Schmelzpunkt 121° besitzt. Die schön krystallisirenden Salze sind im Allgemeinen schwer löslich in kaltem, leicht in heissem Wasser; ihre wässrigen Lösungen reagiren völlig neutral und erleiden auch bei längerem Kochen keine Veränderung. Da indessen die gewöhnlichen Glasgefässe, wie sie in den Laboratorien und Apotheken verwendet werden, häufig kleine Mengen Alkali an siedendes Wasser abgeben, so kommt es bisweilen vor, dass die zum Zwecke des Sterilisirens gekochten Lösungen des Amidins entweder bereits in der Wärme oder namentlich beim Erkalten ein wenig trübe werden, weil das in das Wasser übergegangene Alkali eine geringe Menge Amidinbase frei macht. Aber gerade die Unlöslichkeit dieser Base in Wasser leistet Gewähr dafür, dass die Lösungen ihrer Salze, auch bei Benutzung schlechten Glases, völlig neutral bleiben. Die geringe Menge frei gemachter Base setzt sich in den Gefässen bald zu Boden und dürfte übrigens wegen ihrer lockeren Beschaffenheit und ihrer Unlöslichkeit überhaupt nicht störend sein. Eine Filtration beseitigt natürlich die Ausscheidung, deren Entstehung sicher vermieden wird, wenn man die Lösung nicht in Glas-, sondern in Porzellangefässen kocht.

Die Lösungen des salzsauren p-Diäthoxyäthenyldiphenylamidins erwiesen sich im Uebrigen als sehr haltbar. Eine 1proc. Lösung des Salzes war, nachdem sie über 2 Monate lang im offenen Gefäss gestanden hatte, noch vollkommen klar. Die kalt gesättigte, wässrige Lösung enthält nicht ganz $2\frac{1}{2}\,\%$ des salzsauren Amidins.

Die Verbindung wird unter dem Namen „Holocaïn" von den Farbwerken vorm. Meister, Lucius & Brüning in Höchst a. Main in den Handel gebracht werden.

II. Versuche mit dem örtlichen Betäubungsmittel Holocaïn.

Von Dr. R. Kuthe, Oberarzt an Geheimrath Hirschberg's Augenklinik.

Die Versuche mit dem neuen örtlichen Betäubungsmittel (1%iger Lösung des salzsauren p-Diäthoxyäthenyldiphenylamidin, neuerdings Holocaïn genannt), über welches Geheimrath Hirschberg im Januarheft des Centralblattes für Augenheilkunde kurz berichtet hat, sind im Monat Februar in unserer Augen-

heilanstalt weiter fortgesetzt worden, da Herr Dr. Täuber uns regelmässig zwei Mal wöchentlich mit einem frischen Fläschchen der Lösung versorgte, die wir jedes Mal erst in unserem Medicamentenofen dem strömenden Dampf ca. $^1/_4$ Stunde unterwarfen.

Im Ganzen wurden 45 Augen mit dem Mittel behandelt. In der weitaus grössten Anzahl der Fälle war ein Fremdkörper aus der Hornhaut zu entfernen, was ausnahmslos ohne die geringste Empfindlichkeit ertragen wurde. Schon 15 Secunden nach einer einmaligen Einträuflung von 2—3 Tropfen über die ganze Vorderfläche des Augapfels hin pflegte die Unempfindlichkeit der Augapfeloberfläche eine vollständige zu sein und mindestens 10 Minuten lang anzuhalten. In 4 Fällen wurde die Berührung des spitz zusammengedrehten Wattebäuschchens auf der Hornhaut und Bindehaut erst nach 15 Minuten „ganz schwach" empfunden, in einem Falle erst nach 18 Minuten. Danach erfolgte die Rückkehr zur normalen Empfindlichkeit allmählich im Laufe von 2—3 Minuten.

Das Einträufeln selbst war immer mit leisem Brennen verbunden, welches aber sofort nachliess und jedenfalls nicht unangenehmer empfunden wurde als die Einträuflung von Cocaïn. Nachfolgende Empfindung von Trockenheit und Kälte der Hornhaut und Bindehaut hat mir kein Kranker angegeben. Auch fehlten während des ganzen Verlaufs der örtlichen Betäubung die äusseren Anzeichen von einer Vertrocknung der Hornhautdeckzellen, welche ja bei dauerndem Offenstehen des cocaïnisirten Auges öfters aufzutreten pflegt. Besonders auffallend war dies bei der Färbung eines grossen, mit der Regenbogenhaut verwachsenen Weissflecks in der Mitte der Hornhaut bei einem jungen Mädchen, wo die Operation von Geheimrath Hirschberg unter Holocaïn - Einträuflung gemacht wurde. Trotz reichlicher und wiederholter Berieselung der Hornhaut während der doch immerhin etwas länger dauernden Operation zeigte sich nach Beendigung derselben das Epithel der Randzone der Hornhaut vollkommen glatt und spiegelnd. Wenn man in Erwägung zieht, dass gerade diesem Randzonen-Epithel die Aufgabe zufällt, über den gefärbten Theil der Hornhaut hinüberzuwachsen und später den Fleck mit neuem spiegelnden Epithel zu bekleiden, so wird die möglichst geringe Beeinträchtigung der Lebensfähigkeit des Randzonen-Epithels als ganz besonders wichtig für die Erhaltung des Hornhaut-Gemäldes erscheinen.

Einen Einfluss des Mittels auf die Pupillenweite habe ich bei regelmässiger Messung vor und nach der Einträuflung nicht feststellen können. Wohl fand ich bei vielen Fällen die bekannte, durch den Reiz von der Hornhaut her bewirkte Pupillen-Verengerung, doch war dieselbe regelmässig schon vor der Einträuflung vorhanden und wurde während der Dauer der örtlichen Betäubung weder stärker noch schwächer. Ebensowenig zeigte sich die Reaction der Pupillen und die Accommodationsfähigkeit des Auges in irgend einer Weise beeinflusst.

Natürlich war die Häufigkeit des reflectorischen Lidschlages etwas vermindert, ohne jedoch die unangenehme Zugabe des Cocaïn, die oberflächliche Austrocknung der Hornhaut, im Gefolge zu haben. Von anderen Einwirkungen des Cocaïn auf's Auge, welche als Folge von Sympathicusreizung aufgefasst werden, wie stärkeres Klaffen der Lidspalte, einer gewissen Blutleere und daher Blässe der Bindehaut, geringem Vorrücken des Augapfels — habe ich bei der Anwendung des Holocaïn nichts beobachtet. Auch die Spannung des Augapfels schien mir nach der Einträuflung gegen vorher nicht verändert zu sein.

Von grosser praktischer Wichtigkeit ist die Frage: ist uns im Holocaïn ein örtliches Betäubungsmittel gegeben, welches auch dann noch vollkommene

Wirkung erzielt, wenn Cocaïn versagt oder nur unvollständig wirkt, nämlich bei erheblicher Röthung und Schwellung der Augapfelbindehaut? Um einen solchen Fall handelte es sich bei einem sehr schweren Hornhautabscess mit starkem Eiterabsatz in der Vorderkammer; doch war die Schwellung, besonders vor dem zweiten Eingriff, immerhin nicht so erheblich, wie man bei der Schwere der Infection hätte erwarten sollen. An diesem Auge wurde zweimal mit drei Tagen Zwischenraum die Operation zur Antisepsie vorgenommen, das erste Mal nur die Hornhaut mit der Lanze eröffnet, um den Eiter heraus zu lassen; das zweite Mal, da der Eiter sich wieder gebildet hatte und das Geschwür vorgeschritten war: a) der Hornhautabscess ausgebrannt, b) die Vorderkammer durch einen Lanzenschnitt eröffnet und der Eiter abgelassen und c) mit sterilisirter physiologischer Kochsalzlösung reichlich die Vorderkammer vermittelst der Meyer'schen Spritze ausgespült. Beide Male operirte Geheimrath Hirschberg unter Anwendung von Holocaïn-Einträuflung. Das erste Mal schien das Mittel nicht sonderlich zu wirken; doch war der Mann im höchsten Grade aufgeregt. Das zweite Mal, als er innerlich beruhigt war und sich nicht mehr vor dem Brennen und Schneiden fürchtete, that das Holocaïn vollkommen seine Schuldigkeit.

Eine unangenehme Nebenwirkung des neuen Mittels habe ich in keinem Falle beobachtet. Allerdings soll dasselbe nicht ungiftig sein, so dass es zu Einspritzungen unter die Lidhaut und die Bindehaut des Augapfels zunächst nicht empfohlen werden kann, bis darüber weitere Erfahrungen vorliegen.

Ich habe bezüglich der Giftigkeit des Holocaïn zwei Versuche an Kaninchen gemacht, denen ich die 1 procentige Lösung in das Unterhautzellgewebe einspritzte. Das eine, welches ein Gewicht von $3^1/_2$ Pfund hatte, erhielt 4 Pravaz'sche Spritzen, also 4 Centigramm Holocaïn, und verendete nach $^1/_4$ Stunde unter tonischen Krämpfen. Das andere, welches nur $2^1/_2$ Pfund wog, bekam 2 Spritzen, also 2 Centigramm Holocaïn, und erholte sich wieder vollkommen, nachdem es eine gute halbe Stunde lang tonische Krämpfe, Reitbahnbewegungen und andere schwere Störungen gezeigt hatte.

Unser Büchertisch.

Neue Bücher.

Handbuch der physiologischen Optik, von H. von Helmholtz. Zweite umgearbeitete Auflage. Hamburg und Leipzig, Leopold Voss.

Mit der 13.—17. Lieferung liegt der lang ersehnte Schluss dieses Werkes vor, der Bibel des Augenarztes, ohne Gleichen in der Literatur aller Völker. Wenngleich durch den vorzeitigen Tod des berühmten Verfassers den letzten Lieferungen nicht so, wie den ersten, neue Zusätze zu dem ursprünglichen Text hinzugefügt werden konnten, so hat doch der ausgezeichnete Mitherausgeber, Herr Prof. A. König, der Wissenschaft einen doppelten, unschätzbaren Dienst erwiesen, erstlich durch den Neudruck des aus dem Buchhandel verschwundenen Werkes, zweitens durch Hinzufügung einer Literatur-Uebersicht der physiologischen Optik, wie sie in gleicher Vollständigkeit noch niemals geschrieben worden ist.

Journal-Uebersicht.

v. Graefe's Archiv f. Ophthalmologie. XLII. 3. (Schluss.)

3) **Ueber die functionellen Verschiedenheiten des Netzhautcentrums und der Nachbartheile,** von Prof. v. Kries.

Verf. hält seine von Koster (v. Graefe's Archiv XLI. 4) beanstandeten Anschauungen aufrecht und stützt dieselben durch neue Versuche. Er nimmt an, dass das Netzhautcentrum (Zapfen) einen farbentüchtigen Apparat darstellt, die Peripherie (Stäbchen) dagegen farbenblind ist, andrerseits aber eine hochgradige Adaptationsfähigkeit neben einer sehr geringen Empfindlichkeit gegen langwelliges (rothes) Licht besitzt. Daher kommt es, dass bei dem sog. Purkinje'schen Phänomen bei guter Dunkeladaptation das Blau viel heller erscheint als das Roth, während dem hell-adaptirten Auge beide Farben gleich hell erschienen.

Bei vollkommener Dunkeladaptation verschwinden kleine lichtschwache Gegenstände, welche von der Netzhautperipherie wahrgenommen werden können, bei directer Fixation. Für die Fovea fehlt das Purkinje'sche Phänomen, der Nachweis des Fehlens gelingt aber nur bei scharfer directer Fixation und bei Benutzung genügend kleiner Objecte.

Bekanntlich erscheint dem Dichromaten ein bestimmtes homogenes Licht farblos, und kann man aus Roth und Blau eine Mischung herstellen, welche diesem homogenen Lichte ganz gleich erscheint. Ist diese Gleichheit bei heller Beleuchtung vorhanden, so verschwindet sie bei stark verminderter Lichtintensität nach eingetretener Dunkeladaptation, und zwar wird das homogene Licht heller gesehen. Verf. schliesst daraus auf die Existenz zweier Apparate, von denen der eine bei starker Beleuchtung — Helladaptation —, der andere bei geringer Beleuchtung — Dunkeladaptation — in Function tritt. Dieser Doppelapparat darf auch bei Trichromaten vorausgesetzt werden.

Die Ausdehnung des centralen stäbchenfreien Netzhautbezirks wurde dadurch zu messen versucht, dass man die Grenzen bestimmte, innerhalb deren das Purkinje'sche Phänomen, d. h. das Ueberwiegen der Blauhelligkeit, bemerkbar wurde, bezw. nicht beobachtet werden konnte. Ein noch besseres Verfahren ist die Beobachtung der Dichromaten, für die es leichter ist, ein Ungleichwerden der central gleichen Felder zu constatiren, als für Trichromaten die Bestimmung der Helligkeitsdifferenz zwischen Blau und Roth. Die gefundenen Werthe betrugen bei Projection auf eine 1 m entfernte Tafel 30—40 mm.[1] Etwas höhere Werthe lieferte eine andere Versuchsanordnung, dem die Erscheinung der sog. „recurrent vision“ zu Grunde lag. Wird die Netzhaut unter gewissen Bedingungen kurz belichtet, so entstehen zwei Lichtempfindungen, welche, wenn man ein kleines Lichtbild im Kreise herumlaufen lässt, einander in gewissem Abstande folgen. v. Kries fand seine Vermuthung, dass das secundäre Bild auf Erregung der Stäbchen beruht, dadurch bestätigt, dass es bei homogenem rothen Lichte (cf. oben) gar nicht gesehen wurde, und dass es bei Dunkeladaptation im Bereiche eines kleinen centralen Bezirkes fehlt, dessen Ausdehnung bestimmt werden konnte. Fällt das Lichtbild aaf die Fovea, so entsteht nur eine Lichtempfindung, und man misst, wie weit man sich von dem Fixirpunkt entfernen darf, bis die Doppelempfindung auftritt.

Diese Messungen ergaben eine gewisse Uebereinstimmung mit den anatomisch gefundenen Werthen.

[1] 0,03 = tang. 1° 50′; 0,04 = tang. 2° 20′.

H.

4) **Zur Kenntniss der Mikropie und Makropie,** von Prof. Dr. W. Koster Gzn. in Leiden. (Aus dem Laboratorium von Herrn Prof. Sattler in Leipzig.)

Aus der grösseren Reihe von Versuchen seien folgende kurz beschrieben. Befinden sich auf den Armen des Hering'schen Haploskops zwei ähnliche Gegenstände in gleichem Abstande von den Augen, und bilden die Arme mit der Basallinie einen Winkel, der gleich ist der Hälfte desjenigen Convergenzwinkels, welcher für die Einstellung auf einen in gleichem Abstande in der Medianlinie befindlichen Gegenstand erforderlich ist, so ändert sich die Grösse des Objects nicht. Muss bei Annäherung der Arme stärker convergirt werden, als der Accommodation entspricht, so tritt Mikropie, und umgekehrt bei einer im Verhältnisse zu der aufgewandten Accommodation geringeren Convergenz Makropie auf. Im ersteren Falle scheint das Object näher, im letzteren entfernter zu stehen. Bei geeigneter Aufstellung eines Maassstabes kann man sich überzeugen, dass bei verschiedenen Convergenzgraden das Object immer einen gleich grossen Theil des Maassstabes deckt. Mikropie und Makropie sind demnach subjective Erscheinungen. Werden bei der Stellung der Haploskop-Arme die Grenzen der relativen Accommodationsbreiten überschritten, so erscheinen zwei Bilder in ihrer wahren Grösse. Bei Makropie erscheinen die Objecte dunkler, bei Mikropie heller.

Führt man ein Object bei gleicher Distanz von dem gleichseitigen Auge in die Peripherie des Blickfeldes, bis es nach Ueberschreitung der Grenze der binocularen Einstellung in gekreuzten Doppelbildern gesehen wird, so erscheint das Bild des näherstehenden Auges grösser und dunkler, das Bild des entfernteren Auges kleiner und heller.

Wird monocular ein Object fixirt, welches näher steht, als das punct. proxim., so tritt geringe Mikropie auf. Bei diesem Versuche nimmt das verdeckte Auge eine relativ zu starke Convergenzstellung ein. Bei Ermüdung der Convergenz tritt leichte Mikropie auf.

Verf. betont eine bei diesem Versuche gemachte auffallende Beobachtung. Wenn er durch Vorsetzen von Prismen längere Zeit eine Convergenzstellung unterhielt, so trat nicht Insufficienz der Interni ein, sondern Strabism. converg. (7°. Doppelbilder), der mehrere Stunden anhielt.

Ebenso wurde die vielfach untersuchte Mikropie bei Accommodationsparese am Haploskop nachuntersucht und bestimmt, dass bei Mikropie die Grösse der Netzhautbilder sich nicht ändert.

Trotzdem ist aber bei den meisten Erwachsenen die Vorstellung von der Grösse der Objecte nicht ganz unabhängig von der Grösse der Netzhautbilder, deren Einfluss sich unbewusst geltend macht. Als zweiter Factor wirkt unsere Vorstellung von der Distanz des Objects. Unser Urtheil wird wesentlich durch Erfahrung entwickelt.

Bei sehr grossen Entfernungen (Sonne, Mond) wird der Zusammenhang zwischen dem Urtheil über Grösse und Abstand sehr locker. Der am Horizonte stehende Mond müsste uns, wenn scheinbare Grösse und scheinbarer Abstand mit der wirklichen Grösse des Netzhautbildes in Harmonie wären, etwa 25 mal grösser oder etwa 25 mal näher erscheinen.

Donders wies zuerst nach, dass der Innervationsimpuls der Muskeln, deren Thätigkeit für die Einstellung der Augen auf einen bestimmten Punkt erforderlich ist, zu unserem Bewusstsein kommt und für unsere Vorstellung von der Entfernung eines Objects von Bedeutung ist. Er bezeichnet diese Innervation daher als Entfernungsinnervation. Bei monocularem Sehen kommt zunächst die Accommodationsanstrengung in Betracht, doch mag, da bei normaler Muskel-

function das verdeckte Auge sich auch einstellt, der Convergenzimpuls mit im Spiele sein. Unser Urtheil wird aber bei monocularem Sehen, da die Controle des zweiten Auges fehlt, ungenauer. Ausser der Entfernungsinnervation sind die Parallaxe durch Kopfbewegung, die Helligkeit der Objecte u. A. von Einfluss auf unsere Beurtheilung des Abstandes eines Objects. Die Entfernungsinnervation erklärt die Mikropie und Makropie bei Aenderung der Convergenz. Der stärkere Convergenzimpuls erweckt die Vorstellung eines geringeren Abstandes und umgekehrt der relativ schwächere Convergenzimpuls die Vorstellung eines grösseren Abstandes. Gleiche Verhältnisse bestehen bei der Mikropie durch Ermüdung der Convergenz. Für denselben Effect brauchen wir einen stärkeren Impuls; wir werden uns aber nur des Impulses bewusst, erhalten die Vorstellung eines geringeren Abstandes des Objects und in Folge dessen den Eindruck der Verkleinerung. Dieselbe Täuschung über den Abstand erfolgt bei Accommodationsparese. Der Abstand erscheint durch den aufzubietenden starken Accommodationsimpuls kleiner, und daraus folgt Mikropie.

---

5) **Untersuchungen über die physiologische Pupillenweite,** von Dr. W. Silberkuhl, ehemal. Assistenzarzt der Univ.-Augenklinik in Greifswald.

Die Pupillenweite ist nicht allein von der absoluten Beleuchtungsstärke, sondern ganz wesentlich von dem Adaptationszustande des Auges abhängig. Wird maximale Adaptation abgewartet, so bleibt die Pupille bei einer zwischen 100 und 1100 Mk. schwankenden Helligkeit gleich weit. Unterhalb und oberhalb dieser Grenzen tritt Erweiterung bezw. Verengerung ein. Die durchschnittliche Grösse des Durchmessers beträgt im 15.—20. Lebensjahre reichlich 4 mm, im 20.—50. Lebensjahre 3,1—3,6, über 50 Jahre ca. 3 mm. Die Refraction und wahrscheinlich auch die Pigmentirung haben keinen Einfluss. Wird ein Auge verdeckt, so erweitert sich die Pupille des Partners um $^1/_4$—$^3/_4$ mm.

---

6) **Zur Kenntniss der Myopie,** von Dr. W. Heinrich. (Aus dem physiol. Institute in Wien.)

Beobachtet man das von der vorderen Linsenfläche entworfene Spiegelbild einer Flamme, so zeigt sich, dass die Helligkeit des Bildes bei gleicher Flamme schwankt. Die Beobachtungen wurden mit Hülfe eines Fernrohrs angestellt und ergaben, dass die Helligkeit des Bildes mit zunehmender Myopie wächst. Die Helligkeit der Bilder ist abhängig von der Differenz des Brechungsindex von Kammerwasser und Linse und steigt mit wachsender Differenz. Der Brechungsindex des Kammerwassers ist bekanntlich sehr constant, man muss daher auf eine Zunahme der Brechkraft der Linse schliessen und annehmen, dass in den untersuchten Fällen diese Zunahme die Myopie mit verursacht hat.

---

7) **Ueber die Ursache der veränderten Zusammensetzung des Humor aqueus nach Entleerung der vorderen Augenkammer,** von Dr. H. Bauer aus Frankfurt a. M. (Aus dem Laboratorium der Universitäts-Augenklinik zu Heidelberg.)

Greef fand nach Entleerung des Kammerwassers blasenförmige Abhebungen des Epithels der Ciliarfortsätze und sprach die Ansicht aus, dass, während das normale Epithel den Uebertritt von Fibrin und grösseren Eiweissmengen verhindere, diese Epithelveränderung den hemmenden Einfluss aufhebe, so dass der Uebertritt der beiden Substanzen möglich sei. Eine Reihe von Versuchen zeigte, dass diese Anschauung nicht haltbar ist. Die von Greef zuerst beschriebenen Epithelabhebungen werden constant gefunden und bestätigen die

alte Lehre, dass das Kammerwasser von den Ciliarfortsätzen abgesondert wird, sie verursachen aber die veränderte chemische Zusammensetzung des Kammerwassers nicht.

10 Minuten nach der Punction gerinnt der abgelassene Humor aqueus spontan in seiner ganzen Masse, während zu dieser Zeit die Bläschenbildung erst beginnt. Nach 4 Stunden hört jede Gerinnung auf, obgleich noch zahlreiche Abhebungen vorhanden sind. Die Ausscheidung von Fibrin hört viel früher auf, als die von Eiweiss. Lässt man das Kammerwasser sehr langsam absickern, so verringert sich die Zahl der Abhebungen wesentlich, dagegen nimmt die Menge des ausgeschiedenen Fibrins und Eiweisses nicht ab, sondern zeigt eher höhere Werthe.

Alles spricht dafür, dass unter veränderten Druckverhältnissen Fibrin und Eiweiss auch das unveränderte Epithel der Ciliarfortsätze passiren. Sammelt man das durch eine enge Canüle tropfenweise absickernde Kammerwasser, so ist dasselbe sehr bald eiweissreicher, als das durch Aspiration rasch entleerte Kammerwasser des anderen Auges. Schon während des Absickerns muss demnach eine Eiweissabsonderung stattgefunden haben.

---

8) **Pathologisch-anatomische Studien über einige seltene angeborene Missbildungen des Auges (Orbitalcyste, Linsencolobom und Schichtstar, Lenticonus)**, von Prof. C. Hess, I. Assist. an der Universitäts-Augenklinik in Leipzig.

1. Bei einem neu untersuchten Falle stand das Lumen der Cyste durch einen feinen kurzen Canal mit dem Bulbusinnern in Verbindung. Von dem Sehnervenkopfe aus, welcher sich nahe dem Verbindungscanale ansetzte, breitete sich Netzhaut in den Bulbus und in die Cyste hinein aus. Die Netzhaut war in der Cyste abgelöst und normal — nicht pervers gelagert. Die Chorioidea erstreckte sich durch den Verbindungscanal nur eine kurze Strecke in die Cyste hinein, der grösste Theil der Cystenwandung war frei von Chorioidea. Die innere Auskleidung der Cyste bestand grösstentheils aus einem mächtigen zellenreichen, Bindegewebe ähnlichen Gewebe, von dem nachgewiesen werden konnte, dass es direct aus dem Pigmentepithel der Netzhaut hervorgegangen war. Die Auskleidung der Cyste stammte demnach vom äusseren Blatte der secundären Augenblase. Diese war in normaler Weise eingestülpt, aber im hinteren Abschnitte nicht zu einem vollständigen Verschlusse gelangt.

2. Ein Fall von Schichtstar, welcher nach der Anamnese erst nach dem 20. Lebensjahre entstanden war. Die anatomische Untersuchung sprach aber entschieden für die intrauterine Entstehung. Wahrscheinlich war die Trübung anfangs äusserst zart gewesen und erst später dichter geworden. (Becker.)

Dieselbe Linse zeigte innen eine $1^1/_2$ mm tiefe Einkerbung (Linsencolobom), welche Verf. in Rücksicht auf die relativ bedeutende Tiefe der Einkerbung nicht auf mangelhafte Spannung der Zonula zu beziehen geneigt ist. Er nimmt an, dass die Einkerbung durch einzelne der um den Aequator herumziehenden Gefässe der embryonalen gefässhaltigen Linsenkapsel verursacht werde.

3. Zwei Fälle von Lenticonus posterior, von denen der eine in einem Schweinsauge, der andere in einem Kaninchenauge beobachtet wurde. Im ersten Falle war die Linse bei einem äquatorialen Durchmesser von 8 mm 7,5 mm dick. An die vordere normale Hälfte setzte sich nach hinten hin eine halbkugelige Masse, über welcher die Kapsel stark verdünnt und grösstentheils mit spindelförmigen Zellen belegt war. Im hinteren Abschnitte waren die Fasern verbogen, verworfen und z. Th. zerfallen. Ein Linsenkern fehlte.

Ganz ähnliche Verhältnisse fanden sich in dem Kaninchenauge, hier war die verdünnte Kapsel stellenweise unterbrochen.

Bei demselben Kaninchen zeigte das andere Auge eine in der Nähe des hinteren Pols gelegene Linsentrübung (Kernstar), welche von gesunder Linsensubstanz umgeben war.

---

9) Ueber die angeblichen Beweise für das Vorkommen ungleicher Accommodation, von Prof. C. Hess, I. Assist. an der Universitäts-Augenklinik in Leipzig.

Fick übersieht, dass die Fähigkeit, eine bestimmte Schrift zu lesen, nicht genaue Einstellung voraussetzt, sondern dass bis zu einem gewissen Grade in Zerstreuungskreisen gesehen werden kann. Ferner liefert die Skiaskopie, deren Fick sich bediente, nicht immer genaue Resultate, und die Fehler sind erheblich, wenn nicht die Macula, sondern eine periphere Partie eingestellt wird.

Ungleiche Accommodation ist bisher auch von Fick nicht nachgewiesen worden. Scheer.

Vermischtes.

1) Der Herausgeber bittet freundlichst jeden seiner Leser, auf einer Postkarte ihm mitzutheilen, wie viele Fälle von Trachom er auf 1000 Augenkranke beobachtet.

2) Der aufmerksame Leser des Centralblattes (1896, S. 384, Nr. 5) wird leicht den Druckfehler (Januarheft, S. 19, Z. 9) verbessern: es soll heissen eine ophthalmologisch-physiologische Studie.

3) In seiner interessanten Arbeit über Discission (Wiener klin. Wochenschr. 1896, Nr. 53) hat Herr College Elschnig den folgenden Satz gesperrt gedruckt:

„Alle (uncomplicirte) Stare älterer Individuen jenseits des 50. Lebensjahres lassen sich, wie dies auf der Klinik meines verehrten Lehrers, Prof. Schnabel, in einer genügend grossen Zahl von Fällen beobachtet wurde, leicht und ohne Reste zu hinterlassen, aus dem Auge entfernen, gleichgültig, ob nun die Linse einen deutlich sichtbaren, getrübten Kern besitzt oder nicht, ob die Corticalis fast unverändert oder dichter streifig getrübt ist."

Am Schluss der Arbeit steht ein Literatur-Nachweis von 26 Nummern. Aber diejenige Nummer fehlt, die genau den gleichen Satz enthält:

„Die menschliche Linse hat einen harten Kern gegen das 40. Jahr; und hart ist jeder Star, wenigstens im Kern, jenseits des 40. Jahres. Wird ein geräumiger Schnitt in der Hornhaut angelegt, und die Linsenkapsel ordentlich gespalten; so tritt bei sanftem Druck auf den Augapfel der Star aus, gleichgültig, ob er halbreif, ganzreif oder überreif ist. Man schliesst das Auge für eine Minute und entfernt durch sanftes Reiben die Reste. Dieselben treten aus, ob sie getrübt oder noch klar sind. Die Sehkraft der unreif operirten Stare ist i. A. ganz ebenso gut wie die der reifen, die Operationserfolge natürlich die nämlichen; die Zahl der Nachoperationen dieselbe.

Ich behandle seit einer Reihe von Jahren diese Frage rein praktisch. Ich operire bei Leuten jenseits der fünfziger Jahre, sowie das Sehen durch den harten Altersstar ganz erheblich beschränkt ist, so dass der Kranke keine rechte Freude mehr am Leben hat, bezw. erwerbsunfähig geworden; und der Arzt erwarten darf, durch Herausnahme der trüben Linse das Sehen ganz wesentlich zu bessern: gleichgültig, ob noch ein geringerer oder grösserer Theil der Linse ungetrübt ist."

J. Hirschberg, im Centralblatt f. A. 1890, S. 210—212; vgl. Hirschberg, in Eulenburg's Realencyclopädie II, B. 14, S. 707, 1888. Vgl. ferner Hirschberg, Centralblatt 1892, S. 396:

„Ich operire bei dem harten Altersstar, d. h. bei Leuten jenseits des 50. Lebensjahres, sowie die Sehkraft durch die Linsentrübung erheblich beschränkt ist.... Bannflüche der Gegner, auch aus neuester Zeit, machen keinen Eindruck. Auf solchen Gebieten entscheidet nur die Erfahrung." Ebendaselbst habe die Seh-Erfolge von 35 unreifen Altersstaren (unter 200 aufeinander folgenden Kernstar-Ausziehungen) genauer verzeichnet.

Das Centralblatt für Augenheilkunde sollte bei jedem Literatur-Nachweis berücksichtigt werden. Auch ist die Sache bekannt und wird auch regelmässig citirt. (Vgl. Widmark, Jahresbericht f. 1895, S. 518.)

Ich vermisse auch in College Czermak's Literatur-Nachweis noch:

A. Graefe, A. f. O. XXX, 4, S 225 flg., 1884,

Schweigger, Centralbl. f. A. 1890 (Sitzungsber. der Berliner med. Ges. vom 2. Juli 1890).

4) Berichtigung:

Im Januarheft S. 6 Z. 7 v. u. lies: Rückwärtsverschiebung der Linse statt: Vorrücken der Linse. — S. 7 Z. 10 v. o. lies: am Ort der Brille 15 mm vor der Hornhaut statt: am Ort der Hornhaut.

Bibliographie.

1) Ueber einige Mängel bei Bestimmung hoher Myopiegrade und deren Beseitigung, von Dr. V. Fukala in Wien. (Wiener med. Presse. 1896. Nr. 51 u. 52.) Der Fernpunkt ist von dem Hornhautscheitel zu messen. Bei höheren Graden von Myopie ist die Refraction durch Angabe der Correctionslinse (oder deren Brennweite f) und deren Abstand (d) vom Hornhautscheitel zu bestimmen. Will man daraus die Lage des Fernpunktes berechnen, so geschieht dies nach der Formel $r = d - f$; man kann aber auch bei verschiedener d die geänderte Glasnummer berechnen. Das Glas soll in einer Distanz von 10 mm ($d = 10$ mm) gehalten werden. Von 8 D angefangen ist d stets in Rechnung zu bringen. Allen Berechnungen ist das Helmholtz'sche schematische Auge zu Grunde zu legen. Schenkl.

2) Ueber die Discission, von Doc. Dr. Anton Elschnig in Wien. (Wiener klin. Wochenschrift. 1896. Nr. 53.) E. befürwortet die Vornahme der Discission mit dem Messer anstatt mit der Nadel; er bedient sich dabei eines von Schnabel angegebenen Instruments in der Form des Graefe'schen Messers, welches aber nur in einer Ausdehnung von ca. 8 mm an beiden Seiten geschliffen ist. Das Messer wird lateralwärts in der Gegend des horizontalen Durchmessers in das Scleralband eingestochen, parallel der Irisebene fortgeführt, und in der Mitte der Pupille angelangt so gestellt, dass durch Senken des Heftes die Kapsel von der Gegend des unteren Pupillarrandes aus gespalten wird. Für Discission sehr dichter Nachstare empfiehlt E. folgenden Vorgang: Das Messer wird in der Cornea nahe dem oberen Rande mit der Schneide senkrecht zur Tangente des oberen Cornealrandes durch die Cornea bis zum unteren Pupillarrande vorgeführt, in die Kapsel eingestochen und dann so aufgestellt, dass die Messerschneide die Kapsel in ihrer ganzen Ausdehnung in verticaler Richtung durchtrennt. Was die Discission als Methode zur Reifung unvollständiger Altersstare anbelangt, so wurden behufs Prüfung der Methode an Schnabel's Klinik 10 Kranke an je einem, 5 Kranke an beiden Augen der Discission unterzogen.

Das Verhalten der einzelnen Linsen nach der Operation war ein äusserst verschiedenes, ohne dass das Alter, die Beschaffenheit der Linse und der Irisgefässe irgend welche Anhaltspunkte für die Erklärung der Erscheinung gegeben hätten. Immer traten mehr oder weniger heftige Reizerscheinungen ein, wenn durch die Discission merkbare Veränderungen an der Linsensubstanz erzeugt wurden. Die nachfolgende Extraction war in allen diesen Fällen für den Operateur schwieriger, für den Patienten schmerzhafter. E. verwirft die Discission als Reifungsoperation für Altersstare und hält eine solche auch nicht für nothwendig, da alle Stare älterer Individuen, gleichgültig wie sich Kern und Rinde verhalten, leicht ohne Reste zurückzulassen aus dem Auge entfernt werden können. Sobald ein Starkranker nicht mehr seiner gewohnten Beschäftigung nachzugehen vermag, kann zur Operation geschritten werden. Schenkl.

3) Einen Fall von Lues hereditaria mit angeborener Keratitis parenchymatosa und Iridocyclitis fibrinosa bespricht Dr. N. Swoboda in der Sitzung der k. k. Gesellschaft der Aerzte in Wien am 18. December 1896. (Wiener klin. Wochenschrift. 1896. Nr. 52.) Bei einem 14 Tage alten Findling, dessen Mutter keine Zeichen von Lues zeigt, dessen Vater gesund sein soll, fand sich das linke Auge normal, am rechten Auge eine parenchymatöse Keratitis mit fibrinöser Iridocyclitis. Aus der starken Exsudation und dem wechselnden Bilde, welches der Process in der Zeit der Beobachtung darbot, liess sich schliessen, dass man es mit einem floriden Processe zu thun habe, der höchstens in die letzten Tage des Fötallebens zurückreicht. Die Affection der Cornea musste dem Aussehen nach als eine secundäre Erkrankung aufgefasst werden. Auffallend war es, dass trotz deutlich bestehender Abflachung der Cornea eine Erweichung des Bulbus nicht eingetreten war. Das Kind bot nebenbei Epiphysenlösung und Pseudoparalyse der Arme dar. Schenkl.

4) Vorschlag zur Verwendung von X-(Röntgen-)Strahlen bei einigen Formen von Blindheit, von Dr. Emil Bock, Primararzt in Laibach. (Wiener med. Wochenschrift. 1896. Nr. 52.) B. glaubt, dass sich bei Fällen von Blindheit in Folge von Hornhautnarben die X-Strahlen zum Zwecke verwenden liessen, um Bilder auf der noch gesunden Netzhaut zu erzeugen. Prof. Eder in Wien, an den er sich wendete, um über die technische Seite der Idee in's Klare zu kommen, erklärte es als durchführbar, X-Strahlen in grösserem Lichtbüschel herzustellen, und so dem Blinden mit gesunder Netzhaut sichtbar zu machen. Zu diesem Zwecke müssten z. B. Schriftzüge auf Papier in undurchlässigem Material hergestellt werden. Es müsste daher in erster Reihe an Lithographie mit fettem Firniss, auf welchen man Metallstaub streut, Bronce, welche kein Aluminium und nur wenig Zinn, sondern mehr Schwermetalle enthält etc., gedacht werden. Schenkl.

5) Ueber die Verwendung von Röntgen-Strahlen bei einigen Formen von Blindheit, von Dr. E. Bloch in Wien. (Wiener med. Wochenschrift. 1896. Nr. 53.) Mit Bezug auf den Vorschlag Bock's bemerkt B., dass um derartige Licht- und Schattenbilder einem durch Trübungen der dioptrischen Medien erblindeten Auge, das noch über einen gesunden lichtempfindenden Apparat verfügt, wahrnehmbar machen zu können, man die bei Durchleuchtungsversuchen mit Röntgen-Strahlen nothwendige fluorescirende Substanz hinter den Sitz der Trübung, somit hinter die Cornea resp. Linse oder Glaskörper, und vor die Retina, d. h. in's Augeninnere selbst bringen müsste, eine Bedingung, die sich nicht erfüllen lässt. Schenkl.

Um Einsendung von Separatabdrücken wird gebeten.

Verlag von Veit & Comp. in Leipzig. — Druck von Metzger & Wittig in Leipzig.

Centralblatt
für praktische
AUGENHEILKUNDE.

Herausgegeben von

Prof. Dr. J. Hirschberg, Geh. Med.-Rath, in Berlin.

Monatlich ein Heft. Preis des Jahrganges 12 Mark. Zu beziehen durch alle Buchhandlungen des In- und Auslandes und die Postanstalten des Deutschen Reiches.

März. Einundzwanzigster Jahrgang. 1897.

I. Ueber die Verminderung der Kurzsichtigkeit durch Beseitigung der Krystall-Linse.

Von **J. Hirschberg.**

(Nach einem in der Februar-Sitzung 1897 der Berliner ophth. Ges. gehaltenen Vortrag.)

Wenn man einem Auge mit Kurzsichtigkeit von 24 D die Linse beseitigt und **danach** eine Kurzsichtigkeit von 1,5 D gefunden hat; so beträgt

der Unterschied zwischen dem ersten oder ursprünglichen Brechzustand und dem zweiten oder nachfolgenden

$$U = R_1 - R_2 = 24 - 1,5 = 22,5 \text{ D.}$$

Es war ein seltsamer Irrthum vieler Fachgenossen, die Grösse U für eine Constante zu halten.

Die Grösse U ist ihrer Natur nach nothwendig eine veränderliche und wächst an mit der Dioptrien-Zahl des ursprünglichen Brechzustandes (R_1) in gesetzmässiger Weise, selbst wenn wir der Einfachheit halber annehmen würden, dass alle operirten stark kurzsichtigen Augen genau dieselben brechenden Theile besitzen, wie das mittlere Emmetropen-Auge; dass also die Zunahme der Kurzsichtigkeit lediglich und ganz allein durch Achsen-Verlängerung bedingt werde.

Unter dieser Voraussetzung erwächst dem linsenhaltigen Auge durch Zunahme der Sehachse um 1 mm immer ein My.-Zuwachs von 3 D,[1] dem linsenlosen aber nur ein solcher von etwa 1,5 Dioptrien.[2]

[1] Vgl. m. Einführung in die Augenheilkunde I, S. 125. Sei $h B_2$ (Fig. 1) die Sehachse des schematisch reducirten Emmetropen-Auges. Dasselbe ist für parallele Strahlenbündel eingerichtet und hat eine vordere Brennweite von 15, eine hintere von 20 mm, von h aus gerechnet. Steht der Gegenstand $A C$ in endlicher Entfernung ($A B_1 = \varphi_1$) vor B_1, dem vorderen Brennpunkt des reducirten Auges; so entwirft der brechende Apparat des letzteren ein Bild $a c$, das um $B_2 a = \varphi_2$ hinter dem hinteren Brennpunkte B_2 des Auges belegen ist. Fällt $a c$ in die Netzhaut, so haben wir ein kurzsichtiges Auge, dessen Sehachse $h a$ um $B_2 a = \varphi_2$ länger ist, als $h B_2$, die Sehachse des emmetropischen reducirten Auges.

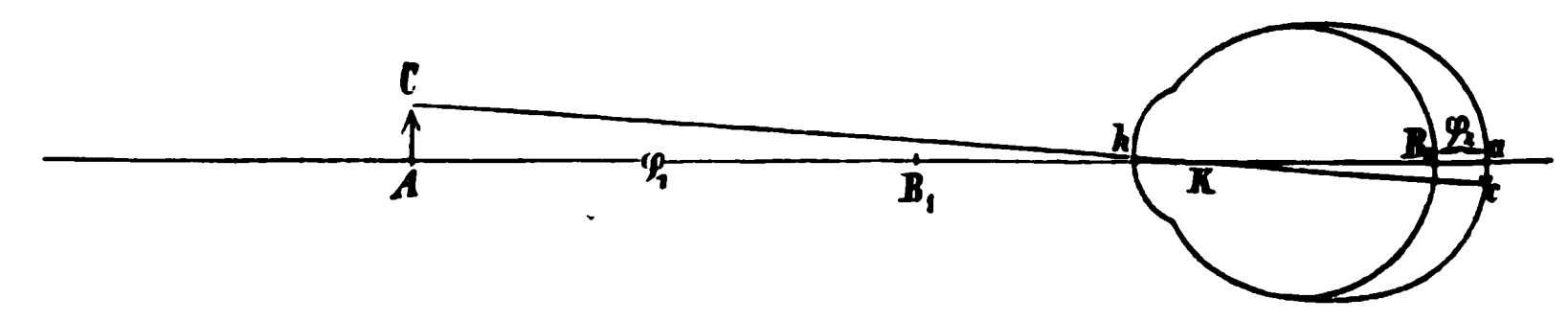


Fig. 1.

$$\varphi_1 \varphi_2 = F_1 F_2 = 15 \times 20 = 300.$$

$$\varphi_1 = \frac{300}{\varphi_2}. \text{ Setzt man } \varphi_2 = 1 \text{ mm, so wird}$$

$$\varphi_1 = 300.$$

Für jede Verlängerung der Sehachse um 1 mm erwächst dem betroffenen Auge eine Kurzsichtigkeit von etwa $^1/_{13}$" oder 3 D.

Setzen wir $\varphi_1 = -1$ mm, so wird $\varphi_2 = \frac{300}{-1} = -300$.

Für jede Verkürzung der Sehachse um 1 mm erwächst dem betroffenen Auge eine Uebersichtigkeit von 3 Dioptrien.

[2] Vgl. meine Ophthalmoscopie, EULENBURG's Realencycl., II. Aufl., § 17.

Das der Krystall-Linse beraubte Normal-Auge hat eine vordere Brennweite $F_1 = 23$ mm, eine hintere $F_2 = 30,8$ mm; es sind dies die Brennweiten der Hornhaut-Krümmungsfläche. Hier ist also

$$F_1 F_2 = 23 \times 30,8 = 708.$$

In dem der Krystall-Linse beraubten Normal-Auge ist die Constante $F_1 F_2$ über

Wenn die Sehachse um eine bestimmte Anzahl von Millimetern, z. B. um 5, verlängert ist; so bedingt dies im linsenhaltigen Auge eine Kurzsichtigkeit von $5 \times 3 = 15$ Dioptrien; im linsenlosen aber (gegenüber dem Auge normaler Länge) nur eine Vermehrung der Brechkraft um $5 \times 1,5 = 7,5$ Dioptrien. Je grösser also die ursprüngliche Kurzsichtigkeit, desto grösser der Verlust an Wirksamkeit der Sehachsenverlängerung im linsenlos gewordenen Auge, desto grösser also der Unterschied *U*. Es ist ebenso, wie wenn man heimisches Geld in fremdes umwechselt: je grösser die umgewechselte Summe, desto grösser der Verlust.

Wir wollen dem mittleren Emmetropen-Auge eine Sehachsenlänge von rund 24 mm (statt genau 23,8) zusprechen; durch Beseitigung seiner Linse erlangt es eine Uebersichtigkeit von 10 D, wenn wir das Brillenglas im vorderen Brennpunkt des Hornhautsystems, d. h. $3 \times 7,75 = 23,25$ mm vor der Hornhaut, anbringen.[1]

Wird das emmetropische Normal-Auge um 1 mm verlängert, also auf 25 mm Sehachsen-Länge gebracht; so hat es eine Kurzsichtigkeit von 3 D gewonnen. Beseitigt man diesem Auge die Linse, so hat es $H = 10 - 1,5$ D $= 8,5$ D, da im linsenlosen Auge die Sehachsen-Verlängerung von 1 mm nur eine Brechkraft-Zunahme (H-Abnahme) von 1,5 D bewirkt.

---

noch einmal so gross, als in dem schematisch reducirten Normal-Auge gefunden wurde. Für das der Krystall-Linse beraubte Normal-Auge wird also

$$\varphi_1 \varphi_2 = 708. \text{ Setzen wir } \varphi_2 - 1 \text{ mm, so wird}$$

$$\varphi_1 = - 708 \text{ (mm)}. \quad \frac{1000}{708} = 1,4.$$

Der Hypermetropie-Zuwachs von 1,4 D (also ungefähr von 1,5 D) entspricht der Verkürzung der Sehaxe um 1 mm.

Setzen wir $\varphi_2 = - 7$, so folgt $\varphi_1 = - 101$ mm.

In dem der Krystall-Linse beraubten Normal-Auge liegt die Netzhaut 7 mm vor B_{2c}, dem hinteren Brennpunkte der Hornhaut. Dieses Auge wird also durch ein im vorderen Brennpunkte der Hornhaut (23 mm vor derselben) stehendes Sammelglas von 100 mm Brennweite für parallele Strahlenbündel eingerichtet. Steht das Brillenglas aber an der gewöhnlichen Stelle (etwa 10 mm vor der Hornhaut), so muss seine Brennweite $101 - 13 = 87$ mm betragen, also $3\frac{1}{4}$ Zoll oder 11,5 Dioptrien. (Einführung I, S. 135.)

[1] Natürlich, in Wirklichkeit steht das Brillenglas etwa 10 mm vor der Hornhaut und hat darum eine Brennweite von $100 - 13 = 87$ mm, oder eine Brechkraft von 11,5 Dioptrien.

Aber für die schwachen Brillengläser, die nach Beseitigung der übermässigen Kurzsichtigkeit für die Fernsicht nöthig werden, wie + 2 D oder — 3 D, kommt ein Brennweiten-Unterschied von 13 mm nicht in Betracht.

($13 : 500 = 2\frac{1}{2}$ %. $13 : 300 = 4\frac{1}{3}$ %! Grössere Genauigkeit als bis auf 5% braucht man auf diesem Gebiet nicht anzustreben. Vgl. Einführung I, S. 98.)

Wir gewinnen also, nach meiner Art einfach[1] und annähernd zu rechnen, die folgende Uebersichts-Tafel:

Sehachsen-Länge, *S*.	Brechzustand des linsenhaltigen Auges, R_1.	Brechzustand des linsenlosen Auges, R_2.	Unterschied zwischen R_1 und R_2. *U*.
24	E	H 10 D	10 D
25	M 3 D	H 8,5 D	11,5 D
26	M 6 D	H 7 D	13 D
27	M 9 D	H 5,5 D	14,5 D
28	M 12 D	H 4 D	16 D
29	M 15 D	H 2,5 D	17,5 D
30	M 18 D	H 1,0 D	19 D
31	M 21 D	fast E	21 D
32	M 24 D	M 1,5 D	22,5 D
33	M 27 D	M 3 D	24 D
34	M 30 D	M 4,5 D	25,5 D

Man erkennt das einfache Gesetz, das schon aus dem Vordersatz folgte:

$$U_x = \left(10 + \frac{M_x}{2}\right) D;$$

d. h. für ein Auge mit My. von *x* Dioptrien wird der durch Beseitigung der Krystall-Linse erzielte Unterschied gleich der Summe aus dem Unterschied für das normale Emmetropen-Auge ($U_0 = 10$ D) und aus der Hälfte der ursprünglichen Dioptrien-Zahl der Kurzsichtigkeit des Falles.

Beispiel: Für M 20 D wird $U_{20} = 10 + \frac{20}{2} = 20$ D. Ein Auge mit M = 20 D wird durch Beseitigung der Krystall-Linse nahezu emmetropisch.

Noch wichtiger ist es, vorher im Kopf R_2 zu berechnen, d. h. den zweiten Brechzustand, der nach Beseitigung der Linse zurückbleibt. Man findet $R_{2(x)}$ für ein Auge mit M von *x* D, indem man von dem R_2 des emmetropischen Normal-Auges (d. h. von H 10 D) die halbe Dioptrien-Zahl der Kurzsichtigkeit des operirten Auges $\left(\frac{M_x}{2}\right)$ abzieht.

$$R_{2(x)} = \left(+ 10 - \frac{M_x}{2}\right) D.$$

Beispiel: Für M 20 D wird $R_2 = + 10 - \frac{20}{2} = 0 = E$.

Diese annähernde Berechnung stimmmt genügend mit der Erfahrung überein.

[1] Und umständlich und verzwickt zu rechnen, lasse ich mich von Niemand zwingen. Die Mathematik ist zur Vereinfachung der Darstellung erfunden. Die sogenannten Gesetze unmathematischer Köpfe beseitigt man am einfachsten, indem man sie unbeachtet lässt.

Meine acht Operationen zur Verringerung der Kurzsichtigkeit ergaben mir die folgenden Zahlen:

No.[1]	Lebensalter, Jahre	R_1	R_2	Sehkraft	
				vor der Operation	nach d. Operation
1	7	M 15 D	H 2 D	1/10	1/4
2	8	M 16 D	H 3 D	1/5	1/3
3	13	M 16 D	H 2 D	1/6	5/9 bis 5/6
4	22	M 18 D	fast E	1/12	1/4 (alte Hornhautflecke)
5	28	M 20 D	fast E	1/10	1/4
6	29	M 20 D	fast E	1/12	1/5 [2])
7	20	M 23 D	M 3,5 D	1/7	5/9 bis 5/6
8	39	M 26 D	M 3 D	1/12	5/9 bis 5/6

Die Uebereinstimmung der Beobachtung mit der Berechnung ist so gross, dass man der Tieflage oder Besonderheit (z. B. mehr kugeligen Beschaffenheit) der Linse, ja der Besonderheit des ganzen brechenden Apparates, gegenüber der Sehachsen-Verlängerung des so hochgradig kurzsichtigen Auges, nur geringen Werth beimessen kann. Doch bin ich weit entfernt, die Wirkung der Tieflage der Linse, wie sie College Schön berechnet hat, wenn sie vorkommt, in Zweifel zu ziehen. Ebenso müssen starke Abweichungen des Hornhaut-Krümmungshalbmessers von dem Mittelwerthe (7,7 mm) sich geltend machen.

Als praktisches Ergebniss kann man das folgende merken:

Kurzsichtigkeit von 18 bis 20 D wird durch Beseitigung der Linse nahezu in Emmetropie übergeführt. Bei Kurzsichtigkeit von 15—16 D hat man später leichte Uebersichtigkeit, etwa von 2 D, zu erwarten.[3] Bei Kurzsichtigkeit von 23—25 D bleibt hingegen mässige Kurzsichtigkeit (von etwa 2—3 D) zurück; bei Kurzsichtigkeit von 30 D bleibt eine mittlere Kurzsichtigkeit von etwa 5 D zurück.

Dies genügt vollkommen. Vollständigste Genauigkeit lässt sich ja auch bei der Gläserprobe überhaupt nicht erzielen, zumal diese Kranken nach der Natur ihrer Augen nicht ganz normale Sehkraft besitzen und bei vielfach wiederholter Prüfung keineswegs immer genau dieselben Angaben

[1] Sie sind nach dem Grade der Kurzsichtigkeit, nicht nach der zeitlichen Aufeinanderfolge geordnet.

[2] Später Netzhaut-Ablösung.

[3] Kurzsichtigkeit von 10 D soll man nicht operiren, einmal weil hier Gläser von 6 (allenfalls 8) D noch Einiges leisten, sodann weil die zurückbleibende Uebersichtigkeit (von 5 D) zu stark ist. Wer es doch gethan, hat es wieder aufgegeben. Herr College Cohn will in Zukunft alle Fälle von Kurzsichtigkeit, die stärker als 10 D sind, operativ behandeln. Ich glaube, er wird diese weite Indication wieder einschränken. (Vgl. 30 Jahre augenärztlicher und akademischer Lehrthätigkeit von Prof. H. Cohn, Breslau 1897, S. 31.)

machen, weder vor noch nach der Operation, und namentlich nicht in der ersten Zeit nach Heilung der Operation.

Ich hätte meine einfache Rechnung gewiss für mich behalten, wenn nicht in der Literatur immer noch bedeutende Unklarheit herrschte, so dass man sogar von einem Mittelwerth[1] der Grösse U spricht, den es gar nicht giebt und nicht geben kann; und wenn nicht die gründlicheren Erörterungen des Herrn Collegen SCHÖN im Januarheft dieses Centralblattes bei einer sehr grossen Zahl von Fachgenossen leider unberücksichtigt blieben.

Die oben gewählte Darstellung prägt sich leicht dem Gedächtniss ein und kann sogar in die Lehrbücher aufgenommen werden. Uebrigens will ich noch ausdrücklich hervorheben, dass eine Rechnung, die fast so selbstverständlich ist, wie das Einmaleins, denjenigen Fachgenossen, die rechnen können, längst geläufig gewesen. Ich nenne nur Herrn Dr. OSTWALT, der fast die gleiche Formel veröffentlicht hat,[2] und Herrn Dr. EPERON, welcher in einer ausgezeichneten Arbeit (Arch. d'opht. 1895, S. 750—763) die genügende Uebereinstimmung der von ihm berechneten und der bisher beobachteten Zahlen nachgewiesen und mit Recht der Sehachsen-Verlängerung die Hauptrolle in der Erzeugung der starken Kurzsichtigkeit zuertheilt hat. Nur zur Kopfrechnung ist seine Formel nicht so ganz bequem.

$$\left(R_2 = \frac{1000}{24 + \frac{R_1}{3}} - 32{,}5 \text{ D.}^3\right)$$

Im Anschluss an meine Rechnung wird man vielleicht einige klinische Beobachtungen über die operative Beseitigung der Kurzsichtigkeit von mir erwarten, vor allem eine Rechtfertigung der Thatsache, dass ich bisher erst acht[4] Operationen der Art ausgeführt, während ich bei meiner Krankenzahl mit Leichtigkeit 80 oder 100 hätte ausführen können.[5]

---

[1] Beschränkt man die Frage auf die praktischen Grenzen der wirklichen Operationen zwischen My 15 und My 30 D, so würde ja allerdings ein Mittelwerth U_m von 21 D sich ergeben: die Abweichungen ($\pm \Delta U$) würden aber $\pm$ 4 D oder bis zu $\pm$ 25 % des in Betracht kommenden Mittelwerthes betragen.

[2] C.-Bl. f. A. 1895, S. 388: „Annähernd lässt sich die Refraction des myopischen Auges für den Fall der Aphakie vorhersagen, indem man die Dioptrienzahl des Correctionsglases des kurzsichtigen Auges durch 2 dividirt und den erhaltenen Werth von 11 D Hyp., d. h. von der Refraction des aphakisch gemachten Emmetropen-Auges, abzieht."

[3] $\frac{R_1}{3}$ ist ds, die Sehachsenverlängerung; $24 + \frac{R}{3}$ ist s, die Sehachsenlänge des kurzsichtigen Auges; $\frac{1000}{s}$ bedeutet die Zahl von Dioptrien, die dieses Auge nach Entfernung der Linse brauchen würde, um zur E corrigirt zu werden; $\frac{1000}{30{,}8} = 32{,}5$ D ist die Zahl von Dioptrien, über die es, wegen der Hornhaut-Brechung, wirklich verfügt.

[4] Bezw. zehn. Zwei Fälle sind noch in Behandlung.

[5] Auch einige andre Fachgenossen sind noch sehr zurückhaltend. Prof. PANAS (Arch. d'opht., Febr. 1897) spricht von zwei Operationen an einem Fall. Auch Prof. FUCHS findet nur wenig Fälle zur Operation geeignet.

Nun, ich gehöre nicht zu denen, die, wie Herr College COHN, der Ueberzeugung sind, dass zu den grossen Wohlthätern der Augen der Menschheit, zu HELMHOLTZ, zu ALBRECHT VON GRAEFE, ebenbürtig VINCENZ FUKALA sich gesellt. Solche Uebertreibungen schaden dem guten Kern der Sache, den ich völlig anerkenne, den thatsächlichen Verdiensten FUKALA's, die ich hochschätze. Ich vermag nicht, mit mehreren ausgezeichneten Fachgenossen, die Operation der Kurzsichtigkeit fast über die des grauen und des grünen Stares zu setzen. Durch die letztgenannten beiden Operationen wird wenigstens in meiner Thätigkeit mehr geleistet, als durch die Operation gegen Kurzsichtigkeit.

Mir war auch die Sache nicht so neu; denn, ganz abgesehen von den Erwähnungen in der Literatur, hatte ich schon lange vorher thatsächlich operirte Fälle gesehen, die übrigens keineswegs immer sehr beglückend für die Kranken ausgelaufen waren. Mir waren dann später, als FUKALA in höchst verdienstvoller Weise das Misstrauen gegen die Operation niedergekämpft, die Ergebnisse zu schlecht.

Die Ergebnisse der Operation sehender Augen an jugendlichen Individuen waren schlechter, als die der Operation star-blinder Augen bei Greisen. Mehrere Infectionen wurden veröffentlicht. Wie viele verschwiegen sind, entzieht sich der Beurtheilung. Doch sind sie den besten Operateuren vorgekommen. Der Ausspruch des Herrn Kollegen COHN, dass Vereiterung des Auges dabei ganz ausgeschlossen sei, ist ganz gewiss unrichtig. Aber gerade diese Gefahr fürchte ich selber am wenigsten. Ich habe über 200 Schichtstare operirt, wo das Verfahren ja das gleiche ist wie bei der Operation gegen Kurzsichtigkeit, und niemals dabei ein Auge verloren, überhaupt nie eine Wundinfection dabei erlebt, auch nicht in früheren Zeiten, als unsre Wundbehandlung leider noch recht mangelhaft gewesen.

Schlimmer ist für mich die Gefahr nachträglicher Netzhautablösung. Ein so vorzüglicher und vorsichtiger Operateur, wie SATTLER, fand sie in 4 von 65 Fällen, das sind fast 7 %. Und dies ist nur eine untere Grenze, da unsre Beobachtungsdauer noch so kurz ist. Ich weiss auch, dass andre vorzügliche Operateure die Netzhautablösung in 10 % ihrer Operationen beobachten. Das ist die Verlust-Ziffer des Lappenschnitts an der Wende unsres Jahrhunderts gewesen!

Ich habe zahlreiche höchst kurzsichtige Augen am Star operirt (mitunter bei nur geringer Trübung, hauptsächlich der hinteren Scheitel-Gegend, wobei ja die Gebrauchsfähigkeit des Auges aufgehoben ist,) und niemals eine Netzhautablösung danach gesehen. Darum hängt, nach meiner Ansicht, die Netzhautablösung von der unrichtigen Operations-Methode ab, die man gegen Kurzsichtigkeit anwendet, hauptsächlich von den zahlreichen Discissionen bis in den Glaskörper hinein. Denn die

Meinung, dass die Netzhaut-Ablösung nach der Operation gegen Kurzsichtigkeit in keinem ursächlichen Zusammenhang mit der Operation stehe, oder dass gar in einigen wegen Kurzsichtigkeit operirten Augen trotz der Operation Netzhaut-Ablösung eingetreten sei, ist zu wenig wissenschaftlich und praktisch, um ernsthaft erörtert zu werden. Was so im Anschluss an unsre Operationen eintritt, müssen wir als Folge derselben betrachten: nur dann können wir es vermeiden lernen.

Ich habe zur Operation bisher nur solche Fälle ausgewählt, die einerseits ohne Operation völlig hilflos waren, z. B. Kinder, die nicht allein zur Schule zu gehen im Stande waren, eine Lehrerin, die nicht ihr Brot verdienen konnte, einen Arzt, der seinen Beruf nicht auszufüllen vermochte, Menschen, die wegen der übertriebenen Kurzsichtigkeit keinen Genuss vom Leben hatten; und die andrerseits mir die Bürgschaft boten, dass ich sie bis zur Ausheilung vollständig unter Obhut haben konnte. Ambulante Behandlung scheint mir verwerflich, auch wenn der Versuch in einigen Fällen nicht misslungen ist.

Auch das begeisterte Entzücken lyrischer Kranken über die gelungene Heilung, das ja auch mir mündlich wie schriftlich dargebracht worden, hat meine Sorge für die folgenden Fälle nicht zu vermindern vermocht. Ich bin erst jetzt zu einer etwas reichlicheren Anwendung der Operation gegen Kurzsichtigkeit entschlossen, nachdem ich das Verfahren vereinfacht und dadurch, wie ich glaube, verbessert habe.

Immer suche ich die runde Pupille zu erhalten und bei Kindern mit einer, bei Erwachsenen mit zwei Operationen auszukommen. Bei Kindern mache ich nach Erweiterung der Pupille eine mittlere Einschneidung der Kapsel und der oberflächlichen Linsenschichten. Unter mässiger Anwendung von Atropin tritt binnen 2—3 Monaten völlige Auflösung der Linse ein. Vom Schichtstar her war mir dieses Verfahren geläufig. Eine zu kleine Discission macht eher Reizung, ohne zu völliger Auflösung zu führen. Tritt aber trotzdem stärkere Quellung und Drucksteigerung ein, so muss natürlich die Linsenmasse durch einen Lanzenschnitt entfernt werden.

Bei Erwachsenen mache ich eine Discission[1] und 4—5 Tage danach, ehe es zur Drucksteigerung gekommen, einen Hornhautlappenschnitt, aus dem die Linse bequem und vollständig austritt.

Macht man bei Erwachsenen nur den gemeinhin vorgeschriebenen Lanzenschnitt, so bleiben leicht stärkere Linsenreste zurück; zerschneidet man dieselben, so kann es zu neuer Quellung und höchst lästiger Drucksteigerung kommen, die fortgesetzten Gebrauch von Physostigmin, ja selbst

[1] Man kann bei Erwachsenen auch ohne Discission den Lappenschnitt machen. Das habe ich an WEBER's Kranken gesehen. Das ist mir auch vom Schichtstar her geläufig.

die Iridectomie erheischt[1]: denn das erneute Herauslassen der Linsenreste würde jetzt, wo schon eine Discission bis in den Glaskörper gemacht war, die Gefahr des Glaskörpervorfalls bedingen, der bei diesen Augen durchaus vermieden werden muss. Ich selber habe bei meinen Operationen gegen Kurzsichtigkeit Glaskörper nicht zu sehen bekommen, aber doch einmal leider nachträgliche Netzhaut-Ablösung erlebt, in einem Falle, wo eben vier Operationen zu machen waren. Ich habe auch durch genauere Untersuchung einiger von Andern operirten Kranken mich überzeugt, dass Netzhaut-Ablösung nicht blos, wie bekannt, durch Glaskörper-Vorfall, sondern auch durch zu zahlreich gehäufte Discissionen in den Glaskörper hinein erfolgen kann.

II. Beitrag zur Kenntniss der Pathologie der Meibom'schen Drüsen.

Von Doc. Dr. **Mitvalský** in Prag.

(Schluss.)

II. Ueber Tarsitis necroticans.

Den durch Eiterung in den Meibom'schen Drüsen und deren directer Umgebung bedingten circumscripten Abscessbildungen, Hordeola interna seu Meibomiana genannt, stehen zur Seite Fälle, wo die acute Entzündung in den Meibom'schen Drüsen und deren Umgebung sich zu einer mehr oder weniger ausgedehnten Nekrose des benachbarten Tarsusgewebes steigert und zur Ausscheidung des vom übrigen Tarsus durch Eiterproduction abgesonderten, mehr oder weniger festen Tarsussequesters durch einen Conjunctivaldefect führt. Wohl bewirkt ja schon auch ein grösseres Hordeolum eine circumscripte Auflösung des die betreffende Partie der eitrig entzündeten Drüse direct umgebenden Tarsus, und wir finden nach der eventuellen Eiterentleerung eine circumscripte Höhle im Tarsusgewebe; bei dem von uns hier des Näheren zu schildernden Krankheitsbilde wird jedoch ein mehr oder weniger umfangreiches Stück von Tarsusgewebe, welches als solches makroskopisch oder nur mikroskopisch ganz gut zu erkennen ist, je nach-

---

[1] Dasselbe hat auch Mooren beobachtet. (Die medicinische und operative Behandlung der Kurzsichtigkeits-Störungen, 1894, S. 75.) — Ebenso Schleich. Vergl. B. Kayser, Ueber die operative Behandlung der hochgradigen Kurzsichtigkeit: Bei einer 25jähr. wurde nach der Myopie-Operation durch Glaucom S von $^1/_6$ vermindert auf $^1/_{30}$. Dass die Operation „absolut gefahrlos" sei (Vossius), ist nicht richtig. Es sind Schädigungen der Sehkraft vorgekommen durch Infection, Netzhautablösung, Drucksteigerung, Netzhautblutung.

dem es vom Eiter mehr oder weniger erweicht erscheint, sequesterartig abgestossen.

Ich will hier einige typische Fälle dieser Erkrankung des Näheren mittheilen:

I. Fall. — Ein 19jähriger Bursche kam zu mir Ende Januar 1893 mit der Angabe, dass bei ihm seit 3 Tagen stechende Schmerzen im rechten Auge und Anschwellen des Auges bestehen.

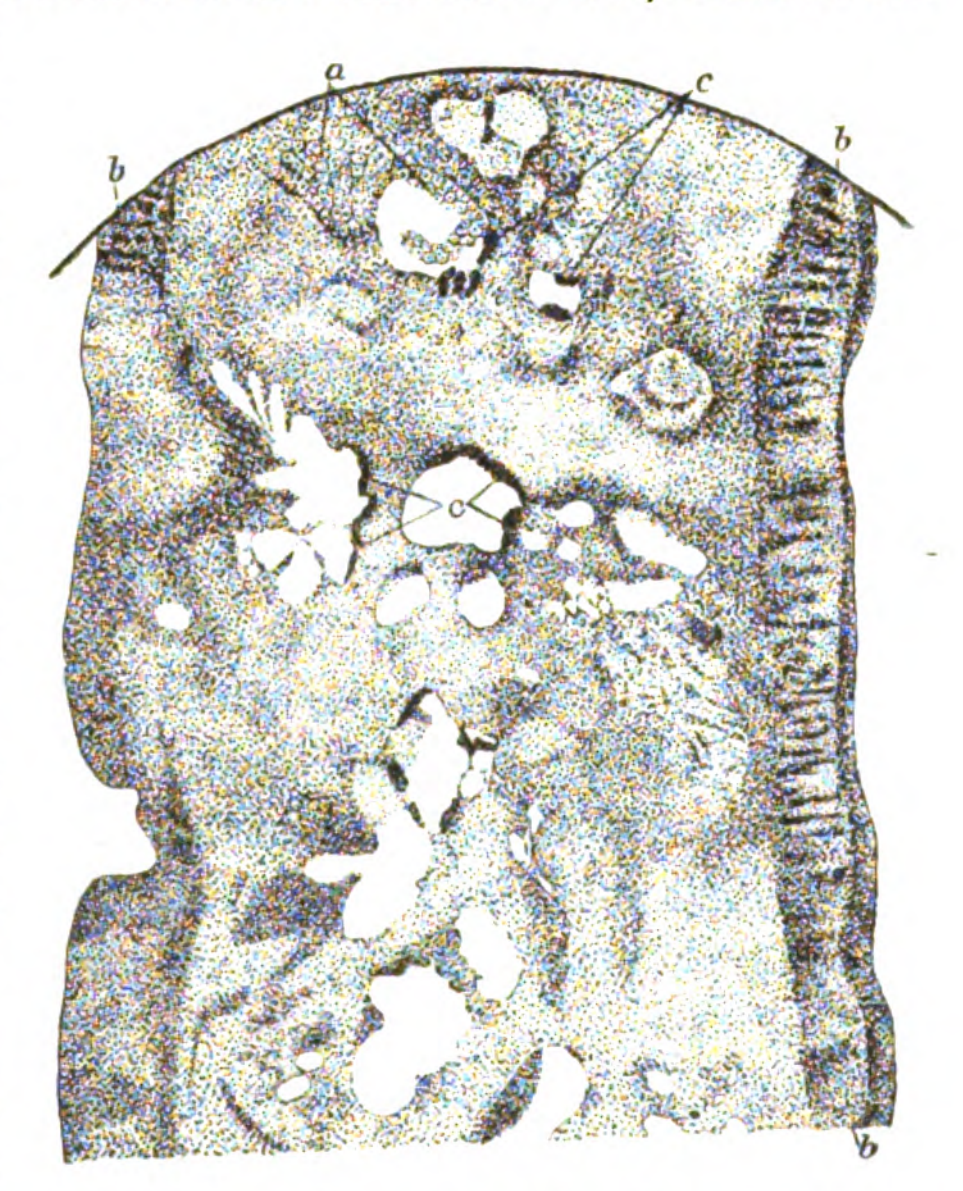
Aeusserlich sieht man acutes entzündliches Oedem der Haut des Oberlides, wie bei einer circumscripten phlegmonösen Entzündung des Unterhautzellgewebes; das Lid ist ptotisch. Nach der sehr schmerzhaften Eversion finden wir die Tarsalbindehaut in toto acut entzündet, den Tarsus darunter verdickt. Im inneren Drittel desselben sehen wir phlegmonös-nekrotische Veränderungen, die oberhalb der hinteren Lidlefze anfangen und hinauf zum Fornix und etwas nach aussen sich hinziehen. Unweit vom Lidrande sehen wir nämlich die verdünnte Bindehaut durch eiterähnliche Massen emporgehoben, etwa 2 mm oberhalb des Lidrandes ist ein mehr als hanfkorngrosser, die ganze Bindehautdicke einnehmender acuter Bindehautdefect zu sehen, wodurch nekrotische, eiterdurchtränkte, schmutzig weisse Tarsusmassen in den Bindehautsack hineinragen. Eine Partie dieser Massen kann bei angewendetem leisen Druck leicht entfernt werden, während das Gros des nekrotischen Gewebes noch überall fest anhaftet und auch einer Pincette Resistenz bietet. Gegen den oberen Tarsusrand zu ist über den nekrotischen Tarsusmassen noch die Bindehaut erhalten.

Am folgenden Tage aber ist bereits in der ganzen Tarsushöhe die Bindehaut über den nekrotischen Massen abgestorben und wir finden einen in der Nähe des Lidrandes anfangenden und in der Fornixgegend endigenden, sinuösen Bindehautdefect, durch den meistens noch zusammenhängende nekrotische Tarsusmassen in den Bindehautsack hineinragen. Die eiterdurchtränkten Massen lassen sich nun leicht mit einer Pincette aus ihrem Lager herausheben und lassen einen die ganze Tarsushöhe und Tarsusdicke einnehmenden blutenden, sinuösen Defect zum Vorschein kommen, wodurch das innere Tarsusviertel von der übrigen Tarsusplatte vollständig getrennt wird. Der Defect heilt durch eine entsprechende, etwas eingezogene Narbe in wenigen Tagen.

Die in toto extrahirten nekrotischen Tarsusmassen sind etwa 6—7 mm lang, etwa 2 mm breit, eiterdurchtränkt, aber doch härtlich anzufühlen. Ich conservirte dieselben in Alkohol und zerlegte sie dann in mikroskopische Längsschnitte behufs histologischer und bacteriologischer Untersuchung, wobei dieselben den folgenden Befund an den Tag gelegt haben:

Bei der histologischen Untersuchung mit schwachen Systemen (Zeiss, Obj. 16 mm) finden wir das Bild eines geschwollenen, eitrig entzündeten und zerfallenden Tarsus vor. Das dem Lidrande nahe Ende desselben ist plump, breit, abgerundet, währenddem das in die Fascia tarsoorbitalis über-

gehende Ende sich schmächtiger und schmäler gestaltet. Im Ganzen prävalirt überall die eitrige Infiltration mit gut erhaltenen oder zerfallenden Eiterzellen; gegen das obere Tarsusende zu nimmt aber die Zahl der Eiterzellen beträchtlich ab, während daselbst die fibrilläre Structur der fibrösen Fascie mehr in den Vordergrund tritt. In den unteren zwei Dritteln der mikroskopischen Piece sind verschieden grosse, runde, ovale oder auch anders gestaltete sinuöse Räume zu sehen, mit deren Form und Gruppirung man sich nicht lange zu beschäftigen braucht, um zu erkennen, dass es sich um nun leere Räume der Acini und der Ausführungsgänge der Meibom'schen Drüsen handelt (s. Fig.). Die Räume sind meistens leer, stellenweise nur findet man darin ein eitrig zerfallenes, nekrotisirendes Exsudat nebst vermuthlichen Mikrobenmassen enthalten. Selten kommt es nur vor, dass darin noch als solche kenntliche Reste der Meibom'schen Drüsenzellen enthalten seien (Fig. *a*). Die fibrösen Wände dieser Räume sind von dem eitrigen Process in verschiedenem Grade arrodirt.



Bei genauer Orientirung über die ganze Fläche des Präparates belehren wir uns darüber, dass in den unteren zwei Tarsusdrittheilen die Peripherie des Sequesters bei weitem reichlichere Lagen von Eiterzellen aufweist, als dessen mittlere Schicht, die den fibrillären Charakter der Tarsusstructur prävalirend zum Vorschein kommen lässt.

Mit stärkeren Systemen (Zeiss, Obj. 4 mm) erkennen wir auch in der eiterzellenreichen Zone der Sequesterperipherie eine feine fibroradiäre Structur (Fig. *b*), zwischen deren dichten Fäserchen dichtgedrängte Zellengruppen eingeschaltet sind, deren Gros sichtlich durch Vervielfältigung loco entstanden sind und ein typisches Bild einer productiv-eitrigen Entzündung eines fibrösen Knorpels darstellen; die Kerne dieser Zellen sind klein, aber gleichmässig gross. Dazwischen sind jedoch auch zahlreiche sich zerbröckelnde, und abgestorbene, nur nach ihrem Detritus erkennbare Eiterzellen vorhanden.

Die centralen Partien des Tarsussequesters sind schlecht gefärbt, meist abgestorben und von reichlichem eitrigen Detritus durchsetzt. Die in die Fascia tarsoorbitalis sich fortsetzenden oberen Sequesterpartien sind diffus gefärbt und weisen in ihren interfibrillären Räumen nur spärliche Eiterzellen auf.

Die Räume der Acini und der Ausführungsgänge der MEIBOM'schen Drüsen sind meist leer, theilweise nur von mit Mikroben strotzendem eitrigen Detritus ausgefüllt, in dem man stellenweise noch die Ueberreste der MEIBOM'schen Drüsenzellen mehr oder weniger deutlich zu erkennen vermag (Fig. *a*). Die Kerne der Drüsenzellen sind meistens unkenntlich, höchstens nur an ihren quasi mumificirten Contouren erkennbar; die seltenen noch färbbaren Zellenkerne zeigen eine äusserst blasse Färbung und legen an den Tag unregelmässige, geschrumpfte Formen. An den betreffenden Acinis bemerkt man, dass die Drüsenzellen dem nekrotischen Zerfall direct, das heisst ohne vorher das Stadium der Pullulation und Bildung von massenhaften Eiterzellen durchzumachen, verfallen. Ganz gut erhaltene Acini findet man aber nirgends.

Die Wände der früheren Drüsenräume sind meistens von Detritusmassen, vermischt mit ungeheurer Menge von Mikroben, austapeziert (Fig. *c*), und die Mikrobenhaufen drängen sich durch dieselben überall hin in die Umgebung, wo sie in grossen Massen gedeihen. Auch zwischen den fibrösen Lagen des oberen Tarsusdrittels findet man beträchtliche Mikrobenschichten.

Schon mit den stärkeren Trockensystemen (von ZEISS), noch besser aber mit den Immersionssystemen, überzeugen wir uns bezüglich der Diagnose der Mikrobenspecies, dass wir es mit der Gattung des Staphylococcus pyogenes zu thun haben, von dem Durchmesser 0,3 bis 0,4 μ. Die grössten Mengen desselben kommen in den Räumen der MEIBOM'schen Drüsen und in dem an dieselben angrenzenden Tarsusgewebe vor.

II. Fall. — Ein 18jähriges Mädchen kommt zu mir mit der Klage, dass ihr das rechte Auge seit mehr als 2 Tagen erheblich schmerzt und entzündet ist.

Das rechte Oberlid war angeschwollen, seine Haut ödematös und geröthet. Nach der Eversion desselben sieht man die Tarsusbindehaut acut entzündet, genau in ihrer Mitte dann zwei hanfkorngrosse, weissgebliche Stellen, über denen die Bindehaut entsprechend grosse Defecte aufweist. Die beiden weissgelblichen Nester stossen beinahe an einander, sind übereinander situirt, und die zwischen denselben übrig gebliebene rothe Bindehautbrücke ist äusserst dünn, abgehoben und lässt sich sehr leicht zerreissen, worauf es erst ersichtlich wird, dass wir es am Grunde des sinuösen, acuten Bindehautdefectes mit einer partiellen Tarsusnekrose zu thun haben. Das nekrotische Tarsusstück ist knorpelhart, lässt sich leicht mit einer kleinen Pincette fassen und aus seiner Nische herausheben. Es präsentirt sich dann als ein harter, solider, walzenförmiger Körper von 5—6 mm Länge, 1—1,5 mm Breite, der nur sehr wenig von Eiter durchtränkt zu sein scheint.

Das untere Ende des Tarsussequesters war etwa 3 mm vom freien Lidrande entfernt; das obere Ende reichte beinahe bis zum oberen Tarsusrande. Die Ausführungsgänge der MEIBOM'schen Drüsen schienen keine Veränderungen aufzuweisen. Heilung in einigen Tagen mit eingezogener Narbe.

Der Tarsussequester wurde in Alkohol conservirt und dann in Längsschnitte behufs mikroskopischer und bacteriologischer Untersuchung zerlegt.

Wir finden das Bild eines eitrig-nekrotisch entzündeten fibrösen Knorpels. Wir sehen die Gewebsfibrillen des Knorpels auseinander gedrängt und dazwischen die fixen Gewebs- oder Knorpelzellen zu grösseren Zellenconglomeraten proliferirt; dazwischen dann reiche Eiterzellen und deren Zerfallsproducte. Das System der Meibom'schen Drüsen wurde in unseren Präparaten nicht so günstig in Schnitten getroffen, wie es in der ersten Beobachtung der Fall war, immerhin finden wir aber vereinzelte Aciniquerschnitte, die meistens leer, theilweise mit Eiterzellendetritus und Mikrobenschichten erfüllt sich vorzeigen. Aeusserst selten nur sind Acini vorzufinden, wo die Drüsenzellen, als solche, noch zu erkennen sind; die Kerne der Drüsenzellen sind sehr schlecht gefärbt, die Zellen mehr nur an ihrer Aneinanderfügung als solche zu erkennen. Auch hier findet man eine periphere, an Eiterzellen und proliferirenden Knorpelzellen reiche Zone vor, währenddem die mittleren Sequesterpartien wieder mehr fibröse Beschaffenheit vorzeigen.

Die Mikroben sind in dem Sequester mehr diffus zerstreut und kommen nicht in so excessiver Exuberation vor, wie es bei unserer ersten Beobachtung der Fall war. — Mit starken Systemen erkennt man in denselben leicht pyogene Staphylokokken von 0,3—0,4 μ Grössendurchmesser.

III. Fall. — Ein 24 Jahre altes Fräulein hat seit 5 Tagen das rechte Auge entzündet und leidet dabei an bedeutenden Schmerzen.

Das rechte Oberlid hängt ptotisch herab, die Lidhaut ist stark ödematös, sehr roth. Einige der Mündungen der Meibom'schen Drüsen der Lidrandmitte verklebt, eitrig durchschimmernd.

Nach der sehr schmerzhaften Eversion sieht man in der Tarsalbindehaut, 2 mm oberhalb des freien Lidrandes, ein acutes, mehr als hanfkorngrosses Geschwür, durch welches zusammenhängende, nekrotische, schmutzigweisse Tarsusmassen hervorragen, die sich durch Druck von den normalen Tarsuspartien in continuo losmachen und einen bis zur Muskelschicht des Lides reichenden Defect hinterlassen.

In wenigen Tagen kommt die Dame mit analoger Affection im inneren Drittel desselben Tarsus, die aber gegenwärtig die ganze Tarsushöhe einnimmt. Der Bindehautdefect nimmt ebenfalls beinahe die ganze Tarsushöhe ein und der durch denselben nach aussen beförderte Tarsussequester ist weissgelblich, von Eiter aufgeweicht, aber continuirlich; er ist 6 mm lang, 1,5 mm breit. Heilung in einigen Tagen durch Narbe.

Bei der histologischen Untersuchung der gehärteten Piecen fanden wir einen ganz analogen Befund wie in den zwei vorigen Fällen. Die peripheren Partien der nekrotischen Masse zeigen wieder das Bild einer typischen eitrig-productiven Entzündung eines fibrösen Knorpels, und in der Peripherie des Sequesters sind die Gruppen der neoformirten Zellen wieder von palissaden-

artig geordneten feinen Fibrillen durchwirkt, währenddem die mittleren Sequesterschichten abgestorbenes fibröses Gewebe, durchdrungen von Eiterkörperchen, Zellendetritus und Mikroorganismen vorzeigen. In den verschiedenartig gestalteten Räumen der MEIBOM'schen Drüsen zahlreicher Detritus und Mikroben.

Die Mikroben stellen sich wieder dar als pyogene Staphylokokken.

Epikrise.

Aus dem klinisch und anatomisch des Näheren geschilderten Krankheitsbilde ist es zu ersehen, dass wir es hier mit einem Processe zu thun haben, dessen Genesis derjenigen eines Hordeolum internum ganz analog ist. In beiden Processen handelt es sich um acute Entzündungen zuerst der MEIBOM'schen Drüsen, verursacht durch die in denselben vor sich gehenden chemischen oder bacteriologischen Processe, und um die Entzündung des den Krankheitsherd direct umgebenden Tarsus. Nun endigt der pathologische Process in einem Hordeolumfalle mit der Bildung eines circumscripten Abscesses, der eine Partie der Wände der MEIBOM'schen Drüsen und des benachbarten Tarsus vernichtet, während es in einem den eben mitgetheilten Fällen analogen Falle zu einer turbulent vor sich gehenden Nekrose einer ausgedehnteren Tarsuspartie kommt, die im Laufe einiger Tage auf dem Wege der demarkirenden Eiterung von dem benachbarten gesunden Tarsus getrennt und durch die inzwischen vereiterte Conjunctivaldecke ausgeschieden wird.

Aprioristisch schon ist es wahrscheinlich, dass die Ausdehnung der Tarsusnekrose von dem Verlauf der MEIBOM'schen Drüsen influencirt wird, und unsere Erfahrungen belehren uns auch in der That, dass die Tarsussequester im Grossen und Ganzen einen den MEIBOM'schen Drüsen parallelen Verlauf einnehmen.

Die Ausdehnung der Tarsusnekrose variirt. Manchmal handelt es sich nur um kleine Tarsusstückchen, die auf dem Wege der Nekrose eliminirt werden; ein anderes Mal werden jedoch Tarsusstücke aus der ganzen Tarsushöhe, vom Lidrande bis zum fornicalen Ende des Tarsus eliminirt. Die Breite der Sequester scheint zwei MEIBOM'sche Drüsen nicht zu überschreiten.

Die Consistenz der Sequester ist nicht gleich und hängt hauptsächlich von der Dauer des Processes ab. Die in kurzer Zeit ausgeschiedenen Sequester sind hart, knorpelartig, wogegen die längere Zeit haften gebliebenen Sequester einer Erweichung und einer partiellen Auflösung verfallen. Bei ausgedehnteren Tarsusnekrosen sind es meistens erhaltene Bindehautbrücken, die deren Elimination erschweren.

Was den Bindehautdefect anbelangt, so resultirt derselbe meistens aus eitriger Auflösung der benachbarten Tarsalbindehaut. Ueber der ganzen Ausdehnung des Sequesters finden wir die Bindehaut nur in den letzten Stadien der Erkrankung defect; meistens finden wir zuerst mehrere, kleinere

sinuöse Bindehautdefecte, die entlang des Sequesters vorzufinden sind und erst später zusammenfliessen.

Die Zartheit der Tarsalbindehaut macht es wohl begreiflich, dass ein Tarsussequester nie Gelegenheit findet, sich subcutan auszuscheiden.

Was die Pathogenese des Processes anbelangt, so handelt es sich um die Folgen der localen Wirkung der in die MEIBOM'schen Drüsen gelangten pyogenen Staphylokokken, ebenso wie es in den meisten Fällen der Hordeolen der Fall sein dürfte, nur führen dieselben bei einfachen Hordeolis nur zu einer circumscripten Abscessbildung, während sie hier zur Abtödtung einer Tarsuspartie führen. Es scheint also in Bezug auf die Pathogenese beider Processe nur ein Intensitätsunterschied in der Mikrobenwirkung vorzuliegen.

Die anatomische Untersuchung des Sequesters zeigt uns absterbendes und abgestorbenes Tarsusgewebe sammt den darin enthaltenen Resten der MEIBOM'schen Drüsen und den Mikroben.

Bei der Einräumung eines Platzes unserer Erkrankung kommen wir in Collision mit dem alterthümlichen Namen „Hordeolum". Denn den Namen eines „Hordeolum necroticans" werden wir doch für die von uns beschriebenen Fälle nicht reservirt wissen wollen, und doch handelt es sich in den beiden Processen um analoge Pathogenesis. Die von uns in diesem Aufsatz beschriebene Erkrankung ist eine Tarsitis necroticans, ebenso wie ein Hordeolum eine Tarsitis abscedens ist. Da wir keine abscedirende und nekrotisirende Entzündung des ganzen Tarsus kennen, so ist es wohl überflüssig, das Epitheton der Tarsitis „circumscripta" hinzuzufügen. Mit demselben Rechte wäre anstatt des Namens „Chalazeon" die Benennung „Tarsitis chronica granulans" anzuwenden.

III. Zur Technik der Thränensack-Exstirpation.

Von Dr. med. **Gustaf Ahlström** in Gothenburg (Schweden).

Die Gefahr, von der das Auge durch die chronischen Dacryocystiten stets bedroht wird, liesse sich wohl am sichersten durch die Exstirpation des Thränensackes beseitigen. Diese Operation ist doch zuweilen sowohl langsam wie mühsam, und immer mit verhältnissmässig starker Blutung, die fleissige Assistenz fordert, verbunden, ein Verhältniss, welches vielleicht dazu beigetragen hat, dass diese Operation kaum zu ihrem vollen Rechte gekommen ist. Ich will in dem Folgenden ein Verfahren beschreiben, das ich in der letzten Zeit angewendet und welches sich als besonders befriedigend bewährt hat, da sich bei diesem die genannten Beschwerden nicht in so hohem Grade geltend machen.

Ich bediene mich zu diesem Zwecke eines kleinen hammerähnlichen Instruments aus vernickeltem Metalle, welches auf nebenstehender Zeichnung in natürlicher Grösse abgebildet ist; sein ovaler Kopf ist 8 mm lang und 4 mm dick. Bei der Anwendung verfahre ich folgendermaassen: Nachdem der Hautschnitt wie gewöhnlich gelegt ist, und die Wundränder gut auseinandergezogen sind, was am besten mit MÜLLER's Speculum geschieht, mache ich durch die vordere Wand des Thränensacks einen 4—5 mm langen verticalen Schnitt; durch diesen führe ich den Kopf des Hammers hinein, erst den einen, dann den anderen Pol desselben, wodurch er der Länge nach im Sacke zu liegen kommt und grösstentheils seine Cavität ausfüllt. Nachher versuche ich den Sack rund um den Hammer so genau wie möglich zu fixiren; dies geht am leichtesten mit zwei Fixationspincetten, die eine oberhalb, die andere unterhalb des Griffes, welche in horizontaler Richtung die Oeffnung verschliessen; während des weiteren Verlaufs der Operation ruht die eine auf der Stirn, die andere längs der Nase; dieselbe Wirkung, wie die Pincetten, können auch ein paar Suturen bezwecken, die mittelst kleiner, scharf gebogener Nadeln an obengenannte Stellen gelegt werden, eine Verfahrungsweise, die jedoch zeitraubender ist. Man muss vermeiden, die Incision am Sacke dem Knochen zu nahe zu legen, weil es dann später schwerer ist, den nach innen belegenen Theil des Sackes zu fassen.

Der Thränensack mit dem Hammer bilden nun zusammen ein Ganzes, welches sich nach jeder Richtung hin mit dem Griffe rotiren lässt; hierdurch wird die Ausführung der Operation selbst, das Ausschälen des Thränensackes, im höchsten Grade erleichtert; dies geht nun auf gewöhnliche Weise, mit Messer und Scheere vor sich, doch bedeutend leichter als sonst, ungefähr so wie die Exarticulation eines Röhrenknochens aus seiner Gelenkpfanne, denn wenn man auch zufolge der Blutung das Operationsgebiet nicht hinreichend überblicken kann, so fühlt man doch mit dem Messer, wo man schneidet, und hält man dann die Messerschneide nur etwas von der festen Unterlage weg, so braucht man nicht zu befürchten, den Sack zu perforiren, auch nicht wenn die Wand sehr dünn ist. Nachdem man den Sack innen und aussen freipräparirt hat, so schneidet man ihn nach oben und unten hin so weit wie möglich ab, und legt die Suturen an wie gewöhnlich.

Von dem Instrument (verfertigt beim Instrumentenmacher C. WERNER in Stockholm) habe ich auch noch eine andere Grösse mit einem 10 mm langen und 5 mm dicken Kopfe, anzuwenden bei Fällen von Ectasie des Sackes; weitere Ungleichheiten in der Grösse des Sackes kann man leicht dadurch ausgleichen, dass man mit den Pincetten in grösserer oder geringerer Entfernung von der gemachten Incision in die vordere Wand fasst.

Klinische Beobachtungen.

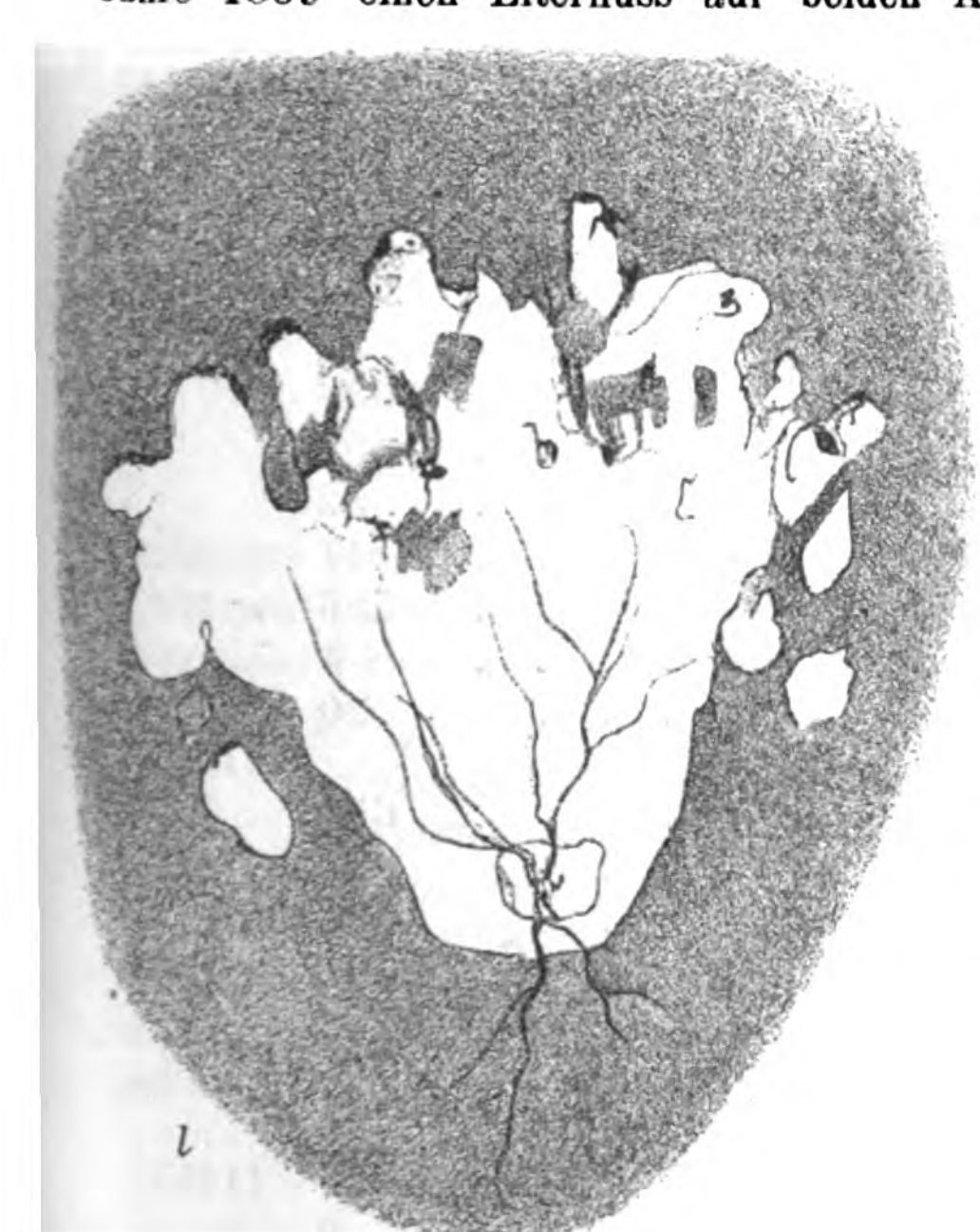
Aus der Augenheilanstalt des Herrn Geh.-Rath Prof. Hirschberg.

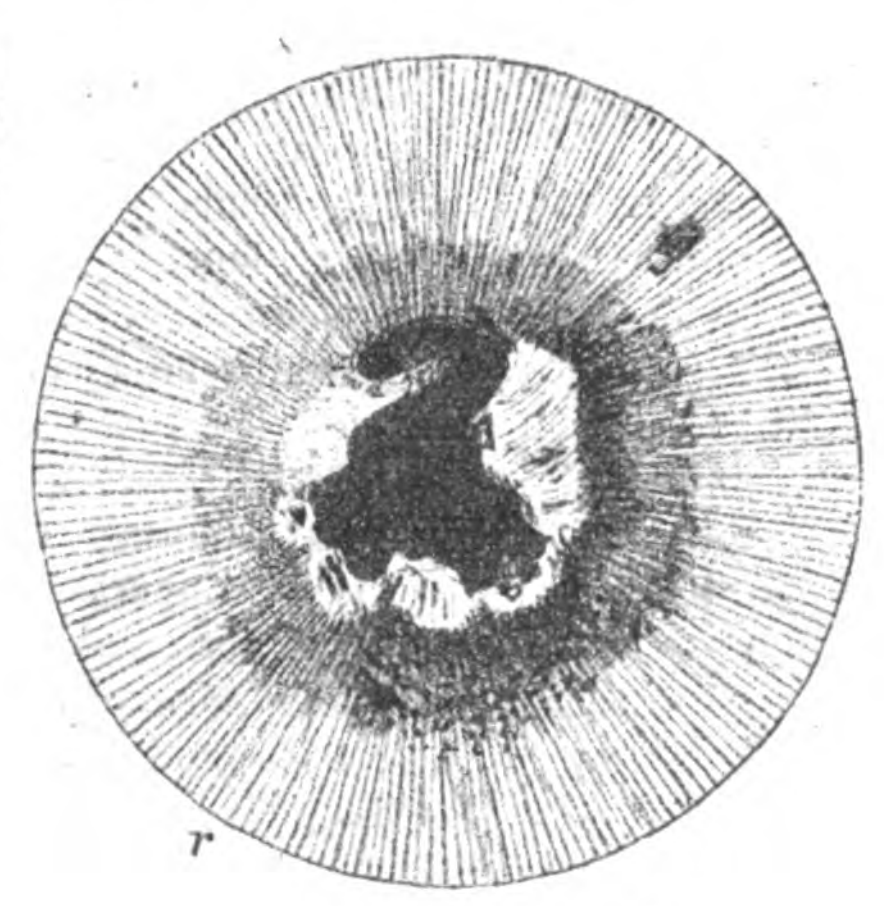
I. Ein seltener Fall von Pupillarmembran.

Mitgetheilt von Dr. Max Linde.

Unter den Entwicklungsstörungen des Auges sind die Missbildungen der Pupille wegen ihrer Verschiedenartigkeit besonders auffallend. Am häufigsten werden die als Membrana pupillaris perseverans in den Lehrbüchern beschriebenen, faden- und netzförmigen, die Pupille überspannenden Reste der fötalen Membran gefunden, welche einst dazu diente, die Linse einzuschliessen und zu ernähren. Auch das Colobom der Iris mit seinen verschiedenen Formen und die von Prof. Hirschberg treffend als „Schürze" bezeichnete Ausstülpung des hinteren Pigmentblattes der Iris sind nicht allzu selten. Eine ungewöhnliche Form von Membrana pupillaris perseverans möchten wir als „Halskrause" oder „Kragenform" bezeichnen. Ein solcher Fall wurde vor Kurzem in der Poliklinik des Herrn Geh.-Rath Hirschberg beobachtet.

Die 49jährige Bertha S. hat in der Jugend gut gesehen, bekam aber im Jahre 1869 einen Eiterfluss auf beiden Augen. Als Folge blieb links eine Trübung zurück, welche die S beeinträchtigte. In Folge dessen nahm A. v. Graefe in demselben Jahre eine Operation zur Verbesserung der S vor. Seitdem sieht sie rechts leidlich, links weniger gut.





Der Status lautet: L: Leucoma adhärens, etwas nach unten. Kapseltrübungen. Nach oben grosse optische Iridectomie.

S: Handbewegungen in nächster Nähe.

O: Ein grosser atrophischer Herd nach unten, die Papille einschliessend, nach Art eines Coloboms der Chorioidea. Ganz unten ist wieder eine Zone normalen Augengrundes. (Vergleiche Figur links.)

G.F.: entsprechender Defect.

Interessanter ist der Befund des r. Auges. Hier fällt sofort auf, dass der Pupillarrand ein feines, durchsichtiges, graues, schleierartiges Gebilde trägt nach Art einer Spitzenhalskrause, wie die Damen sie um den Hals tragen. Die zarten Ränder sind stellenweise mit einigen Pigmentpünktchen besetzt und ragen frei in die Vorderkammer hinein. Die Folge ist, dass bei der Reaction der Pupille eine wellenförmige Bewegung des Randes entsteht, etwa ähnlich derjenigen der Medusen, wenn durch die Bewegung der Thiere der zarte Saum in schöne Schwingungen versetzt wird.

Auf der Oberfläche der Iris finden sich zahlreiche punktförmige Pigmentklümpchen. (Vergleiche Figur rechts.)

Es besteht Myopie. S R -14 D $= {}^{5}/_{15}$. Sn $1^{1}/_{2}$ in 3″. G.F. und Ophth. normal.

Ob der atrophische Herd des linken Auges als Colobom zu deuten ist, steht dahin. Es fehlen zwar die charakteristischen Ausbuchtungen; doch spricht die Entwicklungshemmung am rechten Auge dafür, dass links ein partielles Colobom der Chorioidea besteht.

II. Die in den Jahren 1890—95 am Calcutta Ophthalmic Hospital (Brigade Surg. Lt. Col. R. C. Sanders) behandelten ambulanten Fälle.

Aus dem Englischen von Dr. Moll.

Krankheiten der Conjunctiva	Conj. simpl.	6486	
	Conj. catarrh.	4326	
	— pustulosa	1018	
	— puruleuta	1455	
	— gonorrhoica	202	
	— exanth.	25	
	— chron. (trach.)	6936	
	Blennorrh. neonat.	654	
	subconj. Oedem	82	
	Pinguecula	41	
	Pterygium	586	
	Lipom	4	
	„metallische Flecke“	20	
			21835
Krankheiten der Cornea	Keratitis	678	
	Kerat. diffusa	339	
	Kerat. suppurat.	168	
	Ulcus corn.	6536	
	Macul. corn.	3293	
	Keratoconus	29	
	Staphyl. corn.	391	
			11433
Krankheiten der Sclera	Scleritis	9	
	Staphyl. scler.	11	
			20
Krankheiten der Iris	Iritis	2553	
	— rheumat.	1	
	— traumat.	32	
	Reste von Iritis	160	
	Missbildungen	21	
			2767

Gruppe	Krankheit	Anzahl	Summe
Krankheiten der Choroidea und Retina	Chorioiditis	401	
	Retinitis	2606	
	Amaurosis	1158	
	Amblyopia	137	
	Mouches volantes	55	
	Ablat. retinae	1	
			4358
Krankheiten d. Corp. vitr.	Synchysis	75	
	Opacitates	234	
			309
Krankheiten der Linse und ihrer Kapsel	Catar. senil.	5959	
	— mollis	545	
	— zonularis	9	
	— congenita	11	
	— traumatica	118	
	— capsularis	35	
			6677
Allgemeine Affectionen des Auges	Glaucom	545	
	Zerstörung durch Verletzung	477	
	Missbildungen	4	
			1026
Refractions-Anomalien etc.	Myopia	1275	
	Hypermetrop.	478	
	Astigmat.	276	
	Farbenblindheit	6	
	Nyctalopie	59	
			2094
Krankheiten des Thränen-Apparates	Strictur der Thränencanäle	279	
	Abscess, bezw. Fistel	260	
	Krankheiten der Thränendrüse	28	
			567
Krankheiten der Lider	Entzündung	156	
	Hordeolum	578	
	Absc. der Meibom'schen Drüsen	42	
	Einstülpung	125	
	Ausstülpung	41	
	Trichiasis	504	
	Tarsalaffectionen	141	
	Blepharospasmus	9	
	Cyste	160	
	Symblepharon	2	
			1758
Krankheiten der Orbita etc.	Abscess in der Orbita	1	
	Strabismus	86	
	Protrusio bulbi	27	
	Tumor	1	
	Affection der Orbitalnerven	5	
			120

Verletzungen.	Contusion	173
	— mit Scleralruptur	7
	— — Luxatio lentis	83
	— — Hämophthalm.	57
	Corp. al in Conj. et Cornea	1430
	— in der Augenhöhle	3
	Wunde der Lider	17
	— der Conj.	79
	— — Sclera	1
	— — Cornea	134
	— — Linse	43
	— — Iris	29
	Verätzungen	34
	Verbrennungen	57
		2147
Verschiedenes.	Iritis syphil.	659
	Carcinom	10
	Tuberkul. Exsudat	1
	Orbitalaneurysma	1
	Summa	55782

(Schluss folgt.)

III. Conjunctivitis blennorrhoica neonatorum complicirt mit multipler Arthritis.

Von Dr. med. M. Berenstein in Lodz.

Es handelte sich um das erste Kind einer an Vaginalfluss leidenden unverheiratheten 19jährigen. Das Kind — ausgetragen und kräftig entwickelt — war bis zum 5. Tage vollständig gesund, da wurde zuerst das rechte und am 7. Tage auch das linke von typischer Blennorrhoea neonatorum ergriffen. Im reichlich secernirten Eiter wurden zahlreiche Neisser'sche Kokken nachgewiesen. Am 5. Tage nach der Erkrankung des rechten Auges bemerkte die Mutter eine Schwellung des rechten Handgelenks, und 2 Tage später wurde auch das Kniegelenk derselben Seite ergriffen. Fieberhafter Zustand. Die Gelenke waren roth, fühlten sich heiss an; bei jedesmaliger Berührung der letzteren schrie das Kind laut. Das Kniegelenk befand sich in flectirter Stellung; Fluctuation habe ich nicht fühlen können. Eine Probepunction mit Pravaz'scher Spritze wurde mir leider seitens der Mutter verweigert, so dass ich über die Zusammensetzung der Gelenkflüssigkeit keine weitere Aufklärung zu geben vermag. Die Herztöne rein. Die Blennorrhoea heilte am Ende der 4. Woche der Erkrankung ohne Complicationen seitens der Cornea und Iris. Die Schwellung der Gelenke dauerte noch etwas länger, verschwand aber ebenso spurlos. Therapeutisch kamen zur Anwendung Jodpinselungen und warme Bäder.

In diesem Falle haben wir es also mit einer sehr seltenen Complication der Blennorrhoea neonatorum zu thun, die auf metastatischem Wege entstanden war.

Neue Instrumente, Medicamente etc.

Zur Wirkung des Holocaïns.

Von Dr. med. R. Heinz.

Ueber die chemischen Eigenschaften des Holocaïn's (p-Diäthoxyäthenyldiphenylamidin's) hat im Februarheft dieses Centralbl. Herr Dr. E. Täuber berichtet. Die pharmakologische Untersuchung dieses Körpers wurde von mir durchgeführt, und hat Folgendes ergeben:

Locale Wirkung. 1—5 proc. Lösungen von Holocaïn, in's Auge gebracht, erzeugen eine geringe, bald vorübergehende Röthung der Conjunctiva, sowie eine schwach brennend-drückende Empfindung, ganz ähnlich — und keinesfalls stärker — wie das Cocaïn. Nach wenigen (1—3) Minuten tritt dann völlige Anästhesie der Cornea wie Conjunctiva ein. Diese Anästhesie beruht auf directer Lähmung der sensiblen Nervenendigungen, nicht etwa auf durch Gefässverengerung erzeugter Ischämie, wie Versuche am entbluteten Reflexfrosch ergaben. Die anästhesirende Wirkung ist zum mindesten der des Cocaïns gleich, derjenigen des Eucaïns sicher überlegen. Die geringste Concentration, die bei einmaliger Instillation noch vollständige Anästhesie des Auges erzeugt, beträgt bei Holocaïn wie Cocaïn 0,2 $^0/_0$, bei Eucaïn 0,5 $^0/_0$. — Von der Wirkung des Cocaïns unterscheidet sich die Holocaïnwirkung durch Folgendes: Holocaïn erweitert nicht, wie Cocaïn die Pupille; Holocaïn ruft keine Verengerung der Gefässe hervor; Holocaïn steigert nicht den intraocularen Druck, scheint ihn im Gegentheil herabzusetzen.

Für einzellige Lebewesen erweist sich das Holocaïn als Protoplasmagift. Es hemmt in 1 proc. Lösung die amöboide Bewegung der Rhizopoden und sistirt die Flimmerbewegung der Infusorien, wie der Wimperzellen der Schlundschleimhaut des Frosches. Sprosspilze wie Bacterien werden bereits durch $^1/_{10}$ proc. Lösung im Wachsthum gehemmt; 1 proc. Lösung verhindert Fäulniss und Gährung vollständig. Wenn daher Amidinlösungen sich trüben; so beruht dies nicht auf Verunreinigung und Bacterienwachsthum, es wird vielmehr beim Eingiessen der erwärmten, bezw. gekochten Lösung in die Glasgefässe aus dem Glase durch das siedende Wasser etwas Alkali gelöst, das eine entsprechende Menge Amidinbase freimacht. Solche Lösungen sind durchaus nicht verdorben; durch Filtriren erhält man wieder eine sofort benutzbare klare Lösung. — Die Holocaïnlösung kann gekocht werden, ohne an Wirksamkeit zu verlieren. Uebrigens ist das Kochen behufs Sterilisirens unnöthig, da eine 1 proc. Lösung ja direct bactericid wirkt.

Resorptive Wirkung. Durch seine resorptiven Wirkungon erweist sich das Holocaïn als heftiges Krampfgift — ganz analog dem Strychnin. Beim Kaltblüter kommt hierzu noch eine curareartige Wirkung auf die motorischen Nervenenden, die — namentlich bei grossen Dosen — die krampfmachende Wirkung ganz verdecken kann. Bei kleinen Dosen zeigt sich die gesteigerte Reflexerregbarkeit namentlich deutlich an, durch Unterbindung der zuführenden Gefässe der vor der peripheren Wirkung des Giftes geschützten Extremitäten. Die Dosis letalis für den Frosch beträgt 2—3 mg.

Beim Warmblüter zeigt sich die Krampfwirkung rein. Die wirksame Dosis beträgt für die Maus 1 mg, für das Kaninchen 10 mg. Die Krämpfe beginnen 5—10 Minuten nach der subcutanen Injection mit Trismus und klonischen Zuckungen der Nacken- und Ohrmusculatur, verbreiten sich dann rasch über

den ganzen Körper; das Thier zeigt dann heftigsten Strecktetanus, auch Opisthotonus; es wird selten vom Boden in die Höhe geschleudert, liegt dann erschlafft mit ausgestreckten Extremitäten platt da, bis ein neuer Krampfanfall beginnt. Der Tod erfolgt theils in Krampfanfall, durch Behinderung der Athmung in Folge des Tetanus der Athemmuskeln, — durch künstliche Athmung kann man zuweilen das Thier am Leben erhalten —; theils nach einer Reihe von Krampfanfällen im Zustand höchster Erschlaffung durch Sistiren der Athmung und des Herzschläges.

Vergleichende Versuche mit Cocaïn und Eucaïn ergaben, dass die niederste toxische Dosis für Cocaïn 0,05 g, für Eucaïn 0,075 g, für Holocaïn 0,01 g beträgt. Das Holocaïn ist demnach ein stark giftiger Körper. Dies hindert aber nicht seine Anwendbarkeit in der Augenheilkunde. Da schon 1 proc. Lösung zur völligen Anästhesirung des Auges hinreicht, sind die eingebrachten Mengen sehr gering; vielfache Versuche mit 5 proc. Lösung, sowie Einstäuben des festen Holocïn haben zudem nie eine Andeutung einer Intoxication zur Folge gehabt.

Unser Büchertisch.

Neue Bücher.

1. Vorlesungen über theoretische Physik von H. v. Helmholtz. Band V. Vorlesungen über die electromagnetische Theorie des Lichts, herausgegeben von Arthur König und Carl Runge. Mit 54 Figuren im Text. Hamburg und Leipzig, Leop. Voss, 1897, 370 S. Ein höchst interessantes Werk. Die im Wintersemester 1892/93 gehaltenen Vorlesungen sind wortgetreu stenographirt und das Stenogramm noch von Helmholtz selber grösstentheils (§ 1—52) durchgesehen.

Dass die alte Emissionstheorie des Lichts unhaltbar ist, haben wir alle in der Schule gelernt. Dass aber auch bei der strengen Durchführung der Undulationstheorie Schwierigkeiten sich ergeben, ist weniger bekannt und auch nicht so einfach. Diese Schwierigkeiten haben die Physiker zu der neuen electromagnetischen Theorie des Lichtes geführt, die in dem vorliegenden Werk mathematisch genau abgehandelt wird.

Der 5. Abschnitt des Werkes enthält die geometrische Optik in einer zwar strengen, aber doch verhältnissmässig einfachen Form, so dass die Aerzte, welche die Anfangsgründe der Differential- und Integral-Rechnung erlernt haben, daran sich erfreuen können.

2. Schriftproben für Russland hat Prof. Krückow herausgegeben (Moskau 1897).

Die Proben sind russisch, grusisch, armenisch, tatarisch (arabisch), hebräisch.

3. Grundzüge der Augenheilkunde von Dr. J. Stilling, Prof. a. d. Univ. Strassburg. Mit einer Farbentafel und 118 Figuren in Holzschnitt. Wien und Leipzig, Urban und Schwarzenberg, 1897, 368 S.

Das Buch enthält sehr gründliche Darstellungen der anatomischen und physiologischen Grundlagen. Man findet auch die eignen Studien des geistreichen Vfs. über die Entwicklung der Kurzsichtigkeit, über die Farbenblindheit, über Perimetrie, über die antiseptischen Eigenschaften des Methylviolett, über Behandlung der Thränenschlauchverengerungen und über vieles andere. Der Verf. weicht vielfach von den allgemein verbreiteten Ansichten ab und hat den Muth der eignen Meinung. Das Buch ist Gereifteren mehr zu empfehlen, als Anfängern.

4. **Grundriss der Augenheilkunde** von Dr. F. Hosch, a. o. Prof. a. d. Univ. zu Basel. Mit 82 Holzschnitten. Wien und Leipzig, Urban u. Schwarzenberg, 1897, 504 S.

Das Buch will das Wissenswerthe und Sichergestellte lehren und zwar in leicht fasslicher Weise, ist in erster Linie für den Studenten bestimmt und verdient die wärmste Empfehlung.

5. **Physiologie des Menschen und der Säugethiere.** Lehrbuch für Studirende und Aerzte von Prof. Dr. Immanuel Munk, Abth.-Vorsteher am physiolog. Institut zu Berlin. 9. Aufl. Mit 120 Holzschnitten. Berlin 1897, 633 S.

Auf S. 529—580 dieses vorzüglichen Lehrbuches ist der Gesichtssinn kurz und klar abgehandelt.

6. **Der praktische Arzt als Augenarzt.** Kurzes Handbuch für praktische Aerzte und Studirende, von Dr. med. J. Hell in Ulm. Ravensburg, O. Maier 1897, 8°, 117 S.

Das Büchlein will nur das bringen, was der praktische Arzt wissen und können muss, und genau anzeigen, wo und wann die Pflicht eintritt, den Kranken einem Augenarzt zuzuweisen. Jedenfalls ist es anspruchsloser, als die kleinen Büchlein, welche die gesammte Augenheilkunde abhandeln — wollen. Noch lehrreicher ist für den praktischen Arzt ein Ferien-Curs.

7. Recht empfehlenswerth für den Augenarzt, auch für den, welcher nicht Ohrenkrankheiten mit behandelt, sind die Gypsmodelle der Nasenhöhle und ihrer Nebenräume von Dr. med. Odo Betz in Heilbronn, zu beziehen von Dr. J. Determann, Buchhandl. in Heilbronn.

8. **Dreissig Jahre augenärztlicher und akademischer Lehrthätigkeit, Rückblicke** von Hermann Cohn, Phil. u. med. Dr., a. o. Prof. d. Augenheilk. a. d. Kgl. Universität zu Breslau. Br. 1897, 67 S.

Den zahlreichen Verehrern des Vf.'s sehr interessant und jedem Fachgenossen werthvoll erstlich durch eine genaue Statistik von 58 000 Augenkranken und zweitens durch eine genaue Liste sämmtlicher (196) Arbeiten H. Cohn's.

Referate, Uebersetzungen, Auszüge.

1) **Du rôle du faciale dans la sécretion lacrymale,** von Dr. Tribondeau. (Journal de Médecine de Bordeaux. 1895. Nr. 44.)

Es ist seit lange bewiesen, dass der Nervus lacrymalis der Absonderungsnerv der Thränendrüse ist. Die Versuche verschiedener Autoren (Herzenstein, Demtschenko, Magendie und Tepliaschin) haben dies übereinstimmend ergeben und konnten vom Autor bestätigt werden. Aber der Nervus lacrymalis ist ein gemischter Nerv, der die grössere Partie seiner Fasern vom Trigeminus erhält, in den aber auch Anastomosen eingehen, zumeist vom Ramus palpebrolacrymalis (R. temporalis des N. orbitalis). Welche von beiden Portionen der Nerven steht nun der Thränenabsonderung vor, und aus welchem Nervenstamm bezieht der R. temporalis seine secretorischen Fasern?

Goldzieher hat beobachtet, dass bei Kranken mit vollständiger Facialislähmung, wo der krankhafte Herd oberhalb oder im Niveau des Ganglion geniculi sitzt (was sich durch eine Lähmung des Gaumensegels verräth), beständig ein Versiegen der Thränendrüsensecretion stattfindet. Er hat daraus geschlossen, dass die secretorischen Fasern der Drüse aus dem Facialis stammen und im

N. petrosus superficialis major vom Gangl. sphenopalatinum zum N. temporomalaris und von da zum N. lacrymalis sich begeben.

Es ist nun die Aufgabe des Experimentators, die Theorie Goldzieher's auf ihre Genauigkeit zu prüfen, um so eher, als ihr durch Tepliaschin entschieden widersprochen wurde (Arch. d'Ophthalm. 1894), der zu folgenden Versuchsergebnissen kommt: Wie gross auch immer die Dauer der Reizung des Facialis war, sie hat niemals eine sichtbare Vermehrung der Thränensecretion ergeben, was im Gegentheile durch Reizung des Trigeminus stattfand.

Aber die Experimente Tepliaschin's fordern in mannigfacher Weise die Kritik heraus. Er gesteht selbst, wie schwierig bei dem Hunde die Blosslegung der in Betracht kommenden Nervenwurzeln ist, und wie sehr die mächtige Blutung eine isolirte Reizung der Nerven verhindert, und dass man zu sehr starken Reizquellen seine Zuflucht nehmen muss, um überhaupt Thränensecretion zu erhalten. Dass hier also leicht ein Ueberspringen des Reizes von einem Nerven auf den andern stattfinden muss, ist klar, und darum beweisen die Experimente Tepliaschin's nichts gegen wohlfundirte klinische Thatsachen.

Tribondeau hat sich nun der Mühe unterzogen, durch exacte Versuche die Theorie Goldzieher's zu prüfen, und hat einen vollen Erfolg erzielt. Er beschreibt seine Methode der isolirten Facialisreizung unter dem Namen „Procédé de la fenêtre ronde“ in folgender Weise:

Man wähle einen Hund von mittlerer Grösse, mit langem Halse, was die Operation sehr erleichtert. Man macht hinter der Ohrmuschel einen langen senkrechten Einschnitt, die Gefässe immer sorgfältig unterbindend, bis man zur Knochenleiste kommt, wo die Linea occipitalis superior und die Linea temporalis sich treffen. Unter dieser letzteren, hinter dem äusseren Gehörgang, ist eine Knochenwand, die mit dem Hohlmeissel aufgestemmt werden muss. Hiermit ist das Mittelohr eröffnet, zu dem der Zugang noch durch Excision des knorpeligen äusseren Gehörganges erweitert werden kann. Man sieht dann die Paukenhöhle, in deren oberem Theil einen durch eine Membran verschlossenen Knochenkegel, die Membrana fenestrae rotundae. Hier wird ein bohrerartiges Instrument eingeführt, man ist nun in der Schnecke, was sich durch Auftreten von Nystagmus manifestirt. Man dringt nun weiter vor, perforirt die innere Knochenwand, Liquor cerebrospinalis strömt aus; einige Drehungen des Instrumentes zerstören vollständig den Facialis. — Der unmittelbare Erfolg der Operation zeigt sich durch eine vollständige Facialislösung an, bei gutem Erhaltensein der Hautsensibilität. In der ersten Zeit schien die Thränensecretion vermehrt zu sein, was aber nur dem durch den Lagophthalmus bedingten Mangel in der Thränenableitung zuzuschreiben war; aber schon 3 Wochen nach der Facialisdurchschneidung war der Bindehautsack der operirten Seite viel weniger thränenhaltig, als die gesunde Seite, und bei Reizung der Conjunctiva mittelst des faradischen Stromes zeigte sich deutlich das Versiegtsein der Secretion auf der operirten Seite, im Gegensatz zur andern.

Auch zeigte die histologische Untersuchung eines Nervus lacrymalis bei einem Hunde, dessen Facialis dergestalt durchschnitten war, deutlich den Zustand der Degeneration einer grossen Anzahl von Fasern.

Es ist also der Beweis erbracht, dass der Facialis der einzige Weg ist, auf dem die Secretionsfasern in die Thränendrüse gelangen, womit die Theorie Goldzieher's die nöthige experimentelle Basis erlangt hat.

2) **Jahresbericht für 1895 über die Augenklinik des Serafimerlazareths,** von Prof. J. Widmark. Stockholm 1896. (Deutsches Referat, am Schlusse des Berichtes.)

1. Probirbrille für Refractions- und Sehschärfebestimmungen, von Dr. S. G. L. Ribbing.

Von verstellbaren Brillengestellen giebt es bekanntlich sehr verschiedene Constructionen.

Die unten beschriebenen und abgebildeten sind das Ergebniss meiner Versuche, mit welchen ich schon zu der Zeit begann, als ich noch Assistenzarzt am Serafimerlazareth war.

Die Fig. 1 dürfte eine Beschreibung ihres Aussehens im Allgemeinen unnöthig machen; hier sei mir nur gestattet, einige Details anzudeuten.

Die Gläser ruhen gegen einen glatten Ring von einem etwas kleineren Diameter, als dem der Gläser, und werden von drei Klammern lose gefasst. Dadurch ist der allergrösste Theil ihrer Peripherie frei und für die Finger leicht erreichbar, so dass die Gläser bequem vom Arzte, ja auch vom Patienten gedreht werden können. Die vorderen und hinteren Gläser sind nur durch die Breite der Platte (kaum 1 mm) getrennt. Ausser dem optischen Vortheil, der hierdurch gewonnen wird, können, wenn nöthig (wie bei der Prüfung mit zwei cylindrischen Gläsern), die Gläser also auch gleichzeitig mit einem über beide gelegten Finger gedreht werden. Die vorderen und hinteren Fächer sind gleich gross gemacht und können also nach Belieben zu sphärischen oder cylindrischen Gläsern angewendet werden.

Die astigmatische Winkelskala wird, wenn Gläser in das vordere Fach eingesetzt worden, mitten durch dasselbe abgelesen. Ein Fehler bei Ablesung der Skala kann dabei nicht entstehen, da (abgesehen von der unmittelbaren Nähe des Glases zur Skala) ein sphärisches Glas auf die Skalastriche nur in deren eigener Längenrichtung verschiebend wirkt, und ein cylindrisches Glas ist ohne verschiebenden Einfluss, da seine Axe in demselben Plane liegt, wie gerade der abzulesende Skalenstrich.

Um nach Untersuchung des einen Auges und dabei erfolgter Einsetzung von Gläsern in das vordere wie das hintere Fach bei Uebergang zum anderen Auge keines der eingesetzten Gläser herausnehmen zu brauchen, schiebt man vor dem hinteren Glase eine dünne Metallscheibe, Blindscheibe, ein, welche den Prüfungsgestellen beigegeben wird.

Die Ringe sind durch Querstücke mit einander verbunden, die von einer Schraube zusammengehalten werden, welche auch die Nasenstütze fixirt.

Bei Centrirung der Prüfungsgestelle wird die Schraube etwas gelockert, nach der Einstellung aber wieder angedreht, wodurch diese sicher fixirt wird. Die Centrirung in horizontaler Richtung geschieht, indem die Querstücke sich in Scheiden einander nähern, und wird dieselbe stets bimanuell besorgt, indem die Daumen auf die Aussprünge *a* und *b* gesetzt und die Zeigefinger als Gegenstütze auf die Aussprünge *c* und *d* (Fig. 1) angewendet werden. Dieselbe kann auch mit einer Hand gemacht werden und zwar so, dass man den einen der lateralen Aussprünge (*c* oder *d*) mit einem der medialen, gleichviel welchem, alternirend zusammendrückt.

Die Centrirung in verticaler Richtung geschieht dadurch, dass die grosse Schraube mit einem Finger auf- und abwärts geführt und der obere oder der untere Aussprung der Nasenstütze (*f*) als Gegenstütze angewendet wird, zufolge

dessen die Nasenstütze die ganze Zeit auf dem Nasenrücken ruht und die Einstellung also den Patienten gar nicht genirt.

Eine Skala auf dem einen Querstücke giebt die Entfernung zwischen den Centren der Ringe an, und eine andere Skala auf der Nasenstütze die Ent-

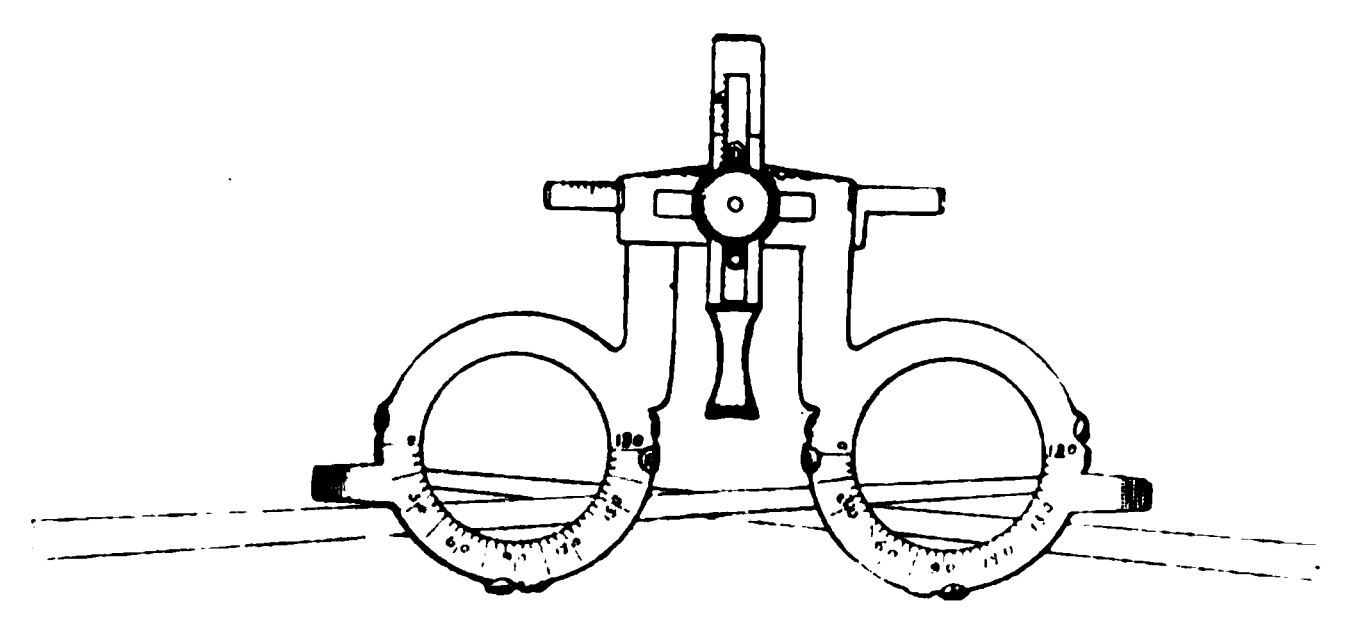


Fig. 1.

fernung von deren unterem Ende bis zu der Linie, welche diese Centren verbindet. Ein kleiner zweiarmiger Hebel, welcher auf der Rückseite des Prüfungsgestelles mit seinem festen Punkte in der Axe der grossen Schraube angebracht ist und mit seinen beiden Enden den Bewegungen eines jeden Querstückes folgt, nöthigt die Nasenstütze, sich stets in der Mitte zwischen den beiden Ringen zu halten (Fig. 2).

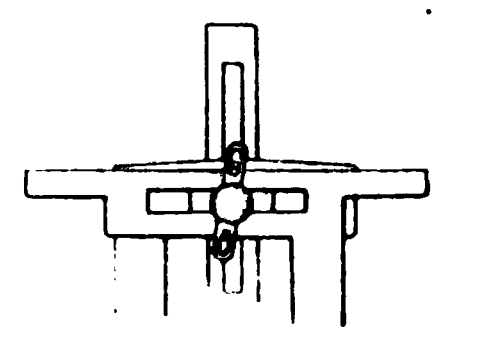


Fig. 2.

Damit die Prüfungsgestelle nicht, wie dies so oft mit anderen Gestellen geschieht, auf die Nase hinabgleiten und auch bei den Ohren nicht zu hart drücken, sind die Bügel nicht nur so lang gemacht worden, dass sie den Hinterkopf zum Theil umspannen, sondern auch breit. Dieselben sind aus gehämmertem, vernickeltem Neusilber gefertigt und elastisch gemacht worden, jedoch nicht in höherem Grade, als dass ihre Form unter streichenden Bewegungen etwas modificirt werden kann. Der Preis für die Gestelle ist 35 Mark. Dieselben sind von dem Instrumentenmacher A. Stille in Stockholm zu beziehen.

Um bei Ausführung von solchen Gestellen nicht auch Gläser beipacken zu müssen, habe ich Prüfungsgestelle construirt, welche, sonst gleich den beschriebenen, einen besonderen kleinen Mechanismus haben, mit Hülfe dessen sie leicht und schnell für Gläser von verschiedenen Grössen, 35—39 mm Durchmesser, anzupassen sind. Eine solche Einstellung wird natürlich für den zu benutzenden Brillensatz nur einmal gemacht; hat man mehrere Sorten Sätze, so kann man in einer Minute die Gestelle nach der Grösse der Gläser mit der Hand ändern. Ich habe diese Gestelle Universal-Prüfungsgestelle genannt. Dieselben stellen sich 10 Mark theurer als die einfachen. Fig. 3 zeigt deren Construction. Bei Lockerung der Schraube *a*, welche als untere, vordere Klammer dient, können die beiden unteren Klammern nach Belieben auf und ab geschoben werden, und gleichzeitig bewegen sich die Seitenklammern nach oder von den Centren der Ringe. Hierdurch wird die Centrirung der Gläser im Verhältniss zur astigmatischen Winkelachsenskala niemals verrückt.

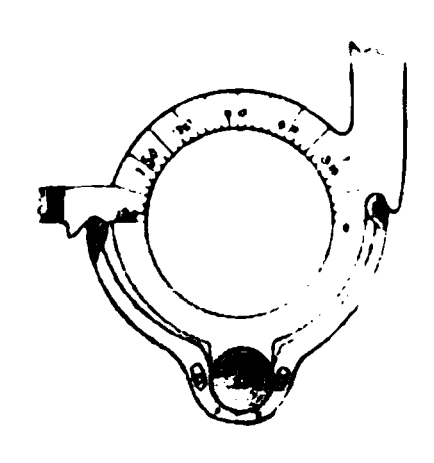


Fig. 3.

2. Ueber die operative Behandlung unreifer und partieller Stare, von J. Widmark.

Wenn es auch im Allgemeinen behauptet werden kann, dass ein reifer Star die besten Aussichten einer erfolgreichen Extraction gibt, so stösst jedoch derjenige Arzt, welcher nur reife Stare operiren wollte, auf grosse Schwierigkeiten. Viele Stare reifen sehr langsam. Andere verursachen sehr früh eine bedeutende Herabsetzung der Sehschärfe, indem sie sich längs des Axis antero-posterior der Linse entwickeln. Für den Patient ist es darum oft sehr wünschenswerth, schon bevor der Star reif ist, operirt zu werden.

Verf. bespricht die verschiedenen Methoden für die Behandlung unreifer und partieller Stare, in erster Linie die künstliche Reifung. Von den Operationen, welche man zu diesem Zweck angewandt hat, ist am Serafimerlazarethe die Discission niemals gegen den eigentlichen Altersstar, sondern nur bei Individuen unter 40 Jahren ausgeführt worden.

Die präparatorische Iridectomie dagegen wurde geprüft, sobald sie von Mooren veröffentlicht worden war. Während der Jahre 1862—63 wurde die Operation 10 mal ausgeführt, aber der Erfolg war nicht günstig. Einmal führte die nachfolgende Extraction zu Iridochoroiditis, einmal zu Panophthalmie. Die präparatorische Iridectomie ist nachher ausnahmsweise angewandt worden und zwar, um die Aussicht auf einen guten Erfolg der Extraction zu erhöhen. Das Resultat ist im Allgemeinen gut gewesen, aber einmal folgte Suppuration der Hornhaut. Dieser Fall ist unter 400 Iridectomien der einzige, wo Suppuration während der letzten 12 Jahre eingetreten ist. Während der letzten 6—7 Jahre hat Verf. die präparatorische Iridectomie nur bei Cataracta accreta und bei mit Glaucom complicirten Cataracten, nicht aber bei gewöhnlichem Star angewandt.

Cortextritur machte Verf. 1884—88 in seiner Privatpraxis 10 mal, gewöhnlich mit gutem Erfolg. Einmal trat Cyclitis, ein anderes Mal Iritis auf, jedoch ohne auf das Endresultat schädlich einzuwirken. Am Serafimerlazareth ist Förster's Operation 16 mal ausgeführt. In 14 war die maturirende Wirkung auffällig. In zwei von diesen kam noch eine heftige Reizung hinzu, in dem einen Falle gelinde und bald übergehend, in dem anderen dagegen in Form einer heftigen Cyclitis. Hier musste nachher eine Iridectomie gemacht werden. In drei Fällen wurde eine secundäre Discission nothwendig.

Die von Mc. Keown und Wicherkiewicz empfohlenen intraocularen Injectionen wurden von Verf. in 15 Fällen versucht. In sechs Fällen musste nachher Discission gemacht werden, in zwei Iridectomie. Der eine von den letztgenannten bekam nur Fingerzählung auf 2 Fuss.

Seit 1892 ist der Verf. den Indicationen von Schweigger und Hirschberg: unreife Stare bei Individuen über 55—60 Jahre direct zu operiren, gefolgt; bei Kranken zwischen 40 und 55 hat er Cortextritur gemacht, bei solchen unter 40 Jahren präparatorische Discission. Er theilt eine Statistik 100 unreifer und partieller Stare mit, welche er nach diesen Indicationen operirt hat.

Unter den 100 Staren waren 21 infantile und juvenile. Das Resultat bei diesen war gut. In einem Falle freilich kam Iridocyclitis hinzu, jedoch ohne das Auge ernsthaft zu beschädigen, S. 0,15. Das Resultat der 79 unreifen Alterstare war folgendes. Bei 68 wurde die Sehschärfe 0,1 und darüber. In fünf wurde die Sehschärfe weniger als 0,1 wegen Umständen, die der Operation nicht zugeschrieben werden konnten, wie senile oder myopische Veränderungen in der Macula oder Hornhauttrübungen. In einem Falle blieb ein mässiger

Nachstar (S. = $^{5}/_{60}$) zurück; der Patient wollte aber keine Discission erlauben, weil das andere Auge früher mit unglücklichem Erfolge operirt worden war. In zwei Fällen fanden sich im Pupillargebiete lockere, in Resorption befindliche Starreste, als der Pat. mit reizlosem Auge die Klinik verliess; S. $^{3}/_{60}$. In einem Falle schien die Sehschärfe gut zu sein, konnte aber nicht näher bestimmt werden. In einem Falle wurde die Sehschärfe zur Folge einer Cocaïn-Trübung nur $^{2-3}/_{60}$. Ein Auge ging durch Panophthalmie gänzlich verloren. Das Resultat wurde also in 89 % gut, in 9 % verhältnissmässig gut, in 1 % weniger gut und in 1 % schlecht.

In dem Falle, wo Panophthalmie eintrat, verlief die Operation ohne Complicationen; keine Starreste; das Auge reizlos die ersten 24 Stunden. Erst am dritten Tage traten Symptome von Suppuration auf.

Unter den gleichzeitig ausgeführten 125 Extractionen reifer Stare findet sich ein „halber Verlust" (Iridocyclit. und Pupillarmembran) vor. Die Sehschärfe war sonst bei den reifen und unreifen Staren etwa dieselbe. Bei diesen musste doch eine secundäre Discission öfter vorgenommen werden als bei jenen (resp. 23,5 % und 17 %).

Verf. theilt schliesslich sechs Fälle von Cataracta senilis incipiens, welche er extrahirt hat, mit. Nr. 1) 69 Jahre. Trübung am vorderen Pol, S. $^{3}/_{60}$. Iridectomie nach unten; S. nur $^{5}/_{60}$. Nach 2 Monaten keine Progression. Extraction; S. 0,3. Jäger 3. Nr. 2) 61 Jahre. Trübung am vorderen und hinteren Pol; S. $^{4}/_{60}$. Combinirte Extraction nach oben. S. 0,4. Jäger 1. Nr. 3. 50 Jahre; kurzsichtig 12 D. Veränderungen in der Macula; Linsenkern braungelb, Trübung vorwiegend im hinteren Cortex. Finger auf 2 $^{1}/_{2}$ Meter. Combinirte Extraction, Emmetropie S. 0,15. Jäger 8. Fall 4 und 5. 70 Jahre, M. 9,00; Veränderungen in der Macula; sternförmige Trübung des hinteren Cortex; linkes Auge S. $^{2}/_{60}$; rechtes Auge $^{2-3}/_{60}$. Combinirte Extraction; Emmetropie S. 0,2, Jäger 3. Fall 6. 71 Jahre, sektorförmige Trübungen des hinteren Cortex, grosser, gelber Kern. Finger auf 4—6 Meter. Einfache Extraction, S. $^{3}/_{60}$; Nachstar, Discission, S. 0,4. Jäger 1.

Verf. operirt unreife Stare, wenn sie sehr langsam progrediren und die Sehschärfe unter 0,1 gesunken ist. Die Prognose ist bei unreifen Staren, wegen der öfter erscheinenden Nothwendigkeit einer secundären Operation, etwas weniger günstig als bei den reifen.

---

3) **Zur Anatomie der Follikularentzündung der Bindehaut im Zusammenhang mit ihrem physiologischen Bau,** von Dr. Tichou Fedorow, Ordinator an der Moskauer Universitätsklinik. (Moskau 1896, mit 2 Tafeln, 23 Abbildungen, 120 Seiten [russisch].)

Die Schlussfolgerungen der Arbeit sind die folgenden:

1. Die Bindehaut der Embrya enthält kein Adenoïdgewebe und keine Lymphfollikel. Die Ansammlungen von Zellen, die man in der Bindehaut findet, können als Ausgangspunkt für die Entwickelung der Follikel dienen, die man bei Erwachsenen findet.

2. Die Bindehaut der Erwachsenen enthält ausser einer diffusen und herdförmigen Infiltration mit Lymphzellen auch Lymphfollikel. Ihr histologischer Bau und die Beschaffenheit der Zellen spricht für ihren histologischen Charakter.

3. Ein normaler Follikel entsteht aus einer Ansammlung von Conjunctivalzellen, indem er die Stadien der Retoblasten des Reticulum und der weiteren Entwickelung durchmacht.

4. Die normale Bindehaut des Menschen enthält ausser den tubulösen und acinotubulösen Drüsen auch die Manz'schen Drüsen.

5. Die Becherzellen der normalen Bindehaut finden sich in den oberflächlichen Schichten und in den Falten des Epithels. Das Conjunctivalepithel der Neugeborenen enthält Becherzellen. Ihre Entwickelung und Functionen sind wohl identisch mit denen des Darmcanals. — Nuël's Canäle der tiefliegenden Becherzellen gehören zu den pathologischen Bildungen.

6. Zur Erklärung der Anatomie der Conjunctivitis follicularis ist es nothwendig, die Lymphfollikel von den Ansammlungen der Lymphzellen streng zu unterscheiden. — Viele Autoren thun es nicht.

7. Die vermuthliche Entstehung der Trachomfollikel aus den Leucocyten bei der entzündlichen Infiltration der Conjunctiva stützt sich nicht auf sichere Beobachtungen; übrigens widerspricht diese Meinung der Anschauung über die aus den Gefässen emigrirten Leucocyten.

8. Die Identificirung der Trachomkörner mit einem Granulom ist auf keine anatomische Basis gestützt. — Diese Meinung wird auch durch bacteriologische Untersuchungen nicht begründet und stützt sich nur auf klinische Beobachtung.

9. Die Variationen, die man bei einer Follikularentzündung beobachtet, gestatten es alle die Formen in zwei Gruppen zu theilen: Entzündungen mit Bildung falscher Follikel und solche mit Bildung wirklicher Follikel. — Zur ersten Gruppe kann man rechnen Folliculosis beim Accommodationskrampf; bei Asthenopie, Atropincatarrh und einige Formen von subac. Conjunctivitis. — Die zweite Gruppe bildet der eigentliche Follicularcatarrh und das Trachom.

10. Da man in der Bindehaut Narben auch nach einem Follicularcatarrh findet, kann daher ihre Anwesenheit nicht als ein Unterscheidungsmerkmal zwischen Trachom und Follicularcatarrh gelten.

11. Der Ausdruck Folliculosis conjunctivae bezeichnet den völlig normalen Zustand der Bindehaut, wenn sich in ihr physiologisch Follikel finden.

12. Der Bau eines Trachomfollikels ist identisch mit dem eines Lymphfollikels.

13. Das Verschwinden der Trachomkörner wird bewirkt durch die Erweichung derselben und ihre Aufsaugung.

14. Die Erweichung eines Trachomkornes ist die anämische Nekrose seiner Zellen. — Die erfolgende Vernarbung der Bindehaut hat keine unmittelbare Beziehung zu den Trachomfollikeln, obgleich sie ein Resultat der Reizung ist, die die Neubildung derselben begleitet. Der Verlauf des Trachoms wie die Entstehung und das Verschwinden der Lymphfollikel in der Conjunctiva wird nicht selten von einer acuten Entzündung begleitet, wenn die entzündlichen Erscheinungen in den Vordergrund treten.

15. Das Verschwinden der Trachomfollikel ist eins von solchen Entzündungscomplicationen.

16. Vom anatomischen Standpunkte aus ist der trachomatöse Process die Entstehungsursache der Lymphfollikel in der Bindehaut, die schliesslich ihre narbige Degeneration verursachen.

17. Die Veränderungen in den oberflächlichen Epithelschichten der trachomatösen Bindehaut stehen im engen Zusammenhange mit der Entwickelung der Follikel im subepithelialen Gewebe und bestehen hauptsächlich in der Zerstörung der Epithelzellen durch die eindringenden Leucocyten. In diesem Sinne dient der Zustand des Conjunctivalepithels als ein wichtiges Maass für die Stärke des

trachomatösen Processes ebenso wie für die Entwickelung der Follikel in der Bindehaut.

18. Die Ersetzung des mucösen Epithels der Bindehaut durch Epidermis ist die Entstehungsursache desselben auf der narbigen Bindehaut. Seine Entstehung ist der Beweis der endgültigen Vernichtung der Bindehaut.

Vermischtes.

1) Der Herausgeber bittet freundlichst jeden seiner Leser, auf einer Postkarte ihm mitzutheilen, wie viele Fälle von Trachom er auf 1000 Augenkranke beobachtet.

2) „Schulek's 25jähriges Professoren-Jubiläum. Die früheren und gegenwärtigen Schüler Prof. Schulek's feierten am 14. Februar l. J. die 25. Jahreswende seiner Ernennung zum o. ö. Universitäts-Professor. Die Feier fand im Hörsaale der Universitäts-Augenklinik in der Gegenwart des Staatssecretärs, als Vertreter der Kön. ung. Regierung, des Universitäts-Senates, vieler Hörer und Aerzte, zahlreicher Notabilitäten des öffentlichen Lebens statt. In vielen glänzenden Reden wurden Schulek's Verdienste um die Wissenschaft, das Lehrwesen, die Humanität hervorgehoben und dem Gefeierten sodann von seinen Schülern die Jubiläums-Nummer der „Szemészet" überreicht, deren Inhalt 10 Original-Mittheilungen seiner Schüler umfasst. — Unter allgemeinen Beifall sprach Prof. Schulek in gross angelegter Rede seinen Dank aus. Abends fand die Feierlichkeit in einem zahlreich besuchten Bankett ihr Ende. Viele wissenschaftliche Vereine und Persönlichkeiten des In- und Auslandes beteiligten sich mit Briefen und Telegrammen an der Feier." (Aus dem „Orvosi Hetilap" Nr. 8. Budapest, 21. Febr. 1897.) — Der Herausgeber des Centralblatts hätte schon früher auf die Jubelfeier aufmerksam gemacht, wenn nicht die ihm vorher zugesandten Schriftstücke — magyarisch gewesen wären. Der Herausgeber kann die üblichen Sprachen lesen; lehnt es aber ab, magyarisch zu studiren. So gern er bereit ist, dem Vaterlandsgefühl jedes Fachgenossen Rechnung zu tragen, so muss er doch darauf hinweisen, dass für die Weltliteratur nur Veröffentlichungen in deutscher, englischer, französischer, italienischer Sprache in Betracht kommen.

3) College Mitvalský's Colloidperlen (vgl. Februarheft S. 50) aus den Meibom'schen Drüsen sind wohl jedem Beobachter bekannt. Weniger bekannt ist die ehrwürdige Stellung dieser kleinen Gebilde in der Geschichte der Heilkunde. Vgl. mein Büchlein Aegypten (1890, S. 42): Ueber die Augenheilkunde der alten Aegypter (Papyrus Ebers, 1500 v. Chr.).

„9. Folgt die Verkalkung in den Meibom'schen Drüsen. (Stein in den Augen, uhet m mrtĕ.) Der erfahrene Arzt kann gelegentlich ein hartes Korn, das weisslich und halbdurchscheinend ist, aus einer Meibom'schen Drüse entfernen, häufiger durch Anritzen (der Bindehaut). Das Fremdartige, Steinige der (kleinen) Bildung musste schon den ältesten Beobachtern auffallen, auch wenn es nicht gerade zu häufig vorkam. Mir scheint, dass hiervon der Name Hagelkorn hergenommen ist, während man ihn später auf das gewöhnliche Product derselben Drüsen übertragen hat, das weich ist und nichts vom Hagelkorn besitzt. (Def. med. Galen, XIX, 437: *χάλαζά ἐστι κεγχρώδης συστροφὴ κατὰ τὸ βλέφαρον καὶ λιθίασίς ἐστι τὸ αὐτό.*) H.

4) Ein optisches Hilfsmittel für alterssichtige Büchsenschützen.

Von Dr. Alfred Moll in Berlin.

Wenn an den Augenarzt die Bitte gerichtet wird, eine Schiessbrille zu verschreiben, so handelt es sich in der Mehrzahl der Fälle darum, einem Kurzsichtigen ein voll corrigirendes Glas auszusuchen, mit dem er das Object auf grosse Entfernungen noch hinlänglich scharf sieht. Diesem Wunsche kann, vorausgesetzt, dass die nöthige Sehschärfe überhaupt vorhanden ist, mit Leichtigkeit willfahrt werden, und der betr. Schütze wird bis zu einem gewissen Alter die Brille mit Vortheil benutzen und seine Büchse mehr oder weniger gut führen. Kommt er in das Alter der abnehmenden Accommodation, so hört die Fähigkeit mit der Büchse zu schiessen allmählich auf, mit anderen Worten, er kann das Visir und Korn nicht mehr „zusammenbringen" und muss sich darauf beschränken, die Schrotflinte, welche bekanntlich lediglich mit einem Korn versehen ist, zu benutzen.

Relativ früher hört man diese Klagen von Emmetropen und vollends Hypermetropen, die anfangen, weitsichtig zu werden. Der Augenarzt wird, wie in der Natur der Sache liegt, manchmal nicht das volle Verständiss für die Klagen seines Patienten haben und eine Brille verschreiben, mit der der Client nicht viel anfangen kann.

Und in der That ist es praktisch und theoretisch mangels der nötigen Accommodation unmöglich, von einem gewissen Alter an die feine Kimme des ziemlich dicht am Auge befindlichen Visirs mit dem Korn auszufüllen und auf das Object zu richten, was bekanntlich allein einen sicheren Kugelschuss gewährleistet.

In solchen Fällen hört man wohl, dass sich der betr. Jäger das Visir um ein Stück hat herausrücken, es dem Korn hat näher bringen und vom Auge entfernen lassen. Er schiesst dann einige Zeit auf diese Weise, und dann stellt sich der alte Zustand wieder ein, der durch das eben genannte einfache Hilfsmittel nicht mehr beseitigt werden kann, wenn anders man bei unseren, an sich schon kurzen Büchsen nicht auf das Charakteristische ihrer Visirung, nämlich zwei räumlich in einem Mindestabstande von einander entfernte Punkte (Visir und Korn) mit einem dritten (Object) in einer geraden Linie zu vereinigen, verzichten will.

Somit wäre also das Schiessen mit der Büchse im vorgeschrittenen Alter, falls Brillen erschöpft und die Lage des Visirs nicht weiter geändert werden kann, unmöglich.

Nun giebt es ein sehr einfaches Mittel, diese Möglichkeit wieder herzustellen und zwar dadurch, dass das Visir überhaupt fortfällt und dafür dicht vor dem zielenden Auge auf dem Kolbenhals ein Diopter angebracht wird. Letzteres besteht in einer kleinen, senkrecht stehenden metallenen Scheibe mit einem mehr oder weniger feinen, central gelegenen Loch, resp. nach dem Vorgang des Amerikaners Lymann, aus einem Ring. — Der Schütze hat nichts zu thun, als das Korn in die Mitte der Oeffnung zu bringen und auf das Object zu richten. Alterssichtige können das ohne weiteres deshalb, weil sich ihnen dicht vor ihrer Pupille ein ziemlich gross erscheinendes Diaphragma darbietet, in welches selbst bei nur mässigem Augenmaass das relativ entfernte Korn mit Leichtigkeit im Centrum eingefügt werden kann. Es ist dies, wie sofort klar wird, ganz etwas anderes und bedeutend einfacher als das Korn in die immerhin sehr feine und scharfe Kimme des bisher gebrauchten Visirs zu bringen, ein Gedanke, den auch Lymann bei der Empfehlung seiner Visirung ausspricht.

Ich selbst habe mich von der vorzüglichen Leistung des in Rede stehenden Princips überzeugt, und bewährte Fachmänner rühmen dasselbe besonders beim Kugelschuss auf flüchtiges Wild aus schiesstechnischen Gründen, die auszuführen hier zu weitläufig sein würde.

Ich bin überzeugt, dass dem einen oder anderen Presbyopen, der auf die „hohe Jagd" oder den Scheibenstand nicht verzichten will, mit einem diesbezüglichen Rath ein Gefallen erwiesen werden kann. —

Bibliographie.

Der centrale Sehapparat in diagnostischer Beziehung, von Prof. Dr. H. Obersteiner in Wien. (Wiener med. Presse. 1897. Nr. 6 und Wiener klin. Rundschau. 1897. Nr. 5.) Ein zerstörter Sehnerv ruft Erblindung am selben Auge hervor; Pupillenreaction erfolgt höchstens consensuell, bei Beleuchtung des gesunden Auges. Partielle Zerstörungen des Sehnervs erzeugen Scotome. Solche centrale Scotome finden sich bei Alcohol-, Nicotin-, Blei-, Jodoformvergiftungen. Bei der tabischen Opticusatrophie kommt es zu unregelmässiger Gesichtsfeldeinengung, aber nicht zu Scotomen. Eine mediale Zerstörung des Chiasma erzeugt bitemporale Hemiopie (Erblindung beider nasalen Retinalhälften). Eine binasale Hemiopie entstände dann, wenn z. B. in jedem Chiasmaaussenwinkel eine Schädigung Platz gegriffen hätte, oder wenn ein in der Nähe der hinteren Commissur des Chiasma sitzender Tumor, die hier nahe aneinander verlaufenden ungekreuzten Bündel jeder Seite comprimirte. Bei Zerstörung eines Tractus entsteht homonyme Hemiopie. Dabei wird auch der Hirnschenkel getroffen und die Diagnose bezüglich der Localisation durch die zu Tage tretenden Symptome wesentlich erleichtert; da der Tractus auch Fasern für die Pupillarbewegung führt, so kann auch Pupillenstarre vorkommen. Eine Erkrankung des Seh- oder des Vierhügels braucht keine Erblindung hervorzurufen, dagegen folgt einer Zerstörung der äusseren Kniehöcker stets Erblindung. Die Erkrankung der Gratiolet'schen Sehstrahlung macht dieselben Symptome wie die des Rindenfeldes. Bilaterale Hemiopie, wie sie durch beiderseitige Erkrankungen des Hinterhautlappens entsteht, bedingt in den seltensten Fällen totale Amaurose; meist bleibt ein ganz kleines Gesichtsfeld um die Macula erhalten. Als Grund führt man die günstigeren Circulationsverhältnisse des Rindenfeldes für die Macula und den Umstand an, dass beide Hemisphären Fasern zum gelben Fleck senden, so dass, wenn nur ein Stückchen an der einen Hemisphäre frei bliebe, die Macula versorgt werden könnte. Endlich wird hervorgehoben, dass die Fasern der Macula auf einen so ausgedehnten Theil der Sehsphäre projicirt seien, dass bei beträchtlichen Zerstörungen derselben noch einzelne Partien für die Macula erhalten sein könnten. Der Verlust des Orientirungsvermögen bei Erkrankungen der Sehsphäre wird wahrscheinlich durch Zerstörung der vielen Associationsbahnen, die nach vorn verlaufen, bedingt. Die wichtigsten sind die zum Sprachencentrum gehenden, die bei ihrer Erkrankung Alexie, Dyslexie etc. bedingen. Schenkl.

Um Einsendung von Separatabdrücken wird gebeten.

Verlag von Veit & Comp. in Leipzig. — Druck von Metzger & Wittig in Leipzig.

Centralblatt
für praktische
AUGENHEILKUNDE.

Herausgegeben von

Prof. Dr. J. Hirschberg, Geh. Med.-Rath, in Berlin.

Monatlich ein Heft. Preis des Jahrganges 12 Mark. Zu beziehen durch alle Buchhandlungen des In- und Auslandes und die Postanstalten des Deutschen Reiches.

April. Einundzwanzigster Jahrgang. 1897.

Aus Prof. Hirschberg's Augenheilanstalt.

I. Ueber Contusion des Bulbus mit besonderer Berücksichtigung der Commotio retinae.

Von Dr. **Max Linde**, Volontär-Arzt.

Die Commotio retinae ist zuerst von Berlin[1] in erschöpfender Weise als eine Krankheit sui generis dargestellt worden. Während früher unter diesem Namen alle möglichen Krankheiten aufgeführt wurden, stellte

[1] Klin. Monatsbl. f. Augenheilk. 1873. Bd. XI.

Berlin als wesentliches Zeichen eine grauweisse, von ihm zuerst genau beschriebene Verfärbung der Retina fest, welche er experimentell an Kaninchen erzeugen konnte, und die er als Oedema retinae deutete. Er fand häufig eine Beschränkung des centralen Sehens. Und da er für diese Abnahme der Sehkraft nicht immer adäquate Veränderungen der Netzhaut finden konnte, so nahm er an, dass sie durch andere Factoren zu Stande komme, und machte aus theoretischen Erwägungen einen irregulären Astigmatismus, welcher durch das Trauma bedingt sei, hierfür verantwortlich. Für den Astigmatismus sprach eine gegen Atropin resistente Pupille und Blutungen in den Ciliarkörper, die Berlin an Kaninchenaugen fand. Anatomisch stellte er unter der ödematösen Netzhaut meistens Chorioidealblutungen fest. Berlin schlug deshalb vor, den Namen Commotio retinae fallen zu lassen und von einer Amblyopia traumatica zu sprechen, womit aber auch nicht viel gesagt ist.

Nach Berlin haben andere verdienstvolle Arbeiten unsere Kenntnisse von der Commotio retinae erweitert und ergänzt. Prof. Hirschberg veröffentlichte 1875[1] einen charakteristischen Fall und zeigte, dass die zuweilen nach Contusion des Bulbus auftretende Erblindung, die mehrere Minuten anhalten kann, auf einer Ischämie der Gefässe beruhe. Im Uebrigen bestätigte er Berlin's Befunde. Er betont die Prüfung auch der excentrischen Sehschärfe und die zackige Begrenzung der Albedo.

Im Jahre 1887 veröffentlichte Ostwalt[2] acht weitere Fälle aus Prof. Hirschberg's Klinik. Es fanden sich neben der von Berlin constatirten Albedo des Netzhautgrundes regelmässig periphere Gesichtsfeldscotome. Ostwalt schloss daraus, dass dieselben stets vorkommen. Dagegen fand er das centrale Sehen intact. Noch wichtiger ist, dass Hirschberg zuerst darauf aufmerksam machte, dass die weissliche Trübung dem Verlaufe der Gefässe folgt; er schloss daraus auf eine durch die Contusion bewirkte Alteration der Gefässwände. Es sei deshalb die am meisten nach innen liegende gefässhaltige Nervenfaserschicht ödematös, während die nach aussen liegende Schicht der Stäbchen und Zapfen unversehrt darüber liege. Zwei weitere Fälle aus Hirschberg's Klinik hat Ostwalt Centralbl. 1887 S. 72 mitgetheilt.

Ein höchst merkwürdiger Fall von Commotio retinae wurde 1885 in Prof. Hirschberg's Augenklinik beobachtet.[3] Bei einem jungen Mädchen wurde $^1/_2$ Jahr nach dem Trauma eine atrophische Verfärbung des Sehnerven mit normalen Functionen des Auges gefunden.

Weitere vier Fälle wurden 1891 von Makrocki[4] veröffentlicht. Er wies darauf hin, dass eigentlich kein Symptom constant sei, und dass sogar die Albedo fehlen könne. Die Sehstörung hängt nach ihm ab von

[1] Berliner klin. Wochenschr. 1875. Nr. 22.
[2] Centralbl. f. Augenheilk. XI. S. 33.
[3] Beschrieben von R. Ancke, Centralbl. f. Augenheilk. IX. S. 313.
[4] Zur Symptomatologie der Commotio retinae. Arch. f. Augenh. Bd. XXIV. Heft 3.

Circulationsstörungen im Sehnervenkopf, welche durch das Trauma bedingt sind. Er hält die Netzhauttrübung nicht für Oedem, sondern für moleculare Veränderungen der feinsten Verzweigungen der Nervenfaserschicht.

Nach den über Commotio retinae vorhandenen Publicationen sollte man meinen, es handle sich um eine seltene oder doch nicht häufige Krankheit.[1] Dies ist jedoch nicht der Fall. Die Commotio ist vielmehr unter der arbeitenden Bevölkerung der Gross- und Industriestadt eine häufige Krankheit und wird auch in anderen Ständen oft beobachtet. Der Grund, warum sie im Verhältniss zu ihrem häufigen Vorkommen bislang nicht gewürdigt ist, liegt erstens in der geringen functionellen Störung, welche die Kranken nicht immer gleich zum Augenarzt treibt, zweitens in den ausserordentlich wechselnden klinischen Symptomen, die eine genaue Abgrenzung des Begriffs der Commotio retinae erschweren; und drittens darin, dass nicht alle Fälle möglichst frisch mit dem Augenspiegel untersucht werden. Denn, wie wir unten sehen werden, giebt es eine Commotio retinae evanida, die in einer halben Stunde verschwunden sein kann.

Suchen wir zunächst das Krankheitsbild zu begrenzen, so erscheint es unrichtig, bei den Erschütterungen und Verfärbungen der Netzhaut stehen zu bleiben, da diese fast nie das alleinige Symptom sind. Wie Professor Hirschberg (l. c.) schon dargelegt hat, ist die Commotio retinae kein klinischer Begriff. Noch mehr scheint mir „Albedo retinae" ein Verlegenheitsausdruck zu sein, da hier nur eine in die Augen fallende Unregelmässigkeit der Netzhaut angedeutet wird, ohne das Wesentliche zu treffen. Besser ist schon Oedema retinae, wie Berlin will; aber auch hier wird die Netzhaut-Erkrankung allein für den Symptomencomplex herangezogen.

Ich gehe weiter und nenne die Krankheit einfach Contusio bulbi; je nachdem die verschiedenen Abtheilungen des Sehorgans betroffen sind, kann man die Erschütterung der Cornea, des Ciliarkörpers, der Retina, des Sehnerven u. s. w. als die wesentlich betroffenen Theile diesem Sammelbegriff einreihen.

Bevor ich nun das Krankheitsbild durch Fälle aus dem reichen Materiale von Prof. Hirschberg's Augenheilanstalt illustrire, gebe ich ein Bild des Krankheitsverlaufes, wobei ich bemerke, dass die Gesammtheit der zu schildernden Erscheinungen gewöhnlich nicht bei jedem Fall beobachtet wird.

Sehen wir von der Contusion der Conjunctiva mit den häufig beobachteten Blutsugillationen ab, so finden wir zunächst am erschütterten Auge eine beträchtliche pericorneale Injection der tieferen Gefässe. Dies deutet auf Blutstauung besonders im Strahlenkörper. Sie ist dadurch zu erklären, dass nach dem ersten Effect der von Prof. Hirschberg beschriebenen Ischämie das Gegentheil erfolgt, nämlich eine Erweiterung der Gefässe und damit Stauung des Blutes.

[1] Hirschberg hat im C.-Bl. 1887, S. 34, Note, bereits auf die Häufigkeit hingewiesen.

Die Commotio corneae deutet sich, wenn sie frisch ist, nur durch eine Stichelung des Epithels aus. Sehr bald stellt sich eine mehr chagrinirte Trübung des Epithels ein, welche die Sehschärfe beeinträchtigt. Nicht selten findet man aber auch deutliche Trübung des Parenchyms. Hier scheinen es die Lymphbahnen des Parenchyms zu sein, welche die Träger eines trüben Fluidums sind. Man sieht nämlich zuweilen mit der Lupe feine Streifen, die ampullenförmige Anschwellungen zeigen und offenbar gestaute und mit Serum angefüllte Lymphwege bedeuten. Diese Hornhauttrübung schwindet je nach der Schwere des Falles in einigen Tagen.

Die Commotio uveae, die sich schon durch die pericorneale Injection bemerkbar macht, fehlt selten ganz. Die Iris scheint hyperämisch. Die Pupille ist oft verzogen, excentrisch oder oval. Die Pupillarreaction ist träge, zuweilen auch aufgehoben, — in diesem Fall besteht Krampf des Sphincter iridis. Die Pupille reagirt auf Atropin träge, oft erst nach langer Zeit. Nicht selten reagirt die Pupille auf Atropin nur auf einer Hälfte. Die Aderhaut ist gegen Compression des Bulbus sehr empfindlich und reisst leicht. So finden wir als nicht seltene Complication der Contusio bulbi Aderhautblutungen und Risse; — Berlin fand sie experimentell stets.

Bei der Linse hatte Berlin, wie schon erwähnt, einen traumatischen Astigmatismus beim erschütterten Auge angenommen. Dass diese Vermuthung zuweilen den Thatsachen entspricht, konnte ich in einem der unten veröffentlichten Fälle, welcher einen vorübergehenden Astigmatismus zeigte, bestätigen. Berlin hatte als Grund des Astigmatismus Blutungen in den Ciliarkörper angeführt. Es ist wohl einfacher, die bei der Contusion des Bulbus in dieser Gegend bewirkte Abflachung der Kugeloberfläche und dadurch hervorgerufene Zerrung der Zonula als das ursächliche Moment zu beschuldigen. Stärkere Grade der Contusion führen auf diesem Wege zur theilweisen Zerreissung der Zonula und somit zur Subluxatio lentis.

Der Glaskörper zeigt häufig Blutungen, die wohl meistens vom Strahlenkörper ausgehen und als bläuliche Massen mit dem Augenspiegel wahrgenommen werden.

Der Sehnerv ist bei einer ernsthaften Erschütterung nicht unbetheiligt. Dafür spricht der von Ancke (l. c.) beschriebene Fall mit Uebergang in helle Verfärbung. Sehr oft werden feine streifige Blutungen auf und in der nächsten Umgebung des Sehnervenkopfes beobachtet. Die feineren Veränderungen der Nervensubstanz sind natürlich der Untersuchung mit dem Augenspiegel nicht zugänglich. Auch muss mit der Möglichkeit gerechnet werden, dass hinter dem Auge im Stamme des Opticus durch die Contusion irgend eine grössere Störung, z. B. partielle Ruptur, Apoplexie oder dergl. eingetreten ist, worauf schon A. von Graefe aufmerksam gemacht hat.

Am auffallendsten sind die Veränderungen, die durch die Erschütterung der Retina entstehen. Um sie zu begreifen, müssen wir uns zunächst

klar machen, dass kein Grund vorliegt, anzunehmen, dass die durch Contusion der Retina entstandenen Veränderungen anderer Art sind, als sonst an zarten Organen des übrigen Körpers. Die Folge der Quetschung ist hier, wie überall, nach Ablauf der zunächst durch die Pression und Gefässkrampf gesetzten Ischämie, eine Schwellung. Die Blutcirculation wird verlangsamt; es tritt eine seröse Flüssigkeit durch die durchlässig gewordenen Gefässe hindurch. Ist die Läsion eine schwere, so treten weisse Blutkörperchen durch die Gefässwände, und aus dem Oedem entwickelt sich das Bild der Entzündung.

Dieselben Verhältnisse ergeben sich bei der Quetschung der Retina, — denn um eine Quetschung dieses zarten Organs handelt es sich bei der Contusion des Bulbus, nicht aber nur um eine Erschütterung —. Wir erkennen mit dem Augenspiegel eine mehr oder minder scharf abgegrenzte, oft fleckige Trübung von weisslicher, grauer oder silberglänzender Farbe, welche kurze Zeit nach der Verletzung auftritt und wesentlich dem Verlaufe der Gefässe folgt. Oft erkennt man an letzteren weisse, scharf begrenzte Einscheidungen, wodurch hin und wieder ein netzartiges Bild entsteht. Die Retina ist hierbei nicht wesentlich verdickt; wenigstens ist durch Messung mit dem Augenspiegel die vielleicht mikroskopisch vorhandene Quellung nicht nachweisbar. Dass, wie Berlin will, die graue Farbe nur da auftritt, wo eine Aderhautblutung darunter sich befindet, ist nicht anzunehmen, da die Trübung viel schneller schwindet, als wie sich das Blut resorbiren könnte. Es handelt sich sicherlich um ein echtes Oedem der gefässführenden Nervenfaserschicht.

Das Netzhautödem findet sich hauptsächlich an zwei Stellen, nämlich an der des Coups und des Contrecoups, was in unsrer Anstalt schon seit vielen Jahren beobachtet wird.

Es ist einleuchtend, dass die Gesetze, welche für die Contrewirkung am harten, wenig elastischen Schädel bestehen, für den elastischen Bulbus nicht gelten können. Am Schädel findet sich eine besonders deutliche Contrewirkung bei Körpern, die mit grosser Geschwindigkeit und Kraft aufschlagen. Beim Bulbus wird dagegen der Stoss durch den flüssigen Inhalt zur gegenüberliegenden Seite fortgeleitet. Der Glaskörper ist es also, welcher bei der Netzhautquetschung die Pression ausübt. Ausserdem bedarf der Bulbus einer gewissen Zeit, sich zu deformiren; und er wird sich besser deformiren, je elastischer der anprallende Fremdkörper ist. Dem entsprechend fand ich besonders ausgesprochene Contrewirkung beim Anprall von Pfropfen, Bällen, während die oft kantigen unelastischen Eisenstücke, die beim Hämmern dem Arbeiter gegen den Bulbus fliegen, mehr locale Wirkung ausübten.

Hier einige Fälle, welche das Gesagte illustriren.

1) Einem jungen 15jährigen Schüler fliegt am 29. Januar 1897 ein Schneeball von vorne gegen das linke Auge. Er begiebt sich sofort in

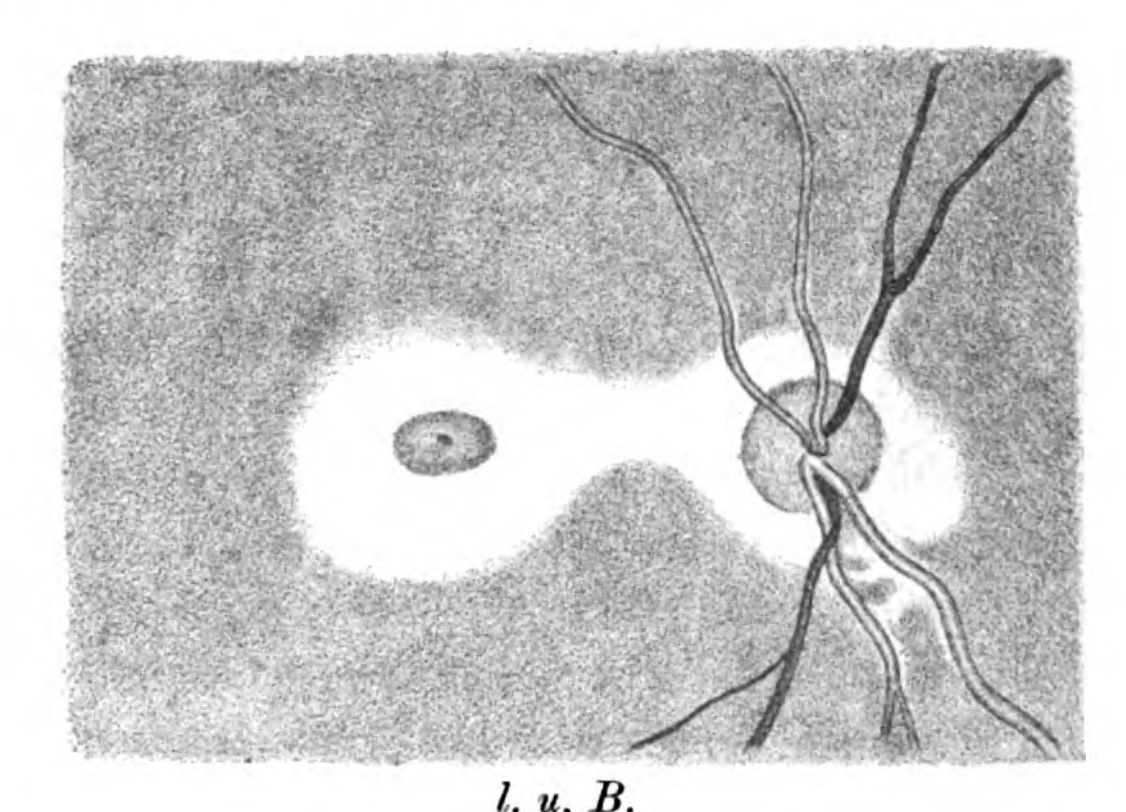
Prof. HIRSCHBERG's Augenheilanstalt. Er war kurze Zeit vorher daselbst aus andern Gründen untersucht worden.

Die Sehschärfe war vorher beiderseits = 1.

Jetzt sieht er r. gut; l. ist die Sehschärfe auf $^1/_6$ gesunken. Acc. gut.

Das Corneal-Epithel ist gestichelt, körnig. Es besteht ciliare Injection der Gefässe. Die Pupille ist eng, reagirt träge. Atropin wirkt prompt erweiternd.

Ophthalmoskopisch zeigt sich genau im Centrum eine flaschenförmige, bläulichweisse Färbung, zur Papille hinziehend und dieselbe einschliessend. Auf der weissen Trübung hebt sich die bräunliche Macula scharf ab. Eclatante Contrecoupwirkung. (Fig. 1.)



l. u. B.

Fig. 1.

Das G.F. zeigt keine periphere Einengung, auch nicht für Farben. Dagegen ist ein deutliches centrales Scotom von querovaler Form nachweisbar.

24 Stunden später: Die Trübung nicht mehr scharf begrenzt. S = $^5/_9$. Cornea trübe.

3 Tage später: Netzhaut völlig normal. S = 1, G.F. normal.

Ebenfalls Contrecoup zeigt folgender Fall.

2) Frl. A. T., welche den Hausschlüssel vergessen hatte, wurde derselbe, während sie auf der Strasse stand, aus dem Fenster von der Mutter nachgeworfen. Der Schlüssel traf sie von oben aussen am rechten Auge.

Status: Subconjunctivale Blutung, S = 1.

O: Starke silberweisse Commotio retinae besonders am Orte der stärksten Pressung (innen unten); gegenüber wenig.

G.F. entsprechend nach aussen eingeengt (bis 35°).

Am Tage später: nur noch leichte Trübung.

3 Tage später: O und G.F. normal.

Schon diese beiden Fälle zeigen, dass sowohl centrale wie periphere Scotome vorkommen.

Das G.F. kann aber auch völlig normal sein, wie folgender Fall zeigt:

3) Dem M. R., 23 Jahre, ist gestern ein Champagnerpfropf gegen das l. Auge geflogen.

Status: Hornhaut chagrinirt, Pupille excentrisch, nach unten verzogen. Im Centrum der Netzhaut eine zarte blauweissliche Verfärbung. G.F. normal. Visus = 1.

Der folgende Fall zeigt neben Contrecoup Sphincterkrampf mit Resistenz gegen Atropin und vorübergehenden Astigmatismus.

4) C. U., 28 Jahre. Vor 18 Stunden traf ein Champagnerpfropf von unten das l. Auge.

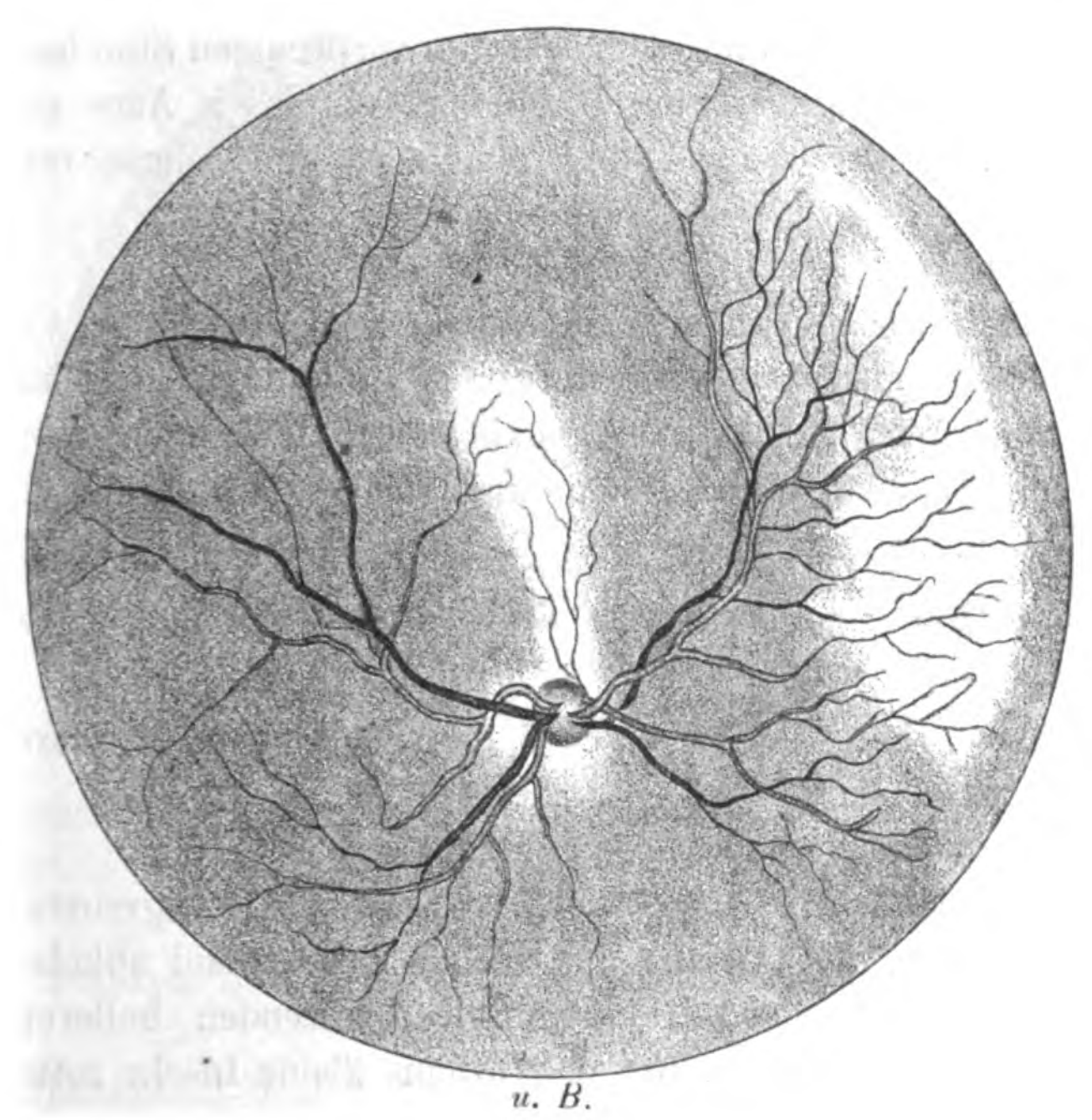


Fig. 2.

Status: l. Pericorneal-Injection, die Pupille ist queroval, reagirt träge.

S R = 1, L = $^1/_2$. Acc. gut.

Cornea zeigt Stichelung des Epithels, ist sonst klar.

Die Pupille bleibt trotz Atropin-Einträufelung eng. Erst nach wiederholter Instillation erweitert sie sich.

O: Um die Papille zur Macula ziehend weissgelbliches Netzhautödem, von dem sich die feinsten Gefässe mit grösster Deutlichkeit wie ein dunkles Netzwerk abheben. Desgleichen umfangreiches Oedem peripher oben, zackig begrenzt mit weisslichen Inseln, übergreifend auf die normale Netzhaut, hauptsächlich im Verlaufe der Gefässe. (Fig. 2.)

G.F. auch bei genauester Prüfung normal.

48 Stunden später: Noch leichte pericorneale Injection. Cornea mehr getrübt, auch in den tieferen Schichten feine punktförmige Trübungen. Pupille noch quer verzogen. Ophthalmoskopisch alles fort.

S heute nur $^1/_3$.

Veranlasst durch BERLIN's Publication versuchte ich Cylindergläser und fand As, Axe senkrecht. S mit + 0,75 cyl. fast 1.

Nach 5 Tagen war die Pupille rund. Der As war geschwunden. S = 1.

Coup und Contrecoup mit Blutungen bei völlig normaler Function zeigt folgender Fall.

5) P. M., 20 Jahre, kommt, nachdem ihm vor wenigen Stunden das Ende eines 15 mm starken aufgerollten Drahtes gegen das l. Auge gefedert ist.

Status: 1. Grosse Wunde der Conj. bulbi und sclerae innen, nahe der Carunkel.

2. Sphincterriss.

3. Traumatisches Netzhautödem entsprechend Coup und Contrecoup, von den Gefässen ausgehend, die mit starkem Reflexstreifen eingescheidet sind, namentlich oben aussen. Die Papille ist verschwommen durch circulär sie umgebende Netzhauttrübung. Um und auf der Papille feine Blutungen.

S = 1, G.F. normal.

Folgender Fall zeigt besonders deutlich die Beziehung zwischen den Gefässen und dem Netzhautödem.

6) C. S., 24 Jahre, wollte einen Treibriemen auflegen; derselbe glitt ab und traf das r. Auge.

Die Sehkraft war vorübergehend herabgesetzt.

Nach 5 Stunden: S = 1. O: nach aussen, scharf begrenzte hellblaue Stelle der Netzhaut, auf welcher die Gefässe sich dunkel abheben. Jedes einzelne Gefäss ist jedoch von einem silberglänzenden helleren Begleitstreifen umgeben. An der Grenze des Oedems kleine Inseln rothen Augengrundes. Ganz peripher wieder normaler Augengrund. (Fig. 3.)

G.F. entsprechend nach innen eingeschränkt.

Nach 3 Tagen: alles normal.

Folgender Fall einer Verletzung mit einem unelastischen Gegenstand zeigt keine Contrewirkung.

7) R. P., 14 Jahre, wird mit einem Spatenstiel von oben gegen das r. Auge gestossen.

Status: R Vulnus palp. sup.

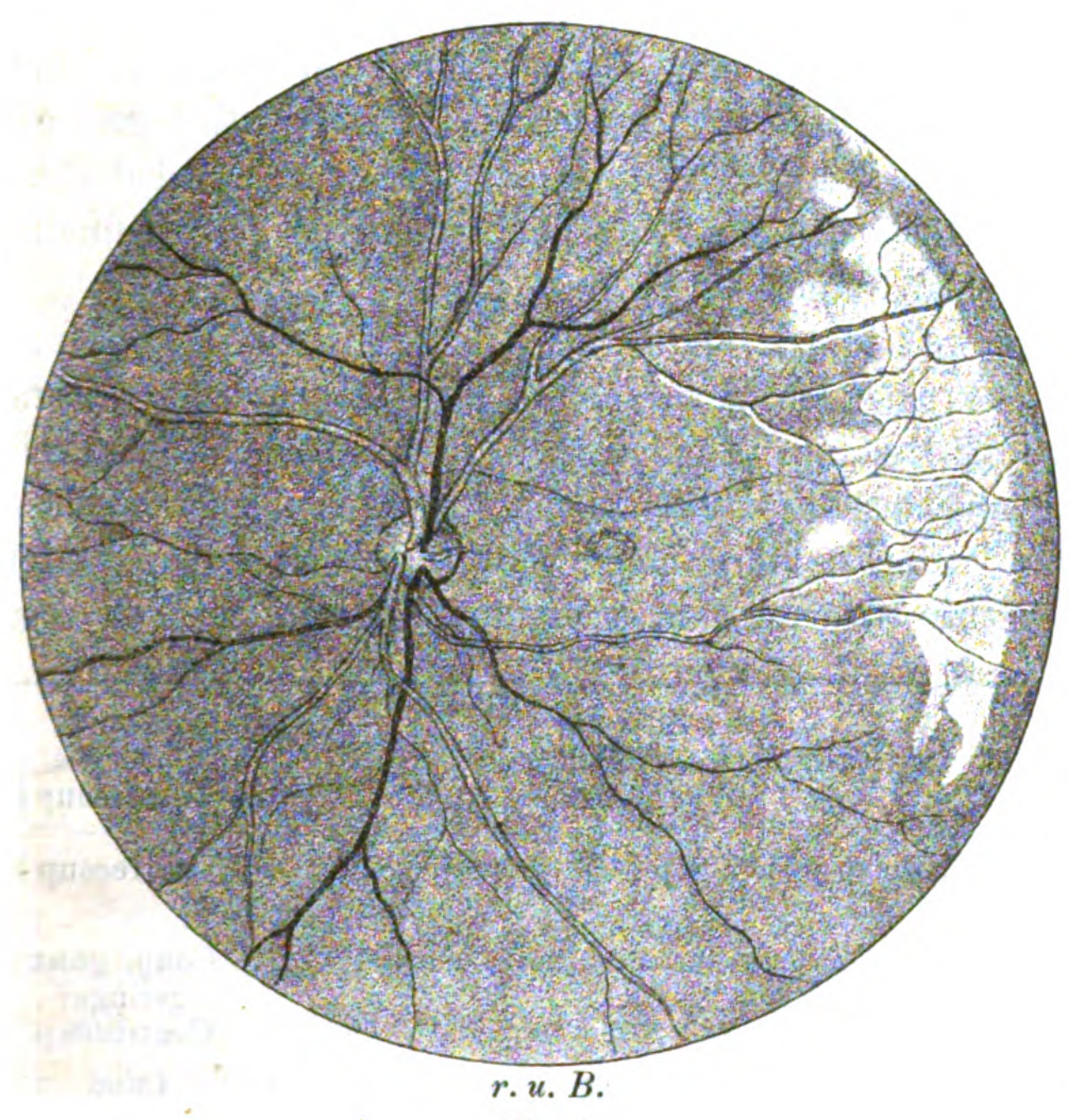
O: traumatisches Netzhautödem peripher, z. Th. inselförmig, im Verlaufe der Gefässe. An der Stelle des Contrecoups keine Veränderung. S = 1. G.F. peripher um ca. 20° eingeengt.

48 Stunden später: alles fort; G.F. normal.

Wie schnell ein traumatisches Netzhautödem schwinden kann, zeigt der folgende Fall.

8) J. A., 22 Jahre, stiess r. auf einen Besenstiel. Die Sehkraft war sofort fast fort, kam dann wieder; jedoch Schleier.

Status: $S = {}^5/_6$. O: Im Beginn der Untersuchung central: Netzhautödem, desgl. peripher unten. Nach $1^1/_2$ Stunde nur noch unten aussen. Central zeigt sich dagegen nur ein feiner Aderhautriss, quer unter der Macula fortziehend. G.F. kleines centrales Scotom von 5°.



r. u. B.

Fig. 3.

Als Gegenstück führe ich einen Fall an, bei welchem sich noch nach 6 Wochen die Reste des Oedems zeigten:

9) Dem 44 Jahre alten C. S. ist in Folge eines Rohrbruches ein kalter Wasserstrahl mit grosser Kraft gegen beide Augen gespritzt.

Status nach 6 Tagen: Pupille r. queroval, l. normal.

Ferner r.: 1. Bindehautblutung, 2. Reste von Glaskörperblutungen, schwankend. 3. Verbreitete Netzhauttrübung und eine ganz flache Blutung nasenwärts von der Papille.

L. o. normal. S bds. ${}^{15}/_{40}$—${}^{15}/_{30}$.

11 Tage nach der Verletzung: Blut aus der Netzhaut fort. Netzhaut aber noch ödematös. Pupille rund. S R ${}^{15}/_{20}$, L ${}^{15}/_{20}$. G.F. normal.

12 Tage post contusionem: Immer noch deutliche Trübung des r. Sehnervs und der angrenzenden Netzhauttheile mit Kaliberschwankungen der Gefässe. T. n. Pupille rund.

Nach 38 Tagen: Immer noch Reste geringer Netzhauttrübung. S = $^{15}/_{30}$, G.F. normal.

Es entwickelt sich in Folge dieses Unfalles später eine Hysteria traumatica.

Bei diesem schweren Falle mag BERLIN's Annahme, dass es sich um tiefer liegende Risse und Blutungen in die Aderhaut und den Stamm des Sehnerven handelt, zutreffen. Bei den leichteren Fällen wird jedoch der Augenspiegel und die klinische Untersuchung sowie das genaue Studium des Verlaufes der Krankheit mehr leisten, wie die pathologische Anatomie, da es klar ist, dass bei der Härtung des Bulbus in Alkohol etc. und dem Einbetten in Celloidin so zarte Veränderungen, wie das traumatische Netzhautödem, zerstört werden.

Da es zu weit führen würde, noch mehr einzelne Krankengeschichten aufzuführen, so gebe ich zum Schluss eine tabellarische Uebersicht über 17 weitere Fälle von traumatischem Netzhautödem aus Prof. HIRSCHBERG's Augenheilanstalt, wobei ich ausdrücklich bemerke, dass ich das Material der letzten 6 Jahre nicht völlig erschöpft habe, da ich nur die ausführlicher eingetragenen und eclatanten Fälle in Betracht zog.

Nr.	Alter	Art der Verletzung	Sitz des traumat. Netzhautödems	Gesichtsfeld	Sehschärfe	Coup oder Contrecoup	Complicationen
1	22	r. Faustschlag von oben	unten	peripher 20° eingeengt	1	Contrecoup	—
2	24	l. Eisenstück aus der Zange geflogen, innen	nasalwärts	normal	1	Coup, ganz geringer Contrecoup	—
3	19	l. Stück Holz, von innen	innen unten	normal	1	Coup	—
4	28	l. Stockschlag von oben	oben innen unten aussen	peripher 20° eingeengt	$^1/_2$	Coup und Contrecoup	—
5	19	r. glühendes Stahlstück von innen	aussen unten	normal	1	Contrecoup	—
6	30	l. Stück Holz, von unten aufgestossen	aussen	eingeengt	$^1/_6$	fraglich	—
7	16	r. Stück Blech von vorn	central	centrales Scotom	?	Contrecoup	—
8	15	l. Stoss mit der Schaukel von vorn	central und temporalwärts	normal	?	Contrecoup	—
9	24	r. Stück Holz, Richtung ?	unten	normal	$^1/_{12}$	?	—
10	26	r. Platzen des Wasserstandsrohres	central	?	$^1/_6$	Contrecoup	—
11	14	l. Pfropfen von unten	oben	?	$^1/_{200}$	Contrecoup	Hyphäma

Nr.	Alter	Art der Verletzung	Sitz des traumat. Netzhautödems	Gesichtsfeld	Sehschärfe	Coup oder Contrecoup	Complicationen
12	6	l. Stockschlag vom Lehrer von vorn	central	?	$^1/_2$	Contrecoup	streifige Netzhautblutung
13	16	l. Stück Eisen beim Hauen	rings herum, dem Aequator entsprechend	normal	1	Coup und Contrecoup	—
14	45	l. Fall gegen Tischkante, Richtung von unten aussen	rings herum	peripher eingeengt u. centrales Scotom	$^1/_{200}$	Coup und Contrecoup	Aderhautriss unten
15	29	r. Fall von der Leiter, Stoss von innen	aussen unten	um 10° eingeengt	$^1/_2$	Contrecoup	—
16	23	l. Grosses Eisenstück von unten innen	unten innen	?	$^1/_{100}$	Coup	—
17	26	l. Eisenstück beim Hämmern von unten innen	unten innen	normal	1	Coup	—

Herrn Geh.-Rath Prof. Hirschberg spreche ich für die freundliche Ueberlassung des Materials meinen verbindlichen Dank aus.

II. Ueber willkürliche einseitige Augenbewegungen.

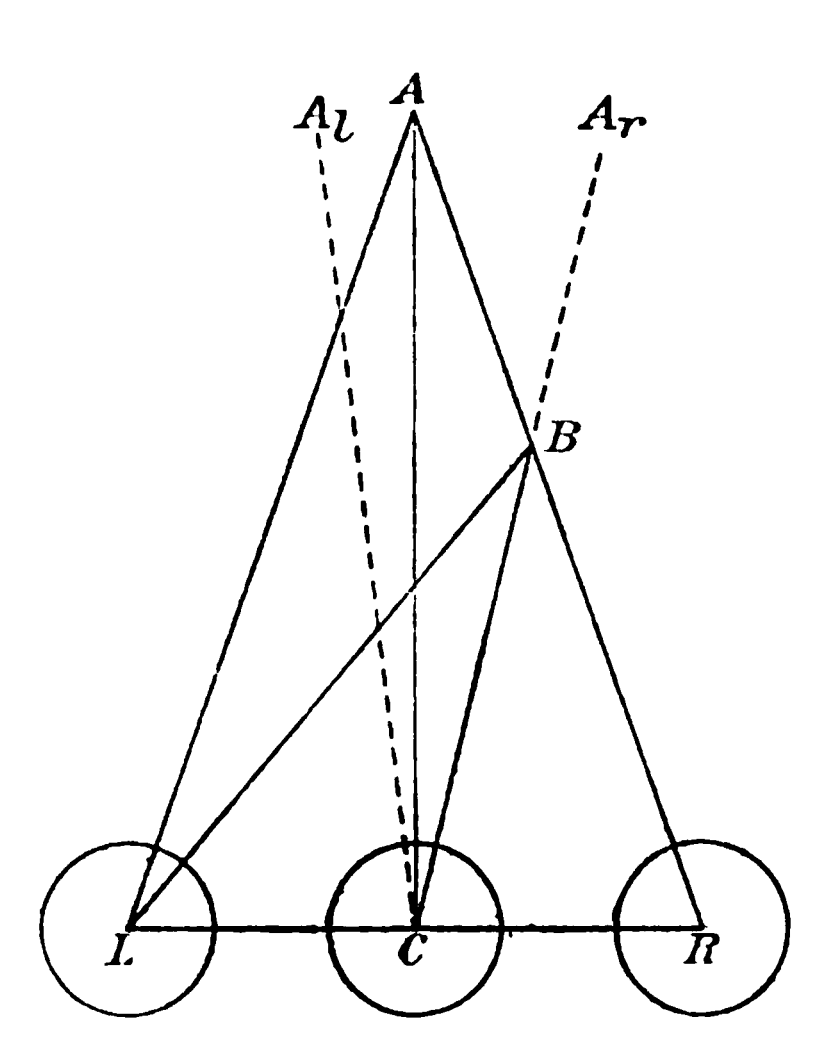
Von Dr. O. Schwarz.

Auf der letzten Heidelberger Versammlung hat, wie ich aus dem Bericht (S. 313) ersehe, Herr Königshöfer einen Patienten vorgestellt, der ursprünglich mit dem linken Auge stark auswärts geschielt hatte und nach beiderseitiger Rücklagerung und Convergenzübungen das linke Auge bei Primärstellung des rechten willkürlich einwärts und auswärts bewegen konnte. Mit der Einwärtsbewegung war, wie die Prüfung des rechten Auges ergab, eine starke Accommodation verbunden, diese war aber nicht die Ursache der isolirten Bewegungen des linken Auges, da die Bewegungen nach Atropineinträuflung noch viel prompter ausgeführt wurden. Königshöfer sah deshalb von einer Erklärung der Erscheinung vorläufig ab.

Binocularsehende können einseitige Ein- und Auswärtsbewegungen leicht erlernen; für solche Leser, die dieselben nicht schon ausführen können, möge zunächst eine kurze Anleitung dazu folgen; die daran sich knüpfenden Betrachtungen werden dann zu einer Erklärung des Königshöfer'schen Falles führen. Ich benütze solche einseitige Bewegungen oft in der Vorlesung, um die verschiedenen Störungen der horizontalen Augenbewegungen (auch Lähmungen) im Zusammenhang anschaulich zu machen.

Um z. B. willkürlich das linke Auge allein einwärts zu wenden, fixiert man irgend ein Objekt (am bequemsten eines, das sich stark von der Umgebung abhebt), macht nun eine willkürliche Convergenz-(Accommodations-) bewegung, wie wenn man einen näheren, in der Luft gelegenen Punkt fixiren wollte, so dass gleichnamige Doppelbilder auftreten, und verbindet mit dieser Bewegung eine binoculare Rechtswendung, indem man stets mit dem rechten Auge das rechtsseitige Bild weiter fixirt. Das Object wird dabei undeutlicher in dem Maasse, als sich mit der Convergenz zugleich die Accommodation steigert. Das mit dem rechten Auge fortwährend fixirte Bild macht dabei eine Scheinbewegung nach rechts, und man glaubt subjectiv auch mit dem rechten Auge eine willkürliche Rechtswendung zu machen, entsprechend der Rechtswendung der „binocularen Blicklinie“ (Hering), wie es beistehende Zeichnung andeutet.

L und R sind die Drehpunkte des linken und rechten Auges, A der ursprüngliche Fixirpunkt, B der Convergenzpunkt (Schnittpunkt beider Blicklinien) bei Einwärtswendung des linken Auges, CA und CB die binoculare Blicklinie bei der ersten und zweiten Stellung. In Wirklichkeit macht man also eine Convergenzbewegung, mit der zugleich eine die Einwärtswendung des rechten Auges gerade wieder ausgleichende associirte Rechtswendung verbunden wird. Die von jedem Auge gesehenen Gegenstände werden so im gemeinschaftlichen Gesichtsfelde localisirt, wie wenn beide Augen in einem in der Mitte gelegenen „Doppelauge“ (Hering) oder „Cyclopenauge“ (v. Helmholtz) vereinigt und beide Blicklinien in einer „binocularen Blicklinie“, der Blicklinie des Cyclopenauges, verschmolzen wären. Das vom rechten Auge fixirte Object (Halbbild) macht daher eine der Drehung der binocularen Blicklinie (um den Winkel ACB) entsprechende Scheinbewegung nach rechts, es liegt scheinbar in der Richtung CA_r (der scheinbare Tiefenabstand ist hierbei nicht eindeutig bestimmt); das vom linken Augen gesehene Halbbild liegt scheinbar um den Drehungswinkel ALB des linken Auges nach links von der binocularen Blicklinie CB; da der Winkel ALB unter den wirklich vorkommenden Verhältnissen stets grösser ist als der Winkel ACB, so muss das Bild des linken Auges gegen die wirkliche Lage des Objects ein wenig nach links verschoben, also in der Richtung CA_l, erscheinen ($\sphericalangle A_l CB = \sphericalangle ALB$), was auch in der That der Fall ist. (Die Parallaxe zwischen der scheinbaren Lage des Objects



bei directem und bei indirectem Sehen[1] können wir hier unberücksichtigt lassen; die scheinbare Verschiebung des indirect gesehenen Objectes wird durch diese Parallaxe noch etwas gesteigert, was aber nur bei sehr nahen Objecten wesentlich in Betracht kommt.)

Die Scheinbewegung des fixirten Gegenstandes tritt auch ein, wenn die Convergenzbewegung mit verdecktem oder geschlossenem zweiten Auge ausgeführt wird;[2] die Scheinbewegung ist dann für mich viel geringer bei fixirendem rechtem, als bei fixirendem linkem Auge. Dasselbe haben schon HERING[3] und v. HELMHOLTZ[4] gefunden, v. HELMHOLTZ nimmt an, dass bei Leuten, die gewohnt sind, beim Mikroscopiren u. dgl. ein Auge vorzugsweise zu gebrauchen, die scheinbare Richtung sich der wahren Richtung der Gesichtslinie des bevorzugten Auges annähert. Diese Annäherung an die wahre Richtung der Gesichtslinie des fixierenden Auges findet aber nur bei monocularem Gebrauch dieses Auges statt; wenn man den Versuch zuerst bei offenem linkem Auge ausführt und dann plötzlich das linke Auge schliesst, so nimmt die Scheinverschiebung des mit dem rechten Auge fixirten Objectes plötzlich ganz bedeutend ab; öffnet man dann wieder das linke Auge, so nimmt die Scheinverschiebung des rechten Bildes allmählich wieder bis zum früheren Grade zu, diese Zunahme erfolgt lange nicht so rasch, als vorher die Abnahme. (Diese Zu- und Abnahme der Scheinverschiebung ist nicht etwa durch Zu- und Abnahme der Convergenz bedingt, denn die Erscheinung tritt bei ganz gleich bleibender Convergenz auf, was durch den unveränderten Abstand der Doppelbilder controlirt werden kann, das vom linken Auge indirect gesehene Bild macht bei Wiederöffnung des linken Auges die Verschiebungsänderung mit.) Die scheinbare Lage der Gesichtslinie eines und desselben Auges kann also beim zweiäugigen und beim einäugigen Sehen verschieden sein, indem sie beim zweiäugigen Sehen mit der scheinbaren Lage der Gesichtslinie des andern Auges zusammenfällt (in der „binocularen Blicklinie"), beim einäugigen Sehen dagegen sich der wahren Lage annähert. Es ergiebt sich also die interessante Thatsache, dass bei gleichbleibender Stellung (und Accommodation) beider Augen ein und dasselbe maculare Netzhautbild auf zwei verschiedene Richtungen im Raum bezogen werden kann, je nachdem das Auge für sich allein oder mit dem andern zusammen sieht. Von dem Associationscomplex, den die cerebrale Verknüpfung der Netzhauteindrücke beider Augen miteinander und mit der Augenstellung (Innervationsempfindung) darstellt, kann sich also unter gewissen Bedingungen ein Theil-

[1] v. HELMHOLTZ, Physiol. Optik, 2. Aufl., S. 729.
[2] HERING, Die Lehre vom binocularen Sehen, Leipzig 1868, S. 12.
[3] A. a. O. S. 13.
[4] Physiol. Optik, S. 752.

complex abgrenzen, der aus der Verknüpfung der Netzhauteindrücke nur eines Auges mit der Augenstellung besteht, aber für die Localisation der Eindrücke dieses Auges eine andere räumliche Bedeutung hat, als jener Gesammtcomplex.

Ebenso leicht wie eine Einwärtsbewegung wird auch eine Auswärtsbewegung mit dem einen Auge ausgeführt, indem man von einem nahe gelegenen Gegenstand aus eine Ferneinstellung macht unter fortwährender Fixation des einen gekreuzten Scheinbildes, das hierbei ebenfalls eine der Drehung der binocularen Blicklinie entsprechende Scheinbewegung macht.

Wie Herr Königshöfer mir brieflich mitzutheilen die Güte hatte, führte sein Patient die Einzelbewegungen mit dem linken Auge aus, ohne mit dem rechten einen Gegenstand zu fixiren. Es ist wohl anzunehmen, dass er als für gewöhnlich monocular Sehender die Blicklinie seines rechten Auges stets richtig localisirte, sie also nicht wie der binocular Sehende in die „binoculare Blicklinie“ verlegte, und nun durch die verordneten Convergenzübungen gelernt hatte, sozusagen an seiner rechten Blicklinie entlang zu convergiren, was eben nur für das linke Auge eine wirkliche Einwärtsbewegung erforderte. Der centrale Impuls war wohl auch hier, wie beim binocular Sehenden, aus einem Convergenz- und einem binocularen Rechtswendungsimpuls zusammengesetzt, aber ohne eine Täuschung über die Lage der rechten Blicklinie zu bewirken. Die Convergenzbewegungen des Patienten entsprechen dem von Hering und Helmholtz beschriebenen Versuch mit dem geschlossenen linken Auge, nur dass bei ihm die Täuschung über die Lage der rechten Blicklinie auch bei offenem linkem Auge vollständig wegfällt. Dass der Patient das linke Auge auch in absolute Divergenzstellung bringen konnte, liegt ohne Zweifel daran, dass bei ihm die physiologische Ruhestellung eine Divergenzstellung ist. Wenn er die einseitigen Bewegungen ausführt, ohne einen bestimmten Punkt zu fixiren, so hat er doch im Gesichtsfeld des allein sehtüchigen rechten Auges genügende Anhaltspunkte, um die Richtung seiner Blicklinie festzuhalten, und es ist verständlich, dass ihm dies noch leichter gelang, wenn nach Atropineinträuflung die Deutlichkeit der im Gesichtsfeld wahrgenommenen Gegenstände nicht mehr durch Accommodationsänderungen gestört wurde.

Nach einiger Uebung gelang es mir ebenfalls, ohne bestimmte Fixation einseitige Convergenz- und (relative) Divergenzbewegungen auszuführen, indem ich mir die wirkliche Lage der rechten Blicklinie möglichst genau vorstellte und mich nun auf einen beliebigen näheren oder ferneren Punkt dieser gedachten Linie binocular einstellte. Ganz minimale Bewegungen des rechten Auges konnte ich dabei allerdings nicht immer vermeiden.

Es fiel mir bei meinen Versuchen auf, dass es nicht sehr schwer ist, einen bestimmten Convergenzgrad einige Zeit willkürlich aufrecht zu

erhalten und dabei auch assoziirte Blickwendungen auszuführen, ohne den Convergenzgrad zu ändern. Dieser Umstand dürfte das Verständniss mancher hysterischer Augenmuskelstörungen erleichtern; es fällt mir nicht schwer, die verschiedenen Formen von hysterischen Convergenz- und Divergenzstörungen nachzuahmen, (Literatur über solche siehe bei NONNE und BESELIN, „Ueber Contractur- und Lähmungszustände der exterioren und interioren Augenmuskeln bei Hysterie", wo auch verschiedene interessante Fälle angeführt sind, sowie in der Dissertation von MUTSCHLER, „Ueber einen Fall von hysterischer Amblyopie mit centralem Skotom und Convergenzkrampf"[1]), und ich stimme im Allgemeinen der Ansicht MAUTHNERS bei, dass die Häufigkeit der hysterischen Augenmuskelstörungen direct proportional sei der Möglichkeit, die betreffenden Zustände willkürlich hervorzurufen. Jedoch sind nicht alle Fälle von hysterischen Störungeu der Augenbewegungen als directe Vorstellungswirkungen anzusehen.

III. Cyclitis beim Affen nach Einimpfung von Spirochaeten.

Von Prof. Th. Ewetzky.

In der mir zugänglichen Literatur fand ich keinen Hinweis auf die Möglichkeit einer Augenaffection bei Thieren, welche am Rückfallstyphus erkrankt waren, weshalb beifolgende Beobachtung von Interesse sein könnte. —

Priv.-Doc. Dr. H. HABRITSCHEWSKY inoculirte am 14. März 1896 einem Affen (Macacus nemestrinus) einige Tropfen Blutes, welches Spirochaeten enthielt und einem mit dieser Typhusform behafteten Individuum entnommen war. Am 16. zeigten sich im Blute des Thieres Spirillen und die Temperatur stieg am 18. bis auf 40,1 an. In der Nacht vom 18. auf den 19. trat die Krisis ein und die Spirochaeten verschwanden. Das Auge erkrankte am 2. oder 3. April. Ich hatte Gelegenheit, den Affen am 10., d. h. eine Woche nach dem Beginn der Erkrankung zu untersuchen.

Status praesens. — Das Thier hält das kranke linke Auge halb geöffnet. Mässige pericorneale Injection, die Hornhaut völlig durchsichtig. In der vorderen Kammer ist ein halbdurchsichtiges Exsudat erkennbar, welches der hinteren Fläche der Hornhaut anliegt. Es nimmt die untere Hälfte der Kammer ein, hat die Form eines Dreiecks, dessen Spitze mit dem unteren Rande der Pupille zusammenfällt, während die Basis auf ihrem Grunde ruht. Stellenweise sieht man in demselben zerstreute, punktförmige Präcipitate von einer mehr gesättigten Farbe mit bräunlichem

[1] Einige Exemplare dieser Dissertation stehen Fachgenossen, die sich dafür interessiren sollten, zur Verfügung. S.

Colorit. Veränderungen der Iris sind nicht erkennbar. Hintere Synechien fehlen. Die Pupille ist etwas erweitert, reagirt auf Licht. Der Augengrund konnte nicht besichtigt werden (das Thier verhielt sich unruhig). Es wurde Atropin mit Cocaïn verordnet.

Am folgenden Tage nahm die pericorneale Injection zusehends ab, das Exsudat in der Vorderkammer wurde resorbirt, es blieb nur eine ziemlich grosse Ablagerung von bräunlicher Farbe auf der Hinterfläche der Hornhaut in der Nähe der Spitze des Exsudats zurück. Am 13. war das Auge gesund. Das rechte Auge blieb die ganze Zeit normal.

Im gegebenen Falle haben wir die seröse Form der Cyclitis beobachtet, welche von dem gewöhnlichen Bilde beim Menschen sich durch geringgradige Präcipitate an der hinteren Fläche der Cornea und die Anwesenheit eines halbdurchsichtigen, kaum merklichen Exsudates unterschied, welches das Dreieck einnahm, wo gewöhnlich die Präcipitate sich ablagern. Die Cyclitis begann 2 Wochen nach Ablauf der Krankheit (beim Affen verläuft der durch Impfung erzeugte Typhus gewöhnlich ohne Nachschübe), dauerte 10 Tage und lief gut ab. Interessant ist das Zusammenfallen der Hauptzüge des klinischen Bildes dieser Cyclitis mit der analogen Erkrankung, welche beim epidemisch auftretenden Typhus recurrens nicht selten beim Menschen beobachtet wird.

Klinische Beobachtungen.

I. Zwei Fälle angeborener Missbildung am Auge.

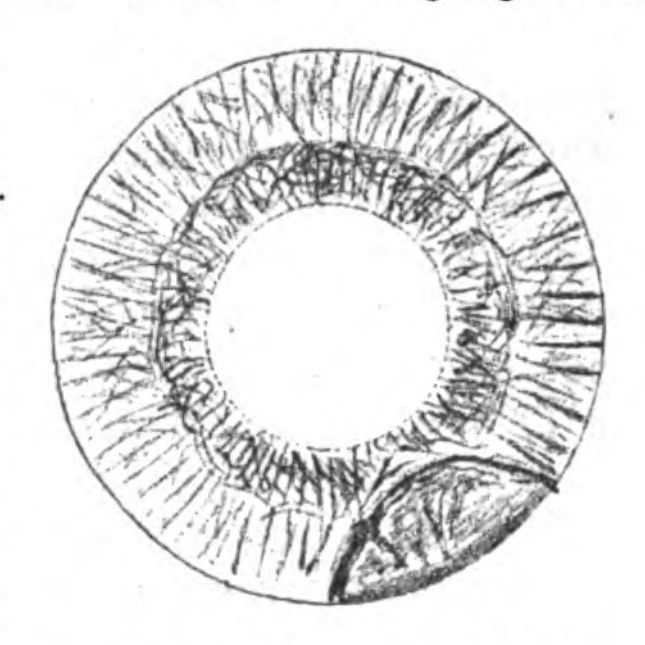
Von Dr. Peltesohn, Augenarzt in Hamburg.

1. Congenitaler partieller Irisdefect.

Der 52jährige Arbeiter A. H. aus Ottensen bietet bei Gelegenheit einer Brillenuntersuchung folgenden zufälligen Befund dar: An der Iris des linken, sonst durchaus normalen Auges zeigt sich nach aussen und unten, dicht neben dem vertikalen Meridian beginnend und den entsprechenden Quadranten nur bis zur halben Höhe ausfüllend, in dem ciliaren Theile eine dunkle, halbkreisförmige Stelle, die auf den ersten Blick als eine Iridodialysis imponiren könnte. Es zeigt sich jedoch beim Versuche, sie zu durchleuchten, dass an der defecten Stelle Lichtstrahlen nicht in das Innere des Auges gelangen. Bei genauerer Betrachtung stellt sich heraus, dass der Defect lediglich das Stroma der vorderen Irisschicht betrifft, während das hintere Pigmentblatt erhalten ist und sich als bräunlich schwarze, homogene Schicht dem Auge präsentirt. Das Irisstroma setzt sich in einem scharfen, halbkreisförmigen, nach dem Pupillenring hin convexen Rande gegen den Defect ab; unmittelbar daneben zieht das typisch gefaserte Irisgebälk radiär nach der Peripherie und circulär zur Pupille. Nur ein einzelnes Bündel aus dem Irisstroma begiebt sich über den scharfen Rand hinweg nach vorn zur Cornea, in der Art etwa, wie Fasern einer Pupillarmembran sich über den Pupillenrand hinweg an die vordere Linsenkapsel

ansetzen. Die Cornea ist im Bereiche des Defects längs des Limbus ganz leicht grauweiss getrübt und zeigt zwei feine, radiär verlaufende sklerotische Streifen.

Dieser eigenthümliche Befund, für welchen ich in der mir zugänglichen Literatur kein Analogon finden konnte, macht im ersten Augenblick den Eindruck, als müsste er auf ein Trauma zurückgeführt werden. Die durchaus zuverlässigen Angaben des Pat. lassen es aber, ganz abgesehen von der scharfen Begrenzung des Defects, unzweifelhaft erscheinen, dass man es hier mit einer congenitalen Erscheinung zu thun hat, die nach den gewöhnlichen Erklärungen der Colobome und Pseudocolobome der Iris nicht zu deuten ist und im besonderen in keine Beziehung zur fötalen Augenspalte gebracht werden kann. Bei ihrer Entwicklung besteht die Iris aus drei heterogenen Schichten, von denen die äussere aus den Kopfplatten, die mittlere aus dem äusseren und die innere aus dem inneren Blatte der secundären Augenblase stammt. Diese Lagen verwachsen zuerst neben dem Pupillenrande, dann schreitet der Process weiter gegen die Peripherie hin. Kommt nun an einer Stelle diese Verwachsung nicht zu Stande, so kann es leicht zur Rarefaction des Gewebes daselbst kommen. Als Resultat eines solchen Vorgangs sieht man dann an dieser Stelle ein Fehlen der Bindegewebsschicht oder einen vollständigen Defect. Natürlich kann sich dieser Vorgang an jeder beliebigen Stelle der Iris abspielen und hat nichts mit der Lage der fötalen Augenspalte zu thun. Auf diese Weise dürfte auch der obige Befund zu erklären sein.



2. Beiderseitige congenitale hereditäre (familiäre) Ectopia lentis.

Der 39 jährige Gärtner B. aus Altona consultirte mich wegen hochgradiger Kurzsichtigkeit und fliegenden Mücken. Er gab bei der Gelegenheit an, dass bei ihm bereits in seinem 7. Lebensjahr eine Linsenverlagerung constatirt worden sei. Genau derselbe Befund sei bei seiner Mutter, bei deren Schwester und einer nicht von der letzteren stammenden Cousine erhoben worden.[1] Es handelt sich hier um einen klassischen Fall von Linsenectopie, die aber ausnahmsweise nicht symmetrisch auf beiden Augen, sondern rechts nach oben-aussen und vorn, links nach oben-innen und vorn gerichtet ist, also eine parallele Verschiebung zeigt. Die Iris ist dementsprechend auf beiden Augen im rechten oberen Quadranten buckelförmig prominent, die Vorderkammer daselbst seicht, während sie nach links unten bedeutend vertieft erscheint, und die Iris schlotternde Bewegungen macht. Bei nicht künstlich erweiterter Pupille sieht man den freien Linsenrand auf dem rechten Auge gar nicht, auf dem linken eben am Pupillenrande vorbeistreichen; bei mittlerer Mydriasis — die Pupille lässt sich durch Mydriatica nur sehr langsam beeinflussen — erkennt man beiderseits deutlich, wie der schwarze, scharf contourirte Linsenrand schräg von rechts unten nach links oben aufsteigt und etwas nach hinten gewandt ist. Die Linse scheint in dieser Lage ziemlich fixirt zu sein, denn auch bei Rückenlage des Pat. ist ein Tiefersinken der unteren Linsenpartie nicht festzustellen. Pat. ist,

[1] Anmerk. bei der Correctur: Nachträglich habe ich die Anomalie auch bei dem 6jährigen Töchterchen des Pat. constatirt. Hier ist die Ectopie auf beiden Augen symmetrisch.

soweit er durch die Linse hindurchblickt excessiv myopisch, in der aphakischen Partie schwach hypermetropisch. Während er das rechte Auge wie ein stark kurzsichtiges gebraucht, versteht er links durch geeignetes Zukneifen der Lider die Pupille bis auf den aphakischen Theil zu verdecken und sich so für die Ferne einzurichten. Nach den Angaben des Pat. hat er bisher keinerlei Aenderung in seiner Refraction bemerken können. Es ist deshalb anzunehmen, dass die Lageanomalie der Linse in den 39 Jahren seines Lebens keine wesentlichen Aenderungen erfahren hat. Dennoch beweist der Umstand, dass Pat. seit Kurzem über fliegende Mücken klagt, als deren Grundlage sich bei der Augenspiegeluntersuchung leicht bewegliche Glaskörpertrübungen erweisen, dass die Ectopie, wenn sie auch so viele Jahre hindurch symptomenlos bestanden hat, nicht gleichgültig für den Fortbestand des Sehvermögens ist. Bezeichnend ist dabei, dass nur das linke Auge, welches ständigen Accomodationsanstrengungen unterworfen wird, die Glaskörpertrübungen zeigt, während das rechte accomodationsfreie, myopische Auge bisher intact geblieben ist.

Es liegt, zumal jetzt in der Aera der Fukala'schen Linsenextractionen, der Gedanke nahe, in diesem Falle, um zugleich eine therapeutische Indikation zu erfüllen und dem Pat. ein bequemeres Sehen zu ermöglichen, die Extraction der ectopischen Linse vorzunehmen. Immerhin dürften die Schwierigkeiten und die Gefahren dieser Extraction einer dislocirten, beweglichen Linse schwer genug ins Gewicht fallen, um bis auf Weiteres von dieser Operation abzustehen. Sollte sie sich einmal aus dringenderen Indicationen rechtfertigen und zu einem glücklichen Erfolge führen, so werde ich nicht verfehlen, über dieses Unicum unter den Fällen operativer Beseitigung der Myopie eingehend zu berichten.

II. Beiderseitige angeborene Aniridia, verbunden mit Ectopia lentis und Glaucoma.

Von Professor Dr. W. Goldzieher in Budapest.

Auf meiner Abtheilung im Ofner Allgemeinen Krankenhause befindet sich seit einigen Wochen ein Kranker mit dem im Titel gekennzeichneten Zustande, dessen nähere Beschreibung einiges Interesse darbieten dürfte. Es handelt sich um einen 14jährigen, sonst gesunden, kräftig gebauten und wohlgebildeten Bauernknaben, aus gesunder Familie, in der angeblich noch kein Fall einer angeborenen Augenkrankheit vorgekommen sein soll. Der Knabe hat nach der Versicherung seiner Mutter trotz seiner seit jeher schwachen und auffallenden Augen die Schule besucht, und Lesen und Schreiben erlernt. Erst seit einem Jahre sei er vollständig blind.

Der Knabe bietet thatsächlich einen sehr merkwürdigen und selbst für Augenärzte ungewöhnlichen Anblick. Die Augäpfel sind gross, etwas prominent; dem Fenster oder einer starken Lichtquelle gegenüber gestellt, leuchten sie hellroth auf und lassen die Gefässe des Augenhintergrundes scharf erkennen. Auf beiden Augen ist nahezu derselbe Befund: Die Hornhaut klar, ohne Spur einer Trübung; weder bei auffallendem, noch in durchfallendem Licht lässt sich eine Spur Iris erkennen; dagegen wird schon bei günstiger Beleuchtung mit freiem Auge eine Dislocation der Linse nach oben festgestellt, indem der untere Linsenrand nach oben gerückt erscheint, am rechten Auge mehr als am linken. Dabei sind die Linsen offenbar auch nach vorne gerückt, ja es scheint, dass sie der hinteren Hornhautfläche sehr nahe stehen, sie vielleicht berühren. Beider-

seits hinterer Polarstar. Im Glaskörper schwimmen einige sehr durchscheinende Membranen und Flocken. Der Augenhintergrund zeigt nirgends umschriebene Pigmentheerde, dagegen ist streckenweiser Schwund des Pigmentepithels vorhanden, so dass die Aderhautgefässe wie bei albinotischen Individuen mit aller Schärfe zu sehen sind. An beiden Papillen ist tiefste, steilwandige, glaucomatöse Excavation vorhanden; die Augäpfel sind marmorhart, die Conjunctiva zeigt zahlreiche ausgedehnte und geschlängelte Gefässe ohne Spur eines Reizzustandes. Kein Nystagmus; Schmerzen sind weder während des Spitalaufenthaltes, noch jemals früher vorgekommen. — Die Refraction ist beiderseits höchstgradig myopisch.

In unserem Falle hat sich also zu angeborenem, vollkommenen Mangel der Iris Vorfall der Linse und Glaucoma simplex gesellt, ein Zusammentreffen, das in der Pathologie der Aniridie (Irideremie) nicht zu den häufigen gehört. In der Inauguraldissertation von Paul Tokuss (Iriderem. totalis congenita, Oels 1888) wo 65 Fälle zusammengestellt sind, werden nur 4 Fälle verzeichnet, an denen Excavation der Pupille bemerkt wurde, von denen einer (Fall Kleins) wie mir scheint nicht ganz beweisend nicht für ein Glaucom gehalten, die Excavation vielmehr für eine angeborene Missbildung angesehen wurde. Ausserdem wird noch der Fall Armagnac's verzeichnet, wo mehrere glaucomatöse Anfälle vorkamen, denen durch Anwendung von Eserin erfolgreich begegnet wurde. Seither sind freilich mehrere Fälle hinzugekommen: so der sehr lehrreiche Fall Hirschbergs (Cbl. f. pr. A. 1888, S. 13), der vom 4. Lebensmonat bis zum 10. Jahr beobachtet werden konnte, und wo festgestellt wurde, dass der hintere Polarstar, die Luxation der Linse, Nystagmus, Kurzsichtigkeit und Glaucom sich erst später nach und nach entwickelt hatten, und durch Eserineinträuflungen vorläufig Besserung erzielt werden konnte. Ueber diesen Fall fehlen leider spätere Berichte. Die Besserung dürfte keine andauernde geblieben sein, denn in einem ganz ähnlichen Falle, den ich beobachten konnte und dessen ich in meinem Artikel „Aniridie" in Eulenburg's Realencyclopaedie, III. Aufl., Erwähnung that, war trotz der Einträufelung von Mioticis, sowie nachträglicher Sclerotomie, das Sehvermögen nicht zu retten.

Das Vorkommen von Glaucom in einem irislosen Auge erscheint sicherlich auf den ersten Blick paradox, da wir doch ein Stück Iris herausschneiden, um Glaucom zu heilen. Doch sind heutzutage wohl die meisten Augenärzte darüber einig, dass nicht die Entfernung eines noch so grossen Irisstückes das Glaucom heilt, sondern die ausgiebige Lösung der Iriswurzelverlöthung im Kammerwinkel, verbunden vielleicht mit der Anlegung einer mit dem Fontana'schen Raume communicirenden „Filtrationsnarbe". Es kann demnach auch im irislosen Auge nach den jetzt gangbaren Theorien Glaucom entstehen, wenn Bedingungen vorhanden sind, die zum Verschlusse des Fontana'schen Raumes führen. Bei dieser Gelegenheit möge nun vor allem erwähnt werden, dass Treacher-Collins in einem Falle von angeborener scheinbar vollkommener Aniridie, der zur mikroskopischen Untersuchung gelangte, ein durch die klinische Untersuchung nicht wahrnehmbar gewesenes Iriswurzel-Rudiment nachweisen konnte, so dass also die anatomische Grundlage für einen glaucomatösen Zustand im irislosen Auge auch nach der Kniess'schen Theorie möglich ist. Jedenfalls hat in unserem, wie in allen ähnlichen Fällen der Vorfall der Linse zur Ausbildung der Drucksteigerung beigetragen, da doch wie der Augenschein lehrt, der grösste Theil des Linsenrandes sich gegen die Hornhaut-Lederhautgrenze stemmte, und somit die Bedingung zur Lymphstauung gegeben ist. Wenn auch der untere Theil der Hornhautgrenze (wegen der Verschiebung der Linse nach

oben) frei war, so spricht dies nicht gegen die Möglichkeit obiger Annahme, da der nicht verlegte, kleinere Antheil der Lymphausführungswege mit der Zeit insufficient werden konnte. Schützt doch selbst die gelungenste und sogar wiederholte Iridectomie nicht vor Glaucomrecidiven, und ist der Nutzen des Iridectomie in Fällen von Glaucoma simplex so oft ein zweifelhafter.

Die Frage nach der Genesis der Drucksteigerung in Fällen von Irideremie mit Linsenvorfall erscheint mir durchaus nicht als ein unnützes Theoretisiren, da aus der Beantwortung derselben in unserem Sinne die Regeln für unser therapeutisches Handeln abzuleiten sind. Sollen wir in einem solchem Falle die Hände in den Schooss legen, uns mit der Einträufelung von Mioticis, ut aliquid fieri videatur, begnügen und die sichere Erblindung erwarten? Wenn wir der Ansicht sind, dass der Linsenvorfall die Drucksteigerung vermittelt, so ist uns die Richtschnur für den Eingriff gegeben: da es sich in der Regel um ein beiderseitiges Uebel handelt, so kann wenigstens an einem Auge die Discission der Linse behufs späterer Entleerung versucht werden. Bei schon vorhandener Drucksteigerung müsste allerdings dem durch die Linsenquellung bedingten zu stürmischen Ansteigen des Binnendruckes durch eine Scleralpunktion begegnet werden. Da wir es mit einer Krankheit zu thun haben, deren Prognose zu den traurigsten gehört, so erscheint mir jeder Versuch, der nur im Entferntesten die Aussicht bietet, einen Theil des Sehvermögens erhalten zu können, durchaus gestattet.

Zum Schlusse will ich noch hervorheben, dass, was die Genese der Aniridie betrifft, mein Fall eher für die Theorie Manz, als die Rindfleisch's spricht. Diese Theorien könnte man als die embryologische und die pathologische einander gegenüber stellen, insofern Manz die Ursache des Uebels in verspäteter Lösung des Linsenkörpers von der Hornhaut und dadurch bewirkter ausbleibender oder mangelhafter Ausbildung der relativ spät vorwachsenden Iris sucht, während Rindfleisch geschwürige und perforative Processe der Hornhaut während des intrauterinen Lebens anschuldigt. In unserem Falle war die Hornhaut normal und keine Trübung als Spur irgend eines vorhergegangenen Geschwürprocesses zu sehen.

III. Ein Fall von Retinitis pigmentosa mit Glaucoma.

Von Professor Dr. W. Goldzieher in Budapest.

Die 30jährige R. K. aus Pápa in Ungarn wurde am 11. December v. J. auf meine Abtheilung gebracht. Sie hat bis vor ungefähr einem Jahre sich trotz „angeborener“ Augenschwäche noch als Näherin ernährt; seit dieser Zeit leidet sie an Kopfschmerzen und ihr Sehen verschlimmerte sich derart, dass sie heute nicht mehr allein gehen kann. Ihre sie begleitende Schwester, eine sehr intelligente Geburtshelferin, giebt an, dass die Kranke von gesunden mit einander nicht blutverwandten Eltern stammt, aus deren Ehe acht Kinder stammen, von denen sechs (vier Brüder und zwei Schwestern) an Nachtblindheit leiden und zum Theil bereits so schlecht sehen, dass sie ihren Beruf nicht mehr zu versehen im Stande seien. Einen dieser Brüder habe ich auch seither untersuchen können und typische Retinitis pigmentosa mit erheblicher Gesichtsfeldbeschränkung, Hemeralopie bei sonst guter Sehschärfe, sowie Schwerhörigkeit festgestellt.

Die Kranke ist eine kräftig gebaute Person, schwerhörig bei negativem Befund des Gehörorganes, so dass an ein Labyrinthleiden gedacht werden muss.

Das Sehvermögen ist rechterseits = 0, linkerseits worden etwas excentrisch nach aussen noch in einem Meter Finger gezählt, doch gelingen die Sehprüfungen nicht immer, da die Kranke offenbar ein sehr kleines Gesichtsfeld hat, und erst mühsam suchen und einstellen muss, bis sie den vorgehaltenen Gegenstand wahrnimmt. Die Augäpfel sind gross, etwas prominent, das Weisse des Auges mit zahlreichen, namentlich in der Nähe der Hornhaut ausgedehnten und geschlängelten Gefässen versehen. Die Hornhäute sind vollkommen normal, die Pupillen nahezu ad Maximum ausgedehnt, etwas unregelmässig und starr. In den hinteren Schichten der sonst durchsichtigen Linse ist ein prächtiger Befund zu sehen: eine wie aus dem feinsten Strickwerk gewebte, wie ein Spinngewebe ausgespannte sternförmige Figur, deren Strahlen sich in Gestalt feinster Fäden in der Gegend des Linsenaequators verlieren (Cataracta stellata posterior). Dieser Befund in der Linse ist auf beiden Augen nahezu gleich, ebenso ist beiderseits der Glaskörper verflüssigt, wie man dies auf den zahlreichen, zarten, herumschwimmenden Flocken erschliessen kann. Trotzdem lässt sich der Augenhintergrund bis in alle Einzelheiten sehr genau studiren. Es fällt vorerst die tiefe Excavation der Papillen von ausgesprochenem glaucomatösen Charakter auf, mit an den steilen temporalen Rand gedrängten Gefässen, die fadendünn sind und in die Peripherie nicht mehr verfolgt werden können. Die Pigmentirung des Augenhintergrundes ist unregelmässig, an einigen Stellen ist Atrophie des Pigmentepithels vorhanden, in der Peripherie jedoch sind einige wenige, jedoch ganz typische sternförmige Pigmentfiguren zu sehen. (Was die spärliche Zahl der typischen Pigmentflecke anbelangt, so mag es nicht überflüssig sein, wenn ich anführe, dass bei dem oben erwähnten Bruder der Patientin die verästelten Pigmentfiguren ebenfalls sehr gering an Zahl aber unverkennbar sind, da sie fast ohne Ausnahme längs der fadendünnen Retinalgefässe als Pigmenteinscheidung auftreten, von der einige verästelte Seitenzweige ausgehen.)

Die Tension beider Augen ist entschieden erhöht; die Kranke leidet an Kopfschmerzen, die bald von einem, bald vom anderen Auge ausgehen.

Es handelte sich demnach um ein beiderseitiges Glaucom, das sich an mit typischer Pigmentdegeneration behafteten Augen eingestellt hatte; ein Zusammentreffen, das zu den höchsten Seltenheiten in der Pathologie des Auges gehört.

Nachdem ich die Kranke durch einige Tage einer Eserincur unterworfen hatte, machte ich linkerseits am 17. December eine ausgiebige Iridectomie mit ziemlich peripherem Einschnitt. Die Operation war höchst erschwert dadurch, dass das Auge während des Eingriffes in Raddrehungen fortwährend zuckte, gelang aber dennoch nach Wunsch.

Der Erfolg der Operation bestand zunächst darin, dass der Binnendruck des Auges sich erheblich ermässigte, ja eine Zeitlang unter das Normale sank. Auch die Schmerzen dieser Seite hörten auf, das Sehvermögen hat sich mindestens nicht verschlechtert. Rechterseits wird seither fortdauernd Eserin eingeträufelt, da die Operation wegen der bereits eingetretenen völligen Blindheit aussichtslos ist.

Die Kranke wurde am 2. Februar d. J. mit Eserin entlassen; nach seither eingelaufenen Berichten soll sogar der Zustand sich etwas gebessert haben.

Wie bereits oben bemerkt, ist in der augenärztlichen Literatur von dem Zusammentreffen der Retinitis pigmentosa mit Glaucom bisher wenig die Rede gewesen. Ich finde auch nur einen Fall Bellarminoff's genau beschrieben

(A. f. Augenh., 27. Bd., S. 53), woselbst auch zweier anderer Fälle Mandelstamm's Erwähnung gethan ist. Bei dem vollständigen Mangel pathologisch-anatomischer Daten wäre es verfrüht, sich in Erörterungen über den Grund dieses Zusammentreffens, oder gar über eine etwaige Immunität mit typischer Pigmentdegeneration behafteter Augen gegen Glaucom zu ergehen, weshalb ich mich begnüge, den Fall einfach zur Kenntniss der Fachgenossen zu bringen.

IV. Die in den Jahren 1890—95 am Calcutta Ophthalmic Hospital (Brigade Surg. Lt. Col. R. C. Sanders) behandelten ambulanten Fälle.

Aus dem Englischen von Dr. Moll.

(Schluss.)

Operationen.

Ligatur einer Conjunctivalwarze	10
Schlitzen der Thränencanäle	48
Extraction der harten Cataract	1878
— dislocirter Linse	45
Auflösung der Linse	5
Iridectomie	177
Discission der Kapsel	27
Nadeloperation	9
Pupillenbildung	35
Enucleatio bulbi	58
Staphylom-Operation	48
Tätowierungen von Hornhautflecken	9
Operation des Pterygium	90
— — Thränenfistel	31
Exstirpation eines Lid-Tumors	2
Heilung der Thränencanalstrictur	46
Operation des Thränensackabcesses	47
Operation der Trichiasis	4
— des Strabismus	2
Extraction von Fremdkörpern aus der Vorderkammer	2
Punktion des Bulbus	60
Operation der Einstülpung	2
Paracentese der Vorderkammer	8
Operation des Hypopyon	85

Procentualisches Verhalten der verschiedenen Krankheiten bei 55782 überhaupt behandelten Fällen.

1. Conjunctiva:			
	Gesammtziffer	21835	=39,13 %
	chron. Conj. (Trachom)	6936	=12,43 „
	Pterygium	586	= 1,05 „
2. Cornea:			
	Gesammtziffer	11433	=20,48 %
	Keratitis diffusa	339	= 0,6 „
	Staphylom	391	= 0,7 „

3. Sklera:			
Gesammtziffer	20	=	0,03 %
Staphylom	11	=	0,019 „
4. Iris:			
Gesammtziffer	3426	=	6,21 %
Iritis syphilitica	659	=	1,19 „
Iritis rheumatica	1		
5. Chorioidea und Retina:			
Gesammtziffer	4358	=	7,8 %
Chorioiditis	401	=	0,71 „
Retinitis	2606	=	4,67 „
6. Linse und Kapsel:			
Gesammtziffer	6677	=	13,16 %
Kernstar	5959	=	10,66 „
weicher Star	545	=	0,97 „
Schichtstar	9		
Cataract. cong.	11		
7. Glaucom	545	=	0,97 %
8. Refractionsanomalien etc.:			
Gesammtziffer	2094	=	3,75 %
Myopie	1275	=	2,28 „
Hypermetropie	478	=	0,85 „
Astigmatismus	276	=	0,49 „
Farbenblindheit	6		
Nyctalopie	59	=	0,10 „
9. Thränenapparat:			
Gesammtziffer	567	=	1,01 %
Stricturen	279	=	0,49 „
Fisteln	260	=	0,46 „
Krankheiten der Drüse	28	=	0,05 „
10. Lider:			
Gesammtziffer	1758	=	3,15 %
Einstülpung	125	=	0,22 „
Ausstülpung	41	=	0,07 „
Trichiasis	504	=	0,90 „
11. Strabismus	86	=	0,15 „

Bemerkungen.

Die vielen Fälle von Pterygium sind wahrscheinlich die Folge des Landesbrauches, sich zum Zwecke der Erwärmung oder des Kochens über rauchende Feuer zu setzen, und über ganz Indien verbreitet.

Die geringe Anzahl von Staphylom und Strabismus hat ihre Ursache in der Abneigung des Eingeborenen gegen jede Operation, von der er mehr eine Verstümmelung als eine Verbesserung oder Wiederherstellung seiner Sehkraft erwartet. Cosmetische Rücksichten leiten ihn nicht.

Der einzige beobachtete Fall von rheumatischer Iritis bestätigt die allgemeine Ansicht, dass acuter Rheumatismus unter den Eingeborenen von Indien

selten ist, deren Mehrheit von Vegetabilien lebt. Diejenigen, welche Fleisch essen, thun es mehr mässig, in den unteren Schichten mit Rücksicht auf die Kosten.

Netzhautablösung scheint nicht häufig vorzukommen, wahrscheinlich weil Kurzsichtigkeit selten einen hohen Grad erreicht.

Cataract ist in diesem Bericht häufig vertreten, ebenso wie in denen aller anderen Indischen Hospitäler. Der Grund hierfür ist z. Th. in dem grossen Ruf der behandelnden Aerzte, welcher die Patienten aus weiter Ferne lockt, zu suchen.

Der Schichtstar ist in Bengalen selten, nicht minder Rhachitis. Ich habe in Indien während eines Zeitraumes von 8 Jahren noch nicht einen Fall von Schichtstar und nur 1 oder 2 Fälle von Rhachitis gesehen.

Dr. Griffiths, ein in Cherrapoonjee in Assam, dem regenreichsten Ort der Welt practicirenden Missionar, theilte mir während seines Aufenthaltes in Calcutta im Jahre 1895 mit, dass er in seinem Hospitale nicht selten Fälle von Rhachitis gesehen habe. Ich bat ihn auf Schichtstare zu fahnden und mir Nachricht zu geben. Jüngst schrieb er, er habe im Jahre 1895 unter 4920 Fällen seiner Praxis 7 mal Rhachitis gesehen. Fälle von Schichtstar seien ihm nicht vorgekommen, aber, fügt er hinzu, Cataracte jeder Art seien überhaupt selten unter den Khassias, den Bewohnern von Cherrapoonjee.

Was das Glaucom anbelangt, so sind nicht wenige Fälle die Folge des Starstichs, wie ihn herumziehende Pfuscher ausführen. (Vergl. Hirschberg, Centralbl. f. p. Augenheilkunde Februar 1894 „Ueber den Starstich bei den Hindu". Englisch von mir übersetzt in Indian Med. Gazette 1894, June.)

Refractionsanomalien sind nicht sehr zahlreich. Myopie wurde dreimal so häufig beobachtet wie Hypermetropie. Das lässt vermuthen, dass die Myopie in Bengalen, wo die Civilisation am schnellsten vorgeschritten ist, im Wachsen begriffen ist. Jedoch kann das bis jetzt mit Sicherheit noch nicht ausgesprochen werden.

Es ist unmöglich, ein genaues Zahlenverhältniss anzugeben, in welchem Verhältniss sich die angeführten Krankheiten auf die verschiedenen Rassen vertheilen. Doch lässt die folgende Tabelle, welche die an einem Ohrenleiden an derselben Anstalt behandelten Fälle mit anführt, eine annähernde Schätzung zu.

Die in den Jahren 1890—95 behandelten Ohren- und Augenleiden:

Rasse	Männlich	Weiblich	Kind	Summa
Europäer	1909	1070	491	3470
Eurasier	2336	1642	1451	5429
Muselmänner . . .	11631	1852	3357	16840
Hindu	29741	7547	5491	42779
Andere Rassen . .	2202	718	446	3366
			Insgesammt:	71884

Surg. Capt. F. P. Maynard, Calcutta.

Gesellschaftsberichte.

Société belge d'ophtalmologie in Brüssel.

Erste Sitzung am 20. December 1896.

In der Eröffnungsrede gab der Vorsitzende J. Coppez einen kurzen Ueberblick derjenigen Belgier, welche sich in der Augenheilkunde ein besonderes Verdienst erworben haben; er hob die Entdeckung des Sitzes der Cataract von Brisseau, sowie die Gründung der Annales d'Oculistique durch Cunier besonders hervor. In Brüssel fand die erste Sitzung eines internationalen Ophthalmologen-Congresses statt, woselbst v. Graefe die Iridectomie gegen Glaucom bekannt machte. Dann schritt man zu den Vorträgen.

1. H. Coppez (Brüssel) sprach „Ueber die Classification der infectiösen Conjunctiviten". Zwei Richtungen können angenommen werden: die ältere, welche die anatomische Beschaffenheit und das symptomatische Bild zum Leitfaden hat; die neuere, welche speciell die bacteriologische Aetiologie berücksichtigt. Von mehreren Beobachtern sind bei verschiedenen catarrhalen Conjunctiviten Gonokokken, Weeks' Bacillen, Pneumo-, Staphylo-, Streptokokken, Klebs-Löffler'sche Bacillen vorgefunden. Bei der Conjunctivitis blennorrhoica fand man Gono-, Pneumo-, Staphylo- und Streptokokken; bei der granulären Bindehautentzündung Gono- und Pneumokokken. Bei der phlyctaenulären Bindehautentzündung wurden Pneumo- und Streptokokken, bei der pseudo-membranösen Form Gono-, Pneumo-, Staphylo- und Streptokokken, sowie der Klebs-Löffler'sche und der Weeks'sche Bacillus begegnet.

Die alte Classification hat den Vortheil, dass die Krankheit leicht zu benennen ist und dass die seltenen Formen von den gewöhnlicheren abgeschieden werden; übrigens, mit Ausnahme der Serumtherapie, ist die Behandlung vorwiegend symptomatisch.

Die ätiologische Classification hat den Vortheil, die Ursache des Uebels anzudeuten, wodurch die Prophylaxe erleichtert wird; dann ist die Prognose rationeller anzugeben und kann die Serumtherapie angewendet werden. Als Nachtheile giebt Vortr. an, dass alle Fälle bacteriologisch untersucht werden müssen, was längere Zeit in Anspruch nehmen kann als die Heilung selber; dann werden seltene und häufige Formen zusammengeworfen, und man hat Mühe mit den Mischinfectionen. Vortr. möchte daher die alte Classification beibehalten.

Tacke (Brüssel) wünscht eine gonorrhoische (nur durch Gonokokken hervorgebracht) und eine blennorrhoische Conjunctivitis (von anderen Mikroben herrührend) zu unterscheiden, da sich die Prognose wesentlich verschieden stellt.

2. Rogman (Gent) brachte einen „Beitrag zur Kenntniss der epibulbären Cysten". Die Cyste war congenital und zeigte sich am linken Auge, am inneren unteren Quadranten, hart an der Cornea als kleeblattförmiges Gebilde. Bulbus und Fundus waren normal; bei der Punction erhielt man eine klare Flüssigkeit, ohne dass eine Communication mit der vorderen Kammer bestand. Die Cyste wurde abgetragen; bei der Untersuchung war innen kein Epithel vorhanden, und die Struktur war diejenige der Sclera. Sie gehört demnach zu den seltenen Intrascleralcysten, wovon Redner eine Zusammenstellung der bekannten Fälle giebt.

Van Duyse (Gent) sah bei einem 13jährigen Mädchen eine seröse Cyste, welche ähnlich aussah, und seit zwei Jahren durch Trauma entstanden war. Die

Cyste nahm bis ein Drittel der Hornhaut ein, wo sie die Substantia propria mitten auseinander getrieben hatte; sie ging weit auf die Sclera über. Er fragt, ob der Fall Rogman's nicht von einem Trauma während der Geburt herrühren dürfte.

Nuël (Lüttich) meinte, ob es sich nicht um ein Hygroma der Bursa praetendinea des Musculus rectus internus handeln könnte, wie er einmal einen Fall sah.

Rogman erwiderte, dass die Cyste dazu zu weit von der Bursa entfernt war und mit dieser in keinem Zusammenhang stand.

3. Pergens (Brüssel) sprach „Ueber die Wahl der farbigen Brillengläser". Da es sich darum handelt, dem Auge einen Theil des Lichtes zu entziehen, so soll man den schädlicheren Theil des Lichtes entfernen. Nach seinen Untersuchungen zeigt er die Curven vor, welche er erhielt bei Beleuchtung durch verschiedene Spektraltheile; diese Curven betreffen die Pigmentwanderung, den Verbrauch des Nucleïns, die Zusammenziehung der Stäbchen und Zapfen. Rothes Licht verbraucht am meisten Nucleïn und ist daher dem Auge am schädlichsten; gelb-grünes Licht hat den höchsten Nucleïngehalt, aber die Zusammenziehung der Stäbchen und Zapfen ist hier stark ausgesprochen. Blaues Licht hat etwas mehr Nucleïn verbraucht, aber die Stäbchen und Zapfen sind am wenigsten zusammengezogen, und das schützende und ernährende Pigmentepithel ist hier am stärksten herabgewandert. Vortr. will daher die blaue Farbe als Ruhefarbe für die Retina wählen, und erinnert daran, dass bei den perimetrischen Messungen das Blau am ersten erkannt wird, und bei den meisten Sehnervenleiden am letzten schwindet, was wohl auf den geringen Reiz hindeutet, wodurch diese Farbe hervorgerufen wird.

Vortr. zeigt dann, dass die Rauchgläser das Licht nicht gleichmässig schwächen, sondern in letzterer Linie das Roth noch durchlassen. Sogar ohne Spektroskop bemerkt man das schon, wenn man die zwei dunkelsten Rauchgläser der Société des lunetiers (Paris) übereinander setzt, wodurch eine lebhaft rothe Farbe hervorgerufen wird. Auch die blauen Gläser des Handels lassen viel Roth durch; stellt man die drei dunkelsten blauen Glasplatten nebeneinander, so ist ein schönes Purpur zu sehen. Durch Uebereinanderstellen eines dunkelblau-grünen und eines dunkelblauen Glases erhält man ein reines Blau, das auch aus einer Platte angefertigt werden kann, und welches den gestellten Wünschen entspricht.

4. Lor (Brüssel) theilte „Einige Fälle von pseudo-membranöser Conjunctivitis" mit. Bei einem 2jährigen Jungen war die Prognose schlecht; die Infection war durch Gonokokken bedingt; er genas innerhalb 3 Wochen vollständig. Bei einem Neugeborenen war Ophthalmia neonatorum mit Gonokokken vorhanden; ein Auge wurde mit Höllenstein behandelt; tags darauf Infiltration der Conjunctiva an beiden Augen, stärker an dem nicht mit Lapis behandelten Auge. Genesung mit gesunder Cornea, beiderseits, nach 12 Tagen.

Dann sah er noch drei Fälle, durch Staphylokokken hervorgerufen, welche mit peripheren Hornhauttrübungen einhergingen, welche jedoch der Sehschärfe nicht schaden. Vortr. will bei der pseudo-membranösen Ophthalmie Alles umgehen, was die Ernährung der Conjunctiva erschwert (Kälte, Cauterisation, Scarification, Sublimat), und nur warme Waschungen mit schwachen Antisepticis (Borsäure, Formol $^1/_{2000}$) anwenden. Nur wenn jedes Infiltrat verschwunden ist, kann man Höllenstein erst in 1,5proc., dann in 3proc. Lösung gebrauchen.

5. Vanderstraeten (Brüssel) sprach auch „Ueber pseudo-membranöse Conjunctivitis". Er sah vier Fälle, wovon zwei durch Streptokokken bedingt waren; hiervon ging ein Fall in Heilung und ein Fall in Verlust des Auges über. Ein Fall war durch Staphylokokken hervorgerufen und endete mit Verlust des Sehvermögens; der vierte ist nicht bacteriologisch bestimmt.

Bei dem ersten Streptokokkenfalle ging die rechte Cornea eines 8jährigen Knaben innerhalb 3 Tagen zu Grunde; die Pseudomembranen bildeten sich noch $2^1/_2$ Monat weiter. Das Kind bekam, bevor das bacteriologische Ergebniss bekannt war, bei durchsichtiger Hornhaut, zwei Antidiphtherieserum-Einspritzungen. Zwölf Stunden nach der ersten Injection trat Cornealtrübung und später Nekrose ein. Am 13. Tage nach dieser Einspritzung traten Gelenkschmerzen und Erytheme auf. Die Temperatur ging über 38° und stieg am dritten Tage auf 39,3°. Vortr. warnt vor Seruminjectionen und will diese nur anwenden, wenn der Löffler'sche Bacillus erkannt ist. Die Hornhaut soll nicht durch Ulceration, durch Bacterien hervorgerufen, sondern durch Nekrose wegen schlechter Zufuhr der Nährstoffe zu Grunde gehen.

Vortr. nimmt croupöse und diphtheritische Formen als ein Krankheitsprocess zusammen, und schlägt vor, den Namen Diphtherie einfach aus der Heilkunde zu streichen.

Van den Bergh (Brüssel) will den Namen Diphtherie für die Formen, durch Löffler's Bacillus bedingt, beibehalten wissen, da man für die anderen Bacterien von diphtheroiden Formen redet. Höllenstein soll bei allen diesen Formen umgangen werden.

Coppez meint, dass im obigen Falle nicht das Serum, sondern die Streptokokken die Schuld vom Fieber mit dem Erytheme tragen. Er sah zwei Fälle von Streptokokken-Infection mit letalem Ende. Die Nekrose der Cornea ist nach ihm dem Vorhandensein der Toxine zuzuschreiben, nicht der schlechten Ernährung der Hornhaut.

Vennemann (Löwen) und Rogman sahen nur leichtere Fälle, welche sämmtlich in Genesung ausgingen.

Lebrun de Brabant (Brüssel) sah sechs Fälle pseudo-membranöser Conjunctivitis, wovon zwei durch Löffler's Bacillen, die anderen durch Strepto- und Staphylokokken bedingt waren. Er reinigt den Conjunctivalsack häufig durch Waschungen mit Sublimat $^1/_{3000}$, oder Höllenstein $^1/_{600}$; dann träufelt er 4proc. Jodnatrium ein, wonach gleich 2proc. Höllenstein folgt. Es bildet sich Jodsilber statu nascente, welches sich überall einkrustet und allmählich von der Conjunctivalflüssigkeit in Chlorsilber übergeführt wird. Sämmtliche Fälle heilten vollkommen.

6. Van Duyse (Gent) und Rutten (Namur) theilten einen interessanten Fall einer „angeborenen Anomalie des Thränencanals" mit. Ohne Abbildung ist ein Referat darüber schwer zu geben. Es war doppelte Hasenscharte, Colobom der beiden linken Augenlider mit Beweglichkeitsbeschränkung des Bulbus; der Thränencanal ging vom Colobom des unteren Lides bis zur linken Hälfte der Oberlippe; ausserdem verband ein fibröser Strang diese beiden Theile.

7. Venneman (Löwen) sprach „Ueber eine tropische Ophthalmie" oder Congo-Augenkrankheit. Es handelt sich um diffuse Chorio-retinitis, meistens einseitig, oft das eine Auge nach dem andern befallend. Man bemerkt eine Trübung des Glaskörpers, welche nicht immer dem Grad der Verschlechterung des Sehvermögens entspricht; es scheinen dann retrobulbäre Processe vorhanden zu sein; der vordere Abschnitt des Bulbus ist nicht ergriffen. Nachrichten aus

dem Congo zu Folge kommt die Krankheit nicht nur bei den Weissen, sondern häufig bei den Negern vor. Einige werden auf der Rückreise befallen. Heilung tritt spontan innerhalb einer Woche ein. Syphilis und Malaria waren ausgeschlossen.

Pergens sah einen 27jährigen Congo-Reisenden, wo die Krankheit auf der Heimreise am rechten Auge ausgebrochen war. Auch der vordere Bulbusabschnitt war stark ergriffen und es waren periorbitale Schmerzen vorhanden. Es machte den Eindruck einer rheumatischen Ophthalmie. Patient wurde mit Salipyrin, warmen Umschlägen, Atropin, später Eserin behandelt, Heilung erfolgte erst nach 7 Wochen. Syphilis war nicht vorhanden; der Betreffende hatte an Hämaturie gelitten.

Tacke sah drei Congo-Fälle; bei allen war der vordere Bulbusabschnitt mitergriffen; die Heilung forderte bis über 3 Monate.

Vanderstraeten, Rutten, van Duyse sahen ähnliche Fälle, wie Venneman angab.

De Lantsheere (Brüssel) sah einen Congo-Fall, wo nur Verschlechterung der Sehschärfe vorhanden war, ohne ophthalmoskopische Veränderung und ohne dass eine Allgemeinerkrankung vorlag.

Demonstrationen:

1. Rutten zeigte einen Fall von „linksseitiger Hemiatrophia facialis". Die Lider können mit Anstrengung geschlossen werden; während des Schlafes bleiben sie (links) offen. Bulbus und Fundus normal. Kein Thränenfluss; eine leichte Parese des äusseren Oculomotoriusgebietes.

2. Bullot (Brüssel) stellte einen Hund vor, welcher „durch Aethylenchlorid betäubt" worden war. Die beiden Hornhäute sind weiss und geschwollen. Die Trübung entsteht tags nach der Anästhesie; das Endothel der Lamina Descemeti ist theilweise nekrosirt; das Kammerwasser dringt in die Hornhaut. Macht man nach der Betäubung eine Paracentese der Hornhaut, so tritt die Trübung nicht ein, da das in dem Humor aqueus enthaltene Aethylenchlorid mit ausfliesst. Eine neue Inhalation von Aethylenchlorid lässt die Trübung vermindern, durch Osmose von der vorderen Kammer aus, wodurch das Wasser theilweise aus der Hornhaut zurückgeht. Pergens.

Journal-Uebersicht.

Orvosi Hetilap „Szemészet". 1896. Nr. 1.

1) **Echinococcus retrobulbaris**, von Dr. László v. Issekutz.

Verf. berichtet über einen Fall von Echinococcus retrobulbaris bei einem 12jährigen Knaben. Die Krankheit datirt seit $1^1/_2$ Jahren und betraf das rechte Auge. Das obere Lid und die untere Uebergangsfalte sind sehr stark geschwollen; der Augapfel nach unten-aussen stark vorgetrieben. Oben-aussen am Orbitalrand befindet sich unter der Conjunctiva ein glattes, weiches, fluctuirendes Gebilde. Pupille weit; Tension vermehrt. Bei dem Versuche, den Bulbus zu reponiren, stösst man auf weiche Resistenz. Stauungspapille; S = Handbewegung. — Die Probepunction weist durchsichtige Flüssigkeit als Inhalt nach. Der extirpirte Tumor (Dr. Vas) präsentirt sich als Echinococcus-Cyste. — 3 Wochen nach der Operation ist das Auge äusserlich normal, $S = {}^6/_{20}$. Papille entfärbt, Rectus ext. geschwächt.

2) **Blepharospasmus idiopathicus operált esete,** von Dr. László v. Issekutz. (Ein operirter Fall von Blepharospasmus idiopathicus.)

Issekutz resecirte den N. facialis in einem Falle von sehr schwerem Blepharospasmus idiopathicus nach den Angaben Prof. Schulek's. Das Leiden bestand seit 4 Jahren, die Krämpfe traten in Zwischenräumen von 10 bis 15 Minuten auf und dauerten bisweilen auch eine $^1/_2$ Stunde. Nach der Resection auf der rechten Seite sistirte der Krampf auf dem rechten Auge. Die 8 Tage später auch auf der linken Seite vollführte Resection heilte die Krankheit vollständig. Seit mehr als 1 Jahr kein Recidiv.

---

3) **Az uvea sarcomájáról 29 exet alapján,** von Dr. Emil v. Grósz (Ueber das Sarcom der Uvea auf Grund von 29 Fällen).

Fortsetzung und Schluss des Artikels: 1895, Szemészet Nr. 4. — Den Auszug siehe: Centralblat f. prakt. Augenheilk. 1895, December, S. 364.

---

4) **Elephantiasis palpebrarum,** von Dr. Emil v. Grósz.

Auszug, s. Centralblatt f. prakt. Augenheilk. 1896, Mai, S. 150.

---

5) **Cysticercus subconjunctivalis bulbi,** von Dr. Sándor Vas.

V. beobachtete unter der Conjunctiva bulbi, unweit von der linken Cornea eine erbsengrosse, bewegliche, unempfindliche Blase, die nach der Entfernung sich als Cysticercus erwies. Heilung in 24 Stunden.

---

6) **Carcinoma tarsi,** von Dr. Emil v. Grósz.

Auszug, s. Centralblatt f. prakt. Augenheilk. 1896, Juli, S. 217.

Nr. 2 u. 3.

7) **A tabes dorsalis tünetci a szemen,** von Dr. Emil v. Grósz. (Augen-Symptome bei Tabes dorsalis.)

Auszug, s. Centralblatt f. prakt. Augenheilk. 1896, Juni, S. 181.

---

8) **A szemteke egész tartalmának clőesése intraocularis vérzés következtében,** von Dr. Fridolin v. Blaskovics. (Vorfall des ganzen Bulbus-Inhaltes nach intraocularer Blutung.)

Der mitgetheilte Fall bezieht sich auf eine seit 10 Jahren an Glaucom erblindete Frau, bei der 1 Tag vor der Aufnahme eine, mit heftigen Schmerzen verbundene, starke Blutung aus dem linken Auge erfolgt war. — Auf dem Scheitel der Cornea sitzt ein schwarzer Tumor von Form eines Pilzes und Grösse einer kleinen Nuss. T + 1. Keine Lichtempfindung. Enucleation. — Die histologische Untersuchung erwies, dass sich vor der 6—7 mm grossen Perforationsöffnung der Cornea der ganze Bulbusinhalt befindet, und zwar aussen die umgestülpte, degenerirte Retina, dann die oedematöse Chorioidea, mit zahlreichen Blutungen; an der Basis befinden sich die Iris und Corpus ciliare. Der Vorfall hängt nur mit einem dünnen Faden mit der Insertionsstelle des Corpus ciliare an der Sclera zusammen. Aus dem mit Blutcoagulum erfüllten Augapfel fehlt der ganze Bulbusinhalt. Der atrophische Sehnerv ist glaucomatös excavirt. B. nimmt durch spontane Perforation hervorgerufene retrochorioidale Blutung an, die zugleich aus mehreren Gefässen erfolgte, und zunächst nach Entleerung der Linse und des Glaskörpers Retina und Chorioidea umstülpte und sodann durch die Pupille und Perforationsöffnung nach aussen trieb. An letzter Stelle verliessen Corpus ciliare und Iris die Augenhüllen.

---

9) **A sphincterolysis anterior-ról 47 újabb eset alapján**, von Dr. Kornél v. Scholtz. (Ueber Sphincterolysis anterior auf Grund von 47 neueren Fällen.)

Verf. ergänzt die durch Prof. Schulek vor 4 Jahren mitgetheilten Fälle von Sphinterolysis anterior. In den tabellarisch mitgetheilten 47 Fällen und in den durch Prof. Schulek veröffentlichten 29 Fällen war vollkommener Erfolg in 36, kein Erfolg in 5 Fällen, in den übrigen Fällen waren bloss der eine Colobomschenkel vollkommen frei geworden. Verlust nach der Operation: 0. Sch. kommt, die Prognose der Operation betreffend, zu folgenden Schlüssen: 1. Die besten Resultate geben die bei alten Cicatrices adhaerentes vollführten Operationen, während 2., bei vor Kurzem entstandenen Iriseinheilungen die wenigst befriedigenden Ergebnisse sind. 3. Nicht absolute secundäre Glaucome werden geheilt, auch wenn nur der eine Colobomschenkel frei würde; dagegen ist der Erfolg bei absolutem Glaucom, auch bei freigewordenen Colobomschenkel, fraglich. 4. Bestehende Reizungen stören den Erfolg nicht, wenn nur die Narbe lang bestanden hat.

Vermischtes.

1) Zur Pathogenese des angeborenen Augenlidcolobomes.

Offener Brief an Herrn Prof. Dr. W. Goldzieher in Budapest.

Sehr geehrter Herr College!

In einem recht interessanten Aufsatz[1] über den Fall eines doppelseitigen angeborenen Lidcolobomes behaupten Sie vollkommen richtig, „dass es Fälle von Lidcolobomen gibt, auf welche keine einzige der von verschiedenen Autoren aufgestellten zahlreichen Theorien so recht passt.“ Gewiss haben Sie dabei die sogenannten reinen Fälle im Auge gehabt, bei welchen das Auge mit dem unteren Lide und das Gesicht durchaus wohlgebildet sind. Für solche Fälle glauben Sie annehmen zu müssen, „der Descensus palpebrae superioris, d. h. die Bildung der vom oberen Orbitalrande sich herabsenkenden Hautduplicatur, finde nicht gleichmässig, in einem Tempo von oben nach unten statt, sondern von den Seiten her, gewissermaassen in einer geschweiften Linie.“ Diesen Vorgang in der Entwickelung der Lider, den Sie als eine bloss wahrscheinliche Hypothese aufstellen, habe ich schon vor Jahren durch meine Untersuchungen streng bewiesen und zur Erklärung des angeborenen Lidcolobomes bereits angewandt. Desshalb bin ich nicht mit Ihnen einverstanden, wenn Sie weiter fortfahren: „aber ob die vom Orbitalbogen herniedersteigende Hautfalte nicht in einer bestimmten Epoche ihres Wachsthums in einer gegen den künftigen Lidrand zur concav geschweiften Falte wachse, kann heut zu Tage noch mit Bestimmtheit kaum Jemand bestreiten noch behaupten.“ Dies zu behaupten, habe ich das volle Recht, wie es sich gleich zeigen wird.

Bei Kalbsembrya von 20—22 mm Länge stellt das Auge einen steilen Hügel dar, der zum grössten Theile frei liegt. Das relativ raschere Wachsthum und die Ausbildung der Kopfplatten führt später zur Bildung einer ringförmig den Bulbus umgebenden Rinne, von deren Rändern die Augenlider entstehen. Am oberen und unteren Rande der Lidrinne erhebt sich das Mesoderm in Form von

[1] Centralblatt f. praktische Augenheilkunde, Nr. 12, 1896.

Hautfalten, die bei Embrya von 4,7 cm Länge kaum den Rand der Cornea überschreiten. Ungefähr zu dieser Zeit beginnt die Verwachsung der Lidspalte. Die Verwachsung schreitet ziemlich gleichmässig von den beiden Commissuren zum Centrum vor. Bemerkenswerth ist, dass an denjenigen Stellen, wo die Lider noch nicht verwachsen sind, dieselben stark auseinander weichen, indem ihre nicht verwachsenen Ränder steile Bögen beschreiben. Am oberen Lide ist der ausgeschweifte Verlauf des Lidrandes besonders prägnant ausgesprochen. Es macht im Ganzen den Eindruck, als ob die zur Zeit der Verwachsung der Lidspalte noch sehr kurzen Lider durch die allmählich von den Commissuren aus sich bildende Epithelialnaht gewaltsam gegeneinander gezogen und gedehnt werden, um den vorderen Abschnitt des Bulbus zu bedecken. Im weiteren Verlaufe scheint der Rand des unteren Lides beinahe geradlinig zu verlaufen, während der des oberen noch längere Zeit ausgebuchtet bleibt; erst am Ende des Processes wird er dicht an das untere Lid angezogen. Der Vorgang des Lidspaltenschlusses spielt also eine wichtige Rolle in der Entwickelung der Lider; ihm verdanken ja zum grössten Theile sowohl die Lider als Commissuren ihre Form, welche dieselben auch definitiv beibehalten.

Es lag nun nah, die aufgefundenen Thatsachen zur Erklärung des fraglichen Formfehlers heranzuziehen. Werfen wir nämlich einen Blick auf die Fig. 4 c, denken wir uns, die Verwachsung der Lider mache von da an keine Fortschritte, so werden an den Lidrändern, eine weitere normale Entwickelung vorausgesetzt, Ausbuchtungen zurückbleiben, und wir würden also in diesem Falle ein Colobom an beiden Lidern entstehen sehen. Bei der Hemmung der Verwachsung in einem fortgeschrittenen Stadium und unter der obigen Bedingung würde das Colobom sich nur am oberen Lide ausbilden können; denn es gleicht sich, wie wir schon gesehen haben, die Ausbuchtung am unteren Lide früher aus, als am oberen (Fig. 4 d). Das Colobom ist also keine Spaltbildung; es kommt nur durch Störung in dem regelmässigen Processe der Verwachsung der Lidspalte zu Stande, wobei die Lidränder, gewöhnlich in der Mitte, nicht vereinigt werden und in ihrer ursprünglichen Lage verharren.

Dies ist in kurzen Worten das Ergebniss meiner Untersuchung über diesen Gegenstand, über Einzelheiten verweise ich auf die Originalabhandlung.[1]

Damals war ich geneigt, für die Lidcolobome insgesammt einen einheitlichen und zwar den eben von mir auseinandergesetzten Entstehungsmodus anzunehmen, jetzt aber, nachdem die Casuistik dieser Liddefecte so wesentlich bereichert wurde, denke ich, dass complicirte, atypische Fälle durch andere später aufgetauchte Hypothesen erklärt werden können.

Es freut mich, dass Sie auf Grund klinischer Erfahrung zu der Ansicht gelangt sind, die ich schon viel früher auf Grund embryologischer Studien ausgesprochen hatte. Immerhin bleibt es eine traurige Thatsache, dass die Resultate meiner Arbeit allen Fachgenossen, welche über die Pathogenese des Lidcoloboms schrieben, während dieser langen Reihe von Jahren vollkommen unbekannt blieben, obgleich dieselben in einem leicht zugänglichen Archiv veröffentlicht wurden.

In der That, habent sua fata libelli!

Mit collegialem Gruss

Th. Ewetzky.

Moskau, d. 15./II. 97.

---

[1] Arch. f. Augenheilkunde. Bd. VIII. 1879.

2) Zurücknahme der im Februar-Heft über die Ursache der Körnerkrankheit gemachten Mittheilung.

Von Professor Dr. Burchardt.

In Präparaten, die von verschiedenen mit Trachom nicht verbundenen Bindehauterkrankungen entnommen waren, habe ich in jüngster Zeit die von mir als Trachomkörper bezeichneten, im Epithel enthaltenen Gebilde zum Theil in grosser Zahl gesehen. Ich bin hierdurch zu der Ueberzeugung gelangt, dass diese Gebilde zu der Körnerkrankheit in ursächlicher Beziehung nicht stehen können und daher den Namen Trachomkörper nicht verdienen.

Indem ich also anerkenne, dass ich in Bezug auf die Ursache des Trachoms geirrt habe, halte ich andererseits aufrecht, dass die Follikelmasse oft dem Epithel unmittelbar anliegt, und dass die Behandlung des Trachoms mittelst galvanokaustischer Zerstörung der einzelnen Follikel den anderen Behandlungsmethoden überlegen ist.

Bibliographie.

Zur Diagnostik der Sehstörungen mit besonderer Berücksichtigung der Simulationsfrage, von Stabsarzt Dr. Roth in Potsdam. (Der Militärarzt. Nr. 1 u. 2. Wiener med. Wochenschr. 1897. Nr. 3.) Astigmatismus ist bekanntlich der häufigste Grund jener Sehschwäche, bei der früher die Diagnose Amblyopie ohne Befund gestellt wurde. Unter 1900 Militärpflichtigen fanden sich 7 $^0/_0$ Astigmatiker mit As $>$ 1 D. R. empfiehlt den Militärärzten zur Feststellung der Refraction die Schattenprobe, zu deren Durchführung jeder beliebige Planspiegel nebst einigen Convexlinsen ausreicht. Ueber manche Fälle von Sehschwäche giebt schon das Placido'sche Keratoscop Aufklärung. Astigmatismen von 1,5 Dioptrien und mehr lassen sich damit erkennen. Zur Uebung mit diesem Apparate empfiehlt er normale Augen durch Cylinderlinsen in astigmatische zu verwandeln. Durch diese Versuche wird auch ein Mittel zur ungefähren Messung des As an die Hand gegeben, indem man die auf der astigmatischen Hornhut entstehenden Ellipsen durch Cylindergläser in runde Ringe verwandelt; der wirklich vorhandene Astigmatismus ist dann doppelt so stark, wie das Cylinderglas. Ist man nicht sicher, ob die kreatoscopischen Ringe elliptisch oder rund sind, so genügt die Anwendung eines schwachen Cylinders, den man während des Kreatoscopirens dreht. Besteht schwacher As, so giebt es eine Stellung des Glases, welche die schwach angedeuteten Ellipsen rund macht, eine andere, welche dieselben verstärkt. R. hat zu diesen Zwecken, Cylindergläser mit Handhaben versehen, an welchen die Gläser drehbar sind. Bei Correction des As verordne man Gläser, die etwa 20 $^0/_0$ schwächer sind, als die best corrigirenden. Ist kein As vorhanden, so hat man bei Amblyopien ohne Befund Gesichtsfeld zu prüfen und sicherzustellen, ob nicht centrale Farbenscotome vorhanden sind. Zur Entlarvung von Simulanten empfiehlt R. folgendes Verfahren: Im halbdunkeln Zimmer werden 2 brennende Kerzen übereinander gehalten, nachdem der zu Untersuchende 2 Flammen constatirt hat, tritt der Arzt vor ihn und setzt ihm ein Prisma vor ein Auge. In dieser Zeit wird unvermerkt eine Flamme ausgeblasen. Der Simulant wird sich dadurch verrathen, dass er auch jetzt noch 2 Flammen zu sehen, angiebt. Schenkl.

Um Einsendung von Separatabdrücken wird gebeten.

Verlag von Veit & Comp. in Leipzig. — Druck von Metzger & Wittig in Leipzig.

Centralblatt

für praktische

AUGENHEILKUNDE.

Herausgegeben von

Prof. Dr. J. Hirschberg, Geh. Med.-Rath, in Berlin.

Monatlich ein Heft. Preis des Jahrganges 12 Mark. Zu beziehen durch alle Buchhandlungen des In- und Auslandes und die Postanstalten des Deutschen Reiches.

Mai. Einundzwanzigster Jahrgang. 1897.

I. Sehstörungen beim Schiessen.

Von **H. Schmidt-Rimpler.**

Die Frage der Correction des Seh-Apparates beim Schiessen ist bisher von den Ophthalmologen literarisch wenig behandelt worden. Der Aufsatz von Moll: „Ein optisches Hülfsmittel für alterssichtige Büchsenschützen" hat daher gewiss Manchem in dankenswerther Weise Neues geboten; mich

hat er ganz besonders interessirt, da ich die Sehstörungen, die beim Schiessen hervortreten, in meinen „Bemerkungen zu wirklicher und simulirter Sehschwäche und Gesichtsfeldeinengung"[1] ebenfalls besprochen habe. Die Vortheile des Diopter für den Presbyopen sind darin von mir auch anerkannt; ich meine jedoch, dass das Visir meist gar nicht fortzufallen braucht.[2] Da die Randstrahlen durch die kleine Oeffnung ausgeschlossen sind, so wird auch das Visir und die Kimme derselben scharf gesehen; letztere um so eher, da das durch dieselbe einfallende Licht sie stark beleuchtet. Einen Mangel aber hat das Diopter: es fallen bestimmte Partien des Gesichtsfeldes, die durch die Scheibe, in der die zum Durchsehen bestimmte kleine Oeffnung sich befindet, gedeckt sind, bei seiner Anwendung ganz aus. Je weiter die Oeffnung sich vom Auge befindet, um so kleiner ist das um den Fixationspunkt liegende Gesichtsfeld. Wie an oben angeführter Stelle mitgetheilt, erhielt ich bei einer Diopterscheibe von 32 mm Durchmesser und 1 mm Oeffnung und möglichstem Anlegen meines Auges an dieselbe beim Zielen, im horizontalen Meridian des Gesichtsfeldes temporal einen Ausfall vom 60. bis zum 10. Grad (peripher sieht man neben der Scheibe vorbei), nasal vom 52. bis zum 10. Grad; es giebt dies also um den Fixationspunkt nur ein Gesichtsfeld von 10 Grad Ausdehnung. Steht das Diopter circa 10 cm vom Auge entfernt, so liegt das ausfallende Gesichtsfeld temporal- und nasalwärts zwischen dem 15. und 30. Grad; der Umfang des centralen Sehens ist mithin ausserordentlich klein.

Es ist übrigens auffallend, mit wie mangelhaftem Sehen oft gut geschossen wird. So ist es nicht selten, dass Star-Operirte gute Schützen sind. Abgesehen von der grossen Zerstreuungsweise der Schrotkörner, ist auch beim Kugel-Schuss gewöhnlich das Ziel-Object verhältnissmässig gross. Selbst für die maximalen Anforderungen an Schiessleistungen, die den Soldaten gestellt werden, genügt zum Erkennen und Zielen auf die Sectionsscheibe für 600 Meter — Nachmittags 6 Uhr im August geprüft, wo die Sonne sich schon sehr dem Horizonte näherte und die Scheibe nicht direct beleuchtete — eine Sehschärfe von noch nicht ganz $^1/_2$. Auf der Scheibe sind 5 Soldaten gemalt: bei voller Sehschärfe sah man noch die Köpfe als weisse Rundungen, ohne sie jedoch scharf von einander trennen und zählen zu können, bei $S < ^1/_2$ sah man sie als weisse Linien. Auch auf der Strichscheibe, die in 600 m zu beschiessen ist, erkannte man bei $S < ^1/_2$ noch Andeutungen von dem schwarzen Strich und Spiegel auf dem weissen Grunde, die immerhin genügten, um gut darauf zielen zu können.

Da demnach eine gewisse Herabsetzung der Sehschärfe für die Ferne nicht allzu viel schadet, es aber zum Zielen auf scharfes Sehen des Kornes und des Visires — letzteres durch den Lichteinfall in der Kimme leichter

[1] Festschrift zur 100jähr. Stiftungsfeier des medicinisch-chirurgischen Friedrich-Wilhelm-Institutes. Berlin 1895.

[2] Ist mir von einem hervorragenden Jäger bestätigt worden. H.

erkennbar — besonders ankommt, so ist es verständlich, dass Presbyopen mit schwächeren und für den in Rede stehenden Zweck besonders ausgesuchten Convexgläsern, selbst wenn dieselben für die Ferne übercorrigiren, doch ganz gut schiessen. Das Nachvornrücken des Visirs findet schliesslich in der zu grossen Annäherung an das Korn seine Grenze, da eben dann auch die richtige Einstellung des Laufes aufhört und das Verhältniss sich nicht besonders von dem unterscheidet, wo das Visir überhaupt fehlt.

Auch für jugendliche Hyperopen und Kurzsichtige gilt das Princip, lieber für die Ferne etwas schlechteres Sehen bestehen zu lassen, wenn nur Visir und Korn gut erkannt werden. Dies kommt am häufigsten zur Geltung bei Myopen, die nicht an das Tragen von Concavgläsern gewöhnt sind, und bei latenter Hyperopie. Bisweilen zeigen sich eigenartige Accommodationsstörungen. So kommen Soldaten — besonders Einjährige — öfter mit der Klage, dass sie die Schiessanforderungen nicht erfüllen könnten, weil ihnen beim Zielen plötzlich das Visir ganz undeutlich würde, oder in anderen Fällen, dass das Ziel selbst plötzlich verschwinde. In ersterem Falle handelt es sich in der Regel um Hyperopen, die auf längere Zeit die erforderliche Accommodationsanstrengung nicht aushalten, in dem anderen um Accommodationskrampf. Die Aufregung, die bei dem Bestreben, möglichst gut zu schiessen, entsteht, spielt gewöhnlich dabei eine Rolle; meist verschwinden die Beschwerden bei einiger Uebung von selbst. Sonst würde die entsprechende Therapie mit Convexgläsern, Atropinisirung etc. eintreten müssen.

II. Ueber der Tuberculose ähnliche Augen-Erkrankungen mit säure-resistenten Bacillen.

Von Dr. Ginsberg.

Es ist bekanntlich oft ausserordentlich schwierig, auf anatomischem Wege die Tuberculose absolut sicher zu diagnosticiren, da die meisten maassgebenden Autoren jetzt auf dem Standpunkt stehen, dass sie die einzelnen, früher als charakteristisch betrachteten histologischen Eigentümlichkeiten nicht mehr als ausschliesslich der Tuberculose zukommend ansehen. Wohl nur Baumgarten vertritt, soviel mir bekannt ist, die entgegengesetzte Meinung; er sagt, dass Langhans'sche Riesenzellen, besonders in der Formation des Wagner-Schüppel'schen Tuberkelknötchens, beim Menschen ausschliesslich bei Tuberculose und nur bei solchen syphilitisch gummösen Producten vorkommen, bei denen fast stets anderweitige unzweifelhafte Zeichen bestehender oder überstandener tuberculösen Infection sich nachweisen lassen.[1] — Wo aber nicht alle diese Eigentümlichkeiten zusammen

[1] Virchow's Archiv Bd. XCVII.

vorkommen, ist auf Grund des histologischen Verhaltens allein oft ein sicheres Urtheil nicht abzugeben. Der Name „Tuberculose“ ist uns eine Vocabel geworden, bei welcher der ursprüngliche Sinn nicht mehr in den Vordergrund tritt, da wir die Diagnose nicht mehr anatomisch, sondern ätiologisch zu fassen suchen, nachdem wir einen so wesentlichen ätiologischen Factor wie KOCH's Bacillus kennen gelernt haben. Wo wir diesen nachweisen können, nehmen wir als sicher „Tuberculose“ an, ganz ohne Rücksicht darauf, ob typische Knötchen da sind oder nicht. Am frischen Material ist der Nachweis durch die Impfung gewöhnlich leicht zu erbringen. Erlaubt das der Zustand des Präparates nicht mehr, so sind wir darauf angewiesen, in den Schnitten die Bacillen durch die Färbung zur Darstellung zu bringen. Da es sich meist nur um die Unterscheidung zwischen Tuberculose und Syphilis handelt, so haben wir in dem positiven Ausfall der Schnittfärbung ein sicheres Moment für Erkennung der ersteren. Denn die Fähigkeit, Farbstoffe bei nachheriger Behandlung mit Mineralsäuren festzuhalten, haben, soweit bisher bekannt war, ausser den Tuberkelbacillen nur Smega- und Leprabacillen. Selbstverständlich ist auch das morphologische Verhalten sorgfältig zu berücksichtigen.

Durch die Güte des Herrn Geh.-Rath HIRSCHBERG bin ich in der Lage, über zwei Fälle zu berichten, die klinisch nicht als Tuberculose anzusehen waren, bei denen aber die anatomische Untersuchung der Tuberculose ähnliche Verhältnisse ergab und bei denen sich von den Tuberkelbacillen morphologisch verschiedene Bacillen fanden, welche die Säureresistenz, welche bisher nur den erwähnten Mikroorganismen zugesprochen wurde, ebenfalls besassen.[1]

Fall I. Herr J. S., 26jähr., kam am 15./V. 1894 mit der Klage in die Poliklinik, er sei auf dem linken Auge vor $1^1/_2$ Jahren unter schmerzhafter, beim Militair entstandener Entzündung erblindet; er fürchte jetzt auch das rechte Auge zu verlieren, da er hier Flocken sehe. Lungenleiden und Lues wird in Abrede gestellt; doch fand sich auf der rechten Seite verschärftes Exspirium und bei normalem Percussionsschall knackende Geräusche beiderseits. Besonders rechts bestand Spitzenkatarrh.

Auf dem linken Auge war wegen starker, membranöser Glaskörperflocken ein Bild des Hintergrundes nicht zu erhalten, die Pupille war rund. S = Finger: ca. 2'. Gesichtsfeld oben, aussen und unten eingeschränkt (auf dem HIRSCHBERG'schen Schema von oben aussen herum gezählt: 30°, 40°, 40°, 40°, 45°, 45°, 50°, 55°, 60°, 70°, 60°, 55°). Rechts: O. n. S = $^{15}/_{xxx}$ + 0,75, Sn $1^1/_2$: 8"; Gesichtsfeld normal. Urin normal. Am 16./VI. 1894 hatte sich der Befund geändert. Die Pupille war unten an

[1] Da die Augen in MÜLLER'scher Flüssigkeit gehärtet waren, ist die Anwendung des GRAM'schen Verfahrens leider nicht möglich gewesen.

der Linsenkapsel breit adhärent; auf letzterer lagen drei Punkte. Im Glaskörper sah man oben einige Balken, ganz unten einen stahlgrauen, gefässlosen Buckel. S = Finger: 4′. Die Gesichtsfeldeinengung hatte zugenommen (30°, 25°, 30°; 45°, 40°, 30°; 20°, 30°, 40°; 40°, 35°, 30°). — Die Sehkraft nahm immer mehr ab. Am 19./I. 1895 war das Auge mässig geröthet, schmerzfrei, die Pupille länglich verzogen und ganz unregelmässig. In den tiefen Hornhautschichten grobe Punkte. Iris stark hyperämisch und gewuchert, hier und da auch atrophisch, doch sind in den Krypten tuberkelähnliche Bildungen nicht zu sehen. $S = \frac{1}{\infty}$. Rechts: $S = {}^5/_8 + 1{,}0$, G.F. n. Sn $1^1/_2$. — Am 27./II. 1895 ist folgender Befund notirt: Pupille länglich, Iris besonders im kleinen Kreise blutreich, schwammig. Sehr viele feine Zacken und Spitzen. Nach dem Centrum zu ist die Regenbogenhaut vorgewölbt. Pupille grau, Linse gequollen und getrübt, Vorderkammer flach. Auf der Hornhauthinterfläche ein Haufen grober Punkte. Kein Schmerz, mässige Reizung, Spannung vielleicht etwas herabgesetzt. Kein Lichtschein. Rechts: $+ 0{,}75$ S $^5/_6$—$^5/_5$, Sn $1^1/_2$: 9″. — Am 28./II. 1895 wurde das Auge enucleïrt.

Der gehärtete, aufgeschnittene Bulbus zeigt trichterförmige Netzhautablösung. Der ganze Innenraum ist von geronnener Masse ausgefüllt. Mikroskopisch ist der untersuchte Theil der Cornea normal; leider ist mir ein Stückchen derselben verloren gegangen, vermuthlich gerade das, in welchem die Punkte sassen. Die Iris ist im Ganzen sehr zellenreich und zeigt an verschiedenen Stellen umschriebene rundliche oder längliche Anhäufungen von Rundzellen, besonders am Pupillarrand. Die Lymphome verursachen die Anschwellung. Hinten ist die Regenbogenhaut mit einer die Linsenvorderfläche überziehenden und das Pupillargebiet ausfüllenden Schwarte verwachsen. Ciliarkörper etwas atrophisch. Linse cataractös. Kapselepithel meist zu Grunde gegangen; wo erhalten, meist abgeplattet. Auch auf der hinteren Linsenfläche findet man zwischen dieser und der Kapsel einzelne platte Zellen. Die Aderhaut bietet ausser starker Gefässfüllung nichts besonderes dar. Sclera normal. Die durch homogenes Exsudat abgehobene Retina erweist sich bedeutend verändert. Ihrer Innenfläche ist eine ziemlich dicke Schicht von Granulationsgewebe aufgelagert, welches an manchen Stellen sogar continuirlich in sie übergeht. Die inneren Schichten bis zur inneren molecularen sind reichlich mit Granulationszellen durchsetzt, während die specifischen Elemente geschwunden sind. In der inneren Körnerschicht liegen die Kerne unregelmässig und bei weitem nicht so dicht, wie unter normalen Verhältnissen, in der äusseren finden sich zahlreiche helle Bläschen oder Tröpfchen. Stäbchen und Zapfen sind ziemlich gut erhalten. Die äusseren Schichten, von der inneren Körnerschicht an, sind mit rundlichen und länglichen Hohlräumen durchsetzt. Diese sind zum Theil mit homogener Masse erfüllt, die die Farbe in gleicher Weise annimmt wie das Exsudat, zum Theil erscheinen sie ganz farblos und etwas

glänzend. Celloidin ist in diese Hohlräume nicht eingedrungen, da es bei Hämatoxylinfärbung leicht bläulich geworden ist, während der Inhalt der Spalten, wie erwähnt, theils tiefer blau, ebenso wie das Exsudat, theils gar nicht gefärbt ist. — In der Granulationsschicht, welche die inneren Schichten grösstentheils ersetzt hat, finden sich rundliche Riesenzellen mit wandständigen Kernen und, besonders an der Grenze gegen die innere moleculare Schicht, zahlreiche Lymphome, bald um Gefässe herum, bald ohne Beziehung zu solchen. Nach vorn hin nimmt die Granulationsschicht an Dicke zu und geht allmählich in ein fibrinreiches Exsudat mit vielen Gefässsprossen über, welches den vordersten Theil des Glaskörperraumes einnimmt, dessen Rest, ebenso wie der Raum zwischen Aderhaut und Retina, von fibrinloser, homogen geronnener Masse ausgefüllt wird. Nach vorn setzt sich der organisirte Theil des Exsudats in die die Linsenoberfläche überziehende Schwarte fort.

An einer Stelle dicht vor dem Ciliarkörper ist die Retina vollständig in die Granulationsmasse aufgegangen, und hier finden sich ausser Zügen schwieligen Bindegewebes vollkommen gefässlose, grosse, necrobiotische Stellen, an deren Rändern noch Rundzellen undeutlich erkennbar sind, während die Hauptmasse feinkörnig aussieht. Im Centrum dieser Herde, die zu mehreren dicht aneinander liegen, finden sich einige Riesenzellen von zackiger Form mit langen Fortsätzen. Die ganze Stelle erinnert an das Bild eines conglomerirten Tuberkels.

Der Opticus ist etwas atrophisch, die Bindegewebsbündel etwas verbreitert.

In der Iris und in der Netzhaut finden sich massenhaft Bacillen, welche nach dem Verfahren von Ziehl sowohl wie von Gabbet intensiv roth gefärbt werden. In der Iris liegen sie intracellular; es sind hier starre, gerade, gleichmässig dicke Stäbchen, etwas stärker als Tuberkelbacillen und wenig länger. In der Netzhaut nehmen sie die inneren Lagen bis zur inneren molecularen Schicht hin ein. Hier finden sich aber ausser den feinen Stäbchen, wie sie in der Iris ausschliesslich vorkommen, auch noch auffallende, viel dickere und längere Formen, die meist helle und dunkle Stellen im Innern erkennen lassen. Ausserdem färben sich bei den genannten Methoden in beiden erkrankten Häuten feine rundliche oder eckige Körnchen. Ob man es bei diesen und bei den dicken Gebilden mit Degenerationsformen der schlanken Bacillen zu thun hat, oder welche Bedeutung ihnen sonst zukommt, muss ich vollständig dahingestellt sein lassen. Es ist wohl überflüssig, ausdrücklich darauf hinzuweisen, dass es sich nicht etwa um Farbstoffniederschläge handelt, da die erwähnten Dinge sich nur in der Iris und in den inneren Netzhautschichten finden.

Fall II. Fräulein V. K., 21jähr., stellte sich 1890 zum ersten Mal in der Poliklinik vor. Sie hatte als Kind Masern gehabt und danach oft

an den Augen gelitten; der jetzige Zustand sollte seit etwa einem Jahre bestehen. Es fand sich auf dem rechten Auge oberflächliche diffuse Keratitis mit Resten von Iritis. Im unteren Theil der Hornhaut befand sich eine grosse vascularisirte Trübung. Occlusio pupillae machte die Durchleuchtung unmöglich. Die Spannung war erhöht. S = Finger : $1^1/_2$ Meter. Links: O. n. S = $^{15}/_{XX}$, Sn $1^1/_2$: 4″ bis 22″. Unten aussen Hornhautfleck. — Am 3./I. 1895 war die ganze Hornhaut getrübt und vascularisirt, das Auge injicirt, die Vorderkammer fast aufgehoben, die Spannung herabgesetzt. S = unsicherer Lichtschein, ohne Projection. Kein Schmerz. — Die Reizung ging zurück, wurde aber bald wieder stärker. Am 10./V. 1895 wurde pericorneale Injection constatirt, der Bulbus war phthisisch und schmerzhaft und wurde deshalb enucleirt.

Der Augapfel ist vierkantig, die Corneoscleralbucht verstrichen. Die Hornhaut erscheint auf mehr als das Doppelte verdickt, der Rest der Vorderkammer durch ein weiches Gewebe ausgefüllt. Die Netzhaut ist streckenweise durch eine dünne Schicht geronnener Masse von der Chorioidea, letztere selbst durch gleiche, im Suprachorioidalraum liegende Substanz von der Sclera leicht abgehoben. Vom Ciliarkörper sind nur spärliche Reste zu erkennen. Linse cataractös. Der Glaskörperraum ist ebenfalls von homogen geronnener Materie ausgefüllt.

Die mikroskopische Untersuchung zeigte, dass die Verdickung der Hornhaut nur eine scheinbare war. Es lag ihr vielmehr innen eine dicke Schicht Bindegewebe von der Cornea sehr ähnlichem Bau an; nur verliefen die Lamellen nicht ganz so regelmässig. Die Grenze bildet die etwas wellig verlaufende DESCEMET'sche Membran, die hier und da durchbrochen war, während sie an den Rändern fehlte. In der Cornea fanden sich oberflächliche und tiefe, meist strotzend mit Blut gefüllte Gefässe, deren Wand dichte Rundzelleninfiltration aufwies. Ferner waren die Saftlücken deutlich erweitert (kein Kunstproduct!). Das lamelläre Bindegewebe ging nach hinten in ein spärlich vascularisirtes, massenhaft Riesenzellen enthaltendes Granulationsgewebe über, welches den Rest der Vorderkammer ausfüllte und seitlich die ganze Ciliarkörpergegend einnahm. Dieses Gewebe verlor sich nach hinten zu allmählich in das den Bulbusraum füllende homogen geronnene Exsudat, welches in den vorderen Theilen, an der Grenze gegen das Granulationsgewebe und an der hinteren Linsenfläche in Organisation begriffen war. Peripher, besonders vorn war das Exsudat von langen Fäden durchzogen, denen rothe Blutkörperchen und Rundzellen anhafteten. — Von der Iris waren nur Stücke des Pigmentblattes erhalten, vom Ciliarkörper ebenfalls nur spärliche Reste in Gestalt dicker Bindegewebsmaschen, in denen Bündel glatter Muskelfasern verliefen; hier und da deutete auch noch Pigment die Lage der Ciliarfortsätze an. Diese waren nur an wenigen Stellen in ihrer Form erhalten, haben aber auch hier das Epithel grössten-

theils verloren. — Die cataractöse Linse war etwas unregelmässig geschrumpft, so dass die ihr überall anliegende Kapsel im Schnitt buchtig erschien. Vorn lag unter der Kapsel eine pyramidalstarähnliche Masse, bestehend aus faserigem Gewebe mit sehr spärlichen, schmalen Kernen. Das Kapselepithel war bis auf geringe Reste zu Grunde gegangen, nur ab und zu fanden sich schmale Kerne, die der Innenfläche der Kapsel anlagen. — Die Retina ist grösstentheils durch homogen geronnenes Exsudat, in welchem vereinzelte grosse, blasige, pigmenthaltige Zellen liegen, flach abgehoben, auf der Innenfläche stellenweise gefaltet. Frisches Blut liegt darauf. Nervenfasern und Ganglienzellen sind sehr spärlich vorhanden, die Gefässe dickwandig, alle anderen Schichten, auch Stäbchen und Zapfen, gut erhalten. In der Gegend des vorderen Endes ist die Netzhaut faltig abgelöst, zeigt erweiterte perivasculäre Lymphräume, ferner die bekannten, mit feinkörnigem Material gefüllten Cystenbildungen, und geht allmählich in das den Ciliarkörper grösstentheils ersetzende Granulationsgewebe über. — In der Aderhaut sind alle Gefässe, auch die Capillaren, strotzend mit Blut gefüllt, sonst lässt sich in ihr nichts Pathologisches nachweisen. Nur vorn in der Gegend der Ora serrata befinden sich umschriebene Rundzellenherde. Im Suprachorioidalraum liegt stellenweise ebenfalls das mehrfach erwähnte Exsudat, wodurch auch die Chorioidea leicht abgehoben wird. Vorn ist es in solcher Masse vorhanden, dass die Maschen des Suprachorioidalraums sehr weit auseinander gedrängt sind, und die Abhebung beträchtlich wird. — Die Sclera ist bis auf den vordersten Theil normal. In diesem aber sind Gefässe und Nerven von Rundzellenanhäufungen eingescheidet, und es findet sich ein der Innenfläche aufsitzendes, in den Suprachorioidalraum vorspringendes Infiltrat. — Der Opticus ist atrophisch.

Das Granulationsgewebe ist, wie schon erwähnt, spärlich vascularisirt, an den Gefässen lässt sich etwas Pathologisches nicht erkennen. Degenerative Prozesse (Verkäsung, Verschleimung etc.) fehlen, die Granulationszellen sind stellenweise dichter angehäuft, so dass lymphomähnliche Bildungen erscheinen. Die massenhaften Riesenzellen liegen meist in Haufen beisammen. Ihre Gestalt ist am häufigsten rundlich, doch fanden sich auch eckige Formen mit Fortsätzen. Fast stets liegen die Kerne am Rande. Der Zellenleib ist feinkörnig. Als ich Bacillen nachzuweisen suchte, zeigte sich, dass fast sämmtliche Riesenzellen an ihrer Peripherie Haufen kleiner Klümpchen enthalten, die sich mit Carbolfuchsin intensiv roth färbten und die Farbe bei energischer Behandlung mit starker Schwefel- oder Salpetersäure nicht abgehen. Da am gehärteten Präparat ja leider Reactionen kaum Aufschlüsse geben, versuchte ich durch Färbungen die Natur der Klümpchen näher zu bestimmen. Gewisse eiweissartige Stoffe, z. B. die Myelintropfen cataractöser Linsen, färben sich mit Russel's Methode Fuchsin und Jodgrün) blauroth (die sclerosirten Fasern blaugrün). Bei

Anwendung des Dreifarbengemisches, welches ich in der von ROSIN angegebenen Modification benutzte, blieben die Klümpchen farblos und hoben sich durch ihr bei durchfallendem Licht weisses, etwas glänzendes Aussehen von dem übrigen Zellenleib, der eine hellgelbe Farbe angenommen hatte, scharf ab. Dabei zeigte sich ferner, dass sich fast an sämmtlichen Riesenzellen eine feine faserige Membran nachweisen liess, welche durch das Fuchsin der Mischung stark und distinct roth gefärbt wurde. An Riesenzellen aus tuberculöser Lunge, die ich zur Controlle ebenso behandelte, fand sich eine solche Hülle nicht; der Zellenleib wurde nicht gelb, sondern hellroth. Möglicherweise besteht im vorliegenden Falle eine Beziehung der Riesenzellen zu obliterirten Gefässen, wie das für Riesenzellen in syphilitischen Granulationsgeschwülsten der Nase von Manasse[1] nachgewiesen werden konnte; doch habe ich als Uebergänge zu deutende Bilder nicht gefunden und kann somit nichts Bestimmtes darüber aussagen. Uebrigens gab der Zellinhalt keine Eisenreaction.

Nicht in den Riesenzellen, wohl aber in meist etwas grossen Zellen des Granulationsgewebes finden sich nun reichlich Bacillen von starrem Aussehen und gestreckter Form, etwas dicker als Tuberkelbacillen und meist ungefähr ebenso lang wie diese. Die Dicke ist constant, die Länge wechselt etwas, so dass auch die doppelte Dimension in dieser Richtung vorkommt; ob dann mehrere Individuen aneinander gelagert sind, konnte ich nicht erkennen. Diese Bacillen liegen meist zu mehreren in einer Zelle. Sie färben sich leicht mit Carbolfuchsin, sowohl in der Wärme (ca. 5 Minuten), als auch in der Kälte (ca. 1 Stunde)[2] und behalten den Farbstoff selbst bei energischer Einwirkung von 30 proc. Salpetersäure und Methylenblauschwefelsäure (bis zu $^1/_2$ Stunde). Lücken oder Anschwellungen des Bacterienleibes lassen sich nicht erkennen.

In klinischer und anatomischer Beziehung sind beide Fälle höchst bemerkenswerth. Der erste Fall imponirte als etwas Besonderes und hatte auch einige Aehnlichkeit mit chronischer Bulbustuberculose; dafür konnte wohl auch der Spitzencatarrh angeführt werden, während für Lues kein Anhaltspunkt vorlag. Doch fanden sich, obwohl sorgfältig danach gesucht wurde, keine Knötchen in den Iriskrypten. Anatomisch spricht für Tuberculose höchstens die von regressiv verändertem Material eingenommene Stelle im Granulationsgewebe vorn am Ciliarkörper; doch besteht eben auch hier nur eine gewisse Aehnlichkeit. Das isolirte Ergriffensein von Iris und Retina bei Freibleiben der Aderhaut ist höchst auffallend. Auch für Lues spricht nichts mit Bestimmtheit, specifische Gefässveränderungen fehlen.

---

[1] VIRCHOW's Archiv Bd. CXLVII.

[2] Kürzere Färbung in der Kälte und längere Einwirkung der Säure habe ich nicht versucht.

Der zweite Fall bot sich der Beobahtung so dar, dass an etwas Besonderes gar nicht gedacht werden konnte. Es ist der typische Verlauf einer Keratoiritis, die zu Secundärglaucom mit Ausgang in schmerzhafte Phthisis bulbi führt. Das Granulationsgewebe mit den von einer feinen Membran umkleideten Riesenzellen erinnert eher an Lues als an Tuberculose; doch fehlt hier jede Spur von regressiver Veränderung, und die Gefässe sind ganz normal, höchstens im Bereich der entzündeten Partien von Rundzellen eingescheidet.

Die schlanken Bacillen sind in beiden Fällen dem Aussehen nach die gleichen. Es sind keine Tuberkelbacillen, denn sie sind etwas dicker und ausnahmslos gerade, während letztere eine meist leicht gekrümmte Form haben und ein mehr zierliches Aussehen darbieten. Hr. Prof. Dönitz und Hr. Privatdocent Dr. Günther hatten die Güte, ersterer die Präparate von Fall I, letzterer auch die von Fall II durchzusehen;[1] beide Herren bestätigten meine Anschauung, dass die Bacillen an keine der bekannten Arten erinnern, dass es aber bestimmt nicht Tuberkelbacillen sind. — Ausdrücklich betonen will ich, dass die Stäbchen mit den Lustgarten'schen Bacillen gar keine Aehnlichkeit haben. Dass ihnen aber überhaupt eine wesentliche Bedeutung zukommt, glaube ich daraus schliessen zu dürfen, dass sie nur in den erkrankten Theilen, in Iris und Retina bei Fall I, in dem die Iris ersetzenden Granulationsgewebe bei Fall II, vorkommen.

III. Offene Wundbehandlung bei Augenoperationen.

(141 Fälle der Reihe nach, alle mit günstiger Wundheilung.)

Von Professor Dr. **Johan Hjort**, Christiania.

Eine der erfreulichsten Erfahrungen, die wir in der jüngsten Zeit in der praktischen Medicin gewonnen haben, ist diejenige, dass es mehr und mehr offenbar geworden ist, dass der lebende Organismus befähigt ist, bis zu einem gewissen Grade sich gegen infectiöse Einwirkungen zu wehren, und dass somit in der chirurgischen Behandlung die antiseptische zum grossen Theil durch die aseptische ersetzt werden konnte.

In Betreff der Augen hat man ja immer die Bedeutung der Thränenflüssigkeit, der Thränenleitung und der Bewegung der Augenlider als Schutzmittel erkannt, aber erst in der letzten Zeit gewusst, dass es sich hier um Transport gefährlicher Mikroorganismen handelte. In der letzten Zeit hat man zudem gemeint, experimentell nachweisen zu können, dass die Thränenflüssigkeit in der That eine chemisch wirkende antiseptische Fähigkeit

---

[1] Ich benutze gern die Gelegenheit, den beiden Herren für ihre Liebenswürdigkeit auch an dieser Stelle meinen verbindlichsten Dank auszusprechen.

besitzt, welche man sogar als bakteriicide bezeichnet hat, sowie man experimentell gezeigt hat, wie das Blinzeln Massen von Bakterien mit dem Thränenstrome durch die normalen Thränenwege entführt.

Auf der anderen Seite ist es eine alte Erfahrung, dass Zuschliessung der Augen durch Verbände von vielen Augen sehr schlecht vertragen wird, indem sie sich röthen und bald Schleim und Eiter absondern.

Es liegt uns ja jetzt nahe zu verstehen, dass die Schädlichkeit der Occlusion darauf beruht, dass sie die physiologische Augentoilette hindert.

Diese Betrachtungen haben mich dahin geleitet zu wünschen, dass die Occlussionsverbände nach Augenoperationen entfernt werden konnten, und nachdem ich während eines Jahres versuchsweise den Verband auf die ersten 24 Stunden beschränkt hatte, habe ich seit 14. October 1896 in keinem Falle nach der Operation irgend einen Verband angelegt, habe auch niemals Gelegenheit gehabt, dies zu bereuen.

Bis jetzt hat man geglaubt, dass man das Zuschliesen des Auges nach der Operation nicht entbehren könnte. DAVIEL wendete zunächst ein Pflaster, danach Charpie und Binde an. BEER klebte die Lider mittelst Streifen englischen Pflasters zusammen, worüber Flecke von doppelter Leinwand von der Stirn herab hängen.

Doch sagt BEER[1] selbst: „Die Natur allein heilt einfache mit einem scharfen Messer geschnittene Wunden ohne Beihilfe des Wundarztes am sichersten und geschwindesten. Wirklich hängt die gute und unkenntliche Vereinigung der Wundlefzen in den meisten Fällen bloss von dem wenigstens in den ersten 24 Stunden ruhigen Verhalten des Kranken ab.“

Dieser Verband mittelst englichen Heftpflasters nach den Kataraktsextractionen war sicherlich überall gemein, — so auch bei uns in meiner Studienzeit, bis ARLT seinen Charpieverband einführte 1858, und ungefähr zu derselben Zeit v. GRAEFE seine Verbandmethode veröffentlichte.

Es war die allgemeine chirurgische Vorstellung, dass Ruhe, auch um Entzündung nach Operationen vorzubauen, das vortrefflichste antiphlogisticum wäre, welche die Indication des Occlusionsverbandes bildete. ARLT, wohl unbestritten der Meister seiner Zeit als Augenoperateur, schreibt 1874: „Der Zweck des Verbandes ist nicht einen Druck zu üben, sondern dessen Bewegungen zu beschränken, namentlich den Lidschlag möglichst zu hemmen, und überdies eine gleichmässige Temperirung des Lichtes zu erzielen.“

Später ist diese Verbandmethode die herrschende gewesen. Zwar haben einige Amerikaner versucht die Pflastermethode wieder einzuführen. So berichtet JULIAN CHISOLM in 1886, dass er das einfache Hausenblasenpflaster verwende, und nennt das die nationale Methode. Gleichzeitig will

---

[1] Citirt von ARLT, GRAEFE und SÄMISCH, Bd. 3, S. 279.

Agnew die Priorität für sich behaupten, weil er diese Behandlung seit 1869 verwendet habe.

Das Zukleben der Lider nach Operationen mittelst englischen Heftpflasters kann weder als offene Wundbehandlung bezeichnet werden, obwohl es nicht die Lider in demselben Grade immobilisirt und die Augenspalte zuschliesst als der Monoculus resp. Binoculus, — noch kann es als aseptisch angesehen werden. Ich erinnere mich sehr wohl, wie Massen von Mucopus an den Heftpflasterstreifen anklebten, wenn man sie von den Lidern abriss.

Das abermalige Einführen des Pflasterverbandes schien in Europa geringe Zustimmung zu finden, und eben zu der Zeit, als die Chisolm'sche Mittheilung erschien, war man damit beschäftigt den in der allgemeinen chirurgischen Praxis verwendeten Dauerverband auch in die Augentherapie einzuführen. (Hirschberg, Sattler, Wicherkiewicz).

Im Jahre 1880 theilte Wicherkiewicz[1] mit, dass er unmittelbar nach den Staroperationen verordnete, was er als primär offene Wundbehandlung bezeichnete, Eiscompressen auf's Auge zu legen, jedoch nur während einer halben oder ganzen Stunde. Im Jahre 1886 berichtete er selbst, dass er diese Behandlung wieder verlassen und zum Dauerverband mit Appreturbinden übergegangen ist.

Ein anderes gewichtiges Moment von antiseptischer Bedeutung ist der Einfluss des Kammerwassers bei den Operationen, in denen der Bulbus geöffnet wird. Wir haben immer die Beobachtung gemacht, dass in den nicht gar seltenen Fällen, in denen es mehrere Tage dauert, bis die Wunde sich schliesst und das Kammerwasser sich wieder ansammelt, der Verlauf sich besonders reactionslos zeigt, namentlich wenn die Regenbogenhaut nicht verstümmelt worden ist. (Extraction ohne Iridectomie.) Auch andere Operateure haben dies bemerkt, so z. B. Horner auf dem Kongress zu London 1881. Diese Wirkung ist zwar wesentlich mechanisch, dadurch dass das Ausströmen des Wassers die Eindrängung der Mikroben in's Augeninnere verhindert. Ein merkwürdiges Beispiel dieser Art verdient notirt zu werden:

Ein 38jähr. Mädchen wurde am 16./IX. 1895 wegen Katarakt operirt ohne Iridectomie. Der Verlauf war reactionslos, und es verliefen mehrere Wochen, in welchen die Vorderkammer sich ganz leer zeigte, so dass sowohl die Patientin als ich nahe daran waren, die Geduld zu verlieren. Die Pat. ging umher, und ihr Auge war die ganze Zeit ungefähr ebenso blass als unmittelbar nach der Operation. Wenn ich des Morgens das Auge besichtigte, indem sie den Blick ein wenig senkte, drang ein Strom wasserklarer Flüssigkeit von der Breite der Wunde herab, die Hornhaut entlang. Die ganze Wunde war somit offen, und hatte ein Aussehen, als ob ein glänzendes

---

[1] Centralbl. f. Augenh. 1886, S. 353.

Haar bogenförmig der Kammer anlag, die Wundlefzen ganz klar. Ein solches Auge hat eine auffallende Aehnlichkeit mit einem Glasauge, bei der vorgewölbten Iris, der schwarzen und unbeweglichen Pupille. Da die Pupille central und rund war — Iris nicht verletzt, war es unmöglich, das Irisgewebe oder Kapselzipfel die Wunde offen hielten; ich dachte mir daher, dass ein kleiner Zipfel der Descemet'schen Haut zwischen die Wundlefzen hinein getrieben sein müsste. Dies fand ich um so mehr wahrscheinlich, als ich mich erinnerte, dass beim Ausstechen des Messers die Wunde ein wenig unregelmässig geworden war. Ich fing daher an, tägliche Sondirungen mit einer feinen Knopfsonde anzuwenden. Am 15./X. (29. Tage) wird notirt: „Andeutung von Vorderkammer"; jetzt nehmen die Wundlefzen eine grauliche Färbung an, und die Wunde heilte in wenigen Tagen.

Noch eine Massregel, welche den Vorbereitungen zugehört zu den Operationen, bei denen man die Augenkapsel öffnet, auf die ich grosses Gewicht lege, und welche ich in der beregten Periode nach dem Beispiel des Herrn Dr. Schiötz verwendet habe, ist die Epilation der Wimpern an beiden Lidern. Wenn diese kleine Operation mit gehöriger Vorsicht, am besten ein oder ein paar Wimpern auf einmal und in mehreren Wiederholungen vorgenommen wird, schmerzt es nicht besonders, wenn der Lidrand gesund ist. Am andern Tage sind die Lidränder im Allgemeinen ganz blass ohne Zeichen von Reizung.

Den meisten Angaben nach sind die Wimpern besonders geeignet, Mikroben anzusammeln, sowie es sehr schwer ist dieselben zu desinficiren, ohne die Schleimhaut zu irritiren. Es ist dem Patienten sehr angenehm, dass das Blinzeln nicht gestört ist, dass er gleich das Auge öffnen kann, sobald er des Morgens erwacht, sowie es dem Operateur viel leichter ist in schonender Weise das Auge zu reinigen. Hat man den Binoculus angelegt, wird es sich leicht beim Abnehmen des Verbandes am anderen Morgen ereignen, dass das nicht operirte (und nicht epilirte) Auge zugeklebt ist, während das operirte sich mit Leichtigkeit spontan eröffnet.

Günstig, um einer Infection vorzubeugen scheint es mir auch, wenn man es unterlassen kann, die Iris zu verletzen. Es ist sowohl meine Erfahrung wie die meines Assistenten, dass die Extraktion ohne Iridectomie von mehr reaktionslosem Verlauf begleitet ist. Es ist ja auch im Voraus einleuchtend, dass es sich so verhalte.

Nichtsdestoweniger wende ich die Extraktion ohne Iridectomie nicht als einzige oder hauptsächliche Methode an, in Betracht der Pupillentoilette und des functionellen Endresultates. Ich wähle die Fälle für diesen Operationsmodus, wobei ich besonders die Beweweglichkeit der Pupille in Betracht ziehe, sowie die Wahrscheinlichkeit einer günstigen Pupillentoilette und ruhigen Verhaltens des Patienten. Im Ganzen betrachte ich ein ruhiges Verhalten von Seiten des Patienten innerhalb der ersten

paar Tage als sehr vortheilhaft und würde mich nicht versucht fühlen, diese Operationen ambulatorisch zu üben.

Obenstehende Betrachtungen und die gemachten Erfahrungen haben mich zu der Meinung geführt, dass wir die Augen durch unsere gekochten Instrumente nicht inficiren, dass auch keine Infection von der Luft aus stattfindet, insofern dass die Thränenwege normal sind, und der Thränenleitungsmechanismus sich in Ordnung befindet. Infection geschieht meines Erachtens immer aus Depots in der Umgebung des Augapfels, den Cilien oder angrenzenden unreinen Schleimhäute; oder hämotogen. Daher sehen wir auch bei Kindern mit den reinen Schleimhäuten den günstigsten Verlauf. Eine Einimpfung in die Schleimhaut von aussen z. B. von unreinen Händen halte ich auch für selten, und weniger gefährlich bei normaler Thränenleitung.

Als ein Zeichen davon, dass man auch in ungünstigen Fällen Vertrauen auf die offene Wundbehandlung bei Augenoperationen haben kann, will ich nachstehende zwei Beispiele anführen:

Ein Mann S. H., 57 Jahre alt, mit ungewöhnlich rigiden Arterien und senilem Aussehen, kam am 8./XI. 1896 in die Klinik mit Glaucoma inflamm. subacutum am rechten Auge. Am 9./XI. 1896 wurde Iridectomie nach oben gemacht. Er war nicht epilirt worden. Chloroformnarkose wurde zu Hülfe genommen, weil sowohl die Irisexcision als die nachträgliche Fluxion beim entzündlichen Glaucom im allgemeinen sehr schmerzhaft ist. Als er unmittelbar nach der Iridectomie aus der Narkose erwachte, war er sehr unruhig und verwirrt. Kurz nachher zeigte sich ein reichlicher Strom von hellrothem Blute, aus dem Inneren des Auges über die Hornhaut und Wange herabfliessend. Pat. wurde zu Bett gebracht, eine leichte Eiscompresse an die Lidern gelegt, kein Verband. Er war am anderen Tage und später ohne Schmerzen, ein grosser Bluthügel lag unter dem oberen Lide, die ganze Cornea deckend. Dieser Hügel wurde täglich kleiner, trockner und heller, und als die Cornea wieder sichtbar wurde, war sie sowie die Iris absolut klar. Da das Sehvermögen verloren gegangen war, wurde Enucleation vorgeschlagen; aber abgelehnt, weil er keine Beschwerden weder in dem operirten noch in dem gesunden Auge fühlte. Nach vier Wochen war die Wunde geheilt, das Auge noch ein wenig geröthet, und er verlies die Klinik. Schon am 27./XII 1895 kehrte er zurück und beklagte sich, dass das Sehvermögen am linken Auge in den letzten acht Tagen abgenommen hatte. Das Auge kaum geröthet, mit – 0,50 V. $^{6}/_{36}$. Einige Tage nachher einzelne punktförmige Flecke an der Hinterseite der Hornhaut und ein paar feine Synechien, unten in der Pupille, Glaskörper leicht verdunkelt, Sehschärfe abgenommen. Ich versuchte ihn zur Enucleation des rechten Auges zu überreden, er fürchtete sich aber so vor der Narcose, dass er sich nicht dazu bequemen konnte. Bei vorsichtigem

Gebrauch von Cocaïn ($2\,^0/_0$) während einiger Tage besserte sich das Sehvermögen, war Mitte Februar $^6/_9$, das Auge fast die ganze Zeit blass, Augengrund deutlich zu sehen. Rechtes Auge fortwährend schmerzlos, bei leichter Phthisis anterior etwas weicher als normal, unempfindlich. Pat. ist die ganze Zeit umhergegangen, als Rechnungsbote.

Dieser Fall muss ja als eine sympathische Iridocyclitis, aber von geringer Heftigkeit aufgefasst werden; er ist wenigstens vorläufig gut davon gekommen, und die offene Wundbehandlung scheint nicht weniger vortheilhaft als anderweitige Behandlung gewirkt zu haben, wenn Enucleation nicht zugegeben wurde.

Der andere Fall, eine 66jährige Frau, kam am 29./IX. 1896 in die Klinik mit reifer Katarakt an beiden Augen. Sie hatte Ozaena, Thränensack-Eiterfluss und Erweiterung an der linken Seite. Der obere Canal wurde gespalten an beiden Seiten, wonach eine starke Verengung des linken Ductus gefunden wurde. 9./X. Extr. cat. ohne Iridectomie am rechten Auge. Verband in 24 Stunden. Normaler Verlauf, verlies die Klinik am 26./X., kam aber schon am 13./XI. zurück. Eines Tages geschah nämlich das Unglück, dass sie das operirte Auge gegen eine offenstehende Schrankthür im Finstern anstiess, wodurch das Auge platzte und jetzt war nun Panophthalmie eingetreten. Als diese wieder im Rückgang sich befand, wurde Ductus naso-lacrym. an der linken Seite mittelst Cocaininjectionen und Sondirung durch einige Wochen behandelt, wonach der schleimige Thränensackinhalt klarer wurde und das Thränenträufeln abnahm. Als wieder die Sondirung in einigen Tagen ausgesetzt und dadurch die Schleimhaut blass geworden war, als ich ferner ein grosses Vertrauen an die offene Wundbehandlung erworben hatte, gab ich ihrer eindringenden Bitte nach und machte am 21./I. 1897 Extr. cat. ohne Iridect. am linken Auge. Am anderen Tage dichte verticale Streifen im Hornhautrande, sonst normaler Verlauf. Fortwährend gehemmte Thränenleitung.

Ich sehe diesen Fall als eine gute Probe der Wirksamkeit der offenen Wundbehandlung an, weil ich immer solche Fälle von Ozaena und gehinderter Thränenleitung als sehr gefährlich angesehen habe, und ich hege die Ueberzeugung, dass wenn in diesem Falle keine Epilation vorgenommen wäre, wenn Iridectomie gemacht und Occlusionsverband, geschweige Dauerverband angelegt worden wäre, dann wäre auch der Ausgang misslich gewesen.

Bei der Operation wird keine Antiseptik verwendet, wenn man nicht dazu rechnet dass die zweiprocentige Cocaïnlösung mit Sublimat (1:10,000) wie alle unsere Alcaloidlösungen zubereitet ist, und dass das Auge vor und nach der Extraction mittelst Borsäurelösung ($2\,^0/_0$) aus einer Undine irrigirt wird. Nach der Operation steht der Patient vom Operationsbette auf und geht, geführt von einem Gehülfen an jeder Seite, in das

Schlafzimmer. Dies ist abgeblendet, doch nicht mehr, als dass man darin lesen kann.

Statistik. Im Zeitraum vom 21./X. 1895 bis 21./II. 1897 sind in meiner Abtheilung 186 Augenoperationen vorgenommen. Wenn davon Enucleationen und Keratotomien bei Hypopyonkeratitis abgezogen werden, welche mit feuchter Antiseptek (Borsäurelösung und Guttaperchapapier) behandelt werden, zusammen 45, bleiben 141 Fälle übrig, in denen offene Wundbehandlung verwendet wurde, darunter 112 Fälle mit Eröffnung des Augapfels — (Extractionen, Iridectomien, Discissionen, Sclerotomien). Die Keratotomien bei inficirtem Augapfel sind nicht mitgerechnet aus naheliegenden Gründen.

Diese 112 Fälle von eröffnetem Bulbus können in zwei Serien getheilt werden, indem ich während des ersten Jahres — vom 21./X. 1895 bis 14./X. 1896 — Occlusion in den ersten 24 Stunden verwendete (13 Fälle), wogegen vom 14./X. 1896 bis 21./II, 1897 kein Verband angelegt wurde (39 Fälle). In allen 141 Fällen günstige Wundheilung.

Von Cataractextractionen wurden gemacht:

in der ersten Periode:		in der zweiten Periode:	
ohne Iridectomie . .	17	ohne Iridectomie . .	10
mit Iridectomie . .	17	mit Iridectomie . .	8
	34		18
	52		

Irisprolaps bei Extraction ohne Iridectomie kam viermal (in 24 Fällen) vor, davon zweimal bei demselben Patienten, zwei Fälle in jeder Periode. Bei dem ersten geschah der Vorfall am Abend nach der Operation unter den Manipulationen des Verbandwechsels. Patient machte einen unwillkürlichen Ruck, vernahm einen Schmerz im Auge, und ein kleiner Vorfall zeigte sich[1], welcher nach dem Rathe Schweiggers ungestört gelassen wurde, und die Heilung nicht hinderte. Bei dem übrigen dreien wurde Iridectomie gemacht. Die Vorfälle waren alle am ersten Tage entstanden — bei einer der Patientinnen während des Abführens —. Sie gingen ins Operationszimmer, wurden cocaïnisirt, der Prolaps von den Wundlefzen mittelst einer kleinen Sonde gelöst, eine kleine Irisexcision gemacht, die Ecken reponirt, wonach Patient wieder nach dem Bette zurückging.

Prolaps des Glaskörpers ist in der beschriebenen Periode nicht vorgekommen, es ist aber wahrscheinlich, dass auch in diesen Fällen die offene Wundbehandlung, von dem neugebildeten Kammerwasser unter-

[1] Diese Beobachtung trug dazu bei, dass wir den Verband um so dreister bei Seite liessen. Das Säubern des Auges geschieht viel schonender bei offener Wundbehandlung.

stützt, die günstigste Nachbehandlung sein wird, nachdem der Prolaps beseitigt ist.

Entropium des unteren Lides, das bei alten Leuten eine nicht gar seltene und recht störende Complication bei der Occlussionsbehandlung bildet, ist auch nicht vorgekommen.

Im Anfang legte ich den Patienten die Frage vor, ob sie sich mehr ruhig fühlen würden beim Verbinden des Auges über Nacht, es wurde aber nur ein paar mal versucht (feuchter Verband), indem fast alle die alten Kranken erklären, dass sie nicht tief schlafen, dass das Bewusstsein von ihrem Zustande eher erwachen würde, als die Hand das Auge erreichen könnte. Es ist auch wahrscheinlich, dass das Zubinden der Augen eher Jucken und reflectorische Handbewegung auslösen würde.

Von Nachoperationen (Discissionen) sind nicht viele gemacht, weil unsere Kranken sich zufrieden fühlen, wenn sie brauchbares Lesevermögen erhalten haben, und im Allgemeinen mit der Heimkehr eilen. Im übrigen haben wir dabei keine Störung erfahren. Ich führe ein SCHWEIGGER'sches Discissionsmesser schräg durch die Cornea, und da meistens kein Kammerwasser geschweige Glaskörper entrinnt, so folgt auch meistens geringe Reaction diesem Eingriffe.

Schliesslich möchte ich noch hinzufügen, dass meine Assistenten, welche die Kranken zu verschiedenen Zeiten des Tages sehen, die grösste Zuversicht zur offenen Wundbehandlung gewonnen haben. Mein erster Assistent, Dr. BORCHGREVINK rühmt in hohem Grade die Aenderung, welche in der Abtheilung eingetreten ist, und die Diaconisse, welche durch eine Reihe von Jahren unsere Augenoperirten gepflegt hat, eine erfahrene und intelligente Krankenpflegerin, kann nicht genug die Verbesserung loben, welche stattgefunden hat, besonders für die Kranken, welche früher, wenn sie mit zugebundenen Augen da lagen, sich ängstlich und unmuthig fühlten, eine Unruhe, welche sich zuweilen bis förmliches Delirium steigern konnte, während sie jetzt alle zufrieden und ruhig sind, und meistens keine Unannehmlichkeit im operirten Auge spüren, wenigstens nur vorübergehend am ersten Tage.

Auf der anderen Seite ist das nöthige Säubern der operirten Augen, wie gesagt so viel schonender geworden, sowohl für die Kranken als für den behandelnden Arzt oder Pflegerin.

Ich empfehle somit die offene Wundbehandlung bei Augenoperationen den Herren Kollegen, hoffe, dass sie damit ein Versuch machen wollen, und bin überzeugt, dass sie die Vorzüge derselben im Vergleich mit der Occlusionsbehandlung anerkennen werden.

Klinische Beobachtungen.

I. Beitrag zur Tuberculose des Auges.

Von Dr. Andr. Stiel.

Prof. Michel in Würzburg und seine Schüler haben uns gezeigt, dass die Tuberculose des Auges ziemlich häufig ist, dass sie alle Theile desselben befällt, sie haben uns den klinischen Charakter darzustellen gewusst und für eine rationelle Therapie die Wege geebnet. Viele Autoren haben die Untersuchungen und Funde der Würzburger Schule bestätigt (u. A. Prof. Fuchs, Knies, Manz), manche aber stehen noch auf dem alten Standpunkt von der Seltenheit tuberkulöser Affectionen des Auges.

Speciell die Tuberculose der Aderhaut findet nicht überall die richtige Deutung, und das mag daran liegen, dass die Tuberculose der Aderhaut sehr oft nichts Specifisches an sich hat, und dass sie nur bei Berücksichtigung des Allgemeinzustandes als solche erkennbar ist. Ein Fall von beiderseitiger Tuberculose der Aderhaut ist jetzt bereits eine Reihe von Jahren in meiner Beobachtung und bietet derselbe so viele interessante Momente, dass ich die Veröffentlichung desselben für gerechtfertigt halte.

Es handelt sich um einen jungen Mann von 27 Jahren, der in der Jugend an Scrophulose gelitten hatte. Hereditäre Belastung ist insofern vorhanden, als eine Tante und ein Onkel an Tuberkulose starben. Der Vater starb an Apoplexie, die Mutter lebt und ist gesund. Von den Geschwistern haben mehrere in der Jugend an Drüsen gelitten. Patient unterzog sich vor ca. 8 Jahren einer Operation, welche in der Exstirpation von wahrscheinlich tuberculösen Lymphdrüsen der rechten Präauricular- und Submaxillargegend bestand. Nicht lange hernach suchte Pat. Hülfe in einer Augenklinik wegen Sehstörungen. Man stellte Iridochorioiditis chronica beiderseits fest. Die Therapie bestand in Schwitzkuren (Pilocarpin), Quecksilbereinreibungen, Aufenthalt im Dunkelzimmer, Blutentziehungen, Iridectomie links. Trotz alledem keine vollständige Heilung. Die Sehschärfe nahm ab, Mückensehen machte sich störend bemerkbar und veranlasste den Patienten, von einer Autorität zur anderen zu gehen. Objektiv liessen sich zahlreiche Glaskörpertrübungen constatiren, ferner hintere Synechien, atrophische und pigmentirte Heerde in der Netzhaut. Tuberkelknötchen waren nicht nachzuweisen, Allgemeinerscheinungen fehlten. Ab und zu kam es zu acuteren Nachschüben, so trat besonders einmal eine Scleritis bezw. Episcleritis auf mit heftigen Ciliarschmerzen (Cyclitis!), ein anderes Mal traten mehr Reizungen der Netzhaut (Photopsien, Metamorphopsien) in den Vordergrund. Die centrale Sehschärfe sowohl wie die periphere nahm allmählich bedeutend ab, es stellten sich centrale Scotome ein, eine geringe Myopie, die anfänglich bestand, nahm etwas zu (2—3 D). Die Behandlung, welche zeitweise natürlich unterbrochen wurde, bestand abwechselnd immer wieder in Blutentziehungen, Schwitzkuren (Pilocarpin), Quecksilbereinreibungen, Jodkali, subconjunctivalen Injectionen (Sublimat, Kochsalz, Jod), Arsenik, Dampfbädern, Augendiät. Eine wesentliche Beeinflussung des Leidens liess sich bei keinem Mittel mit Sicherheit feststellen. Was mich nun bewog, bei dem Patienten, den ich des öfteren zu untersuchen und zu behandeln Gelegenheit hatte, Tuberkulose mit Sicherheit anzunehmen — Syphilis konnte ebenso wie ein anderes Allgemeinleiden ausgeschlossen werden —, das war das Auftreten einer Fistula ani in der letzten Zeit. Dieselbe besteht auch heute noch und muss unbedingt als tuberkulös angesprochen

werden. Patient ist seiner Zeit wegen Lymphdrüsentuberculose mit Erfolg operirt worden, denn ein lokales Recidiv entwickelte sich nicht. Aber jedenfalls beherbergte der Körper noch an irgend einer für die Untersuchung unzugänglichen Stelle einen tuberkulösen Heerd, der wahrscheinlich das Augenleiden inducirte und erst nach einer Reihe von Jahren zu der Analfistel Veranlassung gab.

Der Fall lehrt, dass die Tuberkulose des Uvealtractus als Irido-chorioiditis, Irido-cyclitis, Chorioiditis chronica serosa oder plastica ohne specifische Erscheinungen auftreten kann, dass die Tuberculose des Uvealtractus bezw. der Aderhaut allen therapeutischen Maassnahmen trotzt — mitunter sogar scheint eine eingreifende Therapie die Sache zu verschlimmern — und dass wir bei der Diagnose auf das Allgemeinbefinden angewiesen sind. Sichere Zeichen von Tuberkulose im Körper sind hinsichtlich des Augenleidens wohl zu berücksichtigen und müssen ein Wegweiser für unser therapeutisches Handeln sein. Wenn es möglich wäre, müssten alle diese Fälle von Tuberculose gerade so behandelt werden, wie die Lungentuberculösen in den Sanatorien, höchstens könnte man lokal eine mässig ableitende, in jedem Fall aber schonende Behandlung versuchen. Wenn es sich um chirurgische Tuberculose handelt, dann ist jedenfalls die Entfernung alles Krankhaften anzurathen, oder aber nach den geltenden chirurgischen Grundsätzen vorzugehen. Zu hüten hat man sich vor dem „zu viel“ und stets zu beherzigen den obersten Grundsatz „nil nocere“.

Aus der Leipziger Augenklinik des Herrn Geh.-Rath Sattler.

II. Ueber einen Fall von Augenverletzung durch stumpfe Gewalt und insbesondere über Linsenkapsel-Abhebung.

Von Tatzushichiro Inouye.

Pat. ist ein Maurer S. E., 18 Jahre alt. Am 22./VIII. 1896 traf ihn der Schneller einer Kette an das rechte Auge, und zwar in der Richtung von oben aussen. Nach seiner Angabe entstand ein Riss am oberen Lid, der von einem Arzt genäht wurde. Die ärztliche Behandlung bestand angeblich in Reinigung, Atropin-Einträufelung und Anlegen eines Verbandes.

Am 1./IX. 1896 erschien er zum ersten Male in der Klinik. Es zeigt sich am oberen Lid eine schmale Narbe, welche von oben innen nach unten aussen gerichtet ist. Die Cornea ist intact. Die Iris schlottert am oberen äusseren Theil. Auf der Linsenkapsel zeigen sich schmutzig braune kleine Beschläge. Die Iris ist oben aussen abgerissen und als ca. 2 mm breites Band brückenartig ausgespannt. Unten befindet sich ein colobomartiger Defect, dessen Schenkel ziemlich steil abfallen. Vor der Verletzung soll das rechte Auge ebenso ausgesehen haben, wie das linke.

In diesem Irisdefect ist der Linsenrand sichtbar. Die vordere Kapsel der Linse ist gefaltet (s. Fig.). Die Linse schlottert in geringem Maasse und zeigt einige graue sternförmige Trübungen in der vorderen Corticalis.

Der Augenhintergrund erscheint nur oben aussen roth, wo die Iris losgelöst ist, im Pupillar- und Colobomgebiet erscheint er verschleiert.

V. rechts = Finger in $1^1/_2$ m, Gesichtsfeld intact, Tonus etwas höher. V. links = $^6/_5$, ohne Correction Jäger Nr. 1 in ca. 9 cm.

Am 24./IX. ist bereits der ganze Augenhintergrund sichtbar. Wenn man mit einem schwach reflectirenden Spiegel (ich benutze immer Convexspiegel mit 20 cm Focaldistanz) untersucht, so bemerkt man, wie der Linsenrand zickzackförmig durch das Gebiet des Iriscoloboms zu verfolgen ist. Ciliarfortsätze und Zonula Zinnii sind nicht wahrzunehmen.

In der vorderen Linsenkapsel bestehen deutliche Falten, welche von innen oben nach aussen unten verlaufen (vgl. die beistehende Zeichnung, welche an demselben Tage entworfen ist), und die Linsenkapsel sieht jetzt ganz durchsichtig aus. Im Linsenkern sind zahlreiche punktförmige Trübungen vorhanden, auch im Glaskörper sind kleine Trübungen (beweglich) auffindbar.

Bei der ophthalmoskopischen Untersuchung zeigt sich im Augenhintergrunde ein hellweisslicher, zur Papille concentrisch gelagerter Streifen. Derselbe liegt in nächster Nähe des Sehnervenkopfes, denselben unten nasalwärts theilweise umkreisend. Ueber diesen Streifen ziehen sich die Netzhautgefässe hin, indem sie mit einer eigenthümlichen Biegung über ihn hinweglaufen. Dieser Streifen ist von feinem Pigment umrandet und an seinem inneren Ende ganz besonders stark pigmentirt. Weitere Veränderungen fehlen am Augenhintergrund. V. r. = Finger 2 m.

Ich möchte von dem oben erwähnten zickzackförmigen Linsenrand behaupten, dass derselbe traumatischen Ursprungs ist. Wenn die Linsenkapsel nicht mehr in normalem Verhältniss zur Linsensubstanz steht, sondern von dieser durch eine dazwischen liegende Schicht wässerigen Inhalts getrennt ist, so erscheint sie faltig, wie schon von Topolanski[1] beschrieben wurde. Wahrscheinlich ist die in unserem Falle gesehene eigenthümliche Form des Linsenrandes eine Folge der Abhebung der Linsenkapsel, welche einerseits auf Schrumpfung des Linsenkerns, andererseits auf die Lockerung der Zonula Zinnii zurückzuführen ist.

Was die Entstehung des Iriscoloboms unten anbelangt, so ist es sehr wahrscheinlich, dass die Iris nach hinten umgeklappt wurde (sog. Iris-Einsenkung), d. h. zwischen Linse und Ciliarkörper hindurch gegen den Glaskörper zu hineingebogen ist und sich auf die Oberfläche des Ciliarkörpers gelegt hat (Ammon[2]). Letzteres kommt ja allerdings nicht allzu häufig vor, doch ist es besonders bei Sphincterrissen mehrfach beobachtet worden; wahrscheinlich würde ein derartiges Umklappen noch leichter vorkommen, wenn Spincterrisse mit Iridodialyse zusammentreffen würden, dann wird es an der dem Risse gegenüber liegenden Seite vorkommen, da die Iris in dieser Gegend an Spannung eingebüsst hat. Es lässt sich auch denken, dass das untere Colobom eine Folge des Schlages ist, weil die Form des Coloboms genau zu der Richtung des Schlages stimmt.

An diesem Falle hat mich besonders die Richtung der Falten auf der vorderen Linsenkapsel interessirt, welche alle senkrecht zur Stossrichtung, d. h. von oben innen nach unten aussen liegen. Die Ursache hierfür ist wohl darin zu suchen, dass die Linsenkapsel an diesem Theil von der unverletzten Zonula Zinnii in engem Zusammenhange mit der Faltenbildung an der Linsenkapsel steht. Dann ist auch leicht zu begreifen, warum bei den so häufig vorkommenden Cataracten die Falten so selten zu finden sind, was ich bis jetzt durch die

[1] Graefe's Archiv f. Ophth. Bd. 41. III. S. 198.
[2] Graefe's Archiv f. Ophth. Bd. 1. II. S. 1855.

Praxis bestätigt gefunden habe (die Untersuchungen wurden stets mit der Zehender-Westien'schen Binocularlupe gemacht), im Gegensatz zu der Ansicht einiger Autoren (Topolanski etc.), die das Vorkommen der Falten bei Cataracta senilis als ziemlich häufig hinstellen. Wie Sattler sagt, finden sich solche Faltenbildungen regelmässig, wenn eine Kapseltrübung gleichzeitig vorhanden ist, also bei Cat. capsul. lent., die jedoch nur einen kleinen Bruchtheil der Fälle von Altersstar bildet.

Die Veränderungen des Augenhintergrundes sind ganz typisch für Chorioidealriss und bedürfen keiner weiteren Erläuterung.

Neue Instrumente, Medicamente etc.

Zur Behandlung des Trachoms.

Von Dr. Theodor Proskauer.

Eine gutbegründete Regel der Heilkunde verlangt, dass man nicht zu schnell allgemeine Schlüsse ziehen soll, wenn ein Mittel in einigen Fällen Erfolg gehabt hat. Diese Regel erleidet aber eine gewisse Einschränkung, wenn es sich um Erkrankungen äusserlich sichtbarer Theile handelt. Sieht man mit Augen, wie sich Schritt für Schritt Veränderungen heben, die erfahrungsgemäss in so überaus kurzer Zeit nie und nimmer verschwinden; so ist der heilende Einfluss des angewendeten Mittels erwiesen, auch wenn sich die Beobachtungen nur auf wenige Fälle beschränken. Das Causalitätsverhältniss liegt hier viel klarer zu Tage, als bei Erkrankungen innerer Organe; und eine Verallgemeinerung ist hier bei der Einfachheit der Verhältnisse viel eher gestattet. Es mag mir deshalb erlaubt sein, auf ein Behandlungsverfahren des Trachoms hinzuweisen, das ich eben nur in vereinzelten Fällen anzuwenden Gelegenheit gehabt habe. Dasselbe hat schnell ohne stärkere Reaction zu einer Beseitigung der krankhaften Neubildungen der Schleimhaut geführt, ohne tiefe Narben zu setzen. Es hat freilich den Fehler, dass das Medicament einen heftigen, brennenden Schmerz verursacht, der aber nur etwa eine Minute dauert. Er ist am geringsten, wenn die Bindehaut stark verändert ist, am grössten, wenn nur einzelne Follikel auf ihr stehen. Dieser Schmerz wird nur wenig gelindert, wenn man die kranken Theile vorher mit einer starken (8proc.) Eucaïn- oder besser Cocaïnlösung bestreicht. Einige Minuten nach dieser Procedur, die sich wegen der unzureichenden Wirkung vielleicht ganz erübrigt, wird eine 1proc. Formaldehydlösung ganz leicht und rasch über die erkrankte Schleimhaut gepinselt. Es tritt sofort der schon erwähnte Schmerz ein, der aber nach 1 Minute regelmässig schwindet; das Auge ist stärker injicirt und thränt. Nach 5 bis 10 Minuten kann der Kranke das Auge wieder öffnen und seiner Wege gehen. Am nächsten Tage zeigt sich nur wenig Secret. Eine nennenswerthe Schwellung des Lides tritt nicht ein; im Gegentheil schwindet überraschend schnell eine solche, wenn sie vorher vorhanden war. Nur wenn man den Pinsel zu lange mit den erkrankten Theilen in Berührung gelassen oder zu stark aufgedrückt hat, kommt es zu einer stärkeren Reaction, und man muss das Auge einige Tage in Ruhe lassen. Hat man aber diesen Uebereffect vermieden, so kann man täglich eine solche Pinselung vornehmen. Schon in der ersten Woche sieht man die Follikel und Papillen kleiner werden. Am schnellsten schwinden die charakteristischen grauen Körner, weniger rasch die Papillen; und am langsamsten werden die festeren,

den Follikeln des Follikularcatarrhs gleichenden Körner beeinflusst. Diese Neubildungen schrumpfen in sich zusammen; ein Zellschorf ist nirgends zu beobachten. Ich habe im Verlauf von etwas mehr als 2 Wochen die Bindehaut glatt werden sehen, und ein beginnender Pannus wurde in seinem Fortschreiten aufgehalten. Mit dem Glattwerden der Schleimhaut ist natürlich noch keine vollkommene Heilung eingetreten. Es ist bekannt, dass die Körner noch in die tieferen Theile der Bindehaut hineinziehen, und dass selbst eine von Follikeln und Papillen freie und sogar eine nicht einmal mehr rein hypertrophische Schleimhaut noch nach Jahren Exacerbationen machen kann. Eine längere Beobachtung wird darüber Gewissheit geben, ob es sich empfiehlt, noch die glatte Bindehaut in der geschilderten Weise, aber mit einer schwächeren Lösung, oder mit Kupfer weiter zu behandeln. Soviel ist aber sicher, dass dieses Verfahren die Behandlungsdauer beträchtlich abkürzt, dass man den Kranken ambulant behandeln kann, ja dass er seinem Beruf in dieser Zeit nachgehen kann, und dass man keine Narben erzeugt, die später Retractionen der Lider bedingen.

Unser Büchertisch.

Neue Bücher.

Atlas der Ophthalmoskopie, von Dr. J. Oeller, Kgl. Hofrath, Privatdoc. an der Universität München. Dritte Lieferung, 15 Tafeln mit Text (deutsch und englisch). Wiesbaden, J. F. Bergmann, 1897.

A. Taf. IV. Excavatio physiologica. Arteria opticociliaris. Während der letztgenannte Name für gewöhnlich eine Arterie bezeichnet, die aus der Aderhaut in die Netzhaut emportaucht (oder vielmehr emporzutauchen scheint, denn gewöhnlich kommt der Ast aus der Centralarterie, aber aus einer tieferen, hinteren Partie her); so ist hier ein Ast abgebildet, der sichtbar aus der Centralarterie hervorgeht und in die Aderhaut unterzutauchen scheint.

B. Taf. I. Neuritis optica mit zarten, hellen, punktförmigen Herden um den gelben Fleck. B. Taf. VIII. Atroph. n. opt., endart. r. t. i. (cerebrale Lues).

C. Taf. II. (Im Text Abschnitt I, Z. 16 lies 1897 statt 1890). Neuroret. album. C. Taf. VII. Fundus leucaemicus. C. Taf. XV. Atroph. n. opt. Oblit. vasor. ret. (nach Erysipel). C. T. XV. Aneurysmata miliaria art. ret., Ausgang in Ret. prolif. C. T. XXV. Ret. pigm. D. IV. Chorioret., atroph. n. opt. D. XI. Staph. post. annulare, Chor. centr. D. XV. Scleros. vasor. chor., atr. n. opt. [Die Sclerose der Aderhautgefässe ist auch nach meinen Beobachtungen weit häufiger und wichtiger, als die meisten Lehrbücher ahnen lassen.] D. XVIII. Tumor chorioid. [Zweifelhafter Fall. Ich hätte die Enucleation nicht angerathen. Ich sah solche Bildungen schrumpfen und schliesslich nach vielen Jahren in reizlose Netzhautablösung übergehen.] D. XIX. Rupt. chor. D. XX. Dialysis et rupt. chor. [Dialysis soll Einriss, oder unvollkommener Riss bedeuten, ein schlechter Name.] E. II. Colob. chor.

Der Atlas stellt ein Meisterwerk ersten Ranges dar, wie es nur erzielt werden kann, wenn ein vorzüglicher ärztlicher Beobachter gleichzeitig ein durchgebildeter Kunstmaler ist: was ja leider sehr selten vereinigt vorkommt. Nur Ed. v. Jäger's grosse Tafeln halten den Vergleich mit denen Oeller's aus, aber die Wiedergabe der letzteren ist vollkommener, entsprechend den Fortschritten, welche die Technik in den letzten 40 Jahren gemacht hat. H.

Gesellschaftsberichte.

1) Société d'ophtalmologie de Paris. Séance du 5 janvier 1897.

La conjonctivite subaiguë. — Étude clinique et bactériologique, par **M. Morax.**

Ich wähle den Namen „subacute Conjunctivitis", um eine eigne Art von catarrhalischer Bindehautentzündung zu bezeichnen, die durch einen besondern Mikroorganismus bedingt ist und in Wirklichkeit eine specifische, übertragbare Krankheit darstellt. Klinisch zeichnet sich die subacute Conjunctivitis aus durch ihre Gutartigkeit, ihre lange Dauer, das doppelseitige Auftreten und die rasche Heilung unter dem Einfluss der Behandlung. Sie kann sich in jedem Lebensalter entwickeln, wird jedoch am häufigsten beim Erwachsenen und beim Greis angetroffen. Das erste Symptom besteht in einer Verklebung der Lidspalte beim Erwachen und in einer schleimig-eitrigen, mehr oder weniger reichlichen Absonderung an den Lidrändern und im innern Winkel. Zunächst auf ein Auge beschränkt, ergreift sie bald, d. h. meist 2 bis 3 Tage später, auch das andere. Die subjectiven Störungen sind nicht gross und bestehen meist nur in etwas Jucken und Beissen an den Lidrändern, in ein wenig Lichtscheu und Beschwerden während der Arbeit bei künstlichem Licht. Manchmal wird auch über Thränenträufeln geklagt. Eigentliche Schmerzen bestehen nicht. Objectiv sieht man nur eine leichte Injection der Bindehaut und eine besonders in der Nähe der Winkel ausgeprägte erythematöse Röthung der Lidränder. Die subacute Conjunctivitis kann Wochen und Monate lang unverändert bestehen bleiben, bis eine geeignete Behandlung in einigen Tagen die Heilung herbeiführt. In der Mehrzahl der Fälle kommt man im Verlauf einer Woche mit Zinc. sulf. 1:40 zu diesem Ziele. — Betrachtet man das mit einer basischen Anilinfarbe gefärbte Bindehautsecret unter dem Mikroskop, so sieht man neben abgestossenen Epithelien und in der Theilung begriffenen Leukocyten einen ziemlich grossen Diplobacillus mit abgerundeten Enden in zahlreichen Exemplaren, der sich nach der Methode von Gram nicht färbt. Er lässt sich leicht isoliren auf den gewöhnlichen Nährböden, wenn man diesen menschliches oder thierisches Blutserum zusetzt, welches, wenn coagulirt, durch ihn verflüssigt wird. Auf peptonisirter Gelatine oder Bouillon ohne Serum entwickelt er sich nicht. Er entwickelt und hält sich nur bei einer Temperatur von 30—38°. Im Brutschrank lässt er sich Monate lang so erhalten. Auf die Bindehaut von Thieren übergeimpft, erregt er keinerlei entzündliche Reaction, während die Inoculation auf die menschliche Conjunctiva nach einem Incubationsstadium von 8 Tagen immer ein positives Resultat ergiebt. In dem Secret der experimentell erzeugten Bindehautentzündung findet man wieder den geschilderten Diplobacillus, der sich übrigens auf der gesunden Bindehaut, wie wiederholte Untersuchungen bewiesen, nicht vorfindet.

Glaucome fondroyant et abolition persistante de la circulation rétinienne. — Considérations sur le rôle de la circulation intraoculaire dans la pathogénie du glaucome, par M. Sulzer (de Genève).

1) Das Glaucom lässt sich nach den Grundursachen eintheilen in circulatorisches, vasculäres und nervöses Glaucom. 2) Allen Formen ist gemeinsam die Gefässdegeneration, die primär auftritt bei der zweiten Form, die secundär ist bei den beiden andern. Secundär kommt sie zu Stande durch eine Circulationsstörung in den Arterien und diese wiederum ist bei der ersten Form

bedingt durch das Missverhältniss zwischen intraocularem Druck und intraarteriellem Blutdruck und bei der dritten Form durch directen Nerveneinfluss. 3) Die circulatorischen, degenerativen und nervösen Störungen hängen gegenseitig von einander ab, so dass sie einander erzeugen und verstärken. So kommt es, dass es kein Glaucom giebt, das ausschliesslich circulatorisch oder nervös wäre, nur herrscht immer eine der geschilderten Ursachen vor. 4) Die Circulationsstörung spielt die Hauptrolle bei der Entstehung des Glaucoms. 5) Die glaucomatöse Excavation ist nicht einfach die mechanische Folge der Hypertonie. Sie ist vielmehr in erster Linie bedingt durch eine Degeneration der markhaltigen Nervenfasern der Papille in Folge ungenügender arterieller Circulation. In zweiter Linie wirkt dann auch der erhöhte intraoculare Druck auf die nun weniger widerstandsfähige Papille. 6) Vom therapeutischen Standpunkt aus ist es wesentlich, sich über die jedesmalige Grundursache des Glaucoms klar zu werden und über den Zustand der intraocularen Circulation. Ancke.

---

2) Königl. Aerzte-Verein in Budapest. (Orvosi Hetilap. 1897. Nr. 7.)

Pathogenese und Bedeutung der im Gefolge von Hirntumoren auftretenden Papillitis, von Emil v. Grósz.

Die diagnostische Wichtigkeit der Stauungspapille als allgemeines Symptom der Hirntumoren ist eine wohlbekannte Thatsache und kann Vortragender die Ansicht derer, die das Vorkommen derselben auf 95% und noch höher veranschlagen, nur bestätigen; denn nur selten finden wir eine Hirngeschwulst, welche während ihres ganzen Verlaufes den Sehnerv nicht in Mitleidenschaft zöge. Um so dunkler ist der Zusammenhang beider Affectionen, und doch ist nur von einer Klärung der Pathogenese zu hoffen, dass die Papillitis auch über den Sitz und die Art des Tumors nähere Aufschlüsse gebe. Die Lösung dieser Frage ist umsomehr zeitgemäss, als wir seit der Entwicklung der Hirn-Chirurgie nicht nur wissen, dass durch die Entfernung der Hirntumoren die Papillitis heilen könne, sondern die Erfahrung Horsly's, dass die einfache Eröffnung der Schädelkapsel das Verschwinden der Stauungspapille bewirken könne, Bestätigung fand.

Vortragender erörtert zunächst die bisherigen Erklärungen der Papillitis. Türck und Graefe leiteten dieselbe von dem auf den Sinus cavernosus ausgeübten Druck ab; Schmidt-Rimpler und Manz sehen in der Strangulation des Sehnervenkopfes die Ursache, welche durch das Eindringen von Liquor cerebrospinalis auf dem schon durch Schwalbe beschriebenen Wege in die Sehnervenscheiden zu Stande käme (Hydrops vaginae nervi optici); Parinaud hält das Hirnödem für die Ursache der Affection, welches durch den Hydrocephalus internus auch den Opticus afficire; Jackson, Brown Sequard und Benedict helfen sich mit der bequemen Reflexwirkung; Leber und Deutschmann supponiren entsprechend unseren gegenwärtigen Begriffen über die Entzündung einen irritirenden Einfluss und erklären die Papillitis aus einer descendirenden Neuritis und Perineuritis. Gowers und Kniess trachten die verschiedenen Erklärungen in Einklang zu bringen, aber weder ihnen, noch den neueren anatomischen Untersuchungen von Rochou-Duvigneaud, Elschnig und Uthoff, noch den Thierexperimenten von Schulten und Adamkievicz ist es gelungen, die Frage zu klären. Um dies zu erreichen, führte Vortragender histologische Untersuchungen durch und untersuchte bis jetzt die Sehorgane dreier, an Hirntumoren verstorbenen Individuen. Zwei stammen von der Klinik des Prof. Karl v. Kétly, ein Fall von jener des Prof. v. Korányi; die

Augen wurden zur Untersuchung von dem Herrn Prof. Genersich und Pertik überlassen, und die bezüglichen Arbeiten im Laboratorium der Budapester Augenklinik durchgeführt.

Vortragender fand im ersten Falle ein reines Oedem und eine Strangulation eines Centralgefässes, im zweiten Falle traten die entzündlichen Erscheinungen in den Vordergrund, und im dritten liess sich eine hochgradige Perineuritis, Neuritis interstitialis und secundäre Sehnervenatrophie nachweisen.

Auf Grund dieses Resultates, sowie auf Grund der in der Literatur beschriebenen anatomischen Untersuchungen und Thierexperimente gewann Vortragender die Ueberzeugung, dass man die im Verlaufe von Hirntumoren auftretenden Papillitiden in zwei Gruppen scheiden müsse: die eine Form entsteht durch Stauung, die andere durch Entzündung. Dieser Unterschied fiel schon Graefe auf, er leitete jedoch erstere von den Hirntumoren, letztere von der Hirnhautentzündung ab. Die sich widersprechenden anatomischen Befunde bewogen den grössten Theil der Augenärzte, diese Unterscheidung fallen zu lassen.

Im Sinne dieser dualistischen Erklärung der Pathogenese der Papillitis würden die eigentlichen Tumoren die Stauungsform, der Tuberkel und das Gumma die entzündliche Form bedingen. Das Bild des Augenhintergrundes unterscheidet sich wahrnehmlich nur im Anfang, insofern im ersteren Falle die sich vorwölbende Papille durchscheinend ist und die Venen auffallend erweitert sind, im letzteren aber die Venen von einer Exsudatschichte bedeckt sind und der entzündliche Process auch auf die Netzhaut übergreift. Das Sehvermögen ändert sich bei der ersten Form gar nicht oder nur wenig, bei der zweiten geht dasselbe alsbald zu Grunde. In den späteren Stadien schwinden jedoch diese Unterschiede.

Die Beurtheilung der Localisation ist auf Grund der Papillitis zur Zeit mit Sicherheit nicht möglich, Vortragender weist nur darauf hin, dass Kleinhirntumoren vermöge des vom Tentorium cerebelli geleisteten Widerstandes, der Communication der Hirnventrikel und Behinderung der Blutcirculation sehr zeitlich eine Stauungspapille hervorrufen.

Schliesslich tritt Vortragender für die Berechtigung der palliativen Trepanation bei der Papillitis ein, und zwar auf Grund des heutigen Standpunktes der Chirurgie. Die Fälle von Horsley, Hahn, Albertoni und Brigatti, Tilling, Seydel und Taylor beweisen genügend, dass die Papillitis dauernd auch in dem Falle zu heilen sei, wenn der Hirntumor nicht entfernbar, ja sogar nicht auffindbar war. Dabei ist die palliative Trepanation durchaus nicht schädlich, ist sogar für eine spätere curative Trepanation von Nutzen.

Das bisher erreichte Resultat ist dem vereinigten Wirken der Neurologen, Chirurgen und Ophthalmologen zu verdanken, und wollen wir von demselben noch weitere, grössere Erfolge hoffen!

Referate, Uebersetzungen, Auszüge.

1) **Heilung höchstgradiger Kurzsichtigkeit nebst Angabe einer leichtfasslichen Methode zur schnellen Berechnung der Achsenlänge, optischer Constanten des Auges und Bildgrösse**, von Dr. Fukala in Wien. (Leipzig und Wien, Franz Deuticke, 1896.)

Fukala begründet im ersten Theile seines Buches die Bedeutung der Operation stärkster Myopie durch Zusammenstellung der Beschwerden höchstgradig Kurzsichtiger und der Ergebnisse einer grossen Zahl bisher ausgeführter

Operationen. Genügend corrigirende Gläser werden nicht vertragen, weil die kleineren Netzhautbilder den Patienten das Gefühl geben, die Gegenstände in einer grösseren Entfernung zu sehen, als es der Wirklichkeit entspricht, wodurch das Gefühl der richtigen Projection verloren geht.

Fukala setzt für das Alter, bis zu dem die Operation zulässig ist, keine scharfe Grenze; Bedingung ist, dass die Sehschärfe mindestens $^1/_{10}$ beträgt. Complicationen seitens der Chorioidea sind eine Gegenanzeige, wenn sie einen höheren Grad erreichen. Verf. spricht sich für Operation an beiden Augen aus. Sein Verfahren besteht in Zerstückelung der Linse mit einem schmalen Graefe'schen Messerchen, der die Extraction nach Eintritt von Reizungserscheinungen folgt. Das operirte Auge zeigt meist eine erhebliche Besserung des Sehvermögens und oft Stillstand im Fortschreiten der Kurzsichtigkeit. Krankhaft disponirte Augen machen davon eine Ausnahme. Auch das Vorkommen von Netzhautablösung nach der Operation führt Verf. auf solche Prädisposition zurück; der Eingriff sei dafür nicht verantwortlich zu machen, die Ablösung „würde gewiss auch ohne die Operation eingetreten sein".(?)

Im zweiten Theile des Buches ist der Versuch gemacht, für die Berechnung der optischen Grössen des Auges eine Anweisung zu geben. Spiro.

---

2) **Die Verbreitung des Trachoms in Ungarn und das behördliche Vorgehen gegen dasselbe,** von Prof. Dr. N. Feuer, Landes-Sanitätsinspector in Budapest. (Stuttgart, Ferdinand Enke, 1897.)

In Ungarn ist, meist auf Feuer's Veranlassung, ein „Trachomdienst" organisirt, der es ermöglichen soll, jeden Trachomfall festzustellen und seine Behandlung zu sichern. Zu diesem Zwecke sind zunächst Anordnungen getroffen, die für das ganze Land Geltung haben. Sie bestehen hauptsächlich in regelmässiger Untersuchung von Schulen, von Fabrikpersonal, aller aus dem activen Dienst heimkehrenden Soldaten, aller den Ort verlassenden oder zuziehenden Arbeiter. Die so ermittelten Kranken werden sofort in ambulatorische, eventuell Krankenhausbehandlung gebracht. Schärfer sind die Maassnahmen für bereits inficirte Gegenden. Taucht in einer Gegend der Verdacht auf Trachom auf, so wird zunächst eine „orientirende" Untersuchung vorgenommen, bei der von jeder Familie des Ortes mehrere Mitglieder vorgeführt werden. Ergiebt sich hierbei in drei bis vier Familien Trachom, so wird die gesammte Bevölkerurg untersucht. Diese „allgemeine" Untersuchung findet in Trachomgegenden jedes Jahr von Neuem statt, die Fehlenden werden später untersucht.

Für ärztliche allgemein freie Behandlung sorgt die Regierung; nöthigen Falls durch Anstellung besonderer „Trachomärzte".

Im Bericht belegt Verf. die grosse Betheiligung des Heeres an der Verbreitung des Trachom mit Zahlen, wobei Ungarn besonders durch galizische Truppen inficirt erscheint. Rasse, Bodenbeschaffenheit, Höhenlage bedingen nach des Verf.'s Erfahrungen keinen Unterschied in der Empfänglichkeit.

Es folgen statistische Daten für 1895. Doch weist Feuer darauf hin, dass die „allgemeine Untersuchung" nur unvollständig durchzuführen ist, zumal in grösseren Gemeinden, wo die Untersuchung überhaupt nicht obligat ist. Es sind nur Gemeinden angeführt, in denen mehr als 5 Trachomkranke sich befanden.

Es ergiebt sich, dass von einer in Einzelziffern aufgeführten Bevölkerung von 3,086,390 Einwohnern 27,921 trachomkrank, 7713 trachomverdächtig waren. Spiro.

---

3) **Étude de Géographie ophtalmologique sur le trachome.** Rapport à la Société Française d'Ophtalmologie par le Docteur Chibret de Clermont-Ferrand. Paris, G. Steinheil éditeur, 1896.

Chibret, von der „Société Française d'Ophtalmologie" beauftragt, eine Sammelforschung über die geographische Verbreitung der Augenkrankheiten in Gang zu bringen, erstattet seinen Bericht über den Verlauf der Forschung und ihre Ergebnisse.

Er glaubte das Gebiet auf das Studium des Trachom beschränken zu müssen und legte seinen Mitarbeitern drei Fragen zur Beantwortung vor: 1. nach der Ursache der Krankheit, 2. nach der Disposition (Rasse, Beschäftigung, Ernährung, körperliche Veranlagung), 3. nach den meteorologischen Bedingungen.

Zunächst versicherte er sich der Mithülfe zweier Autoritäten auf dem Gebiet der Geographie der Augenleiden, Prof. Hirschberg's in Berlin und des Dr. Swan M. Burnett in Washington. Von den 17 ihm officiell zugetheilten Mitarbeitern antworteten nur zwei, die meisten Arbeiten wurden Chibret freiwillig auf seine Bitte gesandt. Chibret fasst die Ergebnisse dahin zusammen, dass als Ursache des Trachom die meisten Beobachter ein Bacterium annehmen. Dementsprechend wird die Uebertragbarkeit allgemein zugegeben, ebenso allgemein die Conj. follicularis vom Trachom unterschieden. Des Berichterstatters persönliche Ansicht geht dahin, den Frühjahrscatarrh als abgeschwächte Formen des Trachom aufzufassen, und er verteidigt dies gegen Samelsohn.

Zur Frage der Disposition resumirt Chibret, dass die Rasse bestimmt Immunität gegenüber der Körnerkrankheit verleihen kann. Die Neger besässen solche Immunität, gegentheilige Beobachtungen seien an unreinen Negerstämmen gemacht worden. Ebenso relativ immun seien die Celten(?) des Broca'schen Typus, absolut immun die Indianer in Canada(?), dagegen sehr empfänglich die gelbe Rasse.

Die Uebertragungsfähigkeit schwächt sich ab in dem Maasse, wie die Empfänglichkeit der Völker abnimmt. Höhenlage und geographische Breite zeigen wichtigen Einfluss. Zweifelhaft blieb in den Berichten der Einfluss der Beschäftigung, wenig eingegangen wurde auf den der Ernährung und körperlichen Anlage, doch ungenügende Nahrung und lymphatische Veranlagung als prädisponirende oder erschwerende Umstände allgemein hingestellt.

Die meteorologischen Verhältnisse spielen eine untergeordnete Rolle. Das Höhen- und Seeklima setzen die Empfänglichkeit herab, Hitze, Trockenheit erhöhen sie im allgemeinen.

Es folgen nun die Einzelberichte, denen vorausgeht:

Geschichtliche Einleitung zur Geographie des Trachom, von J. Hirschberg.

Im Anschluss an den Versuch die geographische Vertheilung des Trachom, dieser wichtigsten Volkskrankheit von allen Augenleiden, auf dem Erdball kennen zu lernen, giebt Verf. ein Bild des Zustandes in früherer, geschichtlicher Zeit.

Im alten Culturland Aegypten hat man schon vor mehr als 3400 Jahren, wie der Papyrus Ebers beweist, der Augenheilkunde besondere Beachtung gewidmet, wohl auch die Körnerkrankheit gekannt und behandelt. Doch kein Beweis ist erbracht, dass damals eine ungewöhnliche Verbreitung der Krankheit bestanden, erst 1580 stellte Prosper Alpinus den Zustand der Augen im

Lande als so trostlos fest, wie er heute ist. Verheerende Krankheiten (Pest des Justinian 532 n. Chr.), Niedergang der Cultur und damit besonders der Wasserbaukunst änderten das Land und verkehrten seinen guten gesundheitlichen Ruf in das Gegentheil.

An der Hand von Quellencitaten weist Verfasser ferner nach, dass bei den alten Griechen und Römern das Trachom eine gewöhnliche, gut gekannte Krankheit war, stärker verbreitet, als man bisher unterschätzend annahm, so dass man eine fast gleichmässige Vertheilung der Erkrankung in den alten Culturländern folgern kann.

Den folgenden eigentlichen Berichten haftet mit wenigen Ausnahmen ein von Chibret gebührend gewürdigter Mangel an, es ist die häufige Verwendung allgemeiner Ausdrücke statt übersichtlicher Zahlen.

Distribution du trachome par race et par pays dans les États-Unis d'Amérique, par Swan M. Burnett, M. D. Ph. D. Washington, D. G.

Burnett, in seinem Sammelbericht von 13 Collegen aus verschiedenen Theilen des Landes unterstützt, hebt die Immunität der Schwarzen gegenüber dem Trachon hervor. Er selbst sah in Washington, dessen Bevölkerung zu einem Drittel aus Negern besteht, unter 10000 Augenkranken in 15 Jahren nur 6 Neger an Trachom erkrankt. White (Richmond) bei einer „grossen" Negerbevölkerung unter 11000 Augenkranken 1 mal Trachon bei einem Neger. Savage (Nashville) unter einer Bevölkerung von 30 % Negern niemals ein Fall von Trachom bei einem solchen, während es bei den Weissen allgemein ist. U. s. m. Dies alles, obwohl die Neger unter sehr schlechten hygienischen Bedingungen leben. Die Indianer sind häufig ergriffen.

Die Höhenlage zeigt keinen Einfluss, Trachom wurde 5000, selbst 10000 Fuss über dem Meeresspiegel beobachtet. Ebensowenig ergab die geographische Breite Verschiedenheiten.

Le trachome au Canada, par Foucher (Montréal).

Foucher beobachtete unter 13865 Augenkranken 499 Fälle von Trachom (Montréal). Er hält die Krankheit für verwandt der Tuberkulose und betont die völlige Immunität der Indianer Canadas im Gegensatz zu früheren Beobachtungen Burnetts über die Häufigkeit des Trachom bei den Indianern des Südens. Die russischen Mennoniten in Manitoba, die unter sehr schlechten Bedingungen leben, sind stark heimgesucht. Das Seeklima schützt gegen das Trachom.

Le trachome en Suisse, par le Dr. Sulzer (de Genève).

Die Schweiz ist immun gegen Trachom. Bei der Verschiedenheit des Klimas, der Rassen verdankt sie dies wohl der Höhenlage. Schweizer nehmen im Auslande Trachom an, doch heilt dies, sobald sie zurückkehren.

Le trachome en Belgique, par le Professeur Venneman (de Louvain).

Venneman hält das Trachom für die besondere Art der Reaction der Conjunctiva gegen Entzündungserreger bei lymphatischen Individuen, wie sie in Belgien häufig sind.

Verschiedenheit der Rasse ergiebt keine verschiedene Empfänglichkeit. Beschäftigung, bei der vegetabilischer oder animaler Staub hervorgerufen wird, setzt die Widerstandsfähigkeit herab, dagegen sind die Bergleute, die in Mineralstaub arbeiten, besser geschützt.

Im allgemeinen üben die hygienischen Lebensbedingungen grossen Einfluss.

Le trachome en Hongrie, par le Dr. Feuer (de Buda-Pesth).

Es giebt in Ungarn 30000 Trachomkranke, die Mehrzahl unter der Landbevölkerung. Rasse, Bodenbeschaffenheit ergeben keine Unterschiede. Ungünstige Lebensweise zeigt keinen Einfluss, die Zigeuner sind trotz derselben fast immun, wohl weil sie sich isolirt halten und den Gebrauch des Handtuches, das so oft Uebertragungsmittel ist, nicht kennen.

Le trachome à Varsovie et dans le Royaume de Pologne, par le Dr. Kamocki, médicin à l'Institut ophtalmique de Varsovie.

Kamocki beobachtete unter 29327 Augenkranken in 5 auf einander folgenden Jahren 3592 Fälle von Trachom (12,24%) und 630 Fälle von Follicularcatarrh (2,14%). Das flache Land zeigte stärkere Betheiligung; besonders stark ist die jüdische Bevölkerung ergriffen[1] (14,16% gegen 11,71%).

Grosse Zahlenreihen liefert der officielle Sanitätsbericht der russischen Armee für 1892.

Die Totalziffer der Trachomkranken betrug 58369 oder 66,9‰ des ganzen Bestandes, davon entfallen auf den Heeresbezirk Warschau allein 12877 oder 71,6‰ des Bestandes. Im Sommerlager wurden 9200 Mann untersucht, davon waren 15,1% Trachomkrank und zwar 19,4% der alten, 6% der neuen Soldaten, Ziffern, die die Wichtigkeit der Verbreitung der Krankheit durch das Heer kennzeichnen.

Im einzelnen hatten 16 Regimenter und Bataillone mehr als 20% Augenkranke (Brest-Litowsk 33,6%); 39 zwischen 20 und 10% und nur 13 weniger als 10%.

Le trachome à l'île de Cuba, par le Dr. Santos Fernandez (de la Habana).

Santos Fernandez beobachtete in 21 Jahren unter 30000 Augenkranken 876 Trachomkranke in Cuba. Er schliesst, abgesehen von der relativen Immunität der Neger, dass Abschwächung und Verminderung der Krankheit den guten klimatischen Verhältnissen der Insel zu danken seien.

Discussion.

M. de Gouvea wendet sich gegen die behauptete Immunität der Neger. In Südamerika träte bei der gleichen Negerrasse wie in Nordamerika die Betheiligung der Schwarzen am Trachom in den Vordergrund.

M. Abadie, M. Pechdo, M. Galezowski bestreiten ebenfalls, dass die Rasse Immunität verleihe und weisen auf die Wichtigkeit des Contagiums und schlechter Lebensbedingungen hin.

M. Truc hält das Küstenklima nicht für einflussreich.

M. Sulzer giebt Zahlen aus den letzten 4 Jahren in der Schweiz. Unter 3200 Kranken litten 15 an Trachom, alle diese stammten aus dem Auslande.

M. Chibret erklärt im Schlusswort nur von relativer Immunität der Neger, die 4 mal weniger von Trachom befallen würden, als die Weissen, gesprochen zu haben. Bei gleich günstigen Bedingungen wie in Nordamerika würde sich das auch in Südamerika zeigen. Er wendet sich abschliessend gegen die anderen Einwände.

Spiro.

---

[1] Sie consultirt mehr! H.

Vermischtes.

1) Andreas Anagnostakis,
geb. 1826 auf Kreta, gest. 1897 zu Athen.

In einem Gebirgsdorf Kretas wurde A. Anagnostakis im Jahre 1826 geboren, musste aber früh mit den Seinigen, die einer durch Kühnheit und Freiheitssinn ausgezeichneten Sphakiotenfamilie angehörten, vor den Türken und den Schaaren Mehemet Ali's nach Syra flüchten, das auch heute noch, nächst Athen, den zweiten Bildungsmittelpunkt von Griechenland darstellt. Hier besuchte A. das Gymnasium, dann sudirte er Heilkunde zu Athen und wirkte zunächst als Landarzt. Wegen seiner grossen Begabung wurde er 1851 auf Kosten der Königin Amalie nach Paris und Berlin gesandt und arbeitete, dort unter Desmarres und Sichel, hier unter A. v. Graefe.

Mit gleicher Vollendung beherrschte er die französische und die deutsche Sprache wie das klassische Griechisch. Im Jahre 1854 wurde er Vorsteher der Augenklinik zu Athen, 1856 Professor der Augenheilkunde und entfaltete als Lehrer und Augenarzt eine segensreiche Wirksamkeit; ja er ist einer der Hauptbegründer der neueren hellenischen Bildung auf dem Gebiet der Heilkunde und Naturwissenschaft geworden, nicht bloss Rector der Universität, Vorsteher der ärztlichen und gelehrten Gesellschaften, sondern auch Präsident der Akademie, die allerdings ja ein herrliches, altklassisches Marmorhaus (von einem Wiener Baumeister errichtet), aber — noch keine Akademiker besitzt. Entsprechend seinen Idealen eines grossgriechischen Reiches erstreckte er seine Praxis bis auf die griechischen Colonien in Byzanz und in Alexandrien. Leider musste er, nach der unerquicklichen Politik des heutigen Hellas, bei dem Sturz seines Freundes Trikupis, die Augenklinik an einen Candidaten der Gegenpartei abgeben.

Seine hauptsächlichsten Schriften sind die folgenden: 1) Essai sur l'exploration de la rétine sur le vivant au moyen d'un nouvel ophtalmoscope[1], Paris 1854. 2) Remarques pratiques sur le traitement chirurgical de l'entropium et du trichiasis, 1857. 3) De l'ophthalmologie en Grèce et en Egypte, Bruxelles 1858. 4) Mélanges ophthalmologiques, Athènes 1861. 5) Contributions à l'histoire de la chirurgie oculaire chez les anciens, 1872. 6) Encore deux mots sur l'extraction de la cataracte chez les anciens, 1878. 7) *Περὶ τῶν ὀφθαλμικῶν παθῶν*, 1871. 8) *Μελέται περὶ τῆς ὀπτικῆς τῶν ἀρχαίων*, 1878. 9) *Περὶ τῆς πνευματικῆς προόδου τοῦ Ἑλληνικοῦ ἔθνους*, 1875. 10) Die antiseptische Methode bei den Alten, Athen 1889.

Anagnostakes war ein prachtvoller, liebenswürdiger Mensch. Seit 1867, wo er, um A. v. Graefe's Star-Schnitt bei dem Meister zu studiren, wieder nach Berlin gekommen war, verband uns Gastfreundschaft, die er in echt hellenischer Weise 1886 wie 1890, als ich ihn in Athen besuchte, mir zu Theil werden liess.

Ich kann nicht schliessen, ohne ihm und den Seinen das folgende Distichon zu widmen:

Γαληνοῦ τὺν' ὀψὲ φανεὶς διάδοχος ἦλθες
Ἑλλάδι καὶ θρηνεῖ μοῖραν ἑλὼν θανάτου.

Hirschberg.

---

[1] Der Name Ophthalmoskop ist dem deutschen Augenspiegel in Frankreich von einem Griechen gegeben worden. Ophthalmoskopie hiess die Untersuchung des Auges schon bei Himly I, 16. (1817.)

2) Der Herausgeber bittet freundlichst jeden seiner Leser, auf einer Postkarte ihm mitzutheilen, wie viele Fälle von Trachom er auf 1000 Augenkranke beobachtet.

3) 69. Versammlung deutscher Naturforscher und Aerzte in Braunschweig am 20.—25. September 1897.

Braunschweig, im März 1897.

Die unterzeichneten Mitglieder des Vorstandes der Abtheilung für Augenheilkunde beehren sich, die Herren Fachgenossen zu der vom 20.—25. September hier stattfindenden Jahresversammlung ergebenst einzuladen. Wir bitten, Vorträge und Demonstrationen spätestens bis Mitte Mai bei einem der Unterzeichneten anmelden zu wollen. Der Einführende: Dr. med. Eugen Ferge, Augenarzt, Wilhelmi-Thorpromenade 6. Der Schriftführer: Dr. med. Otto Lange, Augenarzt am Herzogl. Krankenhause, Petri-Thorpromenade 30 part.

Im Anschluss an die Versammlung deutscher Naturforscher und Aerzte wird in Braunschweig eine Ausstellung von wissenschaftlichen Objecten und Apparaten stattfinden.

4) Bruxelles, Secrétariat général: rue de l'association no. 56.

La 2e conférence internationale, concernant les services sanitaires et l'hygiène des chemins de fer et de la navigation, se réunira à Bruxelles, au mois de septembre prochain.

5) XII Congrès International de Médecine.
Section d'Ophtalmologie.
Moscou, 19—26 août 1897.

Monsieur et cher Confrère!

Le Comité d'organisation de la Section d'Ophtalmologie au XII Congrès International de Médecine á Moscou est heureux de vous faire savoir, qu' à la date du 25 Mars 1897 les communications et rapports suivants sont déjà assurés à la section:

I. Questions proposées par le Comité (thèmes de programme):

1. Prof. von Hippel (Halle a. S.): „Ueber die operative Behandlung der hochgradigen Myopie". 2. Dr. Fukala (Wien): „Der gegenwärtige Stand der Myopie-Operationen". 3. Prof. Uhthoff (Breslau): Ueber die Bakteriologie der Hornhaut- und Bindehautentzündungen. 4. Prof. Reymond (Turin): „Valeur thérapeutique des injections sousconjonctivales". 5. Prof. Hirschberg (Berlin): „Die Bekämpfung der Volkskrankheit Trachoma". 6. Prof. Kuhnt (Königsberg): „Zur Therapie des Trachoms". 7. Prof. Knapp (New-York): „La nature et le traitement mécanique de la conjonctivite granuleuse". 8. Prof. Rählmann (Juriew-Dorpat): „Ueber den Heilwerth der verschiedenen Behandlungs-Methoden bei Trachom". 9. Priv.-Doc. Niesnamoff (Charkow): „Principien der gegenwärtigen chirurgischen und therapeutischen Behandlung des Trachoms".

II. Communications annoncées sur d'autres thèmes:

1. Dr. Nieden (Bochum): „Ueber den Einfluss der Anchylostomiasis auf das Auge" (mit Demonstration). 2. Dr. Javal (Paris): „La prescription des verres doit tenir compte des variations soit favorables, sait défavorables, que

peut subir la réfraction sous l'influence des verres correcteurs". 3. Dr. de Wecker (Paris): „Guerison artificielle et spontanée du decollement de la retine". 4. Prof. Reymond (Turin): „Les erreurs de projection du champ visuel dans le strabisme et leur correction éducative". 5. Prof. Magnus (Breslau): „Die Entwickelung der verschiedenen Starformen". 6. Prof. Stilling (Strassburg i. E.): „Ueber die Faserkreuzung im Chiasma" (mit Demonstration). 7. Dr. Meyer (Paris): „Asepsie et antisepsie dans la pratique ophtalmologique". 8. Dr. Parinaud (Paris): „La vision binoculaire". 9. Prof. Pagenstecher (Wiesbaden): „Ueber die Behandlung der Asthenopie". 10. Dr. Fukala (Wien): Thema vorbehalten. 11. Dr. Chibret (Clermont-Ferrand): „La ponction sclero-cyclo-irienne dans le traitement chirurgical de glaucome". 12. Dr. Galezowsky (Paris): „Glaucome et syphilis oculaires". 13. Prof. Nuel (Liège): „L'amblyopie toxique n'est pas primitivement une névrite interstitielle du nerf optique, mais une maladie de la macula lutea". 14. Prof. Knapp (New-York): „Considerations sur les opérations de cataracte basées sur une statistique etendue d'observations nouvelles et inedites". 15. Prof. Schmidt-Rimpler (Göttingen): „Zur Entstehung der Netzhaut-Ablösungen". 16. Prof. Angelucci (Palerme): „Le role de la III. paire dans les mouvements pupillaires". 17. Prof. Angelucci (Palerme): „La peinture des peintres daltoniens". 18. Prof. Kuhnt (Königsberg): „Ein Beitrag zur Anatomie der menschlichen Orbita". 19. Prof. Kuhnt (Königsberg): „Beziehungen zwischen den Erkrankungen der Nebenhöhlen der Nase und dem Sehorgan". 20. Prof. Hirschmann (Charkow): „Ueber Abhängigkeit einiger pathologischer Processe im Auge von der Störungen vasomotorischer Nerven". 21. Prof. L. Bellarminoff (St.-Pétersbourg): „Sur le tatouage de la cornée". 22. Prof. L. Bellarminoff (St.-Pétersbourg): „Organisation des mesures prises en Russie contre la cécité et les affections oculaires par la „Société Marie au profit des aveugles". 23. Dr. Wagner (Odessa): „Statistik und operative Heilung des Glaucoms". 24. Prof. Th. Ewetzky (Moscou): „Zur Pathologie der Retinitis albuminurica". 25. Priv.-Doc. S. Golovine (Moscou): „Recherches sur le poids spécifique de l'humeur aqueuse". 26. Priv.-Doc. S. Golovine (Moscou): „Traitement chirurgical des affections du sinus frontal". 27. Dr. Noischevsky (Dvinsk): „L'ataxie optique et polyopie monoculaire". 28. Priv.-Doc. Mitvalsky (Prag): „Zur Pathologie der Thränenwege" (en russe, le résumé en allemand). 29. Derselbe: „Sur une inflammation tarso-conjonctivale". 30. Prof. von Michel (Würzburg): „Pathologisch-anatomische Veränderungen der Netzhaut". 31. Mlle. Katherine Kostalsky M. D. (Moscou): „Ueber hyaline Kugeln bei Trachom". 32. Dr. Norman-Hansen (Copenhagen): „Études sur la contusion de l'oeil". 33. Prof. Pflüger (Bern): „Ueber Verhütung des Prolapsus iridis bei der Extractio simplex des Altersstares".

Le Comité prie instamment M. M. les rapporteurs de bien vouloir adresser à M. le Prof. A. Krukow (Moscou, Clinique Ophtalmologique), aussitôt qu' il leur sera possible et pas plus tard que le 1 juin 1897, les résumés succincts de leurs communications, afin que la publication de ces résumés puisse avoir lieu à temps.

Les gérants: Prof. A. Krukow. Prof. Th. Ewetzky.
Le Secrétaire: Priv.-Doc. S. Golowine.

Um Einsendung von Separatabdrücken wird gebeten.

Verlag von Veit & Comp. in Leipzig. — Druck von Metzger & Wittig in Leipzig.

Centralblatt
für praktische
AUGENHEILKUNDE.

Herausgegeben von

Prof. Dr. J. Hirschberg, Geh. Med.-Rath, in Berlin.

Monatlich ein Heft. Preis des Jahrganges 12 Mark. Zu beziehen durch alle Buchhandlungen des In- und Auslandes und die Postanstalten des Deutschen Reiches.

Juni. Einundzwanzigster Jahrgang. 1897.

I. Zwei Fälle cystischer Erweiterung von Knochenhöhlen am Eingange der Orbita.

Von Dr. **L. Steiner** in Soerabaya (Java).

I. Cystische Erweiterung der Stirnhöhle.

Im Mai 1894 bat der Javane S., ein älterer Mann, um meine Hülfe wegen einer grossen Geschwulst oberhalb des rechten Auges, die in den letzten 3 Jahren langsam und ohne Schmerzen gewachsen war und nach

und nach das Auge ganz verdeckt hatte. Beschwerden von Seiten der Nase hatten angeblich nicht bestanden. Die Schleimabscheidung derselben war immer normal und die Athmung durch das rechte Nasenloch stets frei gewesen. Das Auge hatte nie gethränt. Von einem etwa stattgefundenen Trauma wusste der Pat. nichts. An Kopfschmerzen hatte er nicht gelitten.

Ich fand Folgendes: Ueber dem rechten Auge eine regelmässig halbkugelige Geschwulst, die etwas oberhalb der Mitte der Stirn beginnt, unten sich in dem Oberlide, das fast ganz in derselben aufgegangen ist, verliert und das Auge verdeckt, so dass dasselbe vom Pat. nicht geöffnet werden kann. Nach innen überragt sie die Mitte der Stirn um etwa 1 cm, aussen endet sie 3 cm einwärts vom äusseren Orbitalrande. An der Basis misst ihr Durchmesser überall 6 cm. Die Kuppe überragt um etwa 3 cm die entsprechende Stelle der anderen Schädelhälfte. Die Geschwulst entstellt das ganze Gesicht in sehr auffallender Weise. (Die beigegebene Photographie, Fig. 1, ist nach einem Gypsabgusse angefertigt worden.) Die Oberfläche derselben ist regelmässig rund, die Consistenz überall gleich, prall elastisch, ohne Fluctuation. Die Haut lässt sich überall über dem Tumor verschieben. Am Rande desselben fühlt man das Stirnbein, das sich scharf von ihm absetzt. Der untersuchende Finger kann aber nirgends zwischen dem Knochen und der Geschwulst eindringen. Zwischen dem Augapfel und der Geschwulst ist kein Knochen zu fühlen. Hebt man das obere Augenlid in die Höhe, so sieht man das Auge und die Bindehaut, welche, abgesehen von einer leichten Conjunctivitis und einem beginnenden Pterygium, nichts Besonderes zeigen. Die Augenbewegungen und die Sehschärfe sind erhalten. Das Auge thränt nicht. In der Nase finde ich keine Abweichungen. Die Athmung durch dieselbe ist frei.

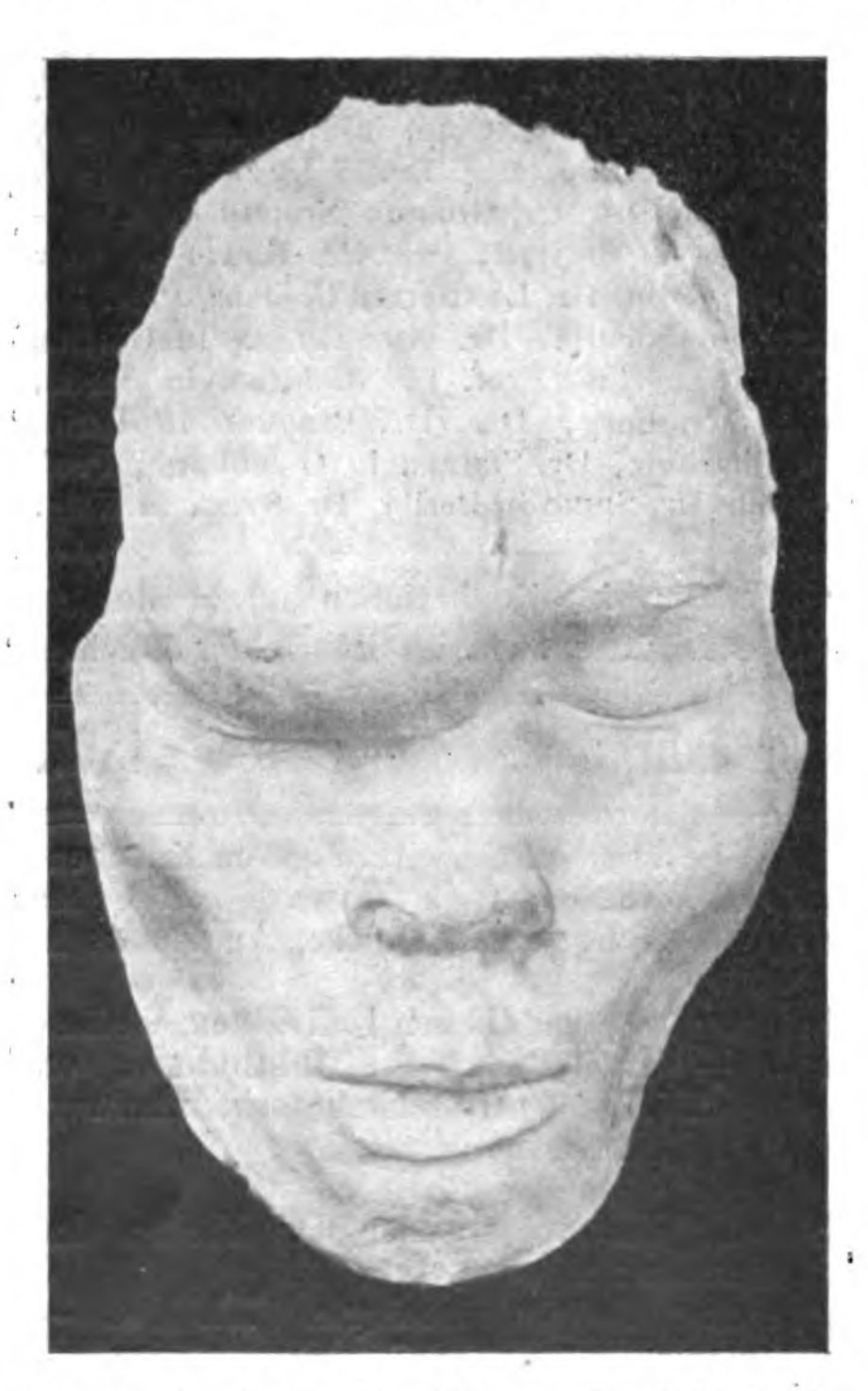


Fig. 1. Cystische Erweiterung der Stirnhöhle.

Es wurde die Diagnose auf eine cystische Erweiterung der Stirnhöhle gestellt und zur Sicherung derselben eine Punction mit dem Apparate von Potain vorgenommen. Es entleerten sich 150 g chokoladefarbigen, zähen Schleimes. Danach sank die Haut unter die Oberfläche des Schädels ein,

und man konnte an Stelle der früheren Geschwulst eine tiefe kugelige Delle abtasten.

Nachdem die Cyste sich wieder gefüllt hatte, wurde sie am folgenden 1. Juni operirt. Die Haut wurde durch einen horizontalen, leicht nach oben convexen Schnitt in der Augenbraue getrennt von der vorderen Cystenwand, an welcher sie überall ziemlich fest haftete, abpräparirt und nun die Cyste gespalten. Es entleerte sich dieselbe braune schleimige Flüssigkeit, wie früher bei der Punction. Man konnte jetzt Folgendes feststellen. Ueber der Orbita eine kugelige Depression des Stirnbeines, deren Durchmesser am Eingang circa 4 cm, deren Tiefe 3—5 cm beträgt. Den Uebergang in das Stirnbein bildet überall ein scharfer Knochenrand. Der obere Orbitalrand endet aussen an der Cyste mit einer vorspringenden Ecke. Im Dache der Orbita ist vorn innen ein grosser Knochendefect, durch welchen sie mit der Cystenhöhle breit zusammenhängt, so dass man von dieser aus den Inhalt der Augenhöhle, namentlich den vorderen Theil des Augapfels, bis über dessen Mitte hinaus, bequem abtasten kann. Am Rande des Defectes ist der erhaltene Theil des Orbitaldaches als scharfer Rand durch die Weichtheile hindurch fühlbar. Die Cyste ist von einer glänzenden röthlich-weissen Membran ausgekleidet, welche überall fest am Knochen haftet und mit dem Periost eine Haut zu bilden scheint. Entzündliche Erscheinungen sind an derselben nirgends zu sehen. Der Boden der Höhle ist kugelig, durch seichte Dellen unregelmässig gebuchtet. Die scharfen Ecken und Winkel des normalen Stirnsinus sind überall abgerundet und verschwunden und von dem Ausführungsgang ist keine Spur zu entdecken. Die tiefste Stelle befindet sich etwa 1 cm oberhalb des Orbitaldaches. Oben innen dringt eine tiefere Bucht unter den Knochenrand bis über die Mittellinie hinaus, in die andere Hälfte der Stirn. Innen, etwas nach unten, ist in der Tiefe der Höhle ein ovales Loch von 8—10 mm Durchmesser, aus welchem dieselbe schleimige Masse fliesst, die die Cyste füllte. Die eingeführte Sonde stösst überall auf eine harte glatte Wand und scheint sich in einem stark haselnussgrossen Divertikel der Hauptcyste zu befinden. Der Knochen reicht nicht bis an den Rand des Loches, welches beide verbindet. Dieser wird von einem scharf gespannten Saum der membranösen Cystenwand gebildet. Es gelingt nicht, mit der Sonde unter mässigem Kraftaufwand von dem Divertikel aus in die Nase durchzustossen.

Es wurde nun ein ziemlich dicker Troikart in der inneren unteren Knochenwand vor der Oeffnung des Divertikels bis in die Nase gewaltsam durchgestossen und so eine neue Communication zwischen Stirn- und Nasenhöhle gebildet. Weiter resecirte ich die vordere häutige Wand der Cyste mit Erhaltung der sie bedeckenden Haut, machte unterhalb des Hautschnittes eine knopflochähnliche Oeffnung in der Augenbraue, um den Abfluss der Wundflüssigkeit zu versichern, nähte den ganzen Hautschnitt

und legte einen Druckverband an, der die Wundfläche unter der Haut an den Boden der Cyste andrückte.

In den ersten Tagen schwollen die Wände des Sinus etwas an und wurden leicht druckempfindlich. Aus dem Knopfloch entleerte sich ziemlich viel blutig schleimige Flüssigkeit. Die genähte Wunde heilte per primam intentionem. Das Allgemeinbefinden des Pat. blieb ungestört und fieberlos. Anfang Juli notirte ich: An Stelle der früheren Geschwulst ist die Haut stark gerunzelt und leicht eingezogen. Die Weichtheile sind hier noch etwas geschwollen, was die Depression des Knochens dem Auge verdeckt und auch bei der Palpation weniger deutlich macht. Aus dem Knopfloch entleert sich bei Druck ein Tröpfchen weisslichen Schleims. Das Lid kann von dem Pat. gehoben und das Auge gut geöffnet werden. Der Bulbus ist nicht dislocirt. Seine Bewegungen und Sehschärfe sind normal. Nach dieser Zeit hat sich der Pat. nicht mehr vorgestellt.

Die Operation bestätigte also, dass es sich um eine cystische Erweiterung der Stirnhöhle handelte, welche erst die Knochenwand dieser Höhle theilweise auf Kosten der Schädelhöhle zu einer grossen Kugel ausgedehnt und nachher die vordere und untere Wand zum Verschwinden gebracht hatte. Es entwickelte sich die Cyste in einer für das Individuum günstigen Richtung, indem sie sich nach vorne ausbreitete und den Bulbus und die übrigen Organe der Augenhöhle bloss verdeckte, ohne sie weiter zu schädigen. Offenbar hatte die Perforation des Knochens in der vorderen Wand oder in den vordersten Theilen der unteren Wand stattgefunden. Dass dem nicht immer so ist, dass vielmehr die Cyste meistens weiter hinten in die Augenhöhle dringt, den Bulbus dislocirt und durch Druck von aussen dessen Refraction verändert, den Sehnerven zerrt und die Augenmuskeln in ihrer Function stört, ist aus der Literatur ersichtlich (Kuhnt, Entzündliche Erkrankungen der Stirnhöhle, S. 104—106). Ja, nach Panas (Traité des maladies des yeux, Tome II, S. 477) wäre das Auftreten dieser Störungen die Regel: „L'exophtalmie est constante et s'accompagne de strabisme mécanique avec diplopie verticale“.

Die Ursache der Affection bleibt unaufgeklärt. Traumen und chronische Nasenleiden, welche ja die häufigsten Ursachen der Erkrankungen der Stirnhöhlen sind, werden von dem Pat. in Abrede gestellt. Allein ich darf hier nicht verschweigen, dass die anamnestischen Angaben der Javanen äusserst unzuverlässig sind. Nur Wenige wissen, wie alt sie sind.

Es scheint, dass bei unserem Pat. von jeher eine der Siebbeinzellen von der Nasenhöhle abgeschlossen war und in die Stirnhöhle einmündete. Nur so lässt sich das vorhandene Divertikel erklären. Denn wenn die Communication zwischen der Stirnhöhle und der Siebbeinzelle erst nachträglich, etwa in Folge der Ausdehnung der ersteren aufgetreten wäre, so hätte ja dadurch eine Entleerung des Stirnbeininhaltes in die Nase und so eine Naturheilung eintreten müssen.

II. Schleimcyste der Gegend des Siebbeins.

Dem vorigen Falle ist der folgende sehr ähnlich, nur hat in diesem die Cyste ihren Ausgang genommen von einer Stelle, wo dergleichen Bildungen zu den grossen Seltenheiten gehören, und eine Ausdehnung erreicht, wie sie in civilisirten Ländern, wo die Leute früher zum Arzte gehen, wohl kaum zur Beobachtung kommen dürfte.

Der Pat., ein Javane von reiferem Alter, stellte sich mir Ende Februar 1896 vor wegen einer grossen Geschwulst, die sein rechtes Auge ganz verdeckte. Dieselbe ist, wie mit Bestimmtheit versichert wird, in der Jugend nicht vorhanden gewesen und erst in den letzten Jahren ohne Schmerzen langsam gewachsen. Ueber die Ursache des Leidens weiss der Pat. nichts auszusagen. Von einer Verletzung ist ihm nichts bekannt. An Nasenaffectionen hat er, abgesehen von leichtem Schnupfen, nie gelitten.

Ich fand: An Stelle des rechten Auges eine beinahe mannsfaustgrosse, runde Geschwulst, die von der Mitte der Nase bis über das Jochbein hinaus und von der Augenbraue bis nahe am Nasenloch die ganze rechte Hälfte des Gesichtes deckt (siehe Fig. 2 u. 3). Ihr Querdurchmesser beträgt überall 8 cm. Ihre Höhe über der Nasenwurzel 7 cm. Die Augenlidspalte ist auf den oberen äusseren Rand der Geschwulst verdrängt. Das obere und das untere Lid sind stark gefaltet und verkürzt, die Haut und Schleimhaut des inneren Augenwinkels dagegen zu einer vertical stehenden Wand ausgedehnt und nach aussen zwischen die Lider vorgedrängt, so dass sie mit den beiden Lidern eine dreieckige Oeffnung umgrenzen. Die beiden Thränenpunkte sind je am oberen und unteren Ende dieser inneren Verticalwand deutlich erkennbar, es gelingt nicht, mit einer Anel'schen Canüle Wasser durch dieselben in die Nase zu spritzen. Die Geschwulst ist regelmässig rund und hat überall dieselbe prall-elastische Consistenz. Pulsation ist nicht vorhanden. Durch längeren und starken Druck wird weder die Gestalt noch die Consistenz verändert und dabei treten keinerlei Erscheinungen von Seiten des centralen Nervensystems auf. Auf der Kuppe haftet die Haut an der Geschwulst; über den seitlichen Theilen dagegen kann man sie leicht verschieben. Oeffnet man die Lider und drückt man die Geschwulst etwas nach innen, so sieht man das Auge, welches anscheinend intact, bloss nach oben und aussen verschoben ist. Der in den Bindehautsack eingeführte Finger kann die Geschwulst eine ganze Strecke von hinten abtasten. Nur in der Gegend des inneren vorderen Theiles der Orbita und der Nasenwurzel ist dieselbe fest am Knochen adhärent. Von hier scheint sie ausgegangen zu sein.

Der Pat. ist übrigens gesund. Namentlich sind keinerlei Andeutungen von einer Missbildung vorhanden. Links ist die Bindehaut trachomatös. Ich hielt die Geschwulst für eine Cyste, die von der Gegend des Orbitaleingangs und der Nasenwurzel ausgegangen war. Von welchem Organe

dieselbe stammte, blieb jedoch unsicher. Um dies womöglich zu entscheiden, machte ich am 1. März unter den nöthigen Vorsichtsmaassregeln eine Punction mit dem Apparate von Potain und entleerte ungefähr 200 g einer dicken, zähschleimigen, braunen Flüssigkeit. Auf das Allgemeinbefinden des Pat. hatte diese Entleerung keinen Einfluss, namentlich blieben der Puls und das Bewusstsein unverändert. Nach derselben war die Geschwulst verschwunden und an ihrer Stelle eine von der stark gerunzelten

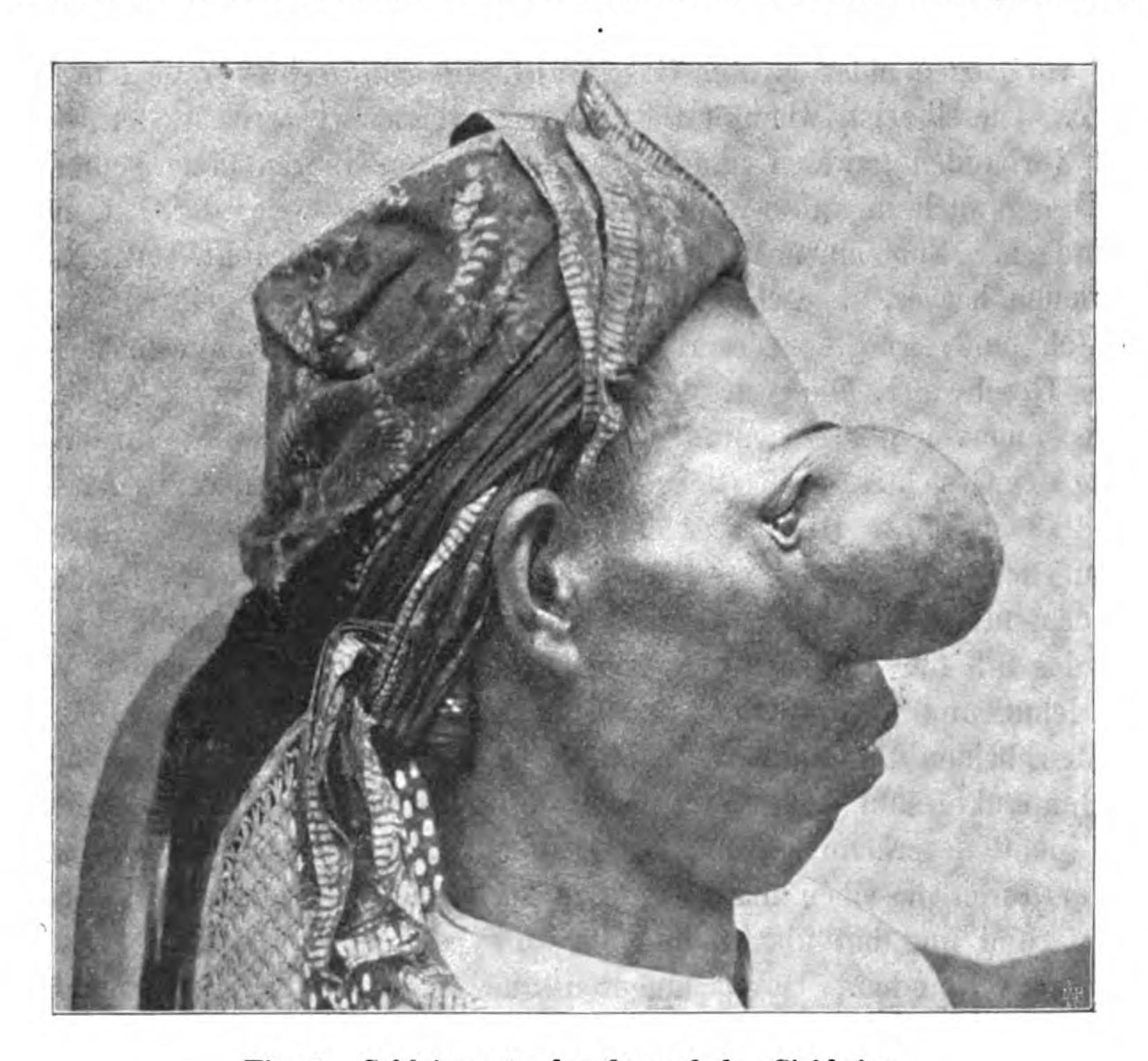


Fig. 2. Schleimcyste der Gegend des Siebbeins.

Haut grösstentheils verdeckte Delle getreten. Durch die dünne Haut hindurch war jetzt der Knochen leicht abzutasten, und ich fand nun in der inneren oberen vorderen Orbitalwand eine tiefe, beinahe wallnussgrosse, kugelige Höhle, mit glatter, knöcherner Wand, die mit der entleerten Cyste weit communicirt. Diese Communicationsöffnung befindet sich fast ganz in der Orbitalwand und zu einem kleinen Theile auf der Nasenwurzel. Der Durchmesser der Oeffnung ist etwas kleiner als der der Knochenhöhle an ihrer weitesten Stelle. Die ganze Cyste hatte also die Form einer Sanduhr mit einer kleineren knöchernen und einer grossen, von Weichtheilen umgebenen Hälfte und mit einer Einschnürung am Eingange der Knochenhöhle. Spuren einer festen Geschwulst sind nirgends zu fühlen.

Bei der mikroskopischen Untersuchung des entfernten Schleimes fand ich viele Cholestearinkrystalle, die im Glas einen dicken Bodensatz bildeten neben vereinzelten rothen Blutkörperchen und namentlich zahlreiche Rundzellen von sehr ungleicher Grösse. Die kleinsten unter ihnen waren nach Form und Grösse weissen Blutkörperchen ganz ähnlich. Die meisten aber waren viel grösser und hatten 10-, ja bis 15 mal den Durchmesser eines weissen Blutkörperchens, fast alle waren von einer grobgranulirten gelbbraunen Masse erfüllt, zwischen welcher man stellenweise rothe Blutkörperchen erkannte. Vereinzelt sah man helle runde Scheiben, die aus einer deutlichen Membran und einer hyalinen Grundmasse mit nur wenigen

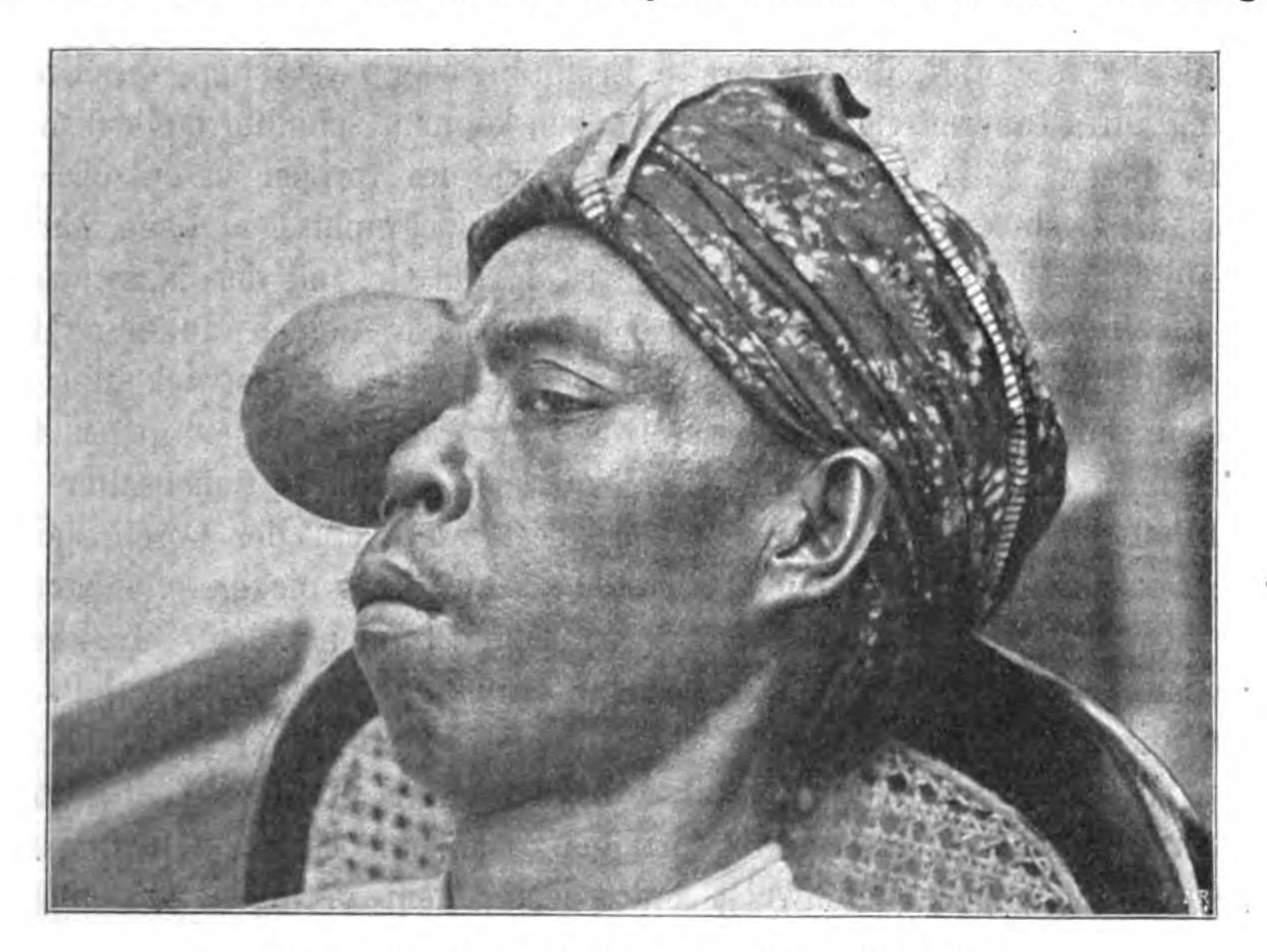


Fig. 3. Schleimcyste der Gegend des Siebbeins.

Körnern bestanden. Vielfach traf man rundliche Schollen von grobgranulirtem braunen Detritus, die offenbar von geplatzten Rundzellen herrührten.

Am 3. März notirte ich: Die collabirte Cyste ist auf Druck leicht empfindlich, die Wände derselben geschwollen und verdickt. Die Lider haben ihre normale Form und Stellung wieder angenommen, und das Auge kann vom Pat. geöffnet werden und sieht gut. Seine Bewegungen sind frei, doch sitzt der rechte Bulbus mehr temporalwärts als der linke und ist der innere Augenwinkel noch stark verbreitet und seine Schleimhaut verdickt. Auch jetzt gelingt es nicht, von den Thränenpunkten aus Wasser in die Nase zu spritzen. — Das Allgemeinbefinden des Pat. war in den letzten 2 Tagen gut. Fieber ist keines vorhanden gewesen. Pat. wird entlassen mit der Weisung, wenn sich die Geschwulst wieder gebildet haben wird, zurückzukommen.

7. April: Pat. kommt wegen einer Keratitis des linken Auges und bleibt einige Tage unter Beobachtung. An Stelle der früheren Cyste wölbt sich wieder eine kleine rundliche, fluctuirende Geschwulst unter der runzeligen Haut vor. Pat. wird aber durch dieselbe nicht incommodirt. Die Augenspalte kann geöffnet werden, und das Sehen ist nicht behindert. Nur ist der rechte Bulbus wieder mehr nach aussen gedrängt. Der Abstand zwischen der Mitte der Nasenwurzel und der Mitte der Pupille beträgt rechts $4^1/_2$ bis 5 cm, links 3 cm. Auf Wunsch des Pat. wird er entlassen und die geplante Abtragung des Sackes auf später verschoben. Leider hat er sich seither nicht mehr vorgestellt, und weiss ich nicht, was aus ihm geworden ist, so dass die Beobachtung eine unvollständige geblieben ist, und ich die Auskunft, die die breite Eröffnung der Cyste und die Untersuchung ihres Inneren vielleicht hätte geben können, schuldig bleiben muss.

In diesem Falle ist es nicht so leicht wie im vorigen zu entscheiden, woraus die Cyste entstanden ist. Nach ihrer topographischen Lage war an eine Meningocele zu denken; für diese ist ja die Gegend der Nasenwurzel eine Lieblingsstätte. Allein, abgesehen von dem Fehlen anderer Missbildungen und der normalen geistigen und körperlichen Entwickelung des Kranken, sprechen namentlich zwei Dinge mit Entschiedenheit gegen diese Auffassung: das Entstehen der Geschwulst im späteren Lebensalter und der Inhalt der Cyste. In einer Meningocele wäre ein der Cerebrospinalflüssigkeit ähnliches Serum zu erwarten und nicht ein dicker, offenbar von einer Mucosa gelieferter Schleim, wie wir ihn gefunden haben. In zweiter Linie kam eine von den Weichtheilen am Eingange der Orbita, z. B. von einem abgeschnürten Theile des Thränensackes stammende Cyste in Frage. Gegen dieselbe spricht die Sanduhrform der Cyste und die Tiefe, bis zu welcher sie in den Knochen eingedrungen ist, denn eine von den Weichtheilen ausgegangene Geschwulst hätte sich, dem geringen Widerstande folgend, mit Vorliebe nach der Haut hin entwickelt und in den Knochen höchstens eine seichte Delle gedrückt. Jedenfalls wäre dann die Einschnürung am Eingange der Knochenhöhle nicht wohl zu erklären. Nach Ausschaltung dieser zwei Möglichkeiten müssen wir den Ursprung der Cyste in der Abschnürung und nachherigen Ausdehnung einer der Knochenzellen, welche die Orbita umgeben, suchen, und die topographische Lage der Geschwulst weist die Siebbeinzellen als ihren Ausgangspunkt an. Nach Panas (Traité des maladies des yeux, tome second, p. 488) sind von den Siebbeinzellen ausgegangene Mucocelen bereits in sechs oder sieben Fällen beobachtet worden und aller Wahrscheinlichkeit nach reiht sich der unserige denselben an. Allerdings reicht der knöcherne Theil der Cyste weiter nach vorne, als dies bei den Siebbeinzellen gewöhnlich der Fall ist. Dies lässt sich jedoch unschwer erklären aus der Vergrösserung und allseitigen Ausdehnung, welche die erkrankte Zelle, nachdem sie sich zu einer Cyste umgewandelt hatte, offenbar erfahren hat. Immerhin dürfen wir hier nicht

ausser Acht lassen, dass in dem Bau und den gegenseitigen Beziehungen der Knochenzellen dieser Gegend mannigfaltige Varitäten vorkommen. Ein Beispiel davon fanden wir ja in dem soeben beschriebenen Falle von Mucocele der Stirnhöhle, wo ein Divertikel der Cyste wahrscheinlich eine seit jeher von der Nase abgeschlossene und in die Stirnhöhle mündende Siebbeinzelle darstellte. Manchmal communiciren die beiden Stirnhöhlen und haben bloss einen Ausführungsgang in die eine Nasenhöhle. Nicht selten ist eine Stirnhöhle durch Septen in mehrere Höhlen getheilt. Es wäre denkbar, dass bei vorhandener Communication zwischen dem oberen Theile der beiden Stirnhöhlen und bei Abschluss des untersten Theiles der rechten Stirnhöhle von dem Reste derselben, die cystische Erweiterung dieses untersten Theiles einen dem unserigen ähnlichen Tumor erzeugen könnte.

II. Ueber Blindheit und Augenkrankheiten in Argentinien.

Von Dr. **Otto Wernicke, Augenarzt** in Buenos Aires.

Nach dem Census vom Jahre 1869 hatte Argentinien bei einer Einwohnerzahl von 1,743,199 Personen 20,24 Blinde auf je 10,000. Es gehörte also damals zu den am meisten von Blindheit heimgesuchten Ländern. Nach der von Mayr im Jahre 1887 veröffentlichten Tabelle (reproducirt in Cohn, Art. Blindenstatistik, in Eulenburg's Real-Encyclopädie) wiesen nur Finnland und Westindien eine grössere Blindenzahl auf. Vom Jahre 1869 bis zum Jahre 1895 hat keine allgemeine Volkszählung stattgefunden; nur in einzelnen vorgeschritteneren Provinzen haben statistische Erhebungen stattgefunden. Die Resultate des Census von 1895 sind noch nicht der Oeffentlichkeit übergeben (mit Ausnahme einiger Resultate, die uns hier nicht interessiren), und wird wahrscheinlich auch noch eine geraume Zeit verstreichen, bis dies geschieht. Doch reichen die provinzialen Zählungen in neuerer Zeit, verglichen mit dem nationalen Census von 1869 aus, um zu versichern, dass die Blindheit in unserem Lande in stetem und rapidem Fallen begriffen ist und in nicht zu langer Zeit unsere Blindenzahl ebenso niedrig sein wird, wie die der Vereinigten Staaten von Nordamerika. Freilich werden wir Aerzte nur wenig Verdienste bei dieser Verbesserung haben, da dieser günstige Umschwung grösstentheils durch die massenhafte Einwanderung hervorgebracht wird. Wenn auch der Mangel an Aerzten schon lange nicht mehr fühlbar ist, als früher; so kann sich ihr Einfluss — mit Ausnahme der grossen Städte — in Folge der geringen Dichtigkeit der Bevölkerung und der riesigen Ausdehnung des Landes doch nur sehr wenig geltend machen.

Das Verhältniss der Blinden (auf 10,000) war im Jahre 1869 in den 14 Provinzen unseres Landes folgendes:

I.		II.			
Buenos Aires	12,5	Cordoba	21,3	Rioja	41,0
Santa Fé	13,6	San Luis	28,7	Catamarca	32,4
Entrerios	15,8	Santiago	23,6	Tucuman	25,6
Corrientes	16,1	Mendoza	19,4	Salta	37,9
		San Juan	22,5	Jujuy	55,9

Wie man sieht, ist in der ersten Reihe die Blindenzahl bedeutend niedriger als in der zweiten. Ein Blick auf eine Karte Argentiniens sagt uns auch sogleich warum. Die unter I aufgeführten Provinzen liegen an den Ufern des Flusses Paraná, der die grösste natürliche Verkehrsstrasse unseres Landes darstellt, während die unter II angeführten Provinzen einer solchen Verkehrsader entbehren und zu jener Zeit (1869) nur äusserst dürftige Verkehrsmittel besassen. Die Einwanderung beschränkte sich in Folge dessen fast ausschliesslich auf die unter I genannten Provinzen.

Meiner Ansicht nach liegt der Grund dieser schaudererregenden Blindenfrequenz, wie wir sie in einigen Provinzen des Inneren finden, hauptsächlich in der schlechten Qualität des Menschenmaterials. Wenn man auch optimistisch 20 % der Blinden als unoperirte Stare betrachten wollte, bliebe die Zahl der Blinden in einigen Provinzen, speciell in Jujuy, immer noch enorm hoch. Trachom, die häufigste Ursache massenhafter Blindheit, existirt zwar im Lande, doch lange nicht in dem Grade, um eine solche Masse von Erblindungen zu erklären. Ausserdem sind gerade die am meisten heimgesuchten Provinzen (Rioja, Catamarca, Salta, Jujuy) Gebirgsländer, in denen erfahrungsgemäss Trachom sich selten entwickelt.

Wir müssen also nach einem anderen Grunde suchen. Werfen wir einen Blick auf die folgende Tabelle, die uns die Zahl (auf 10,000) der Verrückten, Taubstummen und Cretins in denselben acht Provinzen zeigt (1869):

Provinz	Taubstumme	Verrückte	Cretins
Cordoba	29,7	26,9	17,7
San Luis	50,4	46,5	32,0
Santiago	16,6	11,5	8,0
Mendoza	132,0	50,4	50,7
San Juan	34,8	17,5	23,0
Rioja	69,1	53,7	32,0
Catamarca	35,3	16,1	30,8
Tucuman	49,1	22,6	36,9
Salta	8,8	51,6	12,5
Jujuy	12,6	49,2	98,9

Aus den vorstehenden Ziffern ist ersichtlich, dass ausser der Blindheit auch die anderen häufigeren Gebrechen eine grosse Frequenz in denselben Provinzen des Inneren erreichten. Es ist natürlich die grosse Frequenz aller dieser Gebrechen auf eine gemeinsame Ursache zurückzuführen, und diese Ursache kann nur die Entartung der Rasse sein, welche ja, wie die Zahlen der Tabelle zeigen, zweifellos und in hohem Grade existirt.

Diese Entartung findet in der Geschichte des Landes leicht ihre Erklärung. Unsere ersten Niederlassungen wurden von spanischen Abenteurern, ausgedienten oder kriegsuntauglichen Soldaten etc. gegründet. Die mitgebrachten europäischen Frauen (von mindestens zweifelhafter Qualität) waren unzureichend, und wurde dem Mangel durch Indianerinnen abgeholfen. Wenn auch einige unserer Indianerstämme von jener Zeit aus kräftigen und gesunden Individuen bestanden, war dies doch nicht mit der Mehrzahl derselben der Fall; ausserdem ist in keinem Theile der Welt durch die Mischung so verschiedener Rassen ein Menschenschlag hervorgegangen, der höheren Ansprüchen irgendwie genügen könnte. Deshalb konnten auch die später importirten Schwarzen nichts zur Besserung beitragen; ihre Zahl ist übrigens in Argentinien nie sehr bedeutend gewesen.

Diese Entartung konnte nur bekämpft werden durch die Zufuhr von gesunden Einwohnern. Nach dem Sturze der spanischen Herrschaft (1810) fand diese Zufuhr in grösserem Maasstabe statt, blieb aber lange Zeit auf die leichter zugänglichen Provinzen beschränkt, ein Umstand, der zum Verständniss unserer ersten Tabelle beiträgt. Die grosse Entwicklung der Eisenbahnen und die starke Zunahme der Einwanderung, die seit 1869 stattgefunden, hat neues Menschenmaterial bis in die entferntesten Gegenden des Landes gebracht und muss so zweifellos die hohen Zahlen der Gebrechen in der Bevölkerung herabgedrückt haben.

So finden wir z. B. im Jahre 1858 in der Provinz Santa Fé 18,6 Blinde auf 10,000. Die Einwohner bestanden damals aus 36,957 Eingeborenen und 4304 Fremden. Im Jahre 1869 ist das Blindenverhältniss auf 13,6 herabgesunken bei 75,178 Eingeborenen und 13,939 Fremden. Im Jahre 1887 finden wir in Santa Fé 136,117 Eingeborene und 84,215 Fremde. Die Zahl der Blinden auf je 10,000 Einwohner ist auf 6,9 gefallen. Im Zeitraum von nicht ganz 30 Jahren hat sich also die Blindenzahl um $^2/_3$ verkleinert.

Aehnliche Verhältnisse finden wir in der Provinz Buenos Aires. Vom Jahre 1869 bis zum Jahre 1881 sank die Blindenzahl von 12,5 auf 7,10 auf 10,000. Ich füge hier nicht die genaueren Zahlen der Fremden etc. hinzu, da durch die im Jahre 1880 erfolgte Abtrennung der Stadt Buenos Aires, welche Bundeshauptstadt wurde, die Rechnungen etwas complizirt werden.

Die Stadt Buenos Aires zeigte im Jahre 1869 10,15 Blinde auf je 10,000 Einwohner bei einer Gesammtbevölkerung von 187,126 Personen

(50,6 % Eingeborene und 49,4 % Fremde). Im Jahre 1887 war das Verhältniss 5,21 bei einer Einwohnerzahl von 433,375 (47,2 % Eingeborene und 52,8 % Fremde). Es kamen damals auf je 10,000 Eingeborene 6,93 blinde Argentiner.

5,21 auf 10,000 ist eine sehr günstige Blindenzahl, umsomehr, wenn man bedenkt, dass in Buenos Aires das einzigste Asyl des Landes für Blinde sich befindet und dass ausserdem häufig Blinde aus dem Auslande importirt werden, — trotz aller Verbote, — um das lucrative Geschäft des Bettelns zu betreiben.

Argentinien hat jetzt mehr als vier Millionen Einwohner gegen nicht ganz zwei Millionen im Jahre 1869. In allen Theilen des Landes, wo Zählungen stattgefunden haben, ist die Blindenzahl stark gefallen. Ich glaube deshalb nicht fehlzugehen in der Behauptung, dass wir nicht länger mit Finnland und Westindien auf einer Stufe stehen, sondern dass unsere Blindenzahl im Verhältniss nicht grösser ist, als die der meisten Nationen Europas, d. h. dass sie niedriger ist als 10 auf 10,000.

Was die Augenkrankheiten in Argentinien anbetrifft, müssen wir in erster Linie das Trachom erwähnen, welches sich über die ganze Republik verbreitet vorfindet, ohne dass es mir möglich wäre zu versichern, welche Theile des Landes davon am meisten heimgesucht werden. Wenn wir auch mehr Fälle von Trachom zu sehen bekommen, als angenehm ist; so kann man doch nicht sagen, dass das Trachom in Argentinien stark wüthete.

Jedenfalls hat gute Gelegenheit zur Importation dieser Plage nicht gefehlt. Als nach dem Sturze Napoleons I. so mancher Haudegen ohne Arbeit blieb, richteten sich viele derselben nach Südamerika, welches damals das verhasste spanische Joch abschüttelte, und wo man mit offenen Armen jeden Mitkämpfer aufnahm. Spanien seinerseits sandte alle Truppen, die nach 1816 entbehrlich wurden, nach Südamerika, um den Aufstand zu unterdrücken. So wird die Durchseuchung unseres Continentes nur wenige Jahre der Europas gefolgt sein.

Die Syphilis richtet hier zu Lande ziemlich starke Verheerungen an, theilweise in Folge der schlechten Reglementation der Prostitution, theils wegen des indolenten Charakters eines grossen Theiles der Bevölkerung, der sich fast jeder methodischen Behandlung entzieht.

Unter den 71 Blinden des Asyls, welche ich im Mai 1896 untersuchte. waren 13 erblindet in Folge von Atrophia nervi optici, 3 in Folge von Glaucoma simplex, 9 in Folge von Glaucoma acutum oder chronicum; von diesen 9 waren nur 3 iridectomirt; 11 mal war Trauma Ursache der Blindheit, 3 mal Verletzung eines Auges und Ophthalmia sympathica des zweiten; 8 Augen waren in Folge von Staroperationen verloren; 4 mal war doppelseitige Blindheit vorhanden wegen Ophthalmia neonatorum und 2 mal wegen Blattern.

Zum Schluss sei noch die grosse Häufigkeit des Echinococcus bemerkt. Bei jedem Tumor, bei jeder Dämpfung müssen wir an Hydatiden-Cysten denken, und ist der Befund von Cysten im Gehirne, Lunge, Niere, Milz und speciell Leber hier sehr häufig. Die relativ grosse Frequenz des Echinococcus der Orbita ist daher nicht zu verwundern. Die bisher beobachteten Fälle bieten jedoch in allem den classischen Symptomencomplex und anatomischen Befund.

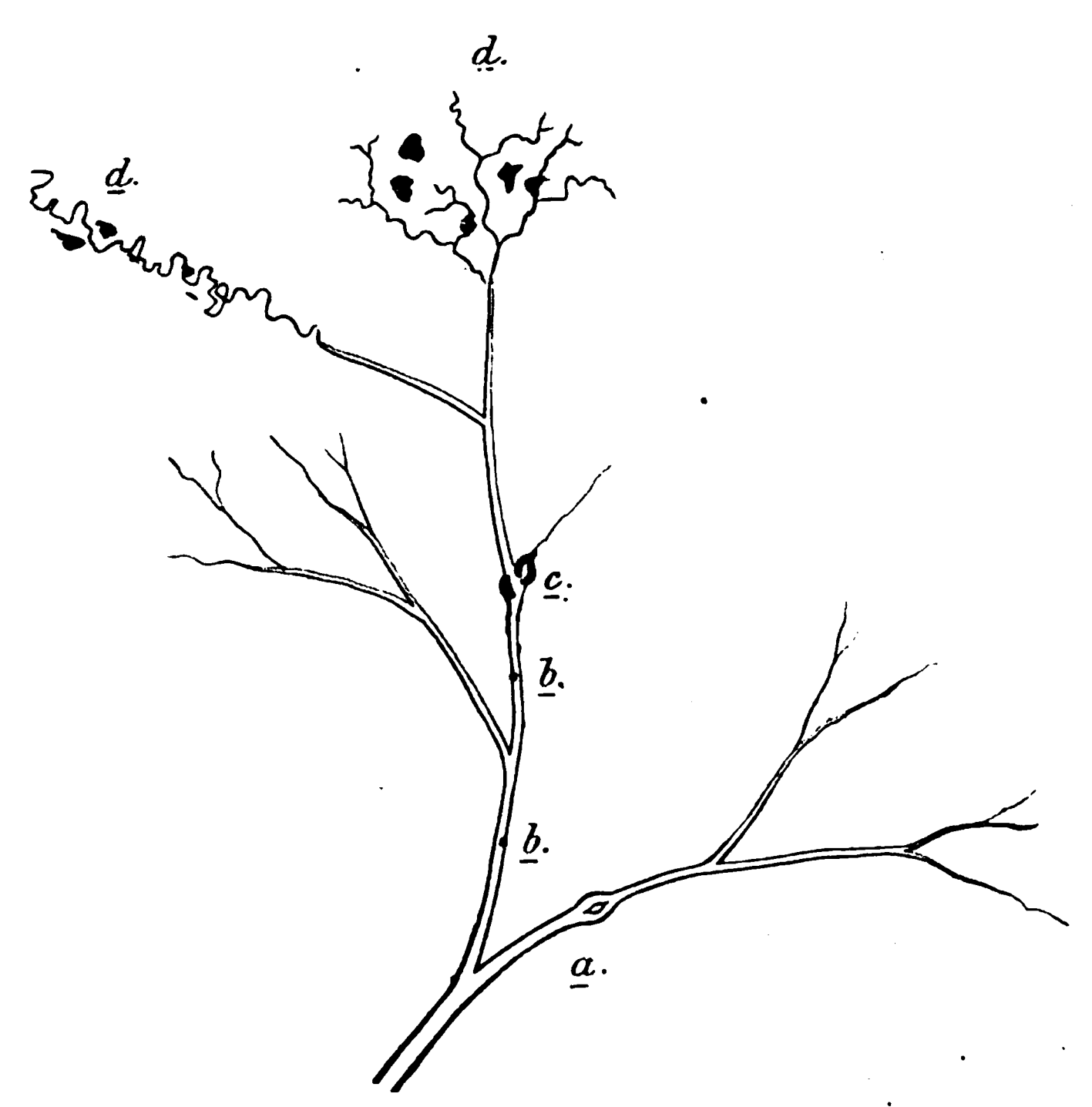
Klinische Beobachtungen.

I. Glaskörperblutung bei jugendlichen Individuen. Gefässveränderungen. — II. Metastatische Ophthalmie. — III. Stirnlappen.

Von Dr. Fischer in Dortmund.

I. Die Figur stellt eine Vene dar aus der Netzhaut eines von spontaner Glaskörperblutung betroffenen Auges bei einem 24jähr. sonst gesunden Manne.

Die Stelle *a* ist nicht pathologisch, sondern eine Theilung des Einzelrohres in zwei, welche sich alsbald wieder zu einem einzigen vereinen.



Die Stellen *bb* sind dunkler geröthete Punkte im Verlaufe der sonst gleichmässig roth aussehenden Vene und scheinen die weniger ausgebildeten Stadien dessen zu sein, was wir in *c* sehen: wirkliche Ausbuchtungen des Gefässrohres, welche ebenfalls durch dunklere Röthung auffallen.

dd sind die schon öfter beschriebenen Ausdehnungen und Schlängelungen der sonst so feinen, kaum sichtbaren Venen-Endigungen mit Exsudaten und Blutungen im Bereich der von ihnen durchflossenen Netzhautpartieen. Aehnliche Fälle sind beschrieben in diesem Centralblatt 1896 im Februarhefte von Dr. Friedenwald in Baltimore, im Novemberhefte von Dr. Simon in Berlin.

II. Unter den von Axenfeld zusammengestellten 64 Fällen von eitriger metastatischer Embolie im Anschluss an das Puerperium ist nur ein Fall (Hirschberg's) von doppelseitiger Augenerkrankung erwähnt, in welchem Patientin mit dem Leben davon kann. Januszkiewicz beschreibt aus Prof. Hirschberg's Augenheilanstalt einen zweiten Fall (Centralbl. f. pr. A. 1896. S. 207). Ich bin in der Lage, einen dritten beizubringen.

Eine 38jährige Frau hat sechs gesunde Kinder. Sie gebiert das siebente, eine Todtgeburt. Die Placenta wird manuell gelöst. Beide Augen vereitern total. Jetzt nach einem Jahre liegen sie geschrumpft tief in den Augenhöhlen. Patientin ist sonst absolut gesund und wieder gravida.

Bei der ersten Consultation stellte ich die Prognose dar als pessima quoad visum et quoad vitam.

Die Prognose quoad visum bestätigte sich leider; die quoad vitam, wie man sieht, war falsch.

III. Zum Ersatz der durch Verbrennung verloren gegangenen Haut des oberen Lides hatte ich einen Lappen aus der Stirn genommen und den Defect der Stirn mit Epidermisläppchen aus dem Oberarm gedeckt. Alles heilte auch ganz gut bis auf eine kleine Stelle der Stirn, auf welcher dichtere Granulationen aufgeschossen waren. Unter und zwischen diesen entwickelte sich ein Aneurysma von Erbsengrösse aus dem nach der Stirn ziehenden Aste der Arteria temporalis, welcher bei der Plastik durchschnitten und unterbunden worden war. In der 6. Woche platzte Nachts das Aneurysma und brachte dem Patienten eine erschöpfende Blutung, welche provisorisch durch Umstechung der Temporalis beendet wurde. Des andern Tages wurde das Aneurysma excidirt und wegen der auch dabei auftretenden starken Blutung das umgebende Gewebe in Dreiecksform umstochen, jeder Faden fest geknotet, worauf die Blutung stand. Das Endresultat war ein sehr gutes, sowohl was den Ersatz des Lides, als was die Vernarbung der Stirn anbetrifft.

IV. Nucleare Oculomotoriuslähmung, Panas'sche Ptosis-Operation.

Von Dr. J. Bistis in Constantinopel.

K. A., 45 Jahre alt, trat in unsere Augenabtheilung des Krankenhauses Gérémia mit folgendem Stat. praes. R. Auge: vollständige Ptosis, beim Emporziehen des gelähmten Lides mit dem Finger sieht man den Bulbus in starker Abduction und wenig nach unten abgelenkt — Wirkung des intact gebliebenen Musc. abducens und Obliq. superior —, Exophthalmus geringen Grades. Die Binnenmuskeln, Sphincter pupillae und Musc. ciliaris sind von der Lähmung verschont. Das Auge ist nach der Richtung der paralytischen Muskeln ganz unbeweglich. Fundus ist normal. Anderweitige Lähmungserscheinungen liessen sich nicht constatiren. Pat. ist etwas herabgekommen. Allgemeine Arteriosclerose leichten Grades ist zu constatiren. Der Urin ist physiologisch; an Lues soll Pat. nicht gelitten haben, Symptome derselben liessen sich nicht nachweisen. Die Lähmung ist schleichend eingetreten, zuerst sah Pat. doppelt, und nachher trat die Ptosis ein. Die Krankheit besteht seit $2^1/_2$ Jahren.

Aus dieser Symptomenreihe können wir auf eine Läsion centraler Natur, und zwar des hinteren Theiles des Oculomotoriuskernes schliessen. Wir wissen, dass dieser grosse Kern aus einer Anzahl von Theilkernen besteht, deren jeder einem der Muskeln entspricht, welche von dem dritten Nervenpaare innervirt werden. Die Kerne, welche für die Accommodation und die Pupille bestimmt sind, liegen im vordersten Theile des gesammten Kernes, und diese werden um so weniger von einer Störung in der Blutcirculation ergriffen, als sie das Blut von der Art. communicans anterior beziehen, während die weiter nach hinten liegenden Nervenkerne dem Gebiete der Art. communicans posterior angehören.



Vor der Operation.

Nehmen wir nun im Bereiche des hinteren Abschnittes des Gesammtkernes eine Blutung an, was wir für unseren Fall für wahrscheinlich halten; dann haben wir vor uns das bei der Kranken beobachtete klinische Bild, bei welchem alle vom dritten Paare innervirten Muskeln gelähmt sind mit Ausnahme der für den Sphincter pupillae und Musc. ciliaris abgehenden Nervenfasern.

Bei Hinaufziehen des Lides hat Pat. Doppeltsehen, die Doppelbilder stehen weit auseinander, das dem kranken Auge angehörende und durch die periphersten Theile seiner Retina gesehene Bild wird sehr undeutlich gesehen, deshalb wird Pat. durch das Doppeltsehen nicht gestört, weshalb beschlossen wurde, dem Wunsche der Kranken nachzukommen und die Ptosis zu operiren.

Wir wendeten das Panas'sche Verfahren an, welches bekanntlich in der Verbindung des Lides mit dem Musc. frontalis besteht, dessen Wirkung die des

gelähmten Levator palpebrae ersetzt. Wir bildeten einen Lappen aus der Lidhaut, gleichzeitig machten wir eine freie Brücke an der Braue, unter welche der umschnittene Lappen des Lides geschoben und durch Fäden mit der oberen Wundlippe fixirt wurde. Es entstand beim Zusammenziehen der Fäden ein Ectropium, welches durch Anlegen von Suturen durch die Fascia tarso-orbitalis aufgehoben wurde. Beistehende Figuren zeigen den Fall vor und nach der Operation. Die Lidöffnung betrug 34 Tage nach der Operation in ihrem verticalen Durchmesser 6 mm, beim leichten Runzeln der Stirn erweitert sie sich über 9 mm. Wir haben versucht, durch Tenotomie des Externus und Vorlagerung



Nach der Operation.

des Internus eine Verbesserung des Strabismus divergens herbeizuführen, da aber die Lähmung des inneren geraden Muskels eine vollkommene war, so ist der Erfolg ein unbedeutender gewesen.

Es ist nun mit dem Panas'schen Verfahren ein sehr gutes Resultat erzielt worden, und wir halten dasselbe als das beste von ähnlichen Verfahren. Herrn Prof. Fuchs hat dasselbe die besten Resultate geliefert.

Herr Panas hält sein Verfahren für noch wirkungsvoller bei der angeborenen Ptosis der kleinen Kinder, und hat es in der Weise modificirt, dass er nach dem Fixiren des Lappens an der Stirn beiderseits von demselben eine Hautfalte ausschneidet und durch Nähte die Wundränder vereinigt. Diese Modification ist für das Aussehen und das Rollen der lateralen Theile des Lides von Bedeutung.

Unser Büchertisch.

Neue Bücher.

*Erkrankungen des lichtempfindenden Apparates des Auges, von Prof. E. W. Adamiuck. 2 Bände. Kasan 1897. (Russisch.)

I. Bd.: Anatomo-physiologischer Theil und die Erkrankungen der Netzhaut. (18 Capitel, 889 Seiten mit 27 farbigen Tafeln.) — II. Bd.: Erkrankungen des Sehnerven und Functionsstörungen des Sehapparates. (7 Capitel, 523 Seiten mit 4 farbigen Tafeln.)

Referate, Uebersetzungen, Auszüge.

Ueber die Beziehungen der Krankheiten des Kindesalters zu den Zahnkrankheiten, von H. Neumann. (Sammlung klinischer Vorträge, begründet von R. v. Volkmann. 1897. Heft Nr. 172.)

Gestützt auf ein grosses Material behandelt Neumann eingehend die Beziehungen, welche bestimmt charakterisirte Krankheiten des Kindesalters auf die Bildung und Haltbarkeit der Zähne haben. Die Untersuchung von 1275 Zähnen von 111 Kinderleichen ergab Werthe für die Schwankungsbreite in der Entwicklung der einzelnen Zähne, die zeigten, wie weit die Zähne während der Entwicklung Störungen erleiden.

Vor dem Durchbruch entstehen zunächst die Erosionen und zwar mit der Verknöcherung der Zähne. Die Entwicklungsanomalie zeigt sich als Unebenheit in der Oberfläche des Zahnes, an welchem punkt-, flächen- und strichförmige Vertiefungen meist in horizontaler Richtung angeordnet sind. Die Erosionen finden sich in der Regel an den entsprechenden Zähnen beider Kieferhälften, und zwar in symmetrischer Anordnung und gleicher Höhe. Sie befallen gleichzeitig verschiedene Zahnsorten und sitzen an ihnen in wechselnder Entfernung von der Schneide-, bezw. Kaufläche. Anatomisch sind sie Schmelzdefecte, auch Defecte im Zahnbein, die durch ungleichmässige Verkalkung verursacht sind. Die Erosion kann schon intrauterin erworben werden, in der Regel setzt sie jedoch in der ersten Hälfte des ersten Lebensjahres an den bleibenden Zähnen ein. Zum Stillstand kommt der Process in mehr als der Hälfte der Fälle zwischen 6. und 12. Lebensmonate, sonst meist innerhalb des 2. Jahres.

Wie allgemein zugestanden ist, ist die Erosion der Ausdruck einer allgemeinen Ernährungsstörung. Verf. leitet aus seinen Untersuchungen am Leichenmaterial und seinen klinischen Beobachtungen her, dass sie eine Begleiterscheinung der Rachitis, insbesondere der Kiefer-Rachitis ist.

Häufig zusammengeworfen wurde mit diesen Erosionen, aber scharf davon zu scheiden ist die hereditär syphilitische Missbildung der Zähne.

Die „Hutchinson'schen Zähne" sind in ihrer Krone im Ganzen, nicht nur an der Schneidefläche missbildet. Dies gilt für alle Schneidezähne, die Eck- und die ersten Backzähne. So hebt sich beim Eckzahn oft in eigenthümlicher Weise eine mittlere Spitze an der Krone ab. Die unteren und die oberen äusseren Schneidezähne sind kleiner und schmäler, als normal. Die am meisten charakteristische Veränderung zeigt sich an den oberen mittleren Schneidezähnen. Während der normale Schneidezahn entwicklungsgeschichtlich aus drei nebeneinander stehenden Primitivzähnen verschmolzen erscheint, scheint hierbei der mittlere Primitivzahn fortgefallen zu sein. Es zieht daher parallel der

Seitenfläche in der Mitte der Vorderfläche eine schwach muldenförmige Vertiefung vom Zahnfleisch aus bis zur Schneide, welche, auf die Schneidefläche übergehend, in deren Mitte eine seichte Vertiefung erzeugt. Gleichzeitig convergiren die Seiten des Zahnes nach der Schneide oder seine Ecken sind ungewöhnlich abgerundet.

Auch finden sich häufig Stellungsanomalien.

Die Neigung zur Missbildung kann sich mehr auf den distalen Theil der Zahnkrone concentriren, dann kann die Ausbuchtung in der Mitte der Schneidefläche viel stärker „halbmondförmig" werden. Sehr häufig findet sich zugleich auf der Vorderfläche eine seichte Vertiefung, die sich der Ausbuchtung unmittelbar anschliesst oder in einiger Entfernung davon parallel mit ihr auf der Vorderfläche verläuft. Andererseits kann die Neigung zur muldenförmigen Vertiefung in der Zahnmitte so weit zurücktreten, dass nur noch unmittelbar an der Schneide auf der Mitte der Vorderfläche ein seichtes Grübchen angelegt ist. Solche Grübchen sind meist nur in Verbindung mit anderen Andeutungen der Missbildung als charakteristisch verwerthbar.

Die Ausbuchtungen an der Schneidefläche und die Grübchen nahe derselben verschwinden allmählich durch rascheres Abkauen, so dass die betroffenen Zähne dann kürzer erscheinen, als die Nachbarn.

Die Grübchen sind zarter als die Erosionen, mit denen sie oft verwechselt werden, es handelt sich dabei nur um eine einzelne mediane Delle, während die rachitischen Näpfchen meist mehrfach nebeneinander liegen.

Auch kommen Combinationen beider Abnormitäten gar nicht selten vor.

Sehr selten ist die Missbildung an den Milchzähnen, an den bleibenden Zähnen entsteht sie vor der Dentinbildung zwischen der 24. Fötalwoche und dem 3. bis 5. Lebensmonate.

Hutchinson gab an, dass er die Deformität regelmässig mit Keratitis parenchymatosa vergesellschaftet sah, Hirschberg fand sie nur in mehr als 12 % der Fälle dieser Erkrankung.[1]

Als dritte Form der vor dem Durchbruch entstandenen Zahndefecte ist kurz erwähnt, dass in seltenen Fällen die Milchzähne mit Schmelzmangel und ungenügender Dentinbildung durchbrechen. Es handelt sich dabei um sehr elende Kinder.

Von den nach dem Durchbruch entstehenden Zahn-Erkrankungen beschränkt sich Verf. darauf, die Caries der Frontzähne zu besprechen mit Ausserachtlassung der gewöhnlichen höhlenförmigen Caries, wie sie meist die Backzähne befällt.

In Betracht kommt zunächst eine Caries der Milchzähne, die von den Schneideflächen beginnend allmählich den ganzen Zahn zerstört. Die Caries ist flächenhaft, ihre proximale Begrenzung bleibt convex. Von der Mitte der Schneidefläche beginnt eine Abbröckelung, die zu einer stetig zunehmenden halbmondförmigen Ausbuchtung führt; die äusseren Theile der Krone erhalten sich am längsten.

Die Erkrankung ergreift zunächst die unteren Schneidezähne, und zwar stärker die äusseren, später die oberen Schneidezähne, von diesen am stärksten die inneren.

Diese Form der Caries steht häufig in Beziehung zu ererbter Syphilis.

Eine zweite Form ist die circuläre Verfärbung und Caries der Milchzähne. Scharf am Zahnfleisch beginnend und ohne scharfe Grenze distal sich fortsetzend entsteht eine bräunliche oder hellgrüne Verfärbung, der Schmelzcaries folgt, und zwar beides circulär und fast immer gleichmässig an beiden Kiefer-

---

[1] Aber öfters noch später, nach Ablauf der Hornhautentzündung. H.

hälften. Am frühesten werden von dieser „Halscaries" die oberen Frontzähne, nur selten die unteren ergriffen.

Als Ursache ist wahrscheinlich Tuberculose anzusprechen.

Eine dritte Form bildet ein festsitzender Zahnbelag an den bleibenden Zähnen.

Dieser Belag liegt nicht dem Zahn auf, sondern sitzt in dem Schmelzoberhäutchen selbst, ist von brauner oder grüner Farbe. Vorwiegend werden die oberen Frontzähne befallen, häufig auch die Bikuspidaten und Molaren, selten die unteren Zähne.

Auch hier ist Tuberculose mit Wahrscheinlichkeit als Ursache anzusehen.

Tabellen über die Zahnentwicklung und Photographien der besprochenen Zahnabnormitäten bilden den Abschluss der Abhandlung. Spiro.

Journal-Uebersicht.

I. A. v. Graefe's Archiv f. Ophthalmologie. XLII. 4.

1) **Ueber die quantitativen Verhältnisse der Filtration und Secretion des Kammerwassers,** von Dr. E. Nesnamoff, Privatdocenten der Augenheilkunde an der Universität Charkow.

Verf. stellte seine Untersuchungen mit einem neuen, von Prof. Leber construirten Apparate an, welcher eine rasche und genaue Messung der in das Auge einfliessenden Flüssigkeitsmenge gestattet und so gearbeitet ist, dass die Druckhöhe leicht verändert und erforderlichen Falls auch der Augendruck bestimmt werden kann.

Bei frischen todten Augen fliesst zunächst eine beträchtliche Menge Flüssigkeit in die vordere Kammer, bis der Bulbus seine normale Spannung wiedergewonnen hat. Ist dieser Zustand erreicht, so erfolgt der weitere Zufluss ganz gleichmässig und proportional der angewandten Druckhöhe. Die zufliessende Menge betrug bei 25 mm Hg-Druck 11 cmm, bei 50 mm Hg-Druck 22, bei 75 mm Hg-Druck 33 cmm in der Minute.

Bei sonst gleichen Verhältnissen hängt die Filtrationsmenge von der Grösse der filtrirenden Fläche ab. Bei Augen verschiedener Grösse wächst die Filtrationsmenge nicht proportional der Grösse des Irisumfanges, sondern rascher, weil die filtrirende Fläche im Kammerwinkel bei grösseren Augen relativ breiter ist, als bei kleineren Augen.

Die bei früheren Versuchen beobachtete Abnahme der Filtration beruht nicht, wie man annehmen darf, auf Quellung der Gewebe, sondern auf Verstopfung der Poren durch körnige Substanzen, welche in der benutzten Flüssigkeit vorhanden waren. Wird die physiologische Kochsalzlösung mehrmals filtrirt, so bleibt die Filtrationsmenge constant. Bei wenig frischen Augen kann die Filtrationsmenge dadurch eine Abnahme erfahren, dass durch einen cadaverösen Process Pigment aus der Uvea ausgeschwemmt wird und in die benutzte Flüssigkeit eintritt.

Wurde die vordere Hälfte des Bulbus mit Ausnahme der Hornhaut mit Collodium bestrichen, so hörte der Zufluss aus dem Apparate rasch ganz auf. Andrerseits hatte die Unterbindung des Opticus und der Venae vorticosae sowie Collodium-Umhüllung der hinteren Bulbushälfte kaum einen Einfluss auf die Filtrationsmenge. Die Abführung des Kammerwassers geschieht daher ausschliesslich durch die vorderen Ciliarvenen.

An frischen menschlichen Leichenaugen wurden dieselben Verhältnisse gefunden. Lebende Thieraugen zeigten annähernd dasselbe Verhalten wie todte Augen des betreffenden Thieres.

Das Kammerwasser wird durch Filtration aus den Gefässen des Ciliarkörpers abgesondert. Die Menge entspricht der Differenz zwischen intraocularem Druck und dem Druck in den Gefässen. Die Druckhöhen verhalten sich etwa wie 1 : 2.

---

2) **Die Tscherning'sche Accommodationstheorie, eine zusammenfassende Darstellung nach den Tscherning'schen Arbeiten und nach eigenen Versuchen,** von Dr. Arthur Crzellitzer aus Breslau, s. Z. Laboratoire d'ophtalmologie de la Sorbonne, Paris.

Verf. tritt für die Tscherning'sche Accommodationstheorie ein. Die Versuche lassen sich in kurzen Worten nicht beschreiben und würden ohne Zeichnungen nicht verständlich sein. Ref. muss daher auf das Original verweisen.

Resultat: Die centralen Partien der Linse sind bei der Accommodation stärker gewölbt als die peripheren. Wird die Zonula gespannt, so tritt nicht Abflachung der ganzen Linse ein, sondern es erleidet nur die Peripherie eine Abflachung, während die Krümmung der Mitte zunimmt, die Gestalt der Linse nähert sich einem Hyperboloid. Daher ist es wahrscheinlich, dass bei der Accommodation die Zonula nicht, wie Helmholtz lehrte, entspannt wird, sondern im Gegentheil stärker gespannt ist und einen Zug auf die Linse ausübt.

---

3) **Der acute epidemische Schwellungscatarrh und sein Erreger (Bacillus septatus).** Eine klinische und bakteriologische Untersuchung von Dr. Th. Gelpke, Augenarzt in Karlsruhe.

Verf. beobachtete in einem in der Nähe von Karlsruhe gelegenen Dorfe eine heftige Epidemie von typischem Schwellungscatarrh mit und ohne Follikelbildung. Später erkrankten alle 12 Kinder der Kinderstation der Augenabtheilung. Die Infection erfolgte durch ein Kind, bei welchem die Secretion schon ganz nachgelassen hatte, und welches dringend der Aufnahme bedurfte, weil Durchbruch eines Hornhautgeschwürs drohte.

Vor Beginn der bakteriologischen Untersuchung untersuchte Verf. 30 Pat., welche mit inneren Augenleiden in die Sprechstunde kamen, 30 Bekannte — Aerzte, Studenten etc. — und endlich 30 Damen aus den höheren Ständen. Keimgehalt fand sich bei Gruppe I in 36,7 %, bei Gruppe II in 16,7 % der durch Impfung gewonnenen Culturen, die Bindehäute der 30 Damen waren alle steril.

Verf. züchtete aus dem Secret des Schwellungscatarrhs einen bisher noch nicht beschriebenen Bacillus, den er Bacillus septatus[1] nennt, weil sich bei demselben als besonders charakteristisches Merkmal eine mittlere helle Zone, d. h. eine Lücke im Plasma findet. Der Bacillus ist etwa 1 μ lang, 0,25—0,3 μ breit und erscheint je nach seinem Alter und nach der Art des Nährbodens bald zarter und länger, bald dicker und kürzer. Er ist ausgesprochen aërob und gedeiht auf leicht alkalischen und feuchten Nährböden am üppigsten. Färbung gelingt mit gewöhnlichen Anilinfarben wie auch nach Gram. Im Involutionsstadium nimmt der Bacillus durch knolliges Anschwellen beider Enden Hantelform oder durch Anschwellen eines Endes Keulenform an. Die Fortpflanzung geschieht durch Theilung, Sporenbildung besteht nicht.

[1] Wieder ein Wort, das für den Kenner der Sprache unverständlich ist. Saeptatus (sept.), bei Martian. Capella (aus Madaura bei Carthago, im 5. Jahrh. n. Chr.), bedeutet „mit einem Gehege umgeben". H.

Impfungen in die Conjunctiva erzeugen bei Kaninchen keinen Schwellungscatarrh, beim Einführen in das Hornhautgewebe entwickelt sich eine umschriebene Infiltration von nicht bedrohlichem Charakter. Von 7 Menschen[1], welche der Impfung in die Bindehaut unterzogen wurden, erkrankten 4 nach 1—2tägiger Incubationszeit an mässig heftigem, im Uebrigen aber ausgeprägtem Schwellungscatarrh, aus dessen Secret wiederum die eigenthümlichen Bacillen gezüchtet werden konnten. Dass die 3 geimpften Individuen nicht erkrankten, liegt vielleicht daran, dass sie anscheinend ganz normale Bindehäute besassen, während die 4 reagirenden Bindehäute ausgesprochenen Catarrh zeigt. Vielleicht spielt auch die persönliche Disposition eine Rolle.

Dass der Bacillus septatus eine virulente Form des sog. Xerosebacillus darstellt, erscheint dem Verf. sehr zweifelhaft. Höchst wahrscheinlich handelt es sich um einen bisher noch nicht beobachteten Bacillus, dem eine Sonderstellung zukommt.

---

4) **Ueber Netzhaut-Degeneration durch Eisensplitter nebst Bemerkungen über Magnet-Extraction,** von Dr. Eugen v. Hippel, Privatdocenten und I. Assistenten an der Universitäts-Augenklinik zu Heidelberg.

Verf. giebt die Krankengeschichte und anatomische Beschreibung eines Falles, in welchem ein aseptischer in den Bulbus eingedrungener Eisensplitter auf chemischem Wege eine zur Erblindung führende Entartung der Netzhaut verursachte. Dieselbe war in ein kernreiches Bindegewebe umgewandelt und zeigte multiple mikroskopisch feine Abhebungen. Das Stützgewebe war erheblich gewuchert, die Körnerschichten schwach angedeutet. Pigmentepithel z. Th. fehlend, in der Netzhaut ziemlich viel Pigment. Opticus atrophisch (secundär).

Ob diese Entartung in einer Anzahl früher veröffentlichter Beobachtungen vorgelegen hat, ist mangels genauerer Angaben aus der Analyse einer grösseren Anzahl von Fällen nicht ersichtlich. Möglicher Weise wird ein eingekapselter Fremdkörper nicht zur Degeneration führen, und bei ausbleibender Einkapselung die Degeneration leichter eintreten, doch ist ein solcher Zusammenhang vorläufig mit Gewissheit nicht zu erweisen. Betont werden muss, dass nach Leber und v. Hippel eine derbere Bindegewebskapsel sich höchst wahrscheinlich nur dann bildet, wenn in Folge septischer Keime eine stärkere Entzündung um den Fremdkörper entstanden war.

Hemeralopie scheint ein Frühsymptom der Netzhaut-Degeneration zu sein.

Die Grösse des eingedrungenen Splitters hat auf das Ausbleiben oder Auftreten der Degeneration keinen Einfluss.

Ueber die Frage, ob man bei Anwesenheit eines Eisensplitters in einem reizlosen Bulbus operiren soll, lässt sich nach den bisherigen Erfahrungen eine Regel nicht aufstellen.

Die Haab'sche Methode ergänzt das Hirschberg'sche Verfahren, vermag dasselbe aber keineswegs zu verdrängen.

---

5) **Ueber Erythropsie,** von Prof. Dr. Ernst Fuchs in Wien.

Man hat die Erythropsie einerseits als gleichgefärbtes Nachbild des rothen Tageslichts oder des violetten Schneelichts und andrerseits als complementär gefärbtes Nachbild des einwirkenden Tageslichts angesehen. Beide Erklärungen sind nicht haltbar. Die Erythropsie tritt nur nach längerer Einwirkung blendenden Lichtes auf und ist unabhängig von etwaiger farbiger Beimischung zu

[1] Vgl. den Heidelberger Bericht, im Supplementheft für 1896. H.

diesem Lichte. Verf. fasst sie daher nicht als eigentliches Nachbild, sondern als Blendungsbild auf. Er ist geneigt, die Erythropsie als ein dioptrisches Phänomen, durch Sichtbarwerden des Sehpurpurs zu erklären. Diese Erklärung kann nur für die bei geöffneten Augen auftretende Erythropsie zutreffend sein, während die im dunklen Gesichtsfeld sich zeigenden Blendungsbilder auf Reizungs- und Ermüdungszustände der Netzhaut bezogen werden müssen.

Die zahlreichen Versuche und die eingehenden Erörterungen über die Momente, welche für und gegen die vom Verf. aufgestellte Theorie sprechen, können in einem kurzen Referate nicht wiedergegeben werden.

---

6) **Experimentelle Untersuchungen über die Heilungsvorgänge von Lederhautwunden,** von Dr. Emil Krückmann, Privatdocenten und Assistenten zu Leipzig. (Aus der Universitäts-Augenklinik zu Leipzig.)

Am ersten Tage beobachtet man im Wesentlichen entzündliche Vorgänge: Exsudation mit Auflockerung des Gewebes, Leukocyten-Infiltration und Fibrinbildung. Die entzündlichen Erscheinungen nehmen im Laufe des zweiten Tages ab und machen degenerativen Veränderungen Platz. Die abgestossenen Gewebsbestandtheile und die fibrinösen Entzündungsproducte werden durch die Leukocyten weggeschafft. Die Wundränder glätten sich. Am dritten Tage sieht man nur noch in der Retina Gewebsuntergang, im Uebrigen haben junge Granulationszellen Pigment und verschiedenartige Gewebstrümmer in sich aufgenommen. In der Retina gehen die Ganglienzellen unter, während die Müller'schen Stützfasern zunehmen. Die Aderhaut, und zwar besonders die Gefässschicht derselben, liefert zahlreiche Bildungszellen, welche der Wunde zustreben und inmitten derselben mit dem von der Episclera massenhaft producirten Keimgewebe zusammentreffen. Die Lederhaut betheiligt sich nicht an der Bildung des im Wundcanal befindlichen Granulationsgewebes, doch zeigt das Scleralgewebe in der Mitte der Wunde Zelltheilungsfiguren. Dünnwandige neugebildete Gefässe treten auf, welche vorwiegend aus der Choriocapillaris und der Episclera stammen. Im Ciliarkörper findet man Atrophie der Muskelfasern und Hypertrophie der bindegewebigen Septa. Vom Beginn der zweiten Woche an werden die Zellen des in der Wunde liegenden Keimgewebes spindelig. Sie lagern sich in Reihen, haben aber erst gegen Ende des zweiten Monats einen ausgesprochen fibrillären Charakter. Das neugebildete Gewebe zeichnet sich noch längere Zeit durch Kernreichthum aus. Die Gefässschlingen verschwinden. Das intrasclerale Gewebe hat grosse Aehnlichkeit mit dem Scleralgewebe, unterscheidet sich aber wesentlich dadurch, dass es keine Saftlücken besitzt. Es wird besser Ersatzgewebe als Narbengewebe genannt.

Die Wundränder der Netzhaut bleiben stets klaffend. Die Adventitia der grösseren Netzhautgefässe betheiligt sich ziemlich lebhaft an dem oben beschriebenen Wucherungsprocesse, die nervösen Elemente der Netzhaut zeigen starken Schwund. Proliferation der Ganglienzellen, welche von einigen Autoren beschrieben wurden, konnte Verf. nicht beobachten. Scheer.

II. Zehender's klinische Monatsblätter für Augenheilkunde. 1897. Februar.

1) **Ueber farbige und farblose Augengläser,** von Ed. Pergens.

---

2) **Ueber die Wirkung des Eucaïns auf das Auge,** von W. N. Dolganoff.

Verf. machte Versuche über die Wirkung des salzsauren Eucaïns auf gesunde Augen. Er gebrauchte eine 1 proc. Lösung und brachte 3 Tropfen derselben

in den Conjunctivalsack. Er fand, dass volle Anästhesie 1,5—2 Minuten nach Anwendung des Mittels eintrat und 5—13 Minuten dauerte. Zuerst wurde die Cornea gefühllos, dann die Conjunctiva bulbi und zuletzt die Schleimhaut der Lider. Das Einträufeln selbst war sehr schmerzhaft. In den meisten Fällen hatte das Mittel keinen Einfluss auf die Pupille, zuweilen, obwohl selten, erweiterte sie sich um 0,5 mm; ebenso hatte es keine Wirkung auf die Accommodation. Nach allen Beobachtungen besitzt das Eucaïn keine Vorzüge vor dem Cocaïn und wird kaum jemals dieses letztere ersetzen, zumal die Einträuflung desselben heftige Schmerzen verursacht, was bei Cocaïn nicht der Fall ist.

---

3) **Zur Behandlung der Blennorrhoea neonatorum,** von Dr. Ohlemann.

O. empfiehlt bei Blennorrhoea neonatorum die Ausspülung des Bindehautsackes mit einer Oxycyanat-Lösung vermittelst eines eigens dazu construirten Tropfglases.

März.

1) **Ueber Arthritis nach Conjunctivitis blennorrhoica,** von L. Weiss und W. Klingelhöffer.

Einem 35jähr. Heilgehülfen, welcher früher stets gesund gewesen sein will, nie an Tripper oder Rheumatismus gelitten hatte, gerieth, als er einem Tripperkranken eine Einspritzung machte, etwas Trippersecret in das rechte Auge. Es trat in Folge dessen hier eine Conjunctivitis blennorrhoica auf, die nach etwa 3—4 Wochen unter geeigneter Behandlung vollständig geheilt war. Einige Tage später trat eine Schwellung des rechten Kniegelenks ein, die nach 8 Tagen zurückging. Ungefähr 14 Tage später erkrankte das rechte obere Sprunggelenk. Auch diese Erkrankung dauerte 8 Tage. In diesem Falle war eine Punction des Gelenkes nicht angezeigt, so dass der Gonokokkennachweis im Gelenkexsudat nicht erbracht werden konnte.

---

2) **Ein Fall von angeborener einseitiger Abductionsfähigkeit des Auges,** von C. S. Lechner.

Es handelt sich um eine angeborene linksseitige Abducenslähmung bei einem 15jähr. Menschen; ausserdem bestand auf diesem Auge eine latente Insufficienz der Convergenz bei Bewegungen desselben nach der rechten Seite hin. Nach der Ansicht von L. handelt es sich um eine angeborene Atrophie des Muskels, bei der alles Muskelgewebe durch elastische Bindegewebsfasern ersetzt ist. Die Insufficienz der Convergenz ist darauf zurückzuführen, dass der elastische Bindegewebsstrang schwieriger dehnbar ist, als normales Muskelgewebe.

---

3) **Ein Doppelspatel für Lid-Operationen,** von H. Schmidt.

Horstmann.

III. La clinique ophtalmologique. 1897. Nr. 1.

1) **Le plissement cornéen et sa valeur clinique,** par L. de Wecker.

Feine Streifung der Hornhaut in Folge von Fältchenbildung in der Membr. Descem. kommt vor: erstens nach Traumen, zweitens bei tieferen Hornhautgeschwüren und drittens in Folge von Zug auf die Descem. Den ersten Fall sehen wir am häufigsten nach Star-Operationen, und es entsteht dann eine sog. Keratitis striata. Wie die Fältelung in solchen Fällen zu Stande kommt, ist zur Zeit noch nicht völlig klar. Nach einer vollkommen normalen Operation

kommt sie nicht vor. Die Fältelung ist um so bedeutungsloser, je weniger ausgeprägt sie auftritt, je weiter die Falten vom Hornhautcentrum entfernt bleiben und je geringer das die Fältelung begleitende Oedem ist. Auf jeden Fall ist die Diagnose der Fältelung nicht gleichgültig, da sie eine schlechtere Prognose für den Verlauf der Heilung ergiebt und uns zu grösserer Vorsicht mahnt. Auch tritt durch die Fältelung eine Verbreiterung der Narbe ein, die sogar bis zur Verdeckung der Pupille führen kann. Schinner hat eine Abart der Fältelung beschrieben, wobei die verschiedenen Falten in verschiedenen Richtungen verlaufen, so dass ein Netz oder Felder entstehen. Sie kommt bei schweren Traumen mit pericornealer Scleralruptur, thermischen und chemischen Verbrennungen vor und giebt eine sehr schlechte Prognose, insofern sie tiefe Ernährungsstörungen verräth. Ist die Fältelung bedingt durch das Vorhandensein tiefgehender Geschwüre, so sieht man sie immer in Form feiner Streifen vom Geschwürsrand aus nach der Peripherie der Cornea gehen. Man findet die Fältelung constant, wenn das Geschwür so tief greift, dass die Descem. in Form der Keratocele vorgetrieben ist. Prognostisch hat die Fältelung in solchen Fällen grosse Bedeutung, insofern sie die drohende Perforation anzeigt und uns bei Zeiten zu Gegenmaassregeln veranlasst, die wir ohne die Erkenntniss der Fältelung vielleicht versäumt hätten, da man sich ja bekanntlich bei Vorgetriebensein des Geschwürsgrundes über die Tiefendimension des Ulcus täuschen kann. — Die dritte Form der Fältelung ist bedingt durch Zug auf die Descem. von hinten her und kommt vor bei Netzhautabläsung. Man darf diese Falten der Descem. nicht verwechseln mit denen der Epithelschicht, wie sie entstehen in Folge von Druckverbänden und wieder vergehen, sobald die Druckwirkung aufhört. Die wirkliche tiefsitzende Fältelung ergreift nur die centralen Theile der Hornhaut in Form von Streifen, die die Form eines Y oder W haben. Diese Faltenbildung entsteht einige Wochen nach dem Auftreten der Netzhautablösung, besonders bei starker Hypotonie. Es handelt sich dabei um ein prognostisch schlimmes Symptom, insofern es eine progressive active Retraction des Glaskörpers zur Voraussetzung hat, gegen die unsere Therapie machtlos ist.

---

2) **Nature et traitement du goître exophtalmique**, par le Dr. Ch. Abadie.

---

3) **Trois cas d'intoxication par la scopolamine**, par le Dr. Pansier (d'Avignon).

Es folgen **Sitzungsberichte** und **Referate**. Ancke.

IV. Orvosi Hetilap „Szemészet". 1896. Nr. 4.

10) **A glaucoma gyógyitáta Pilocarpin csepperrel**, von Prof. Vilmos Schulek. (Die Heilung des Glaucoms durch Pilocarpin-Tropfen.) Fortsetzung und Schluss in „Szemészet" Nr. 5 u. 6.

Auf Grund von 9 durch Jahre hindurch genau beobachteten und ausführlich mitgetheilten Fällen von primären Glaucom in denen sich das Pilocarpin gut bewährte, sucht Prof. Sch. neue Beweise für die durch H. Cohn gestellten Indicationen. Verf. giebt zwar aus praktischen Rücksichten die Berechtigung der Ansichten Prof. Schweigger's zu, doch hält er im Allgemeinen dafür, dass man das Glaucom im Anfangsstadium durch Miotica unterdrücken und die Iridectomie — welche an und für sich ein eingreifendes und die Sehkraft

herabsetzendes Verfahren ist — verschieben, ja sogar in einzelnen Fällen weglassen könne. In zweien seiner Fälle wurde sogar das Glaucom durch Pilocarpin vollkommen geheilt, so dass durch 4 resp. 9 Jahre gar kein Mioticum gebraucht werden musste. Prof. Sch. behauptet, dass jedes Glaucom praeventiv geheilt werden soll; die Iridectomie ist nur dann an ihrem Platz, wenn die Miotica in Stiche lassen. Es ist aber bei einem Verschieben der Iridectomie stetige ärztliche Aufsicht nöthig. Es bleibt daher die Iridectomie in überwiegender Zahl der Fälle in ihrem vollem Rechte. Verf. hält für bewiesen, dass durch den Gebrauch von Mioticis sich der Zeitpunkt der Iridectomie nach Gutdünken bestimmen lasse, um sonach günstigere Bedingungen für die Operation zu erlangen. Das Pilocarpin kann die Diasposition des Glaucoms schwächen, sogar in einzelnen Fällen vollkommen beheben.

---

11) **A gennyes iridochorioiditis meggyogyulása,** von Dr. József v. Imre. (Heilung der eitrigen Iridochorioiditis.)

Verf. legt auf Grund einiger in der Literatur bekannten Fälle und eines selbst beobachteten Falles von geheilter Iridochorioiditis suppurativa dar, dass man diese — trotzdem sie das Bild eines solchen Processes gaben, nicht als wahre eitrige Entzündungen betrachten könne. J. empfiehlt eine Unterscheidung auch in der Benennung und zwar Panophtalmitis sicca[1] und suppuratio Bulbi.

---

12) **A budapesti egyetemi szemklinikán végzett legutóltó 300 Graefe-extractio eredménge,** von Dr. Fridolin v. Blaskovics. (Ergebniss der letzten 300, auf der Universitäts-Augenklinik zu Budapest vollführten Graefe'schen Extractionen.)

B. berichtet über 300 Graefe-Extractionen uncomplicirter Stare: Glaskörpervorfall war in 5 %, Wundsprengung in 9,6 %, leichte Iritis in 2 %, viel Starreste in 2 % der Fälle. Iridochorioiditis suppur. und eitrige Keratitis kamen nicht vor. Erfolg: I. Cl. ($v = 1 - {}^1/_{10}$): 86 %, II. Cl. ($v = {}^1/_{10} - {}^1/_{200}$): 14 % Verlust = 0.

---

13) **Az ifjuság szemeinek védelméről,** von Dr. Pál Héla. (Ueber den Schutz der Augen der Jugend.)

Vortrag in der Section für Schulhygiene des II. allgemeinen Landescongresses für Lehrwesen zu Budapest. B. stellte folgenden Antrag: Die Augen der Schulkinder sind auf Refraction und Sehschärfe zu prüfen: 1. Zu Beginn, 2. Zu Ende des Schuljahres; 3. Nach Beendigung der Elementar- und Bürgerschulen werden die Eltern von dem Sehvermögen ihrer Kinder verständigt, und jene Berufsarten vorgeschlagen, die sie mit Rücksicht auf ihr Sehvermögen wählen können, 4. Die Untersuchungen werden durch einen Augenarzt vollführt.

Nr. 5 u. 6.

14) **A tropacocain értéke a szemorvosi gyakorlatban,** von Dr. Fridolin v. Blaskovics. (Der Werth des Tropacocaïns in der augenärztlichen Praxis.)

Vergleichende Versuche zwischen Cocaïn und Tropacocaïn ergaben, dass bei beiden der reflectorische Lidschlag ausbleibt, $^1/_2$ Minute nach dem Einträufeln eines Tropfens einer 5 proc. Lösung. Nach $1\,^1/_2$ Minuten vollkommene Anästhesie

---

[1] Panophthalmia sicca (specifica) nach Hirschberg bedeutet etwas ganz andres; der Name ist besetzt. (Vgl. Wörterbuch d. Augenheilk. S. 75.) H.

der Cornea und Conjunctiva bei beiden Mitteln, deren Dauer bei Cocaïn $7\,^1/_2$, bei Tropacocaïn $2\,^1/_2$ **Minuten** war. Der reflectorische Lidschlag kehrte bei dem ersten in 15, bei letzterem in 12 Minuten zurück. Verf. fand bei Tropacocaïn keine anästhetische Wirkung auf die Iris bei Operationen. Dass durch das Tropacocaïn die Pupille nur wenig erweitert wird, kann kaum als Vortheil ausgeführt werden. Nicht zu leugnen ist der Nutzen, dass das Tropacocaïn antiseptisch ist, und keiner Trübung unterliegt. Tropacocaïn kann nur als Ersatzmittel für das Cocaïn betrachtet werden.

---

15) **Sympathiás gyuladás ritka esete,** von Dr. Ernö Schwarcz. (Seltener Fall von sympathischer Ophthalmie.) Klinische Mittheilung.

Sch. berichtet über einen Fall, bei dem Cicatrix sclerae, Aniridie und Aphakie nach einem schweren Trauma am rechten Auge, und sympathische Ophthalmie am linken Auge zu finden war. Das linke Auge ging völlig zu Grunde, und musste wegen Schmerzen enucleïrt werden, während der Erreger der sympathischen Ophthalmie mit einem $v = {}^5/_{30}$ (mit + 10,0 D) davonkam.

---

16) **Cataracta traumatica partialis egyesete,** von Dr. Vilmos Leitner. (Ein Fall von Cataracta traumatica partialis.) Klinische Mittheilung.

L. berichtet über einen Fall von partieller Cataracta nach einer Schussverletzung, welche durch 3 Jahre keine Fortschritte machte; sogar die Sehschärfe von ${}^5/_{30}$ auf annähernd ${}^5/_7$ sich besserte.

Vermischtes.

1) XII Congrès International de Médecine. Comité exécutif. Moscou du 19 au 26 août 1897.

Prof. v. Hippel hat seinen angekündigten Vortrag zurückgezogen.

Es sind inzwischen folgende Vorträge eingelaufen: 42. Dr. Schanz (Dresden): „Ueber angeborene Colobome der Lider“. 43. Prof. Dianoux (Nantes): „L'iridectomie péripherique partielle pour le traitement du glaucome chronique“. 44. Prof. Baudry (Lille): Démonstration d'un procédé facile et certain de provoquer la diplopie monoculaire à l'aide du prisme simple. — Son application à la recherche de la simulation de l'amaurose unilatérale. 45. Dr. Lavagna (Monaco): „Sur l'emploi du Bromhydrate d'arecoline comme miotique et comme antiglaucomateux“. 46. Derselbe: „Sur le massage vibratoire dans les paralysies péripheriques des muscles oculomoteurs“. 47. Dr. Darier (Paris): „De la thérapeutique oculaire locale par les injections sousconjonctivales“. 48. Derselbe: „Traitement chirurgical du trachome“. 49. Dr. Santos Fernandez (Havanna): „Diagnostic differentiel des troubles produits par le paludisme et la quinine“. 50. Dr. Hinshelwood (Glasgow): Thème réservé. 51. Dr. Vignes (Paris): „De la valeur comparative des divers traitements proposés contre l'asthenopie musculaire“. 52. Derselbe: „De l'emploi de l'iode dans les affections du tractus uveal“. 53. Prof. Fuchs (Wien): „Concremente in der Bindehaut“ 54. Dr. Germann (St. Pétersbourg): „Zur Symptomatologie, Prognose und Therapie von Augenerkrankungen, veranlasst durch Empyeme der Nebenhöhlen der Nase“. 55. Dr. Gagarin (St. Pétersbourg): „Resultate operativer Behandlung höchstgradiger Kurzsichtigkeit“. 56. Prof. Angelucci (Palerme): „Ueber subconjunctivale Injectionen“. 57. Derselbe: „Zur Behandlung des Trachoms“. 58. Dr. Dolganoff (St. Pétersbourg): „De la cécité incurable en Russie“. 59. Dr. Peters (Bonn): „Zur pathologischen Histologie der Conjunctiva, speciell des Trachoms“.

60. Dr. Blessig (St. Pétersbourg): Demonstration 1. von in Gelatine eingeschlossenen Augenpräparaten und 2. von aus dem Auge entfernten Fremdkörpern. 61. Dr. Sneguireff (Moscou): „Ueber die therapeutische Bedeutung der Vibrationsmassage bei verschiedenen Augenerkrankungen". 62. Dr. Kudravzew (Cherson): „Hemeralopia epidemica unter angekommenen landwirthschaftlichen Arbeitern". 63. Prof. Deyl (Prag): „Ueber eine neue Erklärung der Stauungspapille". 64. Derselbe: „Anatomische Erklärung des sogenannten maculären Colobomes". 65. Dr. Casey Wood (Chicago): „Experiments to determine the comparative cyclopegic value of Homatropin plus Cocaïn discs and solutions of Scopolamin, Atropin and Duboisin". 66. Dr. Gaudenzi (Turin): „Sur la perception binoculaire du relief". 67. Dr. Guibert (La Roche-sur-Son): „Hydrophtalmie congénitale héréditaire". 68. Dr. Matcovic (Zagrab): „Ueber die Operationen bei Trichiasis und Entropium". 69. Derselbe: „Contagion et therapie du trachome". 70. Dr. Chavex (Méxique): „Valeur thérapeutique des injections sous-conjonctivales dans le trachome".

2) March 24, 1897.

Dear Sir!

I have read with much interest the description of the Neues Verfahren zur Transplantation des Cilienbodens by Dr. Machek in your February number, and I cannot make out that the operation there described differs in any essentiel from that which was described by Dianoux in the Annales d'Oculistique in September 1882, an account of which has been published by myself in the Ophthalmic Review in 1883. The operation is no doubt a very good one of its kind, but I have found that the hairs do after a time very frequently cause considerable irritation of the cornea, and it is my experience that a small fistulous opening always remains where the skin flap passes under the ciliary flap at its two extremities. The submerged epithelium of the skin here produces a collection of cellular debris which also irritates the eyeball.

For the last 12 years I have abandoned the above operation, and have always transplanted flaps of buccal mucous membrane. The operation I perform has been described in the Ophthalmic Review in 1885, and also in the Klinische Monatsblätter für Augenheilkunde in 1894.

I remain

yours faithfully

Wm. B. Story.

Zusatz des Herausgebers. Brücken-Lappen bei Lidoperationen haben schon angewendet Hock (Centralbl. f. pr. A. 1879, S. 69) und Businelli (ebendaselbst 1880, S. 121). Gayet's Verfahren, von Dianoux beschrieben, ist im Centralbl. f. pr. Augenh. 1882, S. 433, referirt.

3) In den im Februar 1897 erschienenen Nummern der in Krakau redigirten Wochenschrift „Przegląd lekarski" beschreibt Herr Dr. Machek, Primararzt in Lemberg, ein „neues Verfahren zur Transplantation des Cilienbodens", welches von ihm auch im Februar-Heft Ihres hochgeschätzten „Centralblattes" ausführlich mitgetheilt wird.

Eine auf ganz gleichen Grundsätzen beruhende Methode habe ich in den letzten Jahren einige Male mit recht gutem Erfolge ausgeführt. Die Kenntniss dieses von mir geübten Verfahrens gewann ich aus dem allgemein bekannten Lehrbuche der Augenheilkunde von Prof. H. Schmidt-Rimpler, 6. Auflage, 1894. — Auf S. 613 ist dort Folgendes zu lesen: „Noch in anderer Weise ist die Verschiebung der schiefstehenden Cilien versucht worden, indem

man nach Ausführung des Intermarginalschnittes, etwa 3 mm vom Lidrande entfernt, einen diesem parallel laufenden Schnitt durch die Haut legte. Oberhalb dieses Schnittes (oberes Lid), etwa 2—3 mm entfernt, wird ein zweiter, ihm parallel laufender Schnitt in gleicher Weise geführt, der nasal- und temporalwärts ihn etwas überragt. Der so entstandene bandförmige Hautlappen wird von seiner Unterlage gelöst und unter die Cilien tragende Brücke in den intermarginalen Raum gezogen und dort mit Nähten befestigt; letzteres geschieht darauf auch mit dem nach oben gerückten, die Cilien tragenden Lappen (Watson, Gayet u. A.). Ich halte es für vortheilhafter um ein Absterben zu vermeiden, den bandförmigen Hautlappen über die nach oben gezogene Cilien tragende Brücke in den Intermarginalraum zu schieben und dort nöthigenfalls mit einer durch den Tarsus gelegten Naht, welche ihn schlingenartig umfasst, festzuhalten. Hiermit habe ich sehr gute Resultate erzielt; die Stellen, an denen innen und aussen die Hautbrücke über dem nach oben gerückten Cilienboden liegt, verdünnt sich sehr bald."

Das Wesentliche der von Herrn Dr. Machek angegebenen Operation ist demnach die Vertauschung der Lappen; dieses Princip ist aber, wie man aus obigem Citate ersehen kann, schon von Schmidt-Rimpler u. A. aufgestellt und festgehalten worden. Die von Herrn Dr. Machek vorgeschlagene Abänderung besteht darin, dass er den dritten Schnitt mit dem zweiten vereinigt, wie es v. Arlt vor mehreren Decennien bei seiner Modification des Verfahrens von Jaesche that, ferner dass Herr Dr. Machek den Hautlappen nicht unterminirt.

Unter den dargelegten Umständen kann daher nur von einer Modification eines bereits bekannten Verfahrens gesprochen werden, was ich gern zugeben will.

Dr. Theodor Bałaban, Augenarzt in Lemberg.

4) In den „Comptes rendus hebdomad. des séances de l'académie des sciences à Paris" (tome CXXIII, No. 26) veröffentlicht Ranvier eine vorläufige Mittheilung unter dem Titel: „Une théorie nouvelle sur la cicatrisation et le rôle de l'épithéliome antérieur de la cornée dans la guérison des plaies de cette membrane". Da ich mich früher sehr eingehend mit diesem Gegenstand beschäftigt habe, so war ich sehr gespannt darauf, eine neue Theorie über das Verhalten des Hornhaut-Epithels bei der Regeneration kennen zu lernen, musste aber zu meiner Verwunderung erfahren, dass diese Theorie von Ranvier einen Anspruch auf Neuheit aus dem Grunde nicht erheben darf, weil darin dieselben Ansichten ausgesprochen werden, die ich bereits im Jahre 1885 in meiner Dissertation (Bonn, Georgi) niedergelegt habe.

Diese unter der Leitung meines verehrten Lehrers Nussbaum entstandene Arbeit fiel in eine Zeit, wo man eifrig damit beschäftigt war, die indirecte Kerntheilung ihrem Wesen und ihrer Bedeutung nach aufzuklären; und man war damals geneigt, anzunehmen, dass auch bei der Regeneration lediglich die Mitose, d. h. eine Zellvermehrung, wirksam sei. Durch meine Versuche an der Cornea des Frosches konnte ich jedoch die schon vorher von Nussbaum geäusserte Vermuthung bestätigen, dass hierbei noch andere Factoren in Betracht kämen, und ich konnte den Nachweis liefern, dass ein Defect im Cornealepithel in der Weise gedeckt wird, dass vor der Zellneubildung durch indirecte Theilung eine active Wanderung der präexistirenden Epithelien in den Defect hinein stattfindet. Erst nach dem Aufhören dieser activen Bewegungsvorgänge und nach der mehr oder weniger vollständigen provisorischen Deckung des Defectes treten dann die Erscheinungen der indirecten Kerntheilung behufs Wiederersatz der verloren gegangenen Elemente auf. Ganz ähnliche Vorgänge

konnte ich[1] später bei der Regeneration des Endothels der Descemet'schen Membran feststellen.

Diese Ergebnisse sind, wie das von einer Dissertation nicht anders zu erwarten war, einem grösseren Leserkreise nicht bekannt geworden, und so sind sie auch Ranvier augenscheinlich entgangen. Wenigstens findet sich in der genannten Mittheilung nicht der geringste Hinweis auf meine Arbeit, die, wie auf den ersten Blick einleuchtet, alle wesentlichen Punkte enthält, die Ranvier veranlassten, eine „neue Theorie" aufzustellen. Indem ich mich mit diesem kurzen Hinweis begnüge, kann ich nur meiner Freude darüber Ausdruck verleihen, dass ein so bewährter Forscher, wie Ranvier, die Ergebnisse meiner Arbeit auf's Neue bestätigt. Die Rolle, welche die indirecte Kerntheilung bei der Regeneration des Hornhautepithels spielt, wird von ihm in der gleichen Weise aufgefasst, im Gegensatz zu Ribbert,[2] der die Bekleidung des Defectgrundes mit Epithel Hand in Hand gehen lässt mit den karyokinetischen Processen der umgebenden Epithelien, und die von mir gefundenen Thatsachen, die er im Uebrigen vollkommen bestätigt, nur für kleinere Defecte gelten lässt. Ranvier verleiht somit eine neue Stütze meinen Anschauungen, die darin gipfeln, dass bei der Regeneration des Epithels der Cornea zunächst die präexistirenden Elemente die provisorische Deckung des Defectes zu decken bestrebt sind, während der Ersatz der verloren gegangenen Elemente durch Zellneubildung auf dem Wege der indirecten Kerntheilung erst später erfolgt, und es erscheint vollkommen einleuchtend, dass bei grösseren Defecten die active Wanderung der Epithelzellen die Regeneration nur in soweit besorgen kann, als ihr Zusammenhang mit den restirenden Epithelien nicht verloren geht. Erst wenn die Zellen aufgehört haben, sich zu bewegen, fangen sie an, sich wieder zu vermehren und diese Bewegung scheint aufzuhören, wenn ein kleiner Defect gänzlich oder ein grösserer so weit gedeckt ist, als es die Anzahl der verfügbaren restirenden Elemente erlaubt.

Dr. Albert Peters,
Privatdocent der Augenheilkunde in Bonn.

5) Einige statistische Bemerkungen über 2641 Fälle von Trachom.

Das Folgende ist der Auszug eines Berichtes, welchen ich von den Augenkranken an der akademischen Augenklinik zu Okayama im Jahre 1895 (Gankwa Dsassi — eine japanische Zeitschrift für Augenheilkunde — Bd. II. p. 102—118) gegeben habe. Damals habe ich in einem Zeitraume von 4 Jahren, 1891—94, 2641 Fälle von Trachom auf 10,357 Augenkranken beobachtet.

Wenn ich nun diese Fälle von Trachom in Rücksicht auf Alter und Geschlecht und in Bezug auf die Complication (Pannus corneae) vertheile, so erhalte ich folgende zwei Tabellen:

Tabelle I.

Alter:	0—5	6—10	11—15	16—20	21—25	26—30	31—35	36—40	41—45	46—50	51—55	56—60	61—65	66—70	71—75	76—80	81—85	nicht notirt	Summa
Männlich	46	77	76	221	187	233	138	167	100	93	58	38	34	20	4	1	1	35	1529
Weiblich	62	82	137	183	100	95	73	84	57	64	54	39	31	23	8	0	0	20	1112
Summa	108	159	213	404	287	328	211	251	157	157	112	77	65	43	12	1	1	55	2641

[1] Archiv f. mikroskopische Anatomie, Bd. 33.

[2] Vgl. die Sitzungsberichte der niederrhein. Gesellschaft für Natur- und Heilkunde 1889 und die Arbeit seines Schülers Somya (Inaug.-Diss. Bonn 1889).

Tabelle II.

Alter:	0—10	11—20	21—30	31—40	41—50	51—60	61—70	71—80	81—90
Fälle von Conj tr.	267	617	615	462	314	189	108	13	1
Fälle von Pann. tr.	15	99	152	147	134	82	36	4	1
Pann. zu C.	5,6 %	16 %	24,7 %	31,8 %	42,7 %	43,4 %	33,3 %	30,8 %	100 %

Ich erlaube mir einige statistische Bemerkungen den Tabellen zuzufügen.

1. 25,5 % der gesammten Augenkranken leidet an Trachom.

2. Das Trachom kommt in jedem Lebensalter vor. Am häufigsten scheint es beobachtet zu werden bei den Personen vom 15. an bis zum 30. Jahre, dagegen am seltensten bei den Kindern unter 2 Jahren. Ich habe 108 Fälle von Trachom bei den Kindern unter 5 Jahren beobachtet, worunter nur 18 Fälle noch nicht 2 Jahre alt gewesen sind.

3. Im Allgemeinen leiden die männlichen Personen (58 %) etwas öfter, als die weiblichen (42 %). Aber, genauer nach dem Alter betrachtet, sind die Mädchen unter 15 Jahren reicher an Fällen von Trachom, als die Knaben desselben Alters. Ueber das 15. Jahr hinauf bis zum 50. Jahre sind die männlichen Trachomkranken zahlreicher, als die weiblichen. Nach dem 50. Jahre scheint dieses Verhältniss ziemlich labil zu sein..

Diesen Unterschied zwischen drei Lebensaltern versteht man nicht schwer, wenn man in Betracht zieht, was die Hauptrolle dabei im ätiologischen Momente spielen mag. Man findet nämlich bei den Knaben und Mädchen fast gleiche Lebensweise, aber eine merkliche Verschiedenheit in Körperstärke. Die Mädchen sind ja von schwächerer Anlage, als die Knaben. So sehen wir im jüngeren Lebensalter die Mädchen öfter an Trachom leiden, als die Knaben. Dagegen im reiferen Lebensalter sind die Männer, welche sich viel öfter, als die Frauen, den äusserlichen Schädlichkeiten aussetzen, was die Ueberzahl der männlichen Trachomkranken hervorbringen muss. Endlich im hohen Lebensalter finden wir keinen wesentlichen ätiologischen Unterschied zwischen den männlichen und weiblichen Personen in Bezug auf Lebensweise und Körperstärke mehr, so dass wir die Mehrzahl bald bei diesen, bald bei jenen antreffen.

4. 25,4 % der gesammten Fälle von Trachom leidet an Pannus trachomat.

5. Die Zahl der Fälle von pannöser Complication nimmt mit dem Alter stetig zu, bis man eine plötzliche Abnahme nach dem 60. Lebensjahre wahrnimmt. Nach dem 70. Jahre ist die Zahl der Fälle von Trachom überhaupt so gering, dass ich mich gezwungen fühle, die Sache mit Stillschweigen zu übergehen.

Das rapide Abnehmen nach dem 60. Jahre scheint eine Ausnahme von der Regel zu sein. Diesen Umstand möchte ich aber einerseits dadurch erklären, dass die Zahl derjenigen Fälle von veraltetem Trachom, welche endlich ihre Augenkrankheit als eine unheilbare erkannt haben und daher nicht mehr zum Arzte gehen wollten, oder welche an irgend einer Krankheit gestorben sind, in dieser Lebensperiode schon sehr zugenommen hat, und andererseits dadurch, dass die hochbejahrten Leute sich öfter wegen des frischen Trachoms Raths beim Augenarzte erholen, als wegen des veralteten.

Die pannöse Hornhautaffection ist eine Complication des Trachoms, welche sehr spät aufzutreten pflegt. Ich für meinen Theil habe noch nie gesehen, dass

die Hornhaut wegen der ganz frischen Conjunctivitis trachomatosa an Pannus trachomatosus litte. Zu dieser Complication kommt das Trachom erst nach 3 bis 4 bis 5 Jahren oder noch mehr. So möchte ich auch aussprechen, dass die Leute nicht hauptsächlich deshalb, je älter sie sind, desto öfter an Pannus trachomatosus litten, weil die Hornhaut der älteren Leute an Resistenz abgenommen hätte, sondern vielmehr deshalb, weil die älteren Leute eben die länger an Trachom leidenden wären.

6. Kinder unter 5 Jahren leiden an Pannus trachomatosus so gut wie nie. Auf meinen 108 Fällen von Trachom unter 5 Jahren habe ich diese Complication nur ein einziges Mal beobachtet.

Dr. Y. Onisi, Augenarzt in Tokio (Japan).

Bibliographie.

1) Kritische Bemerkungen über die Anatomie des Chiasma opticum, von Prof. P. Grützner. (Deutsche med. W. 1897. Nr. 1 u. 2.) Verf. wendet sich gegen Kölliker's Mittheilung auf dem letzten Anatomen-Congresse, dass auf Grund neuer anatomischer Untersuchungen eine vollständige Kreuzung der Sehnerven beim Menschen angenommen werden müsse. Verf. gewann die Ueberzeugung, dass die üblichen anatomischen Untersuchungsmethoden nicht zur Lösung der Frage benutzt werden können, da dieselben weder gekreuzte noch ungekreuzte Fasern unmittelbar zur Anschauung bringen, sondern die einen wie die anderen nur mit mehr oder weniger Wahrscheinlichkeit erschliessen lassen. Demgegenüber gewinnt der Weg des Experiments an Bedeutung. Wenn Michel und Kölliker behaupten, dass der gleichseitige Tractus eines erkrankten Opticus keine entarteten Fasern aufweise, so lässt sich entgegnen, dass unter der Fülle schwarz gefärbter Fasern sich die entarteten dem Blick entziehen können. Auch stehen dem zahlreiche Angaben entgegen, dass die Entartung eines Opticus sich in der Regel in beide Tractus fortsetzt. Nach Grützner spricht die anatomische Untersuchung eher für als gegen die Halbkreuzung, und ebenso sprechen alle physiologischen und pathologischen Erfahrungen am ungezwungensten für dieselbe.

Spiro.

2) Die Sehnervenkreuzung beim Menschen, von Dr. St. Bernheimer, Privatdocent in Wien. Gegenüber Kölliker, der erklärt, dass man an den Schnitten der unteren, ventralen Hälfte des Chiasma den Gesammteindruck einer vollständigen bogenförmigen Kreuzung der mit Mark versehenen Fasertheile erhält, erklärt Verf., dass man an lückenlosen Serienschnitten der oberen dorsalen Chiasmahälfte deutlich ungekreuzte Fasertheile sehen kann. Im Anschluss daran veröffentlicht Verf. einen neuen Fall von rechtsseitiger Sehnervenatrophie, bei welchem in allen Schnitten der oberen dorsalen Chiasmahälfte der rechte gleichseitige Tractus vollkommen und theilweise atrophische Fasern in seiner ganzen Länge in überwiegend grosser Menge zeigte. Spiro.

3) Ueber Eucaïn B in der praktischen Augenheilkunde, von Dr. P. Silex, Privatdocenten. (Deutsche med. Wochenschr. 1897. Nr. 6.) Das Eucaïn B (salzsaures Salz des Benzoylvinyldiacetonalkamins) leistet im Gegensatz zum Eucaïn A in der Anästhesirung der Cornea das Gleiche, wie das Cocaïn. Es beeinflusst den Müller'schen Muskel und die Pupillenweite nicht. Die Gefässe fand Verf. entweder unverändert, oder erweitert; Hypotonie beobachtete er nicht. Spiro.

4) Aus der wissenschaftlichen Vereinigung Posener Aerzte. (Deutsche med. Wochenschr. 1897. Nr. 12.) Herr Pinkus stellt einen Fall von Durchblutung der Hornhaut vor. Pat. erlitt durch Schlag mit einem Bierseidel eine Quetschung des linken Auges ohne Berstung der festen Augenhüllen. Es entstand blutige Suffusion der Conjunctiva und Bluterguss in die vordere Kammer. Drei Tage nach der Verletzung färbte sich die sonst intacte Hornhaut gleichmässig dunkelroth. Später wurde die Verfärbung grünlich und es begann zunächst am Rande, später in der Mitte Aufhellung, so dass jetzt noch eine ringförmige Zone übrig ist. Der Fall schliesst sich den seltenen Fällen von Durchblutung der Cornea an, die Hirschberg kürzlich zusammenstellte. Schlechtes Sehvermögen und mangelhafte Projection weisen auf Veränderungen in der Tiefe des Auges hin. Doch ist auf Grund der Erfahrung Besserung möglich. Spiro.

5) Hereditäre Augen-Lues in zweiter Generation, von Strzeminski (Wilna). (Aus Gazeta lek. 1896. Nr. 49 ref. in der Therap. Wochenschr. 1897. Nr. 1.) Der 12jähr. Sohn und die 9jähr. Tochter eines Mannes, der im 16. Lebensjahr Keratit. diff. e lue congen. überstanden hatte und dessen Frau gesund ist, erkrankten an Keratitis diffusa bezw. Hyalitis, die als typisch hereditär luetisch erschienen und durch Hg beseitigt wurden. Da der Vater hereditär luetisch war und Lues nicht acquirirte, die Mutter aber gesund war, so glaubt Verf. diese Fälle als hereditäre Augenlues in zweiter Generation ansehen zu dürfen. Ancke.

6) Ueber die Function der Netzhautstäbchen, von J. v. Kries. (Zeitschr. f. Psych. u. Phys. d. Sinn. IX. 2. S. 81.) Auf Grund einer Reihe physiologischer Thatsachen stellt Verfasser die Ansicht auf, dass die Netzhautstäbchen einen farbenblinden, aber hochgradig adaptionsfähigen Endapparat darstellen, der vorwiegend durch mittel- und kurzwelliges Licht erregbar ist, so zwar, dass im prismatischen Spektrum das Wirkungsmaximum im Grün liegt, während das rothe Ende nahezu oder ganz unwirksam ist. Der Zapfenapparat stellt einen farbentüchtigen Apparat dar, der bezüglich seiner Function auf eine etwas grössere Lichtstärke angewiesen ist und in seinen Empfindungseffecten sehr hohe Werthe erreichen kann. Diese Vorstellung stimmt mit der von Max Schultze schon 1866 hauptsächlich auf Grund vergleichend anatomischer Thatsachen ausgesprochenen Ansicht überein, dass die Stäbchen der farblosen Lichtempfindung dienten. Verfasser zeigt, dass die von ihm entwickelte Theorie 1. für das Purkinje'sche Phänomen (ungleiche Helligkeitsänderung zweier Farben bei Aenderung der Beleuchtung) und die Erscheinung des sog. lichtschwachen Spektrum (dessen Farbloswerden mit Verschiebung der Helligkeitsvertheilung), 2. für die von A. König und seinen Mitarbeitern beobachteten Abweichungen vom Newton'schen Farbenmischungsgesetz eine einfache Erklärung bietet; dass sie 3. die Erscheinungen der totalen Farbenblindheit und 4. das sog. Purkinje'sche Nachbild (farbloser Nachbildstreif hinter dem positiven Nachbild eines bewegten farbig leuchtenden Körpers) unsrem Verständniss näher rückt. Schwarz.

Um Einsendung von Separatabdrücken wird gebeten.

Verlag von Veit & Comp. in Leipzig. — Druck von Metzger & Wittig in Leipzig.

Centralblatt
für praktische
AUGENHEILKUNDE.

Herausgegeben von

Prof. Dr. J. Hirschberg, Geh. Med.-Rath, in Berlin.

Monatlich ein Heft. Preis des Jahrganges 12 Mark. Zu beziehen durch alle Buchhandlungen des In- und Auslandes und die Postanstalten des Deutschen Reiches.

Juli. Einundzwanzigster Jahrgang. 1897.

I. Aderhautblutung nach Altersstar-Ausziehung. Aderhautblutung nach Geschwürsbildung.

Von Dr. **Purtscher** in Klagenfurt.

P. S., 64 Jahr, Tagelöhner, gelangte am 7./I. 1897 zur Aufnahme wegen beiderseits bestehenden Altersstares. Da der Kranke an chronischer

Bindehautentzündung litt, die links zu erheblicher Auswärtswendung des Unterlides geführt hatte, so verzögerte sich ein operativer Eingriff bis 25./I.

Die Anamnese hatte ergeben, dass der Kranke immer gut in Ferne und Nähe gesehen hatte; den ersten Beginn der Sehstörung rechts will er schon vor 15 Jahren bemerkt haben; links vor $1^1/_2$ Jahren.

Rechts harter brauner Star; links Starbildung gleichfalls verhältnissmässig weit vorgeschritten. Rechts vollkommen normale Lichtempfindung, links Finger: $2^1/_2$ m.

Im übrigen geistig und körperlich normale Verhältnisse bis auf mässig entwickelte Arteriosclerose.

Star-Operation rechts nach modificirter v. Graefe'scher Methode 9 Uhr Morgens; Verlauf tadellos; Linse vollständig aus der Kapsel entfernt, gutes Colobom, keine irgendwie erhebliche Blutung, Einsinken der Hornhaut (also sicher keine Druckerhöhung!).

Um $^1/_2$4 Uhr Nachmittags Durchschlagen von Blut durch den Verband. Nach dessen Entfernung rieselt beständig etwas Blut über die Hornhaut; aus der Wunde drängt sich ein etwa 7 mm hoher dunkler Wulst sich vorbauchender Aderhaut, ohne dass Glaskörper in die Wunde getreten wären, soweit sich dies überhaupt behaupten lässt; wenigstens war nichts von Glaskörper gesehen worden.

Morphin 0,02 an der rechten Schläfe eingespritzt. Fester Verband nach Borsäure, Jodoform.

Als Veranlassung gab der Kranke an, er habe sich — gegen das Verbot — geschnäuzt und sofort einen heftigen Stich im Auge verspürt.

$^1/_2$9 Uhr Abends Verband neuerlich durchtränkt. Einspritzung von 0,1 Ergotin.

11 Uhr Nachts Verband wieder blutig durchtränkt, von neuem gewechselt.

2 Uhr Nachts Verband noch äusserlich rein.

$^1/_2$9 Uhr Morgens blutige Durchtränkung. Blutung steht indess. Keine Schmerzen. Wulst erscheint eher etwas flacher. Verband; grösste Ruhe. Der Kranke benimmt sich musterhaft, zeigt übrigens nie die geringste Aufregung.

28./I. Keine stärkere Blutung; doch trägt der Verband stets reichliche Blutspuren.

1./II. Versuchsweise Lapis 1%; Atropin.

2./II. Lapis nicht gut vertragen, daher nur Borsäure, Atropin, Jodoform.

9./II. Vorfall etwas kleiner, von einer faserstoffartigen Schicht überzogen; Hornhaut trübt sich im obersten Theile leicht. Kammer tief, Iris grünlich verfärbt, Pupille trotz Atropin täglich enger und höher rückend.

15./II. Wulst verkleinert sich langsam; immer noch blutig wässerige Verunreinigung des Verbandes.

19./II. Wulst beinahe verschwunden. Regenbogenhaut stark verfärbt, Pupille im Begriffe sich zu verschliessen. Augapfel weich, doch weder druckempfindlich, noch sonst schmerzhaft. Keine Lichtempfindung. Auge frei.

1./III. Augapfel verfällt schmerzlosem Schwunde. An Stelle des Wulstes jetzt beginnende Einziehung.

24./III. Schwund ziemlich hochgradig; sonst keinerlei Beschwerden. Der Kranke erbittet seine Entlassung.

Wie aus der Krankengeschichte ersichtlich, nimmt der Fall eine Mittelstellung ein hinsichtlich des Entwickelungsgrades zwischen den schlimmsten Fällen, wo es zur Austreibung des gesammten Augeninhaltes kommt und sofortige Entfernung des Augapfels als einziges Rettungsmittel erscheinen kann, einerseits, und jenen selteneren anderen, wo ein nennenswerther Vorfall des Augeninhaltes nicht stattfindet, hingegen mitunter später der Augenspiegel umschriebene Aderhautabhebung in Geschwulstform erkennen lässt, andererseits, Beobachtungen, wie sie von Knapp, Devereux Marshall, Groenouw, Magni, Armaignac, Dufour, Terson sen. u. A. gemacht werden konnten.

Aber auch diese letzteren Fälle sind schlimm genug; denn nur Magni's und Armaignac's Fälle ausgenommen — endeten alle mit totalem Verluste des Sehvermögens.

Für unseren Fall trifft weder der Bestand von Myopie (Da Gama Pinto und Becker) zu, noch das Auftreten von Erbrechen; ebensowenig hatte Glaskörperverlust stattgefunden oder war die Linse sammt Kapsel entfernt worden (v. Wecker). Auch die nur mässig entwickelte Arteriosclerose allein möchte ich nicht als Ursache anschuldigen.

Ich bin vielmehr überzeugt, dass die plötzliche Erhöhung des Blutdruckes beim Acte des Schnäuzens das nächstveranlassende Moment für den Ausbruch der Blutung bildete, in Uebereinstimmung mit Terson jun., welcher in einer andauernd oder aber plötzlich erhöhten Spannung des Blutdruckes die Veranlassung solcher Blutungen erblickt.

Ob die Anschauung von Armaignac und von Cabannes berechtigt ist, dass es eine Hémorrhagie artérieure und postérieure gebe, deren erstere gutartigeren Charakters sei, wogegen letztere sich leichter zu einer Hémorrhagie expulsive gestalte, möchten wir bezweifeln, glauben vielmehr, dass der Grad und die Dauer der Blutdruckserhöhung die hauptsächlich entscheidende Rolle spielen, ob die Blutung sich partiell beschränke oder zu einer den Augeninhalt austreibenden anwachse. Terson's sen. Operirter beobachtete äusserste Ruhe, ebenso der unsere. Dufour, der im Ganzen schon vier solcher Blutungen erlebte, sah nur in einem dieselbe partiell bleiben, wo er eine Morphin-Einspritzung gemacht hatte, und meint, dass vielleicht diese das Expulsivwerden der Blutung verhindert haben könnte.

Terson's Bedenken wegen der Erbrechen erregenden Wirkung des Morphins möchte ich in ohnedies so verzweifelten Fällen nicht theilen,

stimme ihm aber darin bei, dass in solchen Fällen nur im Nothfalle der Augapfel zu entfernen sei, da, wie er sich richtig ausdrückt, diese Kranken uns aufsuchen, damit wir ihnen die trübe Linse, nicht aber den Augapfel entfernen. Selbstredend soll damit nicht eine etwa später noch rathsam erscheinende Enucleation ausgeschlossen sein.

V. T., 47 Jahr, Knecht aus Krumpendorf, wurde am 2./IX. 1888 aufgenommen wegen starker Blutung aus dem rechten Auge seit drei Stunden.

Pat. giebt an, dass er immer schwachsichtig gewesen sei und seit dem 20. Jahre an Nachtnebel leide; ebenso seine drei Brüder; seine vier Schwestern hätten gesunde Augen. Vater und Mutter ebenso; letztere war einzige Tochter, hatte aber drei Brüder, die alle nachtblind waren.

Vor Jahresfrist litt er durch drei Monate an „Mal" (im Volksmunde für: Hornhautgeschwür); das Auge heilte aus mit Hinterlassung eines weissen Fleckes, und das Sehvermögen des Auges hatte sich sehr erheblich verschlechtert.

Seit 8 Tagen habe er an sehr heftigen Schmerzen der rechten Kopfhälfte gelitten.

Heute Mittags habe er eben ein Pferd zur Tränke geführt; da verspürte er auf einmal im Auge einen furchtbaren Druck, ein Stechen und Brennen, und es entleerte sich viel Blut aus demselben; endlich stand die Blutung auf Kälte-Anwendung leidlich.

Status (3 Stunden später): L. Auge: Iris- und Linsenschlottern; unregelmässige, ziemlich weite Pupille. Grosser hinterer Polarstar. Retinitis pigmentosa. S Handbewegungen: 1,3 m.

R. Auge: Nach Entfernung eines blutgetränkten groben Leinenlappens gewahrt man eine kleinkastaniengrosse (plötzlich entstandene!), an ihrer Basis eingeschnürte, dunkelschwarzrothe, stellenweise noch von frischem Blute triefende, aus der Lidspalte hervorragende Geschwulst. Ihre Umhüllungsmembran ist glatt und zeigt nur am Halse der Geschwulst (nach oben, wo allein derselbe frei übersehen werden kann) eine etwa 3 – 4 mm breite, fein gefältete Zone, welche an die Randpartie des Kopfes einer Mikrometerschraube erinnert; es sind die Ciliarfortsätze. Von der Hornhaut steht rings noch ein 2—3 mm breiter Saum, durch dessen periphere Partien man die angepresste Iris wahrnehmen kann, wogegen die centralwärts gelegenen Randtheile eitrige Infiltration zeigen. Keine Lichtempfindung.

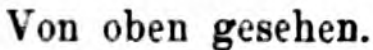
Diagnose: Blutung aus den hinteren Aderhauttheilen bei Secundärglaucom und Geschwürsbildung in alter Hornhautnarbe mit Austreibung der Linse und des Glaskörpers, sowie Vortreibung der Netz- und Aderhaut durch den geplatzten Geschwürsgrund.

3./IX. Entfernung des Augapfels in Narkose ohne irgendwelchen Zufall.

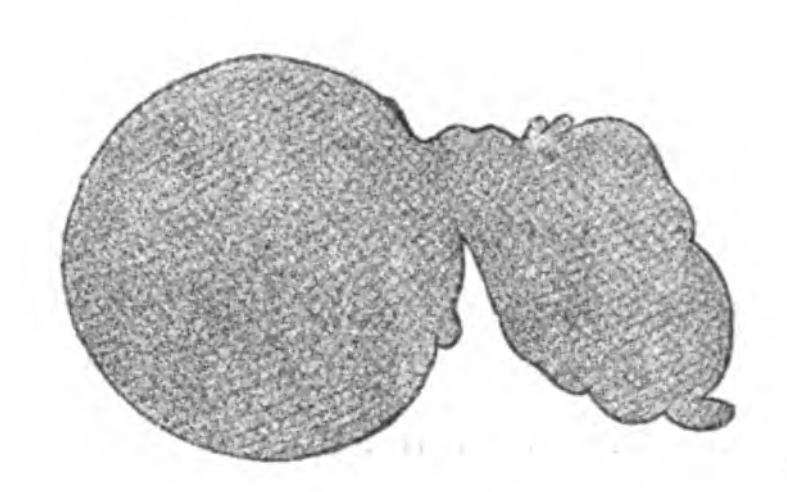
Die mikroskopische Untersuchung des Präparates ergab, abgesehen von hochgradiger Entartung der beiden inneren Augenmembranen, dieselben erfüllt von einem grossen Blutgerinnsel.

In den unteren Partien fand sich die dem Bulbusinneren zugewendete Fläche des Strahlenkörpers der hinteren Regenbogenhautoberfläche dicht angepresst, und ebenso ihre Vorderfläche des DESCEMET'schen Membran.





Von oben gesehen.



Sagittalschnitt.

Haemorrhagia chorioideae.

Länge vom hinteren Pol zum Tumor 25,5 mm. Vom oberen Tumorrand (Cornea) bis zu seiner Spitze 26,5 mm. Länge von oben nach der Spitze 23 mm. Dicke von vorn nach hinten 15 mm. Grösster Querdurchmesser 20 mm.

Nach oben — wo ja schon makroskopisch Ciliarfortsätze vor der Durchbruchsöffnung der Hornhaut frei zu Tage liegend gesehen worden waren — war der Zerstörungsmechanismus viel weiter vorgeschritten. Strahlenkörper und Iriswurzel waren von der Gegend des SCHLEMM'schen Canales vollkommen losgerissen und der Ciliarkörper bereits so stark nach vorne getrieben worden, dass die Regenbogenhautvorderfläche ihres Endothelüberzuges beraubt, dem bluterfüllten Lederhaut-Hohlraume zugekehrt war, wogegen ihre Hinterfläche der Descemetis gegenüber lag — nur durch etwas Blut von ihr getrennt.

Die Hornhautstümpfe zeigten massenhafte Infiltration.

Wir hatten es also hier mit einer Aderhautblutung verderblichster Form zu thun, welche in ihrer Art vollkommen an die gefürchteten Aderhautblutungen nach Star-Operation erinnert; nur finden wir als unmittelbare Veranlassung hier spontanen Durchbruch eines Geschwüres an Stelle operativer Eröffnung der Augenhüllen.

Jedenfalls werden wir aber nicht irren, wenn wir dem wohl unzweifelhaft bestanden habenden Secundärglaucom eine besonders begünstigende Rolle zutheilen, einerseits wegen der secundären Gefässveränderungen andererseits wegen der hier besonders erheblichen Druckdifferenz vor und nach Eröffnung der Augenkapsel.

— — — — — —

II. Angeborener grauer Star als Familienübel.

Von Dr. **Purtscher** in Klagenfurt.

Am 6./XII. 1882 erschien in meiner Ordinationsstunde eine äusserst blühende, robuste Frau mit ihrem damals 2 Monate alten Kinde F. S. aus Hüttenberg.. Schon seit der Geburt des Kindes schiene ihr der Stern nicht ganz in Ordnung.

Auf meine schonende Mittheilung, dass es sich um Totalstar handele, der aber ganz gut durch Operation beseitigt werden könne, brach sie in höchste Erregung aus und erklärte, weder sie, noch ihr Mann würden je in eine Operation einwilligen.

Auf mein Befremden klärte sie mich über den Sachverhalt auf, wie folgt: Sie wie auch ihr Mann seien vollkommen gesunde Eheleute. F. sei ihr siebentes Kind. Die beiden Erstgeborenen — Knaben — seien gleichfalls gesund und hätten gute Augen; doch der Drittgeborene sei auch starbehaftet geboren worden. Derselbe sei im Alter von $1^1/_2$ Jahren von einem (nicht mehr lebenden) Wiener Collegen beiderseits operirt worden — leider mit unglücklichem Ausgang; der nun siebenjährige Knabe befinde sich im Grazer Blinden-Institute; unter solchen Umständen könne sie sich niemals mehr zu einer Operation eines zweiten Kindes verstehen.

Auf dieses dritte Kind seien noch zwei Knaben und ein Mädchen gefolgt mit guten Augen; doch starb das erste — eine Frühgeburt — noch im zarten Kindesalter, das zweite an Diphtheritis, das dritte an einem „Bauchleiden“.

Nunmehr folgte das siebente Kind F., als zweites mit grauem Star behaftet.

Am 27./VI. 1887 brachte mir die inzwischen ruhiger gewordene und durch andere Operirte ermuthigte Mutter das Kind dennoch behufs Vornahme der Operation.

F. unterschied sich wesentlich in seinem ganzen Auftreten von anderen — sehenden — Kindern. Er war sehr erregbar, soll aber nie an Krämpfen gelitten haben. Abgesehen vom bekannten Fingerspiel blind geborener oder früh blind gewordener Kinder vor den Augen fiel er auf durch eigenthümlich wiegende, tanzartige Bewegungen, wobei er die Zipfel seiner Schürze — an eine Ballet-Tänzerin erinnernd — graziös in den Händen hielt.

Im Uebrigen war er wenig nahbar, lieber mit sich selbst beschäftigt. Gegen ihm missliebige gesellige Annäherungsversuche vertheidigte er sich mitunter durch Kratzen und Beissen. Seine Psyche war unleugbar sehr weit verschieden von jener anderer Kinder.

11./VII. Links: Linear-Extraction nach aussen und unten in Narkose mit glattestem Verlauf. Peripher bleiben etwas Linsenreste; central prächtig schwarze Pupille.

16./VII. Dieselbe Operation rechts; doch wurde wegen starker Pupillen-Verengerung Iridectomie nöthig. Star nahezu vollständig entfernt.

Beiderseits reizlose Heilung mit bestem optischem Erfolge. Das Sehenlernen ging nur sehr langsam von statten. Anfangs begegnete man sogar einem gewissen Widerwillen des Kindes gegen alle Sehversuche; in den letzten Tagen vor seiner am 26./VII. erfolgten Entlassung begann der kleine Patient aber dennoch das Sehen einigermaassen zu verwerthen.

Späteren Nachrichten zufolge blieb F. eigenthümlich in seinem Wesen. Jüngste Berichte, welche ich der Güte des Hrn. Collegen STEINLECHNER verdanke, melden, dass er ein ganz brauchbares Sehvermögen erlangt habe; er gehe zwar immer mit ängstlich vorgestreckten Händen, führe sich aber allein ganz gut, sei auch im Stande, ihm bezeichnete Gegenstände zu holen u. s. w.; einen Unterricht habe er nicht genossen, hauptsächlich wegen seiner eigenthümlichen, unglücklichen psychischen Veranlagung; er sei widerspenstig, störrisch, zornig und vielleicht auch „tückisch".

Im Uebrigen leide er an hochgradiger Skrophulose, so dass eine Heilung kaum abzusehen sei.

Diesen Daten von ärztlicher Seite habe ich noch nachzutragen, dass F.'s Mutter noch weitere vier Kinder geboren hat und zwar als letztes — elftes — ein drittes starblindes Kind, welches aber im zarten Alter starb. Bald folgte auch Frau S. selbst im Tode nach und zwar auf einer gynäkologischen Abtheilung. Auch F.'s Vater starb früh.

Von ihm konnte ich nur erfahren, dass er einmal an einem leichten Hautausschlag gelitten habe.

Wir finden hier also unter elf Kindern eines Ehepaares drei mit angeborenem Total-Star; es waren das vierte, siebente und elfte Kind. An Krämpfen hatte keines gelitten; beide Eltern hatten gute Augen.

Berichtet auch unsere grosse Literatur mehrfach über hereditäres Vorkommen von Star-Bildung — so in letzterer Zeit HIRSCHBERG über erbliches Vorkommen von Schicht-Star, so sind diese Fälle im Verhältniss zum ungeheueren Gesammtmateriale dennoch ziemlich spärliche, daher einer Verzeichnung nicht unwerth.

[Aus dem klinischen Laboratorium des Herrn Prof. E. Raehlmann.]

III. Ueber Veränderungen des Conjunctival-Epithels bei Trachom.

Entgegnung an Herrn Prof. Dr. Burchardt.

Von Dr. G. **Ischreyt**, I. Assistenten an der Univ.-Augenklinik zu Dorpat.

Das Februarheft des Centralblattes und die achte Nummer der Berliner Klinischen Wochenschrift (vom 22. Februar 1897) enthielten zwei Mittheilungen von Prof. Burchardt, in denen die Entdeckung eines Trachom erregenden Parasiten bekannt gegeben wurde. Das diesen Untersuchungen zu Grunde liegende Krankenmaterial bestand aus 11 Fällen „gut charakterisirter Körnerkrankheit". Ausnahmslos fand Burchardt in dem Conjunctivalepithel dieser Kranken gewisse Körper und beschrieb sie folgendermaassen: „Ich fand nun bei Anwendung einer 500fachen Vergrösserung innerhalb des Epithels, welches die Kuppen der Körner bedeckte, eine grosse Menge, ja geradezu Heerden von vorwiegend ovalen Körpern, die in ungefärbten Präparaten blassrosa aussahen. Dieselben sind scharf begrenzt, meistens zwischen $^1/_{70}$ bis $^1/_{40}$ mm lang und etwa $^2/_3$ so breit wie lang, kernlos und anscheinend derb, da sich Umhüllungshaut und Inhalt nicht unterscheiden lassen. Das Innere der Körper zeigt bisweilen eine unregelmässige, wie fein gekritzelt aussehende Zeichnung. Die Körper liegen vorwiegend einzeln. Bisweilen habe ich aber auch zwei bis vier solcher Körper innerhalb einer gemeinschaftlichen breiten Grenzlinie eingeschlossen gesehen. Dieselben sind in solchen Fällen gegen einander abgeplattet. Die Körper heben sich sehr deutlich von den durchschnittlich viel kleineren Kernen der Epithelzellen ab" . . . . „Da sich indessen meine Trachomkörper von allem Anderen, was sonst im Bindehautsack des Menschen vorkommt, auf das Deutlichste unterscheiden und sich nur, dafür aber auch ausnahmslos, in dem Epithel der Trachomfollikel finden, so habe ich nicht den geringsten Zweifel, dass die Körper die Ursache des Trachoms sind". Weiter hielt Burchardt die Elemente des Follikelinhaltes nicht für Rundzellen, sondern für „Abkömmlinge der ansteckenden Mikroorganismen"; die vorwiegend ovale Form dieser Gebilde, ihre geringe Grösse und das Fehlen eines Kernes bewegen ihn zu dieser Annahme. Den Zusammenhang zwischen diesen Follikelkörpern und den bis vier Mal so grossen Körpern des Epithels stellte Burchardt folgendermaassen her: die „ansteckenden, sehr kleinen Keime" durchwanderten das Epithel und kämen unmittelbar hinter demselben zur Entwickelung und Vermehrung, deren Resultat der Follikel sei. Von hier gelangten die Parasiten wieder in's Epithel und wüchsen hier zu den „Trachomkörpern" aus, die ihrerseits „die Auswanderung der ansteckenden Brut in den Bindehautsack"

vermittelten. Ihrer Natur nach seien die ovalen Gebilde der Follikel und die „Trachomkörper“ Sporozoën, speciell Coccidien; sie könnten den Körpern bei Molluscum contagiosum verglichen werden. Weitere Untersuchungen zeigten indess BURCHARDT, dass die von ihm im Epithel gefundenen Körper ausser bei Trachom auch bei anderen Bindehauterkrankungen zu finden seien, und bewogen ihn, seine Behauptung von ihrer ätiologischen Bedeutung für das erstere zurückzunehmen.[1] Das ist nicht geschehen in Betreff der übrigen Behauptungen, so dass daraus gefolgert werden muss, BURCHARDT habe seine Meinung in diesen Punkten nicht geändert und halte unter Anderem noch sowohl an der parasitären Natur des Follikelinhaltes als an den Beziehungen zwischen Trachom und Molluscum contagiosum fest.

Es ist nicht ohne Interesse, dass RIDLEY[2] im Jahre 1895 bereits gleiche Gebilde wie BURCHARDT beschrieben und darüber ganz dieselben Vermuthungen geäussert hat. Er schildert nämlich ausser echten Becherzellen ovoide, in den tiefen Epithelschichten liegende Körper, die bisher mit Becherzellen verwechselt worden seien, aber seiner Ansicht nach als Protozoën erklärt werden müssten. Sie glichen den ovalen Körpern, wie sie bei Molluscum contagiosum gefunden würden. Nach RIDLEY ist wahrscheinlich das Epithel der Sitz des Krankheitserregers und die Therapie hätte demnach eine Zerstörung des inficirten Gewebes anzustreben.

BURCHARDT schien die Arbeit RIDLEY's entgangen zu sein oder er identificirte seine eigenen Befunde nicht mit denen RIDLEY's, jedenfalls erwähnte er dessen Arbeit nicht. Den Umstand, dass seine verhältnissmässig grossen und leicht zu findenden Körper bisher nicht bemerkt worden seien, schrieb er vielmehr einer flüchtigen Untersuchung des Epithels von Seiten der bisherigen Forscher zu. Diese Behauptung setzt einigermaassen in Erstaunen, wenn man bei der Durchsicht der neueren Literatur über diesen Gegenstand mehr als eine Arbeit findet, in der dem Epithel oft eine fast ungetheilte Aufmerksamkeit zugewandt worden ist. Ohne auch nur einen annähernd erschöpfenden Literaturauszug geben zu wollen, führe ich in Folgendem einige Citate aus neueren Arbeiten an, die zugleich auf die ungeheuere Mannigfaltigkeit der Zellformen und ihrer Umwandlungsprodukte hinweisen sollen.

So beschreibt MUTERMILCH[3] eigenthümliche Umwandlungen der Epithelzellen; er sagt: „Dans ces conditions l'épithélium régénéré prend un aspect très original. Les cellules, situées dans les couches plus profondes, présent-

[1] Centralbl. f. pr. Augenheilk. 1897. Aprilheft S. 128.

[2] M. RIDLEY, Some points in the histology of Trachoma. Trans. ophth. Soc. of the United Kingdom. XIV. S. 24, ref. Arch. f. Augenheilk. 1895. Heft 4. S. 207 und Rev. gén. d'Opht. XIV. 1895. S. 113.

[3] MUTERMILCH, De la nature du trachome. Ann. d'Ocul. CIX. 1893. S. 21.

ent des figures diverses: ovales ou fusiformes, le plus souvent triangulaires . . . . ."

VENNEMAN[1] beschreibt Hyalinkugeln-enthaltende Zellen, die eine Aehnlichkeit mit den beim Phakosklerom gefundenen haben sollen: „Ici, les boules hyalines se trouvent dans les cellules libres infiltrant le tissu conjonctif du derme de la muqueuse conjonctivale, plus rarement dans les cellules migratices ayant envahi l'épithélium épaissi par l'inflammation . . . . Quelquefois elles sont grandes, mais solitaires occupant tout le protoplasme d'un cellule ronde, petits ou de taille moyenne avec un noyau aplati refoulé vers la périphérie".

VILLARD[2] hat bei lange bestehendem Trachom Veränderungen der Epithelzellen gefunden, die er folgendermaassen schildert: „J'ai vu que la plupart de ces noyaux son l'objet d'une atrophie qui commence dans la couche moyenne des cellules polygonales pour se terminer assez vite avant d'arriver aux couches les plus superficielles. On voit, en effet, les noyaux se décolorer d'abord, puis avoir des contours de moins en moins nets, et finalement disparaître en se confondant avec le corps de la cellule qui se présente alors comme une masse homogène uniformément colorée en rose par l'éosine, et dans laquelle on ne distingue plus aucune trace de noyau".

Aehnliche Veränderungen der Epithelzellen beschreibt FEODOROW.[3] Auf die schleimige, hyaline und Fett-Metamorphose innerhalb des Epithels, wie sie von vielen Forschern beschrieben ist, mag hier nur hingedeutet werden.

Bei der Ausführlichkeit dieser Schilderungen, scheint mir ein Uebersehen der RIDLEY'schen und BURCHARDT'schen Körper von Seiten der nach BURCHARDT in falschen Voraussetzungen befangenen Autoren nicht wohl annehmbar; die sorgfältigen Beschreibungen sprechen vielmehr dafür, dass die ovoiden Gebilde diesen Forschern wohl bekannt waren, aber von ihnen anders gedeutet worden sind.

Die Parasitennatur solcher Körper und ihre ätiologische Bedeutung für das Trachom hätte erst nach positiv ausgefallenen Züchtungs- und Impfversuchen als bewiesen gelten können. Da BURCHARDT solche positive Resultate nicht gehabt, da er ferner in Conjunctivalsecrete keinerlei specifische Trachomkeime nachgewiesen hatte, obwohl dieselben, wenn überhaupt so jedenfalls auch dort gefunden werden müssten, wäre von jenen „Trachomkörpern" zum wenigsten eine derartige Charakteristik des Aussehens und Beständigkeit des Vorkommens zu erwarten gewesen, dass die Deutung als

[1] VENNEMAN, Les boules hyalines ou „colorables" dans les tissus de la conjonctive enflammée. Arch. d'Opht. 1892. S. 501.

[2] VILLARD, Anatomie pathol. de la conjonctivite granuleuse. Paris 1896. S. 107.

[3] FEODOROW, Zur Anatomie des follikulären Catarrhes der Conjunctiva im Zusammenhang mit dem normalen Bau derselben. Inaug.-Diss. Moskau 1896. S. 98. Russisch.

Trachomerreger hierdurch einen hohen Grad von Wahrscheinlichkeit erhalten hätte. Vor allem hätte aber auch jede Möglichkeit einer Verwechselung mit einer der vielen Degenerationsformen der Zellen ausgeschlossen werden müssen. Das traf nun gegenüber den in der Literatur vorhandenen Beschreibungen von Epithelveränderungen entschieden nicht zu; eine Reihe eigener Untersuchungen hatte den Zweck, zu prüfen, ob eine solche Constanz des Auftretens und Charakteristik der Form irgend welchen Gebilden in der trachomatösen Schleimhaut zukämen, um ihnen vom rein histologischen Standpunkte wenn auch nicht gerade die Rolle von Trachomerregern, so doch die Bedeutung besonderer bisher nicht gekannter Gebilde zusprechen zu dürfen.

Neben älteren Präparaten kamen frisch excidirte Follikel führende Schleimhautstückchen der Conjunctiva palperarum, der Conj. bulbi und pannoses Hornhautgewebe zur Untersuchung. Meist wurden die in Formalinlösung fixirten Stückchen getheilt und die eine Hälfte derselben mit dem Gefriermikrotom geschnitten, die andere in Paraffin eingebettet und zu Serien verwandt. Die Färbungen wurden hauptsächlich mit Methylenblau, Carmin und Haematoxylin ausgeführt, einzelne Schnitte mit Osmiumsäure und Jodjodkali behandelt. Untersucht wurde in Glycerinwasser und Canadabalsam. Als Paradigma sei die Beschreibung von Schnitten durch follikelführende Conjunctiva bulbi gewählt; wegen der einfacheren histologischen Verhältnisse und der grösseren Reinheit des trachomatösen Krankheitsbildes in der Conj. bulbi, schien eine genauere Untersuchung solcher Präparate besonders angezeigt. Schnitte, die genau nach Burchardt's Vorschrift mit dem Gefriermikrotom geschnitten, in verdünnter Methylenblaulösung gefärbt und in Glycerin eingebettet werden, zeigten folgendes Bild:

Im bläulichgrünen Grundton des Gewebes lässt sich das Epithel leicht erkennen und an ihm drei übereinanderlagernde Schichten: eine tiefe, mit Rundzellen stark durchsetzte, eine mittlere, an der die Grenzen polyedrischer Zellen und deren Kerne meist deutlich nachweisbar sind, und eine oberflächliche Schicht sich deckender Plattenzellen. Die Umrisse dieser letzteren sind wenig deutlich, dagegen sieht man sonst durchweg stark lichtbrechende Conturen nicht nur an den übrigen Zellen des Epithels, sondern auch an den Rundzellen und Bindegewebefasern des subepithelialen Gewebes. Ganz besonders deutlich treten aber in Folge desselben Umstandes gewisse Zellen hervor, die näher zu beschreiben sind. Die mittlere Schicht des Epithels zeigt nämlich an manchen Stellen starke Degeneration schleimiger oder hyaliner Art. Die von derselben ergriffenen Zellen sind ungemein stark lichtbrechend, scheinen im Ganzen oft vergrössert und zeigen eine opake Beschaffenheit und eine etwas grauere Färbung als ihre Umgebung. Während viele dieser Zellen einen mehr oder weniger deutlichen, aber oft stark zur Seite gedrängten Kern aufweisen, trifft man besonders an der

Grenze zwischen der Schicht der polyedrischen Zellen uud dem Plattenepithel andere, die sich als meist länglichovoid geformte, aber oft unregelmässige, kernlose Körper darstellen. In solchen Fällen ist der Nachweis der ehemaligen Zellnatur derselben nur aus dem Vergleich der einzelnen Uebergangsformen möglich. Ganz besonders hilft uns dabei der Vergleich der Methylenblauschnitte mit solchen, die in Haematoxylin oder Carmin gefärbt wurden. Hier schwindet nämlich jeglicher Zweifel für viele dieser Gebilde, deren Natur dort nicht klar ersichtlich war. Zuweilen sieht man zwei Kerne in einer Zelle liegen. Sie sind dann oft gegeneinander abgeplattet und können von einem nur ganz schmalen Protoplasmasaum umgeben sein. In anderen Fällen ist der ganze Inhalt der Zelle zu einer feingranulirten grauen Masse zerfallen, die bis an die stark lichtbrechende Zellgrenze reicht; sie kann aber auch einen ganz schmalen Saum freilassen und dann machte es mir den Eindruck, als wenn es sich um eine doppeltconturirte Umhüllungsmembran handelte. Derartige Bilder sah ich an ungefärbten Schnitten. Auch in dem oberflächlichen Plattenepithel sieht man zuweilen gequollene Zellen. Sie übertreffen die gewöhnlichen Stratumzellen um das Vielfache an Grösse, wobei die Volumszunahme bei sonst gleicher Länge auf Kosten des Querdurchmessers geht. Der Kern, der dort lang und schmal ist, zeigt hier eine mehr rundliche Form; den Zellinhalt bildet eine krümelig graue Masse; in manchen Fällen sind zwei gegeneinander abgeplattete Kerne zu sehen. Die Epitheloberfläche ist an solchen Stellen in Form einer starken Stratumlamelle convex vorgewölbt. Uebergangsformen vermitteln auch hier die Deutung. Eine charakteristische Anhäufung der degenerirten Zellen über den Follikeln, wie sie Burchardt von den „Trachomkörpern“ behauptete, haben wir nicht nachweisen können, ebensowenig nahmen wir an irgendwelchen Gebilden innerhalb ungefärbter Schnitte eine ausgesprochene rosa Färbung wahr.

Wenn ich auch auf Grund unserer Untersuchungen der Ansicht bin, dass Burchardt als Coccidien aufgefasst hatte, was in anderer Weise gedeutet werden muss, vermag ich selbstverständlich nicht mit Sicherheit die Art der Verwechselung näher anzugeben. Allerdings ist mir eine merkwürdige Uebereinstimmung in den Grössenverhältnissen zwischen den beiden Formen der von Burchardt beschriebenen Körper einerseits und gewissen Zellformen andererseits aufgefallen, so dass ich noch später darauf zurückkommen will.

In Bezug auf die Follikel behauptete Burchardt, sie berührten fast immer (in der Zurücknahme steht statt dessen „oft“) mit ihrer Masse das darüberlagernde Epithel und verwerthete diesen Umstend für seine Hypothesen von der Ausbreitung der „Trachomcoccidien“. Ein derartiges Verhältniss ist indessen durchaus nicht für den Trachomfollikel charakteristisch, ist vielmehr meist nur der Ausdruck für die Höhe der Infiltration überhaupt.

Als Gründe gegen die Rundzellennatur der Follikelelemente führte BURCHARDT ihre Kernlosigkeit, ihre unregelmässige Form und ihre geringe Grösse an. Was die beiden ersten Punkte betrifft, ist dagegen anzuführen, dass im Follikel noch ausgesprochenere regressive Metamorphosen stattzufinden pflegen, als im Epithel und diese den Zellcharakter oft genug verwischen. Dementsprechend fanden sich auch in unseren Präparaten von ausgequetschtem Follikelinhalt die mannigfaltigsten Formen zu Grunde gegangener Zellen; fremde, bisher nicht bekannte, histologische Bestandtheile haben wir nicht auffinden können.

Die jetzt wohl fast allgemein gültige Ansicht[1] über die Zusammensetzung des Follikels unterscheidet zwei Hauptformen von Zellen, kleinere mit stärker sich färbenden Kernen in der Peripherie, grössere mit blassen Kernen im Centrum. VILLARD[2] giebt für die kleineren eine Kerngrösse von 4 bis 7 μ an, für die grösseren eine solche von 7 bis 12 μ und ich kann diese Zahlen nur bestätigen. Die Zellen selbst sind dementsprechend grösser; ihr Durchmesser schwankt meist zwischen 5 und 13 μ, wobei jedoch auch Ausnahmen nach beiden Seiten vorkommen. LANDOIS[3] giebt in seinem Lehrbuche für Leukocyten die Werthe 2 bis 13 μ an. Zu gleichen Resultaten führen Messungen an unbestrittenen Leukocyten im Darmgewebe und blennorhoischen Sekrete. Wenn nun BURCHARDT bei seinen Follikelkörpern einen Durchmesser von $^1/_{180}$ bis $^1/_{140}$ mm oder 5,5 bis 7,1 μ gefunden hat, stimmt seine Angabe recht gut mit den oben angeführten überein und er kann nicht wohl eine geringere Grösse seiner Körper als Beweis dafür beibringen, dass sie nicht Leukocyten seien.

Was nun ferner die Körper des Epithels angeht, soll deren Grösse $^1/_{70}$ bis $^1/_{40}$ mm oder 14,3 bis 25 μ betragen. Ich bestimmte für die verschleimten Zellen des Epithels von dem Aussehen der oben geschilderten ovoiden Körper eine Länge von 10,5 bis 26 μ; VILLARD[4] giebt für die Beckenzellen des Epithels eine Grösse von 16 μ an. Diese auffallende Uebereinstimmung in den Grössenverhältnissen, sowie der anfangs überraschende Anblick der nach BURCHARDT's Angaben behandelten Präparate machen es mir in hohem Grade wahrscheinlich, dass die von ihm beschriebenen Körper weiter nichts als regressiv veränderte, um nicht zu sagen verschleimte, Epithelzellen sind. Die Thatsache, dass BURCHARDT dieselben Körper neuerdings auch noch bei anderen Conjunctivalerkrankungen gefunden hat, wäre nur eine weitere Stütze dieser Ansicht.

Um die parasitäre Natur der „Trachomkörper“ weiter zu verfolgen, hatte BURCHARDT endlich noch Impfversuche mit Follikelinhalt in die

---

[1] Vgl. RAEHLMANN, Patholog.-anat. Untersuch. über die follicul. Entzündung etc. Arch. f. Ophth. XXIX. 2. S. 85. VILLARD, l. c. S. 113. FEODOROW, l. c., u. A.

[2] VILLARD, l. c. S. 113.

[3] LANDOIS, Lehrb. d. Physiol. 1889. S. 31.

[4] VILLARD, l. c. S. 86.

Haut unternommen und zwar mit negativem Erfolge. Er wurde zu diesen Experimenten durch die angebliche Aehnlichkeit der von ihm beschriebenen Körper mit den Körpern des Molluscum contagiosum verleitet, sowie durch die Thatsache, dass er „früher bei einzelnen Kranken, die an Trachom litten, Molluscum contagiosum beobachtet hatte". Es ist zu bedauern, dass Burchardt keine statistischen Daten über die Häufigkeit dieses Zusammentreffens giebt, denn nur so liesse sich die Berechtigung jener Experimente anerkennen. Wir haben an der hiesigen Klinik, in einer anerkannt trachomreichen Gegend, nie eine Beobachtung gemacht, die auch nur den leisesten Gedanken an einen derartigen Zusammenhang hätte aufkommen lassen.

Klinische Beobachtungen.

I. Eigenthümliche Entartung sämmtlicher Netzhaut-Blutadern.

Von J. Hirschberg.

Am 13. Juni 1896 kam zu mir der 40jähr. H. C., der vor $^1/_2$ Jahr von brandiger Zellgewebsentzündung der linken Fusssohle befallen worden und dabei $3\,^0/_0$ Zucker und $1{,}8\,^0/_{00}$ Eiweiss im Harn gezeigt hatte. Nach der Operation war der Zucker bald geschwunden. Jetzt ist der Kranke eben aus Carlsbad zurück, mit $0\,^0/_0$ Zucker und $0{,}8\,^0/_{00}$ Eiweiss und fühlt sich körperlich ganz munter. Ich finde im Harn äusserst zahlreiche, lange und blasse Cylinder mit Körnchen und Kernen.

Die Sehkraft nimmt stetig ab seit Februar 1896.

S bds. Finger in 15 Fuss, Sn X in 5″, G.F. n.

Der Augenspiegel zeigt bds. das Bild der stärksten albuminurischen Netzhautentzündung: starke Trübung des Sehnerveneintritts und der umgebenden Netzhaut, Blutungen, helle Flecke, mächtige Herdgruppen in der Mitte, Sclerose der Schlagadern, weissliche Wandverdickung an den Blutadern. Besonders auffällig ist die Veränderung der rechten oberen Schläfen-Blutader. Dieselbe hat den Reflexstreifen verloren und ist zu beiden Seiten eingesäumt (und zum Theil überlagert) von einer ganz dichtgedrängten Pallisaden-Reihe weisser Streifen, die senkrecht gegen die Längsachse des Gefässrohres stehen: ein ganz eigenartiges und nach meinen Erfahrungen äusserst seltenes Augenspiegelbild.

Dem Kranken wurde eine richtige Lebensweise und der innerliche Gebrauch von Jodkali verordnet. Er ging in ein Krankenhaus, wo ihm das gleiche Mittel gegeben wurde, und kehrte zu mir zurück am 8./IV. 1897, mit sehr viel Eiweiss ($8\,^0/_{00}$) im Harn und starker Sehstörung. (Rechts Finger in 12 Fuss, + 6″ Sn XII in 5″; links $\gtreqless {}^5/_{60}$, + 6″ Sn V in 5″, G.F. gut, aber bds. Dunkelfleck in der Mitte von $5-12^0$ Ausdehnung.)

Rechts ist Uebergang der albuminurischen Netzhaut-Entzündung in Entartung nachzuweisen: der Sehnerveneintritt ist nicht mehr abzugrenzen, weil er von Blutflecken überlagert ist, die auch in den Glaskörper vordringen und übergehen in bläuliche Massen mit neugebildeten Blutgefässen; in der Netzhautmitte sitzt eine grosse helle, unregelmässige Trübung; die sichtbaren Blutadern der Netzhaut zeigen helle Wandverdickung längs des ganzen Verlaufes, hier und da mit kopfförmiger Verdickung, in der ein glitzerndes Pünktchen (wohl

Hyalin) eingelagert ist. Auch links ist in der Netzhautmitte die mächtige unregelmässige Trübung nachweisbar, auf der einzelne Blutflecke, auch am unteren Rande ein kleiner schwärzlicher Streif sitzt. Nach oben wie nach unten und aussen von dieser Trübung erscheinen Gruppen von hellen Herden und von Blutpunkten. Der Sehnerveneintritt ist noch einigermaassen abgegrenzt. Alle Blutadern zeigen röhrenförmige, helle, unregelmässige Scheiden, wie wenn eine dauernd berieselte Metallröhre zeitweise dem Frost ausgesetzt



wurde: der Ueberzug ist hier dicker, dort dünner, scheint stellenweise nur einseitige Wand-Auflagerung zu sein, mit kurzen, warzigen Auswüchsen; hier und da auch mit Scheidenblutung an der entgegengesetzten Seite des Rohres. Keine von den sichtbaren Schlagadern der Netzhaut zeigt diese Veränderung.

Als der Kranke nach 2 Monaten (Anfang Juni 1897) wiederkehrte, benutzte ich die Gelegenheit, eine Zeichnung des linken Augengrundes anfertigen zu lassen, für die ich Herrn Collegen Fehr zu Dank verpflichtet bin. Bei der grossen Unruhe und Aufregung des Kranken war die Anfertigung des Augengrundbildes mit grossen Schwierigkeiten verbunden und giebt auch nur ein schwaches Abbild des wirklichen Zustandes.

II. Ein Thränenstein.

Von Dr. Fischer in Dortmund.

Bei einem älteren Landwirth entfernte ich aus dem unteren Thränenröhrchen des linken Auges einen Thränenstein.

Derselbe war hart, dabei grösser, als eine Erbse, und von rauher, warziger Oberfläche. Es fanden sich darin keine zelligen Bestandtheile, keine Pilzelemente, sondern ausschliesslich phosphorsaure Ammoniakmagnesia.

Die mikroskopische Untersuchung wurde von Herrn Dr. Fabry, hier, vorgenommen, welcher durch langjährige Thätigkeit mit bakteriologischen Untersuchungen sehr vertraut ist. Die chemische Untersuchung machte Herr Gerichtschemiker Dr. Kaysser, hier.

Beiden Herren bin ich für ihre Freundlichkeit zu Dank verpflichtet.

Kalk war also in diesem Falle nicht dabei, jedoch ist seine Anwesenheit in Thränensteinen schon öfter festgestellt worden, so z. B. in dem Falle von Kipp (referirt im Centralbl. f. pr. A. 1883, S. 500), wo sich kohlensaurer und phosphorsaurer Kalk und Magnesia zusammen vorfanden.

Es ist das ja auch kein Wunder, da nach der Analyse von Frerichs in 100 Theilen Thränen enthalten sind:

0,72 Theile { Chlornatrium, phosphorsaure Alkalien, phosphorsaureErden (Kalk und Magnesia), Schleim und Fett.

Aehnlich ist ja auch der Speichel zusammengesetzt, so dass Hermann in seiner Physiologie die Thränen sogar als einen ausserordentlich wässerigen Speichel bezeichnet, und ähnliche anorganische Concremente findet man deshalb auch in den Gängen der Speicheldrüsen.

Ja sogar zu Blasensteinen geben Carbonate und Phosphate bekanntlich in seltneren Fällen Gelegenheit, meistens sind es dort freilich die Urate und Oxalate, welche Concretionen bilden.

Gelegentlich scheiden sich diese Niederschläge um einen organischen Kern oder um einen Fremdkörper ab; in dem hier beschriebenen Steine konnte ich trotz genauesten Suchens weder eine Cilie, noch eine Granne von Getreide, noch sonst etwas finden.

Ebenso waren, wie schon oben erwähnt, keine Leptothrix- oder Streptothrix-Massen in diesem Steine, ein Befund, welcher sonst so häufig beschrieben ist, seit v. Graefe 1854 und 1855 darauf aufmerksam machte.

Was die Grösse des Steines, die drusige Oberfläche und das Fehlen der Pilzmassen anbetrifft, sieht also mein Fall am meisten dem von Pagenstecher ähnlich, welcher in Knapp's Archiv II, 2, S. 49—52, 1872 beschrieben worden ist.

III. Ein Fall von Contusio bulbi mit Zerreissung des Sehnerven.

Von Dr. Eduard Zirm in Olmütz.

Der 11jährige Schulknabe Albert Ch. aus Prerau wurde am 25. April 1894 von einem andern Knaben mit einem Nagel in's rechte Auge gestossen. Er verlor sofort das Sehvermögen auf diesem Auge.

Der Befund am nächsten Tage, an welchem ich den Verletzten in die Augenabtheilung aufnahm, war folgender:

Kräftiger, sonst gesunder Knabe ohne merkliche Störung des Allgemeinbefindens. Das rechte obere Lid ödematös; über dem innern Lidwinkel etwas unterhalb des Orbitalrandes befindet sich eine kleine, wie gerissen aussehende Wunde in der Lidhaut, deren Tiefe, mit der Sonde gemessen, höchstens 2 mm

beträgt, welche somit bloss die Haut durchsetzt. Der Augapfel ist frei beweglich, ein wenig protrudirt, ohne Injection; nur der innere obere Quadrant zeigt Röthung und eine rissartige Durchtrennung der Conjunctva bulbi, welche sich als eine schmale, zum Hornhautrande in einer Entfernung von 3—4 mm parallel verlaufende seichte Rinne in der Länge von etwa 2 cm darstellt. Die Sclera ist intact, ebenso die Cornea. Pupille etwas erweitert, rund, reactionslos. Medien klar. Papille verschleiert, besonders temporalwärts, und auffallend blass. Die Gefässe derselben, Arterien sowie Venen, namentlich die ersteren, sehr dünn. Bei einem leichten Drucke mit dem Finger auf den Augapfel verblasst der Sehnerv vollständig, die Wurzelstücke der Gefässe werden blutleer, füllen sich jedoch sofort wieder beim Nachlassen des Druckes.

Die Netzhaut zeigt in der Gegend der Macula lutea in einer Ausdehnung von mindestens 6 Papillenbreiten eine milchweisse, leicht in's Grünliche schimmernde Färbung, welche nach allen Seiten allmählich sich abtönt, so dass an der weitern Peripherie der Fundus die normale Farbe hat. Auch zwischen dieser Trübung und der Papille befindet sich eine schmale Zone, welche noch etwas röthlich schimmert. Die Tension ist wenig, aber sicher vermindert. Es besteht vollständige Amaurose.

Der Kranke wird mittelst Eisüberschlägen, Druckverband, leichter Bulbusmassage behandelt. Bettruhe.

28. April: Das ophthalmoskopische Bild ist nur insoweit verändert, dass zwei kleine punktförmige Hämorrhagien in der Maculagegend aufgetreten sind.

Am 5. Mai wird der Kranke entlassen.

Am 10. Mai stellt er sich wieder vor. Die Papille ist deutlich blässer, in Atrophie übergehend. Die Netzhauttrübung hat sich deutlich von der Peripherie gegen ihr Centrum, die Macula lutea, vermindert. Nur in letzterer ist sie noch von grauweisser Farbe. Die Netzhaut sieht jetzt hier wie gefältelt aus. Die Hämorrhagien sind etwas grösser geworden. Die an den Gefässen der Pforte beobachtete Erscheinung bei Druck auf den Bulbus besteht noch unverändert fort. Amaurosis totalis.

14. Mai: Papille neuerdings blässer. Die Netzhauttrübung geringer, mehr grau. In derselben treten hellere Streifen in grosser Zahl hervor, den bekannten Reflexstreifen ähnlich, vielleicht als Ausdruck der Schrumpfung.

1. Juni: Lider und Augapfel äusserlich vollkommen normal. Tension normal. Amaurose. Papille scharf begrenzt, kreideweiss. Gefässe dünn, noch ebenso leicht comprimirbar, wie zuvor. Netzhaut normal aussehend, bis auf die nächste Umgebung des gelben Fleckes, wo eine zarte Trübung und Fältelung noch bemerkbar ist. —

Es handelte sich demnach um eine Augapfelverletzung, welche durch einen Stoss mit einem stumpfen Nagel gegen das obere Lid zu Stande gekommen war. Hierbei wurde nur die Haut des Lides durchstossen, die Augapfelbindehaut riss an der Stelle der Gewalteinwirkung ein. Sonstige Continuitätstrennungen waren weder an der Bulbuskapsel, noch im Augeninnern aufgetreten. Dafür hat die durch die Gewaltwirkung erzeugte plötzliche Zerrung des ganzen Bulbus nach unten und aussen, wie aus den klinischen Symptomen gefolgert werden muss, einen Riss im Sehnerven herbeigeführt, und zwar in demjenigen Theile desselben, welcher nahe dem Bulbus gelegen, bereits die Centralarterie einschliesst. Dadurch wird die fadenförmige Dünnheit der Wurzelstücke der Retinalgefässe, sowie der minimale Blutdruck in denselben erklärt, welcher es möglich machte, dass beim geringsten Fingerdrucke auf den Bulbus

die Blutsäule aus den Gefässen an der Papillenscheibe vollständig verschwand. Dass dieses Phänomen auch bei der letzten Beobachtung, 5 Wochen nach der Verletzung noch bestand, beweist, dass die Continuität der Centralgefässe dauernd unterbrochen geblieben ist. Mit der Annahme einer Opticusruptur stimmt auch die leichte Protrusion überein, welche anfangs bestanden hatte. Die umfangreiche Netzhauttrübung muss an zwei Ursachen geknüpft werden. Einmal wie bei Embolie der Centralarterie an die Unterbindung des ernährenden Blutstroms, andrerseits an die molekulare Zerstörung der Netzhautschichten, insbesondere der Nervenfaserschicht, welche als Folge der unvermeidlichen Quetschung derselben durch die Compression des Augapfels angenommen werden muss. Dass an dieselbe Oedem der Retina sich angeschlossen hat als eigentliche Ursache der ophthalmoskopischen opaken Trübung, ist sehr wahrscheinlich, namentlich scheint die sehr auffallend gewesene Faltenbildung für ein wirkliches Oedem zu sprechen.

Es bleibt immerhin bemerkenswerth, dass bei einer so heftigen Gewaltwirkung, welche ein Sehnervenriss voraussetzen lässt, keine Continuitätstrennung der Augenhäute zu Stande kam. Eine Erklärung liesse sich vielleicht darin finden, dass wie bei dem ähnlichen von Pagenstecher veröffentlichten Falle, die Stosswirkung von oben her stattfand, so dass der Bulbus Gelegenheit hatte, nach unten und aussen auszuweichen, was bei einem mehr von vorn wirkenden stumpfen Trauma unmöglich ist. Andrerseits führte eben das Ausweichen des Augapfels die Ruptur des in Anspannung gebrachten Sehnerven hervor. Die anfangs vorhandene, wenn auch geringe Tensionsverminderung findet in der Verringerung der Blutzufuhr in's Augeninnere eine Erklärung. Leider bin ich nicht in der Lage gewesen, mir eine Abbildung des ausserordentlich imposanten Augenspiegelbildes zu verschaffen.

Unser Büchertisch.

Neue Bücher.

1. Sehproben und Sehprüfung. Optotypi Pflüger, von Prof. Dr. Pflüger in Bern. Zweite Auflage. Basel und Leipzig, Verlag Sallmann, 1896.

Pflüger's Typen sind mit gleichmässigen Abstufungen nach dem Decimalsystem eingerichtet und für eine Entfernung von 10 m berechnet, für kleinere leicht verwendbar. Pflüger führt zum ersten Mal den Versuch durch, Sehproben auch für die Prüfung der Sehschärfe in der Nähe einzurichten, so dass diese (uncorrigirt) bei höherer Myopie geprüft werden kann. Erreicht ist dies durch zehnfache photographische Verkleinerung der grossen Tafel. Die Tafeln sind mit Rücksicht auf eventuelle Verwendung als Photometer hergestellt; als Grundform der Probeobjecte sind dreizackige Haken gewählt, die dem Buchstaben E entsprechen. Spiro.

2. Die Wirkungen der Augenmuskeln und die Erscheinungen bei Lähmungen derselben. Bewegliches Schema zur Ableitung der Lagen der Doppelbilder für den Unterricht und das Selbststudium zusammengestellt von Dr. Oskar Zoth. Leipzig und Wien, F. Deuticke, 1897.

Verf. stellt das Wissenswerthe über die Bewegungen der Augen und die Entstehung von Doppelbildern zusammen. In zwei Ausschnitten werden beweg-

liche „Abschnitte des hinteren Netzhautpols" auf der einen Seite entsprechend dem gestörten Zusammenspiel der Augenmuskeln verschoben, die Lage der Bilder eines äusseren Objects durch Kartenstäbchen darauf fixirt und dann auf einem gemeinsamen „Gesichtsfeld" dargestellt. Spiro.

Gesellschaftsberichte.

1) **Berliner medicinische Gesellschaft.** Sitzung vom 26. Mai 1897.

1. Discussion über den Vortrag des Herrn Greeff: Ueber Gliome und Pseudogliome der Retina. (Vgl. Suppl.-Heft f. 1896, Bericht des Heidelberger Ophth.-Congresses.)

Hr. Hirschberg: Den interessanten Erörterungen des Herrn Vortragenden, mit dessen Ansichten ich im Wesentlichen übereinstimme, möchte ich einige Bemerkungen hinzufügen, zumal meines Wissens im Schoosse unsrer Gesellschaft vorher erst zweimal Erörterungen über Gliom und Pseudogliom stattgefunden haben: einmal im Jahre 1869, als ich einen Vortrag hielt über den Markschwamm der Netzhaut[1] und ferner im Jahre 1874, wo im Anschluss an den Vortrag des Collegen Landsberg die Verwechslungen der entzündlichen Neubildungen mit dem Markschwamm von mir erörtert wurden.[2]

Der Gegenstand verdient wohl bei uns besprochen zu werden, weil die Lehre vom Gliom der Netzhaut wesentlich von Mitgliedern unsrer Gesellschaft ausgebildet ist: von Bernhard von Langenbeck, der schon 1836, also vor der Entdeckung der Zelle, mit Hülfe des Mikroskops die Uebereinstimmung der histologischen Elemente des Netzhautmarkschwamms mit solchen der normalen Netzhaut nachgewiesen hat; von unsrem Vorsitzenden Rudolf Virchow, von dem Name, anatomische Definition nnd Beschreibung des Netzhautgliom herrührt; von Albrecht von Graefe, von Schweigger und mir selber, denen in den letzten Jahren College Greeff sich angeschlossen hat.

Freilich der praktische Arzt kann schon etliche Jahre prakticiren, ehe er überhaupt einen Fall von bösartiger Augengeschwulst zu sehen bekommt; aber bei uns Augenärzten sind Augengeschwülste nicht gar so selten, da etwa 1 Fall auf 1000, allenfalls auf 2000 Augenkranke kommt, und stellen bedeutungsvolle Erkrankungen dar, die nicht nur ein so wichtiges Organ wie das Auge zerstören, sondern sogar das Leben ernstlich bedrohen, so dass bei frühzeitiger Erkenntniss lebensrettende Augenoperationen in Betracht kommen.

Noch dazu sind diese Krankheitsformen berufen gewesen, auf dunkle Gebiete der allgemeinen Krankheitslehre Licht zu werfen. Während unser Herr Vorsitzender 1864 in seiner bahnbrechenden Geschwulstlehre den Ausspruch that, dass die klinische Beobachtung des Gesammtverlaufes, des „Constitutionalismus" der einzelnen wissenschaftluch abgegrenzten Geschwulstformen, ein Gebiet darstelle, auf dem eigentlich noch alles zu machen sei, haben bereits 1868 Albrecht von Graefe, H. Knapp und ich selber die Krankheitsbilder und den klinischen Gesammtverlauf der bösartigen Augengeschwülste genauer gezeichnet, als dies bis dahin bei vielen Neubildungen andrer Körpertheile

---

[1] Verhandl. d. Berl. med. Ges., II. Band (1869—71), II. Abth., S. 34.
[2] Verhandl. d. Berl. med. Ges., VI. Band (1874—1875), I. Abth., S. 33.

möglich gewesen und brauchbare Beispiele für einige Hauptsätze der allgemeinen Geschwulstlehre geliefert.

Wie gesagt, den Begriff und die Beschreibung des Netzhautgliom verdanken wir unsrem Herrn Vorsitzendeu, während allerdings der Markschwamm der Netzhaut bereits seit Wardrops's Sonderschrift vom Jahre 1809 bekannt gewesen. Die Scheidung des Gliom in eine nach aussen von der Netzhaut, also nach hinten wuchernde Form, und in eine nach innen, also nach vorn wuchernde, oder, wie ich damals sagte, in Glioma exophytum und Glioma endophytum habe ich 1869 in meiner Sonderschrift aufgestellt und auch von vornherein gefordert, die entzündlichen Veränderungen von den gliösen zu trennen, zwischen denen nicht bloss früher, z. B. in der berühmten Dissertation von Cannstatt aus dem Jahre 1830, die schlimmsten Verwechslungen [1] ganz regelmässig vorgekommen waren, sondern auch noch in der neueren Zeit einige, wenn auch weniger schlimme und nicht so häufige.

Mehrfach erhielt ich damals einen ausgeschälten Augapfel mit der Diagnose Glioma zugesendet, während ich bei der anatomischen Untersuchung Netzhautablösung in Folge von hämorrhagischer Aderhautentzünduug vorfand. Zur kurzen Bezeichnung dieser Fälle schuf ich, in Anlehnung an Sichel's Pseudencephaloïd [2], 1872 den Namen Pseudoglioma [3], der leider bis heute sich erhalten hat.

Denn mit unsrem Herrn Vorsitzenden verabscheue ich die falchen Krankheiten und ihre Namen; wir sind aber auf bestem Wege, als Seitenstück zu der „echten Pseudoleukämie" auch noch ein „echtes Pseudogliom" zu bekommen und dies von den unechten zu unterscheiden.

Uebrigens bemerke ich, dass ich die von dem Hern Vortragenden beschriebene Verwechslungskrankheit seit mehr als 2 Jahrzehnten wohl kenne; College Ginsberg hat auch neuerdings (1894) einen Fall aus meiner Praxis im Centralbl. f. A. genau beschrieben.

Zur Diagnose genügt hier, wie gewöhnlich in der Heilkunde, nicht ein Zeichen, — das kann trügen, — sondern die Zusammenfassung des ganzen Krankheitsbildes. Wie ich schon 1869 und 1874 angedeutet, ist es 1. der messinggelbe oder mehr grünlich-gelbe Schimmer aus der Pupille [4], 2. das Fehlen des hirnmarkähnlichen Geschwulstgewebes mit den weissen Fett- und und Kalkpünktchen in den vorgeschobenen Netzhautbuckeln, 3. das Fehlen

---

[1] Nur von diesen sagte ich 1869 (Markschwamm der Netzhaut, S. 234): Heutzutage dürften derartige Verwechslungen nicht mehr vorkommen. — Diese Stelle ist von Greeff wie von Wintersteiner missverstanden worden. Dass in einigen seltnen Fällen die Diagnose zweifelhaft bleibt, habe ich bereits damals (S. 230) ausgesprochen und später, auf Grund grösserer Erfahrung, genauer ausgeführt.

[2] Sichel hat allerdings mit Pseudencephaloid nur eine besondere Form des Encephaloid (Netzhaut-Markschwamm) bezeichnen wollen, vielleicht das Glioma endophytum. Vgl. seine Iconographie ophthalmologique, Paris 1852—1859, S. 582: J'apelle pseudencéphaloïde de la rétine une maladie toute semblable à l'encéphaloïde retinien, dont elle diffère peu par ses symptomes pathognomoniques, son diagnostic différentiel n'est pas encore établi d'une manière nette.

[3] Hirschberg, Klinische Beobachtungen aus der Augenheilanstalt, die im December 1872 abgeschlossen, mit der Jahreszahl 1874 in Wien erschienen sind, S. 11. — In Nagel's Jahresbericht taucht der Name Pseudogliom zuerst 1877 auf (VI. Jahrgang f. 1875), im Anschluss an den Fall von Hutchinson, Ophth. Hosp. Rep. VIII. 227.

[4] Beim Markschwamm der Netzhaut ist der Schimmer aus der Pupille glänzend weiss, gelbweiss oder allenfalls röthlich-gelb; mattweiss oder grauweiss bei metastatischer Aderhautentzündung nach Meningitis; gelb bei Glaskörpervereiterung, z. B. nach Eindringen eines Fremdkörpers; bläulich bei Ausschwitzung in den Glaskörper, z. B. in Folge von Lues congenita.

deutlich neugebildeter Blutgefässe, und endlich 4. die Entwicklungsgeschichte der Krankheit, der akute Beginn, welche die wichtigsten Anhaltspunkte für ein entzündliches Leiden und gegen Markschwamm abgeben.

Wenn nun unter 24 wegen der Diagnose Netzhautgliom 1888—1892 von den Chirurgen zu Moorfields in London enucleïrten Augäpfeln 7 mal die Diagnose nachträglich durch die anatomische Untersuchung als falsch erwiesen wurde, und wenn ferner Haab in Otto Becker's Sammlung unter 20 Augäpfeln, die von Verschiedenen wegen Gliom enucleïrt worden, 5 mal diese Diagnose falsch gefunden; so scheinen mir diese Verhältnisszahlen von 7:24 oder von 5:30 etwas zu gross zu sein. Aber ich gestehe zu, dass auch noch heutzutage sogar der Erfahrene gelegentlich in seiner Diagnose schwanken kann. Längeres Zuwarten ist gefährlich, wenn es sich wirklich um bösartige Geschwulst handelt. Von der Probepunction, die ich selber bereits 1868 [1] für Binnengeschwülste des Augapfels angegeben, machte ich nur sparsamen Gebrauch, weil man dadurch die histologische Reinheit der Ausrottung preisgiebt, wie die Erfahrung gelehrt hat.[2]

So wird man denn von zwei Uebeln, Tod des Kranken und Verlust eines blinden, entarteten Augapfels, das letztere als das bei Weitem kleinere wählen müssen.[3]

Denn bei dem echten Markschwamm der Netzhaut ist die frühzeitige Entfernung des Augapfels eine lebensrettende That.

Schon 1869 hatte ich gezeigt, dass, wenn der helle Schein aus der Pupille erst seit einige Wochen besteht, und wenn dann nach der Ausschälung des Augapfels die Neubildung auf die Netzhaut beschränkt gefunden wird, die Kinder dauernd gerettet sind. Ausnahmsweise kann allerdings auch einmal nach längerem Bestand der Erkrankung und bei beginnender Ausbreitung auf Aderhaut und Sehnerv noch Heilung durch Operation erzielt werden, aber doch nur ausnahmsweise. Damals konnte ich aus den 77 Fällen der Literatur und meinen eigenen Beobachtungen in von Graefe's Augenklinik nur 5 Fälle oder $6\frac{1}{2}\%$ dauernder Heilung auffinden. Seit dieser Zeit hat die Diagnose der früheren Stadien sich vertieft und verbreitet. In der neuesten Sonderschrift über diesen Gegenstand, aus diesem Jahre, von Wintersteiner in Wien, sind von nahezu 500 Fällen der Literatur bereits 81 Fälle dauernder Heilung mitgetheilt, das sind 16%. Ich bemerke, dass ich den einen Ausnahmefall wo 4 Jahre nach der Ausrottung des einen Augapfels wegen Gliom der Netzhaut dieselbe Krankheit in dem anderen Auge erschien und das Kind hinwegraffte, wohl kenne und berücksichtige. Aber ein Fall auf 500 ändert die Gesammtauffassung nicht, zumal die Erkrankung des zweiten Auges an Gliom stets als eine selbstständige anzusehen ist. Meine eignen Erfahrungen sind übrigens verhältnissmässig noch günstiger, als die Zusammenstellungen von College Wintersteiner. Ich verweise auf die Inauguraldissertation von Dr. Bruno Wolff aus dem Jahre 1893 und auf meinen 25jährigen Bericht. 17 Fälle von Netzhautgliom, die ich bis 1893 operirt hatte, zerfallen in zwei Gruppen. In der ersten Gruppe von zehn Fällen zeigte die anatomische Unter-

[1] Vgl. Zehender's Monatsbl. 1868 und Centralbl. f. pr. A. 1896, S. 268.

[2] Discussion der Heidelberger Ophth. Gesellsch. 1896, Hirschberg, Leber. (Bericht S. 120.)

[3] Wintersteiner, Das Neuroepitheliom der Netzhaut, S. 185: „Lieber zehn blinde Augen zuviel enucleïren, als ein Mal durch Unterlassung der rechtzeitigen Operation das Kind dem grauenhaften Geschwulsttode überantworten!“ Diesen Standpunkt vertreten übrigens die besseren Lehrbücher schon seit Jahren.

suchung des entfernten Augapfels, dass die Neubildung nicht die Netzhaut überschritten hatte. In keinem dieser Fälle konnte ein Rückfall oder übler Ausgang nachgewiesen werden; drei von ihnen vermochte ich allerdings nicht lange genug zu beobachten: aber die anderen sieben über mehrere, selbst 5, 8, 12 Jahre. Ganz anders gestaltet sich die Sache in der zweiten Gruppe jener sieben Fälle, die erst zur Operation gelangten, als die Neubildung bereits die Netzhaut überschritten hatte: ein Fall konnte nicht lange genug beobachtet werden; aber die anderen 6 ergaben alle leider einen ungünstigen Ausgang.

Somit ist der Netzhautmarkschwamm ein treffliches Beispiel zu dem Virchow'schen Satz, dass bösartige Geschwülste im Beginn ein streng örtliches Leiden darstellen, das, rein ausgerottet, nicht wiederkehrt.

Ich besinne mich auf einen recht traurigen Fall, das einzige Kind einer Familie, wo mein Rath der Operation nicht angenommen wurde, weil ein Fachgenosse, der nach mir gefragt wurde, gegen die Diagnose Markschwamm sich aussprach, und das Kind elendiglich zu Grunde ging, obwohl einige Monate später, als die Diagnose handgreiflich geworden, der Augapfel noch nachträglich entfernt worden war.

Doch bin ich keineswegs gleichgültig gegen die Erhaltung eines, wenn auch erblindeten und entarteten Augapfels, falls dieselbe möglich ist. Zu meinen dankbarsten Clienten gehörte eine andere Mutter, der ich, wieder bei dem einzigen Kinde, einem Mädchen, von der dringend angerathenen Entfernung eines Augapfels abrieth und von der Richtigkeit meiner Diagnose auf metastatische Augenentzündung durch jahrelange fortgesetzte Weiterbeobachtung mich vollständig überzeugt habe.

Hr. Schweigger[1] meint, die Bezeichnung Pseudogliom sollte für solche Fälle gewählt werden, wo diejenigen Anzeichen vorhanden sind, die man als charakteristisch ansieht. Nun kommt allerdings der charakteristische Befund vor, auch ohne dass Gliom vorliegt. In solchen Fällen kann es sich noch um Netzhautablösung handeln. Da das Auge ohnedies verloren ist, kann man die Enucleation vornehmen.

Vortr. hat Fälle gesehen, wo trotz frühzeitiger Enucleation relativ bald schon das andere Auge von Gliom betroffen wurde; auch in Bezug auf andere Geschwülste wird die Lebensrettung durch frühzeitige Exstirpation übertrieben. Die Diagnose der Gliome ist mitunter sehr schwer; man sieht die Geschwülste, kann aber einen Ueberblick über ihre Natur nicht gewinnen.

In einzelnen Fällen hat Vortr. die Punction ausgeführt, dann etwas ausgelöffelt und, falls sich Sarcom ergab, sofort enucleïrt. Nachtheile sind aus der Punction nicht entstanden. Im vorigen Jahre erlebte Vortr. den Fall, dass wegen einer im Cililiarkörper wahrzunehmenden Geschwulst das Auge bereits zur Enucleation bestimmt war, die Probepunction jedoch eine grosse Menge Flüssigkeit ergab, das Auge collabirte und einige Tage danach war die normale Form wieder hergestellt, die nach einem halben Jahre später gut erhalten war; allerdings war das Auge erblindet; die Enucleation war aber überflüssig gewesen. Ist noch brauchbares Sehvermögen zu constatiren, so sei die Enucleation nicht gerechtfertigt; man könne den Geschwülsten nie ansehen, ob sie primär sind oder ob es sich nicht bereits um Metastasen handelt. Im Allgemeinen werde mit der Enucleation Missbrauch getrieben. Einen Fall, in dem eine intraoculare Geschwulst nachweisbar und das Sehvermögen noch gut ist, solle man erst einige Zeit beobachten, jedenfalls aber mit der Enucleation noch zurückhalten.

---

[1] Nach dem Referat der Deutschen med. Ztg. XVIII, Nr. 45, Dr. Pagel.

2. Discussion über den Vortrag des Herrn Dr. Katz über Diphtherie.

Hr. Hirschberg: Die interessanten Mittheilungen des Herrn Vortragenden geben mir Veranlassung zu einer kurzen Bemerkung über die nach Diphtherie im Gebiet des Sehorgans vorkommenden Lähmungen, welche bekanntermaassen hauptsächlich den die Accommodation beherrschenden Ast des Augenbewegungsnerven betreffen. Die Erkrankung wird gemeinhin als post-diphtherische Accomodationslähmung bezeichnet und ist durchaus nicht selten: 250 Fälle sind aus meinen Krankentagebüchern über 12 Jahre von zwei meiner Assistenten[1] zusammengestellt worden.

Wir haben diese Lähmung stets als eine nucleäre aufgefasst. Stets werden beide Augen befallen[2]. Nie ist die Pupille mit gelähmt[3]. Stets erfolgt die Accomodationslähmung, d. h. die Unfähigkeit, feine Druckschrift ohne Sammelglas zu lesen, nach Heilung der Diphtherie, etwa 2 bis 8 (im Mittel 4) Wochen nach dem Beginn der letzteren; dauert einige (etwa 4) Wochen und heilt jedes Mal von selber. Deshalb verordne ich ausser guter Pflege, Schonung, Ruhebrille nichts weiter als höchstens Jodeisensyrup und halte alle stärkeren Heilmittel für überflüssig und fehlerhaft. Ich habe noch nie einen ungeheilten Fall gesehen, — wenn ich absehe von den seltenen Fällen, welche durch Hinzutreten von Athmungslähmung leider tödlich endigen.

Im Ganzen ist die post-diphtherische Accommodationslähmung doch eine recht typische Erkrankung.

Allerdings steht der Grad der Accommodationslähmung nicht im graden Verhältniss zur Schwere der ursächlichen Diphtherie. Wenigstens folgt gelegentlich starke Accommodationslähmung auf leichte Halserkrankung.

Meist ist die Accommodationslähmung begleitet von Lähmung des weichen Gaumens und des Schlundes, gelegentlich auch vom Fehlen der Kniezuckung und von Erscheinungen leichter Ataxie. Lähmung der beiden äusseren Augenmuskeln (Abducenten) wurde in 10 % aller Fälle (also an etwa 25 Kranken) nachgewiesen, ausserdem noch 4 Mal einseitige leichte Abducenslähmung. Oculomotoriuslähmung, welche die äusseren Augenmuskeln betraf, kam in den 250 Fällen nur 2 Mal vor, einmal als einseitiger Lidfall (Ptosis), einmal als doppelseitige Lähmung fast aller äusseren Augenmuskeln, auch der von den Abducenten versorgten. (Augenlähme, Ophthalmoplegia externa). Der letztgenannte Fall, den ich gemeinschaftlich mit meinem Freund Mendel beobachtete, endigte tödtlich; Mendel fand Blutungen in den Nervenkernen und entzündliche Veränderungen in den Wurzeln des Oculomot., Abduc., Vagus und Hypoglossus.

Der Sehnerv war in keinem der 250 Fälle mitbetheiligt. Wenn eine scheinbare Trübung des Sehnerveneintritts vorlag, war dies stets eine physiologische, wie sie bei den übersichtigen Kindern vorkommt; wenn die Sehschärfe nicht vollkommen war, lag Astigmatismus vor, der durch Cylindergläser, meist in befriedigender Weise, ausgeglichen werden konnte[4]. Von den letzten

---

[1] Vgl. B. Remak, Centralbl. f. pr. A. 1886, Juniheft, und A. Moll, ibid. 1896, Januarheft.

[2] Eine wirkliche Ausnahme kam nicht vor, nur eine scheinbare, wo rechts Ueber-, links Kurzsichtigkeit bestand, links also Sehstörung für die Nähe fehlte.

[3] Unter 150 Fällen war 4mal die Pupille weit und träge reagirend, aber nicht gelähmt.

[4] Niemals wurde in einem solchen Falle Einengung des Gesichtsfeldes, Dunkelfleck (Scotoma), Vergrösserung des blinden Fleckes nachgewiesen, was doch bei wirklicher Entzündung des Sehnervenkopfes zu erwarten war.

150 Fällen wiesen 140 eine manifeste Uebersichtigkeit auf, was sich einerseits aus dem überwiegend übersichtigen Bau des Kinderauges erklärt, andererseits aus der Thatsache, dass die stärker übersichtigen Kinder durch die Accommodationslähmung mehr gestört werden. Kinder mit deutlicher Kurzsichtigkeit (von etwa 3 D und darüber, d. h. mit einem Fernpunktsabstand von 13 Zoll oder 30 cm und noch weniger) kommen niemals wegen postdiphtheritischer Accommodationslähmung, obwohl sie doch durch ihre Kurzsichtigkeit gegen die Diphtherie nicht gefeit sind, da sie selbst bei vollständiger Accommodationslähmung immer noch gewöhnliche Druckschrift bequem zu lesen im Stande sind, somit keine Beschwerden fühlen und nicht merken, dass eine neue Krankheit nach der Halsdiphtherie sie befallen hat.

---

2) Berliner Physiologische Gesellschaft. (Voss. Ztg. Mai 1897.)

In der letzten Sitzung berichteten Dr. Cowl und Dr. Levy-Dorn über interessante Versuche zur Frage von der Sichtbarkeit der Röntgen-Strahlen. Der Entdecker der X-Strahlen gab an, dass man durch die neue Art von Strahlen einen Lichteindruck nicht empfange. Dieser bestimmten Angabe gegenüber erregte es berechtigtes Aufsehen, als im vorigen Jahre Brandes und Dorn mittheilten, dass bei Beobachtung gewisser Vorsichtsmaassregeln jeder normalsichtige Mensch eine Empfindung im Auge durch Annäherung dieses an eine Hittorf'sche Röhre erhalten könne. Brandes beschrieb noch genauer, welche Form der so hervorgerufene Lichtschein hat. Cowl und Levy-Dorn haben die Brandes' und Dorn'schen Versuche nachgeprüft. Sie sind dabei zu dem Ergebnisse gekommen, dass die ursprüngliche Röntgen'sche Ansicht von der Unsichtbarkeit der X-Strahlen zu Recht besteht. Sie stellten fest, dass die Röntgen-Strahlen einen Reiz auf den Sehnerv nicht auszuüben vermögen. Nur scheinbar ist die Lichtempfindung durch Röntgen-Strahlen bei den einschlägigen Versuchen verursacht; es lassen sich nämlich nur sehr schwer alle Fehlerquellen bei den Versuchen ausschalten. Die Erscheinungen, die Brandes und Dorn beschreiben, gehören nach Cowl und Levy-Dorn wahrscheinlich in das Gebiet der subjectiven Lichtempfindungen, die sehr leicht auftreten, wenn das Gesichtsfeld vollständig verdunkelt ist, auch ohne dass Lichtreize den Sehnerv treffen. Es verdienen deshalb auch die Nachrichten, dass bei gewissen Formen von Blindheit durch die Anwendung von Röntgen-Strahlen Besserung erzielt wurde, keinen Glauben. In der Besprechung verwies Prof. Arthur König auf die Schwierigkeit solcher Untersuchungen. Insbesondere ist es dabei schwer, Schlüsse auszuschalten, die durch andere Sinneseindrücke auf das vermeintliche Sehen gezogen werden. Prof. Hermann Munk erörterte Wesen und Umfang der subjectiven Gesichtserscheinungen.

Referate, Uebersetzungen, Auszüge.

Festschrift des Stuttgarter ärztlichen Vereins zur Feier seines 25jährigen Bestehens am 6. März 1897. (Stuttgart, E. Schweizerbarth, 1897.)

Hysterische Sehstörungen im Kindesalter, von Dr. Max Weil.

Im Anschluss an 2 Fälle von hysterischer Sehstörung bei Kindern spricht Verf. eingehend über Hysterie im Kindesalter.

Im ersten Falle handelte es sich um beiderseitige hysterische Blindheit. Durch Suggestion wurde diese beseitigt. Zunächst blieb rechtsseitige Hemianopsie zurück, die mit der Sehstörung des rechten Auges verschwand.

Im zweiten Falle handelte es sich um eine beträchtliche Gesichtsfeldeinengung des linken Auges, die durch Suggestion zur Blindheit geführt hatte und dann durch Suggestion geheilt wurde.

Im ersten Falle war starke Hypermetropie, im zweiten Strabismus vorhanden.

Ueber eine eigenthümliche Form von Strabismus convergens bei Myopie und deren Behandlung durch Concavgläser, von Prof. Dr. R. Berlin in Rostock.

Verf. beobachtete 6 Fälle von Strab. converg. bei mittlerer Myopie, die von dem Gräfe'schen Typus erheblich abweichen.

Charakteristisch war, dass der Seitenabstand der Doppelbilder mit der Entfernung des Objektes sich nicht vergrösserte, vielmehr verkleinerte sich dabei der Schielwinkel. Auch fehlte das Uebergewicht der Interni.

Verf. fasst die Fälle nicht als Augenmuskelaffectionen auf, glaubt vielmehr, dass bei diesen Patienten, die bei Nahearbeit keine oder nur vorübergehend Concavgläser trugen, ausser der Convergenz auch Accommodationskrampf auftritt. Dadurch entsteht eine Vergrösserung der Bilder mit Vergrösserung ihrer Differenzen zumal bei geringer Anisometropie und ungleichem Astigmatismus. Ein gleichzeitig entstehender Farbenunterschied vermehrt die Schwierigkeiten in der Verschmelzung der beiden Netzhautbilder, so dass die Pat. vorziehen, sie zu separiren. Um dies durch Divergenz zu ermöglichen, würde eine rasche starke Abduction nöthig sein, die kaum möglich, während das Convergenzgebiet grösser und eingeübter ist, so dass Str. converg. eintritt.

Concavgläser machen die Netzhautbilder ähnlich und beseitigen mit der Schwierigkeit, sie zu verschmelzen, die Doppelbilder.

Thränenschlaucherkrankungen. Eine klinisch-kritische Studie von Sanitätsrath Dr. O. Königshöfer, Docent f. vergleichende Augenheilkunde an der k. thierärztl. Hochschule.

Auf Grund von Kuhnt's pathologisch-anatomischen Untersuchungen, die ergaben, dass die Schleimhaut des Thränen abführenden Apparates mit Ausnahme der eigentlichen Thränenröhrchen absolut den Aufbau der Schleimhaut der Regio respiratoria der Nase zeigt, verlangt Verf. einen gegenüber der bisherigen Vernachlässigung richtigen Aufbau von Pathologie und Therapie der Thränenschlaucherkrankungen.

Als Sammelnamen für die entzündlichen Erkrankungen schlägt er — Dacryocystitis vor und theilt ein in 1) reine Schleimhauterkrankungen, 2) Erkrankungen mit Betheiligung der Umgebung.

In der ersten Gruppe ist die Dacryocystitis acuta charakterisirt durch nicht verdrückbare, nicht fluktuirende Schwellung der Thränensackgegend und begleitet von acuten entzündlichen Erscheinungen im inneren Augenwinkel.

Die D. chronica simplex zeigt ähnliche entzündliche Erscheinungen und meist Fluctuation. Auf Druck entleert sich im Anfang wenig klares schleimiges später dickflüssiges graues Secret.

Von dieser Form scharf zu scheiden ist die D. chron. atrophicans, charakterisirt durch stets zunehmende Ausdehnung des Thränensackes mit kolossaler Verdünnung der Wandungen ohne subjective Beschwerden.

Die D. blenorrhoica ist ein Exacerbationsstadium der D. chron. simplex. Endlich ist die D. neonatorum nach des Verf. Anschauung nur eine vorüber-

gehende Verlegung des Thränenschlauches durch Schleim oder einen fötalen Epithelverschluss.

Zur zweiten Gruppe gehören Periostitis, Caries, Lupus und tuberkulöses Geschwür des Thränennasenkanals, ferner die Peridakryocystitis phlegmonosa, als phlegmonöse Entzündung der Umgebung des Thränensacks.

Als obersten Grundsatz der Therapie stellt Verf. auf, dass die Sonde nur in Ausnahmefällen angewendet werde; vor Allem muss eine energische Behandlung des Allgemeinleidens und des fast stets vorliegenden Nasenleidens Platz greifen. Er empfiehlt Massage der Thränensackgegend, Einträuflung einer adstringirenden Lösung, die mechanisch in den Thränensack eingesaugt wird, und feuchtwarme Umschläge. Bei eitrigem Secret Einspritzung von Sublimat 1 : 5000 oder Formol 1 : 1500 in den Thränensack, in späteren Stadien vorsichtigen Gebrauch der Sonde. In Ausnahmefällen wird Auskratzung des Thränensacks nothwendig, bei D. chron. atrophicans ist sie häufig frühzeitig angebracht.

Zum Wesen des Frühjahrskatarrhs (Sämisch), von Prof. Dr. G. Schleich in Tübingen.

Nach eingehender Schilderung des Befundes beim Frühjahrskatarrh betont Verf., dass in 10 Fällen, die er zuletzt beobachtete, zugleich Polyadenitis universalis bestand, wie dies Michel hervorhebt. Dies auffällige Zusammentreffen mit einer allgemeinen Ernährungsstörung kann kein zufälliges sein, es regt an in dieser Beziehung weitere Untersuchungen vorzunehmen. Allgemeinbehandlung bestehend aus Versuchen mit Arsenik, kräftigender Diät, Darreichung von Eisenpräparaten (Syr. ferri jod.) hatte günstige Einwirkung.

Beiträge zur Operation des grauen Stares, von Dr. Distler.

Besprechung von den Maassnahmen des Verf. vor, während und nach der Operation.

Beitrag zur Kenntniss der durch intensives Licht hervorgerufenen Veränderungen des Sehorganes, von Dr. W. Zimmermann.

Verf. beobachtete 2 Fälle, in denen durch Einwirkung intensiven Sonnenlichtes, einen Fall, in dem durch elektrisches Bogenlicht heftige Reizerscheinungen des Auges mit Trübungen der Cornea auftreten, die am leichtesten bei der Ophthalmia electrica zurückgingen.

Er ist der Ansicht Widmacks, dass ebenso wie Insolation auch lange Einwirkung elektrischen Bogenlichtes durch dessen Reichthum an ultravioletten Strahlen reizend auf die Kerne der Epithelzellen und fixen Zellen der Hornhaut wirken und zur Nekrose derselben führen kann.

Am schwächsten von den Geweben des Auges reagirt die Netzhaut auf die Lichteinwirkung; Linse und Glaskörper werden gar nicht betroffen. Spiro.

Journal-Uebersicht.

I. Archiv für Augenheilkunde. Bd. XXXIV. Heft 1.

1) **Ueber einige Hülfsmittel für den oculistischen Unterricht**, von Prof. F. Dimmer in Innsbruck.

Verf. beschreibt ein Skioptikon, einen Apparat zur Demonstration des Strahlenganges in der Linse und eine Vorrichtung zur Demonstration von Gesichtsfeldern, die sich ihm zu Anschauungszwecken beim Unterricht bewährt haben.

---

2) **Ueber progressive Levatorlähmung,** von Dr. P. Silex, Privatdocent und I. Assistent an der Univ.-Augenklinik zu Berlin.

Verf. berichtet über isolirte progressive Levatorlähmung, die er bei zwei alten Frauen beobachtete.

Die anatomische Untersuchung einiger excidirten Muskelstückchen ergab ein Bild, das sich völlig mit dem Befunde bei Dystrophia muscul. progressiva deckte. Ein Fall von Ptosis congenita ergab im Gegensatz hierzu völlige bindegewebige Degeneration der Muskelfasern.

---

3) **Ueber angeborene beiderseitige Abducens- und Facialislähmung,** von Dr. Eudoxius Procopovici, k. u. k. Fregattenarzt. (Aus der Univ.-Augenklinik des Herrn Prof. Dr. E. Fuchs in Wien.)

Verf. fügt den fünf bisher veröffentlichten Beobachtungen einen neuen Fall an, in welchem links vollständige, rechts unvollständige Facialislähmung und complete Lähmung der Abducenten an beiden Augen sich fand.

Die Lähmung war wie in den übrigen Fällen als angeboren zu betrachten.

---

4) **Ist die Weissfärbung der Netzhaut in Folge stumpfer Gewalt in der That als ein acutes Oedem in Folge Bluterguss zwischen Aderhaut und Lederhaut im Sinne Berlin's aufzufassen?** Experimentelle Studie von Rudolph Denig, Assistent der Univ.-Augenklinik in Würzburg.

Denig kommt zu einer Verneinung dieser Frage. Während Berlin in seinen Präparaten stets subchorioideale Blutungen fand und diese als Ursache der Weissfärbung der Netzhaut hinstellt, verfügt Denig über eine Reihe von Fällen am Kaninchenauge, in denen von solchen Blutungen nichts nachzuweisen war. Er schliesst daraus, dass diese Blutungen nicht die Ursache der Trübung, sondern nur zufällige Nebenbefunde sind.

Dass Berlin ausnahmslos Blutungen fand, erklärt Verf. als Ergebniss von Anwendung starker Gewalt; bei schwächerer Gewalt sah er wohl die Trübung prompt eintreten, die Blutungen aber blieben aus.

Anatomisch fand Verf. stets buckelförmige Hervorwölbung der Netzhaut, welche in der Nervenfasersicht liegen und der Netzhaut aufzusitzen scheinen. Zur Erklärung dieser Erscheinung nimmt Verf. an, dass die dem Schlage gegenüber liegende Stelle der Netzhaut stark gedehnt wird, event. bis zum Zerreissen der Limitans und Flüssigkeit aus dem Glaskörper in die Nervenfaserschicht eindringt. Starke Reflexion des Lichtes an den betroffenen Stellen ruft ophthalmoskopisch das Bild der Weissfärbung hervor.

Eine zweite Veränderung sind kugelartige oder unregelmässig begrenzte Gebilde, die zwischen die Stäbchen- und Zapfenschicht eingepresst scheinen. Verf. hält sie für ein Transsudat aus den Aderhautgefässen, die mit den Netzhautgefässen durch den Schlag eine vorübergehende Lähmung erfahren.

---

5) **Colobom beider Sehnerven ohne Spaltbildung im Uvealtractus,** von Prof. Dr. F. Hosch in Basel.

Verf.'s Fall zeigte auf beiden Augen das Bild einer vergrösserten, stark excavirten Papille, die ringsumher von einem breiten Scleralring umgeben war.

Die Gefässe kamen schon getrennt, zum Theil mit hakenförmiger Krümmung zum Vorschein.

Im Anschluss hieran erörtert Verf. die Frage der entzündlichen Genese der Colobome im Gegensatz zur embryonalen Theorie, ohne der Lösung näher zu treten.

Heft 2.

6) **Bakteriologische Untersuchungen über den Einfluss antiseptischer Ueberschläge auf den Keimgehalt des Lidrandes und Bindehautsackes,** von Dr. L. Bach, Privatdoc. (Aus der Univ.-Augenkl. Würzburg.)

Eine neue Reihe von Versuchen bestätigt die früheren Resultate Bach's von dem geringen Werthe antiseptischer Umschläge.

---

7) **Ueber physiologisches und hysterisches Doppeltsehen,** von Dr. Liebrecht, Hamburg.

Verf. ist durch Untersuchung von 50 Personen, von denen nur 6 negative Resultate gaben, zu dem Schlusse gekommen, dass bei fast allen Menschen bei der Drehung des Auges nach den verschiedenen Richtungen, meist bei excessiver Blickrichtung Doppeltsehen auftritt. Dagegen lässt es sich nie beim Blick geradeaus erzeugen, auch tritt es nie spontan auf. Die Doppelbilder sind fast stets gleichnamig. Sie beruhen auf Störungen der associirten Bewegungen, die in der verschiedenen Excursionsfähigkeit beider Augen begründet sind.

Das hysterische Doppeltsehen führt zu spontanem Doppeltsehen, nur zeitweilig mit geringer Belästigung des Kranken. Die Doppelbilder sind auch beim Blick geradeaus vorhanden, gekreuzt oder gleichnamig, stimmen nicht mit denen bei einer Lähmung überein und sind in ihrem Verhalten nicht constant.

Hier ist das Doppeltsehen aufzufassen als eine Affection des Centrums für die willkürlichen associirten Bewegungen, also einer Region der Grosshirnrinde.

---

8) **Zur Frage über die Ganglienzellen der Iris,** von Dr. N. Andogsky, Assistent an der Augenklinik des Prof. Bellarminoff zu St. Petersburg. (Aus dem Laboratorium der Univ.-Augenklinik Berlin.)

Verf. fasst seine Resultate dahin zusammen: In der Iris selbst fehlen die Ganglienzellen. Was bisher als solche beschrieben ist, ist verwechselt mit den dreieckigen Kernen der Nervenfasern oder den verzweigten Stromazellen der Iris.

Gangliöse Gebilde sind mit Sicherheit nur im oberflächlichen Nervennetze der Ciliarfortsätze festzustellen. Letztere fasst Verf. als zu den Ciliarfortsätzen gehörig auf, sie dienen als Regulationscentren der Gefässe und damit der Kammerwassersecretion.

---

9) **Beitrag zur Tuberculose der Bindehaut,** von Dr. C. Grunert, I. Assist. (Aus der Univ.-Augenklinik Tübingen.)

In der Literatur sind nur drei Fälle von Conjunctivaltuberculose im Gefolge von Lungentuberculose angeführt; Verf. reiht einen neuen an.

Diese Fälle sind als auf ektogener Infection beruhend anzusehen und passen nicht in die bisherige Eintheilung in Localtuberculose mit primärer Ansiedlung des Infectionsstoffes im Auge und metastatische Augentuberculose. Ein klinisches charakteristisches Bild für Conjunctivaltuberculose überhaupt lässt sich nicht aufstellen. In Verf.'s Fall erschienen die Veränderungen denen bei Trachom ähnlich.

In den excidirten Stücken konnten typische Epitheloidtuberkel mit Riesenzellen und Verkäsung und Tuberkelbacillen nachgewiesen werden.

Als Therapie ist das Radicalverfahren der Totalexstirpation des Tarsus sammt Conjunctiva am Platze.

---

10) **Die Hutchinson'sche Veränderung des Augenhintergrundes (Retinitis circinata Fuchs)**, von Prof. Dr. W. Goldzieher in Budapest.

Verf. sucht in eingehender Auseinandersetzung den Beweis zu führen, dass er bereits vor Fuchs als „Hutchinson'sche Veränderung des Augenhintergrundes" das gleiche Krankheitsbild beschrieben hat, welches Fuchs Retinitis circinata benannte.

Seine Anschauungen über das Leiden gehen dahin, dass es sich nicht um eine Entzündung, sondern eine Degeneration der Netzhaut handelt. Diese drückt sich aus in einer Anhäufung weisser, nie von Pigmentsäumen eingefasster Flecke und Stippchen, die sich um die ursprünglich intacte Fovea centralis lagern. Entzündliche Erscheinungen an der Papille fehlen, die brechenden Medien sind durchsichtig. Die Netzhautgefässe sind krank, deshalb finden sich häufig Blutungen.

Das Krankheitsbild erinnert lebhaft an die von Hirschberg beschriebene Degeneration der Netzhautmitte bei Diabetes.

Das Uebel ist ein chronisches mit meist ungünstigem Ausgange. Im Verlauf wird die Netzhautmitte häufig völlig atrophisch. Frühzeitig treten schwere Sehstörungen auf, bedingt durch centrales Scotom.

Die Krankheit ist mit Arteriosclerose vergesellschaftet und beruht wahrscheinlich auf disseminirter weisser Erweichung der Retinalsubstanz.

Ein klärender Sectionsbefund fehlt noch.

---

11) **Der Fränkel'sche Diplococcus als häufiger Erreger des acuten Bindehautcatarrhs**, von H. Gifford, M. D., Omaha, Nebraska, Amerika.

Fast stets hat Verf. den Diplococcus Fränkel als Erreger des acuten Bindehautcatarrhs in Omaha und Umgegend nachweisen können. Diese Pneumokokkenconjunctivitis beobachtete er im Gegensatz zu andern Untersuchern nicht ausschliesslich bei Kindern. Die Uebertragung auf Menschen ist ihm gelungen, sie setzt individuelle Disposition voraus. Als Heilmittel bewährte sich Zinkchloridlösung. Spiro.

II. Recueil d'ophtalmologie. 1897. Januar.

1) **Troubles oculaires d'origine hérédo-syphilitique**, par Fournier et Sauvineau.

Es handelt sich um ein 18jähr. Mädchen mit hereditärer Lues. Abducenslähmung des linken Auges und reflectorische Pupillenstarre. Genuine Sehnervenatrophie mit Chorioretinitis specifica mit colossalen Pigmenthaufen um die Papille. Völlige Amaurose dieses Auges.

---

2) **Mélanose hypertrophique de la conjonctive des deux paupières**, par Talko.

Februar.

1) **Complications oculaire des maladies du foie,** par Strzeminski.

Mittheilung von drei Fällen von Augenaffection bei Leberleiden:

1. Lebercirrhose bei einem Potator, keine Lues; concentrische Einschränkung des Gesichtsfeldes, Erweiterung der Netzhautvenen, Verschmälerung der Arterien. Einige kleine Blutungen.
2. Catarrhalischer Icterus; Oedem der Papille und Hemeralopie.
3. Lebercirrhose; Blutung in die Vorderkammer.

---

2) **Des rayons Roentgen en ophtalmologie et de leur emploi pour la découverte des corps étrangers dans l'oeil,** par Galezowski.

Behandelt die Vortheile, die aus einer sicheren Röntgen-Aufnahme erwachsen würden, wenn sich Fremdkörper aus Blei und Kupfer, die mit dem Spiegel nicht zu sehen sind und auf das Sideroskop nicht reagiren, im Auge befinden.

Moll.

Vermischtes.

1) Der Herausgeber bittet freundlichst jeden seiner Leser, auf einer Postkarte ihm mitzutheilen, wie viele Fälle von Trachom er auf 1000 Augenkranke beobachtet.

2) Auf die Schreiben der Herren Wm. B. Story und Dr. Bałłaban möchte ich Folgendes erwidern. Mein Verfahren unterscheidet sich wesentlich von dem, welches Dianoux 1882 in den Annales d'oculistique beschrieben. Dianoux verschiebt in den Intermarginalschnitt einen nicht abgelösten Hautstreifen, welcher mit beiden Enden mit der Lidhaut in Verbindung verbleibt. Der Hautstreifen wird unter der Cilienbodenbrücke nach dem Lidrand gezogen, so dass Cilienbodenbrücke und Hautstreifen sich an zwei Stellen kreuzen. Mit Recht schreibt Wm. B. Story, dass an der Kreuzungsstelle Fistelöffnungen entstehen. Aus eigener Erfahrung kann ich noch mittheilen, dass dort, wo bei dem Verfahren Dianoux' die Cilienbrücke wegen der Kreuzung nicht per primam anheilen kann, die Cilien erkranken und ausfallen. Bei meinem Verfahren kommt in den Intermarginalschnitt eine rundum umschnittene Hautinsel, welche nur mittelst des Unterhautzellgewebes mit dem Lid in Verbindung verbleibt. In Folge dessen giebt es keine Kreuzung und die Cilienbrücke heilt mit ihrer ganzen Basis per primam an.

Dr. Bałłaban führt wieder eine Stelle aus dem sehr geschätzten Handbuche Schmidt-Rimpler's an. Die dort beschriebenen Operationen sind Zweibrückenoperationen; die untere ist die Cilienbodenbrücke, die obere die Hautbrücke, welche in den Intermarginalschnitt gezogen wird. Beide Brücken sind von ihrer Unterlage abgelöst und kreuzen sich. Nun steht gleich im zweiten Absatz meiner Arbeit: „Das Princip meiner Operation beruht darauf, dass eine umschnittene Hautinsel, welche jedoch mit ihrer Basis am Grundgewebe des Lides haftet, so verschoben wird, dass dieselbe zwischen der inneren Lidkante und dem Haarzwiebelboden zu stehen kommt und einen mehr oder weniger breiten Lidrand bildet." Schon diese Stelle erklärt den Unterschied, welcher zwischen meiner und den Zweibrückenoperationen, von denen Schmidt-Rimpler spricht, vorhanden ist.

Dr. E. Machek.

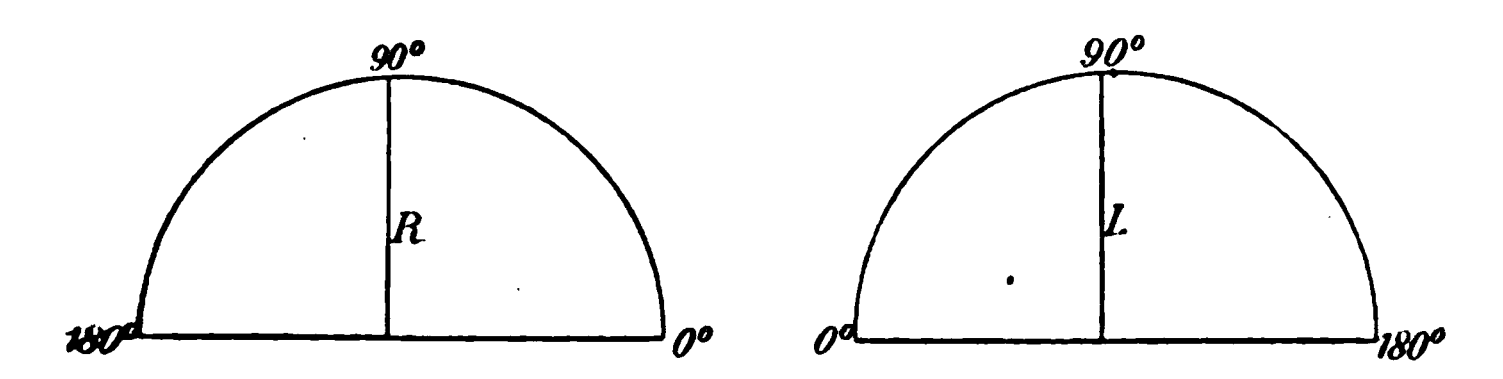
3) Ein Vorschlag zur einheitlichen Bezeichnung der Achsenstellung cylindrischer Gläser.

Wohl die Mehrzahl der Augenärzte pflegt bei der Bezeichnung der Achsenstellung von Cylindergläsern sich auf eine Kreisskala zu beziehen, deren horizontaler Meridian auf beiden Seiten mit 0°, deren verticaler Meridian mit 90° bezeichnet ist. Andere wieder bezeichnen gerade umgekehrt den verticalen Meridian mit 0°. In beiden Fällen ist die Bezeichnung des Winkelgrades im nasalen und temporalen Quadranten die gleiche, so dass man gezwungen ist, ausser der ersteren stets auch noch die Seite anzugeben, auf welcher das obere Ende der Achse zu liegen kommt.

Dass hierdurch leicht zu Missverständnissen Anlass geboten wird, liegt auf der Hand, und die meisten Augenärzte helfen sich so, dass sie ihren Brillenverordnungen ein gedrucktes Schema der Skala beifügen, in welches sie die Achsenstellung einzeichnen.

Eine einheitliche und zugleich vereinfachte Bezeichnung wäre daher am Platze.

Unser Vorschlag geht nun dahin, die Winkelmessung vom nasalen Ende des horizontalen Meridians mit 0° auf beiden Augen beginnen zu lassen, die Bezeichnung jedoch nicht nur bis 90°, sondern über den verticalen Meridian hinaus bis 180° (temporales Ende des horizontalen Meridians) fortzuführen, wie aus beistehender Zeichnung ersichtlich.



Hierdurch ist eine Bezeichnung der Seite (ob nasal oder temporal) überflüssig geworden. Der Beginn der Skala ist deshalb auf beiden Augen symmetrisch (nasal) gelegt, weil die Achsenstellung bei schiefer Achse auf beiden Augen nicht homonym, sondern ebenfalls symmetrisch zu sein pflegt, man mithin bei obiger Anordnung häufig für beide Augen mit einer Bezeichnung auskommt.

Dr. Peter.

Bibliographie.

1) Die naturwissenschaftliche Grundlage der modernen Entzündungstheorie, von Prof. Dr. P. Grawitz in Greifswald. (Wiener med. Wochenschrift 1897. Nr. 4 u. 5.) Zur Erklärung der Kernvermehrung genügt weder das Schema der Kern- und Zellentheilung, noch die Hypothese einer Zelleneinwanderung; es muss noch ein dritter Modus vorliegen, nach welchem im zellenarmen, derben Bindegewebe das Auftreten protoplasmatischer kernhaltiger Elemente zu Stande käme. G. hat sichergestellt, dass weder die Entnahme einer Hornhaut mehrere Tage nach dem Tode des Thieres, noch die Erwärmung auf 50° während einer Viertelstunde, noch endlich das Eintrocknen den Tod der Gewebe in dem Sinne herbeiführt, dass auch unter geeigneten Bedingungen keine Lebensäusserungen mehr von dem Gewebe zu erwarten wären. Noch 8—12 Tage nach dem Tode des Versuchthieres gelang es ihm,

in dessen Hornhaut nach eintägigem Lymphbade im Lymphsacke des Frosches, dieselben vergoldbaren Wanderzellen zu constatiren, wie in der frisch transplantirten Cornea. Wenn nach kurzer Erwärmung der Cornea auf 50° durch Aetzung Kernvermehrung zu erzielen war, so hält er diesen Umstand keineswegs für eine Stütze der Hypothese der Zelleneinwanderung, da solche Hornhäute zwar anscheinend todt, thatsächlich aber noch erholungsfähig sind. Er ist der Ansicht, dass die Hypothese einer Zelleneinwanderung in todtes Hornhautgewebe auf irrthümlicher biologischer Voraussetzung beruht. Alle die Wanderzellen die in einer transplantirten erholungsfähigen Hornhaut vorkommen, sind aus dem lebenden Gewebe selbst entstanden, denn ihre Entstehung ist eng geknüpft an die Erhaltung der Vitalität. Wanderzellen können sowohl aus Hornhautkörperchen als auch aus Theilen derselben hervorgehen. Wenn aus der Beobachtung, dass auf elektrische Reizung des Bindegewebes nur die Zellen reagirten, der Schluss gezogen wurde, dass die nicht erregbare Grundsubstanz todt sein müsse, so stützt sich diese Beweisführung auf die Annahme, dass Erregbarkeit ein untrügliches Merkmal der lebenden Materie gegenüber der todten sei, eine Anschauung, die G. nicht theilt. Gegen den Grundsatz der Cellularpathologie, dass die als Lebenseinheit allgemein anerkannte Zelle auch die letzte lebende Einheit sein müsse, hebt G. den schon von Pflüger aufgestellten Satz hervor, dass die Ur-Elemente, welche die Zellen zusammensetzen, sich ebenso vergrössern und vermehren können wie die Zelle selbst.

Schenkl.

2) Ueber die chronische Diplobacillenconjunctivitis, von Dr. Th. Axenfeld, Privatdocent in Breslau. (Centralbl. f. Bacteriologie, Parasitenkunde u. Infectionskrankeiten. XXI. Band. 1879.) Durch Uebertragung auf gesunde Conjunctiva bei Menschen konnte sich Verf. von der Contagiosität und ätiologischen Bedeutung eines Diplobacillus überzeugen, der unter dem klinischen Bilde einer Blepharoconjunctiva mit besonderem Hervortreten der Entzündungserscheinungen im inneren Lidwinkel eine chronisch verlaufende Erkrankung bei Erwachsenen erzeugt. Im Aussehen gleichen die Bacillen etwas den Friedländer'schen Pneumobacillen. Sie entfärben sich nach Gram und Weigert und gedeihen am besten auf Nährböden, denen menschliche Körperflüssigkeit beigemengt ist und zwar nur bei Bruttemperatur. Verf. hält den Bacillus für einen häufigen Conjunctivitiserreger. Spiro.

3) Ueber Hemianopsie bei Urämie, von Dr. Friedel Pick. (Ref. aus D. Arch. f. klin. Med. 56, 1 u. 2: D. Medicinal-Ztg. 1897. Nr. 14.) Graefe machte bereits geltend, dass die meist erhaltene Reaction der Pupillen auf Licht bei urämischer Amaurose auf den Sitz der Läsion zwischen den Sehhügeln und dem Sehcentrum hinweist. Dann besteht die Möglichkeit, dass die schädigende Einwirkung die Sehcentren beider Hemisphären in ungleicher Weise beeinflusst und so manchmal eine Hemianopsie zu Stande kommt. 4 solcher Fälle kann Verf. mittheilen. Dass Hemianopsie im Anschluss an eine urämische Amaurose nicht häufiger beobachtet wird, liegt vielleicht daran, dass letztere meist bei Kindern und Schwangeren auftritt und sich bei diesen Pat. die Aufmerksamkeit mehr auf andere Symptome richtet. Als schädigende Einwirkung kann man eine urämische Intoxication der Sehbahnen ansehen, die verschieden stark auf beide Hemisphären wirkt und bei längerer Dauer vielleicht zu Erweichung der Gehirnsubstanz führt. Spiro.

Um Einsendung von Separatabdrücken wird gebeten.

Verlag von Veit & Comp. in Leipzig. — Druck von Metzger & Wittig in Leipzig.

Centralblatt
für praktische
AUGENHEILKUNDE.

Herausgegeben von

Prof. Dr. J. Hirschberg, Geh. Med.-Rath, in Berlin.

Unter ständiger Mitwirkung der Herren Dr. Ancke in München, Dr. Berger in Paris, Prof. Dr. Birnbacher in Graz, Dr. Brailey in London, Prof. Dr. H. Cohn in Breslau, Doc. Dr. Cl. du Bois-Reymond in Berlin, Dr. Dahrenstaedt in Herford, Doc. Dr. E. Emmert in Bern, Dr. Ginsberg in Berlin, Prof. Dr. Goldzieher in Budapest, Dr. Gordon Norrie in Kopenhagen, Prof. Dr. Horstmann in Berlin, Dr. Issigonis in Smyrna, Prof. H. Knapp in New York, Prof. Dr. Krückow in Moskau, Dr. Kuthe in Berlin, Dr. Landau in Coblenz, Prof. Dr. Magnus in Breslau, Surg. Capt. F. P. Maynard in Calcutta, Dr. Michaelsen in Görlitz, Dr. van Millingen in Constantinopel, Dr. Moll in Berlin, Prof. Dr. J. Munk in Berlin, Dr. Neuburger in Nürnberg, Dr. Peltesohn in Hamburg, Doc. Dr. Peschel in Turin, Dr. Purtscher in Klagenfurt, Dr. M. Reich in Charkow, Dr. Scheer in Oldenburg, Prof. Dr. Schenkl in Prag, Doc. Dr. Schwarz in Leipzig, Dr. Spiro in Berlin, Dr. Stiel in Köln.

Monatlich ein Heft. Preis des Jahrganges 12 Mark. Zu beziehen durch alle Buchhandlungen des In- und Auslandes und die Postanstalten des Deutschen Reiches.

August. Einundzwanzigster Jahrgang. 1897.

I. Zur Behandlung des Trachoms mit Jodlösungen.

Von Dr. **E. A. Nesnamoff**, Privatdoc. an der Univ. Charkow.

Im Jahre 1895 veröffentlichte ich in der medicinischen Zeitschrift „Wratsch" Nr. 47[1] die Methode zur Behandlung des Trachoms und einiger anderen Augenerkrankungen, mit Lösungen von Jod in weissem Vaselinöl, Glycerin und Aether, wobei ich ungefähr die Stärke der Lösung, die die besten Resultate bei Behandlung des Trachoms ergab, angeben konnte. Die

[1] E. A. Nesnamoff, Jod bei Trachom. Wratsch 1895. Nr. 47.

weiteren Beobachtungen über die Wirkung des Jods bei Trachom stellte ich in der Klinik von Hrn. Prof. Leber in Heidelberg und in der Universitätsklinik zu Charkow an. Auf meine Veranlassung fing Herr Prof. Leber an, die Jodlösung in weissem Vaselinöl bei frischen Formen des Trachoms, die noch in keiner Behandlung waren, anzuwenden. Zu diesem Zwecke wurden die Kranken in die Klinik aufgenommen und hier einer systematischen Behandlung ausschliesslich mit Jod, zuerst in schwächeren und dann immer stärkeren Lösungen unterzogen. In der kurzen Zeit von 2—3 Wochen erhielt man Resultate, die man wirklich vorzüglich nennen könnte: die Kranken mit dem ausgesprochensten foliculären Trachom der beiden Lider wurden als vollständig geheilt aus der Klinik entlassen.

Um sich ein klares Bild über die Vorzüge des Jods im Vergleiche mit anderen therapeutischen und chirurgischen Mitteln, die bis jetzt in Anwendung gebracht wurden, zu verschaffen, unternahm ich eine ganze Reihe von Beobachtungen an der Universitätsaugenheilanstalt zu Charkow über die Behandlung von ungefähr gleich ausgesprochenen Fällen von Trachom mit verschiedenen Mitteln. Die Ergebnisse meiner Beobachtungen beabsichtige ich, auf dem nächsten internationalen medicinischen Congress mitzutheilen. Hier will ich nur die zahlreichen mündlichen und schriftlichen Fragen meiner Herren Collegen beantworten, in welchen Fällen des Trachoms die eine oder die andere Jodlösung anzuwenden sei; ausserdem möchte ich hier eine Erklärung geben, warum manche, die sich des Jods bei Trachombehandlung bedienten, vorzügliche Resultate erhielten, während andere dagegen die Wirkung des Jods in Frage stellen und sich lieber den früheren Behandlungsmethoden des Trachoms wieder zuwenden.

In der Militärmedicinischen Zeitschrift für dieses Jahr[1] erschien ein Aufsatz von Hrn. Dr. Jakowleff, aus dem zu ersehen ist, dass der Verfasser sich zur Aufgabe stellte, das von mir vorgeschlagene Mittel sorgfältig zu prüfen. Im Anfang seines Aufsatzes erwähnt Hr. Dr. Jakowleff, dass der Oberarzt am städtischen Krankenhause, Dr. Sawoitschinski, in einer der Sitzungen der medicinischen Gesellschaft zu Witebsk, über sechzehn Kranke berichtete, welche, mit verschiedenen Formen des Trachoms behaftet, mit einer Lösung von Jod in Vaselinöl poliklinisch behandelt wurden und dass dabei alle Fälle ohne Ausnahme unter dieser Behandlung zurückgingen; die Resultate konnte man als glänzend bezeichnen: die trachomatösen Follikel wurden schnell resorbirt, ausserdem wurden die alten trachomatösen Narben weich und resorptionsfähig.

Gestützt auf diese Mittheilung, wählte Hr. Dr. Jakowleff für seine Beobachtungen aus seinem Regiment 144 Gemeine, darunter waren 77 Mann mit stark ausgesprochener Form des Trachoms, 49 Mann hatten es mittleren Grades und 18 Mann mit ganz schwacher Form. Die Behandlung

[1] A. Jakowleff, Die Behandlung des Trachoms mit Jod. Militärmedicinische Zeitschrift 1897. Januar. S. 108—114.

geschah auf die von mir angegebene Weise, d. h. die trachomatös afficirte Schleimhaut wurde je nach dem Grad und Charakter des trachomatösen Processes mit einem kleinen Wattebäuschchen, das vorher in eine einprocentige, dann in eine stärkere Lösung von Jod in weissem Vaselinöl eingetaucht war, bestrichen. Die Beobachtungen JAKOWLEFF's dauerten circa vier Monate, und trotzdem die Kranken nicht täglich zur Behandlung erschienen, war unter allen Kranken kein einziger Fall, wo das Mittel seine segensreiche Wirkung auf den Verlauf der Krankheit nicht gezeigt hätte. Von 144 Mann sind im Laufe dieser kurzen Zeit bei 50 Mann die Granulationen vollständig verschwunden und von dem Trachom war keine Spur mehr nachzuweisen. Bei allen übrigen veränderte sich, nach Angaben von Dr. JAKOWLEFF, das Krankheitsbild zum Besseren fast um das Doppelte. Eine vollständige Heilung im Laufe dieser Zeit konnte, nach Dr. JAKOWLEFF's Meinung, nur dadurch nicht erreicht werden, weil manche Kranke mit stark ausgesprochenem Trachom sich erst vor kurzem in Behandlung begeben hatten; andere aber waren verreist oder erschienen unregelmässig zur Behandlung.

Auf Grund seiner Beobachtungen über die Wirkung des Jods bei Trachom kommt JAKOWLEFF zu folgendem Schluss.

1. Durch andauernde Anwendung einer Lösung von Jod in weissem Vaselinöl kann jede Form des Trachoms geheilt werden.

2. Indem diese Lösung das Trachom günstig beeinflusst, heilt sie auch den Pannus trachomatosus.

3. Stärkere Lösungen wirken energischer, rufen mitunter eine Reizung hervor, weshalb man mit solchen Lösungen nicht täglich streichen kann.

4. Die trachomatösen Narben werden unter der Einwirkung dieses Mittels so verändert, dass sie auf die Hornhaut keine Reizung, resp. keine Entzündung mehr hervorrufen; hier findet wahrscheinlich eine Regeneration der Bindehaut statt, weil die früher von Narben überzogene Oberfläche glatt und glänzend wird, feine Gefässe bekommt; kurz, sie macht den Eindruck einer normalen Conjunctiva.

5. Dieses Mittel wirkt vorzüglich, nicht nur beim Trachom, sondern bei allen Bindehauterkrankungen mit ausgebreiteter papillärer Wucherung.

Somit zeigen die von LEBER, SAWOITSCHINSKI, JAKOWLEFF und mir gemachten Beobachtungen, dass das Jod nicht zu der Kategorie von pharmazeutischen Mitteln gehört, welche vorgeschlagen, probirt und bald verlassen werden, entweder weil sie nichts werth sind, oder weil sie den übrigen palliativen Mitteln ebenbürtig sind. Die schnell eintretende Heilung des Trachoms, wenn das Stadium der Narbenbildung noch nicht eingetreten ist, und eine bedeutende Verbesserung in den schlimmsten Fällen zeigen zur Genüge, dass man dem Jod bei Behandlung des Trachoms eine besondere Aufmerksamkeit schenken sollte, dass eine allgemeine Bearbeitung dieser Frage wünschenswerth ist und eine möglichst grössere Anzahl von genauen

Beobachtungen, welche uns die Vorzüge des Jods über alle übrigen antitrachomatösen Maassregeln erklären könnten.

Der Umstand, dass manche Herren Collegen, die das Jod bei Trachom anwendeten, nicht ganz befriedigende oder sogar negative Resultate bekommen haben sollten, kann darin eine Erklärung finden, dass 1. die Jodlösungen nicht richtig angewandt wurden, 2. in der Angst, dem Kranken mit einem noch nicht genügend erprobten Mittel zu schaden, und 3. in zu übereilten Schlussfolgerungen über ein nur kurze Zeit angewandtes Mittel. So bekam ich von einigen meiner Herren Collegen zu hören, dass die Kranken bei Anwendung schon einer $^1/_2$ proc. Lösung von Jod im weissen Vaselinöl über ein längere Zeit anhaltendes Brennen in den Augen klagten, dass das Brennen viel intensiver sei, als nach Aetzung mit dem Blaustift und dass sie es deshalb für unbequem hielten, das Jod in der Privatpraxis anzuwenden.

Manche dagegen liessen die Form, den Charakter und die Complicationen des Trachoms unberücksichtigt und beschränkten sich auf das schablonenmässig Eintröpfeln von Tropfen aus den schwächsten von mir empfohlenen Jodlösungen, ohne dabei in Betracht zu ziehen, was für ein Theil der betreffenden Lösung im Conjunctivalsack wirklich bleibt und zur Wirkung kommt. Und wiederum manche stellten zu grosse Forderungen an das Jod und verlangten eine vollständige Heilung, binnen 2—3 Wochen, der ganz veralteten papillären Formen des Trachoms.

Diese Thatsachen veranlassen mich, etwas genauere Angaben zu machen, umsomehr, als ich, gestützt auf eine Beobachtung von Hunderten von Kranken, jetzt in der Lage bin zu folgern, welche Lösungen von Jod bei der einen oder der anderen Form des Trachoms am besten wirksam sind.

In meiner vorläufigen Mittheilung wies ich auf die Zweckmässigkeit der Jodanwendung beim Trachom hin. Das Jod beeinflusst vorzüglich die Resorption von lymphoiden Elementen, was uns die tagtägliche Erfahrung bei der Behandlung der folliculären Katarrhe der Rachenschleimhaut und der hyperplastischen Processe in den Lymphdrüsen lehrt. Ausserdem zeigt das Jod eine starke antiseptische Wirkung; so tödten z. B. schon schwache Lösungen (1:500) die widerstandsfähigsten Sporen des Milzbrandbacillus.

Die Anwendung des Jod, in Form Tinctura Jodi, die 90 Proc. reinen Alkohol enthält, ist bei Conjunctivalerkrankungen gefährlich, weil die benachbarte Hornhaut leicht durch Verätzung darunter leiden könnte. Aether, das beste Lösungsmittel von Jod, ist wegen seiner Flüchtigkeit schlecht anwendbar. Die besten Lösungsmittel von Jod, mit welchen dasselbe keine Verbindung eingeht und wo es seine chemischen Eigenschaften beibehält, sind das Glycerin und das weisse Vaselinöl. Das letztere durchdringt gut die Gewebe und ruft keine Reizung hervor. Das Jod lässt sich in Glycerin, sowie in weissem Vaselinöl, bis zu $1^1/_2$ Proc. auflösen. Um

die Lösbarkeit des Jodes noch zu steigern, muss man zum Glycerin etwas Spiritus, und zum Vaselinöl eine entsprechende Menge von Aether hinzufügen. Da das Jod, Aether und Spiritus flüchtig sind, so soll man dieselbe Lösung nicht mehr als eine Woche gebrauchen, die Lösungen sollen in dunklen Gefässen und fest verstopft aufbewahrt werden.

Bei der Auswahl einer Lösung von bestimmter Stärke in weissem Vaselinöl oder in Glycerin muss man sich vor allem an das klinische Bild des betreffenden Falles des Trachoms und das Stadium der Erkrankung halten, dabei darf auch die Empfindlichkeit der Conjunctiva bei verschiedenen Kranken nicht ausser Acht gelassen werden. Ebenso muss man immer an das pathologisch-anatomische Bild eines jeden Falles denken, um zu wissen, in welchen Fällen irgend welche Resultate zu erwarten wären.

Das Wesen des Trachoms besteht, wie bekannt, in einer lymphoiden Durchtränkung des adenoiden Gewebes der Bindehaut, mit Bildung von Follikeln, welche netzartig gebaut sind und grösstentheils eine ausgesprochene Kapsel besitzen. Im Laufe der Zeit wird der Inhalt des Follikels nekrotisch, zerfällt, resorbirt sich, ohne Narben zu hinterlassen. Die Narbenbildung ist das Resultat jener Reize, welche die Neubildung der Follikel in der Bindehaut begleiten. Es unterliegt keinem Zweifel, dass es die Mikrobien sind, die die causa movens zur Bildung solcher pathologisch-anatomischen Veränderungen der Bindehaut beim echten Trachom bilden. Die Mikroorganismen, welche auf einen günstigen Nährboden gelangt sind, entwickeln sich sehr gut und rufen in einigen Fällen eine rasche Entwickelung von Lymphfollikeln, die das Gewebe durchtränken, hervor, in anderen Fällen findet eine langsame, aber stete Entwickelung derselben Follikel mit Hyperplasie der Papillen und Destruction der Epithelien durch einwandernde Leucocyten statt. Eine ähnliche Wucherung von Lymphfollikeln, begleitet mit Gefässneubildung, beobachtet man auch in der subepithelialen Schicht der Hornhaut bei der Entwickelung des Pannus. Ganz analoge Erscheinungen auf der Conjunctiva werden auch bei dem sogenannten folliculären Katarrh beobachtet, der wahrscheinlich durch dieselben Erreger hervorgerufen wird und nur das Anfangsstadium des Trachoms darstellt. Die pathologisch-anatomischen Veränderungen, die bei der Folliculosis conjunctivae beobachtet werden, repräsentiren sich hauptsächlich in einer Anhäufung von lymphoiden Elementen, in Form von einzelnen Haufen, auf der Oberfläche der Bindehaut, wobei das übrige Gewebe derselben ganz intact bleibt. Diese Veränderungen rufen keine Narbenbildung hervor und können spurlos verschwinden.

Es ist aber nicht immer leicht eine Folliculosis, durch Atropin hervorgerufen oder bei Accommodationsspasmus, dann bei uncorrigirter Hypermetropie, vom Anfangstadium des Trachoms klinisch zu trennen. Infolgedessen darf man nie solche Krankheitsprocesse der Bindehaut unbehandelt lassen, im Gegentheil, auch hier ist dasselbe Ziel wie beim Trachom zu

verfolgen, d. h. die Resorption der neugebildeten pathologischen Producte nach Möglichkeit zu unterstützen. — Die Anwendung des Jods bei Folliculosis, die öfters mit einer Bildung von Körnern auf der Oberfläche der Uebergangsfalte einhergeht, giebt immer vorzügliche Resultate: in zwei, maximum drei Wochen, verschwinden sämmtliche Follikel und die Conjunctiva bekommt ihr normales Aussehen. Ist die Schleimhaut feucht, aufgelockert, mit einer grösseren oder geringeren Schleimhautabsonderung begleitet, so ist es am besten mit einer $^1/_2$ proc. Jodlösung in Glycerin anzufangen; denn das Glycerin vermischt sich leicht mit dem die Bindehaut in dünner Schicht bedeckenden Schleim, wodurch das Jod einen unbehinderten Zutritt zu den Gewebselementen bekommt. Ist die Bindehaut auf diese Weise zwei- oder dreimal bestrichen, so wird sie trocken und das Auge reagirt nicht so stark auf die reizende Wirkung des Jods. Nachher pflege ich eine einprocentige Lösung von Jod in weissem Vaselinöl anzuwenden, bevor ich aber das Jod anwende, trockne ich gewöhnlich die Bindehaut mit einem hygroskopischen Wattebäuschchen ab. Nur in den hartnäckigeren Fällen von Folliculosis ist man gezwungen, eine $1^1/_2$ proc. Jodlösung anzuwenden, in den meisten Fällen aber tritt eine rasche Besserung, resp. Heilung, bei Anwendung von viel schwächeren Lösungen ein.

Auf dieselbe Weise behandle ich auch die klar ausgesprochenen Formen von folliculärem Trachom. Hat das Trachom schon das obere Lid afficirt, so wende ich dasselbe um, und indem ich damit die Hornhaut schütze, streiche ich zwei- bis dreimal die Bindehaut sorgfältig ein, wozu ich ein mit Jodlösung imprägnirtes Wattebäuschchen gebrauche. Ist das Auge sehr reizbar, wenn schon bei dem Umwenden der Lider ein profuses Thränenlaufen entsteht, so ist es nothwendig, die Bindehaut möglichst sorgfältig vorher abzutrocknen. Nach dem Bestreichen ist es am zweckmässigsten, die Lider noch einige Augenblicke umgewendet zu halten, bis die gelbe oder bräunliche Jodverfärbung der Bindehaut verschwunden ist, damit das noch nicht resorbirte Jod mit der Oberfläche der intacten Hornhaut in keine Berührung käme und sich mit den Thränen nicht verbinden könnte, da die Anwesenheit von Kochsalz in der Thränenflüssigkeit die Wirkung des reinen Jods vernichtet, indem sich Jodnatrium bildet. Bestreichungen dieser Art müssen tagtäglich, wenn möglich sogar zweimal des Tags vorgenommen werden. Verträgt der Patient eine einprocentige Lösung gut und klagt über keine Beschwerden, so muss man die Stärke der Lösung allmählich bis zu einer drei- und vierprocentigen Lösung nach folgendem Schema steigern.

℞ Jodi puri 2,0—3,0,
ol. vaselini albi 100,0,
Aetheris sulfur. q. s.
ad solutionum completam.

Ist das chronische, trockene Trachom mit einem Katarrh complicirt, so bildet derselbe keine Contraindication zur weiteren Anwendung von Jod. Durch Jod werden mitunter ähnliche Complicationen hervorgerufen, aber hier müsseu sie als eine energische Reaction seitens der Bindehaut angesehen werden; denn dadurch wird die schnellste Resorption der neugebildeten Follikel und die diffuse Durchtränkung des adenoiden Gewebes günstig beeinflusst. In dem Maasse, als die Follikel beginnen zu zerfallen und resorbirt zu werden, wird die Bindehaut immer glatter und glänzender, es tritt das Stadium des sogenannten (sulzigen) Trachoms von Stellwag ein. Hier haben wir grösstentheils mit einer diffusen Durchtränkung der Conjunctiva zu thun, welche in diesem Stadium zur Narbenbildung sehr geneigt ist, weshalb man jetzt energisch eine zwei- bis dreiprocentige Jodlösung anwenden soll, bis die Conjunctiva dünn, durchsichtig wird, und die Gefässe deutlich hindurchschimmern. Sobald die Conjunctiva ihre normale Beschaffenheit bekommt, muss man die Stärke der anzuwendenden Lösung etwas vermindern; die weitere Bestreichung mit Jod kann dem Kranken selbst oder jemandem von seiner Umgebung überlassen werden.

Indem man frische folliculäre Formen des Trachoms auf diese Weise behandelt, kann man, ohne irgend welche Narbenbildung, auf eine vollständige restitutio ad integrum der Bindehaut rechnen, welch' letztere gewöhnlich in der Periode von drei Wochen bis drei Monaten eintritt, was natürlich von dem Grad der Erkrankung abhängig ist.

In den Fällen von papillärem Trachom mit bedeutender Epithelanschichtung, Papillenwucherung und Gefässaffection, wo die Bindehaut mit warzigen Granulationen bedeckt ist, wo die Tarsi deutlich verdickt sind — in solchen Fällen ist die Prognosis weniger günstig, nicht nur in Bezug auf eine völlige restitutio ad integrum, sondern auch im Sinne einer rascheren Heilung. Trotzdem bekommt man auch in solchen Fällen durch Anwendung einer zwei- bis dreiprocentigen Jodlösung ziemlich befriedigende Resultate. Schon nach kurzer Zeit ist eine deutliche Schrumpfung und Volumenabnahme der einzelnen Papillen zu constatiren, wobei die Oberfläche der Bindehaut einen gleichmässigeren sammetartigen Charakter bekommt. Bei solchen Fällen des Trachoms treffen wir oft eine Bildung von Pannus und einzelne Geschwüre auf der Hornhaut an. Die letzteren verhindern eine energische Jodanwendung durchaus nicht, im Gegentheil, unter einer solchen Behandlung verschwindet der Pannus ziemlich rasch, die Geschwüre reinigen sich, die oberflächlichsten Trübungen hellen sich bedeutend auf und werden weniger merklich, wobei die Sehschärfe bedeutend zunimmt. Natürlich, bei grösseren Hornhautgeschwüren oder bei Entzündungserscheinungen seitens der Iris, ist auch Atropin anzuwenden. Bei Pannus crassus, der die ganze Hornhaut vollständigt bedeckt, bewirkte eine vorsichtige Anwendung von Jod auf die Hornhaut selbst eine viel raschere Aufhellung derselben.

Bei papillären Formen des Trachoms mit beginnender Narbenbildung ist es natürlich unmöglich, eine vollständige Wiederherstellung der Bindehaut zur Norm zu erwarten; trotzdem muss man immer danach streben, dass die vom Narbenprocess noch verschonte Bindehaut von den Elementen, welche die Narbenbildung bedingen, befreit wird, was man erfahrungsgemäss weder durch Herausdrücken, Scarification, noch andauernde Anwendung von Höllenstein oder Blaustift erreichen kann. Ein dauernde Anwendung einer zwei- bis dreiprocentigen Jodlösung im Laufe von drei bis vier Monaten giebt ganz gute Resultate. In einer ganzen Reihe von Fällen schweren papillären Trachoms hatte ich Gelegenheit, eine ganz glatte Conjunctiva mit kaum sichtbaren feinen Narben zu beobachten, welche die Tarsi ganz intact lassen und keine Reibung auf der Hornhaut hervorrufen.

Relativ gute Resultate bekommt man auch in dem Stadium des Trachoms, wo die ganze Conjunctiva narbig degenerirt ist und man nur hier und da einzelne normale Inselchen sieht, die stark über die Oberfläche der Bindehaut prominiren und durch beständiges Reiben an der Hornhaut zur Bildung von Pannus und Geschwüren führen. Obwohl auf eine vollständige Heilung solcher Fälle schwer zu rechnen ist, so bringt auch hier das Jod im Vaselinöl eine ausserordentliche Erleichterung. Als Beispiel möchte ich hier folgenden Fall anführen.

Herr Dr. K. litt mehrere Jahre hindurch an beständigen Exacerbationen des Pannus und tiefen Infiltraten im oberen Drittel der Hornhaut des linken Auges, was ihn sehr in seinem Berufe störte; nach Anwendung aller möglichen Mittel, wandte er sich schliesslich vor ungefähr anderthalb Jahren an mich. Ich fand bei ihm eine narbig degenerirte Schleimhaut beider Lider, frische, oberflächliche Maculae auf der Hornhaut und Ueberreste des erst vor kurzem exacerbirten Pannus. Da die Schmerzempfindung beim Kranken sehr gesteigert war, so empfahl ich ihm, beide Lider mit einer $^1/_2$ proc. Lösung von Jod in Vaselinöl zu bestreichen. In kurzer Zeit verspürte der Kranke eine bedeutende Erleichterung und konnte nach Hause reisen, wo er auf meinen Rath, das Jod noch einige Monate gebrauchte. Unter einer solchen Behandlung fühlte sich der Kranke, nach seinen eigenen Worten, vorzüglich: weder der Pannus, noch die Geschwür recidivirten mehr. Vor ungefähr zwei Monaten konnte ich seine Augen wieder untersuchen, wobei ich eine entschiedene Besserung constatiren konnte: die Narben sind jetzt glatt, weicher und zarter, die Sehschärfe ist bedeutend gestiegen.

In analogen Fällen empfehle ich mehrere Monate hindurch eine $^1/_2$ proc. Jodlösung in Vaselinöl anzuwenden, oder, wenn der Kranke nicht im Stande ist, sich selbst die Lider umzuwenden, verordne man Tropfen aus einer 1 proc. Lösung. Nach Angabe einiger Herren Collegen erleichtern schwache Jodlösungen in Vaselinöl den trachomatösen Xerophtalmus. Es

ist schwer zu sagen, was hier auf Kosten des Jods geschieht und was dem Vaselinöl zuzuschreiben ist.

Ist das Trachom im Stadium der Entzündung, wo die Conjunctiva stark geschwollen und ödematös ist, wo eine bedeutende Hyperämie und Thränenabsonderung besteht, so ist in solchen Fällen das Jod zu vermeiden. Sobald aber die Entzündungserscheinungen sich vermindert haben, die Follikel deutlich auf der Oberfläche der Conjunctiva sichtbar sind, so kann man allmählich zuerst schwächere und dann immer stärkere Lösungen anwenden. Es ist hier zu betonen, dass Fälle, die acut beginnen, viel schneller unter der Behandlung zurückgehen, als die mit chronischem Verlauf.

Hier möchte ich noch erwähnen, dass ich bei Anwendung von 4—5proc. Lösungen von Jod in Vaselinöl, niemals weder unangenehme Complicationen beobachtete, noch Klagen seitens des Kranken zu hören bekam; infolgedessen halte ich es für möglich und ungefährlich, den Kranken eine 1—2proc. Jodlösung nach Hause zu geben, wo sie sich selber die Augen bestreichen können, falls es ihnen nicht möglich ist, den Arzt längere Zeit hindurch zu brauchen. Das Einträufeln von Jodlösungen in Vaselinöl ist sehr unzweckmässig, denn der Fetttropfen kommt in den mit Thränen befeuchteten Bindehautsack nicht zur Wirkung: er gleitet über die Oberfläche der Schleimhaut, ohne irgend welche Veränderungen hervorzurufen. Dieses Verfahren ist nur in solchen Fällen anzuwenden, wo es wünschenswerth ist, die Wirkung des Mittels hauptsächlich gegen die Veränderungen auf der Hornhaut zu richten. Bei oberflächlichen Trübungen der Hornhaut, nach einem abgelaufenen Trachom oder nach einer Keratitis parenchymatosa ist das Hineinbringen von einigen Tropfen einer 1proc. Lösung von Jod in Vaselinöl von vorzüglichem Erfolg begleitet, wo man aber stärkere Lösungen anwenden will, wie z. B. bei Pannus crassus, der nur einen Theil der Hornhaut einnimmt, ist das Bestreichen mit einem Wattebäuschchen vorzuziehen.

Zum Schluss will ich nicht unerwähnt lassen, dass das Jod im Vaselinöl eines der besten Mittel bei der eitrigen Entzündung des Thränensackes ist. Nach drei bis vier Einspritzungen durch den aufgeschlitzten Thränencanal direct in den Thränensack, ändert die Absonderung rasch ihre eitrige Beschaffenheit, wird bald schleimig, um im Laufe der Zeit dann ganz aufzuhören. Hier ist ebenfalls auf dieselbe Weise zu verfahren wie beim Trachom, d. h. von schwächeren Lösungen angefangen, immer zu stärkeren zu greifen.

II. Ueber die Wirkung der Röntgenstrahlen auf das Auge und die Haut.

Vorläufige Mittheilung von Dr. **H. Chalupecký**,
em. Assistent an der böhm. ocul. Klinik des Prof. Dr. Schöbl.

Bald nachdem die Entdeckung der räthselhaften Röntgenstrahlen in den praktischen Gebrauch übergegangen war, erschienen in den Tagesblättern Nachrichten über verschiedene Misserfolge; hauptsächlich wurden ziemlich tiefe und schlecht heilende Wunden der Haut beschrieben, welche sich angeblich nach langem Exponiren bildeten. Die Bestätigung erfolgte dann auch in Fachzeitschriften; so beschrieb Destot im Jahre 1896 im „Lyon médical" Geschwüre der Haut als Folge der längeren Einwirkung der Röntgenstrahlen. Diese Geschwüre bilden sich angeblich erst längere Zeit nach dem Versuche, sind dann hartnäckig und führen zu pigmentösen Narben. Den ganzen Process begleiten anästhetische und hyperanästhische Herde in der Haut, nach welchen Destot schliesst, dass es sich um neurotrophische Veränderungen handelt. Von Franzosen beobachtete noch Sorel zwei Geschwüre nach langer Exposition. — Ueber eine ganze Reihe von Beobachtungen (über 400 Fälle) spricht Forster (Deutsche med. Wochenschrift) und kam zu folgenden Resultaten. Eine kurze, beiläufig eine halbe Stunde dauernde Exposition der Hand für die Röntgenstrahlen schadet z. B. nicht; die unangenehmen Folgen erscheinen erst bei längerer und wiederholter Exposition. Es handelt sich daher um eine gewisse Kumulation. Uebrigens ist die Wirkung auf die Haut eine individuelle, beiläufig so, wie bei den Sonnenstrahlen.

Eine Erwähnung über die Wirkung des Sonnenlichtes ist in der Arbeit von Bowler (ref. Monatshefte f. prakt. Dermatologie, Nr. 6) angeführt, zu der wir noch zurückkommen. Ein besonderes Gewicht legt Bowler auf die Pigmentation der Haut nach langen Märschen auf Schneefeldern. Eine ähnliche Färbung der Haut, der eine Blasenbildung folgte, beschreibt Fuchs (Ref. Jahrbuch der Naturwissenschaften, XII. Jahrgang). — Eine andere Erscheinung seitens der Haut nach der Einwirkung der Röntgenstrahlen besteht im Ausfallen der Haare, wie Forster, Lehrwald, Destot, Markuse u. A. erwähnen. Aehnlich beschrieb diesen Verlauf Freund (Wiener medicin. Wochenschrift). Durch die erwähnten Arbeiten aufmerksam gemacht, versuchte er die Röntgenstrahlen als Heilungsmittel anzuwenden bei einem 5jährigen Mädchen, die mit einem über Rücken und Hals verbreiteten haartragenden Naevus behaftet war. Er setzte die Patientin der Wirkung der Röntgenstrahlen aus, und zwar täglich 2 Stunden lang; nach den ersten 10 Tagen beobachtete er keine Veränderungen, dann aber begannen die Haare auszufallen, und an den kahlen Stellen entwickelte sich eine mässige Nässe, welche nach Applicirung von Ichthyolsalbe verschwand.

Hier war also die Kumulation der Wirkung der Röntgenstrahlen klar demonstrirt. Dass es sich nur um die Wirkung dieser und nicht vielleicht des ganzen elektrischen Stromes handelte, bewies FREUND durch einfache Ableitung der elektrischen Funken in Wasser. Einen ähnlichen Fall beobachtete angeblich auch CROCKER.

Diese Berichte, sowie bestätigende mündliche Mittheilungen meines Collegen Assist. BUKOVSKY, der ähnliche Hautaffection auf der Hand, entstanden durch langes Experimentiren mit Röntgenstrahlen, beobachtet hat, erinnerten mich lebhaft an die bereits vor 10 Jahren gemachten Versuche des schwedischen Oculisten WIDMARK (Beiträge zur Ophthalmologie von Dr. J. WIDMARK. Leipzig, 1891). Diese bezogen sich freilich nicht auf Röntgenstrahlen; der Autor versuchte die Wirkung des Sonnen- und elektrischen Lichtes auf die Haut und das Auge, und zwar richtete er seine Aufmerksamkeit auf die einzelnen Strahlen des in ein Spektrum zertheilten Lichtes. An dieser Stelle können wir uns über das Werk nicht weiter verbreiten und beschränken uns nur auf das Constatiren der Resultate. Der I. Theil befasst sich mit dem Einflusse des Lichtes auf die vorderen Augenmedien. Ein starkes Licht verursacht einen Centralskotom, Atrophie der Netzhaut und der Chorioidea. Nach Einschlagen des Blitzes in der Nähe des Auges folgt oft eine starke Reizung der Bindehaut und der Iris, später bildet sich manchmal sogar Linsentrübung. Bei Schneeblindheit beobachtet man eine ähnliche Reizung verbunden mit Hornhautentzündung, welche auch in Geschwüre ausartet. Bei starker Wirkung des elektrischen Lichtes entsteht Entzündung der Bindehaut und Hyperämie der Iris (die sogenannte Ophthalmia electrica). Dem Autor hat es sich um die Constatirung gehandelt, ob das ganze Licht diese Veränderungen hervorruft, oder ob nur die Strahlen gewisser Lichtquellen diese Eigenschaften besitzen; und da hat er gefunden, dass weder die leuchtenden Strahlen, noch die ultrarothen von grosser Bedeutung sind, dagegen die ultravioletten durch eine Berg-Krystallplatte, welche sie bekanntlich sehr stark durchscheinen lässt, auf das Auge eines Kaninchens concentrirt, Chemose der Bindehaut, das Abschälen des Epithels der Hornhaut und die Reizung der Iris, alles 2 bis 3 Tage andauernd, zur Folge haben. — Weil das elektrische Licht letztgenannte Strahlen am meisten besitzt, sind die Augenentzündungen derjenigen Leute leicht zu begreifen, die dem starken elektrischen Lichte oft ausgesetzt sind, und keine Schutzgläser benützen.[1] Die Beseitigung der schädlichen Wirkung der ultravioletten Strahlen durch den Gebrauch der Schutzgläser erklärt die Undurchdringlichkeit des Glases für die ultravioletten Strahlen.

---

[1] Einen ähnlichen Fall, beobachtet auf der Klinik des Prof. SCHÖBL, beschrieb Dr. MITVALSKÝ in „Časopis lékařů českých“ im Jahre 1889: Ein Theaterarbeiter, bei der electrischen Beleuchtung beschäftigt, erkrankte zweimal durch das Nichtbenützen der grauen Gläser an starker Conjunctivitis, Reizung der Iris und Defecten der Hornhaut.

Nach dem elektrischen Licht kommt, was Reichthum an ultravioletten Strahlen anbelangt, zuerst der Blitz an die Reihe. Das Sonnenlicht hat deren viel weniger, aber auf hohen Bergen, bei niedriger Temperatur, hauptsächlich also in arktischen Gegenden zeigt es deren wieder mehr; dazu tritt deren leichter Abprall durch kleine, staubförmige Körperchen — den Schnee. — Durch diese Thatsachen erklärt man sich die Schneeblindheit, von den Reisenden wiederholt beschrieben, bestehend in starker Reizung der Bindehaut, der Iris und in Erosionen der Hornhaut.

Was die Wirkung der ultravioletten Strahlen auf einzelne Augenmedien anbelangt, beweist Widmark, dass deren die Linse am meisten absorbirt, obgleich sie dadurch nur ausnahmsweise (bei Blitzschlag) leidet.

Der II. Artikel Widmark's ist der Wirkung des Lichtes auf die Haut gewidmet. Es wurde beobachtet, dass der Reflex des Sonnenlichtes von Schneefeldern sogenanntes Erythema solare verursacht, bestehend anfangs aus Röthung der Haut, dann Anschwellung und endlich Abschälung. Aehnliche Veränderungen treten wiederholt bei Leuten auf, die gezwungen sind mit elektrischem Licht zu arbeiten (coup de soleil électrique). Nach Blitzschlag wird das sogenannte Versengen beobachtet: Blasen und Abschälung des Epithels. Durch Versuche bestätigte Widmark, dass wieder nur ultraviolette Strahlen nach Beseitigung aller anderen der Hauptfaktor in diesen Fällen sind.[1]

Die dritte und letzte Abhandlung (in diesem Fache) des Autors bringt die Erwägungen über die Durchlässigkeit der Augenmedien für ultraviolette Strahlen. Schon früher wurde über die Cataracte nach dem Blitzschlag gesprochen, welche gewöhnlich zu den sogenannten traumatischen Formen gezählt wird. Widmark hat mit seinen Experimenten bewiesen, dass auch hier die chemischen ultravioletten Strahlen wirken. Doch ist der Einfluss gegen jenen auf die Bindehaut, Hornhaut, Iris und die Haut ein nur beschränkter, trotzdem die Linse eben die Strahlen sehr stark absorbirt. — Wodurch also sind sie ihr bloss in so geringem Maasse schädlich? Und da stellt der Autor die Hypothese auf, dass die Linse die chemische Energie der ultravioletten Strahlen in eine lichtspendende verwandelt. Denn schon früher wurde beobachtet, dass sie, von diesen Strahlen berührt, fluorescirt. Ein ähnliches Fluoresciren sehen wir unter denselben Verhältnissen auf der Netzhaut, und dadurch vielleicht wieder, in Verbindung mit der Absorption der ultravioletten Strahlen durch die Augenmedien, könnten wir erklären,

---

[1] In die ambulatorische Behandlung der Klinik des Prof. Schöbl kam am 19./III. 1897 ein Maschinist, beschäftigt in einer Bogenlampenfabrik; den dritten Tag bereits fühlte er ein Brennen in den Augen und auf der benachbarten Haut. Constatirt wurde ein Erythem und eine leichte Anschwellung der Augenlider, der Stirnhaut der rechten Seite. Auf der linken Seite war nur ein Theil der Lider behaftet. Die Bindehaut des rechten Auges war gereizt, des linken normal.

dass die Strahlen die Netzhaut so wenig reizen; dieselben sind nämlich unter normalen Verhältnissen unsichtbar.

Bis hierher gelangte WIDMARK. — Soweit ich erforschen konnte, wiederholte nur ein einziger seine Versuche. Dieser war OGNEFF (Pflügers Archiv Bd. 63) und zwar versetzte er Frösche, Tauben und Kaninchen in dieselbe Situation, in welcher ein Arbeiter sich befindet, d. h. er exponirte sie von $^1/_2$ bis 2 m Entfernung einem starken elektrischen Licht, und fand, dass diesen Versuch Kaninchen am schlechtesten vertragen: so entstand Conjunctivitis mucopurulenta, auf der Hornhaut bildeten sich Geschwüre, bis zuweilen die Thiere verendeten. Die mikroskopische Untersuchung ergab hauptsächlich Veränderungen im Kern der Zellen, von der Karyokinese bis zu der Nekrose derselben. Linse und Glaskörper blieben unverändert.

Ich glaube, dass nach Allem die Analogie der Wirkung zwischen ultravioletten Strahlen und Röntgenstrahlen genügend erwiesen ist. In der schon citirten Arbeit BOWLER's wurde auf diesen Umstand auch hingewiesen, und das Bräunen der Haut nach der Schneeblindheit wurde als eine natürliche Waffe gegen den schädlichen Einfluss der ultravioletten Strahlen angeführt; als Folge der Exposition der Röntgenstrahlen wurden ähnliche Pigmentationen beschrieben (DESPAIGNES, DESTOT, FUCHS).

Die Analogie wird begreiflich, wenn wir die Eigenschaften der ultravioletten Strahlen und der Röntgenstrahlen näher untersuchen; beide haben sehr kurze Lichtwellen: ultraviolette Strahlen 100 $\mu\mu$ ($1\ \mu\mu = \frac{1\ \text{mm}}{1\ \text{Million}}$), Röntgenstrahlen sogar nur 14 $\mu\mu$ (FOMM); beide zeichnen sich durch grossen chemischen Einfluss aus; beide fluoresciren unter gewissen Bedingungen, und beide werden von einzelnen Medien bis zu einem gewissen Grad absorbirt, ultraviolette Strahlen stärker als Röntgenstrahlen. Sie sind natürlich untereinander durch gewisse wichtige Eigenschaften verschieden: ultraviolette Strahlen reflectiren von glatten Gegenständen normal, Röntgenstrahlen unregelmässig, diffus; ultraviolette Strahlen brechen sich beim Eintritt in dichtere Medien, Röntgenstrahlen weisen diese Brechung nicht auf; ähnlich verhält es sich mit der Polarisation (Jahrb. d. Naturw. l. c.) Endlich ist Bergkrystall für ultraviolette Strahlen sehr leicht durchdringlich, dagegen für Röntgenstrahlen gar nicht, ultraviolette Strahlen werden durch schwarzes Papier zurückgehalten, Röntgenstrahlen nicht.

So war der Stand der Sache, als ich anfangs Mai d. J., mit der gütigen Erlaubniss der Herrn Prof. STROUHAL, dem ich hiermit meinen ergebensten Dank ausspreche, im physikalischen Institute der böhmischen Universität zu experimentiren begann. Als Object benutzte ich ein Kaninchen, welches, wie aus dem Früheren bereits bekannt ist, gegen die verschiedenen Einflüsse der ultravioletten Strahlen sehr empfindlich ist. Ich war von dem Gedanken durchdrungen, dass Strahlen, welche so mächtig auf die Haut wirken wie Röntgenstrahlen, nicht ohne Einfluss auf die zarten Organe des Auges bleiben können; die Analogie mit ultravioletten Strahlen

hat diese Meinung nur bestätigt. Im Fortschreiten der Arbeit ging ich von folgenden Punkten aus, die ich so weit als möglich erklären wollte:

1. Wenn die Linse Röntgenstrahlen ähnlich wie ultraviolette Strahlen absorbirt, daher für sie undurchdringlich ist, so wird sie vielleicht bei Einwirkung von Röntgenstrahlen eine gewisse Fluorescenz zeigen, ähnlich wie bei ultravioletten Strahlen.

2. Ist die Linse für Röntgenstrahlen undurchdringlich, dann muss sie beim Photographiren mit denselben einen Schatten hinterlassen (wie z. B. der Knochen).

3. Wollte ich sicherstellen, wie weit die Hornhaut und andere Theile des Auges fluoresciren; unter dem Einfluss von ultravioletten Strahlen fluoresciren nämlich: die Hornhaut wenig, die Bindehaut und Iris beinahe gar nicht, die Linse und Netzhaut dagegen sehr stark.

4. Das eigentliche Ziel des Experimentirens war aber nur das Sicherstellen der Wirkung der Röntgenstrahlen auf das Auge, — denn darüber wurde noch nicht systematisch geforscht.

Im Verlauf meiner Arbeit wurde ich durch Herrn Prof. Strouhal auf eine Abhandlung in den Annalen der Physik und Chemie, 1897, Nr. 3„ von G. Brandes und E. Dorn: „Ueber die Sichtbarkeit der Röntgenstrahlen" aufmerksam gemacht. In dieser gediegenen und interessanten Arbeit fand ich einige der vorhergeschickten 4 Punkte bereits gelöst, theils mit meinen Resultaten gänzlich übereinstimmend, theils aber nicht. — Die Autoren prüften zuerst die menschliche Linse auf ihre Durchdringlichkeit für Röntgenstrahlen, und zwar so, dass sie unter allen denkbaren Cautelen: verfinstertes Zimmer u. s. w. das aphakische Auge eines (wegen starker Myopie operirten) Mädchens den Strahlen einer Röntgenlampe aussetzten, — und faktisch empfand die Untersuchte das Gefühl von Licht. Aber als sie, Brandes und Dorn, selbst unter denselben Bedingungen ihre normalen Augen auf die Röntgenlampe richteten, — hatten sie dasselbe Lichtgefühl! Und zwar: fielen die Röntgenstrahlen in der Richtung der Augenaxe, erschien den Untersuchenden ein lichter Kreis an der Peripherie des Gesichtsfeldes, und zwar auf der Temporalseite breiter. — Wurde eine Bleiplatte, den Röntgenstrahlen bekanntlich undurchdringlich, vor den Augen von oben nach unten herumgerückt, entstand das Lichtgefühl unten — und umgekehrt. Wurde dieselbe vor das Auge mit einer 2 mm grossen Oeffnung direct vor die Pupille gestellt, so dass die Strahlen nur durch diese eindringen konnten, entstand kein Lichtgefühl. Wurde die Oeffnung erweitert (auf 4 mm), entwickelte sich Licht. Ebenfalls entstand kein Lichtgefühl im Centrum, wenn in der Mitte von Aluminiumscheiben, die in einer Brilleneinfassung befestigt waren, kleine Bleiplatten angebracht waren (Aluminium ist für Röntgenstrahlen sehr leicht durchdringlich, Blei dagegen nicht). — Weiter wurden photographische Aufnahmen mit Röntgenstrahlen von den ganzen Augen eines Schweines gemacht; ein Schatten der Linse

erschien nicht auf der Platte, offenbar hält also die Linse die Strahlen nicht zurück; mehr werden sie von dem Glaskörper absorbirt, weniger jedoch von der Hornhaut und den anderen Membranen des Auges.

Was die Wirkung der Röntgenstrahlen auf die Netzhaut anbelangt, beweisen die Versuche, dass die Strahlen das Auge ungebrochen durchdringen; das Lichtgefühl kann man nun entweder durch das Fluoresciren der Linse oder der anderen Augenmedien erklären, welches dann die Netzhaut reizt, oder ist dieselbe direct gereizt, — vielleicht selbst fluorescirend, wie bei ultravioletten Strahlen. Das Reizen durch Fluoresciren der vorderen Augenpartien halten die Autoren für ausgeschlossen, denn wurde die Bleiplatte von der Schläfengegend vor das Auge gerückt, so entstand bei der Stellung der Platte, bei welcher der Ciliarkörper und die Linse von den Strahlen noch berührt werden mussten, kein Lichtgefühl. Dass die Linse Röntgenstrahlen durchlässt folgern die Autoren daraus, dass wenn vor das Auge eine Platte mit einer Oeffnung die grösser als 2 mm ist (4 mm), gestellt wird, ein Lichtgefühl entstand, obgleich die Strahlen jedenfalls die Linse durchdringen mussten, da diese 8 mm im Durchmesser besitzt. Endlich wurde noch direct (wieder im verfinstertem Zimmer, bei verdeckter Röntgenlampe u. s. w.) geforscht, ob es möglich wäre, die Spuren der Fluorescenz der einzelnen Augentheile, mit Röntgenstrahlen beleuchtet, zu beweisen: das Resultat war gänzlich negativ. — Ein ähnliches Resultat ergab sich, wenn man den Röntgenstrahlen den Sehpurpur exponirt (von den Augen von Fröschen und Rindern), — die Veränderungen konnten nicht erwiesen werden (wie bereits Fuchs und Kreidl constatirt haben).

Nach diesen Berichten wäre die Frage von der Durchdringlichkeit der Linse für Röntgenstrahlen positiv gelöst, es wäre daher um eine Analogie mit ultravioletten Strahlen weniger; wir werden uns aber später überzeugen, dass diese Schlussfolgerungen nicht ganz unanfechtbar sind.

(Schluss folgt.)

Klinische Beobachtungen.

Iridotomie bei Verschluss der Pupille durch totale Verwachsung mit einer Hornhautnarbe.

Von Dr. Stoewer in Bochum.

Während über die operative Behandlung des durch plastische Iridocyclitis — besonders nach Cataract-Extraction — entstandenen Pupillarverschlusses seit dem Graefe'schen Vorschlag der Iridotomie eine reiche Literatur entstanden ist, findet man wenig über die Fälle, in denen die Pupille durch Verwachsung des ganzen Sphincterrandes mit einer Hornhautnarbe zum Verschluss gelangt ist.

Es mag dies darin seinen Grund haben, dass derartige Augen in Folge der pathologischen Veränderung des ernährenden Flüssigkeitsstromes meist über-

haupt functionell zu Grunde gehen, und eine auf Hebung der specifischen Function des Auges gerichtete Operation daher unnöthig erscheint.

Dass aber ausnahmsweise eine wesentliche Beeinträchtigung in der Ernährung der wichtigen Theile des Augapfels trotz eines derartigen Pupillarverschlusses auch längere Jahre ausbleiben kann, das lehrte mich folgender Fall:

Anfang Februar 1896 wurde in meine Sprechstunde der 15jährige Ludw. L. von seiner Mutter geführt mit der Angabe, dass der Knabe seit 7 Jahren auf beiden Augen erblindet sei. Als Ursache der Erblindung wurden Hornhautgeschwüre angegeben, derentwegen L. monatelang in einem Krankenhause in Behandlung gewesen sei.

Die Untersuchung der Augen des für sein Alter kräftig entwickelten und sonst gesunden Knaben ergab Folgendes:

Rechtes Auge: Lidbindehaut mässig geröthet. Gefässe der Bindehaut des Apfels etwas stärker wie in der Norm gefüllt. Das obere Drittel der Hornhautperipherie in einer Breite von ca. 3 mm weisslich undurchsichtig, aber glänzend und glatt. Die übrige Hornhaut glänzend und klar durchsichtig.

Vordere Kammer flach. Die etwas atrophische grünliche Iris zieht straff von ihrem unteren und seitlichen Ciliar-Ansatz in die weisse Narbe im oberen Hornhautgebiet. Von Pupille nirgends etwas zu sehen.

$S = \frac{1}{\infty}$. Localisation auch für niedrigste Flamme gut.

Tonus etwas herabgesetzt.

Auf dem linken Auge waren fast identische Verhältnisse vorhanden. Nur die Narbe der oberen Hornhautpartie ein wenig schmaler.

Nach energischer Atropinisirung war — auch bei genauster Lupenbetrachtung — beiderseits keine Aenderung in dem Verhalten der Iris zur Hornhautnarbe wahrzunehmen.

Es handelte sich demnach um Leucome, mit denen der Pupillarrand der Iris in toto verwachsen war.

Da die Oberfläche der Leucome durchaus der normalen Wölbung der Hornhäute entsprach, so ist es — bez. der Entstehung des jetzigen Befundes — wahrscheinlich, dass bei dem früher offenbar vorhandenen ulcerirenden Hornhautprocess nach der Perforation die prolabirten oberen Iristheile abgetragen wurden. Dann aber dürfte die Hornhautulceration weiter fortgeschritten und schliesslich der ganze noch vorhandene Pupillarrand in die Perforationsstelle und später in die Narbe einbezogen sein.

Der Augenhintergrund musste nach dem Resultat der Functionsprüfung für normal gehalten werden.

Nicht zu entscheiden war die Frage, ob die vielleicht getrübte Linse im Auge vorhanden sei oder nicht. Nach Ausdehnung und Art des Leucoma adhaerens war beides möglich. Die Tiefenverhältnisse der vorderen Kammer aber waren für die Diagnose nicht verwerthbar, weil die Iris als Vorhang zwischen oberem Hornhautdrittel und unterem und seitlichem Ciliaransatz festgehalten wurde.

Der Fall erweckte zunächst Interesse dadurch, dass bei völligem Verschluss der Pupille sich 7 Jahre lang Lichtsinn und Localisation normal erhalten hatten. Freilich musste die Frage entstehen, ob nicht doch irgendwo eine Communication zwischen vorderer und hinterer Kammer bestand, entweder durch das atrophische Irisgewebe oder durch eine kleine nicht verwachsene Stelle am Sphincter. Nachweisen liess sich derartiges aber auch bei genauster Lupenuntersuchung nicht.

Das grössere practische Interesse bot die Möglichkeit eines therapeutischen Eingriffes.

Es musste versucht werden, für das einfallende Licht eine Oeffnung in der Iris herzustellen. Im günstigen Falle konnte dies genügen; im ungünstigen konnte die getrübte Linse dem Licht weitere Hindernisse in den Weg legen.

Als Operationsverfahren war die gewöhnliche Iridectomie selbstverständlich ausgeschlossen.

Die einfache Iridotomie — quere Durchschneidung der Iris mit Schmal- oder Sichelmesser — schien auch unthunlich. Im Falle des Vorhandenseins der Linse hätte sich bei diesem Eingriff eine Verletzung der Linsenkapsel kaum vermeiden lassen, und die hinter der Iris dann erfolgende Linsenquellung wäre leicht deletär für das Auge geworden.

Es wurde daher am 11. Februar 1896 — in Narkose, um einen event. Glaskörperprolaps so gering wie möglich zu machen — mit dem Gräfe'schen Schmalmesser ein Schnitt unten an der Corneo-Scleralgrenze des rechten Auges angelegt, der zwar flach, aber doch sogleich die Irisperipherie mit durchtrennte und ca. $^1/_5$ der Hornhautperipherie betraf. Glaskörperprolaps trat nicht ein, doch liess sich auch nichts von getrübter oder ungetrübter Linsensubstanz erkennen. Dann Excision eines Dreiecks aus der Iris mit der Wecker'schen Scheere. Es entstand eine 3—4 mm lange, bei der vorhandenen Tagesbeleuchtung schwarze Lücke in der Iris. Die Wundränder lagen gut.

Binoculus. Bettruhe.

Die Heilung der Wunde ging in den ersten Tagen gut von statten; aber bei der ersten genauen seitlichen Beleuchtung erschien ein grauer Reflex in der neu gebildeten Pupille. Rother Augenhintergrund liess sich bei Durchleuchtung nicht erhalten. Leichte graue Trübung der unteren Hornhautperipherie war am 3. Tage erkennbar. Handbewegung wurde an diesem Tage in 30 cm Entfernung richtig angegeben.

Allmählich nahm die Trübung im unteren Hornhautbereich zu und die Irislücke wurde durch neu gebildete graue Massen verlegt. Die Injection des Bulbus blieb dabei mässig. Schmerzen auf Druck traten nicht ein.

Nach 3 Wochen war die Pupille wieder vollständig verschlossen, die Operation also als erfolglos anzusehen.

Trotzdem wurde am 13. März 1896 ein ähnlicher Eingriff am linken Auge des Pat. vorgenommen.

Die Ueberlegungen über die Art der Operation mussten im Allgemeinen dieselben bleiben, wie am 11. Februar. Nur glaubte ich den ersten Schnitt etwas ausgiebiger machen zu müssen, um, wenn nöthig, die Extraction der durchsichtigen oder getrübten Linse sofort vornehmen zu können. Ferner schien es zweckmässiger, die Spitze des Schmalmessers sofort tiefer in den Glaskörper zu führen, um sicher etwa vorhandene Schwarten zu durchtrennen. War es doch in hohem Grade wahrscheinlich, dass in der Tiefe stehengebliebene Bindegewebsmassen die Grundlage für die Neubildung des Pupillarexsudats nach der Operation des rechten Auges und damit für das Misslingen der ganzen Operation gebildet hatten.

Demgemäss wurde nun der erste Schnitt geführt und unten $^1/_3$ der Hornhautperipherie von der Sclera und der Iris von ihrem Ciliaransatz abgetrennt. Mässige Menge klaren Glaskörpers entleerte sich. Nun wurde mit scharfen Scheerenschnitten ein möglichst grosses Stück aus der Iris excidirt, so dass eine quadratische Oeffnung von 4—5 mm Seitenlängen entstand. Auch hierbei ging etwas Glaskörper verloren. Abtragung des vorliegenden Glaskörpers

mit einem Scheerenschlag. Trotzdem ziemlich starkes Klaffen der Wundränder. Pupille auch bei seitlicher Beleuchtung schwarz. Binoculus. Bettruhe.

Das excidirte Irisstück war nicht wesentlich verdickt.

Beim Verbandwechsel nach 2 Tagen: Ziemlich starke episclerale Injection. Wunde geschlossen.

Mässiger Bluterguss in der vorderen Kammer.

Die Heilung verlief dann im Allgemeinen weiter günstig. Als pathologisch war zu bemerken: Leichte graue Trübung des Wundrandes der Hornhaut und bräunlicher Schleier in der neuen Pupille als Residuum des Hyphäma.

Am 27. März, dem Tage der Entlassung des Kranken aus der Klinik, wurde notirt: Leichte episclerale Injection. Unterer Hornhautrand ca. 1 mm breit grau getrübt aber glänzend. Vordere Kammer flach. In der viereckigen Pupille ein bräunliches Häutchen. Ophthalmoskopisch rothes Licht, aber keine Einzelheiten des Augenhintergrundes zu erkennen. Tonus wie vor der Operation etwas herabgesetzt.

Farbensinn, Gesichtsfeld normal. Handbewegung ca. 1 m Entfernung präcise wahrgenommen, aber kein Formsinn.

Während der nächsten Wochen schritt die Hornhauttrübung noch etwas central fort, blieb dann aber unverändert.

Am 3. Juni war die Injection des Auges wie vor der Operation. Der untere Hornhautrand ca. 1,5 mm breit grau undurchsichtig, ca. 1 mm oberhalb ganz geringe wolkige Trübung. Die oberen $^2/_3$ der künstlichen Pupille bei gewöhnlicher wie seitlicher Beleuchtung gut zu erkennen. Die Einzelheiten der Pupille, des Augenhintergrundes, der Functionen wie am 27. März.

Es wurde nun, um die optischen Verhältnisse so günstig wie möglich zu gestalten, die Discission der Pupillarmembran mit einer Nadel vorgenommen. Der Eingriff wurde sehr gut vertragen. Am 7. Juni zeigte sich bei seitlicher Beleuchtung die Pupille oben absolut schwarz. Ophthalmoskopisch liess sich zum ersten Male die Papille erkennen. Diese wie der übrige wahrnehmbare Augenhintergrund normal.

Aber trotzdem fehlte der Formsinn weiter.

Bei dem normalen Resultat der ophthalmoskopischen Untersuchung und der Erhaltung von Farbensinn und Gesichtsfeld konnte indess die Prognose für den weiteren Verlauf günstig gestellt werden.

Es musste angenommen werden, dass entweder das Sehcentrum während der 7jährigen Blindheit die Erinnerung an die früheren Gesichtseindrücke verloren hatte oder aber — selbst wenn die Erinnerungsbilder im Gehirn noch hafteten — dass die jetzigen Bilder wegen der so sehr viel ungünstigeren optischen Verhältnisse in zu veränderter Gestalt dem Centralorgan übermittelt wurden, um mit den alten Eindrücken identificirt zu werden. Wie man sich aber den intimeren Vorgang auch denken mochte, praktisch handelte es sich darum, den Patienten das Sehen wieder erlernen zu lassen.

Optisch wurden die Bedingungen dazu durch Verwendung eines Convexglases von 8 D. noch gebessert.

Es gelang dann wirklich ganz allmählich den Formsinn zu wecken.

Noch im Laufe des vergangenen Sommers wurden gröbere Gegenstände wie ein Buch, Stock und Aehnliches nach häufiger Identificirung mittelst des Tastsinns durch das Auge allein mit Sicherheit in nächster Nähe erkannt. Im Herbst 1896 wurde die Fingerzahl in ca. 30 cm Entfernung wahrgenommen und jetzt, Anfang Mai 1897 ist das Erkennungsvermögen soweit gestiegen, dass die Zahl der Finger in 1,5 m präcise, wenn auch etwas langsam, genannt wird.

Der äussere Zustand des Auges, die künstliche Pupille, der Augenhintergrund sind seit Mitte Juni vorigen Jahres — also fast ein Jahr hindurch — unverändert geblieben. Es dürfte daher die Hoffnung berechtigt sein, dass die Pupille sich auch in Zukunft ihrem Zweck entsprechend halten wird.

Die Sehschärfe wird wahrscheinlich noch wesentlich steigen; wie weit, das lässt sich freilich schwer sagen. Ich glaube aber, dass der Patient, der schon jetzt sich in seinen gewohnten Verhältnissen selbständig bewegen kann und z. B. sich aus seinem benachbarten Heimathsdorf allein in meine Wohnung findet, so weit kommt, dass er auch in fremder Umgebung sich allein orientiren kann und zu grober Arbeit fähig wird.


Das rechte Auge ist allmählich etwas geschrumpft. Dem rectus inferior entsprechend zeigt sich eine leichte Furche der Sclera. Der Tonus ist — 1 bis 2. Noch ist Localisation für mittlere Flamme vorhanden. Es scheint aber, als ob die durch den erfolglosen operativen Eingriff wieder angefachten entzündlichen Processe schliesslich zur völligen Phthisis bulbi führen werden.

Neue Instrumente, Medicamente etc.

Discissionsmesser.

Von Dr. Eduard Zirm in Olmütz.

Zur Discission der Linsenkapsel und des Nachstars möchte ich das seit einiger Zeit von mir verwendete Messerchen empfehlen, welches mir die Vortheile der Nadel und des jetzt häufig zu Discissionen verwendeten Starmessers zu vereinigen scheint.[1] Dasselbe ist auch aus der Vereinigung dieser beiden Instrumente entstanden, indem es von der Nadel nach Rosas den drehrunden dünnen, gegen den Griff allmählich sich verstärkenden Schaft, von dem Graefe'schen Messer die Spitze mit einem $3^1/_2$ mm langen Theil der Schneide hat.



Durch letztere entsteht eine gleichbeschaffene lineare Wunde der Hornhaut, wie bei Verwendung des Starmessers zur Discission; der konische Schaft ermöglicht eine grössere Excursionsfähigkeit, insbesondere Drehbarkeit des Instruments. Dabei leistet die genügend lange Schneide dasselbe, wie das ganze Starmesser, dessen Verwendung vor Allem den Nachtheil einer geringeren Bewegungsfreiheit hat. Eine Zerrung der zu durchschneidenden Membran und der Iris lässt sich hierbei ebenso gut vermeiden, wie beim Starmesser, ebenso Glaskörpervorfall in die spaltförmige, sich sofort wieder schliessende Wunde.

Als Einstich empfiehlt sich der Hornhautrand mit parallel zur Iris gehaltener Fläche des Messers. Von dieser peripheren Einstichstelle als Hypomochlion aus ergiebt sich die grösste Bewegungsfreiheit. Ich wählte sowohl zur Discission der Linse (auch bei der Myopie-Operation), als auch des Nachstars gewöhnlich die Stelle, wo der horizontale Meridian den äussern Limbus berührt. Auch wenn das Messerchen im Auge gedreht wurde, führte ich es immer in derselben wieder aus, wie beim Einstiche (kurz, nach Art des Graefe'schen Messers beim Lappenschnitt). Gewöhnlich floss nur ein geringer Theil Kammerwassers ab, Glaskörper fiel mir bisher niemals in die Wunde vor.

[1] Erhältlich bei Instrumentenmacher Thürrigl, Wien IX, Schwarzspanierstr. 15.

Unser Büchertisch.

Neue Bücher.

1. Hermann von Helmholtz. Gedächtnissrede von Emil du Bois-Reymond. Leipzig, Veit & Comp., 1897.

2. Der Bau und das ophthalmoskopische Aussehen der Chorioidea, von Dr. R. Greeff, Privatdocent an der Univ. Berlin. 1 Tafel in Folio und 2 Tafeln in Octav mit Text. (Augenärztliche Unterrichts-Tafeln von Prof. Hugo Magnus. XII.) Breslau, J. H. Kern, 1897.

Der schematische Durchschnitt durch die Aderhaut ist für den Unterricht recht bequem, die drei Hintergrundsbilder bilden ein werthvolles Seitenstück zu der berühmten Tafel aus Jäger's kleinem Atlas.

3. Compendium der Augenheilkunde. Ein Vademecum für Studirende und Aerzte von Dr. Friedrich Hersing, kaiserl. Sanitätsrath, Augenarzt am Bürgerspital zu Mülhausen i. E. Achte Auflage mit 84 in den Text gedruckten Holzschnitten. Stuttgart, F. Enke, 1897.

Fuchs, Schmidt-Rimpler und Schweigger haben es bisher nur bis zur sechsten Auflage gebracht. Das Büchlein von Hersing ist trotz seines geringen Umfanges von 300 Seiten recht vollständig und den Anfängern zu empfehlen.

4. Maladies de l'oeil (Extrait du Traité de Chirurgie, T. V), par le Docteur Albert Terson, Chef de Clinique opht. à la faculté d. M. de Paris (Hôtel-Dieu). 327 Seiten. Paris, Baillière, 1897.

Ein interessantes Werk mit vielen Abbildungen; es betrachtet die Augenleiden hauptsächlich vom chirurgischen Standpunkt und hat darum den Refractionsstörungen und Augengrunds-Veränderungen nur geringen Raum zugemessen. Sehr gründlich ist die Star-Operation abgehandelt.

5. Atlas und Grundriss der Ophthalmoskopie und ophthalmoskopischen Diagnostik. Mit 138 farbigen und 7 schwarzen Abbildungen von Prof. Dr. O. Haab in Zürich. Zweite, stark vermehrte Auflage. München, J. F. Lehmann, 1897.

Wegen seiner Billigkeit und Vollständigkeit den Studenten und Aerzten am meisten von allen ophthalmoskopischen Atlanten zu empfehlen. Die neue Auflage enthält auch brauchbare anatomische Abbildungen. H.

Gesellschaftsberichte.

Société belge d'ophtalmologie in Brüssel.

Zweite Sitzung am 24. April 1897.

1. Benoit (Lüttich) hielt einen Vortrag „Ueber die Bedeutung des Kammerwassers bei endogenen Infectionen der Iris". Nicht die Iris sondert das Kammerwasser ab, sondern das Epithel des Ciliarkörpers im Sinne Nicati's. Die Iris absorbirt das Kammerwasser durch die von Fuchs beschriebenen Krypten. Bei Syphilis, Tuberculose, Rheumatismus etc. gehen die Toxine und eventuell Mikroorganismen durch die Gefässe des Ciliarkörpers in das Kammerwasser und kommen durch die Krypten zum Irisgewebe. Man sieht auch die syphilitischen und die

tuberculösen Knötchen gerade an den Stellen, wo sich die Krypten befinden, d. h. hart am Pupillarrande oder an der äusseren Iris-Peripherie. So erklärt sich auch durch Verengerung der Krypten die günstige Wirkung der Mydriatica bei Regenbogenhaut-Entzündungen. Vortr. hat Präparate ausgestellt, wo man Eiterzellen in einer Krypte gelagert sieht, ohne dass die Iris entzündet ist; die Eiterkörperchen können daher nicht von ihr herstammen. Ausserdem beobachtete er, dass die Resorption von Eiter oder Blut viel schneller geschehe in Augen mit ganzer Iris, als in solchen, wo durch Iridectomie ein Colobom entstanden war.

Venneman (Löwen) hat bei Panophthalmitis und Glaucoma haemorrhagicum enucleïrt und in den Augen keine Krypten auffinden können; er glaubt nicht an deren Vorhandensein in der Iris. Er präparirte mittelst Argent. nitr.

Pergens (Brüssel) hat die Iriskrypten häufig gesehen, und in einem Buphthalmusfalle diese sogar bedeutend vergrössert gefunden; es sah aus, als ob sie Lymphgefässen begegneten, welche zum Ciliarkörper zogen. Eines der von Benoit ausgestellten Präparate geht gerade durch eine Krypte.

Nuël (Lüttich) bemerkt, dass Argentum nitricum nicht das richtige Mittel sei, um die Krypten zu erkennen; bei Panophthalmitis können möglicher Weise die Krypten geschlossen bleiben. Wenn abnorme Druckverhältnisse vorliegen, kann sich die Sache, mit Hinsicht auf die Function der Krypten, auch wohl anders gestalten, als unter gewöhnlichen Verhältnissen.

J. Coppez (Brüssel) ist der Meinung, dass die Krypten Kunstproducte[1] seien, von der Präparation herrührend; er gesteht jedoch, dass bei traumatischer Aniridie die Blutresorption äusserst langsam vorgehe.

2. van Duyse (Gent) und Moyart (Celles) sprachen über „Meningoencephalocele der Orbita" mit Vorstellung des betreffenden kleinen Kindes. Als dasselbe 6 Wochen alt war, wurde es zum Arzte geführt; die Geburt war schwer gewesen und mit Anwendung der Zange geschehen. Am linken Auge, obeninnen, war die Geschwulst, hart, nicht fluctuirend, nicht zusammendrückbar. Man dachte an Hämatom, jedoch war keine Ecchymose der Augenlider oder der Bindehaut vorhanden gewesen; eine Dermoidcyste von der Grösse bei solchem kleinen Kinde war nicht wahrscheinlich; ein Angiom war wegen der Abwesenheit von Geräuschen und der Unmöglichkeit, durch Druck eine Verkleinerung der Geschwulst hervorzubringen, ebenfalls auszuschliessen. Als das Kind 12 Wochen alt war, entstand Chemosis, Hornhauttrübung, und man dachte an congenitales Sarcoma. Bei der Operation zeigten sich zwei Geschwülste: die eine, olivengross, wurde exstirpirt; man erkannte bei der Incision, dass eine wie Cerebrospinalflüssigkeit aussehende Masse ausfloss. Die mikroskopische Untersuchung gab aussen eine fibröse Schicht (Dura mater), dann eine Gefässschicht (Arachnoidea), endlich eine cerebroide mit Ependym-, Nerven- und Neurogliazellen. Der zweite Tumor war erbsengross; bei der Punction kamen jedoch 4—5 ccm Flüssigkeit heraus, so dass es sicher ist, dass dieser Tumor mit der Cerebralhöhle in Verbindung steht, was mit dem ersten Tumor nicht der Fall war. Der erbsengrosse Tumor wurde daher nicht operirt; seit 3 Monaten vergrössert er sich.

Venneman würde den Fall sicher operiren und allenfalls eine Sacro-Lumbarpunction ausführen, damit der Tumor eventuell zusammenfallen möchte.

J. Coppez findet, dass die Diagnose van Duyse's nicht richtig sei; bei Compression des Tumors sollte man, wenn dieser mit der Hirnflüssigkeit in Verbindung stände, doch Convulsionen auslösen, was nicht geschieht; nach ihm

[1] Mit der Lupe sieht man sie sehr deutlich in der lebenden Iris. H.

handelt es sich um Cysten des Opticus, welche nach vier, fünf Operationen doch wieder recidiviren.

van Duyse erwidert, dass hier nichts recidivirte, sondern nur das stehengelassene Noli me tangere weitergewachsen ist; der histologische Befund sichere die Diagnose übrigens vollkommen.

Pergens, in Hinsicht auf eine Operation, fragt, wie van Duyse die Prognose stellen würde bei Nicht-Intervention.

van Duyse glaubt, dass der Tumor wachsen, durchbrechen und Exitus eintreten wird.

J. Coppez wird dann um so mehr zur Operation neigen.

3. Moyart und van Duyse stellten noch eine junge Frau vor mit Varicen der Venae ophthalmicae des linken Auges. Das betreffende Auge ist etwas hervorgetrieben; biegt sie den Kopf nur eine halbe Minute nach unten, so ist die Hervortreibung viel stärker, es ist dann Ptosis des oberen Lides und Parese der äusseren Augenmuskeln vorhanden. Ausserdem ist das Auge auf einige Secunden erblindet, ohne dass ophthalmoskopisch etwas zu bemerken ist. In ganz kurzer Zeit kehrt Alles wieder in den vorigen Zustand zurück. Es sind keine subjectiven oder objectiven Geräusche zu bemerken. Durch Compression der Jugularvenen entstehen ähnliche Zustände, wie soeben beschrieben.

4. Rogman (Gent) stellte einen „Mann mit Linsencolobom" vor. Der Pat. hat am linken Auge oben ein geradliniges Coloboma ohne Zonularfasern; nach oben-aussen sind die Fasern zu sehen; die Linse hat dort an ihren Ansätzen mehrere Hervorragungen. Ausserdem ist Cataracta zonularis vorhanden, sowie Linsenectopie; auch die Iris ist subnormal entwickelt. V $^5/_{20}$, liest Sn 0,8 in 30 cm. Früher hatte Pat. am rechten Auge die Linse in den Glaskörper luxirt bekommen durch ein mässiges Trauma; wahrscheinlich war dort auch die Anheftung der Linse nicht normal.

5. J. Coppez (Brüssel) zeigte ein junges Mädchen, bei welchem eine „Ptosis-Operation nach Gillet de Grandmont" vorgenommen war; zu gleicher Zeit wurde ein Strabismus convergens des betroffenen linken Auges operirt. Das Resultat war sehr zufriedenstellend.

Venneman glaubt, dass das Resultat wesentlich der Tenotomie zuzuschreiben ist; wenn nur die Ptosis operirt wird, kommen in ähnlichen Fällen leicht Recidive zu Stande, da das schielende Auge häufig geschlossen wird, um die Doppelbilder zu unterdrücken.

6. Lebrun de Brabant (Brüssel) theilt einen Fall von „alternirender Ptosis" mit. Es handelt sich um ein junges Mädchen, welches beiderseits vollkommen normale Augen besitzt, in jeder Hinsicht; nur können nicht die beiden Oberlider gleichzeitig geöffnet werden; wohl jedes für sich, ohne dass ein Vorzug seitens des Mädchens für das eine oder das andere Auge zu bemerken ist. Der Zustand ist angeboren; trotz aller Uebungen ist der Zustand stationär geblieben. Die Mutter leidet an beiderseitiger Opticusatrophie.

J. Coppez glaubt, dass der Zustand ähnlich sei demjenigen gewisser Schielenden, wo nur das eine Auge dem Finger folgt, während das andere unbeweglich bleibt.

Pergens ist der Ansicht, dass nur ein angeborener Fehler im Associationsbewegungscentrum den seltenen Zustand zu erklären vermag.

7. H. Coppez (Brüssel) zeigte dann einen Fall von „orbitalem Sarcom" bei einem 19jähr. Mädchen. Der Tumor war vor 26 Monaten bemerkt; nach Angabe der Pat. war der Tumor entstanden nach einem Schlage in dem oberen

äusseren Bezirke des linken Auges; die Orbita wurde ausgeleert. Das Sarcom war kleinzellig; gleich folgte ein Recidiv. Jetzt ist der Tumor zweifaustgross. Pat. sieht blühend aus; vor 6 Monaten entstand rechts Papillitis optica, welche, während hinter dem Ohre Collodium cantharidatum gepinselt wurde, zurückging.

8. Bullot (Brüssel) zeigte eine sehr schöne Folge von ihm dargestellter Injectionspräparate, Retina, Iris etc. des Menschen und verschiedener Thiere betreffend.

Mehrere Vorträge konnten wegen der vorgerückten Zeit nicht abgehalten werden. Pergens.

Journal-Uebersicht.

I. Zehender's klinische Monatsblätter für Augenheilkunde. 1897. April.

1) **Kritische Bemerkungen zu den hyperbolischen Gläsern**, von Th. Lohnstein.

Verf. weist nach, dass eine hyperboloidisch gestaltete Hornhaut auch nicht annähernd durch hyperbolisch geschliffene Gläser corrigirt wird.

---

2) **Ueber einen Fall von erworbenem Hornhaut-Astigmatismus von 32 D**, von H. Aschheim.

Auf dem rechten Auge einer 25jähr. Patientin fand sich, abgesehen von einigen zarten Hornhautflecken im horizontalen Meridian, aussen und innen am Sclerallimbus eine stark cystoide, adhärente Hornhautnarbe, die mit der Iris in ausgedehnter Verbindung stand, so dass die Pupille zu einem queren Spalt verzogen war. In Folge dessen war die Hornhaut im horizontalen Meridian abgeflacht und hatte das Aussehen eines Convexcylinders. Vermittelst des Javal'schen Ophthalmometers liess sich nachweisen, dass der Brechungsgrad im horizontalen Meridian 19 D, im verticalen 51 D betrug, also ein regelmässiger Astigmatismus von 32 D bestand.

---

3) **Holocaïn, ein neues Anaestheticum**, von R. Heinz und C. Schlösser.

Holocaïn ist das von N. Täuber dargestellte salzsaure p-Diäthoxyäthenyldiphenylamidin. Dasselbe in einer 0,5—0,8 % Lösung in das Auge eingeträufelt genügt zur Hervorrufung einer vollkommenen Anästhesie. Das Mittel ruft meistens eine mässig brennende Entzündung hervor, welche aber nach 30 bis 40 Secunden aufhört; mit dem Aufhören dieser Empfindung beginnt die Analgesie bezw. die Anästhesie. Dieselbe dauert bei 0,5 % Lösung 5—8 Minuten, bei 1 % Lösung mindestens 10 Minuten. Gegenüber dem Cocaïn hat das Holocaïn den Vorzug, dass es antiseptische Eigenschaften hat, dass die Wirkung rascher ist und dadurch verringerte Gefahr einer Corneallläsion besteht, und dass es von jeder Nachwirkung frei ist.

---

4) **Hydrodiaskop und Contactglas**, von E. Fick.

---

5) **Erwiderung hierauf**, von Th. Lohnstein.

Mai.

1) **Zur Iristuberculose**, von E. Ammann.

Verf. berichtet über zwei Fälle von Iristuberculose. Der erste Fall betraf einen 13jähr. Knaben. An der Iris des linken Auges fanden sich unter dem

oberen temporalen Cornealrande zwei flache, grauliche Knötchen. In dem angrenzenden Theil der Sclera macht sich eine flache röthliche Hervorwölbung bemerkbar. Ausserdem bestehen reichliche hintere Synechien und diffuse Glaskörpertrübungen. Subconjunctivale Injectionen von Jodoformvaselin, sowie Jodoformeinführung in die vordere Kammer hatten keinen wesentlichen Erfolg. Da die Sclera an der oben genannten Stelle sich noch mehr hervorwölbte, wurde zur Enucleation geschritten. An der Stelle der Hervorwölbung fand sich ein weisslich gefärbter Tumor von tuberculösem Charakter, der die Gegend des Corpus ciliare und der angrenzenden Iris und Chorioidea einnahm. — Einem 56 Jahre alten Manne musste wegen Fungus tuberculosus das rechte Bein über dem Kniegelenk amputirt werden. Nach 3 Wochen entzündete sich das rechte Auge. In der vorderen Kammer fand sich ein fibrinös-eitriges Exsudat, das nach oben höckerig begrenzt war. Dasselbe vermehrte sich mit der Zeit so, dass es die ganze vordere Kammer einnahm. In der unebenen getrübten Cornea entwickelte sich ringsum ein schmaler Randpannus. Oberhalb der Cornea waren über dem Rande zwei neue gelbe Knötchen entstanden. Der Bulbus wurde nun enucleïrt. Es handelte sich auch hier um einen Fall von Iristuberculose. Durch Impfungen von dem Exsudat der Vorderkammer beim Kaninchen und Meerschweinchen konnte ebenfalls der tuberculöse Charakter der Affection nachgewiesen werden.

---

2) Zur Histologie des Trachoms, von L. Pick II.

---

3) Ueber Holocaïn, von Dr. Winselmann.

Verf. berichtet über eine doppelseitige Tenotomie, wo in das rechte Auge eine 1 % Holocaïnlösung und in das linke Auge eine 3 % Cocaïnlösung eingeträufelt wurde. An dem rechten Auge war die Blutung, sowie der Schmerz geringer. Bei Holocaïn blieb die Weite der Pupille unverändert und die Accommodation unbeeinflusst; auch die nach Cocaïngebrauch häufige Austrocknung der Hornhautoberfläche und Abschilferung des Epithels wurde nie beobachtet.

---

4) „Holocaïn", ein neues Anaestheticum, von Dr. Hirschfeld.

---

5) Syphilitische Infiltration der Conjunctiva bulbi, von Dr. Elschnig.

Verf. beobachtete am linken Auge eines 29jährigen Menschen eine sulzige Infiltration der Conjunctiva bulbi in ihrer ganzen Ausdehnung, dieselbe war gleichmässig gelbroth gefärbt, überragte am Limbus conjunctivae corneae wallartig die Cornea und war normal scharf gegen diese abgegrenzt. Die infiltrirte Bindehaut besass eine völlig glatte Oberfläche, war glänzend und gespannt, auf der Sclera kaum verschieblich und undurchsichtig. Die Cornea war völlig intact. Nach einer Functionscur bildete sich die sulzige Infiltration der Bindehaut schnell zurück.

---

6) Ein Fall von acuter einseitiger reiner Cyclitis, von C. S. Lechner.

An einem mit einer Macula corneae behafteten Auge trat eine intensive pericorneale Injection auf, die kreisrunde Iris reagirte prompt, auf der ganzen hinteren Hornhautfläche verbreitet finden sich deutliche Niederschläge von intensiv weisser Farbe; sonst waren keine Abnormitäten an dem Auge vorhanden. Die Behandlung bestand in Atropineinträufelung und Natron salicyl. innerlich. Nach 6—7 Wochen war das Auge wieder vollständig in Ordnung. Es handelte sich um einen Fall von acuter Cyclitis, der weder mit Iritis, noch Chorioiditis verbunden war.

Juni.

1) **Ueber die Verwendung Thiersch'scher Hautläppchen bei der Pterygium-Operation,** von J. C. Hotz.

Verf. präparirt den cornealen Theil des Pterygium sorgfältig und glatt bis zum Hornhautrand ab; sodann durchschneidet er die straffen Bindegewebsfasern, welche die Conjunctivalfalten des Pterygiums an der Sclera festhalten, subconjunctival durch flache Messerzüge. Die Conjunctiva zieht sich darnach vom Hornhautrand zurück und die Sclera liegt auf eine grössere Strecke bloss. Alsdann bedeckt er nicht die ganze Wunde, sondern nur einen kleinen Theil derselben, nahe dem Hornhautrande, mit einem Hautläppchen, welches der Haut hinter dem Ohr entnommen wird.

---

2) **Die Continuität des Gesichtsfeldes,** von Dr. Hallervorden.

---

3) **Ueber die chronische Diplobacillen-Conjunctivitis,** von A. Peters.

Verf. bespricht die früher von Morax und später von Axenfeld nachgewiesene Diplobacillen-Conjunctivitis. Er hat 120 Fälle beobachtet und konnte die Mikroorganismen nachweisen. Dieselben finden sich stets in reichlicher Menge in dem Secrete, welches sich in den Lidwinkeln anhäuft. Sie liegen frei, zuweilen zu grossen Klumpen angehäuft, öfters besonders reichlich mit Epithelien zusammen. Sie entfärben sich nach Gram, haben keine Kapsel und liegen fast stets zu zweien in der Längsrichtung an einander, am nächsten stehen sie der Gruppe der Friedländer'schen Pneumobacillen. Die Erkrankung tritt fast ausnahmslos doppelseitig auf. Der Beginn ist ein ganz milder, die Augenlider sind Morgens verklebt, tagsüber besteht leichtes Brennen, in den Lidwinkeln treten graue Secretballen auf und Flocken im Conjunctivalsack. Die Lidränder können leicht ödematös werden, es besteht eine ausgesprochene Hyperämie der Haut an den Commissuren; die Conjunctiva ist in der Nähe dieser Stellen, besonders in der Carunkelgegend, lebhaft geröthet, während die Tarsalschleimhaut nur in mässigem Grade injicirt erscheint und die Conjunctiva bulbi fast nie erheblich betheiligt ist. Die Erkrankung befällt Kinder wie Erwachsene.

---

4) **Bindehaut- und Hornhautentzündung in Folge von Verletzung des Auges durch eine behaarte Raupe,** von A. Natanson.

Bei einem 20jähr. Fräulein, dem eine behaarte Raupe in das rechte Auge geworfen worden war, trat Schwellung der Lider, Lichtscheu, Schwellung der Conjunctiva palpebrarum, Hyperämie der Conjunctiva bulbi, pericorneale Injection und ein oberflächlicher Substanzverlust der Cornea auf. Allmählich zeigte die Cornea eine zarte Trübung, und es zeigten sich vorübergehend stecknadelkopfgrosse Bläschen. Später traten auch Knötchen von Mohnkorngrösse und röthlich gelber Farbe auf der Conjunctiva unter Schmerzen auf, die nach 4—5wöchentlichem Bestande verschwanden. Auch die Hornhaut hellte sich langsam auf, und nach 6—8 Wochen war das Auge vollständig klar und reizlos. Raupenhaare waren niemals gefunden worden. Horstmann.

II. Annales d'oculistique. 1897. Januar.

1) **La conjonctivite subaigue,** par Morax.

Neben den bekannten infectiösen und bakteriologisch bereits sichergestellten Conjunctivitiden stellt Verf. ein neues Krankheitsbild auf. Vom klinischen Standpunkt aus betrachtet verläuft die sogenannte „subacute Conjunctivitis“ stets

doppelseitig, macht nur geringe Symptome und zeigt einen chronischen Verlauf. In bakteriologischer Hinsicht ist sie charakterisirt durch die ständige Anwesenheit einen Diplococcus im Secret, dessen Ueberimpfung auf menschliche Conjunctiva die gleiche Krankheit im Gefolge hat. Es handelt sich also um eine contagiöse Affection, die sich gelegentlich mit Hornhautläsionen combinirt. Die Heilung wird leicht durch Einträuflung von Zinksulfat erreicht.

---

2) **Contribution à l'opération de la cataracte secondaire,** par da Gama Pinto.

---

3) **Le kératite interstitielle dans la syphilis acquise,** par Valude.

Die auf erworbener Lues beruhende Keratitis diffusa unterscheidet sich von der auf hereditärer Basis beruhenden durch ihr gewöhnlich einseitiges Auftreten, durch geringere Infiltration und Vascularisation. Auch zeigt die specifische Behandlung einen schnelleren Erfolg.

---

4) **Sur les effets de la galvanocaustie et de l'iritomie externe dans le kératocone,** par Sgrosso.

---

5) **Hémorrhagie rétinienne au cours de la leucémie,** par Duclos.

Februar.

1) **Glaucome foudroyant et abolition persistante de la circulation rétinienne. Considérations sur le rôle de la circulation intraoculaire dans la pathogénie du glaucome,** par Sulzer.

Die Gruppe der glaucomatösen Erkrankungen kann in ätiologischer Beziehung in drei Arten eingetheilt werden: das circulatorische, vasculäre und nervöse Glaucom. Alle drei Arten sind mit einander durch dasselbe Charakteristicum, die Gefässdegeneration, verwandt. Ist dieselbe das primäre in der zweiten Klasse, so erscheint sie secundär in den beiden andern. Und zwar kommt sie beim „circulatorischen Glaucom" zu Stande durch die Gleichgewichtsstörung zwischen intraocularem und arteriellem Druck, beim „nervösen Glaucom" durch directen Nerveneinfluss.

Die circulatorischen, degenerativen und secretorischen Störungen hängen wahrscheinlich von einander ab, rufen einander hervor und verstärken sich gegenseitig. Nur in diesem Sinne will die oben erwähnte Eintheilung die gelegentlich hervorstechende Ursache des glaucomatösen Processes andeuten. Uebrigens scheint die circulatorische Störung die Hauptrolle bei der Entwickelung des Leidens zu spielen.

Was die glaucomatöse Excavation anbelangt, so ist diese nicht die Folge des Ueberdruckes, sondern sie wird hervorgerufen durch eine Degeneration der markhaltigen Fasern in der Papille.

---

2) **A propos d'un cas de syphilis cérébrale avec complications oculaires,** par Demicheri.

---

3) **Kyste sereux de la sclérotique,** par Rogman.

Der am inneren unteren Rand der Cornea sitzende Tumor hatte eine Breite von 6—8 mm und schien congenital zu sein. Die Cyste communicirte nicht mit der Vorderkammer, und ihre Wand bot in mikroskopischen Bildern die Structur der Sclera dar.

---

4) **Du rôle de la cornée dans la production des différences existant entre l'astigmatisme cornéen mesuré à l'aide de l'ophtalmometre et l'astigmatisme total,** par Sulzer.

März.

1) **La résection totale et bilatérale du sympathique cervical. (Traitement du goître exophtalmique.)** Par Jonnesco.

Verf. bespricht an der Hand von sechs Krankheitsgeschichten den Verlauf der Operation, ihre Indicationen und Resultate, und kommt zu folgenden Schlussfolgerungen:

Die Resection des Halssympathicus kann selbst doppelseitig vorgenommen werden, ohne dass man üble Folgen zu erwarten hätte. Die an sich nicht leichte Operation ist in Fällen von Basedow'scher Krankheit indicirt und kann eventuell noch mit der Unterbindung der Schilddrüsenarterien combinirt werden.

---

2) **A propos d'un cas de dacryoadénite aigue,** par Dianoux.

---

3) **Épithélioma du limbe scléro-cornéen; ptérygium,** par Bistis.

Es handelt sich um einen scheinbar vom Kopf eines Pterygiums ausgehenden Tumor von 5 mm Durchmesser, von fester Consistenz und grauer Farbe, welcher der Hornhaut aufsass. Bei der Operation zeigte sich, dass er leicht von seiner übrigens durchsichtigen Unterlage zu trennen war. Die mikroskopische Untersuchung ergab ein vom Limbus ausgehendes Epitheliom; das Pterygium selbst zeigte keine Infiltration.

---

4) **Ophtalmie sympathique apparue un mois après l'enucléation d'un oeil blessé,** par Fage.

Fünf Tage nach der mittelst eines Taschenmessers erfolgten Stichverletzung des Auges wurde die Enucleation vorgenommen. Der durchgeschnittene Bulbus bot das Bild der inneren Vereiterung dar, der Sehnerv erschien gesund. Ungefähr 4 Wochen nach der Enucleation erkrankte das andere Auge an Iridochorioiditis, welche „mangels jeder andern Aetiologie als sympathische aufzufassen war". Unter geeigneter Behandlung besserte sich der Zustand nach einigen Exacerbationen, so dass Pat. mit $S = {}^2/_3$ entlassen werden konnte.

---

5) **Hématome orbito-palpébral à répétition chez une hémophile,** par Valude.

Moll.

III. Archives d'ophtalmologie. 1897. Januar.

1) **Une modification de l'opération de ptosis,** par Landolt.

Die Modification besteht in einer secundären Fältelung des Hautlappens des Oberlides durch einige besondere Nähte. Einzelheiten sind aus den dem Original beigefügten Figuren ersichtlich.

---

2) **Colobome double des paupières, bride oculo-palpébrale et anomalies iriennes du côté gauche. Anomalie non décrite du canal lacrymal et fente oblique incomplète de la face du même côté,** par van Duyse et Rutten.

---

3) **Syphilis héréditaire tardive,** par Trantas.

Ein 20jähriger mit Keratitis diffusa e lue congenita des einen Auges, bot auf dem anderen, äusserlich ganz gesunden eine typische Chorio-retinitis specifica mit Periphlebitis dar, die, ohne subjective Erscheinungen zu machen, verlaufen war.[1] Verf. hebt den Werth der Spiegeluntersuchung in Fällen von Kerat. diff. hervor.

---

3) **Le glaucome primitif en orient,** par Bitzos.

---

4) **Anneaux d'interference du cristallin cataracté,** par Demicheri.

Verf. hat beobachtet, dass in gewissen Fällen beginnender Cataract das katoptrische Bild einer concentrirten Lichtquelle in der Linse farbig erscheint. Da die normale Linse das Licht nicht zerlegt, so ist das fragliche Phänomen auf pathologische Veränderungen des Krystallkörpers zu beziehen. Bei Anstellung des Versuches erscheint das Centrum des Bildes dunkelblau, dann folgen grüne, gelbe und rothe Ringe, welche durch Interferenz zu Stande kommen. Um ihr Auftreten zu erklären, muss man Veränderungen der oberflächlichen Linsenschichten annehmen, die gelegentlich so fein sein können, dass man sie mit dem Augenspiegel noch nicht nachweisen kann.

Februar.

1) **Du traitement chirurgical de la myopie,** par Panas.

Nach einer historischen Uebersicht der in Rede stehenden Operation, welch erstere im Jahre 1776 beginnt und sich an den Namen des Abbé Desmonceaux anschliesst, und Mittheilung eines eigenen neuen Falles kommt Verf. zu den Regeln, die man aus ca. 500 bekannt gewordenen Operationsgeschichten ziehen kann. Nach ihm ist die Beseitigung der Linse in allen Fällen von hochgradiger Myopie (von 16 D beginnend) gerechtfertigt unter der Bedingung, dass die Sehschärfe eine genügende ist, maculare Veränderungen und solche des Glaskörpers fehlen und keine Amblyopie durch Schielen u. s. w. besteht. Je jünger das Individuum und je höher die Myopie, desto gerechtfertigter erscheint die Operation, da die Erfahrung lehrt, dass in späterer Zeit oft Glaskörperverflüssigung, Blutung in die Maculagegend, Chorioiditis disseminata, Cortical-Star und Netzhautablösung droht.

Was die Misserfolge der Operation anbelangt, so glaubt Verf., dass die Zahl derselben eine grössere ist, als aus den veröffentlichten Statistiken hervorgeht. — Und zwar tritt der Verlust des Auges durch Netzhautablösung u. s. w. gelegentlich erst ziemlich spät ein, nachdem der Kranke bereits als geheilt entlassen ist und als solcher in der Statistik geführt wird. Nichtsdestoweniger wird sich die Zahl der Misserfolge durch strenge Asepsis und Indicationsstellung noch weiter herabdrücken lassen.

---

2) **De l'étiologie du strabisme,** par Landolt.

---

3) **Contribution à l'étude des ophtalmies métastatiques d'origine non microbienne,** par Lagrange.

Es handelt sich um eine Chlorioretinitis excudativa bei einem kleinen Kinde. Die bacteriologische Untersuchung war völlig negativ. Das Krankheitsbild stimmt mit der von Roth sogen. septischen Retinitis überein, bei der das Exsudat durch ein in der Blutbahn kreisendes Toxin hervorgerufen wird.

---

[1] Diesen Befund habe ich seit vielen Jahren als häufig erwiesen. H.

4) **Traitement de l'hemorrhagie après extraction de cataracte par la suture scléro-cornéenne**, par Trousseau.

Verf. hat in einem Falle von abundanter, 15 Minuten nach der Extraction auftretender Blutung die sclerocorneale Naht angelegt mit dem Erfolge, dass die Blutung stand, das Auge nicht enucleïrt zu werden brauchte und seine Form behielt.

5) **Troubles oculaires dans l'acromégalie**, par Streminski. Moll.

Vermischtes.

1) Der Herausgeber bittet freundlichst jeden seiner Leser, auf einer Postkarte ihm mitzutheilen, wie viele Fälle von Trachom er auf 1000 Augenkranke beobachtet.

2) Feuilletonistische Skizze über Augenkrankheiten in Süd-Afrika,

von Dr. H. Lewkowitsch, Augenarzt in London.

Das Gros der Augenerkrankungen in Süd-Afrika — ich meine hier hauptsächlich die östlichen Provinzen der Cape Colony und Transvaal, wo ich während der letzten 14 Jahre praktizirte, — bieten auf den ersten Blick im Allgemeinen nichts pathognomonisch Merkwürdiges dar. Ich begegnete dort keinerlei Erkrankungsform, die ich nicht auch anderwärts in Europa gesehen, und ich konnte auch nicht constatiren, dass die Augenerkrankungen besonders modificirt in ihrem Verlauf auftreten, wie dies wohl nebenbei gesagt für das dort sehr variirende klinische Bild des Typhus in der Regel gilt und ebenfalls in Bezug auf die Pneumonie sehr häufig zutrifft. Im Allgemeinen kann man auch nicht behaupten, dass bestimmte Augenkrankheiten vor Anderen an Häufigkeit besonders vorherrschen. Und doch ist unter gewissen Gesichtspunkten, die ich hier gesondert in's Auge fassen will, die Beobachtung für den Augenarzt recht instruktiv. In erster Linie liegt wohl zunächst grade in dem Negativen meiner obigen Erfahrungen an und für sich manches Interessante. Es ist doch frappant zu sehen, dass unter klimatischen und terrestrischen Verhältnissen, so grundverschieden von denen in Mittel- und Nord-Europa, dass speciell bei der so grundverschiedenen Beleuchtung der südafrikanischen Landschaft, über der ein ewig heiterer Himmel voll des intensivsten Sonnenscheins gebreitet, — dass unter all' diesen Verhältnissen das Sehorgan nicht mehr afficirt ist, als es thatsächlich der Fall. Eine andere Beobachtung reiht sich hier passend an, die nicht minder bemerkenswerth ist. Aus den vielen Beschreibungen, die in letzter Zeit über Johannesburg in den öffentlichen Blättern zu lesen waren, dürften wohl den Meisten die übelberüchtigten Staubstürme bekannt sein, wie sie in Johannesburg mit besonderer Heftigkeit während der Wintermonate (dasselbe gilt auch für Kimberley) wüthen. Man muss selbst solche „Staubtage" mit erlebt haben, um sie richtig würdigen zu können. Wagt man sich nur für wenige Minuten ins Freie hinaus, so hat man Mund, Nase und Ohren voll von dem dicken gelben Staube, und man kann faktisch aus den Augen nicht sehen, da sie vollständig von einer dicken Staubkruste verklebt sind. Man sollte nun vermuthen, dass solches starke Staubwehen eine Unmasse schwerer Conjunctivides im Gefolge habe und unter gleichzeitiger Berücksichtigung der noch sehr mangelhaften sanitären Verhältnisse von Johannesburg, sollte man sich zu der Voraussage für berechtigt halten, dass zu solchen Zeiten besonders infektiöse Augenentzündungen epidemisch auftreten müssten. Doch nichts dergleichen

ist der Fall. Man reibt und wäscht sich so gut es geht den Sand aus den Augen, und damit ist Alles für gewöhnlich erledigt; nur sehr selten liegt deswegen eine Veranlassung vor, um den Arzt zu consultiren. Sollte es wahrscheinlich sein, anzunehmen, dass der Staub durch die Sonnenhitze genügend sterilisirt oder im Ganzen relativ frei von für das Auge entzündungserregenden Keimen sei? —

Nun möchte ich zu einigen anderen Punkten übergehen, von denen aus wir zu mehr positiven und thatsächlichen Endresultaten gelangen. Hierbei aber muss ich dieses vorausschicken. In meinen folgenden Betrachtungen abstrahire ich mehr oder weniger von den städtischen Bevölkerungen Süd-Afrikas, wie ich sie z. B. vorwiegend in den letzten 7 Jahren meiner praktischen Thätigkeit in Johannesburg zu beobachten Gelegenheit hatte. Für diese Stadt-Bevölkerung, die zum allergrössten Theil aus den in den letzten Decennien zugewanderten Europäern besteht, gilt im Grossen und Ganzen dasselbe, was man als Augenarzt an der Hand der Bevölkerung unserer europäischen Grossstädte zu erfahren Gelegenheit hat; also nichts für Süd-Afrika speciell Charakteristisches. Eine weitere Einschränkung für meine Beobachtungen liegt darin, dass, wie ich hier offen gestehen will, die farbige Bevölkerung nur zu sehr geringem Theil in den Kreis meiner Betrachtung ziehen konnte. Die entschuldigende Erklärung hierfür liegt darin, dass der von der Cultur noch ganz unbeleckte Farbige (insbesondere Kaffer und Hottentote) nur sehr selten den weissen Arzt konsultirt, und am allerwenigsten wegen einer solchen „Kleinigkeit" wie das Auge. Es sind also nur casuelle Beobachtungen, die ich gelegentlich an den farbigen Eingeborenen machte, auf die ich aber im Folgenden deshalb besonders zurückkomme, weil zufällig (?) fast alle die betreffende Fälle Trachome waren, — ein gegenwärtig viel umstrittenes Gebiet unter den Ophthalmologen. Das ergiebigste Feld der Beobachtung eröffnete sich mir aber dafür im Kreise einer ausgedehnten Clientel unter der Landbevölkerung der Boeren in der Cape Colony, sowohl als in Transvaal, und ich habe Grund, anzunehmen, wie ich im Folgenden auseinandersetzen will, dass meine Erfahrungen nach dieser Richtung hin besonders instruktiv und vielleicht darum werthvoll erscheinen dürften. Im Gegensatze nämlich zu den frisch zugewanderten Weissen zählen die Boeren, die schon über 200 Jahre am Cap ansässig, mehr zu den Ureinwohnern des Landes, und aus diesem Grunde sollte man ziemlich wahrscheinlich bei Anstellung nosologischer Studien an ihnen als einem Paradigma, so zu sagen, die Spuren dafür besonders ausgeprägt finden können, worin sich etwa die specifische Einwirkung der hygenischen und pathogenen Faktoren von Land und Klima ausdrückt. Dazu kommt nun aber noch ein zweites, ganz besonderes Moment. Die Boeren, ein in der Civilisation etwas antiquirtes (ursprünglich) Hirten- und Nomadenvolk, haben in ihrer Weltabgeschiedenheit gewisse Charakterzüge in ihren Sitten und ihrer Lebensweise in solchem Grade prominent einseitig entwickelt und diese im Laufe der Zeit so sehr präservirt, dass ein gewisser eigner Typus um nicht zu sagen, neue Rasse aus ihnen mit der Zeit sich gebildet hat, der sie als ein zum Theil fremdartiges Element der übrigen weissen Bevölkerung Süd-Afrikas gegenüberstellt. Auf diese Züge im Einzelnen (so weit als hier von Belang) hinzuweisen, werde ich im Folgenden wiederholentlich Gelegenheit haben, hier hebe ich diese Thatsache zunächst in ihrer Allgemeinheit hervor, weil wir von diesem Gesichtspunkte aus das Prävaliren gewisser Krankheitsformen und das fast gänzliche Fehlen anderer leichter erklärlich finden. Der Typus der Krankheitsformen hat aber durch die eigenartigen socialen Verhältnisse sein eigenartiges charakteristisches Lokalkolorit erhalten. —

Nach diesen einleitenden Bemerkungen will ich nun auf die Detail-Forschung einzeln eingehen. Bezüglich des Trachoms, das uns hier in erster Linie interessiren dürfte, habe ich im Laufe einer vieljährigen Praxis unter den Boeren den Eindruck gewonnen, dass diese Form der Augenentzündung beinahe vor allen Anderen an Häufigkeit vorherrscht. Fast die Hälfte meiner Augenpatienten waren Trachomatöse. Bei den jüngeren Patienten präsentirte sich das Trachom in einem mehr oder weniger leichten Anfangsstadium, bei älteren Personen aber, die grösstentheils ohne ärztliche Behandlung gewesen, in der bösartigsten und hartnäckigsten Erscheinungsform in Begleitung schwerer Keratitis und Iritis mit dem Ausgang in Synechien, Leucom, Symblepharon etc. Verhältnissmässig häufig sieht man auch durch Trachom vollständig atrophisch gewordene Augen, — kein Wunder, da der hochgradig abergläubisch angelegte Boer gewöhnlich erst lange selbst am Auge „herumdoktort" mit seinen unzähligen Geheim-Mitteln und homöopathischen Wunderkuren, unter Zuratheziehung eines der vielen herumziehenden Quacks, denen er in seiner Leichtgläubigkeit nur zu oft zum Opfer fällt. Erst in letzter Linie wird der Arzt hinzugezogen — und dazu kommt noch, dass specialistisch vorgebildete Collegen bis vor Kurzem nur in der Minderheit hier vertreten waren. Unter meiner Beobachtung kamen zahlreiche Trachomfälle während meiner Praxis im Distrikte Middelburg, in der Cape Colony und in den letzten 7 Jahren am Witwatersrand in Johannesburg, beides Gegenden, in denen das südafrikanische Gebirgsplateau zu einer Höhe von ungefähr 6000 Fuss über dem Meeresspiegel ansteigt. Ebenso häufig präsentirten sich mir aber auch Trachomatöse, die von den tiefgelegenen Küstendistrikten wie Port-Elizabeth, East-London, Natal herkamen. Beweis genug, dass die Höhenlage kein bestimmender Factor in der Verbreitung des Trachom ist. — Sollte es nur ein Spiel des Zufalls sein, dass von den Augenkranken unter den farbigen Eingeborenen (Kaffern, Hottentotten), die ich gesehen, der bei weitem grösste Theil Trachomatöse waren? Wenn auch nicht in der Lage, mit statistischen Tabellen den Beweis zu erbringen, so bin ich dessen sicher, die Zahl dieser Trachomfälle ist eine solche überwiegende gewesen, um mich davon zu überzeugen, dass keine besondere Rassendisposition in Bezug auf das Trachom existirt. Es ist dies für mich um so interessanter, zu constatiren, da die Bemerkung von Swan Burnett dem gegenüber steht, dass die Farbigen in den Vereinigten Staaten nur selten von Trachom ergriffen werden. Wenn Swan Burnett, wie anzunehmen, unter den Farbigen die Neger meint, so wäre dies um so auffallender, da die Neger Nord-Amerikas bekanntlich Abkömmlinge afrikanischer Kaffern sind. Die Neger müssten somit diese relative Immunität dem Trachom gegenüber erst in ihrem neuen Heimathslande im Laufe der Zeit acquirirt haben. — Im Gegensatze zu den Verhältnissen in Amerika ist die sociale Stellung der Farbigen in Süd-Afrika eine solche, dass jeder nähere Verkehr zwischen Weissen und Farbigen ausgeschlossen, und aus diesem Grunde ist auch die Annahme mehr als unwahrscheinlich, dass die Farbigen durch directe Ansteckung von den Europäern trachomatös geworden. Für die Anhänger der Ansicht, dass die hauptsächlichste Verbreitung des Trachom-Contagium durch den gemeinsamen Gebrauch derselben Waschschüssel und Handtücher geschieht, möchte ich hervorheben, dass die Kaffern meistentheils den Gebrauch dieser „Luxusartikel" in ihrem sehr primitiven Hausstande kaum kennen.

Nächst dem Trachom sind es die dort sehr häufigen Fälle von Blennorrhöe der Neugeborenen, an denen wir so recht die traurigen Folgen der Vernachlässigung im allzulangen Hinausschieben einer sachgemässen ärztlichen Behandlung verfolgen können. Unter mehr als $^{3}/_{4}$ der erblindeten Augen ergab die

Anamnese: Verlust des Auges in den ersten Lebenswochen. Es ist dies keineswegs überraschend; denn richtig geschulte Hebammen, die über die Gefährlichkeit der Blennorrhöe belehrt sein sollten, giebt es hier auf dem Lande nicht, noch weniger existirt eine darauf bezügliche Anzeigepflicht, wie sie doch auch erst kürzlich in Deutschland (eingeführt? oder) angeregt worden ist. —

Bezüglich der Ophthalmien im Gefolge anderer fieberhafter Allgemein-Erkrankungen hatte ich Gelegenheit zu folgender interessanten Beobachtung. Im Jahre 1884 grassirten die Masern recht arg in den südlichen Küsten-Provinzen, wie dies öfters besonders in Capetown der Fall, während im Binnenlande die Boeren-Bevölkerung (vielleicht in Folge ihrer isolirten Lebensweise auf den vom Verkehr abseits gelegenen Farmen) bis dahin ganz immun gegen Masern zu sein schienen. Wie mir mehrfach authentisch versichert wurde, sollen über mehr als 50 Jahren keine Masernfälle unter den Boeren beobachtet worden sein. Die genannte Epidemie verbreitete sich ungeheuer rasch über die ganze Cape Colony, dann hinauf durch den Orange-Freistaat über den Transvaal, sie ergriff Jung und Alt, wobei ich wiederholentlich beobachten konnte, dass die Patienten innerhalb des kurzen Zeitraumes von 2—3 Monaten zwei bis drei Rückfälle hatten (jedes Mal mit dem charakteristischen Masernausschlage). Mit besonderer Heftigkeit wütheten die Masern unter den älteren Personen, von denen ein verhältnissmässig grosser Prozentsatz an einer interkurrenten Pneumonie rasch dahinstarb. Unter den jüngeren Generationen traten die Masern quoad vitam im Ganzen wohl etwas milder auf, doch machte sich bei diesen jüngeren Patienten als Complication ausser der katarrhalischen Affection der Respirations-Organe, eine sehr schwere Ophthalmie geltend. Schon in den ersten Tagen der Erkrankung bestand eine bösartige Keratitis exulcerans, die nur zu häufig jeder Behandlung trotzte und zur Perforation der cornea führte oder zu heftiger Iridochorioiditis mit definitivem Verlust des Sehvermögens. —

Als Analogon zu dieser Masern-Epidemie steht mir eine bösartige Diphtheritis-Epidemie lebhaft in Erinnerung, die im Jahre 85 in ganz Süd-Afrika (mit 60—80 $^0/_0$ Sterblichkeit) hauste. Auch hier war bei den Nach-Erkrankungen das Auge am meisten betheiligt; die gewöhnliche Complication war die charakteristische Augenmuskellähmung.

Verhältnissmässig auffallend häufig sieht man unter den Boeren Cataracta congenita und Retinitis pigmentosa, was seine natürliche Begründung darin findet, dass Verwandtschafts-Ehen unter den Boeren beinahe mehr die Regel als die Ausnahme. Dagegen sah ich keinen einzigen Fall deletärer Myopie (deren Vorkommen nach Stilling durch Verwandtschafts-Ehen besonders begünstigt sein soll), wie denn überhaupt hochgradige Myopie ein Ding grösster Seltenheit unter den Boeren. — In Uebereinstimmung mit der Beobachtung, dass Rhachitis und Scrophulose nur sehr selten unter den Boeren zu sehen ist, — (wohl bedingt durch die fast opulenten Ernährungs-Verhältnisse, sehr reichliche Milch- und Fleischkost) — ist es auch sehr gut verständlich, dass die scrophulösen Augenentzündungen, wie Keratitis, Phlyctänulosa, Blepharitis cilians etc. sehr rar sind.

Zum Schlusse möchte ich hier noch eine Bemerkung einschalten, die den Fabrikanten künstlicher Glasaugen gilt, denen es zu entgehen scheint, dass in tropischen Ländern in Folge des starken Sonnenlichtes die Pupillen für gewöhnlich ein gut Theil enger sind als im Norden. Fast stets fallen aus diesem Grunde die bestellten Glasaugen (besonders deutschen Fabrikates) nicht nach Wunsch aus.

Um Einsendung von Separatabdrücken wird gebeten.

Verlag von Veit & Comp. in Leipzig. — Druck von Metzger & Wittig in Leipzig.

Centralblatt
für praktische
AUGENHEILKUNDE.

Herausgegeben von

Prof. Dr. J. Hirschberg, Geh. Med.-Rath, in Berlin.

Monatlich ein Heft. Preis des Jahrganges 12 Mark. Zu beziehen durch alle Buchhandlungen des In- und Auslandes und die Postanstalten des Deutschen Reiches.

September. Einundzwanzigster Jahrgang. 1897.

I. Eine neue objective Refractionsbestimmung des Auges.

Von Dr. **S. Visser**, Arzt in Bandar, Niederl. Ostindien.

Die gebräuchlichen Methoden sind dreierlei: die Refractionsbestimmung im aufrechten Bilde, die im umgekehrten Bilde und diejenige mittelst der Schattenprobe.

Die Methode Schmidt-Rimpler's (im umgekehrten Bilde) ist theoretisch richtig — jedoch das dabei erforderliche Messen ist schwer.

Die Schattenprobe ist einfach und mit Nutzen zu verwenden, besonders bei nicht hohen Graden von Ametropie. Das Wechseln der Brillengläser ist jedoch sehr umständlich; und man weiss nicht genau, an welcher Stelle des Augenhintergrundes man die Refraction bestimmt, so dass diese Methode zur Bestimmung von Niveaudifferenzen ganz in Stich lässt.

Hieraus folgt, dass die Augenheilkunde einer besseren und genaueren objectiven Refractionsbestimmung bedarf.

Weiss man, wie die Lichtstrahlen, welche von einem Gegenstand ausgehen, ins Auge hereindringen, indem man ein Bild jenes Gegenstandes scharf unterscheidet auf der Netzhaut; so kann man von einer Maassangabe, welche die Richtung der Strahlen angiebt, ablesen, wie die Refraction des Auges ist.

Auf dieses Princip stützt sich meine Methode.

Um die Schärfe des Netzhautbildes zu beurtheilen, ophthalmoskopire man im aufrechten Bilde mit einem Planspiegel, mit oder ohne concave Linse hinter der Oeffnung, nach Belieben des Untersuchers.

Zur Herstellung von divergirenden, convergirenden oder parallelen Lichtstrahlenbündeln gebrauche man eine getüpfelte Sternform, vor eine Flamme gestellt, diesseits oder jenseits oder in der Brennebene einer convexen Linse.

Zu diesem Zwecke habe ich einen einfachen Apparat construirt. Wer ihn selbst verfertigen will, nehme z. B. ein Brett *a*, Länge 40 cm, Breite $17^1/_2$ cm, Dicke $1^3/_4$ cm und ein zweites *b*, Länge 27 cm, Breite $17^1/_2$ cm, Dicke $3^3/_4$ cm. Später wird *b* in senkrechter Richtung gegen das eine Ende des Plänkchens *a* festgeschraubt.

Zuvor soll in *b* eine runde Oeffnung von einem Durchmesser von 2,9 cm gebohrt werden und an der Innenseite ein seichter Ring, 1 cm breit und $^1/_2$ cm tief, um die runde Oeffnung ausgeschnitten werden, so dass vor der runden Oeffnung und ruhend auf dem ringförmigen Ausschnitt ein convexes Brillenglas + 7 D. gestellt werden kann.

Um das Brillenglas zu befestigen, wird darauf ein rundes Stück Carton mit einer centralen Oeffnung von 1,4 cm gelegt — und Glas und Carton weiter festgehalten durch 4 kleine Stückchen Weissblech. Das Brillenglas kann dadurch leicht herausgenommen werden zum Reinemachen. Der Carton ist zugleich Diaphragma.

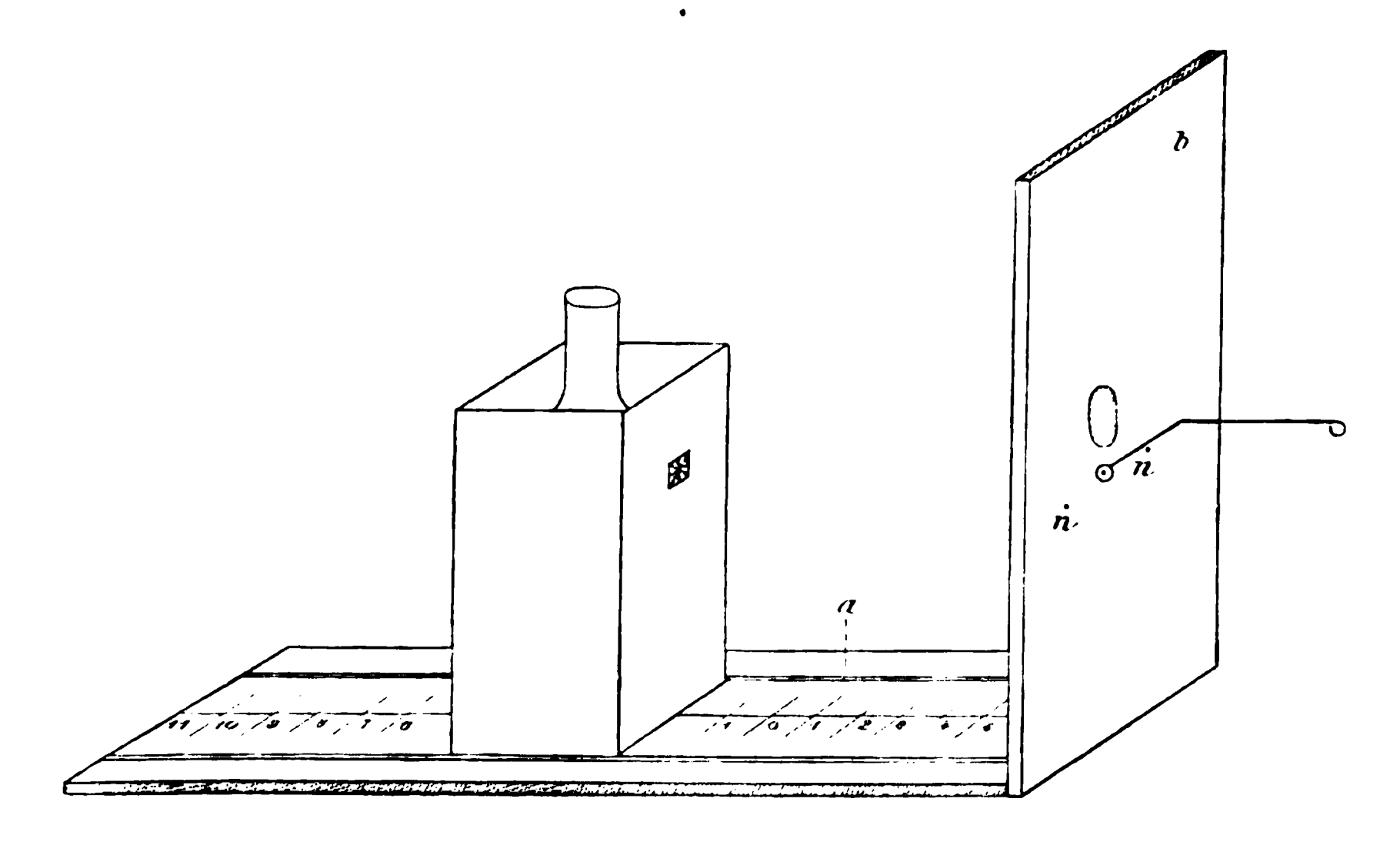
An der Aussenseite von *b* wird ein rechteckig gebogenes Stück Kupferdraht ($1^3/_4$ mm dick) befestigt. Das kurze Bein des Kupferdrahtes ist $3^1/_2$ cm lang, das lange Bein $9^1/_2$ cm. Das erste hat ein *o*-förmig gebogenes Ende, womit es durch ein Nägelchen drehbar befestigt wird, auf $1^3/_4$ cm Entfernung unter der runden Oeffnung in *b*.

Zwei Nägelchen *n*, $2^1/_2$ cm links und rechts vom ersten Nagel entfernt, stützen den Kupferdraht.

Das Ende des langen Beines ist auch gebogen, um es ein wenig breiter zu machen und es dadurch besser brauchen zu können als Wangenstütze unter das zu untersuchende Auge.

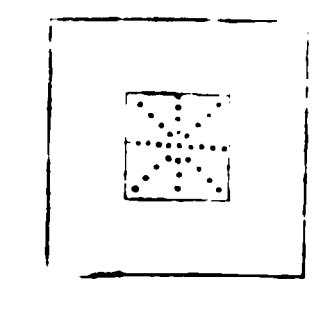
Das Plänkchen *a* wird versehen mit 1 cm breiten hölzernen Lättchen, 40 cm Länge und 10,2 cm von einander entfernt. Sie dienen als Schienen für die dazwischen gestellte Lampe.

Jetzt wird das Ende von *b* auf eines der Enden von *a* festgeschraubt, so dass die Mitte der Linse sich 15 cm (d. i. auch die Höhe der Mitte der nachher zu schildernden Flamme) oberhalb der oberen Seite von *a* befindet, und dass eine Linie *y*, von der Mitte senkrecht auf der Grenzlinie



durch *a* und *b* gezogen, senkrecht steht auf dem Ende der Linie *x*, welche die obere Fläche von *a* in zwei gleiche, 40 cm lange Theile theilt. Die hölzernen Schienen befinden sich dann in gleicher Entfernung von *n*, 10,2 cm von einander entfernt.

Für das Verfertigen der Sternform mit der dahintergestellten Flamme nimmt man ein gewöhnliches viereckiges Cigarrenkistchen und brennt in einer der langen Seiten eine viereckige Oeffnung von 1 cm Länge und Breite, die Mitte der Oeffnung 15 cm oberhalb der oberen Seite von *a*. Vor der Oeffnung befestigt man mit Siegellack ein mikroskopisches Deckgläschen, worauf mit schwarzer Farbe eine Sternform (Dicke der Stippen etwa $^1/_3$ mm Durchmesser) getüpfelt ist (s. Figur) und vor das Gläschen ein Diaphragma von Stanniol mit einer viereckigen Oeffnung, 7 mm lang und breit.



Im Kistchen stellt man eine kleine, schwache Lampe auf, versehen mit einem Flachbrenner; der Docht 15 mm breit, 2,5 mm dick. Zum

Passiren des Lampenglases soll das obere Brettchen des Kistchens entfernt werden.

Der stehende Deckel des Kistchens wird geschlossen während der Refractionsbestimmung, so dass nur durch die Oeffnung des Diaphragmas das Licht der Flamme durchgelassen wird und ein horizontales Lichtbündel sich in das dunkle Gemach verbreitet.

Das Kistchen mit Lampe und Sternform kann leicht und genau zwischen den glatten Seiten der hölzernen Schienen verschoben werden, wobei die Sternfigur auf verschiedene Entfernungen vom Brennpunkt der Linse gestellt wird.

Das Ganze steht auf einem Tischchen, so dass die Linse sich in Höhe von 120 cm oberhalb des Bodens befindet, d. i. die Höhe eines mittelmässig grossen Mannes, der auf einem Stuhl sitzt. Steht das zu untersuchende Auge ein wenig zu hoch oder zu niedrig, so ist das leicht zu ändern durch weniger oder mehr Strecken des Rückens.

Der beschriebene Apparat mit dem Planspiegel ist zu betrachten als ein Optometer, mit diesem Unterschied, dass nicht der Untersuchte das Netzhautbild sehen soll und die Schärfe bestimmen, sondern der Untersucher mit dem Planspiegel im aufrechten Bilde.

Auch hierbei gilt die Formel $ll_1 = ff_1$, $l =$ die Entfernung des Gegenstandes vom ersten Brennpunkt; l_1 die Entfernung des Bildes vom zweiten Brennpunkt; f und $f_1 =$ erste und zweite Brennweite. f und f_1 sind gleich, weil die Linse an beiden Flächen von einem gleichbrechenden Medium (Luft) begrenzt ist; also $ll_1 = f^2$, oder $l_1 = \frac{f^2}{l}$. Die Entfernung des Bildes von der Linse ist also $\frac{f^2}{l} + f$.

Also soll das zu untersuchende Auge 14,5 cm bei Anwendung der Linse von 7 D. von dieser entfernt sein. Und weil man einen Planspiegel als Reflector gebraucht, soll das Lichtbündel von der Linse zum Auge einen Weg von 14,5 cm zurücklegen, weshalb die Länge des Kupferdrahtes $3{,}5 + 9{,}5 = 13$ cm ist, was (mit $1^1/_2$ cm Entfernung von der Linse zur Aussenseite des Plänkchens b) 14,5 cm giebt.

Für den Gebrauch des Apparates soll man eine Maasstheilung anfertigen. Diese wird angebracht auf der Linie x des Plänkchens a. Befindet sich die Sternfigur z. B. auf Brennweite von der Linse, so sendet die Linse parallele Lichtstrahlen von den erleuchteten Punkten der Sterne. Man zeichne dann eine Linie zur Stelle, wo die Vorderseite des Kistchens die Linie x schneidet.

Es ist nothwendig, die Maasstheilung empirisch zu bestimmen, weil die Linse nicht immer das Licht so stark bricht, wie die Nummer angiebt.

Die Linse ist z. B. nicht 7 D., sondern nur 6,9 D. stark; jede 2,1 cm Entfernung von dem *o*-Punkt gilt für 1 Dioptrie Convergenz oder Divergenz.

Man theilt dann die Linie *x* vom *o*-Punkte ab in Theile von 2,1 cm und zieht entlang der Vorderseite des Kistchens Linien durch jene Punkte und merkt sie mit 1, 2, 3, 4 u. s. w. an.

Steht die Sternfigur auf 4 jenseits *o*, so convergirt das Strahlenbündel 4 D., auf eine Entfernung $\frac{f^2}{l} + f = \frac{(14,5)^2}{4 \times 2,1} + 14,5 = 39,5$ cm von der Linse. Auf 4 gestellt diesseits *o*, so divergiren die Lichtstrahlen 4 D. u. s. w.

Je stärker die Di- oder Convergenz der Strahlen, desto mehr nöthig ist es, dass *f* genau 14,5 cm genommen wird und dass also der Planspiegel 9,5 cm vom Auge entfernt gehalten werden soll.

Die Lichtstärke des Hintergrundes des Sternbildes ist am grössten, wenn die Flamme eingestellt ist für den Schirm. Diese Flamme ist ein paar Centimeter weiter entfernt vom Deckgläschen mit der Sternfigur. Jedoch nach der Lichtstärke urtheilt man nicht, sondern nach der Deutlichkeit, womit die Stippchen einzeln gesehen werden. Man kann ja jedes Stippchen betrachten als einen undurchscheinenden Gegenstand im Schatten eines erleuchteten Hintergrundes.

Die Bestimmung der Refraction.

Pat. setzt sich auf einen Stuhl, bei Untersuchung des rechten Auges das Plänkchen *b* an der rechten Seite seines Kopfes, das umgebogene Kupferdrahtende unter die Mitte des Auges auf den Orbitalrand als Wangenstütze, so dass die Mitte des Auges sich 9,5 cm von der Aussenseite von *b* und $3^1/_2$ cm vor der Mitte des horizontalen Strahlenbündels befindet. Er sieht in die Ferne und wendet das zu untersuchende Auge ein wenig zur Nasenseite.

Der Untersucher setzt sich gerade vor ihn, gebraucht den Planspiegel Landolt's und dreht eine concave Linse (1, 2, 3, 4 u. s. w. D.) hinter die Fixiröffnung des Spiegels, um so stark accommodiren zu können, dass er den Fundus oculi scharf sieht. Er stellt den Planspiegel so, dass das reflectirte horizontale Lichtbündel auf die Cornea fällt. Dabei ist der Spiegel $3^1/_2$ cm vom Auge entfernt, denn hält er den Spiegel weiter zurück oder dichter an, so fällt ein Theil des Lichtbündels ins Auge und der Untersucher sieht nur einen Theil der Sternform auf der Retina oder das Auge bleibt ganz dunkel.

Der Untersucher wirft das volle Licht mit dem Spiegel ins Auge und sieht zuvor, ob er den Reflex der erleuchteten Netzhautgefässe scharf unterscheidet, um sicher zu sein, dass er sein Auge scharf eingestellt hat auf die Retina.

Er orientirt sich in gleicher Zeit, so dass er etwa weiss, von welchem Netzhauttheil die Refraction bestimmt wird.

Darauf schiebt er mit der linken Hand das Kistchen zwischen den Schienen in Richtung des *o*-Punktes, indem er mit seinem rechten Auge die Blutgefässe des zu untersuchenden Auges fixirt. Er sieht dann zugleich, wie erst die Sternfigur unbestimmt erscheint, dann stets deutlicher wird und endlich scharf und in einzelnen Punkten sich schön abbildet auf der Retina.

Den Untersuchten fordert man auf, zur Erschlaffung der Accommodation möglichst in die Ferne zu blicken, an andere Dinge zu denken u. s. w.

Darauf liest der Untersucher von der Maasstheilung, welche Refraction das untersuchte Auge gezeigt hat.

Für die Refractionsbestimmung des linken Auges wird der Stuhl an die andere Seite des Tischchens gestellt und der Apparat 360° umgedreht. Pat. hat jetzt die Planke *b* an der linken Seite des Kopfes. Der Kupferdraht wird 180° gedreht, so dass Pat. das umgebogene Ende unter das linke Auge stellen kann. Der Untersucher setzt sich gerade vor das linke Auge des Patienten und führt den Augenspiegel mit der linken Hand. Er sieht mit dem linken Auge (das andere ist auch geöffnet) und verschiebt das Kistchen mit seiner rechten Hand.

Bemerkungen.

Zur Stütze der Hand, welche den Augenspiegel führt, thut man gut, den Apparat 9,5 cm vom Tischrand zurückzuschieben, so dass die Hand mit der ulnaren Seite sich auf jenen Rand stützen kann, wobei der Augenspiegel leicht ganz still zu halten ist.

Gleichwie bei der Methode Schmidt-Rimpler's sieht Pat. gern das Netzhautbild an und wird seine Accommodation dabei anspannen. Darum heisst man Pat. ausdrücklich in die Ferne zu blicken u. s. w., und man stellt das Kistchen beim Anfang des Untersuchens so weit, dass das Sternbild noch nicht vom Untersuchten gesehen werden kann. Pat. hat alsdann keine Veranlassung zu accommodiren und erschlafft seine Accommodation vollkommen. Schiebt man darauf das Kistchen schnell zum *o*-Punkt, so sieht der Untersucher das Netzhautbildchen schon scharf, ehe Pat. aufmerksam wird, um zu accommodiren. Wird das Kistchen weitergeschoben, indem das Bild schon scharf war, so fängt Pat. meist an zu accommodiren. Darum ist es gut, nach der ersten Bestimmung das Kistchen zurückzuschieben und noch einmal die Refraction zu bestimmen. Findet man jedes Mal dieselbe Refraction, so ist die Bestimmung gut gewesen. Bei Differenzen heisst man den Pat. noch einmal in die Ferne zu blicken und untersucht aufs Neue.

Betrachtet der Untersucher das Sternbild auf einer Stelle der Retina, so kann er die Refraction der übrigen Stellen leicht bestimmen, indem er dem Pat. aufgiebt, nach rechts, links, unten und oben zu blicken.

Das Sternbild ist sehr klein, kleiner noch als die Papilla optica. Darum ist diese Methode besonders gut um Niveaudifferenzen zu bestimmen.

Die Bestimmung selbst ist nicht schwer, und die kleine Menge Licht, welche Pat. ins Auge hereinbringt, blendet ihn gar nicht.

Die Dauer des Untersuchens währt nur ein paar Minuten.

Obgleich erwünscht, ist Lähmung der Accommodation meist unnöthig.

Der Untersucher darf accommodiren, soviel wie ihm beliebt. Bei höheren Graden von Myopie oder Hypermyopie soll er eine stärkere Linse hinter den Planspiegel stellen, so dass er die Lichtreflexe der Retinagefässe scharf unterscheidet.

Mit meinem Apparat kann man Refractionsdifferenzen bestimmen bis zu 6,5 D. Myopie und zu 11 D. Hypermetropie. Ist die Ametropie noch höher, so stellt man ein concaves oder convexes Brillenglas von z. B. 6 D. oder stärker nach Bedarf vor das Auge des Pat. und macht dann die Bestimmung. Die Refraction ist dann etwa 6 oder mehr D. grösser als die Maasstheilung angiebt. Dass hierbei auch die Entfernung von der Brille zum Auge in Rechnung gezogen werden soll, ist natürlich. Auch die Entfernung von der Brille zur Linse des Apparates wird kleiner. Darum stellt Pat. in diesem Fall einen Finger zwischen Kupferdrahtende und Orbitalrand, so dass das Kupferdrahtende dann etwa gleich weit von der Wange entfernt ist als die Brille vom Auge.

Anstatt des biegsamen Kupferdrahtes nimmt man besser eine nicht beugsame Wangenstütze von Eisen.

Die Richtung des Lichtbündels soll etwa senkrecht stehen auf der Linie, welche das Auge des Untersuchten und jenes des Untersuchers verbindet.

Die getüpfelte Sternfigur auf dem Deckgläschen befriedigte mich unter anderen Figuren am besten. Werden die Stippchen einzeln unterschieden, auch wenn die Erleuchtung weniger stark scheint, so kann man gewiss sein, dass die Lichtstrahlen auf die Retina convergiren. Bei einer Differenz von $^1/_2$ D. werden die Stippchen nicht mehr scharf einzeln unterschieden, sondern undeutlich und verschleiert.

Bei regelmässigem Astigmatismus sollen einige der Sternradien verschleiert aussehen.

Bei sehr nervösen Patienten und solchen, welche immer die Sternfigur ins Auge fixiren, soll man die Accommodation lähmen, aber dann bestimmt man auch leicht und mit grösster Sicherheit die Refraction des nicht accommodirenden Auges ohne Abhängigkeit von seiner eigenen Refraction und nach Belieben mit voller Anspannung seiner eigenen Accommodation.

Und die Leichtigkeit und Sicherheit fehlt bei der Methode Schmidt-Rimpler's, mit der meine Methode übrigens viel Aehnlichkeit hat.

Zusatz des Herausgebers. Die aus Asien eingesendete Arbeit ist gedruckt, weil der selbstverfertigte Apparat sinnreich und interessant erscheint. Das Verfahren ist aber in Europa bekannt, von Coccius angegeben (vgl. Heidelberger Congress f. 1875), von Burchardt etwas verändert (vgl. Centralbl. f. pr. Augenh. Dec. 1883). Der Gegenstand ist auch in meiner Ophthalmoskopie (Eulenburg's Real-Encykl. II. Aufl.) ausführlich abgehandelt.

II. Eine Familie mit juveniler Cataract.

Von Dr. med. **Fritz Schanz** in Dresden.

Im Juliheft dieses Centralblattes veröffentlicht Dr. Purtscher einen Bericht über eine Familie, in der 3 Kinder einer Mutter mit angeborenem Total-Star behaftet waren. Dies veranlasst mich über eine Familie zu berichten, wo alle 3 Kinder einer jetzt noch lebenden gesunden Mutter um das 20. Jahr herum auf beiden Augen an Total-Star, der sich in wenig Monaten entwickelte, erblindeten.

Der Vater dieser drei Patienten ist im Alter von 40 Jahren nach längerem Krankenlager an einer Lungenkrankheit gestorben; die Mutter lebt und ist gesund, hat vor Allem gute Augen. Der Vater hingegen soll in den letzten Jahren seines Lebens schlechte Augen bekommen haben, doch soll er bis zu seinem letzten Krankenlager noch soviel gesehen haben, dass er arbeiten konnte. Während seines Krankenlagers wurden die Augen sehr schlecht, und es war ihm auch gesagt worden, dass ihm später eine Augenoperation bevorstehen würde. Dieses Ehepaar hatte 6 Kinder. Das eine Mädchen starb im Alter von sieben Jahren in Folge eines Sturzes, ein anderes im Alter von 13 Jahren, eine Todesursache wissen die Brüder nicht anzugeben. Ein drittes Kind starb im Alter von zwei Jahren, es soll Ausschläge an Hals und Geschwüre am Arme gehabt haben, die sich im Anschluss an das Impfen entwickelt hätten. Die gestorbenen Kinder sind das erste, dritte und sechste.

Der älteste lebende Bruder, Julius P., Schuhmacher, 31 Jahre alt, ist in der Jugend einmal überfahren worden. Der Wagen ging über den Leib, Patient war 14 Tage verhindert die Schule zu besuchen, eine andere Krankheit ist ihm nicht erinnerlich, vor Allem hat er nie an Krämpfen gelitten. Er hat früher ausgezeichnet gesehen und war zum Militär ausgehoben, und nur als Ueberzähliger kam er nicht zur Einziehung. In seinem 26. Jahre merkte er, als er wieder einmal schiessen wollte, dass er mit dem rechten Auge verschleiert sah. Es veranlasste ihn dies einen

Augenarzt zu fragen, der ihm sagte, dass er sich wohl einmal werde einer Operation unterziehen müssen. In dem nächsten halben Jahre nahm die Trübung so zu, dass sich das Auge vollständig verdunkelte. Patient liess sich das Auge operiren.

Damals schon sollen sich auf dem linken Auge auch leichte Störungen entwickelt haben, doch hat er nach der Operation, obschon er eine Starbrille besass, mit der er gut sehen konnte, noch ein halbes Jahr lang mit linkem Auge gearbeitet. In dieser Zeit aber war die Trübung soweit vorgeschritten, dass er dieses Auge nicht mehr zur Arbeit verwenden konnte, und zur Starbrille greifen musste. Als Patient in meine Behandlung kam, war dieses Auge seit zwei Jahren vollständig verdunkelt.

Der jüngste noch lebende Bruder ist jetzt 23 Jahr alt, von Beruf Schneider, war in der Jugend nie krank, und hatte immer ganz besonders gute Augen. In der Fortbildungsschule ist er darauf geprüft worden, und hatte er das beste Sehvermögen von allen seinen Mitschülern, er war bei der militärischen Musterung wegen allgemeiner Körperschwäche um ein Jahr zurückgestellt worden. Im Laufe dieses Jahres merkte er, dass sein rechtes Auge schlechter wurde, und er kam desshalb im September desselben Jahres in meine Sprechstunde mit der bestimmten Angabe, dass sich das rechte Auge seit acht Tagen etwas getrübt habe. Bei der Untersuchung fanden sich zarte Trübungen in der Linse innerhalb des Pupillargebiets. Das andere Auge war vollständig klar. Dem Patienten wurde anfangs gesagt, dass diese Trübungen mit Wahrscheinlichkeit schon älteren Datums seien, und er sie nur jetzt erst deutlich empfunden habe. Dies sei umso wahrscheinlicher, als auch sein Bruder, den ich damals noch nicht kannte, nach seinen Angaben an angeborenem Star litt.

In dieser Auffassung sollte ich aber bald anders belehrt werden, da diese Trübungen in wenig Wochen rasch zunahmen und die nunmehr genauere Erhebung der Anamnese über seinen Bruder mich bald belehrte, dass es sich auch dort nicht um einen angeborenen Star gehandelt habe. Innerhalb zweier Monate war bei meinem Patienten die ganze Linse in eine gleichmässig graue Masse verwandelt. In diesem Stadium wurde zur Operation geschritten, die ausserordentlich leicht war, da die ganze Linse aus einem grauen Brei bestand. In der Zeit meiner Beobachtung begann aber auch die Linse des anderen Auges sich rasch zu trüben, und in wenig Wochen nach der Operation des ersten Auges konnte auch das zweite operirt werden. Patient behielt vollständig runde Pupillen, erreichte mit entsprechenden Gläsern volle Sehschärfe, er arbeitet wieder als Schneider und kann dasselbe leisten, wie seine Mitarbeiter.

Nachdem ich diesen Patienten operirt, kam auch der ältere Bruder, dessen Krankengeschichte ich oben gegeben, in meine Behandlung, um sich sein zweites Auge operiren zu lassen. Es zeigte sich bei ihm genau dieselbe Starform, wie bei seinem Bruder.

Der dritte Bruder, Josef, 26 Jahre alt, soll im Anschluss an das Impfen Drüsen am Hals und Verschwärungen an den Fusszehen gehabt haben. Im Alter von vier Jahren war er schon augenleidend. Er hat damals längere Zeit die Augen verbunden gehabt. Nach dieser Erkrankung hat er wieder ganz leidlich gesehen, und in der Schule die erste Klasse erreicht, obgleich er während der Schulzeit sehr oft krank war und immer an Drüsen und dergl. litt. Als er die Schule absolvirt, hat er zu Hause bis zu seinem achtzehnten Jahre die Wirthschaft der Eltern geführt. Dann ist er in kurzer Zeit, ohne dass äusserlich eine Entzündung wahrnehmbar war, vollständig erblindet.

Der eine Bruder hat, nachdem er operirt war, seine Heimath wieder einmal aufgesucht, und ich hatte ihn gebeten, die Augen dieses dritten Bruders sich einmal genauer anzusehen. Er berichtet mir, dass bei seinem Bruder genau so, wie es bei ihm war, die Pupille in einen grauen, runden Fleck verwandelt wäre, und dass er nur noch Tag und Nacht und die Fenster im Zimmer erkennen könnte. Nach diesen Angaben ist es im höchsten Grade wahrscheinlich, dass dieser Bruder, der früher viel an scrophulöser Augenentzündung gelitten, in seinem achtzehnten Jahre ohne äusserlich merkbare Entzündung auf dieselbe Weise wie seine Brüder an Star erblindet ist.

Gehört es schon zu den grossen Seltenheiten, dass um das zwanzigste Jahr Jemand ohne nachweisbare Ursachen auf beiden Seiten an Star erblindet, so gehört es sicher zu den grössten Seltenheiten, dass alle drei Glieder einer Familie, welche dieses Alter erreichen, an einer Starform erblinden, welche in wenigen Monaten zur vollständigen Trübung der Linse führt.

Bei den beiden von mir operirten Patienten konnte, trotz vielfacher Untersuchungen, weder Zucker noch Eiweiss im Urin, noch irgend ein anderes Allgemeinleiden aufgefunden werden, welches mit dem Starleiden in Beziehung gebracht werden könnte. Auch im Augeninnern lässt sich jetzt, wo das Auge leicht zu spiegeln, keine Veränderung nachweisen, die für Entstehung des Stars verantwortlich gemacht werden könnte. Da die Brüder zur Zeit der Entwickelung des Stars räumlich weit getrennt lebten, so ist auch ausgeschlossen, dass durch irgend eine gemeinsame Schädigung, wie beispielsweise durch Naphtalin die Störung erzeugt ist, und wir müssen annehmen, dass eine angeborene Disposition zu einer frühzeitigen Starbildung in der Familie vorhanden war, zumal schon der Vater, der im vierzigsten Jahr verstarb, augenscheinlich mehrere Jahre — also auch an vorzeitigem Star litt.

III. Ueber die Wirkung der Röntgenstrahlen auf das Auge und die Haut.

Vorläufige Mittheilung von Dr. **H. Chalupecký**,
em. Assistent an der böhm. ocul. Klinik des Prof. Dr. Schöbl.

(Schluss.)

Der 4. Punkt — die Wirkung der Röntgenstrahlen auf das Auge überhaupt — gelang uns ziemlich aufzuklären; freilich wurden die Versuche bis jetzt nur an einem Thier gemacht und es wird nothwendig sein, sie zu wiederholen und vielleicht auch zu modificiren. Das Experimentiren war einfach: Das Versuchsthier, ein kleines, röthliches Kaninchen, wurde in einen Blechkasten gesetzt, und zwar so, dass nur der Kopf herausragte, ohne dem Thier einen Druck oder andere Unannehmlichkeit zu verursachen, so dass es bis 2 stündige Sitzungen ruhig aushielt. Die Röntgen'sche Fokuslampe wurde neben der rechten Gesichtshälfte des Thieres in einer Entfernung von 6 bis 10 cm aufgestellt, so dass die elektrische Entladung zwischen beiden abgeschlossen war; gleich im Anfang will ich bemerken, dass die Temperatur in der Nähe der Lampe gar nicht erhöht war, und dass erst nach 2 stündiger Arbeit sich das Glas ganz mässig erwärmte. Der Strom wurde aus einer aus 10 Elementen bestehenden Batterie geführt, seine Kraft schwankte zwischen 12 bis 16 Ampères und selbst etwas darüber; auf dem benützten Rumkorff waren 20 km Draht aufgerollt, die elektrischen Funken übersprangen mehr als 20 cm. Die Wirkung der Lampe war mit einem Schirm, imprägnirt mit Baryumplatincyanür, erprobt: Knochen einer Hand und selbst der Schädel des durchleuchteten Kopfes unseres Versuchskaninchens waren deutlich zu unterscheiden. Die Exposition dauerte $^3/_4$ bis 2 Stunden, manchmal täglich, oder auch jeden 2. Tag. Mit dem Versuche wurde am 5. Mai d. J. begonnen und bis zum 14. Mai war nur eine leichte Verengerung der Pupille eingetreten, und hie und da eine wässerige Secretion der Bindehaut. Denselben Tag, und noch deutlicher in den folgenden Tagen trat nach einer im ganzen 13 stündigen Exposition eine besondere Nässe der Haut auf, ausgehend vom rechten Mundwinkel bis zum Nasenloch, sich undeutlicher bis zum rechten Augenwinkel ausbreitend. Zu gleicher Zeit entwickelten sich Anzeichen einer rechtsseitigen Entzündung der Bindehaut des Bulbus, Hyperämie und Anschwellen der Bindehaut der Augenlider, verbunden mit Verengung der Pupille. Da diese Verengung andauerte und die Besorgniss vorlag, dass die Strahlen vielleicht ungenügend in das Innere des Auges eindringen, wurde eine 1 procent. Atropinlösung eingetropft, nach welcher die Pupille sich wieder mässig erweiterte, ohne aber dass eine richtige Mydriase eingetreten wäre. Den 20./V. grössere Secretion, die Augenlider verklebt, die Ränder derselben geröthet und angeschwollen, an der Hornhaut kleben

einzelne Flocken des Secretes; die Pupille ist trotz des Atropins verengt und in senkrechter Richtung verlängert.

Die Haut der Augenlider ist auf einen $^1/_2$ cm rings um die ganze Augenspalte vollkommen haarlos, bei dem inneren Augenwinkel ist die kahle Stelle 1 cm gross, auf der Oberlippe sind Haare fest verklebt und lassen sich leicht büschelweise ausreissen, ohne dem Thiere im Geringsten wehe zu thun; die Haut nässt an diesen Stellen. Am Auge ist derselbe Befund, nur besteht eine grössere Lichtscheu und ein krankhaftes Schliessen der Augenspalte. Aus diesem Grunde wurde beim Experimentiren ein Federélevateur benützt. — In den folgenden Tagen wird das Ausfallen der Haare immer stärker, deren Ausreissen in ganzen Büscheln geht sehr leicht, die Entzündung der Bindehaut dauert fort. — Am 29./V. haben sich die kahlen Stellen über die ganze rechte Gesichtsseite, und zwar regelmässig vom Mund angefangen, über das Auge bis zum Ohr erweitert, scharf, beinahe durch einen geraden Strich am Schädel und an der untern Kinnlade begrenzt; die Haut ist mit einer dünnen, leicht abschälbaren Kruste bedeckt, unter derselben ein geringes Bluten. Die Augenlider sind stark geschwollen und verklebt, und beim gewaltsamen Oeffnen derselben entquillt ihnen eine grosse Menge flüssigen, muco-purulenten Sekretes. Die Bindehaut ist chemotisch, die Hornhaut ein wenig matt, die Pupille verengt, das Bild des inneren Auges ist normal. Den 31./V. ist das Secret rahmartig, die Oberfläche der Hornhaut uneben, wie gestichelt, und diffus, am stärksten im oberen äusseren Quadrant, getrübt. Die Pupille ist verengt, das Bild des Hintergrundes undeutlich. Das Ausfallen der Haare schreitet fort, so dass die ganze Hälfte des Kopfes bereits kahl ist. — In den folgenden Sitzungen entstand eine vollkommene Trübung der Hornhaut bis in ihre tiefsten Schichten, von so mattweissgrauer Färbung, das von einem Durchleuchten keine Rede mehr sein konnte. Die Menge des aus dem Auge fliessenden Secretes verminderte sich, dagegen sind die fibrinösen Pseudomembranen stets reichlich, und haften stark an der Bindehaut; die ganze Augenspalte, wie von den Winkeln als auch von der Uebergangsfalte, verkleinert sich langsam, aber deutlich — es bildet sich Symblepharon. — Das ganze Bild hat eine auffallende Aehnlichkeit mit einem starken Verbranntsein der Binde- und Hornhaut, nach Gutdünken des Herrn Prof. Schöbl, der das Thier gütigst untersuchte, am auffallendsten mit den Veränderungen nach einer Aetzung mit stark expansirten Ammoniakdämpfen (welche er Gelegenheit hatte, im Laboratorium eines Chemikers zu beobachten).

Im Ganzen war bis jetzt eine 24stündige Exposition in 18 Sitzungen. Während der ganzen Zeit und auch jetzt ist das linke Auge und auch die Haut der linken Gesichtshälfte vollkommen normal. In den letzten Tagen (geschrieben am 16. Juni) wurde beobachtet, dass die Nässe und das Ausfallen der Haare auf den Schädel und Hals fortschreitet; die Krusten

auf der kahlen Haut sind jetzt dicker als anfangs, schälen sich schwer ab und hinterlassen die Haut mässig blutend. Der Bindehautsack des rechten Auges füllt sich fortwährend mit einem an plastischen Elementen reichen Secret, die Augenspalte wird immer kleiner, die Hornhaut ist vollkommen grauweis getrübt. Das Gesammtbefinden des Thieres ist gut.

Durch unser Experiment, bisher freilich mit sehr beschränktem Material, wurde Punkt 4 unserer Arbeit erklärt, und bewiesen, dass die Wirkung der Röntgenstrahlen auf das Auge eine sehr heftige und verderbliche ist; sie greift hauptsächlich die vorderen Partien des Auges, Binde- und Hornhaut an, weniger die Iris. Ueber den Stand der hinteren Hälfte des Bulbus wird uns erst die mikroskopische Untersuchung belehren. Im Ganzen ähnelt die Wirkung am meisten der Aetzung mit chemischen Reizmitteln, was sich mit jener Beobachtung deckt, welche den Röntgenstrahlen eine grosse chemische Kraft vindicirt.

Zu gleicher Zeit trachtete ich als Nebenversuch die anderen Programmpunkte, welche bereits in der Arbeit von Brandes-Dorn durchstudirt waren, zu erklären. Und da bemerke ich gleich im vorhinein, dass ich das Fluoresciren der Linse oder Hornhaut ebensowenig als die genannten Autoren beweisen konnte, trotzdem ich behufs Controle einige Herren aufgefordert habe, die mit mir zugleich bei völliger Finsterniss und bei durch eine Metallplatte verdeckten Röntgenlampe, die exstirpirte Linse und Hornhaut, von Röntgenstrahlen beleuchtet, untersucht haben. — Anders verhält es sich mit dem zweiten Theil der Experimente, das heisst der Ansicht von der Durchdringlichkeit der Linse für Röntgenstrahlen.

Gegen die Behauptung Dariex und de Rochas, dass die Röntgenstrahlen deshalb unsichtbar sind, weil sie von allen Medien die Linse am meisten absorbirt, führen Brandes und Dorn folgende Beobachtungen an:

1) Das aphakische Mädchen hatte beim Experimentiren mit Röntgenstrahlen ein Lichtgefühl; doch die normalen Beobachter empfanden es gleichfalls. Bloss einer von ihnen, auch auf einem Auge aphakisch, hatte auf demselben Auge das Lichtgefühl intensiver. Das spricht eher für eine, wenigstens theilweise, Undurchdringlichkeit der Linse; übrigens handelt es sich hier um schwer zu controlirende subjektive Daten. Wir wissen aus der Analogie der ultravioletten Strahlen weiter, dass auch diese durch das normale Auge — nach Verdecken des übrigen Spektrums — als eine schwache Lavendelfarbe percipirt werden, trotzdem sie die Linse absorbirt; ein aphakisches Individuum, wie Widmark anführt (l. c. Artikel III) gab die Grenzen der Lavendelfarbe undeutlich an, manchmal näher, oder auch weiter vom Ende des Spectrums. Wieder eine subjective Angabe.

2) Das Lichtgefühl bei Röntgenstrahlen erschien bei allen auf der Peripherie des Gesichtsfeldes — ist dies nicht vielleicht gerade durch die Undurchdringlichkeit der centralen, also der mächtigsten Partien der Linse

begründet? Auch entstand kein Lichtgefühl, wenn vor das Auge eine Bleiplatte mit einer kleinen Oeffnung (2 mm) in der Mitte gestellt wurde: hier fielen die Röntgenstrahlen gerade wieder auf das Centrum der Linse; wurde die Oeffnung erweitert (auf 4 mm), so dass die Strahlen durch periphere Theile der Linse durchdringen konnten, so entstand erst dann das Lichtgefühl.

3) Photographische Aufnahmen mittelst Röntgenstrahlen machten wir ebenfalls, und zwar so, dass auf eine in schwarzes Papier sorgfältig eingehüllte Platte die Linse, der ganze Bulbus und endlich die abgeschnittene Hornhaut (aus dem ganz frischen Auge eines Schweines) gelegt wurden; und da stellte es sich heraus, dass der Schatten der Linse beinahe ebenso intensiv war als der des ganzen Auges, der Schatten der Hornhaut dagegen bedeutend schwächer. (Auf kurz — 7 Minuten — exponirten Platten beinahe unsichtbar.)

Aus diesen Resultaten schliesse ich, dass man berechtigt ist, anzunehmen, die Linse absorbire Röntgenstrahlen bis zu einem gewissen Maasse; vielleicht ebensoviel, oder etwas weniger als der Glaskörper, aus welchem Grunde es auch nicht gelang, ihren Schatten von dem des Glaskörpers zu unterscheiden. Natürlich darf man die Linse auch nicht als ganz undurchdringlich betrachten, — der Schatten eines Geldstückes z. B. ist weit intensiver. — Ob die Röntgenstrahlen in anderen Augenmedien, Horn- und Bindehaut ausgeschlossen, Veränderungen verursachen, kann zur Zeit noch nicht konstatirt werden.

Wir gelangten also vorläufig zu folgenden Resultaten:

I. Zu den verwandten Eigenschaften zwischen Röntgenstrahlen und Ultraviolettstrahlen ist eine neue und sehr wichtige anzuführen, und zwar die Reizung der vorderen Augenmedien.

II. Röntgenstrahlen sind nicht so harmlos, wie von einigen Seiten (Sabrazès, Rivière) behauptet wurde; im Gegentheil ihre Wirkung wie auf das Auge, als auch auf die Haut ist eine sehr intensive und schädliche. Die Folgen erscheinen nicht gleich, sind aber dann um so langwieriger, die Cumulation ist also nicht zu leugnen.

III. Röntgenstrahlen werden von den Augenmedien absorbirt, und zwar wie von Linse und Glaskörper, so auch in etwas geringerem Maasse von der Hornhaut.

IV. Die Wirkung der Röntgenstrahlen auf die hinteren Partien des Auges ist noch nicht bekannt.

V. Die Fluorescens, welche Widmark bei Ultraviolettstrahlen für einen gewissen Schutz für das Gewebe gegen den vernichtenden Einfluss der Strahlen angesehen, wurde bei Röntgenstrahlen nicht beobachtet.

VI. Die Wirkung der Röntgenstrahlen ist nach allem chemischer Natur, und sekundär vielleicht trophoneurotisch.

Zum Schlusse möge mir gestattet sein, meinen wiederholten Dank dem Herrn Prof. Strouhzal für seine liebenswürdige Mitwirkung, sowie seinem Assistenten Herrn Vykruta, auszusprechen. Zuletzt noch meinen Dank dem Freund Wilhelm Schöbl für seine Betheiligung an photographischen Arbeiten.

Klinische Beobachtungen.

I. Angeborener grauer Star als Familienübel.

Unter obigem Titel hat Herr College O. Purtscher eine interessante Mittheilung im Juliheft des Centralbl. f. pr. A. veröffentlicht: das vierte, siebente und elfte Kind gesunder Eltern zeigten angeborenen Voll-Star, das vierte war in Wien unglücklich, das siebente von Purtscher glücklich operirt, das elfte starb früh.

Auch ich habe ähnliche Beobachtungen gemacht, jedoch im Ganzen nur selten.

1. Am 15./VI. 1874 gelangte bei mir zur Aufnahme die 4monatliche Lina L. aus Berlin mit angeborenem Vollstar beider Augen nebst zarter Kapseltrübung hinter dem vorderen Scheitel. Das Kind folgt nicht dem Licht. Trotzdem scheint keine ernste Complication vorzuliegen. Beide Eltern gesund.

Discission erst auf dem rechten, dann auf dem linken Auge.

Ehe die Resorption vollendet war, starb das Kind an Dysenterie am 13./VIII. 1879. — Das danach geborene Kind wurde mir schon im Alter von 8 Tagen vorgestellt und zeigte beiderseits Vollstar, und zwar Milchstar. Merkwürdig ausgiebige Erweiterung der Pupille durch Atropin-Einträufelung bei einem so jungen Kinde. 9 Wochen alt, wurde es zur Operation gebracht. Jetzt ist nach Atropin-Einträufelung schon der Beginn der spontanen Aufsaugung sichtbar: auf dem linken Auge schläfen-, auf dem rechten nasenwärts erscheint ein dunkler Halbmond zwischen Pupillarrand und trüber Linsenmasse, der zwar weisse Punkte und Striche bei seitlicher Beleuchtung zeigt, aber mit dem Augenspiegel durchleuchtbar erscheint.

Discission auf jedem Auge (November 1876 und März 1877) führt zu dem erwünschten Ziele guter Sehkraft. Aber, wenn ich mich recht besinne, ist auch dieses Kind in zartem Lebensalter gestorben.

Natürlich ist es nicht bloss der Vollstar, der angeboren bei mehreren Mitgliedern derselben Familie beobachtet wird.

2. Am 3./V. 1897 gelangte die 6monatliche Erna R. zur Aufnahme. Die Eltern sind blutsverwandt (Cousin und Cousine), haben aber gesunde Augen. Ihre beiden Kinder kamen zur Welt mit zu kleinen Augen, die Linsentrübung zeigten.

Das erste Kind, Curt R., wurde im Alter von 6 Monaten in einer andern Anstalt beiderseits operirt und zeigt jetzt, $1^1/_2$ Jahr alt, beiderseits Schrumpfung des Auges (nach Vereiterung).

8./VI. 1897 ist das Kind, nach Angabe der Eltern, an Diphtherie verstorben.

Erna R. zeigt beiderseits eine Hornhautbreite von nur 8 mm[1], sowie eine Linsentrübung innerhalb der nicht durch Atropin zu erweiternden Pupille. Wegen der zu engen Lidspalte kann nicht nach oben, sondern nur nasenwärts die Pupillenbildung verrichtet werden. Rechts 4./V. 1897; links 15./V. 1897: beide Mal regelmässig, unter Chloroform-Betäubung. (Das erste Mal wurde 2 g, das zweite Mal 1½ g Chloroform verbraucht.) Die Peripherie der Linse ist durchsichtig, die Colobome zierlich, die Sehkraft gut. (Ganz genau lässt sich die Form der umschriebenen Linsentrübung noch nicht feststellen.)

3. Ueber Schichtstar bei den beiden Kindern einer Familie, bei der Mutter und bei deren Mutter habe ich bereits im Centralbl. f. pr. A. 1893, S. 227 berichtet.

4. Anders ist der Fall, dass nicht die Linsentrübung, sondern die Anlage dazu mehreren Mitgliedern derselben Familie angeboren wird. Von den vier Kindern eines im 30. Jahr starblind gewordenen Mannes wurden drei in dem frühen Alter von 28 Jahren gleichfalls starblind. Alle sind gesund und kräftig, alle sind erfolgreich operirt worden, von drei verschiedenen Aerzten. Vgl. meine Mittheilung in der Deutschen Z. f. pr. M. 1874, woselbst ich die ähnliche Beobachtung von Mackenzie (Traité etc. IV Edit. II. 360) und von Arlt (Lehrbuch II. 291) angeführt habe. Hierher gehört auch die Mittheilung von Schanz (S. 264).

5. Endlich kommt der Fall vor, dass in einer noch dazu langlebigen Familie alle Geschwister etwa im Alter von 70 bis 80 Jahren starblind werden.

J. Hirschberg.

II. Ein Fall von schädlicher Wirkung des Holocaïn.

Mitgetheilt von Dr. Emil Bock, Primararzt in Laibach.

Nach 17 Fällen, in welchen ich Holocaïn zur Aufhebung der Empfindlichkeit des Augapfels verwendet hatte (bei Entfernung von Fremdkörpern der Hornhaut, Ausschneidung der Regenbogenhaut, Zerschneidung des Stares und Ausziehung des Stares), ohne eine üble Wirkung zu beobachten, zeigte das genannte Mittel beim 18. Fall eine sehr unangenehme Nebenwirkung. Ich benutzte immer eine 1proc. Lösung von Holocaïn, verbrauchte aber zur Erzeugung vollkommener Empfindungslosigkeit im Gegensatz zu den bisher vorliegenden Mittheilungen bis zu 5 g dieser Lösung, wovon freilich ein Theil durch das Kneifen der Kranken wieder herausgepresst wurde.

Der Fall, welchen ich hiermit zu veröffentlichen mir erlaube, ist folgender:

A. M., 71 Jahre alt, Bäuerin, wurde am 6. Mai 1897 in's Spital aufgenommen. Sie ist gut genährt, rüstig. Die Bindehaut der Lider beider Augen gleichmässig geröthet, sammetartig, in geringem Maasse verdickt, Absonderung reichlich, schmierig, rahmartig. Die Bindehaut der Augäpfel blass, schlaff. Am rechten Auge ein nasenseitiges, fleischiges, kleines Flügelfell und hintere Synechien. Beiderseits nach oben zarte Greisentrübung der Hornhaut und unreifer Altersstar, normale Spannung, gute Lichtempfindung. In beiden Thränensäcken nichts Krankhaftes nachweisbar.

[1] Angeborene Kleinheit des Auges ist eine wichtige, nicht allzu seltene Complication des angeborenen Stars. Ist der letztere geschrumpft zu einem härteren, dicken Häutchen und mit dem Pupillenrand verwachsen; so liefert die Zerschneidung des Häutchens mitsammt des Sphincter (mittelst der kleinen Scheere) einen sehr guten Erfolg.

Ich pinselte mit 2proc. Lösung von Höllenstein, worauf die Absonderung dünnflüssiger wurde; dann wurde durch einige Tage Bismuthum subgallicum eingestäubt, worauf sich die Absonderung wesentlich verminderte. Am 18. Mai machte ich beiderseits Iridectomie nach oben nach vorangegangener Einträufelung von Cocaïn. Nach der Operation legte ich keinen Verband an aus Sorge vor Steigerung der Absonderung, sondern nur das Schutzgitter aus Draht. Der Verlauf war bis zum 26. Mai ein normaler, an welchem Tage ohne Grund die Absonderung wieder eine viel reichlichere war, die Lider des rechten Auges waren in geringem Grade geschwollen, die junge Narbe in der Hornhaut dieses Auges ist grau, breit, am Rande der Hornhaut bemerkt man zahlreiche graubelegte, kleine, oberflächliche Gewebsverluste. Die Kranke klagt über Schmerzen im rechten Auge. Auf Anwendung von Höllenstein und Scopolamin war am 30. Mai die Absonderung wie früher, die Hornhautgeschwüre waren gereinigt, und am 10. Juni war der Zustand wie am 18. Mai. Trotzdem die Bindehaut beider Augen immer behandelt wurde, so veränderte sie sich in ihrem gerötheten, schlaffen und sammetartigen Aussehen nicht, nur die Absonderung konnte innerhalb günstigerer Grenzen erhalten werden, so dass ich am 30. Juni zur Starausziehung am linken Auge schreiten wollte, wo mittlerweile die perlmutterglänzende Rindenschicht eine gleichmässige graue Farbe angenommen hatte. Es wurde Holocaïn eingeträufelt in derselben Weise und mit demselben Erfolge, wie in den früheren Fällen. Die Spannung des Auges war normal, die Pupille wie vor der Einträufelung. Dagegen war die Bindehaut des Augapfels stark geröthet, unverschiebbar, trocken, matt, in ihrer unteren Hälfte mehrfach gefaltet, die Richtung der Falten war eine unregelmässige, die Oberfläche war hellgrau, das Gewebe sah aus wie ein kurze Zeit in starkem Weingeist gelegenes. Auf den Kämmen der Falten hatte die Bindehaut geradezu asbestartiges Aussehen. Die Hornhaut gestichelt, rauchig trübe, am Rande eine ringförmig geschlossene, ganz schmale dichte graue Trübung. Bindehaut der Lider unverändert. Absonderung Null. Die Kranke klagt über starken Schmerz. Ich operirte natürlich nicht und legte einen Schutzverband an. Eine halbe Stunde später fand ich: Bindehaut der Lider wie früher, die untere Uebergangsfalte feucht. Bindehaut des Augapfels noch unverändert, Hornhaut aber schon glänzend, die Trübung derselben viel geringer bis auf die gleichgebliebene randständige. Verband.

Am 1. Juli: die Bindehaut des Augapfels stark geröthet, feucht, den Falten des Vortages entsprechend sieht man schmutzig graugelbe Streifen in der Ebene der übrigen Bindehaut. Streift man hier mit Gaze darüber, so erweisen sich jene als oberflächliche, mit Gewebstrümmern und Schleim bedeckte Gewebsverluste. Die Hornhaut ist glänzend, durchsichtig, am Rande derselben zahlreiche oberflächliche Geschwürchen. Absonderung nicht wesentlich vermehrt. Die Kranke klagt über heftige Schmerzen. Weglassen des Verbandes, Scopolamin, Jodoform.

3. Juli: Zustand unverändert. Geringe Schwellung des Oberlides.

6. Juli: Die Menge der Absonderung wird grösser. Pinseln mit 1proc. Lösung von Höllenstein.

10. Juli: Zustand wie am 18. Mai, aber die Absonderung noch reichlich eitrig-schleimig.

Ueber den weiteren Verlauf kann ich nicht berichten, weil die Kranke wegen eines Todesfalles in der Familie das Spital verlassen musste.

Die oben beschriebenen Veränderungen am Augapfel nach der Einträufelung von Holocaïn spielten sich unter dem Bilde der oberflächlichen Vertrocknung mit nachträglicher rascher Abstossung und Geschwürsbildung ab. Die Ein-

wirkung erstreckte sich aber in den ersten Stunden auch in die Tiefe des Gewebes der Bindehaut des Augapfels, denn diese wurde nicht nur trocken, sondern auch in starre Falten gelegt, unverschiebbar. Die Saftigkeit des Gewebes stellte sich wieder bald her, die vertrocknete Oberfläche aber stiess sich ab, und es kam zur Bildung von oberflächlichen Gewebsverlusten, deren Heilung eine Woche beanspruchten; dagegen wurde die Bindehaut viel schlaffer als früher und die Absonderung wurde reichlicher. Man muss aber berücksichtigen, dass in dem vorliegenden Falle, wo Holocaïn auf die Epithelien der Bindehaut und Hornhaut so verderblich einwirkte, dieselben durch die lange Bindehauterkrankung schon sehr hergenommen waren. Der beschriebene Fall deutet darauf hin, dass die Wirkung des Holocaïn wohl auf einer Beeinflussung des Zellleibes der Epithelien beruht.

III. Beseitigung glaucomatöser Prodromalerscheinungen durch Convexgläser.

Von Dr. M. Peter in Bremerhaven.

Am 17. April d. J. kam ein 52jähriger, sonst völlig gesunder Mann in meine Sprechstunde mit Klagen über periodische Obscurationen des linken Auges. In Zwischenräumen von einigen Wochen, in der letzten Zeit noch öfters, stellten sich dumpfe Schmerzen über dem linken Auge, Verdunkelung des Gesichtsfeldes, Nebel- und Regenbogenfarbensehen ein, welche von einer leichten Röthung und Druckempfindlichkeit dieses Auges begleitet waren, auch das rechte Auge pflegte dann „empfindlicher" als sonst zu sein. Die Anfälle, welche bereits seit etwa einem Jahre bestanden, dauerten stets mehrere Stunden bis zu zwei Tagen, in der anfallsfreien Zeit waren keinerlei Beschwerden oder Sehstörungen vorhanden, welche auch zur Zeit der Consultation fehlten. Eine Brille hatte derselbe nie getragen.

Die Untersuchung ergab beiderseits abnorm flache Vorderkammern, Pupillen von normaler Weite, keine Ciliarinjection, harte Bulbi, jedoch ohne ausgesprochene Drucksteigerung. Beide Augen zeigten centrale Hornhautflecke, der Augenhintergrund war bis auf einige spärliche alte chorioiditische Pigmentflecke in der unteren Aequatorgegend des linken Auges durchaus normal, keine Spur von Sehnervenexcavation; freies Gesichtsfeld, die Sehschärfe ohne Gläser beiderseits $= {}^{6}/_{36}$. R, + 4,0 D, S $= {}^{6}/_{12}$, L, + 4,5 D, S $= {}^{6}/_{12}$. Beiderseits + 6,0 D Jäger Nr. IV in 15—45 cm fliessend.

Die Herabsetzung der Sehschärfe erklärte sich hinreichend aus dem Sitze und dem Sättigungsgrade der Hornhautflecken.

Die Ordination bestand in Folgendem: R + 4,0, L + 4,5 zum ständigen Tragen, ferner beiderseits + 6,0 für die Naharbeit.

Ausserdem wurde dem Patienten, der sich — er ist Friseur auf einem Schnelldampfer — nur alle 4 Wochen vorstellen konnte, eine 2 % Pilocarpinlösung verordnet, welche er in das von einem etwaigen neuen Anfall betroffene Auge einträufeln sollte. Alle 4 Wochen sollte er sich wieder zeigen.

Dieser Einträufelungen hat es jedoch nicht bedurft, da die Anfälle seit dem Gebrauche der Gläser — also seit $^{1}/_{4}$ Jahre — völlig verschwunden sind. —

Wir haben es hier mit einem Falle zu thun, der die Abhängigkeit glaucomatöser Erscheinungen von Accommodations-Ueberanstrengungen zur Evidenz

erweist, denn einmal zeigte das stärker übersichtige Auge auch die heftigeren Anfälle, sodann wurden die letzteren trotz jahrelangen Bestehens lediglich durch den Gebrauch der passenden Convexbrille dauernd abgeschnitten. Sicher würden die Anfälle, welche bisher über das Stadium prodromorum noch nicht hinausgegangen waren, in Bälde das Krankheitsbild des Glaucoma evolutum geboten haben, da dieselben in der letzten Zeit vor der ersten Consultation an Intensität und Häufigkeit erheblich zugenommen hatten. Ferner lehrt auch dieser Fall, dass der rechtzeitigen Verordnung passender Convexgläser zuweilen ein hoher prophylaktischer Werth — zur Verhütung des Glaucoms — innewohnt.

Referate, Uebersetzungen, Auszüge.

1) **Renversement temporaire de la cornée pour opérer à ciel ouvert sur l'iris et la capsule de cristalin** (1), par le prof. Gayet (Lyon). (La clinique ophtalmologique. 1897. 10 Juillet.)

Bei Operationen am Boden der vorderen Kammer lag es nahe, einen Hornhautlappen zu heben, um auf dem sonst von ihm bedeckten Gebiete frei arbeiten zu können, doch scheute man davor zurück, da man Vorfall des Augeninhalts durch die klaffende Oeffnung und Schädigung der Hornhaut fürchtete.

Verf. stellte Versuche an, die ihm die Grundlosigkeit dieser Furcht bewiesen.

Er construirte zu diesem Zwecke eine Pincette, deren ungerieftes Fass-Stück im ganzen der Form der Cornea angepasst wurde und an den Ecken mit 2 kleinen Spitzen die gefasste Hornhaut fixirte. Mit dieser bog er bei 40 Pat. zuerst unter allgemeiner, später unter örtlicher (Cocaïn-)Betäubung die Hornhaut zurück. Auf 15 Operationen kam 1 Glaskörpervorfall, wenig genug gegenüber der Schwierigkeit der dabei ausgeführten Operationen, dabei entstand weder sogleich noch später eine Schädigung des Auges. Der Lappen legte sich stets gut an, vernarbte regelmässig nur Astigmatismus verursachend; die Biegungsstelle blieb stets ungeschädigt.

Ueber die Grösse des Lappens, den man umklappen darf, stellt Verf. Versuche an, er glaubt, dass der Lappen ungestraft $^2/_3$ der Cornea enthalten darf.

Der Vortheil des Vorgehens würde in sicherer Ausführung sonst sehr erschwerter Operationen in schwierigen Fällen bestehen.

(Das vom Verf. hier eingehend geschilderte Verfahren, durch Hebung eines Hornhautlappens das Operationsfeld übersichtlich zu machen, hat übrigens J. Jacobsohn zur Ausführung seiner „Extraction mit der Kapsel" schon 1889 im Maiheft des Centralbl. f. prakt. Augenheilk. S. 132 angegeben; nur dass J. Jacobsohn nicht so ausgiebig vorging und eine Pincette zum Umklappen der Hornhaut nicht anwandte.) Spiro.

---

2) **Beiderseitige Hemianopsie mit Erhaltung eines kleinen centralen Gesichtsfeldes**, von Dr. Theodor Bałłaban, Augenarzt in Lemberg.

Verf. beobachtete eine 45jähr. Dame, die plötzlich unter leichten cerebralen Erscheinungen völlig erblindete, nachdem sie ein Jahr vorher von einer rechtsseitigen Hemianopsie mit geringen Orientirungsstörungen befallen war. Die Hemianopsie war bestehen geblieben, während das Orientirungsvermögen zurück-

gekehrt war. Bei der frischen Erblindung fand Verf. die Pupillenreaction und den ophthalmoskopischen Befund normal. Nach einigen Tagen stellte sich etwas Sehvermögen in einem sehr kleinen centralen Gesichtsfelde wieder ein und wuchs nach 6 Wochen bis auf $^1/_2$.

Die Farbenempfindung blieb hochgradig herabgesetzt, es bestanden Störungen des Orientirungsvermögens und in der sensoriellen Sphäre, die durch den Befund am Sehorgane nicht genügend erklärt wurden.

Bis zu dem Tode der Dame, der nach 3 Jahren erfolgte, traten wesentliche Veränderungen nicht weiter ein. Die Todesursache blieb unbekannt, eine Section konnte aus äusseren Gründen nicht erfolgen.

Im Anschluss daran stellt Verf. die bisher ausser seinem veröffentlichten 13 Fälle zusammen, in denen bei doppelseitiger Hemianopsie ein centrales Gesichtsfeld erhalten blieb, oder sich wieder herstellte.

Zur Aufklärung dieser interessanten Fälle macht Verf. eine Reihe theoretischer Erörterungen. Er spricht über unsere Kenntniss des Verlaufes der Sehbahnen und der corticalen Sehcentren, schliesst daran die Localisationsversuche der Ursache der Hemianopsien.

Eingehend werden die Theorien zur Erklärung des Erhaltenbleibens eines „überschüssigen Gesichtsfeldes" bei einseitigen und doppelseitigen Hemianopsien erörtert.

Solange die Abgrenzung der Sehcentren selbst nicht genau bekannt ist, ist die Frage durch pathologisch-anatomische Untersuchungen nicht zu lösen. Klinisch wird durch einige Fälle, in denen zunächst völlige Blindheit herrschte und sich allmählich centrales Sehen herstellte, die Annahme Försters von der besseren Blutversorgung der dem schärfsten Sehen entsprechenden Rindenpartien unterstützt. Auch anatomische Untersuchungen sprechen dafür, da nachgewiesen ist, dass die Arterien der Hirnrinde keine Endarterien sind, sondern durch Anastomosen einen Collateralkreislauf ermöglichen.

Sehr erwünscht wäre es, durch neue klinische Untersuchungen mehr Klarheit in das schwierige Gebiet zu bringen. Spiro.

Journal-Uebersicht.

I. v. Graefe's Archiv f. Ophthalmologie. XLIII. 1.

1) **Ueber die Beziehungen zwischen Auge und Ohr,** von Prof. Ostmann in Marburg.

Das Auge wird viel häufiger vom Ohr, als das Ohr vom Auge beeinflusst. Bei schwerer eitriger Mittelohrentzündung beobachtet man am Auge irradiirende Schmerzen, Thränen, Lichtscheu. In einem Falle von hartnäckigem Gesichtsschmerz fand Moos, dass der entzündliche Process durch die Felsenbeinpyramide bis an das Ganglion Gasseri fortgeleitet war. Verf. hat Aehnliches beobachtet. Hierher gehört auch ein Fall von Blepharospasmus, welcher bei Anwesenheit eines Fremdkörpers im Ohre auftrat und nach Cocaïneinträufelung in den Gehörgang schwand. Bekannt ist, dass durch Reizung der häutigen Bogengänge nystagmusartige Augenbewegungen hervorgerufen werden können. Dem entsprechend hat man bei verschiedenartigen krankhaften Processen des Labyrinths Nystagmus und Intentionszittern beobachtet und zwar stets doppelseitig. Vom Mittelohr aus ist Nystagmus experimentell noch nicht hervorgerufen worden.

Fälle, bei denen eine derartige Reflexwirkung gesehen wurde, müssen vielleicht durch Annahme abnormer Verbindungen zwischen Mittelohrnerven und Labyrinth oder Schädelhöhle erklärt werden.

Pupillenveränderungen und Lähmungen der Augenmuskeln können nicht, wie behauptet worden ist, reflectorisch vom Mittelohr aus erzeugt werden, sondern weisen auf eine die Mittelohrerkrankung complicirende Affection des Labyrinths bezw. Gehirns hin, von dem aus auf verschiedene Weise Nystagmus hervorgerufen werden kann.

Auf die Thatsachen, dass beim Hören von Tönen Lichtwahrnehmungen auftreten können und umgekehrt, sowie dass gleichzeitige Gehör- und Gesichtsempfindungen die Qualität derselben wechselweise zu beeinflussen im Stande sind, sei hier nur kurz hingewiesen. Mancherlei reflectorische Erscheinungen im Gebiete des N. facial. erklären sich leicht dadurch, dass dieser Nerv sowohl den M. staped. als auch den M. orbic. pulp. innervirt.

Dass, wie behauptet worden ist, Erkrankungen des Mittelohrs und Proc. mast. Veränderungen am Augenhintergrunde hervorrufen können, lässt Verf. nicht gelten, sondern nimmt in solchen Fällen stets eine intracranielle Complication an, deren feinere Diagnose bei unseren jetzigen Kenntnissen meistens nicht möglich ist. Schwellung des Lides scheint mit Bestimmtheit für Thrombos. sin. cavernos. zu sprechen.

---

2) **Beitrag zur Kenntniss der pathologischen Anatomie des Pyramidalstars mit Hornhautadhärenz,** von Dr. Wilh. Haring. (Aus der Univers.-Augenklinik zu Jena.)

Verf. beschreibt ein Auge mit Pyramidalstar, dessen Entstehung mit Sicherheit auf ein perforirtes Hornhautgeschwür zurückgeführt werden konnte. Der zwischen Linse und Hornhaut verlaufende Verbindungsstrang zerfällt in einen der Linse und einen der Hornhaut angehörenden Theil. Ersterer ist ein kegelförmiges Gebilde, welches im Innern aus Kapselstarwucherungen besteht und von verdünnter, epithelfreier Linsenkapsel überzogen wird. An diese Prominenz schliesst sich nach vorne der von der Hornhaut ausgehende Theil. Derselbe besteht aus einem gefässhaltigen Bindegewebsstrange, welcher von einer dicken Schicht glashäutiger Substanz eingeschlossen wird. Die Glashaut erstreckt sich bis auf die vordere Linsenkapsel und darf als das Ausscheidungsproduct des gewucherten Endothels der Membr. Descem. angesehen werden.

---

3) **Ueber einen Fall von infantiler Conjunctivalxerose mit Keratomalacie,** von Dr. W. Schimmelpfennig. (Aus der Univers.-Augenklinik zu Jena.)

18 Monate altes, decrepides Kind, welches an Pneumonie starb. Beiderseits Xerosis conjunctivae, links zarte Trübung der unteren Hornhauthälfte, rechts perforirtes Hornhautgeschwür. Starke Verdickung des Bindehautepithels, die obersten Schichten zum Theil verfettet und nekrotisch, die tieferen Schichten verbreitert. Die Nekrose erstreckte sich an einzelnen Stellen bis in die Grundsubstanz. Das Hornhautepithel war nahe dem Limbus in den oberflächlichen und tiefsten Schichten nekrotisch, dagegen zeigten die mittleren Schichten noch färbbare Kerne. Mikroorganismen fanden sich in grosser Zahl und zwar vorwiegend Kokken, Stäbchen nur in verschwindend kleiner Menge. Die Gefässe waren ganz frei von Mikroorganismen. Verf. nimmt eine ectogene Infection an. Das Krankheitsbild unterschied sich klinisch kaum von dem der Xerosis Erwachsener.

4) **Ueber sulzige Infiltration der Conjunctiva und Sklera,** von Dr. Walter Schlodtmann. (Aus der Augenklinik des Herrn Prof. E. Fuchs in Wien.)

Drei Fälle, bei denen sich die krankhaften Veränderungen im Wesentlichen dadurch von der typischen Skleritis und Episkleritis unterscheiden, dass die eigenartige sulzige Infiltration des succulenten Gewebes sich vorwiegend am Hornhautrande localisirte und von hier aus nach beiden Seiten hin ausbreitete. Die Hornhaut war zum Theil überlagert, und während die Infiltration hier mit scharfem Rande aufhörte, flachte sie sich nach der Sklera zu allmählich ab. Im weiteren Verlaufe breitete sich die Infiltration im Hornhautgewebe mehr und mehr aus.

Aus der anatomischen Untersuchung sei besonders hervorgehoben, dass in den erkrankten Partien eine starke Vermehrung der Lymphgefässe stattgefunden hatte, deren Massigkeit und Anordnung stellenweise cavernöses Gewebe vortäuschte. Ferner bestand eine kolossale, sich ringförmig um die Hornhaut herumziehende leukocytöse Infiltration, welche sich bis zum Corp. cil. und zur Suprachorioidea in die Tiefe erstreckte und eigenartige, plexiform zusammenhängende nekrotische Herde einschloss. Sehr zahlreiche Riesenzellen. Degeneration der inneren Gebilde des Bulbus.

Verf. neigt zu der Annahme, dass die entzündlichen Processe von der Chorioidea ihren Ausgang nehmen und auf Mikroorganismen zurückzuführen sind. Aetiologie im übrigen nicht aufgeklärt.

---

5) **Einiges über Augenerkrankungen bei Gicht,** von Prof. Dr. A. Wagenmann in Jena.

Bei einer 43 Jahr alten Frau trat leichte Episcleritis auf, zu der sich eine erhebliche Sehstörung — F. Z : 1 m — gesellte. Verf. fand am unteren Papillarrande eine umschriebene kegelförmige Ablösung der Netzhaut, wie bei Aderhauttumor. Wenige Tage später begann eine heftige Iridocyclitis und Verschlimmerung der Skleritis, auf der Sclera eine sehr harte Prominenz. Zugleich zeigten sich harte, subcutane Knoten an verschiedenen Körperstellen. Natr. salicyl. Salzbrunner Wasser und Diät führten Besserung herbei. S hob sich bis auf $^6/_{10}$, die entsprechend der Netzhautablösung bestehende Gesichtsfeldbeschränkung wurde kleiner. Verf. zweifelt nicht daran, dass sich hinter der abgelösten Netzhaut und auf der Sclera feste Concremente befanden.

Episcleritis, scleros. Hornhautentzündung, Episcleritis period. fugax können auf Gicht beruhen und durch Behandlung der letzteren günstig beeinflusst werden. Durch Vermittelung gichtischer Gefässatheromatose besteht unter Umständen ein indirecter Zusammenhang zwischen Gicht und Glaskörperblutungen (Solut. retin.), sowie Retinitis haemorrhagica.

Das Glaucom kann nicht, wie von älteren Autoren geschehen ist, als Ophthalmia arthritica bezeichnet werden. Ohne Zweifel beruht aber Glaucom häufiger auf Gicht. Besonders bedeutungsvoll erscheint folgende Beobachtung: Eine Dame erkrankte links an Glauc. subacut. und wird — nicht von Verf. — iridectomirt. Das Auge erblindet fast vollständig. Einige Monate später kommt Pat. mit ausgesprochenem Glauc. imminens o. d. zu Verf. Anamnestisch wird seit Jahren bestehende Gicht sicher festgestellt. Diät, Trinken von Obersalzbrunner und Wildunger, Pilcarpininjectionen brachten Heilung ohne Iridectomie.

6) **Weitere Untersuchungen über Asepsie und Antisepsis in der Augenchirurgie,** von Dr. E. Franke in Hamburg.

Die physiologische Kochsalzlösung hat keine bactericiden Eigenschaften und vermag, um möglichst vollständige Keimfreiheit des Bindehautsacks herbeizuführen, die Sublimatlösung nicht zu ersetzen. Auch wenn die Zahl der vorhandenen Kokken sehr gering ist, hat die Kochsalzlösung, wie Verf. durch Versuche nachwies, auf das Wachsthum der Kokken keinen Einfluss. Verf. empfiehlt, vor der Operation der mechanischen Reinigung des Bindehautsacks eine Bespülung mit antiseptischer Lösung folgen zu lassen und auch während der Operation das Auge schonend mit antiseptischer Lösung zu berieseln.

---

7) **Das Colobom der Aderhaut und seine Folgen,** von Dr. Fr. Mannhardt, Oberarzt der Augenabtheilung des Allgemeinen Krankenhauses zu Hamburg.

Bei der Fülle des anatomischen Details für ein kurzes Referat nicht geeignet. [Im Suppl.-Heft 1896 S. 596 sind Mannhardt's Befunde mitgetheilt.]

---

8) **Beiträge zur Kenntniss der Augenveränderungen bei septischen Allgemeinerkrankungen,** sog. Retinitis septica, gutartige metastatische Entzündung, doppelseitige marantische Thrombose, von Dr. Kenjuro Goh, pract. Arzt aus Kijoto in Japan.

Drei eingehend untersuchte Fälle, deren kritische Besprechung unter Berücksichtigung früherer Arbeiten zu folgendem Resultat führt: Die Retinitis septica (Roth) verläuft ohne entzündliche Erscheinungen. Die Netzhautblutungen erfolgen durch Diapedesis aus den wahrscheinlich durch toxische Einflüsse erkrankten Gefässen. Sehr viel seltener sind die Blutungen Folge von marantischen Thrombosen der Netzhaut- und Aderhautvenen. Vermuthlich können derartige Thromben durch die gesetzten Circulationsstörungen zu entzündlichen Processen führen. Sind septische Mikroorganismen in's Auge geschwemmt, so entwickelt sich stets eine Entzündung, häufig eitriger Art. Die in metastatischen Herden gefundenen Pneumokokken müssen unter Umständen von geringer Virulenz sein, denn die durch sie hervorgerufene Entzündung ist manchmal unbedeutend. Es ist beobachtet, dass die Pneumokokken nach einiger Zeit in den Herden nicht mehr nachweisbar sind. In einem Falle fand Verf., was bisher noch nicht beschrieben worden ist, eine lockere, diffuse, zellige Infiltration der Chorioidea, wahrscheinlich als Folgezustand einer ausgesprochenen Stase in den Gefässen und deren Lymphscheiden.

Eitrige Processe, zumal einseitige, werden niemals durch circulirende Toxine verursacht. Ob die Toxine allein, ohne die Anwesenheit von Mikroorganismen, schwerere, zur Erblindung führende Degeneration des Auges bewirken können, ist bisher nicht nachgewiesen.

Bei fieberhaften Erkrankungen, deren Diagnose nicht sichergestellt ist, deutet das Auftreten von Blutungen und weissen Flecken in der Retina eher auf Sepsis, als auf Meningitis, Miliartuberculose, Typhus hin.

---

9) **Vorläufige Mittheilung über Versuche experimenteller Erzeugung von Lidemphysem am Cadaver,** von Dr. B. Walser (†), seiner Zeit Demonstrator an der Augenklinik des Hrn. Prof. Fuchs in Wien.

Fuchs vermuthet, dass in denjenigen Fällen, in denen nach Contusionen des Auges bei scheinbar intacten Orbitalwandungen Lidemphysem auftritt, eine

indirecte Fractur der Lamina papyracea des Siebbeins dadurch erfolgt, dass die dünne Knochenschale nachgiebt, wenn durch Zurückdrängen des Bulbus der Druck in der Orbita erhöht wird. Verf. suchte diese Frage experimentell zu lösen. Die Versuche sind nicht zum Abschlusse gelangt, ergaben aber unzweifelhaft, dass man durch Schlag auf den Bulbus Fractur der Lamina papyracea und Periostrisse hervorrufen kann.

---

10) Zur Verbesserung der Sehschärfe nach Myopieoperationen, von Dr. V. Fukala in Wien.

Im corrigirten aphakischen Auge sind die Netzhautbilder grösser als im corrigirten myopischen Auge. Die Netzhautbilder unserer Probebuchstaben sind nicht Linien, sondern Flächen. Für das Verhältniss zwischen Sehschärfe und Grösse des Netzhautbildes ist die flächenhafte Ausdehnung der letzteren bestimmend. Eine einfache Rechnung ergiebt, dass, wenn man die Flächenausdehnung berücksichtigt und statt der linearen die quadratischen Werthe setzt, die Netzhautbilder durch Concavgläser relativ noch mehr verkleinert, durch Convexgläser relativ noch mehr vergrössert werden.

Die Lichtstärke der Bilder ist, wenn man die quadratischen Werthe in Rechnung zieht, bei aphakischen Augen eher etwas geringer, dafür fällt aber, worauf schon Schanz hinweis, beim aphakischen Auge die Abschwächung der Lichtstärke durch Brechung und Reflexion fort. Ist nach der Operation kein Correctionsglas erforderlich, so hat man eine brechende Fläche statt 5. Endlich aber erlangt die Netzhaut mit der Zeit durch Uebung im Fernsehen eine erhöhte Leistungsfähigkeit.

---

11) Bemerkungen über die Sehschärfe hochgradig myopischer Augen vor und nach operativer Beseitigung der Linse, von Prof. Th. Leber in Heidelberg.

Verbesserung der Sehschärfe nach Myopie-Operationen wird entweder durch Vergrösserung der Netzhautbilder bedingt sein oder durch eine Verbesserung des Distinctionsvermögens des Auges. Diese letztere könnte auf besserer Functionirung der Netzhaut oder auf grösserer Schärfe der Netzhautbilder beruhen.

Man kann bei einem Auge zwischen wirklicher und corrigirter Sehschärfe unterscheiden. Bei einem myopischen Auge z. B., welches in einer gewissen Entfernung ohne Glas deutlich sieht, ist eine Prüfung im Fernpunktsabstande ohne Correction möglich. Unter diesen Verhältnissen ist die Grösse der Netzhautbilder nur abhängig von der Brechkraft und der Axenlänge des Auges. Wird ein Concavglas vorgesetzt, so erleiden die Netzhautbilder eine erkleinerung, die, wenn auch bei mittlerer Myopie nicht bedeutend, doch bei höheren Graden erheblich in die Wagschale fällt. Starke Annäherung der Concavgläser an's Auge schwächt die verkleinernde Wirkung derselben ab.

Ist bei einem hochgradig kurzsichtigen Auge die Sehschärfe mit Concavgläsern geprüft worden, welche in einem gewissen Abstande vom Auge gehalten wurden, so resultirt demnach ein zu geringer Werth, welcher nicht ohne Weiteres mit dem Werthe verglichen werden darf, welcher später bei dem durch Operation aphakisch gewordenen Auge gefunden wird. Ist das aphakische Auge emmetropisch, so erhalten wir die wirkliche, ist es hypermetropisch und corrigirt, eine durch Convexgläser vergrösserte Sehschärfe.

Verbesserung der Sehschärfe und Verbesserung des Distinctionsvermögens müssen aus einander gehalten werden. Eine Verbesserung des Distinctionsvermögens wird auch die Sehschärfe erhöhen, eine Verbesserung der Sehschärfe

bewirkt aber nicht, dass das Distinctionsvermögen zugenommen hat. Praktisch ist es allerdings von Bedeutung, wenn ein durch Operation aphakisch gemachtes Auge seine bisher durch Concavgläser reducirte Sehschärfe nun in ihrer wirklichen Grösse verwerthen kann. Die Sehleistung ist erhöht.

Durch Rechnung ermittelt Verf. die Bildgrösse bei corrigirten und nicht corrigirten myopischen Augen vor und nach der Operation.

Dass durch Uebung des Auges noch nachträglich eine Verbesserung der Sehschärfe eintritt, hält Verf. nicht für wahrscheinlich.

Die von Schanz ausgesprochene und von Fukala acceptirte Ansicht, dass bei den aphakisch gewordenen, myopischen Augen die Lichtstärke der Netzhautbilder zunimmt, weist Verf. als nicht stichhaltig zurück. Auch der von Schanz betonten Ausschaltung eines Theiles des brechenden Apparates vermag Verf. keine Bedeutung beizumessen.

Verf. kommt zu dem Resultat, dass die nach Myopie-Operationen auftretende Verbesserung der Sehschärfe, soweit sie nicht durch Vergrösserung der Netzhautbilder erklärt werden kann, nicht auf einer Verbesserung der optischen Verhältnisse beruht, sondern einem bisher nicht näher festgestellten Einflusse auf die Retina zugeschrieben werden muss.

Der schon früher gemachte und von Fukala wiederholte Vorschlag, die Sehschärfe nicht nach der linearen, sondern nach der Flächenausdehnung der Netzhautbilder zu messen, ist praktisch unbequem und theoretisch anfechtbar. Die Bestimmung der Sehschärfe geht im Grunde darauf hinaus, den kleinsten Abstand zu messen, bei welchem zwei Punkte noch gesondert gesehen werden. Es handelt sich also um ein lineares Maass. Punkte im mathematischen Sinne können wir allerdings nicht sehen, wir sehen thatsächlich Flächen von minimaler Ausdehnung. Darauf kommt es aber nicht an, denn wir messen nicht die Punkte selbst, sondern den Abstand zweier Punkte.

---

12) **Zur Correction des Astigmatismus durch ungleichmässige Anspannung des Ciliarmuskels,** von Dr. H. Gradle in Chicago, U. S. A.

---

13) **Ueber das Vorkommen partieller Ciliarmuskelcontraction,** von Prof. C. Hess in Marburg.

Gradle glaubt aus den Beobachtungen, welche er bei zwei mitgetheilten Fällen von Astigmatismus machte, auf partielle Ciliarmuskelcontractionen schliessen zu dürfen. Verf. hält die Fälle für ungeeignet und die Schlussfolgerungen für unbegründet. In beiden Fällen war S stark herabgesetzt, in Fall I bestand Nystagmus, in Fall II Lähmung des Leva pulp. und Rec. sup. und inf.

Scheer.

II. Archives d'ophtalmologie. 1897. März.

1) **De l'amblyopie sympathique,** par Nuel.

Verf. theilt 16 Krankheitsgeschichten von sympatischer Ophthalmie mit, die er unter 10,000 Fällen beobachtet hat. Soweit der Beginn der Krankheit festzustellen war, tritt diese 6 Monate bis 2 Jahre nach der Verletzung des ersten Auges auf. Sie beginnt mit kurzen Verdunkelungen ohne ophthalmoskopischen Befund. Allmählich sinkt die Sehschärfe und das Gesichtsfeld engt sich concentrisch ein. Sehr viel später erst zeigt die Spiegeluntersuchung eine temporal abgeblasste Papille, gelegentlich überfüllte Venen resp. Periphlebitis. Zu dieser Zeit ist die Pupille weiter und reagirt träge. Die Prognose des Leidens ist

eine günstige. Die Therapie besteht in völliger Schonung des Auges und wiederholten Inunctionscuren. Die Enucleation des primär verletzten Auges ist vorzunehmen, falls dieses für das Sehen doch verloren und auch nur im mindesten schmerzhaft resp. gereizt ist.

2) **Contribution à l'étude clinique et anatomopathologique des ophtalmoplégies nucléaires et du syndrome cérébelleux dans deux cas de tumeur de la prorubérance et du cervelet suivis d'autopsie,** par Sabragès et Cabannes.

3) **Contribution au diagnostic différentiel entre les vraies et les fausses tumeurs intra-oculaires,** par Darier et Rochon-Duvigneaud.

Die Verff. besprechen an der Hand eines Falles von perforirendem intraocularen Fungus die klinische und anatomische Differentialdiagnose zwischen Sarcom und Infectionsgeschwülsten in diesem Stadium. Das Sarcom geht von der Chorioidea oder ihren Teilen aus. Erstere ist bis auf den Sitz des Tumors gesund und zeigt keine Hyperplasie. Es besteht absolutes Glaucom mit Atrophie der Iris und Netzhautablösung. Im Gegensatz hierzu hat eine Infectionsgeschwulst keine Drucksteigerung im Gefolge, vielmehr wird der Bulbus allmählich weicher. Niemals ist der Sitz der Neubildung ein circumscripter, sondern ihr Characteristicum ist gerade in ihrer diffusen Ausbreitung mit allgemeiner Entzündung der Gewebe zu suchen. Moll.

Vermischtes.

1) Der Herausgeber bittet freundlichst jeden seiner Leser, auf einer Postkarte ihm mitzutheilen, wie viele Fälle von Trachom er auf 1000 Augenkranke beobachtet.

2) Vergangenheit und Gegenwart der königl. ungar. Universitäts-Augenklinik in Budapest.[1]

An der königl. ungar. Universität zu Budapest wurde die Augenheilkunde schon im vorigen Jahrhundert als Specialgegenstand vorgetragen. An der in Nagy Szombat im Jahre 1770 creirten medicinischen Facultät lehrte Josef Plenck ausser Chirurgie und Geburtshilfe auch Augenheilkunde.

Plenck, geb. zu Wien 1738, Verfasser zahlreicher Lehrbücher, auch eines der Augenheilkunde (de morb. oc. 1777, deutsch 1788), wurde am 2. November 1783 an die k. k. Josefs-Akademie nach Wien berufen. Seine Lehrkanzel erhielt Georg Stáhly, aus einer von Donau-Eschingen nach Ungarn eingewanderten Familie, der ausser Augenheilkunde Chirurgie und Geburtshilfe vorzutragen hatte.

Stáhly wurde im Jahre 1802 zum Landes-Augenarzt ernannt, starb jedoch am 26. October 1802. Während seiner Lehramtsthätigkeit wurde 1801 die erste Augenklinik in's Leben gerufen mit zwei Zimmern und sechs Betten.

Zu Stáhly's Zeiten wirkte auch Le Febure aus Frankreich, wohl als Privatdocent der Augenheilkunde.

Nach dem Tode Stáhly's wurden die drei Fächer getrennt. Für die Augenheilkunde wurde eine ausserordentliche Lehrkanzel geschaffen und dieselbe mit dem Amte des Landes-Augenarztes vereinigt.

[1] Aus dem Werke „Emlékkönyv etc." von Dr. Högyes Endre. (Aus Anlass des Milleniums, enthält die ganze Geschichte der medicinischen Facultät.) Budapest 1896.

Diese Function wurde Alexius Agoston[1], dem bisherigen Assistenten der Chirurgie und Augenheilkunde, übertragen. Aber schon im folgenden Jahr trug Agoston auch die Geburtshilfe vor. Während seiner Professur erschien die neue „Ratio educationis publicae“ (1806), welche die Augenheilkunde in den dritten Jahrgang des 5 Jahre dauernden medicinischen Lehrcurses verlegte. Gleichfalls zu seiner Zeit erhielt die Lehrkanzel einen eigenen Assistenten (1808/9).

Sein Nachfolger war Ignatz Stáhly (der Sohn von Georg Stáhly) (1810/11 bis 1815/16), der ausser Augenheilkunde auch Anatomie vortrug.

Laut Rigorosenordnung von 1813 konnte sich der um das Diplom eines Augenarztes bewerben, der diplomirter Arzt und Chirurg war und vom Professor der Augenheilkunde ein Zeugniss erster Classe erhalten hatte.

1816/17 wurde Theophil Johann Fabini, geb. in Erdély (Siebenbürgen), promovirt 1816 zu Wien mit der Dissert. de amaurosi, zum ord. öffentl. Professor der Augenheilkunde ernannt, der sich bis zu seinem am 30. November 1847 erfolgten Tode ausschliesslich mit den Vorlesungen aus der Augenheilkunde beschäftigte und auch eine Doctrina de morbis oculorum, in usum auditorum (Pest und Wien 1823, ungarisch 1837, italienisch 1831) herausgab.[2] Auch die Stellung des Landes-Augenarztes wurde von der Professur abgetrennt.

Seinen Nachfolger Gaspár Lippay[3] ernannte man wegen der ausgebrochenen Revolution erst 1849/50. Unter Lippay wurde die Zahl der Betten an der Klinik von 24 auf 40 erhöht.

Nach der im Jahre 1873/74 erfolgten Pensionirung Lippay's wurde Wilh. Schulek, geb. zu Budapest 1843, Assistent an von Arlt's Augenklinik zu Wien 1867—1872, damaliger ordentlicher Professor an der Klausenburger Universität, an die Lehrkanzel in Budapest berufen.

Laut Regulativ vom Jahre 1875/76 ist das Hören der Augenheilkunde durch ein Semester, wöchentlich 10 Stunden, obligat und ist Prüfungsgegenstand des zweiten Rigorosums.

1884 wurde die Klinik aus dem in der Ujvilág-Gasse befindlichen Gebäude in die in der Üllöerstrasse befindlichen, auf 60 Betten eingerichteten Localitäten verlegt.

1881 erhielt die Lehrkanzel einen zweiten Assistenten, überdies drei besoldete, vier bis sechs unbesoldete Assistenzärzte.

Als Prof. Wilhelm Schulek die Leitung der Augenklinik im Jahre 1874 übernahm, zählte das Ambulatorium 509 neue Kranke im Jahr, und auf der Abtheilung wurden 121 Kranke verpflegt. Nach 20 Jahren, in 1895, zählte das Ambulatorium 8160 neue Kranke, und 900 wurden auf der Abtheilung verpflegt und 1015 grössere Augen-Operationen ausgeführt.

Die Bibliothek hat einen Fonds von 10,000 Gulden.

Die Zahl der eingeschriebenen Hörer war im ersten Semester 1894/95 162, im zweiten 120.

Das Hilfspersonal besteht aus einem Adjuncten, zwei Assistenten, acht Assistenzärzten.

Unter solchen Verhältnissen finden die Mediciner zu ihrer Ausbildung in der Augenheilkunde reichlich Gelegenheit. Emil v. Grósz.

---

[1] Von dem Hirsch's biographisches Lexikon auch nicht ein Wörtchen meldet.
[2] Bekannt ist seine Statistik des Stars nach dem Lebensalter.
[3] Auch von ihm weiss Hirsch kein Wort zu melden.

Bibliographie.

1) Des conjonctivites pseudo-membraneuses. Histoires, formes cliniques, traitement par Dr. H. Coppez. (Bruxelles, Henri Lamertin, 1897.) Der Erste, der auf die Pseudomembranen der Conjunctiva aufmerksam machte, war Béclard im Jahre 1821. Ihr Zusammenhang mit den Membranen des Halses wurde 1847 von Guersant nachgewiesen. Was die Aetiologie anlangt, so kann die gleiche Art von Conjunctivitis von verschiedenen Mikroorganismen abhängen, ebenso wie der gleiche Mikroorganismus verschiedene Arten von Conjunctivitis im Gefolge haben kann. Im Allgemeinen gilt eine Conjunctivitis als um so schwerer, je tiefer die Hornhautläsionen sind, die sie im Gefolge hat, ein Effect, der im einzelnen Falle von den von den Mikrobien producirten Toxinen abhängig ist. Letztere durchsetzen die Hornhaut und stören ihre Ernährung. So existirt eine „forme fruste" von Conjunctivitis diphtherica. Wenn das eine Auge von diphtherischer pseudomembranöser Conjunctivitis befallen ist, findet man im andern fast stets den Löffler'schen Bacillus. — Das Heilserum soll in den in Rede stehenden Fällen stets angewendet werden, und zwar empfiehlt sich seine locale Injection unter die Conjunctiva und in das Lid. Moll.

2) Photographisch-ophthalmometrische und klinische Untersuchungen über die Hornhautrefraction, von Allvar Gullstrand. (Kongl. Svenska Vetenskaps-Akademiens Handlingar. Bandes 28. Nr. 7. Stockholm 1896.) Um genaue Zahlen über die Refraction der Hornhaut in ihren einzelnen Meridianen zu erhalten, photographirte Verf. unter sehr erheblichen Schwierigkeiten, betreffend Fixation und Beleuchtung, das Spiegelbild, welches eine Art Keratoskop auf der Hornhaut entwarf. Die Genauigkeit der möglichen Beobachtung und Berechnung hat ihre Grenze in der ungleichmässigen Verteilung der Thränenflüssigkeit auf der Oberfläche der Cornea. Es ergab sich, dass man eine centrale optische Zone und eine Randzone unterscheiden kann. Die optische Zone nähert sich der sphärischen in ihrer Form. Sie kann sowohl im horizontalen wie im verticalen Meridian decentrirt sein, braucht in ihrer Ausdehnung nicht rund zu sein, kann eine querovale Kuppel bilden. In der Randzone findet rapid zunehmende Abflachung statt, diese setzt früher ein und ist stärker im verticalen als im horizontalen Meridian. Die optische Zone ist mit sphärischer Aberration behaftet. Der durch die Lichtbrechung in der Hornhaut entstehende Astigmatismus kann sowohl dem Grade nach, als auch in Bezug auf die Richtung der Hautmeridiane durch Veränderung der Pupillengrösse beeinflusst werden, wenn die Hornhaut ausgesprochene Asymmetrie aufweist. Eine Steigerung der normaler Weise vorhandenen Asymmetrie (Decentration) der Hornhaut kommt, wie Verf. an klinischen Beispielen zeigt, in Fällen von Asthenopie und Myopie vor. Sie ist dabei als pathologisch anzusehen und stellt eine besondere Refractionsanomalie dar. Die schwierigen optischen Verhältnisse dabei, die Art der Beeinflussung von vorhandenem Astigmatismus und wie dieser dann zu corrigiren ist, erläutert Verf. am Ende der Abhandlung. Spiro.

3) Einiges zur Lehre von der Entstehung und dem Verlaufe des prodromalen und acuten Glaucomanfalles, von Prof. W. Czermak in Prag. (Prager med. Wochenschrift. 1897. Nr. 1—5.) Erkrankt ein Auge an einem irritativen Primärglaucom, so findet man gewöhnlich an dem anderen noch völlig gesundem Auge die Kammer flacher als an dem erkrankten Auge. Diese starke, nebenbei ganz gleichmässige Abflachung der Kammer ist nach Verf. das was die Disposition eines solchen Auges zum Glaucom begründet. Sie ist

nur ein Excess der physiologischen Abflachung der Kammer solcher meist hyperopischen Augen im Alter und hat ihre Ursachen zum Theil in der fortschreitenden Volumszunahme der Linse und vielleicht auch der Ciliarfortsätze, und zum Theil und vermuthlich hauptsächlich in einer Verminderung der Menge des Kammerwassers, die wieder in einer Verminderung der Absonderung durch die Ciliarfortsätze begründet ist. Der Grund dieser Verminderung des Kammerwassers liegt endlich in vorgeschrittener seniler Veränderung im Gewebe der absondernden Organe, die durch Atherom, Endarteriitis noch erhöht sein kann. Besteht eine starke Abflachung der Kammer, dann muss eine stärkere Zusammenziehung der Iris gegen die Peripherie durch die Zusammenschoppung des verdickten gefalteten Iristheiles gegen den Rand der Descemeti eine Erschwerung des Abflusses des Kammerwassers in die Kammerbucht bewirken wonach der Irisrandtheil an's Trabeculum corneosclerale vom Kammerwasser der hinteren Kammer angepresst wird. Der Abfluss ist gehemmt, der Druck im Auge steigt an, und es kommt zu den Symptomen des krankhaften erhöhten Binnendruckes. Der rasch zunehmende Druck erzeugt Reizzustände der sensitiven Nerven des Auges (gradatim zunehmende Schmerzen) und reflectorisch active arterielle Hyperämie in den betreffenden Gewebstheilen; ausserdem eine kräftige Innervation des Kreismuskels. Von der in diesem Muskel eintretenden krampfhaften Spannung und von seiner Kraft hängt es ab, wie weit sich alle die Reactions- und Folgeerscheinungen der Drucksteigerung entwickeln können. Bei einer gewissen Druckhöhe muss aber auch eine Störung der Circulation durch stetig zunehmende Compression der Venen an ihrer Eintrittsstelle in die Sclera, wo der Druck in ihnen am niedersten ist, eintreten; es entwickelt sich eine wachsende Verengerung der grossen Venenstämme der Aderhaut, es kommt zu hochgradiger Stauung in den Venen und Capillaren und durch die Druckerhöhung in dem Capillarsystem zur Steigerung der Transudation. Auf diese Weise entwickelt sich endlich eine Blutüberfüllung die äusserlich das Bild einer heftigen Entzündung durch die collateralen Erscheinungen an den oberflächlichen Gefässen hervorrufen muss, der acute Glaucomanfall. Der mikroskopische Befund an den Gefässen zeigt aber, dass es sich nicht um Entzündung, sondern um Stauung handelt. Das Transudat ist eiweissarm, und es kommt auch in der Regel nicht zur Ablagerung fibrinöser Massen. Der Reizzustand in den Ciliarnerven unterhält reflectorisch einen Reizzustand im Sphincter pup., der sich in einer tonischen Contractur dieses Muskels äussert. In dieser Contractur des Sphincters liegt ein Mittel zur Selbstausgleichung der Störung. Es gelingt dem Muskel gewöhnlich die Iris an einer oder der anderen Stelle mehr zu strecken, und so tritt die bisher unaufgeklärte verzogene Form der Pupille im acuten Anfall hervor. Endlich gelingt es dem Sphincter, die Iris vom Rande der Descemeti irgendwo loszuziehen, das Kammerwasser dringt unter hohem Drucke in die Kammerbucht und den Schlemm'schen Canal, der Druck in der Kammer sinkt. Nach und nach wird der Randtheil der Iris immer mehr von Trabeculum corneosclerale abgelöst, die Pupille verengt sich weiter, der Druck sinkt immer mehr, der acute Anfall klingt ab. Der Unterschied der Bedingungen zur Entstehung des acuten Anfalles einerseits und des prodromalen andererseits ist nicht in einer Verschiedenheit der Sperre, sondern in einer geringeren Leistungsfähigkeit des Muskels zu suchen; ein rigider Muskel wird seine Aufgabe viel später lösen, der Zustand der Sperre wird viel länger andauern, und wird zu Gewebsveränderungen, festen Verklebungen, atrophischen Vorgängen führen, die es mit sich bringen, dass das Auge nach der Lösung des Anfalles nicht mehr zur Norm zurückkehrt. Nach mehreren Anfällen

gelingt es dem geschwächten Sphincter nicht mehr, die Sperre zu lösen, der Zustand der Sperre ist stabilisirt, das Glaucom geht in ein chronisches über. Durch Einträuflung eines Mioticums kann der Krampf des Sphincters auf's höchste gesteigert und ein Anfall in relativ kurzer Zeit und viel vollständiger als spontan gelöst werden; ein Unterschied zwischen der Wirkung des Mioticums und dem Vorgange der Selbstlösung des Anfalles besteht nicht. So wie letzterer nur eine beschränkte Dauer hat, ebenso verhält es sich auch mit den Mioticis; sie heilen die Erkrankung nicht und hindern den Uebergang in's chronische Glaucom nicht. Verf. glaubt, dass die entwickelte Hypothese ganz gut die Wirkung der Miotica beim Anfall und der Mydriatica an disponirten und schon erkrankten Augen erklärt. Diese Stoffe arbeiten in disponirten und Glaucomaugen mit denselben Mitteln wie im gesunden; Mydriatica werden bei disponirten Augen Sperre hervorrufen und die Lähmung des Sphincters wird die rasche Lösung, die der sonst kräftige Muskel zu Stande brächte, verhindern. Bei acutem Glaucom werden sie durch Sphincterlähmung den Anfall verlängern und damit meist die Möglichkeit der Spontanlösung vernichten. Eserin muss durch den Sphincterkrampf, sowohl Prodromalanfälle als acute Anfälle günstig beeinflussen; es kann aber nur dort wirken, wo die Pupille darauf noch reagirt, wo der Sphincter noch seine Thätigkeit entfalten kann. Die Iridectomie ist im Sinne der Hypothese in der Weise wirksam, dass sie die Iris an einer breiten Stelle von dem Trabeculum corneosclerale ablöst und die Wiederanlegung des abgelösten Abschnittes dadurch verhindert, dass die Iris bis an die Wurzel abgetragen wird. Sie wird unwirksam bei fehlerhafter Ausführung, und dann, wenn die Ablösung der Iris wegen fester Anlöthung nicht mehr oder unzureichend gelingt. Auf dieselbe Weise wie die Iridectomie wird auch die Sclerotomie wirken, wenn dabei die Kammerbucht eröffnet wird; dasselbe gilt von der Iridosclerotomie, von der Verbindung der Sclerotomie und Iridodialysis etc. Alle die genannten Operationen können auch, wenn die Eröffnung der natürlichen Abflusswege nicht erfolgt ist, dadurch wirksam werden, dass eine Filtrationsnarbe oder eine cystoide Narbe zur Bildung kommt, wo dann das Kammerwasser in's subconjunctivale Gewebe absickert und durch die Lymphgefässe abgeführt wird. Schenkl.

4) Die Besonderheit im Bilde der Basedow'schen Krankheit bei Kindern, von Dr. Ferdinand Steiner in Wien. (Wiener med. Blätter. 1897. Nr. 6.) Der Exophthalmus fehlt wie bei Erwachsenen in $^1/_5$—$^1/_6$ der Fälle, ist aber, wenn vorhanden, in der Regel weniger stark ausgeprägt und manchmal nur als stierer Blick gekennzeichnet; Graefe'sche und Stellwag'sche Symptome sind bei Kindern sehr selten und kommen nie combinirt vor. Das Möbius'sche Symptom scheint überhaupt nicht vorzukommen. Augenmuskellähmungen treten zu einem Basedow der Kinder nie hinzu; der Augenspiegelbefund ist stets ein negativer, Tremor der Augenlider, Nystagmus fehlen. Selten ist übermässige Thränensecretion, ebenso selten sind Cornealgeschwüre und Vereiterungen.

Schenkl.

5) Amblyopie und Amaurose, von Dr. J. Jänner, Augenarzt in Wien. (Allgem. Wiener med. Zeitung. 1897. Nr. 6—12.) Zusammenstellung der bisher publicirten Fälle von Intoxicationsamblyopien. Schenkl.

6) Zur Casuistik seltener Localisationen von Dermoidcysten, von Prof. R. Trzebisky in Krakau. (Wiener med. Wochenschr. 1897. Nr. 10.) Haselnussgrosses, glattes Dermoid der Orbita bei einem 4jährigen Mädchen, welches den Bulbus nach unten innen verdrängte, mässigen Exophthalmus erzeugte und dem äusseren oberen Orbitalrande anlag. Bei der operativen Ent-

fernung zeigte sich der Tumor mit dem Jochbein und grossem Keilbeinflügel fest verwachsen und blieb eine bohnengrosse rundliche Oeffnung im äusseren Orbitalrande zurück, durch die die Sonde nach der Schläfengrube und nach aussen unten auf etwa 3 cm vordrang; die histologische Untersuchung der stellenweise kaum 1 mm dicken Cystenwand ergab das typische Bild einer Dermoidcyste mit spärlichen Haarfollikeln. Schenkl.

7) Einen Fall von Trophoneurosis oculi nach Herpes zoster bespricht Prof. Dr. Goldzieher in der k. Gesellschaft der Aerzte in Budapest. (Sitzung vom 5. December 1896. Wiener med. Presse. 1897. Nr. 8.) Nach Abheilung eines Herpes zoster der rechten oberen Gesichtshälfte blieb Anästhesie zurück und entwickelte sich eine eigenthümliche Augenaffection, deren Bild sich aus Injection, fleckiger, parenchymatöser Trübung der Cornea, Irishyperämie, Pupillenenge zusammensetzte. Synechien waren nicht vorhanden; die Pupille erweiterte sich auf Atropin, blieb aber elliptisch gestaltet; die brechenden Medien trübten sich; T. — 2, Visus entsprechend schlecht. Schenkl.

8) Ein Beitrag zur Aetiologie des juvenalen Totalstares, von Dr. F. Wettendorfer, Operationszögling. (Wiener med. Wochenschr. 1897. Nr. 11 u. 12.) (Aus der k. k. Universitäts-Augenklinik in Graz.) Bei einem 20jährigen, bisher vollkommen gesunden Individuum entwickelte sich im Anschlusse an eine idiopathische Tetanie schwerster Art eine corticale Cataractbildung beider Augen; andere Momente, welche für die Aetiologie der Cataracta verantwortlich gemacht werden könnten, fehlten. Sehstörungen traten mit den ersten Symptomen der Tetanie auf. Verf. denkt an Betheiligung des Accommodationsmuskels an den allgemeinen Krämpfen und an die Möglichkeit, dass Spasmen der Accommodation Veranlassung zur Cataractbildung geben können. Schenkl.

9) Ueber den binocularen Sehact der Pferde spricht H. Drexler in der Sitzung am 26. Januar 1897 des Physiologischen Clubs in Wien. (Wiener klin. Wochenschr. 1897. Nr. 9.) Vortr. demonstrirt Präparate, die nach einseitiger Enucleation des Bulbus vom Pferde aus dem Chiasma und den beiden Tractus in der Absicht hergestellt wurden, die Frage des binocularen Sehens dieses Thieres klarzulegen. Den Präparaten liess sich entnehmen, dass beim Pferde eine partielle Kreuzung der Sehnervenfasern besteht, da der Tractus der operirten Seite ziemlich viele total degenerirte Fasern enthält. Die ungekreuzten Fasern sind zahlreich; sie verlaufen nicht zu einem Bündel consolidirt, sondern liegen an der Peripherie zerstreut und sind nur an einer Stelle basal und medial von der Tractusmitte etwas gehäufter; im Chiasma verlaufen sie in den cerebralwärts liegenden Schichten. Der Bestand einer Partialkreuzung wäre somit erwiesen und da die Partialkreuzung als Ausdruck für das binoculare Sehen hingestellt werden muss, so glaubt Vortr. dadurch den Beweis erbracht zu haben, dass das Pferd thatsächlich binocular zu sehen im Stande ist, wofür auch eine Anzahl klinischer Beobachtungen zu sprechen scheinen. Schenkl.

10) Zur Theorie des Schielens, Vortrag, gehalten von Dr. Karl Kunn in der Sitzung vom 10. März 1897 des Wiener med. Clubs. (Ibid. Nr. 12.) Das Schielen entwickelte sich auf Grundlage angeborener oder frühzeitig erworbener abnormer mechanischer Verhältnisse, ist daher eine in den allerersten Lebensjahren zur Entfaltung gelangende Anomalie. Die optischen Verhältnisse spielen dabei nur eine secundäre Rolle. Schenkl.

11) Ein Fall von Blepharoplastik, von Dr. M. Mohr, Augenarzt in Budapest. (Wiener klin. Rundschau. 1897. Nr. 9.) Das Verfahren, welches Verf. in Anwendung brachte, ist von Siklossy angegeben und eignet sich

namentlich zur Beseitigung narbiger Ectropien; es besteht darin, dass die Gegend zwischen Nasenwänden und innerem Augenwinkel durch einen Schnitt halbirt wird, welcher etwas höher als der Canthus int. beginnt und bogenförmig am Gesichte bis unter das Jochbein geführt wird; hierauf wird die Haut bis zur Lidkante lospräparirt, der Lappen soweit hinauf und medial verschoben, bis das Ectropium behoben erscheint und der so verschobene Lappen nun an die untere Wundlippe fixirt. Ein Hautüberschuss am unteren Theile der Wunde kann durch nachträgliche Excision beseitigt werden. Schenkl.

12) Ueber einen Fall von Keratitis neuroparalytica, von Secundärarzt Dr. L. Luksch. (Aus der Klinik und Abtheilung für Augenkranke in Graz.) (Wiener med. Wochenschr. 1897. Nr. 7.) Neuroparalytische Keratitis mit Substanzverlust bei einer 42jährigen verheiratheten Person, die 2 Monate vorher an totaler Oculomotoriusparalyse desselben Auges (linkes Auge) litt; das rechte Auge blieb normal; Erscheinungen von Seite der übrigen Hirnnerven waren nicht vorhanden. Die Patientin war stets gesund gewesen und zeigte keine Zeichen von Lues und Tuberculose. Die Diagnose wurde auf eine Neubildung in der Nähe des Ganglion Gasseri gestellt. Unter anhaltenden Kopfschmerzen, Erbrechen erlag Patientin einem epileptiformen Anfall. Die Section wurde nicht gemacht. Schenkl.

13) Jahresbericht des Directoriums des von der böhmischen Sparkasse gegründeten Blindenversorgungshauses Francisco-Josephinum in Smichov bei Prag für das Jahr 1896. Stand der Pfleglinge 113 (45 Männer und 68 Frauen). Die ursächlichen Momente der Erblindung der Verpflegten ergaben: Angeborene Blindheit 7, Augenentzündung der Neugeborenen 16, Trachom 6, Blattern 7, Grauer Star 8, Glaucom 11, Krankheiten der Cornea und Iris 17, Krankheiten der Chorioidea und Retina 10, Krankheiten des N. opt. (Atrophia n. opt.) 20, Verletzungen der Augen 11. Schenkl.

14) Cysticercus subretinalis, Extraction, Heilung, von Dr. C. Hirsch, Assistent. (Aus der k. k. deutschen Universitäts-Augenklinik in Prag; Prof. Czermak). (Prager med. Wochenschrift. 1897. Nr. 19—20.) 35jährige Frau, die seit 2 Monaten über Sehstörungen am linken Auge klagte. Ungefähr 6 Papillendurchmesser vom Papillenrande nach aussen oben entfernt, fand sich eine umschriebene blasige Abhebung der Retina von grünlich schillernder Farbe, die in einer dellenförmigen Vertiefung ihrer Oberfläche eine hellweisse, glänzende Partie zeigte, an welcher zu Zeiten Bewegungen gesehen wurden; Tn; S $^{6}/_{18}$; Gesichtsfeld leicht von aussen her eingeengt. Patientin leidet an Taenia. Durch einen 12 mm langen Schnitt knapp am lateralen Rande des R. sup., und zwar vom Aequator bulbi nach rückwärts verlaufend, wurde die Bulbuskapsel eröffnet, die Blase extrahirt und die Scleral- und Conjunctivalwunde durch Nähte geschlossen. In Folge starken Glaskörperverlustes war der Bulbus collabirt. Der Verlauf gestaltete sich vollkommen reactionslos, der Bulbus nahm wieder seine normale Form und Spannung an, die Patientin behielt Lichtempfindung. In Folge Verwachsung des R. sup. mit der stark geschrumpften operativen Narbe kam es zu Strabismus sursum vergens. — Im Anschlusse an diesen Fall berichtet Verf. über einen 2. Fall von Cysticercus des Auges, den er bei einem 12jährigen Mädchen beobachtete. Der Cysticercus sass subconjunctival im temporalen Antheile der Augapfelbindehaut und wurde nach Durchtrennung der Bindehaut ohne Schwierigkeit entfernt. Schenkl.

Um Einsendung von Separatabdrücken wird gebeten.

Verlag von Veit & Comp. in Leipzig. — Druck von Metzger & Wittig in Leipzig.

Centralblatt
für praktische
AUGENHEILKUNDE.

Herausgegeben von

Prof. Dr. J. Hirschberg, Geh. Med.-Rath, in Berlin.

Unter ständiger Mitwirkung der Herren Dr. Ancke in München, Dr. Berger in Paris, Prof. Dr. Birnbacher in Graz, Dr. Brailey in London, Prof. Dr. H. Cohn in Breslau, Doc. Dr. Cl. du Bois-Reymond in Berlin, Dr. Dahrenstaedt in Herford, Doc. Dr. E. Emmert in Bern, Dr. Ginsberg in Berlin, Prof. Dr. Goldzieher in Budapest, Dr. Gordon Norrie in Kopenhagen, Prof. Dr. Horstmann in Berlin, Dr. Issigonis in Smyrna, Prof. H. Knapp in New York, Prof. Dr. Krückow in Moskau, Dr. Kuthe in Berlin, Dr. Landau in Coblenz, Prof. Dr. Magnus in Breslau, Surg. Capt. F. P. Maynard in Calcutta, Dr. Michaelsen in Görlitz, Dr. van Millingen in Constantinopel, Dr. Moll in Berlin, Prof. Dr. J. Munk in Berlin, Dr. Neuburger in Nürnberg, Dr. Peltesohn in Hamburg, Doc. Dr. Peschel in Turin, Dr. Purtscher in Klagenfurt, Dr. M. Reich in Charkow, Dr. Scheer in Oldenburg, Prof. Dr. Schenkl in Prag, Doc. Dr. Schwarz in Leipzig, Dr. Spiro in Berlin, Dr. Stiel in Köln.

Monatlich ein Heft. Preis des Jahrganges 12 Mark. Zu beziehen durch alle Buchhandlungen des In- und Auslandes und die Postanstalten des Deutschen Reiches.

October. Einundzwanzigster Jahrgang. 1897.

Rudolf Berlin

geb. am 2. Mai 1833 zu Friedland in Mecklenburg,
gest. am 12. September 1897 zu Linthal in der Schweiz.

Max Burchardt

geb. am 15. Januar 1831 zu Naugard in Pommern,
gest. am 26. September 1897 zu Berlin.

Erfahrungen über die Körnerkrankheit in Frankfurt a. M. und Umgebung in dem 36 jährigen Zeitraum 1861 bis 1897.

Von Dr. **Ph. Steffan.**

Zur Abfassung der vorliegenden kleinen Arbeit veranlasste mich der Wunsch, die auf Frankfurt a. M. bezüglichen Angaben HIRSCHBERG's in seiner verdienstvollen Arbeit „Ueber die geographische Verbreitung der Körnerkrankheit“ (Deutsche med. Wochenschrift, 1897, Nr. 27 flg.), soweit ich selbst darüber Aufschluss geben kann, des Genaueren auszuführen, und dies um so mehr, als gerade an diese Krankheit sich die Erinnerung an meine erste praktische Thätigkeit in meiner Vaterstadt anknüpft. Die Tabelle I soll einen grundlegenden Ueberblick über die 30 Jahre 1862 bis 1892 geben.

Kaum hatte ich im Beginne des Jahres 1862 meine Klinik für unbemittelte Augenkranke in dem südlich des Maines gelegenen Theile Frankfurts (Sachsenhausen) eröffnet, als sich aus den dortigen Schulen (Kleinkinder- und Dreikönigsschule) eine Reihe von Kindern vorstellte, die zum Theil in auffallend hohem Maasse auf ihrer Bindehaut die Bildung von „Körnern“ zeigte. Lehrern und Eltern waren die „sonderbaren Dinger“ aufgefallen, und so waren die Kinder zu mir gebracht worden. Auch in anderen Frankfurter Schulen (Rosenberger Einigung, Allerheiligenschule und anderen, auch im Waisenhause) wurden dieselben Befunde gemacht, doch nicht so stark, wie in Sachsenhausen. Von den 221 mit Körnerkrankheit behafteten Patienten in meinem ersten Kliniksjahre (1. April 1862 bis 31. März 1863, vgl. die Tabelle I) kommen 149 (67,42%) auf das Alter des Schulbesuches, d. h. inclusive 14. Lebensjahr, und 72 (32,58%) auf das Alter vom 15. Lebensjahre an aufwärts. Obwohl die Ausbildung der Körner oft eine so hochgradige war, dass die Rückseite der Lider vollkommen davon bedeckt war, zeigte sich doch meist nur eine geringe Schleimsecretion, oder dieselbe fehlte ganz; man sah den Kindern von aussen nicht viel an, auch waren sie wenig belästigt. Die Ansteckungsfähigkeit war sicherlich nur gering; denn in den Familien der Kinder, obwohl in den betreffenden Kreisen eine scharfe Trennung von Waschgeräthen und Handtuch sicherlich nicht stattfand, kam nur in wenigen Fällen eine weitere Ausbreitung der Krankheit zur Beobachtung. Der Verlauf der Krankheit war meist ein gutartiger; denn abgesehen von einigen Conjunctivalnarben blieb unter den von mir behandelten Kindern kein weiterer Schaden übrig. Die grosse Ausbreitung der betreffenden Körnerkrankheit unter den Schulkindern konnte somit auch nicht auf gegenseitiger Ansteckung beruhen, sondern musste auf die äussere Einwirkung einer Schädlichkeit zurückgeführt werden, die

Tabelle I.

	Privat				Klinik				Gesammtzahl aller Pat.	Davon hatten Conj. gran. = %		
	Zahl der Pat.	Davon hatten Conj. gran. = %			Zahl der Pat.	Davon hatten Conj. gran. = %						
1862—63[1]	502	30 =	5,98 %	1862-67 = 3,55 %	625	221 =	35,36 %	1862-67 = 21,98 %	1127	251 =	22,27 %	1862-67 = 12,66 %
1863—64	623	23	3,69		602	148	24,58		1225	171	13,96	
1864—65	950	35	3,68		812	142	17,49		1762	177	10,04	
1865—66	1149	26	2,26		953	162	17,00		2102	188	8,94	
1866—67	1170	25	2,14		950	147	15,47		2120	172	8,11	
1867—68	1429	38	2,66	1867-72 = 2,06 %	1085	171	15,76	1867-72 = 11,16 %	2514	209	8,31	1867-72 = 6,28 %
1868—69	1281	37	2,89		1573	172	10,93		2854	209	7,32	
1869—70	1788	36	2,01		1322	131	9,91		3110	167	5,37	
1870—71	1800	27	1,50		1491	155	10,39		3291	182	5,53	
1871—72	2097	26	1,24		1918	169	8,81		4015	195	4,86	
1872—73	2438	40	1,64	1872-77 = 1,72 %	1829	184	10,06	1872-77 = 8,76 %	4267	224	5,21	1872-77 = 4,86 %
1873—74	2536	46	1,81		2174	206	9,47		4710	252	5,35	
1874—75	2678	49	1,83		2177	182	8,36		4855	231	4,76	
1875—76	2708	51	1,88		2170	184	8,48		4878	235	4,82	
1876—77	2663	38	1,43		2208	164	7,43		4871	202	4,15	
1877—78	2597	37	1,42	1877-82 = 1,28 %	2233	148	6,63	1877-82 = 5,77 %	4830	185	3,83	1877-82 = 3,46 %
1878—79	2474	40	1,62		2131	152	7,13		4605	192	4,17	
1879—80	2438	19	0,78		2349	134	5,70		4787	153	3,20	
1880—81	2429	29	1,19		2524	134	5,31		4953	163	3,29	
1881—82	2553	35	1,37		3021	123	4,07		5574	158	2,83	
1882—83	2460	27	1,10	1882-87 = 0,65 %	3077	156	5,07	1882-87 = 4,06 %	5537	183	3,30	1882-87 = 2,57 %
1883—84	2597	15	0,58		3357	144	4,29		5954	159	2,67	
1884—85	2559	25	0,98		3304	122	3,69		5863	147	2,51	
1885—86	2644	7	0,26		3369	124	3,68		6013	131	2,18	
1886—87	2407	8	0,39		3219	115	3,57		5626	123	2,19	
1887—88	2510	6	0,24	1887-92 = 0,37 %	3178	100	3,15	1887-92 = 2,95 %	5688	106	1,86	1887-92 = 1,88 %
1888—89	2390	6	0,25		3157	90	2,85		5547	96	1,73	
1889—90	2392	10	0,42		3400	85	2,50		5792	95	1,64	
1890—91	2215	15	0,68		3435	113	3,29		5650	128	2,26	
1891—92	2266	6	0,26		3479	103	2,96		5745	109	1,90	
1862—92[2]	63035	812 =	1,29 %		66830	4381 =	6,55 %		129865	5193 =	4,00 %	

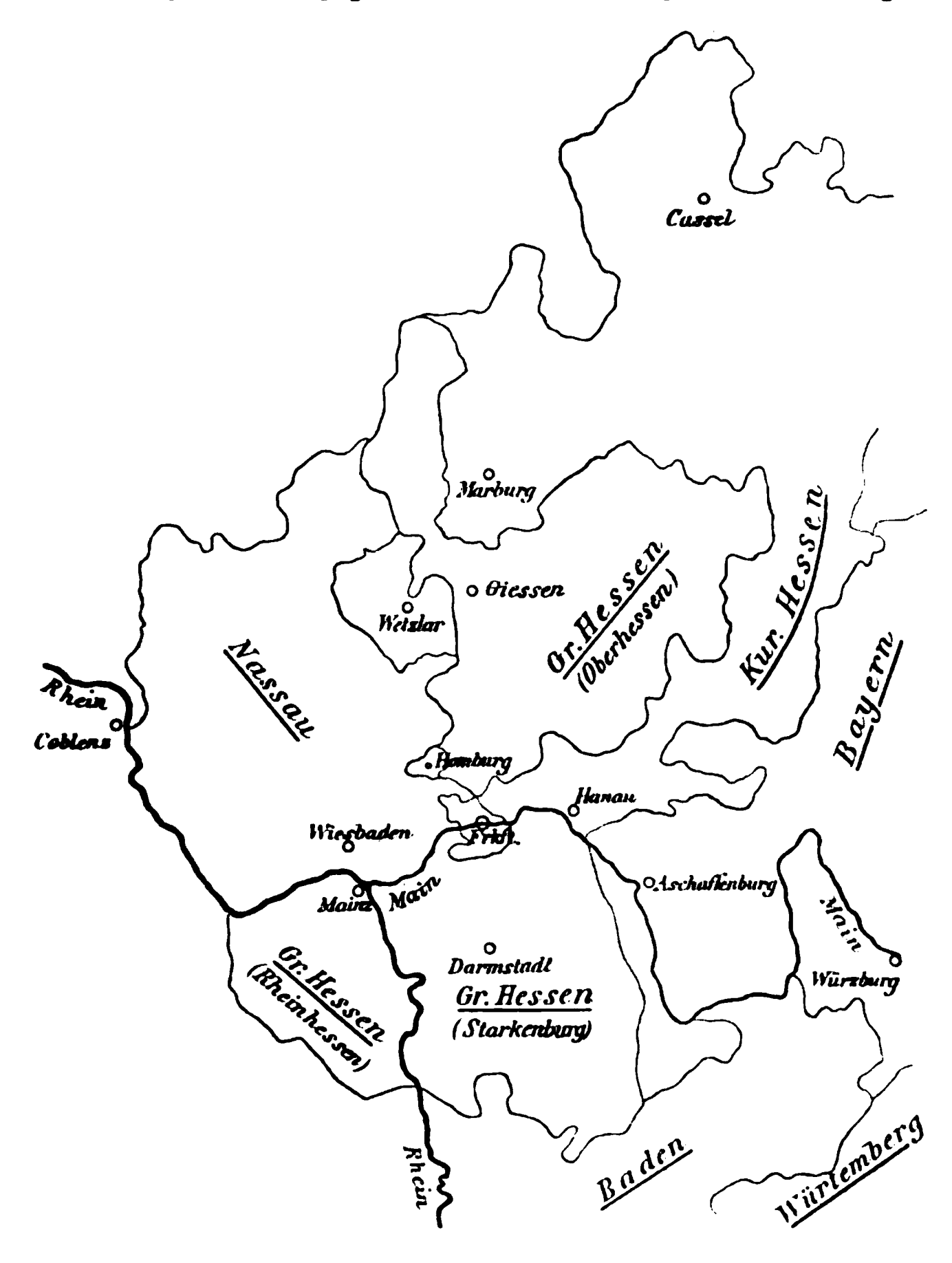
[1] Im Zeitraum vom 1./IV. 1861 bis 1./IV. 1862 fanden sich unter 116 Privat-Augenkranken 6 Patienten mit Conj. granulosa = 5,17 %; 2 hatten Conjunctivalvernarbung und von diesen beiden einer ausserdem auf dem einen Auge ein Ulcus corneae.

[2] Im Zeitraum der Jahre 1892—97 (nur noch Privatpraxis) betrug der Procentsatz der Granulosen ca. 0,28 %.

an die betreffenden Schullocalitäten und ganzen Schulverhältnisse gebunden war und alle Kinder gleichmässig betraf. Es hat sich in der Mehrzahl der Fälle offenbar nicht um eine echte Conj. granulosa (trachomatosa) gehandelt, sondern um eine hochgradige Conj. follicularis; dabei liefen aber auch Fälle echter Conj. granulosa unter, oder Fälle von Conj. follicularis combinirten sich mit einer Conj. granulosa, deren letzter Ausgangspunkt aber nicht die Schule, sondern das Haus bildete, soweit dort die weiter unten zu beschreibenden Brutstätten der echten Conj. granulosa vorhanden waren. Wenn die pathologische Anatomie bis heute noch keine strenge Unterscheidung zwischen Conj. follicularis und Conj. granulosa machen kann (vgl. Rählmann, v. Graefe's Archiv Bd. XXIX. 2, 1883, S. 155), so muss gleichwohl der praktische Augenarzt zwischen beiden Krankheitsformen unterscheiden; denn die Conj. follicularis ist eine ungefährliche Krankheit, die Conj. granulosa aber nicht (vgl. Graefe u. Sämisch, Bd. IV). Damals liess sich aber in der That nur schwer eine scharfe Grenze zwischen Conj. follicularis und Conj. granulosa ziehen. Jedenfalls sind aber meine Procentzahlen betreffs Vorkommen der Conj. granulosa in den ersten Jahren meiner Frankfurter Thätigkeit (vgl. Tabelle I) zu hoch und Fälle von hochgradiger Conj. follicularis mit unterlaufen. — Welches waren nun die Schädlichkeiten der damaligen Schulverhältnisse? Es kann keinem Zweifel unterliegen, dass der tägliche Aufenthalt in einer unreinen, mit Staub, reizenden Fremdkörpern und unsauberen Ausdünstungen erfüllten Luft reizend auf die Bindehaut zumal bei Kindern, deren Schleimhäute noch nicht die Widerstandsfähigkeit der Erwachsenen haben, wirken muss und allmählich die Entstehung von Follikeln herbeiführen kann, und in solchen Verhältnissen befanden sich damals die Schulen, aus denen die zahlreichen Fälle schwerer Conj. follicularis stammten. Ein Gang durch die Räume der Sachsenhäuser Dreikönigsschule vor den Sommerferien 1862 — die Schule wurde von 800 auf 10 Klassen vertheilten Schulkindern besucht — ergab, wie damals gemachte, mir zur Zeit im Original vorliegende Notizen berichten, Folgendes: „Beim Eintritt in eine der Klassen fallen vor Allem die mit Schmutz bedeckten, an einzelnen Stellen verfallenen Wände auf; diese, zu unterst aus einer Lehmschicht bestehend, über welche ein Kalkanstrich, mit verschiedenen Farben besprenkelt, weggeht, senden ganz besonders von jenen baufälligen Stellen aus eine feine, durch ihren Kalkgehalt ätzende Staubmasse aus, die, mit der Zimmerluft auf's Innigste vermischt, in die feinsten Ritzen und Fugen sich einsetzt, alle Geräthschaften, wie Tische und Bänke, mit einer dünnen Schicht bedeckt, und besonders durch das Stossen der zerstörungslustigen Jugend an jene Stellen stets frisch erzeugt, allen Reinlichkeitsversuchen widersteht. Werfen wir im Vorübergehen einen Blick auf die Schulfenster, so möchte wohl Niemand auf den Gedanken kommen, dass die Fensterrahmen einmal weiss angestrichen waren; der Schmutz hat dieselben grau und schwarz gefärbt. Besonders fallen hier und an

den Wänden in dem Schmutz zahlreiche dunkle Flecken auf, die sich bei der mikroskopischen Untersuchung als Pilzbildungen herausstellen. Dazu gesellen sich in den Ecken und Winkeln, sowie zwischen den Fugen der Fenster, zahlreiche Spinnengewebe."

In solchen, mit scharfem Staube erfüllten, oft noch dazu schlecht beleuchteten Schulräumen sassen damals die Kinder, 80—90 pro Klasse, bis zu 6 Stunden täglich, eingepfercht zwischen eng aneinander geschobenen,



noch ganz unpassenden Schultischen. In welchem Dunste mögen damals Schüler und Lehrer gesessen haben, wenn die Kinder, nicht alle an strenge Reinlichkeit gewöhnt, vom Regen durchnässt oder im Sommer schwitzend, in der Schule ankamen? Wer unsere heutigen Schulpaläste in Frankfurt sieht, hat keine Ahnung mehr von den damaligen Schulverhältnissen und ihren die Gesundheit schädigenden Folgen. Der Fortschritt der heutigen Schulhygiene hat ein für alle Mal die Entstehung solcher Schulepidemien von schwerer Conj. follicularis, wie wir sie damals sahen, zur Unmöglichkeit gemacht.

Tabelle II.

	Heimathsverhältnisse									
	Klinik-Patienten								Privat-Patienten	
	1862—72		1872—82		1882—92		1862—92		1862—92[1]	
Frankfurt a. M.	2763 =	25,03 %	5349 =	23,44 %	9403 =	28,51 %	17515 =	26,21 %	39810 =	63,16 %
Grossherzogthum Hessen[2]	3285	29,76	6645	29,12	7352	22,30	17282	25,85	5799	9,20
Kurhessen[2]	1689	15,30	4318	18,93	6379	19,35	12386	18,53	6221	9,87
Nassau	1528	13,84	2991	13,11	4637	14,06	9156	13,70	2151	3,41
Hessen-Homburg	135	1,22	530	2,32	395	1,20	1060	1,58	1425	2,26
Bayern	463	4,19	1022	4,48	1760	5,34	3245	4,86	1337	2,12
Baden	101	0,91	220	0,96	471	1,43	792	1,19	366	0,58
Württemberg	109	0,99	237	1,04	427	1,29	773	1,16	284	0,45
Uebriges Deutschland	498	4,51	1034	4,53	1636	4,96	3168	4,74	1364	2,16
Ausland	213	1,93	390	1,71	484	1,47	1087	1,63	1995	3,16
Unbekannt: woher?	255	2,31	80	0,35	31	0,09	366	0,55	2283	3,62
	11039 =	100,00 %	22816 =	100,00 %	32975 =	100,00 %	66830 =	100,00 %	63035 =	100,00 %

[1] In den drei Jahrzehnten 1862—72, 1872—82, 1882—92 zeigen die Procentzahlen der Privatpraxis kaum merkliche Differenzen.

[2] Die Eröffnung der Marburger ophthalmologischen Klinik 1871 hat keinen Einfluss auf den Zufluss von Patienten aus Kurhessen geübt; dagegen scheint dies in Folge Eröffnung der ophthalmologischen Klinik in Giessen 1877 der Fall gewesen zu sein. Das ist auch ganz natürlich, da Giessen ja näher an Frankfurt liegt, wie Marburg.

Wenn mir hier in Frankfurt im Zeitraum der Jahre 1862 bis 1892 über 5000 mit Conj. granulosa behaftete Patienten durch die Hände gegangen sind (vgl. Tabelle I), so spielt dabei die Stadt Frankfurt a. M. selbst die geringste Rolle; denn die hier ansässige Bevölkerung selbst hat die geringste Zahl granulös Erkrankter geliefert. Frankfurt a. M. ist ein Centralverkehrspunkt für einen weiten Kreis seiner Umgebung; es liegt mitten zwischen Nassau, Grossherzogthum Hessen (Provinz Oberhessen im Norden, Provinz Starkenburg im Süden) und Kurhessen, welches einen südlichen Ausläufer bis an die Grenzen Frankfurts heranschickt (vgl. die Fig. S. 293).

Dazu kommt, dass im Anfang der sechziger Jahre ausser in Frankfurt augenärztliche Hilfe nur noch in Wiesbaden, Mainz und Darmstadt zu finden war.[1] Nördlich der Mainlinie in Hessen-Homburg, Oberhessen, Kurhessen bis nach Cassel hin, ja auch nach bayrischer Seite war weithin keine augenärztliche Hilfe zu finden. Für diese weite Umgebung bildete damals Frankfurt auch den Centralpunkt für die Hilfe suchenden Augenkranken. Ein Blick auf die Heimathsverhältnisse meiner unbemittelten klinischen und wohlhabenderen Privatpatienten (Tabelle II) lehrt, dass das Material meiner Klinik nur zu 26 $^0/_0$, meiner Privatpraxis dagegen zu 63 $^0/_0$ aus Frankfurt selbst stammt, dass ferner mein klinisches Material aus dem Grossherzogthum Hessen gerade so gross war, wie das aus Frankfurt selbst (26 $^0/_0$), woran sich dann Kurhessen mit $18^1/_2$ $^0/_0$, Nassau mit nahe 14 $^0/_0$ reiht, während die entsprechenden Zahlen meiner Privatpraxis 9 $^0/_0$ aus Grossherzogthum Hessen, ca. 10 $^0/_0$ aus Kurhessen und ca. $3^1/_2$ $^0/_0$ aus Nassau lauten. Wie sehr die Conj. granulosa bei der ärmeren Bevölkerung überwiegt, ist aus Tabelle I klar zu ersehen; sie überwiegt hier aber nicht nur an Zahl, sondern auch an Schwere der Erkrankung selbst.

Von den 5193 Granulösen zeigten zur Zeit ihrer ersten Vorstellung 2670 = 51,41 $^0/_0$ noch keine weiteren pathologischen Folgezustände an Bindehaut und Augapfel, gegen 2523 = 48,59 $^0/_0$, die solche bereits zeigten. Während 3393 = 65,34 $^0/_0$ noch keine Narben in der Bindehaut vorwiesen, war dies in den anderen 1800 Fällen = 34,66 $^0/_0$ der Fall. Von den 1800 Fällen mit Bindehautnarben ergaben 1445 (= 80,28 $^0/_0$) — gegen 355 Fälle oder 19,72 $^0/_0$, in denen sich der Augapfel selbst intact erwies — noch weitere pathologische Zustände am Augapfel selbst; letzteres war bei den 3393 Fällen ohne Bindehautnarben nur 723 mal der Fall, d. h. 21,31 $^0/_0$ gegen 2670 oder 78,69 $^0/_0$ ohne alle weiteren pathologischen Befunde. Die 1445 Granulösen mit Bindehautnarben und die 723 Granulösen ohne Bindehautnarben zeigten die folgenden Folgezustände:

---

[1] Eröffnung der sog. Frankfurter Augenheilanstalt 1845; dieselbe kam jedoch erst im Jahre 1870 durch den Eintritt des Collegen Krüger unter eine strengere augenärztliche Leitung. — Eröffnung der Wiesbadener Augenheilanstalt 1856, der Marburger ophthalmologischen Klinik 1871, der Giessener im Januar 1877.

	Mit Bindehautnarben		Ohne Bindehautnarben		Zusammen auf alle 5193 berechnet	
Oberflächliche Hornhautprocesse incl. Pannus	677 [1] =	46,85%	491 =	67,91%	1168 =	22,49%
Ulcera corneae	177	12,25	130	17,98	307	5,91
Maculae et Leucomata corneae	97	6,71	58	8,02	155	2,99
Leucoma corneae adhaerens	40	2,77	41	5,67	81	1,56
Staphyloma corneae	8 [2]	0,55	3 [3]	0,41	11	0,21
Trichiasis incl. Entropium	435	30,10	0	0	435	8,38
Atrophia bulbi	11 [4]	0,76	0	0	11	0,21
	1445 =	100,00%	723 =	100,00%	2168 =	41,75%

Zu den letzteren 2168 = 41,75% aller 5193 Granulösen kommen noch 355 = 6,84% mit einfachen Conjunctivalnarben ohne weitere Folgezustände, macht zusammen 2523 = 48,59% Granulöse mit Folgen, gegen 2670 = 51,41% ohne alle solche (vgl. oben). Aus den letzten 19 Jahren (1873—1892) steht mir aus 17 derselben, d. h. 1873—1888, ferner 1889 bis 1890 und 1891—1892 eine vergleichende Statistik der Granulosafälle und deren Folgen in Privat- und Armenpraxis zur Verfügung (vgl. Tab. III).

Tabelle III.

Vergleichende Uebersicht der Granulosafälle in der Privatpraxis und Klinik.

	448 Granulosafälle (Privat)		2376 Granulosafälle (Klinik)		Zusammen 2824 Granulosafälle	
Oberflächliche Hornhautprocesse incl. Pannus	49 =	10,94%	660 =	27,78%	709 =	25,11%
Ulcera corneae	18	4,02	161	6,78	179	6,34
Maculae et Leucomata corneae	11	2,45	104	4,38	115	4,07
Leucoma corneae adhaerens	9	2,01	31	1,30	40	1,42
Staphyloma corneae	0	0,00	3 [5]	0,13	3	0,11
Einfache Conjunctivalnarben	26	5,80	203	8,54	229	8,11
Conjunctivalvernarbung und consecut. Trichiasis incl. Entropium	18	4,02	326	13,72	344	12,18
Conjunctivalvernarbung u. Atrophia bulbi	2 [6]	0,45	9 [7]	0,38	11	0,39
	133 =	29,69%	1497 =	63,00%	1630 =	57,72%
Keine weiteren Folgen zeigten	315	70,31	879	37,00	1194	42,28
	448 =	100,00%	2376 =	100,00%	2824 =	100,00%

[1] In einem Falle Panophthalmitis purulenta der andern Seite.

[2] 3mal einseitig mit Erblindung, 1mal Leucoma corneae andererseits und 1mal Macula corneae andererseits.

[3] 1mal Leucoma corneae adhaerens andererseits.

[4] 6mal einseitig und 5mal doppelseitig. — Einseitige Erblindung kam 10mal zur Beobachtung (1mal Panophth. purul., 3mal Staphyloma corn. tot. und 6mal Atrophia bulbi), doppelseitige 5mal durch Atrophia bulbi.

[5] Einseitig mit Erblindung. [6] Einseitig. [7] 5mal doppelseitig und 4mal einseitig.

Daraus ergiebt sich auf das Klarste die weit intensivere Erkrankung auf Seiten der unbemittelten klinischen Patienten gegenüber der der Privatpatienten. — Im Bereiche des Frankfurter Gebietes selbst kamen, vorausgesetzt dass die Granulosa hier ebenso verbreitet sei, wie in der weiteren Umgebung, was aber in der That nicht zutrifft, auf 100 Patienten die folgenden Granulosafälle:

	Privat	Klinik	Zusammen
1862—67	1,12 %	2,88 %	4,00 %
1867—72	0,65	1,46	2,11
1872—77	0,54	1,15	1,69
1877—82	0,40	0,76	1,16
1882—87	0,20	0,53	0,73
1887—92	0,11	0,39	0,50
	3,02 %	7,17 %	10,19 %

Nach dem HIRSCHBERG'schen Schema, d. h. trachomfrei (0) = 1—2 ‰ (oder 0,1—0,2 %), leicht behaftet (I) = 10—15 ‰ (oder 1—1,5 %), mittlere Verbreitung (II) = 50 ‰ (oder 5 %), starke Verbreitung (III) = 100—200 ‰ (oder 10—20 %), war also im Jahre 1862 die Verbreitung der Granulosa in Frankfurt selbst = 1,12 % (leicht behaftet I), und in der Umgebung = 2,88 % (mittlere Verbreitung II), dagegen im Jahre 1892 in Frankfurt selbst = 0,11 % (trachomfrei 0), und in der Umgebung = 0,39 % (leicht behaftet I). Seit 1892 sehe ich in meiner Privatpraxis (Frankfurt incl. Umgebung) ca. 0,3 % Granulöse.[1] Von zwei schweren Fällen des letzten Jahres stammt der eine ursprünglich aus Russland, der andere aus Italien.

Hauptträger der Granulosa in der Umgebung Frankfurts bildeten die Tagelöhner und Handwerker, die zu Tausenden in Frankfurt ihren Erwerb suchen, und deren Familien. Da es für viele dieser Arbeiter zu mühselig war, alle Abend nach Hause zu gehen und Morgens wieder zur Stadt zurückzukehren, so übernachteten dieselben während der Woche in gemeinsamen Schlafstellen in der Stadt (sog. Schläferherbergen); erst am Sonnabend Abend gingen sie in ihre Heimath, um am Montag früh wieder zur Stadt zurückzukehren. Viele Stadtbewohner der unbemittelten Klasse suchten sich ihre eigene Logismiethe dadurch zu erleichtern, dass sie gegen Vergütung Schläfer bei sich aufnahmen. Diese raumbeengten, resp. überfüllten Schläferherbergen mit unreiner Luft und ungenügendem Lichte, dazu meist in engen, dunklen Nebengassen der inneren Stadt gelegen, waren seiner Zeit bei uns die Brutstätten der Granulosa. Hatte einer der Schläfer Granulosa, so ging die Krankheit in Folge des gemeinsamen Gebrauches von Waschwasser und Handtuch — oft lagen auch zwei Schläfer in einem gemeinsamen Bette zusammen, das kostete ja dann nur die Hälfte des Schlafgeldes — bald

[1] Blenn. neonat. gar nur noch 0,18 %.

auf andere Schlafgenossen über, und diese brachten dann am Sonnabend die Krankheit ihrer Familie mit nach Hause.

Die hochwichtige Folgerung, die aus Tabelle I hervorgeht, ist die stetige Abnahme der Conj. granulosa in unserer Gegend. Die Ursache dieser Abnahme kann in zweierlei Richtung gesucht werden; einmal kann das Vorhandensein einer leicht zu erreichenden sachgemässen augenärztlichen Behandlung vermindernd auf die Krankheit eingewirkt haben, andererseits kann eine Verbesserung der hygienischen Verhältnisse und das Eindringen hygienischer Grundsätze in das grosse Publikum der Krankheit den Boden entzogen haben. Einen an Trachom leidenden Arbeiter gründlich zu heilen, ist kaum möglich; ihn Monate oder gar Jahre lang bis zur völligen Heilung in einer Anstalt zu halten, geht nicht an, denn wovon sollte seine Familie während dieser Zeit leben? Ein solcher Patient kommt nur so lange zur Behandlung, als ihn sein Augenleiden dazu zwingt; fühlt er sich gebessert, so entzieht er sich der weiteren Behandlung, bis ein Rückfall ihn wieder zum Augenarzte treibt; und während der ärztlichen Behandlung muss womöglich fortgearbeitet und in den ungesunden Schlafräumen weiter Unterkunft gesucht werden. Meine Granulosa-Stammkunden sind wohl nur zum geringeren Theil gründlich ausgeheilt worden, wenn auch die zeitweise sachgemässe Behandlung verhütet hat, dass ihr Augenleiden den schlimmsten Ausgang genommen hat; sie sind so wenigstens arbeits- und erwerbsfähig geblieben. Ein grösserer Theil von ihnen ist wohl mit der Zeit allmählich abgestorben; dagegen ist ein neuer Zuwachs an Erkrankungen immer geringer geworden, weil sich die hygienischen Verhältnisse besserten, bezw. die Ansteckungsgelegenheiten gegen früher immer mehr verschwanden. Die alten schlimmen Schlafstellen erfuhren mannigfache Verbesserungen. Die von der 7. Versammlung des deutschen Vereins für öffentliche Gesundheitspflege zu Stuttgart im September 1879 aufgestellten sieben Thesen, betr. Anforderungen der Hygiene an Kost- und Logirhäuser (vgl. Deutsche Vierteljahrsschrift f. öffentliche Gesundheitspflege, Bd. XII, S. 99 u. 100), haben allmählich in polizeilichen Verordnungen ihren praktischen Ausdruck gefunden. Die für uns Augenärzte wichtigste These 5 lautet: „Jedem Quartiernehmer ist mindestens ein Strohsack und eine starke wollene Decke mit zwei reinen Betttüchern, sowie das nöthige Waschgeräth, Waschwasser und wöchentlich ein Handtuch zu liefern. Grössere gemeinsame Waschapparate sind nicht zulässig.“ Bereits im Jahre 1880 verlangte unsere Polizeibehörde für jeden Schläfer eigene Waschschüssel und Handtuch (vgl. Wilbrand, Schläferherbergen. Frankfurt a. M. in seinen hygienischen Verhältnissen und Einrichtungen, Festschrift zur Feier des 50jährigen Doctorjubiläums des Herrn Geh. San.-Rath Dr. G. Varrentrapp. Frankfurt a. M. 1881, S. 75). Die letzte Polizeiverordnung, betr. das Schlafstellenwesen, vom 30. Juli 1892 bestimmt genau Bodenfläche (3 qm) und Luftraum (10 cbm) pro Schläfer

und die übrige Einrichtung der Schlafräume (z. B. für jeden Schläfer eine eigene Lagerstätte, für je zwei[1] Schlafgäste mindestens ein Waschzeug und für jeden Schlafgast ein Handtuch, Sorge für Reinlichkeit der Bettüberzüge und Betttücher, für Reinhalten der Schlafräume überhaupt u. s. f.). Alle diese Vorschriften können indess die in den dunklen Theilen der Stadt gelegenen Schlafstellen noch zu keinen hygienisch vollkommen musterhaften Aufenthaltsräumen machen. Ein anderer Umstand hat vielmehr noch weit besser gewirkt und einen grossen Theil der alten Schlafstellen ganz überflüssig gemacht; es ist dies ein sehr reger Localbahnverkehr. Seitdem die in der Umgebung Frankfurts wohnenden Arbeiter Morgens und Abends in billigen Arbeiterzügen zur Stadt hinfahren und wieder in ihren Heimathsort zurückkehren können, brauchen sie nicht mehr in der Stadt in den hygienisch niemals ganz vollkommen einzurichtenden Schlafstellen zu übernachten. Damit ist ein wichtiges hygienisches Ziel erreicht, und die genannten Arbeiterzüge erfüllen indirect einen hochwichtigen sanitären Zweck. Meiner Ueberzeugung nach ist als Ursache bei der erfreulichen Abnahme der Granulosa in unserer Gegend in erster Reihe die Hygiene zu nennen; die augenärztliche Kunst und Belehrung des Publikums nimmt erst die zweite Stelle ein.

Möge das, was die hiesigen Verhältnisse lehren, anderwärts Nachahmung finden, damit die Conj. granulosa, diese Landplage der unbemittelteren Arbeiterbevölkerung, allmählich ganz verschwinde!

Neue Instrumente, Medicamente u. s. w.

I. Zur Transplantation von Lippenschleimhaut in den Lidrand bei Trichiasis und Entropion.

Von Dr. Israelson in Smolensk.

Ehe ich auf die Beschreibung der beiden Instrumente eingehe, welche ich mir behufs Erleichterung und exacterer Ausführung der Schleimhauttransplantation construiren liess, möchte ich in Kürze die Art und Weise, wie ich die Operation übe, darlegen. Nach gehöriger Ausschwemmung des Conjunctivalsackes und Reinigung des Operationsgebietes bringe ich unter das zu operirende Augenlid eine Jäger'sche Platte, deren freies Ende dem Assistenten übergeben wird. Während dieser nun die Platte auf dem Jochbogen stützt und somit das Lid vom Bulbus abhebt, legt der Operateur die Fingerspitzen der drei mittleren Finger der linken Hand auf's Augenlid und zwar dicht an den Rand desselben, und indem er mit ihnen die Lidhaut spannt, ectropionirt er den Lidrand. In den letzteren sticht er nun ein kleines spitzes Scalpell, und zwar in den linken Lidrand am äussern und in den rechten am innern Augenwinkel ein und führt den Schnitt möglichst in einem Zuge durch den ganzen Lidrand, in einer Tiefe

[1] Das stimmt leider nicht ganz mit obiger These 5.

von etwa 5—6 mm, wobei er sich an der grauen Linie hält, welche sich zwischen den Cilien und den Ausführungsgängen der Meibom'schen Drüsen befindet, aus denen sich bei Druck auf den Lidrand gegen die Platte eine Reihe weisser Talgpfropfe entleeren; wenn er sich hieran hält, so geräth er mit dem Scalpell dicht über den Knorpel. Benutzt man ein zweischneidiges Scalpell, so kann man dasselbe in die Mitte des Lidrandes einstossen und den Schnitt beiderseits verlängern. Von den Endpunkten nun dieses intermarginalen Schnittes führt man noch je einen 3—4 mm langen Schnitt nach oben aussen, wodurch der später zu implantirende Schleimhautlappen auch den Winkeln des Wundspaltes glatt anliegt. Wenn wir nun nach regelrecht ausgeführtem Intermarginalschnitt die obere Wundlippe emporheben, so präsentirt sich uns der Knorpel, dessen gekrümmte glatte Oberfläche noch deutlicher hervortritt, wenn wir durch einige oberflächliche Verticalincisionen das über demselben noch befindliche Zellgewebe beseitigen. Ist der Knorpel sehr verdickt und gekrümmt, so tragen wir von demselben eine mehr oder weniger dicke Platte ab, wobei wir noch etwaige zufällig zurückgebliebene Haarzwiebeln mit entfernen. Alles dieses geschieht bei vollkommener Blutleere, welche durch den Druck der Fingerkuppen auf den Lidrand gegen die vom Assistenten fixirte Platte bewirkt wird; Prof. Kuhnt hat zu diesem Zwecke, wie ich zufällig erfahren, eine besondere Pincette angegeben.

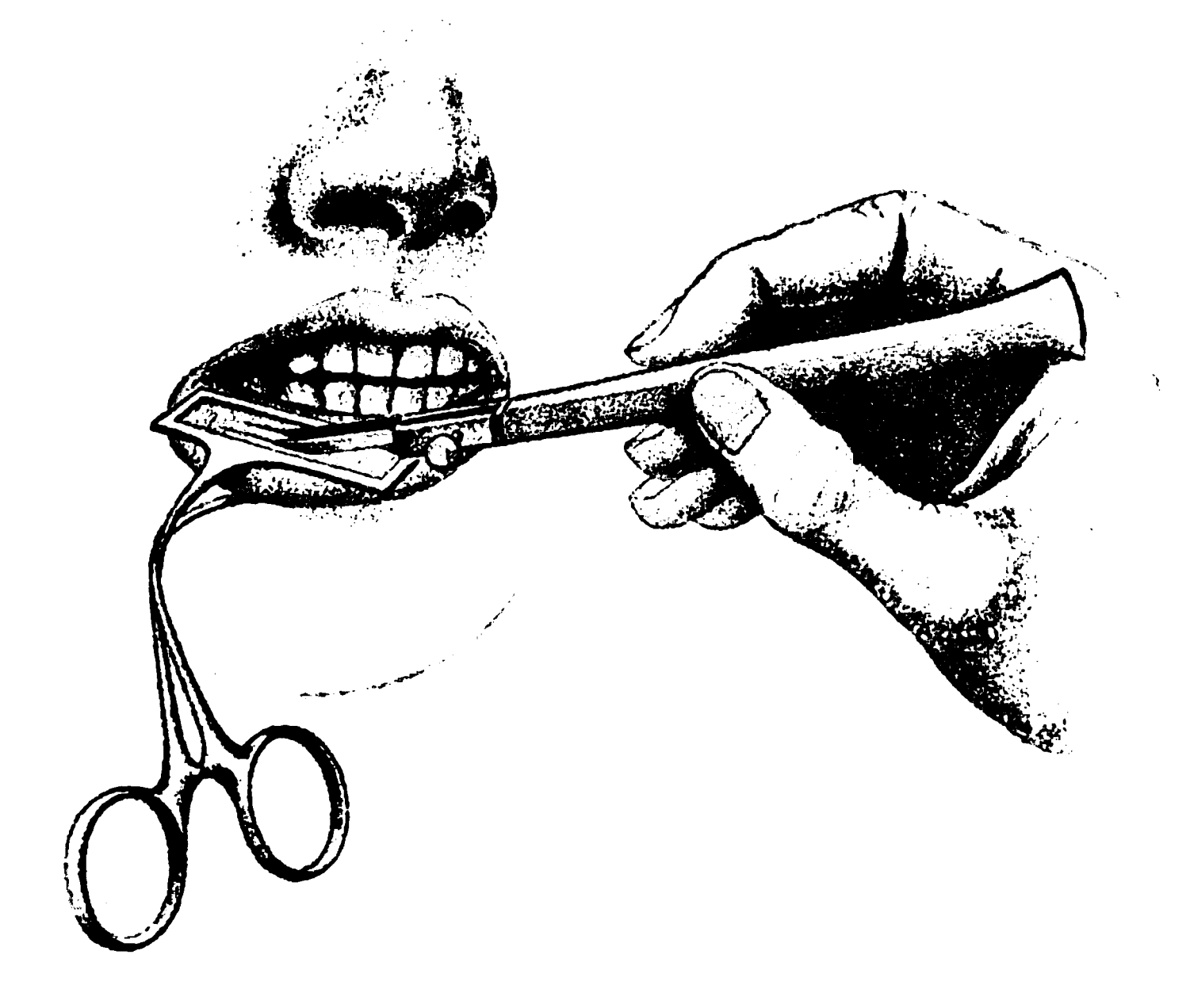
Nun legt man auf die Lidwunde einen Wattetampon und schreitet zum zweiten Act der Operation, d. h. zur Ausschneidung des Schleimhautlappens aus der Lippe und dessen Implantation in den Lidwundspalt. Zu diesem Zwecke habe ich mir zwei Instrumente construiren lassen, eine Pincette zur Fixation der Lippen und ein stellbares Doppelmesser. In diese Pincette, welche genau wie die Pean'sche Pincette geschlossen wird, wird die Unterlippe und ein Theil der Wange eingeklemmt, ohne dem Patienten Schmerzen zu bereiten, und mit dem Doppelmesser wird innerhalb des Pincettenfensters ein Schleimhautlappen von der gewünschten Länge und Breite ausgeschnitten. Früher benutzte ich zu diesem Zwecke die Knapp'sche Lidpincette und ein einfaches Scalpell, doch glitt das Knapp'sche Instrument häufig von der Lippe ab und war ausserdem das Manipuliren mit der Schraube beim Fixiren und Abnehmen der Pincette sehr störend; andererseits hinderte der horizontal vorstehende Pincettengriff beim Operiren und war die Platte der Pincette nicht breit genug, um einen genügend breiten Lappen auszuschneiden, so dass die Pincette jedesmal abgenommen und seitlich verschoben werden musste. Alle diese Mängel sind durch meine Pincette beseitigt, da das Zangenmaul aus zwei gleich grossen gefensterten und an ihren untern Flächen gerieften länglichen Vierecken besteht, mithin nicht abgleiten kann, ferner die Lippe ohne jegliche Schraube, genau wie ein Blutgefäss mit dem Pean, eingeklemmt wird; die Schleimhaut endlich nicht so gedehnt wird, so dass der Lappen, nachdem er ausgeschnitten worden, sich nur um ein Geringes verkürzt, während bei Fixation der Lippe mit den Fingern, so wie ich das auch gemacht, die Schleimhaut derartig gedehnt wird, dass nach Ausschneidung des Lappens derselbe sich dank seiner Elasticität um fast die Hälfte verkürzt und verschmälert.

Ausserdem ermöglicht die Pincette das Operiren bei totaler Blutleere und gestattet das Anlegen einer sauberen fortlaufenden Naht, ohne vom herabfliessenden Blute hierbei gestört zu werden.

Die Branchen des Instrumentes sind im rechten Winkel zum Zangenmaule abgebogen und hängen somit am Kinn herab, so dass sie weder das Operationsgebiet verdecken, noch beim Operiren und Nähen hinderlich sind. Endlich ist

das Maul der Pincette so breit, dass es vollständig für die Bildung eines Lappens von der Breite des Lidrandes ausreicht. Hat man zwei Augen zu operiren, so wird die Pincette nach einander in beide Mundwinkel eingesetzt, so dass jederseits ein Lappen gewonnen wird. Was das Doppelmesser anlangt, so ist ein solches zu demselben Zwecke schon angegeben, doch ist mein Messer verstellbar, was wesentlich ist, da der Lappen breiter oder schmäler zu nehmen ist, je nach der Krümmung der Lider, der pathologischen Verdickung des Lidrandes und der Anzahl der unregelmässig wachsenden Cilienreihen. Mit einem einfachen Scalpell lässt sich nie ein so gleichmässiger Lappen ausschneiden, welcher Umstand aber von Wichtigkeit ist für die gute Einheilung desselben in den intermarginalen Spalt.

Nachdem ich mir nun mit Hilfe dieser beiden Instrumente in der beschriebenen Weise den Lappen von der gewünschten Länge und Breite umschnitten,



löse ich denselben von seiner Unterlage mit Hilfe der Couper'schen Scheere ab, lege ihn auf den Zeigefinger der linken Hand und entferne die noch daranhängenden Drüschen und Fetträubchen, so dass der Lappen gleichmässig dick wird; er darf nicht zu dünn genommen werden, da er, falls er ausschliesslich aus der Epithellage besteht, keine hinreichende Stütze für den Lidrand bildet. Auch muss man ihn 1—2 mm breiter als erforderlich ausschneiden, da er sich in Folge seiner Elasticität stets um ein Geringes verkürzt und verschmälert. In der ersten Zeit schnitt ich ca. 1 cm breite Lappen aus, die auch etwas länger als der Lidrand waren, doch klagten die Patienten über eine beständige Schwere in den Lidern, so dass ich jetzt nur Lappen von 5—6 mm Breite nehme und keine schlechten Resultate erzielte. Den so erhaltenen Lappen bringt man in eine Schale mit 1 % Chlornatrium- oder 2 % Borlösung und überträgt ihn, nachdem man vorher die Lippenwunde vereinigt, in den sorgfältigst von Blutgerinnseln gereinigten intermarginalen Wundspalt derartig, dass die Ränder des

Lappens möglichst die Ränder des Wundspaltes berühren. Hierauf wird ein doppelt zusammengelegtes sterilisirtes und der Länge des Lides entsprechendes Stückchen feuchter Gaze unter das Lid gebracht und der überstehende Theil derselben auf das Lid hinübergeschlagen, so dass der Lappen von der Gaze bedeckt und mittelst derselben fixirt wird. Dann wird noch eine Schicht sterilisirter feuchter Watte darauf gelegt und ein leichter, 10—15 Minuten andauernder Druck auf's Lid ausgeübt, theils um die Blutung zu stillen, theils um den Lappen in seiner Lage zu fixiren, da schon 15 Minuten zur oberflächlichen Verklebung desselben mit seiner Unterlage hinreichen und hierdurch einer Verschiebung des Lappens vorgebeugt wird. Damit der feuchte Verband nicht trocken wird und nicht mit dem Lappen verklebt, wird er mit einem undurchlässigen Stoff bedeckt, um zu verhüten, dass beim Verbandwechsel der noch schwach an seiner Unterlage haftende Lappen nicht mit abgelöst wird. Ich habe in keinem meiner Fälle den Lappen in die Lidwunde eingenäht, weil ich befürchtete, dass zu viel Nähte anzulegen wären, damit der Lappen sich nicht verziehe und seine Ernährung in Folge dessen leiden dürfte. Prof. Kuhnt hat in letzterer Zeit kleine Klemmen angegeben, welche Schleimhaut an Haut fixiren und auf diese Weise ein präcises Annähen des Lappens mit wenigen Nähten ermöglichen, ohne dass er sich nachher verzieht.

Der erste Verbandwechsel geschieht nach 2—3 Tagen, wobei der Verband äusserst behutsam entfernt und durch ein mit Borvaseline bestrichenes Gazestückchen, welches alle 2 Tage erneuert werden muss, ersetzt wird. Am 8. bezw. 9. Tage wird der Verband ganz weggelassen und der Lidrand stets eingefettet erhalten, um den zarten Lappen vor Eintrocknung und Maceration durch Thränen zu schützen. In der ersten Zeit sticht der Lappen von seiner Umgebung durch seine Röthe ab und ist stets mit Schuppen bedeckt, da sein Epithel sich fortwährend abstösst, ja in ganzen Platten abziehen lässt. Allmählich wird der Lappen blasser, nimmt den Charakter der Epidermis an und gewinnt den Farbenton seiner Umgebung, so dass etwa nach einem halben Jahre jede Farbendifferenz ausgeglichen ist. Wer sich über die feineren Details dieser Metamorphose instruiren will, den verweise ich auf die classische Arbeit „Ueber Schleimhauttransplantationen" von Lapieschko, ~~seiner Zeit~~ Assistent des Prof. Chodin in Kiew.

Es erübrigt mir noch zum Schlusse darauf hinzuweisen, dass die beschriebene Operationsmethode, was Effect und Recidivlosigkeit anlangt, sich weitaus besser als die vielen anderen, bis vor 3 Jahren von mir geübten Methoden bewährt hat. Von acht Patienten, welche ich nach 1—2 Jahren wiederzusehen Gelegenheit gehabt, zeigten nur zwei in den Lidwinkeln ein bis zwei Härchen, welche ich durch Electrolyse beseitigte. Die pannösen Hornhäute hatten sich bei Anwendung der Massage mit Pagenstecher'scher Salbe in den meisten Fällen auffallend gut aufgehellt. Wenn ich meine, wenn auch noch etwas bescheidenen Erfahrungen — ich habe bisher 42 Fälle nach dieser Methode operirt — zu Rathe ziehe, so kann ich sowohl den Specialcollegen, als auch den Landärzten nur dringend rathen, sich dieser nicht allzu schmerzhaften — ich operire stets ohne Narkose — und sowohl functionell als auch kosmetisch die besten Resultate aufweisenden Methode in allen Fällen von Trichiasis zu bedienen. Die von mir angegebenen zwei Instrumente sind erhältlich bei Windler in Berlin und bei Schwabe in Moskau.

II. Augenspiegeln an sich selbst (Auto-Ophthalmoskopie).

Von Karl Wessely, Cand. med.

Eine Methode zur Betrachtung des eigenen Augenhintergrundes ist, wie bekannt, zuerst von Coccius angegeben worden. Derselbe machte jedem Auge den eigenen Hintergrund sichtbar, indem er die Pupille desselben zur Hälfte durch einen vorgehaltenen Planspiegel deckte und diesen so zugleich zur Beleuchtung und Betrachtung des Augenhintergrundes benutzte. Später gab Proskauer ein Verfahren an, bei welchem das rechte Auge den Hintergrund des durch eine vorgesetzte Convexlinse myopisch gemachten linken in einem im Fernpunkte desselben befindlichen Spiegel betrachtet, und umgekehrt. Verschiedene Stellen des Augenhintergrundes werden dabei durch vorgesetzte Prismen von verschieden brechendem Winkel eingestellt.

Ohne dass ich von diesem Verfahren Kenntniss hatte, bin ich zu einem im Prinzipe ähnlichen gelangt, das aber wegen seiner leichteren Ausführbarkeit und grösseren Uebersichtlichkeit des Bildes hier vielleicht kurz beschrieben werden darf.

Man bedarf dazu ausser des Augenspiegels keines weiteren Apparates, als eines einfachen Winkelspiegels, der sich jederzeit leicht aus zwei beliebigen

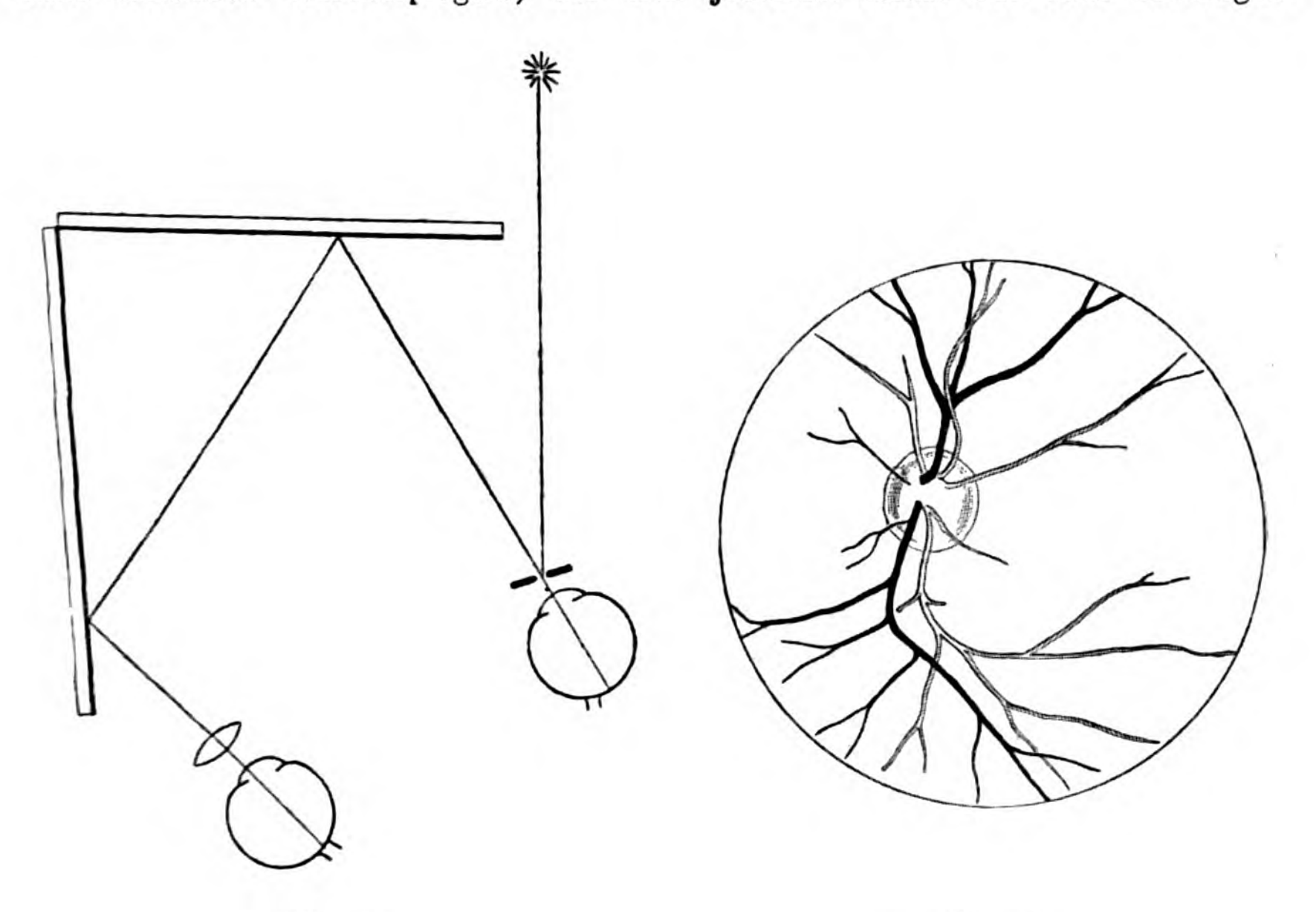


Fig. 1. Fig. 2.

Spiegeln improvisiren lässt. Ein solcher Spiegel liefert von einem im Winkelraume befindlichen Gegenstande ausser den zwei einmal reflectirten, noch doppelt reflectirte Bilder, und zwar innerhalb der Winkelgrössen von 120—90° eins, innerhalb der Winkelgrössen von 90—72° zwei. Zur Beobachtung dienen nur die doppelt reflectirten Bilder des in den Winkelraum gebrachten Kopfes, und zwar hat das rechte Auge das Spiegelbild des linken zu betrachten, und umgekehrt. Hierdurch, und da der Kopf dem Spiegel nicht viel näher als in

Leseweite gebracht werden darf, beschränken sich die brauchbaren Bilder auf eine Spiegelstellung im Winkel von etwa 95—75°. Stellt man nun eine Kerze neben dem Spiegel, und zwar am besten so auf, dass das zu betrachtende Auge, z. B. das linke, beschattet, das betrachtende rechte belichtet ist, und hält vor letzteres den Augenspiegel so, dass das Licht von den Spiegeln reflectirt in die Pupille des linken fällt, so sieht man diese im Spiegelbilde aufleuchten, sobald man sich zwingt, sie nur mit dem rechten Auge zu fixiren. Bringt man dann eine Convexlinse vor das linke Auge, so ist leicht ersichtlich, dass das rechte Auge den Hintergrund des linken im Spiegelbilde zu sehen bekommt, genau in der Deutlichkeit und in gleichem Umfange, wie man sonst den einer fremden Person im umgekehrten Bilde zu erblicken gewohnt ist. Verschiedener Brechungszustand der Augen kann dabei naturgemäss der Beobachtung keinen Eintrag thun.

Ferner ist leicht einzusehen, dass durch Veränderung des Winkels der Spiegel in den oben angegebenen Grenzen jeder beliebige Punkt des Augenhintergrundes in den Mittelpunkt des ophthalmoskopischen Bildes gebracht werden kann, und zwar nach folgender einfachen Ueberlegung. Für Winkelspiegel gilt das Gesetz, dass der einfallende Strahl mit dem zweimal reflectirten einen Winkel einschliesst, der doppelt so gross ist, als der Winkel des Spiegels kleiner als 90° ist. Da nun, sobald man nur mit einem Auge bei geöffnetem andern fixirt, sich die Achsen beider Augen parallel stellen, so ergiebt sich, wenn man z. B. den Sehnervenkopf in's Centrum des Bildes bringen will, für den Winkel des Spiegels die Grösse 90 — 6, d. h. 84°; denn der Winkel, den der vom Sehnervenkopfe durch den Knotenpunkt des Auges gehende Strahl mit der Augenachse einschliesst, beträgt annähernd 12°. Ebenso kann man durch Drehung des einen Spiegels um seine Horizontalachse beliebige nach oben oder unten liegende Punkte des Hintergrundes einstellen. Schliesslich ist noch zu erwähnen, dass man zur Betrachtung des linken Auges in den meisten Fällen das im rechterhand stehenden Spiegel entworfene Bild desselben benutzen muss, nur um sehr weit schläfenwärts liegende Punkte in den Mittelpunkt des Bildes zu bringen, das im linkerhand stehenden.

Für Betrachtung des Hintergrundes des rechten Auges erfährt alles dies die sinngemässe Umkehrung.

Fig. 1 erläutert die Anordnung des Versuches.

Fig. 2 giebt das Bild des Augenhintergrundes, soweit ich ihn mir durch dies Verfahren leicht und deutlich habe zu Gesicht bringen können.

Journal-Uebersicht.

I. v. Graefe's Archiv f. Ophthalmologie. XLIII. 2.

1) **Sarcoma chorioideae carcinomatosum s. alveolare melanoticum,** von Dr. Ernst Neese in Kiew.

31jähriger Mann. Klinische Diagnose: Phthisis bulbi dolorosa post Irido-Chorioidit. Enucleation. Bei der Section fand sich in dem Bulbus ein Tumor, welcher von dem hinteren Abschnitte der Chorioidea ausging und hier fest mit der Sclera verwachsen war. Die Geschwulst erstreckte sich nach vorne und füllte, an Dicke zunehmend, zunächst den unteren Bulbusraum aus, um dann nach vorne in geringerer Dicke besonders die mediale Bulbushälfte einzunehmen. Zonula und hinterer Linsenpol wurden nicht erreicht, die Netzhaut war fast

überall mit dem Tumor verwachsen. Derselbe zeigte ausgesprochen alveolären Bau, so dass die Frage, ob es sich um ein Carcinom handele, nahe lag. Bei genauerer Betrachtung konnte in den grösseren Zellnestern ein feines bindegewebiges Netzwerk nachgewiesen werden, welches besonders an ausgepinselten Schnitten deutlicher zu Tage trat. Zum Theil fand sich in jeder Masche nur eine Zelle, zum Theil aber Gruppen von flachen epithelartigen Zellen, ganz wie beim Carcinom. An anderen Stellen lagen die Zellen in Schlauchform angeordnet, während wiederum besonders in den tieferen Schichten der fibrilläre Charakter unverkennbar war.

Verf. ist geneigt, die Geschwulst vom histogenetischen Standpunkte aus für ein Sarcom zu erklären. Für die Annahme einer Metastase lagen keine Anhaltspunkte vor. Diese Geschwülste sind sehr bösartig.

Prof. Leber konnte in verschiedenen Theilen der Geschwulst sowie in der Retina und in den Pigmentzellen der Sclera Eisen — aus Blutungen stammend — nachweisen. Das Pigmentepithel zeigte, soweit es mit der Chorioidea in Verbindung war, keine, dagegen da, wo die veränderten Zellen des Pigmentepithels neben zahlreichen rothen Blutkörperchen in subretinalem Exsudate lagen, starke Reaction.

---

2) Ueber eine Bestimmung des Totalbrechungsindex der Linse am lebenden Auge, von Dr. E. Berlin in Palermo.

Verf. suchte durch Ophthalmometrie den Totalbrechungsindex der lebenden Linse dadurch zu finden, dass er in weissem und farbigem Lichte den Ort der hinteren Linsenfläche und ihres Reflexbildes bestimmte. Auf diesem Wege liessen sich die optischen Constanten am Auge ohne Hilfe schematischer Werthe berechnen. Es ergab sich eine ziemlich genaue Uebereinstimmung mit früheren Berechnungen anderer Autoren, besonders Listing und Helmholtz.

---

3) Ueber Retinitis haemorrhagica mit nachfolgendem Glaucom, von Dr. Stölting, Augenarzt in Hannover.

65jährige Frau. Retinitis haemorrhagica; nach kaum 4 Wochen Glaucomanfall. Auf Eserin wechselnder Zustand, 14 Tage später Iridectomie. Danach anfangs Besserung, dann Verschlechterung, Steigerung der Beschwerden; 3 Monate nach der ersten Vorstellung Enucleation des erblindeten Auges.

Im Opticusstumpf war die Art. centr. erweitert, die Ven. centr. verengt, nichts von Embolie oder Thrombose. In der Netzhaut zeigten die Gefässe verdickte Wandungen. Die Verdickung beruhte vorzugsweise auf Quellung der Media, doch betheiligte sich auch das Endothel und die Adventitia an dem Process. Das Lumen der Gefässe war zum Theil auf einen feinen Spalt reducirt oder ganz geschwunden. Die Verstopfung wurde durch Kerne, Abkömmlinge des Endothels, bewirkt. Die Venenwandungen waren vielfach zusammengefallen, so dass sie nicht selten die Gefässlücken der Nervenfaserschicht nicht ausfüllten. Wagenmann hat die freien Räume um die Blutadern als Lymphspalten beschrieben. Blutungen in allen Stadien, in der Netzhaut, subretinal und selbst subchorioideal, die Limitans interna war nicht durchbrochen. Neben den Blutungen sah Verf. eiweiss- und fibrinreiche Exsudate in der Netzhaut und zwischen dieser und der Aderhaut. Die Stäbchen- und Zapfenschicht zeigte büschelförmige Abhebungen und Vacuolenbildung. Randständige Excavation der Papille. Die Chorioidea war nicht entzündet, eher atrophisch, Gefässe im Gegensatz zu denen der Netzhaut normal.

Die Linse war vorgetrieben, die Iris grösstentheils mit der vorderen Linsenkapsel verwachsen. Trotz der engen vorderen Kammer bestand keine Verwachsung in der Kammerbucht.

Eine Erklärung der krankhaften Erscheinungen kann vorläufig nicht gegeben werden, man kommt über Vermuthungen nicht hinaus.

---

4) **Beobachtungen über hochgradige Kurzsichtigkeit und ihre operative Behandlung,** von Dr. Franz Otto, Stabsarzt im 9. Kgl. sächs. Inf.-Reg. Nr. 133 in Zwickau. (Aus der Universitäts-Augenklinik zu Leipzig.)

Sehen wir hier von anderen Einzelheiten der ausführlich behandelten Geschichte der Myopie-Operation ab, so verdient doch hervorgehoben zu werden, dass Ad. Weber bereits im Jahre 1854 in Heidelberg über die Linsen-Entfernung bei hochgradiger Kurzsichtigkeit einen Vortrag hielt, aber auf energischen Widerspruch seitens von Graefe's stiess. Das Verfahren gerieth in Vergessenheit, nachdem es bekanntlich auch von Donders scharf verurtheilt worden war. Es ist Fukala's Verdienst, dasselbe gewissermaassen wieder entdeckt und auf Grund beachtenswerther eigener Erfahrungen von Neuem zur Discussion gestellt zu haben. Weiter reicht Fukala's Verdienst nicht.

Bei der Besprechung der Untersuchungsmethoden hochgradig kurzsichtiger Augen betont Verf. unter Hinweis auf die bekannten Ungenauigkeiten der Prüfung mit Gläsern und der objectiven Untersuchungsmethoden die Vorzüge der directen Bestimmung der Fernpunktslage. Er hat für diese Bestimmung einen eigenen Apparat construirt, welcher in der Leipziger Klinik gebraucht wird und sich gut bewährt. Der Apparat kann auch bei der Anwendung des Schweigger'schen electrischen Augenspiegels benutzt werden und macht durch seine Einrichtung den sonst unentbehrlichen Assistenten überflüssig.

Ueber die Einzelheiten des Befundes, der Operation, des Heilungsverlaufs und des Resultats von 85 Fällen wird eingehend berichtet. In einem kurzen Hinweis auf 9 weitere, nach Abschluss der Arbeit operirte Fälle wird hervorgehoben, dass bei zwei Patienten von 48 und 51 Jahren die der Discission folgende Linsenquellung ohne üble Zufälle verlief.

Dass die Operation, wie geschehen ist, als Prophylacticum gegen Solut. retin. angesehen werden kann, stellt Verf. in Abrede, andrerseits hält er es aber auch nicht für erwiesen, dass sie, zumal wenn bei der Ausführung Glaskörperprolaps vermieden wird, die Entstehung der Solut. retin. begünstigt. Man hüte sich auch hier vor dem „post hoc ergo propter hoc“. Statistische Berechnungen führen zu dem Resultat, dass Solut. retin. bei operirten Augen nicht häufiger vorkommt (etwa 4 %), als bei nicht operirten Augen, und dieses Verhältniss darf noch eher zu Gunsten der Operation gedeutet werden, weil unter den operirten Augen sich relativ höhere Grade von Myopie vertreten finden. (?)

Der besonders von Donders betonte Ausfall der Accommodation ist bei aphakisch gewordenen, hochgradig myopischen Augen nicht von Bedeutung. Die Zerstreuungskreise sind an sich nicht so störend, wie bei früher emmetropischen Augen, und ausserdem ist der Myop in Folge der Uebung sehr geschickt im Verarbeiten von Zerstreuungskreisen. Ein in Leipzig Operirter las ohne Correction Jäger 6 in 21—38 cm, eine Dame mit + 6,0 Jäger 6 in 20—44 cm.

Vielleicht wirkt die Operation hemmend auf die progressive Myopie, jedenfalls werden die als besonders schädlich geltenden Einflüsse, die Accommodation und die starke Convergenz, durch die Operation aufgehoben bezw. vermindert. Verf. konnte in keinem Falle nach der Operation späterhin eine nennenswerthe Zunahme der Refraction nachweisen, in einigen Fällen sogar eine Abnahme,

doch waren die Differenzen so gering, dass sie in den Bereich der Beobachtungsfehler fallen.

Dass die Operation die Entstehung von intraocularen Blutungen begünstigt, ist mindestens zweifelhaft. Man ist nicht berechtigt, eine auch in nicht operirten Augen häufiger vorkommende Störung ohne Weiteres der Operation zuzuschieben.

Die Gefahren der Operation sind heute von geringem Belang und werden sich noch mehr vermindern, wenn man bei jugendlichen Individuen nur die Discission verrichtet. Dass bei erheblichen Veränderungen am Augenhintergrunde der Erfolg der Operation relativ gering ausfällt, liegt auf der Hand, aber auch in solchen Fällen kann das Orientirungsvermögen sich bedeutend heben.

Das in Leipzig übliche Verfahren besteht in ausgiebiger Discission und nachfolgender Linear-Extraction mit der Lanze. Stärkere Linsenquellung erfordert Atropin und als Radicalmittel die sofortige Extraction. Glaskörperprolaps ist möglichst zu vermeiden, lieber überlasse man etwa zurückbleibende Linsenmassen der Spontanresorption. Die Iridectomie sollte umgangen werden, sie ist niemals geboten und wirkt kosmetisch wie optisch ungünstig. Bei hochgradigen Myopen scheint ein eigentlicher Sclerosirungsprocess der Linse auszubleiben, so dass das geschilderte operative Verfahren auch in höherem Lebensalter ausführbar ist. Unter besonderen Umständen mag man die periphere Linear-Extraction nach vorausgeschickter Iridectomie, wie Sattler es sehr vereinzelt thut, vorziehen. Bei jugendlichen Individuen dürfte es genügen, wenn man nur discindirt und die Resorption abwartet.

Der optische Werth der extrahirten Linse entspricht nicht dem bei der üblichen Refractionsbestimmung gefundenen corrigirenden Concavglase, sondern ist wesentlich höher. Irrthümlicherweise hat man angenommen, dass die Linsen hochgradig myopischer Augen erhöhte Brechkraft besitzen. Die Brechkraft der Linse ist nicht constant, sondern schwankt bei Augen jeder Refraction innerhalb einer gewissen physiologischen Breite. Nach Donders bewegen sich die zur Correction der Aphakie emmetropischer Augen erforderlichen Gläser zwischen 12,3 und 10,5 D, 13,5 mm vor dem Auge gehalten. Nehmen wir an, dass der Knotenpunkt 7,5 mm hinter der Cornea liegt, so würden diese Zahlen den optischen Werth der in situ befindlichen Linse = 16,75 — 13,6 D ergeben. Verf. fand durch Rechnung, dass die Brechkraft der Linsen hochgradig myopischer Augen im Durchschnitt nicht grösser ist. Diejenigen Autoren, welche die Brechkraft nach der Differenz der vor und nach der Operation erforderlichen corrigirenden Gläser bestimmten, mussten zu falschen Resultaten kommen, weil sie den Abstand der Gläser vom Auge nicht berücksichtigten. (?)

Im Allgemeinen eignen sich zur Operation Myopen, welche ein Glas von über 14 D tragen müssten. Ausnahmen mögen gestattet sein, doch dürften Augen unter 10 D kaum zur Operation kommen. Die Ausdehnung, welche Mooren der Myopie-Operation gegeben hat, kann nicht gebilligt werden. Scheer.

II. Annales d'oculistique. 1897. April.

1) **Contribution à l'étude de l'oeil et de la vision chez les criminels,** par Truc, Gaudibert et Rouveyroles. (Examen oculaire et visuel de 362 jeunes détenus de la colonie pénitentiaire d'Aniane.)

Die Untersuchungen ergaben nicht das geringste Charakteristicum, das für die criminalistische Anthropologie verwendet werden könnte. Einzig und allein fiel die häufige äussere bezw. untere Sichel am Sehnerven auf, ohne dass natürlich hieraus irgend ein Schluss gezogen würde.

---

2) **Le champ visuel périphérique dans l'amblyopie toxique,** par Salva.

Verf. ist der Ansicht, dass in gewissen Fällen von toxischer Amblyopie nicht nur das maculare Bündel des Sehnerven, sondern auch seine peripheren Fasern durch chronisch interstitielle Entzündung zu Grunde gehen, falls eine entsprechende Behandlung zu spät eingreift. Ganz besonders disponirt zur peripheren Erkrankung ist der Sehnerv alter Leute, um die es sich in den mitgetheilten Fällen auch handelt.

---

3) **Les injections sous-conjonctivales de cocaïne en oculistique opératoire,** par Santos Fernandez.

Subconjunctivale Cocaïn-Injectionen in der Dosis von 0,02 bis 0,04 machen in der grossen Mehrzahl der Fälle die Enucleation, Strabotomie und Vorlagerung schmerzlos. Sicher wird dies erreicht durch eine Dosis von 0,05 bis 0,1.

---

4) **L'origine nasale des affections oculaires et le cathétérisme des voies lacrymales,** par Conétoux.

---

5) **Cataractes primitives et secondaires spontanément guéries,** par Bitzos.

Der 60jährige Kranke, dessen Sehvermögen seit einigen Jahren allmählich gesunken war, hat jetzt mit + 10 D volle S des rechten Auges. Das Pupillargebiet ist im unteren Theil von einer grauen Sichel eingenommen. Die S des linken Auges, dessen Pupille ebenfalls eine freie Lücke zeigt, hebt sich auch langsam. Es handelt sich also um die spontane Resorption eines weichen Stares bezw. seines Nachstares.

Es folgen **Sitzungsberichte.**

Mai.

Sitzungsberichte. Moll.

III. Archives d'ophtalmologie. 1897. April.

1) **Leucosarcome de l'iris,** par van Duyse et van Schevensteen.

Den sieben bisher in der Literatur bekannten Fällen von Leucosarcom der Iris fügen Verff. den achten hinzu. Mikroskopische Einzelheiten siehe im Original.

---

2) **La dissociation de la vision binoculaire chez quelques tabiques et quelques hystériques, à propos d'un cas d'amaurose monoculaire hystérique,** par Antonelli.

---

3) **Les effets visuels des défauts de réfraction,** par Georges J. Bull.

Verf. hat, um die subjectiven Wahrnehmungen der Ametropen den Probebuchstaben gegenüber nachzuahmen, eine Serie von photographischen Aufnahmen der Snellen'schen Tafeln lateinischer Schrift gemacht, indem er die photographische Linse mit den verschiedensten sphärischen und cylindrischen Gläsern combinirte. In ähnlicher Weise hat er die Zerstreuungsbilder, in denen punktförmige Lichtquellen erscheinen, zeichnen lassen und sehr anschauliche Reproductionen erhalten, welche die monoculäre Polyopie Ametroper illustriren. Moll.

Vermischtes.

1) Der Herausgeber bittet freundlichst jeden seiner Leser, auf einer Postkarte ihm mitzutheilen, wie viele Fälle von Trachom er auf 1000 Augenkranke beobachtet.

2) Der XII. internationale medicinische Congress zu Moskau (19.—26. August 1897) kann als ein grosser Erfolg und als ein Markstein in der Culturgeschichte der Menschheit bezeichnet werden. Die russische Regierung, die städtischen und anderen Behörden wetteiferten mit den russischen Aerzten in Liebenswürdigkeit, Fürsorge, Gastfreundschaft. Die ophthalmologische Section war gut besucht, namentlich aus Deutschland, Oesterreich, Russland, weniger aus Frankreich, Italien, den Vereinigten Staaten und England. Von den vier Referaten wurden drei (Bacteriologie des Auges, Trachom, Myopie-Operation) in deutscher Sprache gehalten. Die russischen Aerzte waren so liebenswürdig, im Interesse der Gäste auf den Gebrauch ihrer Muttersprache zu verzichten. Für diese und alle anderen Freundlichkeiten sei ihnen auch hier der wärmste Dank ausgesprochen. Die Verhandlungen der augenärztlichen Section werden in Leipzig schleunigst gedruckt; nach dem Erscheinen des officiellen Berichts wird auch das Centralblatt seinen Lesern von den Verhandlungen Kunde geben.

3) Bern, 28. Juli 1897.

. . . mögen Sie mir die Mittheilung gestatten, dass meine Erfahrungen bezüglich in die Schweiz gekommener oder dahin gesandter Trachomkranker zwar nicht ungünstige, aber auch nicht günstige sind.

In Trachomgegenden Behandelte, welche, ungebessert oder gebessert oder als geheilt entlassen, in die Schweiz kommen, werden in unserem trachomfreien Lande weder gebessert, noch geheilt, noch sind dieselben vor Recidiven daselbst geschützt.

Ueber fünf meiner sieben Fälle von 30,000 Augenkranken kann ich Folgendes berichten:

Zwei Holländer, welche in Holland während längerer Zeit augenärztlich behandelt und kaum gebessert worden waren, wurden mir zugewiesen mit dem Wunsche, dieselben möchten in unserer trachomfreien Schweiz Heilung finden.

Auf meinen Rath hin machten diese Beiden einen dreimonatlichen Aufenthalt auf dem für Tuberculöse sehr günstig gelegenen Beatenberg (1148 m ü. M). Ich sah dieselben alle paar Wochen. Nach 3 Monaten war ihr Zustand nicht schlimmer, aber nicht besser geworden, als bei ihrer Ankunft.

Ein Herr aus Berlin, der an ziemlich hochgradigem Trachom gelitten hatte und von seinem Arzt als geheilt entlassen worden war, hielt sich daraufhin etwa 2 Jahre in dem hochgelegenen, sehr keimfreien, den Phthisikern wohlbekannten Davos (1560 m ü. M.) auf und nachher noch einige Zeit in Interlaken (560 m ü. M.).

Gegen Ende seines Aufenthaltes stellten sich deutliche Erscheinungen eines Trachomrecidivs ein.

Eine Dame aus Havre, welche in geringerem Grade an Trachom litt, fing nach einem sechswöchentlichen Aufenthalte in der ziemlich hoch gelegenen Lenk (1075 m ü. M.) an, von ihrem Trachom stärker belästigt zu sein.

Ein Armenier, welchen ich erst seit Absendung meiner Karte an Sie (16. April d. J.) gesehen habe, und welcher im Kaukasus von einem Augenarzte behandelt und geheilt worden war und längere Zeit nichts mehr fühlte, zeigt

einen neuen Ausbruch seines Leidens während seines Aufenthaltes in Freiburg (592 m ü. M.) in der Schweiz.

Auf Grund meiner Beobachtungen fasse ich meine Erfahrungen über Trachomkranke in der Schweiz kurz in Folgendem zusammen:

Wer Trachom nicht hat, bekommt es nicht in der Schweiz (ausgenommen durch Uebertragung von Ausländern); wer es aber mitbringt, wird nicht geheilt und ist vor Verschlimmerung und Recidiven daselbst nicht sichergestellt. Emmert.

4) Rudolf Berlin †.

Durch den Tod Rudolf Berlin's hat die Augenheilkunde und unser Vaterland einen schweren Verlust erlitten. Ein selbständiger Denker und Forscher, der sich seinen eignen Weg gebahnt, ein liebenswürdiger Fachgenosse, ein hervorragender Augenarzt, ein selbstloser Menschenfreund ist heimgegangen.

Geboren 1833 zu Friedland in Mecklenburg, machte Rudolf Berlin seine ärztlichen Studien in Göttingen, Würzburg, Erlangen und Berlin; er verstand das fröhliche Leben des Corpsstudenten mit gründlicher, gediegener Arbeit zu vereinigen. 1858 promovirte er in Erlangen mit einer Studie zur Structurlehre der Grosshirnwindungen. Seine praktische Ausbildung als Augenarzt erwarb er sich in der Privat-Augenheilanstalt von Arnold Pagenstecher zu Wiesbaden. Hierauf war er einige Zeit Assistent an der Tübinger chirurgischen Universitäts-Klinik unter Victor von Bruns. 1861 liess er sich in Stuttgart nieder und gründete eine Privat-Augenheilanstalt. Zum Lehren kam er verhältnissmässig erst spät; 1875 wurde er, mit dem Titel eines Professors, Docent für vergleichende Augenheilkunde an der thierärztlichen Hochschule in Stuttgart. Als 1890 Zehender zu Rostock, der Nestor deutscher Augenheilkunde, in den wohlverdienten Ruhestand trat, wurde Rudolf Berlin sein Nachfolger. Mit Freuden folgte er dem Ruf in das geliebte Heimathländchen, dessen gemüthliche Sprechweise er nie verleugnet; mit Eifer unterzog er sich den Mühen der Einrichtung einer neuen Augenklinik und des Universitäts-Unterrichts: aber nur wenige Jahre sollte er sich des neuen Amtes freuen, da ein altes Gichtleiden sich mehr und mehr geltend machte. So ist er denn am 12. September 1897 zu Linthal in der Schweiz, wo er sich zur Kur aufhielt, verstorben.

Rudolf Berlin hat die Augenheilkunde durch erfolgreiche Experimente bereichert und wichtige Krankheitszustände neu und selbständig beschrieben. Erwähnt seien die folgenden Arbeiten:

1. Ueber Iridodesis, Arch. f. Ophth. VI, 2, S. 73—96. 2. Ueber den Gang der in den Glaskörperraum eingedrungenen fremden Körper, ibid. XIII, 2, S. 275—308. 3. Ueber fremde Körper im Glaskörper, ibid. XIV, 2, S. 275—332. 4. Zur Physiologie der Handschrift, ibid. XXVIII, 2, S. 259—282. 5. Ueber die Anwendung feuchter Wärme bei Diphth. conj., Klin. Monatsbl. f. A. II, S. 259. 6. Netzhautablösung durch Orbitalabscess, ibid. IV, S. 77. 7. Extraction eines Fremdkörpers aus der Gegend des hinteren Poles, ibid. IV, S. 81. 8. Ueber Exstirpation des Thränensacks, ibid. VI, S. 355. 9. Diagnose der latenten H., ibid. VI, S. 420 und VII, S. 1. 10. Ueber den Einfluss starker Convexgläser auf das excentrische Sehen, ibid. VII, S. 361. 11. Ueber eine Prismenvorrichtung zur Messung der seitlichen Abweichung bei Insufficienz, ibid. IX, S. 34. 12. Zur sog. Commotio retinae, ibid. XI, S. 42. 13. Zur Sehnervendurchschneidung, ibid. XI, S. 278. 14. Entropium-Operation, ibid. XII, S. 392. 15. Traumatischer Accommodationskrampf, ibid. XII, S. 461. 16. Amaurotisches Katzenauge beim Pferde, Enucleation, ibid. XIV, S. 197. 17. Netzhautablösung beim

Pferde, ibid. XV, S. 4. 18. Ueber traumatischen Linsenastigmatismus, ibid. XV, S. 174. 19. Zur Pathologie und Anatomie der Thränendrüse, ibid. XVI, S. 2. 20. Thrombose der Hirn-Sinus, ibid. XVI, S. 167. 21. Ueber Sehstörung nach Verletzung des Schädels durch stumpfe Gewalt, ibid. XVII, S. 9. 22. Verletzung der Sehnerven bei Fractur des Can. opt., ibid. XIX, S. 81. 23. Rechtsschiefe Schrift und Körperhaltung, ibid. XX, S. 75. 24. Ueber linkshändige Handschriften, ibid. XXI, S. 7. 25. Ueber Tiefenwahrnehmung bei Thieren, ibid. XXI, S. 181. 26. Star-Operation an Thieren, ibid. XXV, S. 113.

Ausserdem verfasste Berlin noch Sonderschriften über Dyslexie, über den Einfluss des Schreibens auf Augen und Körperhaltung der Schulkinder, und bearbeitete einen Theil der Orbitalkrankheiten für das grosse Handbuch von Graefe-Sämisch. Zusammen mit Eversbusch gründete er die Zeitschrift für vergleichende Augenheilkunde und hat sich auch auf diesem Gebiete bleibende Verdienste erworben. Mustergültig ist seine Abbildung des Augenhintergrundes vom Pferde.

Alle, die das Glück hatten, ihm näher zu treten, namentlich auch die älteren Besucher der Heidelberger Versammlungen, werden dem Verewigten dauernd ein ehrendes Angedenken bewahren.

5) Max Burchardt,

am 15. Januar 1831 zu Naugard in Pommern geboren, auf den Gymnasien zu Guben und Schulpforta vorgebildet, trat 1851 in das militärärztliche Friedrich-Wilhelms-Institut zu Berlin (die jetzige Kaiser-Wilhelms-Akademie) ein und vollendete daselbst seine Studien unter Johannes Müller, Schlemm, Schönlein, Remak, Wolff, Caspar, Langenbeck, Jüngken, Albr. v. Graefe, Bärensprung, Schöller. 1855 erwarb er mit einer Studie über die Bauchwassersucht den Doctorgrad, 1857 legte er die Staatsprüfung ab. In den folgenden Jahren war er in verschiedenen Garnisonen als Truppenarzt beschäftigt, bis er als Stabsarzt an die Charité nach Berlin zurückversetzt wurde. 1864 habilitirte er sich als Privatdocent an der Universität zu Berlin und wirkte hierselbst bis 1866; darauf wurde er, nachdem er den Feldzug in Böhmen mitgemacht, als Militär-Arzt nach Königsberg i. Pr. versetzt, woselbst er sich von Neuem habilitirte. Seine Lehrthätigkeit erlitt eine zweite Unterbrechung durch den deutsch-französischen Krieg. 1874 wurde er nach Berlin zurückversetzt, woselbst er zuerst als Oberstabsarzt und Chefarzt und erster Garnisonarzt des I. Garnisonlazarethes wirkte; 1896 schied er aus dem Sanitätsdienst mit dem Range eines Generalarztes.

Entscheidend war für Burchardt, dass, als die 1870 für A. v. Graefe in der Charité begründete Universitäts-Augenklinik 1881 in ihr eignes Heim in der Ziegelstrasse unter Schweigger übersiedelte, Burchardt zum dirigirenden Arzt der Augenabtheilung an der königlichen Charité berufen wurde. Leider, zum Schaden des Unterrichts, hatte die Facultät diese günstige Gelegenheit, eine zweite Augenklinik zu begründen, wofür Langenbeck, v. Bardeleben, E. du Bois-Reymond und Andere warm eingetreten, nicht benutzt. Burchardt wirkte als dirigirender Arzt der Augenabtheilung ohne Lehrauftrag. 1890 erhielt er den Professor-Titel.

1895 leitete er nach dem Rücktritt von Georg Lewin zeitweilig dessen Klinik bis zur Berufung von Prof. Lesser. Die Berliner Ophthalmologen-Gesellschaft hat er begründet und als erster Vorsitzender bis zu seinem Tode geleitet. Er erlag einer Lungenentzündung.

Max Burchardt war ein vielseitiger Gelehrter. Er hat zwei Gebiete studirt und gelehrt, Hautkrankheiten und Augenleiden.

1863, nach der Erkrankung Bärensprung's, leitete er die Klinik für Hautkrankheiten und Syphilis bis zur Berufung G. Lewin's. Ich besinne mich noch auf die Antrittvorlesung, die Bärensprung's Verdienste schilderte. Aus diesem Gebiet sind seine Arbeiten über eine bei Chloasma vorkommende Pilzkrankheit (1859), über Soor und seinen Pilz (1863), über die Behandlung der Krätze mit Perubalsam u. s. w., über Schutzpocken-Impfung, über venerische Erkrankungen beim Manne. Auch erfand er ein Doppelplessimeter, „einen Spray-Apparat zur Behandlung von Lungenleiden".

Weit zahlreicher sind seine Veröffentlichungen zur Augenheilkunde. Hier sind hervorzuheben: 1. Internationale Sehproben (1869 I. Aufl., 1893 IV. Aufl.). 2. Ein neues Verfahren zur Bestimmung der Refraction im aufrechten Bilde, Centralbl. f. pr. Augenheilk. 1883. Ich lasse eine Liste der anderen Veröffentlichungen folgen:

3. Ueber den Einfluss, den Sehschwäche und Kurzsichtigkeit auf die Militär-Diensttauglichkeit haben, Deutsche militärärztl. Ztschr. 1873. 4. Ueber hohe Grade von Sehschärfe, ibid. 1873, Heft 11 u. 12. 5. Die objective Bestimmung der Sehweite, ibid. 1874, Heft 3. 6. Zur Behandlung des Keuchhustens, Deutsche Klinik. 1874, Heft 41. 7. Eine Modification des Lister'schen Verbandes, Congress der Deutschen Gesellschaft f. Chirurgie 1876. 8. Ueber Bestimmung der Sehweite durch Linsen, die sich im Brennpunktsabstande vor dem Auge befinden, Deutsche med. Wochenschr. 1877, Nr. 13 u. 21. 9. Ueber Bestimmung der Sehweite durch Linsen u. s. w., ibid. 1877, Nr. 45. 10. Ueber die Verhütung der Kurzsichtigkeit, ibid. 1878, Nr. 1. 11. Ein Spray-Apparat zur Behandlung von Erkrankungen der Nasenrachenwände und der Athmungsorgane, ibid. 1878, Nr. 49. 12. Schwere, durch Peitschenwürmer bedingte Erkrankung, ibid. 1880, Nr. 48. 13. Ueber den Einfluss, den römische und russische Bäder, sowie örtlich begrenzte Bäder in heisser Luft auf die Körperwärme haben, ibid. 1881, Nr. 18. 14. Beitrag zur Lehre von den Ursachen der Kurzsichtigkeit, ibid. 1881, Nr. 44. 15. Internationale Sehproben. 1883. 16. Ein neuer Refractions-Augenspiegel, Centralbl. f. pr. Augenh. 1883, Septemberheft. 17. Ein neues Verfahren zur Bestimmung der Refraction des Auges im aufrechten Bilde, ibid. 1883, Decemberheft. 18. Ein Fall von Dermoid der Bindehaut des Auges, ibid. 1884, Märzheft. 19. Beitrag zur Anatomie des Chalazion, ibid. 1884, Augustheft. 20. Ueber die Behandlung des Ekzems, Monatsheft für praktische Dermatologie, IV. Bd., 1885, Nr. 2. 21. Ueber den Coccus, welcher die Ursache der Keratitis phlyktaenulosa ist, Centralbl. f. pr. Augenheilk. 1887, Februarheft. 22. Zur Behandlung der Tripperentzündung der Bindehaut, ibid. 1888, Maiheft. 23. Ueber die galvanokaustische Heilung der folliculären Bindehaut-Entzündung, Deutsche militärärztl. Zeitschr. 1889, Heft 4. 24. Ueber die gonorrhoische Bindehaut-Entzündung, ibid. 1889/90. 25. Keratitis phlyktaenulosa, Berliner klin. Wochenschr. 1890, Nr. 42. 26. Vorstellung eines Falles von paradoxer Pupillenreaction, ibid. 1890, Nr. 2. 27. Ueber eine Fehlerquelle bei der Diagnose der sogenannten paradoxen Pupillenreaction, ibid. 1890, Nr. 24. 28. Praktische Diagnostik der Simulationen von Gefühlslähmung, von Schwerhörigkeit und von Schwachsichtigkeit. Dritte Auflage, 1891. 29. Demonstration des Randschlingengefässsystems der Hornhaut beim Lebenden, Berliner klin. Wochenschr. 1892, Nr. 45. 30. Die Behandlung des Tripper-Augenflusses, Centralbl. f. pr. Augenh. 1893, Novemberheft. 31. Die in der Augenkranken-Abtheilung der Charité z. Z. gebräuchlichen Verbände, ibid. 1893, Septemberheft. 32. Splitterextraction, Berliner klin. Wochenschr. 1893, Nr. 24. 33. Ueber das Ekzem der Bindehaut und Hornhaut des Auges, Dermatologische Ztschr. 1894. 34. Ueber Skiaskopie

und die Grenzen ihrer Verwendbarkeit, Deutsche militärärztl. Zeitschr. 1895. 35. Ueber den Nachweis vorgetäuschter Schwachsichtigkeit, Aerztl. Sachverst.-Zeitung, 1896, Märzheft. 36. Ueber hereditär-luetische Hornhaut-Entzündung, Berliner klin. Wochenschr. 1896, Nr. 10. 37. Vorstellung von Glaucomfällen, ibid. 1896, Nr. 22. 38. Ueber Entfernung von Fremdkörpern aus der Hornhaut, Centralbl. f. pr. Augenheilk. 1896, aus der Berliner ophthalmologischen Gesellschaft. 39. Zur Behandlung der Stauungspapille, ibid. 40. Ueber Trichiasis-Operation, ibid. 41. Ueber die Körnerkrankheit der Lid-Bindehaut, Berliner klin. Wochenschr. 1897, Nr. 8. 42. Ueber die Ursache und die Behandlung der Körnerkrankheit des menschlichen Auges, Centralbl. f. pr. Augenh. 1897, Februarheft. 43. Ueber Pigment-Ansammlung in der tellerförmigen Grube, Charité-Annalen. 44. Ueber Conjunctivitis diphtherica, ibid. 45. Exenteration eines Auges, Herabsetzung der Sehschärfe des anderen Auges, ibid. XIX. Jahrg. 46. Tiefliegende Hornhaut-Infiltration als Ursache von Regenbogenhaut-Entzündung, ibid. 47. Einheilung eines Steinsplitters in die Netzhaut, ibid. 48. Netzhautablösung und acutes Glaucom in Folge von Aderhautsarcom, ibid. 49. Ueber Tripper-Entzündung der Bindehaut und Folgen, ibid. XXI. Jahrg. 50. Beitrag zur Behandlung der Trichiasis, ibid. 51. Jahresbericht über die Wirkung der Schieloperation auf die Amblyopie, ibid. 52. Ueber concentrische Gesichtsfeld-Einengung, ibid. 53. Ueber Cocaïn-Vergiftung, ibid. 54. Ueber Schichtstar, ibid. 55. Ueber Iridectomie und Bildung einer Brückenpupille, ibid. 56. Ueber die Ausführung der Iridectomie unter besonders schwierigen Umständen, ibid. 57. Schwachsichtigkeit in Folge von Nichtgebrauch des Auges, ibid. 58. Entzündung der Hornhaut und Regenbogenhaut durch Verletzung des Unterhöhlennerven, ibid. 59. Das Randschlingennetz der Hornhaut beim Lebenden sichtbar, ibid. 60. Jahresberichte über acute Exantheme im Virchow-Hirsch'schen Jahresbericht von 1875 bis 1890 (15 Jahre).

Max Burchardt war ein idealer, selbstloser Charakter. Wenn er nach schwerer Berufsarbeit sein abendliches Studium vollendet hatte, um sich der wohlverdienten Ruhe hinzugeben, stand er Nachts dem Aermsten in allen Krankheitsnöthen willig zur Verfügung: der ganze Stadtbezirk erwies ihm dafür die höchste Verehrung. Den Berliner Aerzten und namentlich den Augenärzten erwies er den grossen Dienst, die so ansteckenden und verantwortlichen Fälle der gonorrhoischen Augenentzündung aus der ganzen Stadt auf seine Abtheilung zu nehmen, woselbst er sie mit der grössten Sorgfalt und Meisterschaft behandelte. Max Burchardt war der Gründer der Berliner Ophthalmologen-Gesellschaft und bis zu seinem Tode ihr erster Vorsitzender, wodurch er sich um die jüngeren Fachgenossen unschätzbare Verdienste erworben hat. Friede seiner Asche.

6) Frithiof Holmgren, Professor der Physiologie zu Upsala, 1836 geboren, der berühmte Verfasser der Sonderschrift über Farbenblindheit, ist im September 1897 verstorben.

7) Berichtigung.

Irrthümlicherweise sind in meiner Mittheilung über Aderhautblutung im Juli-Hefte dieses Centralblattes auf S. 195 (Mitte) unter den Fällen mit Erhaltung des Sehvermögens die beiden Groenouw's nicht erwähnt, was hiermit richtiggestellt wird.

Klagenfurt, Juli 1897. Dr. Purtscher.

Bibliographie.

1) Statistik des Trachoms in Cisleithanien, von Prof. Dr. A. v. Reuss in Wien. (VIII. internationaler Congress für Hygiene und Demographie in Budapest 1897.) Verf. hat über die Verbreitung des Trachoms in Cisleithanien genaue Erhebungen gepflogen und kommt zu folgenden Schlüssen: Die gebirgigen Gegenden, vor Allem die Alpenländer sind arm an Trachom, was seinen Grund in der geringen Dichtigkeit der Bevölkerung, in der Schwierigkeit der Communicationen, in der relativen Seltenheit von Fabriken und anderen industriellen Unternehmungen hat. Wo Trachom auch im Gebirge vorkommt, ist es von Arbeitern eingeschleppt. Wenn im Süden die Slaven, im Norden die Juden häufiger an Trachom leiden; so sind daran die socialen Verhältnisse, die Armuth, Unreinlichkeit, die schlechten Wohnungsverhältnisse Schuld. Von grösster Wichtigkeit für die Verbreitung des Trachoms ist das Militär. Alle in den französischen Kriegen (Anfangs dieses Jahrhunderts) engagirten Armeen hatten unter Trachom zu leiden und verschleppten dasselbe in ihre Heimath; nachgewiesen ist dies für die Klagenfurter Epidemien; in späterer Zeit war Oesterreich stets diesbezüglich durch die österreichischen Besatzungen der Bundesfestungen Mainz und Rastatt bedroht. Für gewisse Gegenden sind die Zuzüge von Belang, welche in bestimmten Jahreszeiten durch Erdarbeiter, Bauarbeiter, Feldarbeiter erfolgen. Betrachtet man von Südost ausgehend, die Karte von Cisleithanien, so ergiebt sich, dass das Trachom sich in Wälschtirol von Italien her ins Land schiebt. Für die an Trachom reichen Länder: Istrien, Dalmatien, Görzer und Triestiner Gebiet mögen Italien und die östlichen Hinterländer den Mutterboden abgeben. Von daher und von dem benachbarten Ungarn dringt das Trachom nach Krain und nach Steiermark. Der nördliche und westliche Theil von Steiermark, ein grosser Theil von Kärnthen, das ganze deutsche Tirol und Vorarlberg, Salzburg, sowie Oberösterreich sind nur in minimaler Weise von Trachom heimgesucht. Niederösterreich (Wien abgerechnet) ist ebenfalls trachomarm. Böhmen (vielleicht auch Mähren) nimmt eine Mittelstellung ein; das westliche Schlesien ist fast trachomfrei, das östliche bildet zum Theil mit Galizien und der Bukowina den eigentlichen Sitz des Trachoms in Cisleithanien. Verf. hat für die einzelnen Länder folgende Zahlen eruirt: Wälschtirol 4,0 $^0/_0$, Nordtirol 0,4, Salzburg 0,7, Oberösterreich 1,5, Kärnthen 1,16, Steiermark 2,95, Krain 6,67, Küstenland und Dalmatien 8,44, Niederösterreich uud Wien 3,59, Böhmen 4, Mähren ?, westl. Schlesien unter 1, östl. Schlesien 4, westl. Galizien 11, östl. Galizien über 11 $^0/_0$ der Augenkranken. Schenkl.

2) Pathogenese und Bedeutung der im Gefolge der Gehirngeschwülste auftretenden Papillitis, von Dr. Gross. (Sitzung der k. Gesellschaft der Aerzte in Budapest am 13. Februar 1897. — Wiener med. Presse. 1897. Nr. 13.) Die in Gefolge von Hirntumoren auftretenden Papillitiden scheidet Verf. in 2 Gruppen: in solche, die durch Stauung, und solche, die durch Entzündung entstehen. Erstere werden durch echte Geschwulst, letztere durch Tuberkel und Gumma bedingt. Das Augenspiegelbild der beiden Formen unterscheidet sich namentlich im Beginne der Affection. Das Sehvermögen ändert sich bei der Stauungsform gar nicht oder nur wenig, bei der entzündlichen Form geht dasselbe bald zu Grunde. Die Localisation des pathologischen Processes ist zur Zeit noch unsicher. Kleinhirntumoren bedingen vermöge des vom Tentorium cerebelli geleisteten Widerstands der Communication der Hirnventrikel und wegen der Behinderung der Blutcirculation die Papillitis schon in einem relativ frühen Stadium. Palliative Trepanation ist indicirt. Schenkl.

3) Die neuen Bestimmungen betreffend Untersuchung des Sehvermögens der Eisenbahnbediensteten bei den preussischen Staatsbahnen, von Privatdocent Dr. P. Silex, 1. Assistent der Universitäts-augenklinik in Berlin. (Wiener med. Wochenschrift. 1897. Nr. 16 u. 17.) Seit 1. April 1897 besitzen die preussischen Bahnärzte ein Reglement, das ihnen die für die einzelnen Berufsarten der Bahnbediensteten nothwendigen Sehschärfengrade angiebt, den Gebrauch der Snellen'schen Tafeln befürwortet, Aufklärungen über erforderliche Sehschärfengrade bei den Wiederholungsprüfungen und das Brillentragen giebt und es in manchen Fällen ermöglicht, durch den Hinweis auf die Bestimmungen dem Eintretenden schon frühzeitig zu sagen, dass er zwar angenommen werden würde, dass er aber diese oder jene Stellung wegen seiner Augenschwäche niemals erreichen könne. Um auch österreichische Hygieniker und Aerzte mit dem Erlasse bekannt zu machen, theilt Verf. denselben in extenso mit.[1] Schenkl.

4) Entfernung von Eisensplittern aus dem Auge mittelst des Electromagneten, von Dr. Szili. (Sitzung der k. Gesellschaft der Aerzte in Budapest am 13. Februar 1897. — Wiener med. Presse. 1897. Nr. 18.) Ueber 2 Fälle, bei welchen die Entfernung eines Eisensplitters aus dem Augeninnern mit günstigem Erfolge gelang, berichtet S. In einem Falle musste wegen Leucoma adhaerens und Cataracta der Entfernung des Fremdkörpers eine Iridectomie und Extraction der Linse vorangeschickt werden. Im 2. Falle war das Resultat insofern ein glänzendes, als nach der Entfernung des Fremdkörpers S $^6/_9$ erreicht wurde. Schenkl.

5) Ueber Distichiasis-Operation, von Prof. N. Feuer. (Wiener med. Wochenschr. 1897. Nr. 14. Bericht über die ungarischen Gesellschaften der Aerzte.) In der Demonstrationssitzung der Spitalsärzte am 4. November 1896 demonstirte Verf. drei Fälle, bei denen er die Distichiasis-Operation am unteren Augenlide vorgenommen hat. Nach dem intermarginalen Schnitte und Untergrabung der vorderen Platte wird die Wimpernlage herabgezogen und 6 mm weit von der Lidkante durch Nähte fixirt. Jeder Faden hat zwei Nadeln, welche in der Entfernung von 2—3 mm in die Conjunctiva nach einwärts und dann durch die herabgezogenen Wimpernanlage nach auswärts gestochen werden; hierauf werden die Fäden durchgezogen und geknüpft. Zurückgebliebene Stellen des Haarzwiebelbodens werden mit dem Thermokauter beseitigt. Auf die Wunde wird eine Stanniolplatte gelegt. Schenkl.

6) Ueber Star nach Krämpfen, von Prof. Dr. W. Schön in Leipzig. (Wiener med. Wochenschr. 1897. Nr. 17.) In Bezug auf die Arbeit Wettendorfer's, ein Beitrag zur Aetiologie des juvenalen Totalstares, hebt Verf. hervor, dass auch er die Cataracta spastica, besonders den Schichtstar und Ergotinstar auf Krampf des Accommodationsmuskels zurückgeführt habe; auch habe er durch anatomische Untersuchungen starkranker Augen, bei denen accommodative Excavation bestand, den Nachweis geliefert, dass die Startrübungen aus entarteten Epithelien bestehen und dass die Vertheilung der trüben Streifen von der Anordnung der Zonulafasern abhängt. Erwiderung auf vorstehende Bemerkungen von Dr. F. Wettendorfer in Graz (Wiener med. Wochenschr. 1897. Nr. 17.) Schenkl.

7) Optik und Biomechanik in der Augenheilkunde, von Prof. Dr. M. Benedikt in Wien. (Wiener klin. Rundschau. 1897. Nr. 13.) Verf.

[1] Gelegentlich finde ich doppelseitig fortschreitenden Sehnervenschwund, doppelseitigen Schichtstar u. dgl. bei Locomotivführern. H.

glaubt, dass der Widerspruch(?), auf den Fukala in seiner eigenen Arbeit: „Heilung der Kurzsichtigkeit etc.“ zwischen der optisch berechneten und der wirklich nöthigen Correction am entlinsten Auge gestossen ist, sich leicht auf biomechanischem Wege aufklären lässt. Die Herausnahme der Linse ist nicht eine einfache optische Ausschaltung; die thierische Linse ist nicht einfach eine physikalische und ihre Entfernung muss tiefe Veränderungen in den biomechanischen Verhältnissen des Gesammtauges hervorrufen. Nach Verf.'s Meinung muss es, da durch die Entlinsung die inneren Einstellungs-Muskelfasern lahmgelegt werden, ein Leistungsreiz für die Elasticität der anderen Gewebe ausfällt und ihre Elasticität abnehmen muss, beim Drucke der äusseren Augenmuskeln zur Verlängerung der Augenaxe kommen. Während bisher allgemein angenommen wurde, dass die Augenaxe unverändert bleibt, obwohl excessive Formen der Verlängerung beobachtet wurden. Von anderen biomechanischen Aenderungen im entlinsten Auge, die noch nicht genügend erforscht sind, erwähnt Verf. noch: die Art der Ausfüllung des Raumes, den die Linse einnahm, die Störung der Ernährungsverhältnisse und des Stoffwechsels ber Gebilde des Auges, die Veränderung in der Gestaltung des Auges, die Aenderung der Hornhautkrümmung etc. Schenkl.

8) Einen beiderseitigen Exophthalmus mit relativer, temporärer Hemianopie demonstrirt Professor Dimmer in der Sitzung der wissenschaftlichen Aerztegesellschaft in Innsbruck am 20. Januar 1897. (Wiener klin. Wochenschr. 1897. Nr. 17.) Der Fall betrifft einen 39jährigen Mann, bei dem ein Neoplasma oder eine chronische Entzündung in der Gegend des Chiasma's durch Circulationsstörung im Sinus cavernosus, Exophthalmus und venöse Stauung in der Retina, durch Druck auf das Chiasma Sehstörungen erzeugte. Gleichzeitig erwähnt Vortr. eines auf seiner Klinik befindlichen Mädchens, bei welchem am rechten Auge eine Sehnervenatrophie, am linken Auge temporale Hemianopie mit Einengung der nasalen Gesichtshäfte nachgewiesen wurde. Rechts besteht nebenbei Anosmie. Die Diagnose wurde auf eine Neubildung, die an der Basis, von rechts her sich ausbreitend, das Chiasma durchsetzt und so nur das linke ungekreuzte Bündel theilweise verschont hat, gestellt. Schenkl.

9) Experimentelle Untersuchungen zur Localisation im Kerngebiete des Oculomotorius, Vortrag, gehalten in der Sitzung der k. k. Gesellschaft der Aerzte in Wien am 26. März 1897 von Doc. B. Bernheimer. (Wiener klin. Wochenschr. 1897. Nr. 13.) Verf. hat die Versuche nach Nissl's Methode nun auch an Affen vorgenommen. Vorerst wurden bei diesen Thieren sämmtliche vom Oculomotorius versorgten äusseren Augenmuskeln exstirpirt und nach 10 Tagen die Vierhügelgegend untersucht. Die Degeneration war sowohl im gleichseitigen, wie auch im gekreuzten Seitenhauptkerne kenntlich; im distalen Theile mehr; ganz nach vorn waren die Veränderungen im gekreuzten und ungekreuzten Kerne gleich gross. Die Centren für die äusseren vom Oculomotorius versorgten Centren befinden sich im distalen mittleren Theil der Seitenhauptkerne und in den Centralzellen, und zwar im distalen Drittel zumeist im Hauptkerne, im mittleren Drittel ziemlich gleichmässig in beiden vertheilt. Die vordersten Seitenhauptkerne, die geringen kleinzelligen Mediankerne und der grosszellige Mediankern blieben intact und müssen somit als Centrum für Lidheber, Iris und Ciliarmuskel betrachtet werden. Zur Controle wurde bei zwei Affen die Exenteration des rechten Auges vorgenommen; die äusseren Augenmuskeln wurden intact erhalten. Nach 10—12 Tagen wurde auch in diesen Fällen das Oculomotoriuscentrum untersucht. Die Seitenhauptkerne erwiesen sich im distalsten und mittleren Drittel vollkommen intact. Auch die restirenden

Theile der Seitenhauptkerne waren unverändert. Dagegen fanden sich im kleinzelligen Mediankern derselben Seite alle Ganglienzellen unverändert; bei manchen waren Kern und Kernkörperchen der Zelle ganz verschwunden; der kleinzellige Mediankern der anderen, dem nicht operirten Auge entsprechenden Seite war intact. Im grosszelligen unpaarigen Mediankern fanden sich fast in gleicher Anzahl degenerirte und normale Ganglienzellen. Die um und in der Medianlinie befindlichen Nebenkerne, der paarige kleinzellige Mediankern und der grosszellige Mediankern sind somit wahre Oculomotoriuskerne und ganz speciell als Centren der vom Oculomotorius versorgten Binnenmuskeln des Auges aufzufassen. Der kleinzellige Mediankern der rechten Seite gehört dem rechten Auge an. Der grosszellige Mediankern versorgte beide Augen. Bei diesen Versuchen suchte B. auch die Frage zu lösen, ob dem Ganglion ciliare für die Innervation des des Irismuskels die Rolle eines peripheren Centrums zukomme. Am exenterirten Affen fanden sich auch alle Zellen des Ganglions in charakteristischer Weise degenerirt. Wurde bei Controlversuchen nur die Cornea bis auf die Membrana Descemeti galvanokaustisch zerstört, so fanden sich neben gut erhaltenen Zellen auch zahlreiche degenerirte, und zwar in derselben Weise degenerirte, wie nach Zerstörung aller Ciliarnerven. Die erhaltenen und degenerirten Zellen waren unter einander vermengt. Das Ganglion ciliare ist somit thatsächlich ein sensorisches Ganglion und die von ihm abgehenden Ciliarnerven sind sensorische Nerven, welche die Cornea, die Binnenmuskeln und die Augenhäute überhaupt versorgen. Die Rolle eines peripheren Centrums des Sphincter pupillae kann dem Ganglion nicht zugeschrieben werden. Schenkl.

10) Ueber Augenmuskelstörungen bei Hysterie, von Dr. C. Kunn, Augenarzt in Wien. (Wiener klin. Rundschau. 1897. Nr. 22 u. 23.) Ueber vier Fälle von Augenmuskelstörungen hysterischen Ursprungs berichtet Verf. Bei einer Hysterischen mit schweren Symptomen waren beiderseitige Ptosis und Facialparalyse mit den Charakteren der hysterischen Lähmung vorhanden. Die Bewegungsstörungen an den Augen boten das Bild dar, welches Verf. als Dissociation früher associirt gewesener Augenbewegungen beschrieben hat; ein Herumirren der Augen eines unabhängig von dem anderen, wie im Schlafe, in der Narcose u. s. w. Verf. glaubt, dass auch diesen, auf hysterischer Basis sich entwickelnden Störungen eine mangelhafte Function der Hirnrinde zu Grunde liege. Convergenzkrämpfe waren nur wenig ausgesprochen; dagegen konnte das Auftreten von Nystagmus, dessen hysterischer Natur durch suggestive Heilung erwiesen wurde, constatirt werden. Bei den übrigen Fällen waren Krämpfe der Augenmuskeln vorhanden. Bei dem ersten Falle handelte es sich um Krämpfe, die bei Fixation eines nahen Objectes auftraten. Den Beginn machten Krampfanfälle in den Lidern, die von Nystagmus und Convergenzkrämpfen begleitet waren. Ein Beweglichkeitsdefect der Augen während der Anfälle war nicht zu constatiren. Im zweiten Falle waren echte Convergenzkrämpfe vorhanden; der Krampf der R. mediales machte die Bewegung der Bulbi nach einer anderen Seite unmöglich. Wie gewöhnlich betheiligte sich die interiore Musculatur an den Krämpfen. Die Lidmusculatur war frei geblieben. Der dritte Fall endlich zeigte eine Combination von Convergenzkrampf mit clonischen Krämpfen in der Lidmusculatur. Während des Anfalles bestand Röthung der Conjunctiva und Thränen der Augen. Schenkl.

11) Ueber den Einfluss der Autoinfection bei den Augenkrankheiten, von Prof. Panas in Paris. (Wiener med. Blätter. 1897. Nr. 21—24.) Besprechung aller bisher sicher gestellten und beobachteten Formen von Infection der Augen und seiner Adnexe auf dem Wege der Circulation. Schenkl.

12) Ueber die operative Behandlung der Netzhautablösung nach Deutschmann, mitgetheilt von Dr. Jutrzenka, Operationszögling. (Wiener med. Wochenschr. 1897. Nr. 20.) (Aus der k. k. Augenklinik in Graz.) Es wurden 10 Fälle von Netzhautablösung in der von Deutschmann angegebenen Weise operirt; in einem Falle wurde die Kaninchenglaskörperinjection, in allen übrigen Fällen die einmalige, zumeist aber die wiederholte Netzhautglaskörperdurchschneidung vorgenommen. Die Kaninchenglaskörperinjection ergab ein ungünstiges Resultat — es entwickelte sich totale Netzhautablösung mit Amaurosis. Aber auch die einfache Netzhautglaskörperdurchschneidung ergab für sichere und dauernde Erfolge keine genügende Gewähr. Schenkl.

13) Ueber das Auftreten von Oedemen bei Morbus Basedowii, von Dr. J. Löw, Aspiranten. (Wiener med. Presse. 1897. Nr. 23.) (Aus der 4. med. Abtheilung der k. k. Krankenanstalt in Wien [Doc. Dr. R. v. Limbeck].) Zwei Fälle von Morb. Bas., bei denen es zur Entwickelung von eigenthümlicher Anschwellung der unteren Extremitäten kam; in einem Falle blieb das Dorsum pedis ganz frei; im zweiten Falle war es nur in ganz geringem Grade ergriffen. Die Behandlung mit Jodothyrin liess im Stiche. Verf. fasst die Oedeme in den beiden Fällen nicht als Myxödeme auf, sondern bringt sie in Parallele mit anderen, bei Basedowkranken beobachteten sogenannten trophischen Veränderungen. Schenkl.

14) Ueber das atypische Glaucom, von Dr. X. Galezowski, Professor der Augenheilkunde in Paris. (Wiener klin. Rundschau. 1897. Nr. 21, 22 u. 23.) Die Reihe der atypischen Glaucome beginnt Verf. mit dem falschen oder Pseudo-Glaucom, unter welcher Bezeichnung er eine Reihe lacrymaler Sehstörungen versteht; findet sich in solchen Fällen eine physiologische excavirte Papille, so kann es leicht (?) geschehen, dass die Fehldiagnose Glaucom gestellt wird, und dass dieselbe noch durch aus anderen Gründen hinzutretenden Symptomen, als Herabsetzung der Sehschärfe, Periodicität der Sehstörungen, accommodative Asthenopie, Photophobie u. s. w., eine Stütze findet. Als ein für die Diagnose ausschlaggebendes Symptom bezeichnet Verf. die Gesichtsfeldeinschränkung nach innen oder oben innen. Er hält dies für das charakteristische Symptom der Krankheit, und für ein von Anfang an bestehendes, das schon die latente progressive Störung in der Lymphcirculation begleitet. Seiner Meinung nach beginnt bei Glaucom schon lange Zeit vor Beginn der übrigen Symptome eine Störung in der Ernährung, in der Gefäss- und Lymphcirculation des Opticus. Sie wird absolut nicht durch den intraocularen Druck verschuldet, denn dieser ist nicht von Anbeginn vermehrt; die Excavation des Opticus ist nur ein Ergebniss der Retraction der Lamina cribrosa, und diese wieder eine Folge nutritiver Störungen. Ist die Lamina cribrosa hart und resistent, so schnürt sie die Nervenfasern der Papille ein und bewirkt dann aber nicht Excavation, sondern Atrophie, die am stärksten am Rande der äusseren Hälfte, als der vom Ciliarkreis und Schlemm'schen Canal viel weiter entfernten, ausgesprochen ist. Zu den atypischen Formen zählt Verf. weiter das plastische Glaucom, wie es durch seröse Iritiden bedingt wird, mit hinteren Synechien einhergeht und mit der Zeit deutliche glaucomatöse Symptome darbietet. Die venöse Stauung beginnt in diesen Fällen pericorneal und dehnt sich allmählich auf den Circulus ciliaris aus. Der Opticus zeigt häufig gar keine Veränderung. Das zur Entwicklung gelangte Glaucom ist zwar ein echtes, aber ein Glaucom, dessen Beginn und Weiterentwicklung vollständig unregelmässig sind. Das bei Syphilitikern in Gesellschaft von Gicht auftretende Glaucom bezeichnet Verf. auch als atypisches. Die glaucomatösen Anfälle entwickeln sich hier unter dem Einfluss accidenteller

Ursachen: Trauma, Cataract-Operation, Atropinbehandlung einer Iritis u. s. w. Die Drucksteigerung wird durch Verlegung der Lymphwege in Folge Zurückweichens der Iris gegen den grossen Iridocornealwinkel bedingt. Das Glaucom wird in solchen Fällen nicht durch das syphilitische Gift, sondern durch das gesetzte Exsudat hervorgerufen. Als atypisches Glaucom fasst Verf. ferner auch jene Formen von sympathischer Ophthalmie auf, die unter dem Bilde eines sog. lymphatischen Glaucoms verlaufen. Ebenso zählt er zu diesen die nach Operationen auftretenden glaucomatösen Erkrankungen. Die Narben, welche sich bei einem prolongirten Heilungsverlaufe bilden, können bis zu einem gewissen Grade venöse Stasen, und Obliterationen oder Verengerungen der Canäle und Lymphgefässe hervorrufen und so bei längerem Bestande dieser Verhältnisse glaucomatöse Verhältnisse mit sich bringen. Das ebenfalls hierher gehörige Atropinglaucom entsteht, wenn bei einem zu Glaucom disponirten Auge, durch länger fortgesetzte Atropinisirung, die Vasomotoren sehr lange Zeit anästhetisch und paralytisch werden. Es entwickelt sich dann eine Störung des Gleichgewichts zwischen Secretion und Absorption, und führt endlich zu venösen Stasen, Circulationsstörung und den übrigen bei Glaucom beobachteten Störungen. In gleicher Weise, wie alle Mydriatica, gefährdet auch das Cocaïn das glaucomatöse Auge. Auch das myopische Glaucom verläuft als ein atypisches und weist ganz eigenthümliche Charaktere auf. Dasselbe geht mit Chorioidal-Atrophien, Chorioidalblutungen, Glaskörpertrübungen einher. Die Glaucomerscheinungen myopischer Augen folgen keiner Regel und geben nichts Charakteristisches. Im myopischen Auge treffen zwei wohl zu unterscheidende Umstände zusammen, die zur Entwicklung eines Glaucoms führen. Einerseits besteht hier eine Lymphcirculations-Störung, anderseits läuft eine progressive Scleritis oder Sclerochorioiditis ab, die sich über die ganze vordere Bulbushälfte erstreckt, die Widerstandskraft der Gewebe herabsetzt und so der Ausdehnung des Augapfels Vorschub leistet. Die Excavation ist beim myopischen Glaucom nicht Folge des gesteigerten Druckes, sondern einer Austrocknung und Retraction der Lamina cribrosa. Zu den atypischen Glaucomen rechnet Verf. endlich eine Varietät des Glaucoms, die er als glaucomatöse Atrophie des Nervus opticus beschrieben hat. Die Papille ist nicht excavirt, ihr Gewebe ist resistent und zieht sich nur schwer zurück, aber Lymphcirculations-Störungen sind vorhanden, die die bekannten, dem Glaucom zukommenden Functionsstörungen erzeugen. Schenkl.

15) Das Wesen des Glaucoms. Erklärung der Heilwirkung der Iridectomie von Dr. Ch. Abadie in Paris. (Wiener klin. Rundschau. 1897. Nr. 30.) Nach Verf. ist das Glaucom nur eine Folge der Reizung der Vasodilatatoren des Auges; da die Vasodilatatoren denselben Ursprung und Verlauf wie die Erweiterer der Pupille haben, so lässt sich dadurch auch die Erweiterung der Pupille beim Glaucom erklären. Wesentlich wird diese Theorie durch die Wirkung der Mydriatica und Miotica gestützt. Bei der Iridectomie ist nicht die Ausschneidung der Iris selbst das Entscheidende, sondern die Entfernung eines Theiles der Ganglienzellen, welche sie enthält. Schenkl.

16) Franklinische Ohren- und Augenelektrode, von Dr. O. Hovorka Edler von Zderas. (Wiener med. Presse. 1897. Nr. 28.) Der hauptsächlichste Vortheil der vom Verf. construirten Franklinischen Augenelektrode liegt in der minutiösen Dosirbarkeit des Franklinischen Stromes. Was die Beschreibung der einzelnen Theile des Apparates anbelangt, muss auf das Original verwiesen werden. Schenkl.

17) Einen Fall von Acromegalie mit eigenthümlichem Augenbefunde demonstrirt Dr. Hitschmann in der Sitzung des Wiener medicinischen

Clubs am 16. Juni 1897. (Wiener med. Blätter. 1897. Nr. 26.) Bei einer seit 3 Jahren an Acromegalie leidenden 45jährigen Patientin besteht am rechten Auge Glaucom und totale Amaurose, am linken descendirende Atrophie. Der Druck ist in beiden Augen erhöht. Keine luetisch hereditäre Belastung. Vor 10 Jahren überstand Patientin eine Iridochorioiditis des linken Auges, die ausheilte; vor 3 Jahren stellte sich plötzlich unter Kopfschmerzen und Erbrechen Hemianopsie ein, worauf das Sehvermögen gänzlich schwand. Nur am linken Auge stellte sich das Sehvermögen wieder her, schwindet jedoch stetig. Hitschmann glaubt, dass das Glaucom zur Acromegalie nicht in Beziehung stehe.

Schenkl.

18) Die Anwendung des Extractum haemostaticum suprarenale bespricht Doc. Dr. Königstein in der Sitzung des Wiener medicinischen Clubs am 16. Juni 1897. (Wiener med. Blätter. 1897. Nr. 26.) Königstein hat mit dem Extr. suprarenale an sich selbst und an anderen Personen Versuche angestellt; 20—36 Secunden nach der Einträufelung einer 10°/₀ Lösung trat Lidspalten-Erweiterung und Anämisirung der Conjunctiva ein, während die Sensibilität der Bindehaut und Cornea erhalten blieb. Bei wiederholter Einträufelung kam es auch zur Erweiterung der Pupille ohne Störung der Reflexthätigkeit. Bei entzündlichen Processen am Auge rief die Instillation des Extractum vollständige Anämisirung hervor, die sich jedoch auf die Conjunctivalgefässe beschränkte. An der Retina wurden keine Veränderungen bemerkt, auch scheint das Extract nicht in die vordere Kammer zu diffundiren. Bei entzündeter Conjunctiva lässt sich das Extract in Verbindung mit Cocaïn verwenden. Eine hämostatische Wirkung besitzt es nur insoweit, als es die Blutung vermindert.

Schenkl.

19) Anatomische Beiträge zum Faserverlauf in den Sehnervenbahnen und Beitrag zur tabischen Sehnervenatrophie, von Dr. Schlagenhauer. (Arbeiten aus dem Institut für Anatomie und Physiologie des Centralnervensystems an der Wiener Universität. 5. Heft. — Wiener med. Presse. 1897. Nr. 28.) An einem Gehirnpräparat mit totaler Atrophie beider Nervi optici, des Chiasma und beider Tractus n. optici war ein rechtsseitig ungekreuzt und isolirt laufendes, nicht atrophisches Opticusbündel erhalten. Auf Grund dieses Falles und zwei anderer ähnlicher Fälle (Fuchs, Gauser) kommt Verf. zum Ergebniss, dass dieses ungekreuzt verlaufende Bündel der Verlaufsrichtung des Fasciculus non cruciatus entspricht, aber nur jenen Theil desselben vorstellt, welcher die unteren lateralen Theile der Retina versorgt. Die Frage der totalen und theilweisen Sehnervenkreuzung beim Menschen ist somit zu Gunsten der letzteren entschieden. Denselben Fall betreffend kommt Verf. nebenbei zu dem Schlusse, dass die tabische Sehnervenatrophie möglicherweise auf eine Druckatrophie am Foramen opticum zu beziehen sei.

Schenkl.

20) Ueber Augenmuskelkrämpfe bei Athetose, von Kunn. (Aus der I. medic. Universitätsklinik zu Wien.) (Deutsche med. Wochenschr. 1897. Nr. 24.) Es handelt sich um wahre Krämpfe der exterioren Muskeln der Augen, welch erstere in langsamen tonischen Zusammenziehungen bestehen. Ihr Beginn und Verlauf sind im Original sehr genau beschrieben. Verf. kommt nach Mittheilung eines von Nothnagel beschriebenen ähnlichen Falles zu der Ansicht, dass Augenmuskelkrämpfe im Gegensatz zu Mauthner's Meinung sehr wohl für die Diagnostik von Hirnleiden verwendet werden können.

Moll.

Um Einsendung von Separatabdrücken wird gebeten.

Verlag von Veit & Comp. in Leipzig. — Druck von Metzger & Wittig in Leipzig.

Centralblatt
für praktische
AUGENHEILKUNDE.

Herausgegeben von

Prof. Dr. J. Hirschberg, Geh. Med.-Rath, in Berlin.

Monatlich ein Heft. Preis des Jahrganges 12 Mark. Zu beziehen durch alle Buchhandlungen des In- und Auslandes und die Postanstalten des Deutschen Reiches.

November. Einundzwanzigster Jahrgang. 1897.

I. Beiträge zur pathologischen Histologie der Conjunctiva.

Von Privatdocent Dr. **A. Peters** in Bonn.

(Nach einem auf dem XII. internat. med. Congress in Moskau gehaltenen Vortrage.)

M. H.! Ich möchte mir erlauben, Ihre Aufmerksamkeit auf einige histologische Veränderungen der Conjunctiva zu lenken, die ein Jeder von Ihnen schon gesehen hat, wenn er Schnitte von trachomatösen Bindehäuten durchmusterte, die aber meines Erachtens eine andere Deutung beanspruchen

müssen, als ihnen bisher zu Theil geworden ist. Es sind stark gefärbte Körper von verschiedenartiger Gestalt, die stellenweise im Epithel in grosser Menge vorkommen, aber auch das adenoide Gewebe, oft in ganz charakteristischer Weise, durchsetzen. Es sind spindel- oder birnenförmige, mitunter mehr cylindrisch geformte oder auch rundliche Gebilde, die meistens gestreckt verlaufend, besonders aber im Epithel sich den Zellinterstitien anpassen und dadurch hufeisenförmig gebogen oder auch winklig abgeknickt erscheinen können. An einzelnen Stellen des perifolliculären Gewebes, seltener im Epithel, sind die gestreckten Körper dieser Art mitunter zu erstaunlichen Mengen angehäuft und dann meistens ziemlich parallel gestellt; ihre Grösse ist wechselnd, besonders aus dem Grunde, weil viele vom Schnitt schräg oder senkrecht zur Längsachse getroffen sind. Da sie besonders häufig in der Nachbarschaft des Epithels und auch in diesem selbst vorkommen, so hat man sie bisher, wenigstens dort, wo sie weniger zahlreich sind, als an den oben erwähnten Stellen, für Leukocyten gehalten, die sich durch das Epithel einen Weg nach aussen bahnen und dadurch die verschiedensten Formen annehmen. Das genauere Studium dieser Verhältnisse hat mir nun Resultate ergeben, die mir mit der Annahme im Widerspruch zu stehen scheinen, dass es sich bei diesen Dingen immer um Leukocyten handelt.

Es war mir von vornherein unwahrscheinlich, dass diese in so ungeheuren Mengen stellenweise auftretenden spindelförmigen Körper activ wandernde Zellen sein sollten, weil gerade diese Präparate von solchen Schleimhäuten herstammten, bei denen weder Reizung noch Secretion im Stadium eines spontan ablaufenden Trachoms vorhanden war, und ich habe auch weiterhin die Beobachtung machen können, dass zwischen dem Grade der Reizung der Schleimhaut und der Menge des von ihr gelieferten Secretes keinerlei Proportionalität besteht mit der Menge jener Gebilde.

An Schnitten färben sich die Körper mit allen gebräuchlichen Kernfärbemitteln und sind daher an jedem Präparat deutlich zu sehen. Dort, wo sie, wie oben erwähnt, besonders reichlich im perifolliculären Gewebe auftreten und anscheinend durch den wachsenden Follikel an dessen Rande zusammengedrängt werden, könnte man sie für ein Derivat des Bindegewebes halten, jedoch muss diese Ansicht sofort fallen gelassen werden mit Rücksicht auf die Thatsache, dass diese massenhafte Anhäufung der Gebilde zu verfolgen ist bis in die obersten Schichten des Epithels, so dass es den Eindruck macht, als ob die Epithelzellen in ein Geflecht dieser langausgezogenen Körper eingebettet wären. Am deutlichsten gelang mir die Darstellung dieser Verhältnisse mit Hilfe der VAN GIESON'schen Methode, welche das Bindegewebe sehr distinct gefärbt hervortreten lässt, während die in Rede stehenden Körper die Farbe der Epithelzellkerne annehmen.

Es handelt sich auch nicht etwa um besondere Zellen mit Kern und Protoplasma. Die elective UNNA'sche[1] Protoplasmafärbung, welche auch

[1] Berliner klin. Wochenschr. 1892. Nr. 49.

den schmalsten Saum von Protoplasma um den Kern herum hervortreten lässt, liefert leicht den Nachweis, dass schon allein die Formverschiedenheiten zwischen den einkernigen Leukocyten und unseren Gebilden hinreichend grosse sind, um eine Verwechslung auszuschliessen, indem nirgendwo auch nur annähernd Leukocyten in dieser Form, weder im Epithel noch im adenoiden Gewebe anzutreffen sind.

Es ist somit eine Substanz, welche ebenso chromatophil ist, wie die Zellkerne, aber an sich homogen erscheint.

Wie verhält es sich nun mit dem Nachweis dieser Dinge im frischen Präparate? Schon lange war mir aufgefallen, dass ein Hauptbestandtheil des Trachomgewebes, ein Gewirre feiner Fasern, mit ihnen in Verbindung steht, die schon von vielen Autoren beschrieben, aber ihrer Natur nach noch gänzlich unbekannt sind. Die Darstellung gelingt auf die einfachste Weise durch Abschaben der körnerhaltigen Schleimhaut vermittelst des von mir[1] früher zu therapeutischen Zwecken angegebenen Instrumentes und Ausbreitung auf einem gut entfetteten Objectträger in physiologischer Kochsalzlösung. Stellt man nun einen Follikel ein (mit Immersionssystemen), der sofort an dem Auftreten von Capillaren und der im vorigen Jahre von Leber beschriebenen Körperchenzellen kenntlich ist, und übt nun auf das Deckglas einen leichten Druck aus, so gelingt es, zwischen den zelligen Elementen des Follikels feine, geradlinige, schwach lichtbrechende Fäden zu sehen, welche sich bis in das übrige Gewebe, vor allem bis in die Epithelzellenhaufen verfolgen lassen. Durch Verstärkung des Druckes gelingt es sehr oft, das Fadengewirre zu isoliren, welches durch Zusatz von 70 % Alkohol deutlicher sichtbar zu machen ist. Eine dichotomische Theilung ist nirgends nachweisbar, wohl aber gelingt es leicht, bevor man die zelligen Elemente herausgequetscht hat, an vielen Stellen den Nachweis zu führen, dass die Fäden an ihren Enden rundliche oder birnenförmige Verdickungen zeigen, welche ganz homogen sind und deshalb mit den übrigen, zelligen Gebilden nicht zu verwechseln sind. Auch sieht man stellenweise Anhäufungen dieser Gebilde, die dann zweifellos von dem Fadengewirre losgerissen sind. Am deutlichsten ist jedoch am frischen Präparate dieser Zusammenhang bisweilen an einzelnen Stellen, wo die Form und die Anhäufung so charakteristisch ist, dass man sofort an die oben erwähnten Verhältnisse bei gefärbten Präparaten erinnert wird. Im Grossen und Ganzen ist die Untersuchung frischer Präparate mühsam und zeitraubend, und es ist daher von grossem Werthe, dass die uns interessirende Substanz auch im frischen Zustande eine überaus grosse Neigung hat, sich z. B. mit Methylenblau zu färben. Fügt man den Farbstoff den frisch abgeschabten Massen hinzu, und hebt dann das Deckglas mit einer Nadel wiederholt auf, so färben sich die Randpartien sehr intensiv; besonders die hier lagernden

[1] Therapeut. Monatshefte. 1895. September.

Epithelien sind dann durch ihre Kerne deutlich erkennbar, und zwischen den Zellen lagern sich nun Gebilde, die birnenförmig oder kolbig stets das Ende eines mehr oder weniger langen dünnen, meist gewundenen Fadens darstellen. Auch hier ist Gestalt, Lagerung und Menge so charakteristisch, wie am gehärteten Präparat, und es genügt ein Blick, um die Identität festzustellen. Je mehr man nun durch Druck auf das Deckglas die Fäden isolirt, um so mehr werden die Verdickungen der Faserenden abgerissen und entweichen mit den Zellmassen in radiärer Richtung, bis schliesslich ein intensiv gefärbtes Fasergewirr übrig bleibt.

Wer in dieser Weise verfährt, wird sofort den Gedanken aufgeben, dass die im gehärteten Präparat sichtbaren Gebilde Leukocyten sein können. Die homogene Beschaffenheit, der deutliche Zusammenhang mit den Fäden, die Lagerung zwischen den Epithelzellen im frischen Präparat schliessen das sofort aus, um so mehr, als man reichlich Gelegenheit hat, Leukocyten in allen Variationen zu studiren. Ist z. B. eine Mastzelle sehr lang gestreckt, so ist sie immer noch an dem deutlichen Kern erkennbar.

Man könnte nun einwenden, dass es sich um Kunstprodukte handelte, die durch die Manipulation des Abschabens entstanden wären, etwa durch Zertrümmerung chromatophiler Elemente. Dem gegenüber möchte ich hervorheben, dass es sehr häufig gelingt, ganze Strecken des Epithels unversehrt zu Gesicht zu bekommen; weder die Zellen als solche haben gelitten, noch ist ihr Zusammenhang gelockert, und wenn nun zwischen ihnen die charakteristischen Gebilde ebenso eingelagert sind, wie an gehärteten Präparaten, nur mit dem Unterschied, dass sie stets in einen Faden auslaufen, so spricht eben nichts für obige Annahme, weiterhin aber noch dagegen, dass es überhaupt ausserordentlich schwer ist, durch Zerdrücken die einzelnen zelligen Elemente zu zertrümmern.

Bevor ich nun die Frage nach der Natur dieser Gebilde erörtere, muss ich zunächst darauf hinweisen, dass es sich hierbei keineswegs um ein specifisches Product des granulösen Processes handelt. Ich habe die Untersuchung des davon herstammenden Materiales nur als Beispiel genommen, weil man hierbei in der Lage ist, die in Rede stehenden Gebilde sicher anzutreffen. Sie finden sich aber auch bei allen chronischen Bindehauterkrankungen, gerade wie die Becherzellen, die ich nach wie vor als pathologisch veränderte Epithelien ansehe. Die Häufigkeit des Vorkommens berechtigt nicht zu der Annahme, dass jene Gebilde etwa normale Bestandtheile des Gewebes sind; ich habe sie in einzelnen Fällen von leichten Catarrhen oder Blennorrhöen nicht auffinden können; auch ist ihre Menge an einzelnen Stellen eine zu grosse, als dass man an normale Bestandtheile der Schleimhaut denken könnte.

Es ist mir am wahrscheinlichsten, dass es sich bei dieser Fadensubstanz mit ihren Endverdickungen um eine Art Gerinnung in den Zellinterstitien handelt, wobei allerdings auffallen muss, dass die Fäden in Kolben endigen.

Welche Substanz in chemischer Beziehung vorliegt, bedarf noch genauerer Prüfung; hier sei nur soviel erwähnt, dass die WEIGERT'sche Fibrinfärbung ebenso wie die Triacidfärbung versagt; die Fäden sind in Säuren und Alkalien unlöslich; die kolbigen Enden scheinen weniger resistent zu sein.

Mit der electiven Färbung der Fäden und Kolben im frischen Präparate z. B. mit Methylenblau steht nun die Thatsache in auffallendem Widerspruch, dass am gehärteten Präparate wohl die kolbigen Enden, niemals aber die Fäden selbst zur Darstellung gelangen, weshalb man eben die Endigungen stets als isolirte Gebilde und daher auch als Leukocyten angesehen hat. Die einzige Methode, die mir einigermaassen brauchbare Bilder lieferte, war, wie schon erwähnt, die VAN GIESON'sche.

Es ist begreiflich, dass das Verhalten der Fadensubstanz zu Kalilauge, die verschiedene Färbbarkeit der Fäden und Kolben, das Aussehen der frischen Massen den Gedanken nahelegen mussten, es könne sich um Pilze handeln. Ich habe nicht versäumt, daraufhin zu untersuchen, und muss nach Jahre langer vergeblicher Arbeit, nach Benutzung der verschiedensten Nährböden und Züchtungsmethoden vorläufig an der Annahme eines eigenthümlichen Gerinnungsproductes festhalten.

Es ist nun weiterhin die Frage von Interesse, was aus diesen Dingen durch den Vernarbungsprocess beim Trachom wird. Da die Untersuchung frischen Materiales hierüber keinen Aufschluss geben kann und die Fadensubstanz am gehärteten Präparate nicht zur deutlichen Darstellung zu bringen ist, so ist darüber Genaueres nicht zu sagen, und ich möchte nur betonen, dass man an Schnitten durch narbig veränderte Schleimhäute stellenweise Gebilde sieht, die dicht gehäuft und homogen sind und an jene Endigungen erinnern, und dass in dem zu Plattenepithel umgewandelten Cylinderepithel, welches sich bei der VAN GIESON'schen Methode schon durch eine veränderte Färbung auszeichnet, die Einlagerungen vollständig zu fehlen scheinen.

Ich muss es also auf Grund meiner zahlreichen Untersuchungen in Abrede stellen, dass viele jener bisher meistens als Leukocyten angesprochenen Elemente überhaupt Körperzellen sind. Sie gehören zu dem Fasernetz, über dessen Natur wir noch nichts Sicheres wissen.

Ich habe weiterhin andere follikelhaltige Schleimhäute untersucht, und beispielsweise in dem Blinddarm des Kaninchens und im Magen des Menschen ähnliche Dinge nicht auffinden können.

Eine zweite Art von Körpern, welche ebenfalls keine normalen Bestandtheile der Schleimhaut zu sein scheinen und auch bei allen chronischen Bindehautentzündungen auftreten, stellen Kugeln dar, welche schon beim Trachom von verschiedenen Seiten beschrieben und meistens als hyaline Gebilde angesehen worden sind. Was zunächst die Untersuchung des frischen Materiales angeht, so sieht man besonders häufig bei chronischen Catarrhen Kugeln von wechselnder Grösse, deren Glanz, Farbe und Grösse sehr an

Sporen von Sprosspilzen erinnert. Daraufhin gerichtete Untersuchungen haben mir aber niemals Resultate ergeben, indem ich weder durch Züchtung die gleichen Gebilde erzielen konnte, noch auch jemals Veränderungen gesehen habe, die als Sprossung gedeutet werden konnten.

Setzt man dem frischen Materiale nun z. B. Triacidlösung zu, so sieht man diese Kugeln, welche von wechselnder Grösse sind, eine schwach röthliche Färbung annehmen, während die Zellen grün gefärbt werden. Ganz dasselbe habe ich an Schnittpräparaten feststellen können, nur mit dem Unterschiede, dass hierbei roth gefärbte Kugeln selten, jedenfalls weit weniger häufig anzutreffen sind, als man es nach der Untersuchung frischen Materiales erwarten sollte, und so glaube ich darauf hinweisen zu dürfen, dass wir es hier wahrscheinlich mit ähnlichen Dingen zu thun haben, wie sie schon bei anderen Erkrankungen von den verschiedensten Autoren beschrieben und ganz verschieden gedeutet worden sind. Es sind die sog. RUSSELL'schen Fuchsinkörper, über welche schon eine stattliche Literatur vorliegt, die zum Theil zusammengestellt ist in dem Bericht von LUBARSCH und OSTERTAG[1] über die Ergebnisse der pathologischen Anatomie und Physiologie. Man ersieht daraus, dass es sich um ganz weit verbreitete Gebilde handelt, welche vielleicht eine Zwischenstufe der Fettmetamorphose darstellen und wohl nur ganz allgemein als Zeichen reger Gewebsthätigkeit anzusehen sind. So viel ist sicher, dass sie für das Trachom absolut nicht specifisch sind, sondern auch bei anderen Conjunctivalerkrankungen vorkommen.

Es muss aber hervorgehoben werden, dass ich bisher nur frei im Gewebe liegende Kugeln auf die oben angegebene Weise färben konnte, während im frischen Zustande ganz ähnlich aussehende Körper bei Triacidfärbung nicht roth gefärbt werden. Es sind das die Zelleinschlüsse im Inhalt der Trachomfollikel, die in den von LEBER so genannten „Körperchenzellen" enthalten sind. Sie sind ebenfalls von wechselnder Grösse und sehen den frei liegenden Kugeln sehr ähnlich. Es hat den Anschein, als ob die Zelleinschlüsse aus derselben Substanz, nur in eingedickter, compacter Form, beständen — es deutet darauf besonders die öfters wahrzunehmende Formveränderung zu mehr eckigen Gebilden hin — und wenn diese Annahme richtig ist, dann braucht man in dem negativen Ausfall der Triacidfärbung und anderer Methoden keinen Beweis gegen ihre Zusammengehörigkeit zu erblicken. Wer die Literatur über die RUSSELL'schen Körperchen durchmustert, findet öfters die Angabe[2], dass alle Färbemethoden keine constanten Resultate ergeben, so dass auch bei unseren in Rede stehenden Gebilden aus dem Versagen der einen oder anderen Farbenreaction ein principieller Unterschied nicht hergeleitet werden darf.

Wenn man nun weiterhin die Thatsache auch beim Trachom bestätigt findet, dass mit einer Vermehrung dieser Kugeln auch eine solche der

[1] Wiesbaden 1895. II. Abtheilung.

[2] Z. B. bei KLIEN, ZIEGLER's Beiträge zur pathologischen Anatomie. Bd. XI.

Mastzellen Hand in Hand geht, so wird man auch bei den Bindehauterkrankungen mit der Möglichkeit zu rechnen haben, die schon bei anderen Erkrankungen z. B. von Klien betont wurde, dass auch die Mastzellenkörner mit den freien und intracellulären Kugeln verwandt sind und auch hierbei der meist basophile Charakter der Mastzellengranula nicht entscheidend sein kann, um tiefgreifende Unterschiede zu construiren. Es bleibt dann noch zu entscheiden, ob die Mastzellengranula zu Kugeln aufquellen und damit ihre Färbbarkeit ändern, oder ob die frei liegenden Kugeln, die vielleicht als Abscheidungsproducte der Epithelien zu gelten haben, nun von Lymphzellen aufgenommen, in die Lymphbahnen geschleppt und allmählich eine Volumenreduction und damit eine Aenderung des tinctoriellen Verhaltens erfahren. Da man besonders am frischen Präparate alle Uebergänge finden kann, so scheint mir die letztere Annahme einige Wahrscheinlichkeit für sich zu haben.

[Aus der Innsbrucker Augenklinik.]

II. Angeborene Sichel nach unten aussen von der Papille.

Mitgetheilt von Dr. **Brixa**, klin. Assistenten.

C. A., 21 Jahre alt, kam auf die Klinik wegen eitriger Iridocyclitis des linken Auges, die durch Anfliegen eines Holzstückes an dasselbe entstanden war und später die Enucleation desselben nothwendig machte.

Am rechten Auge fand sich folgender seltener Zustand (s. Fig.):

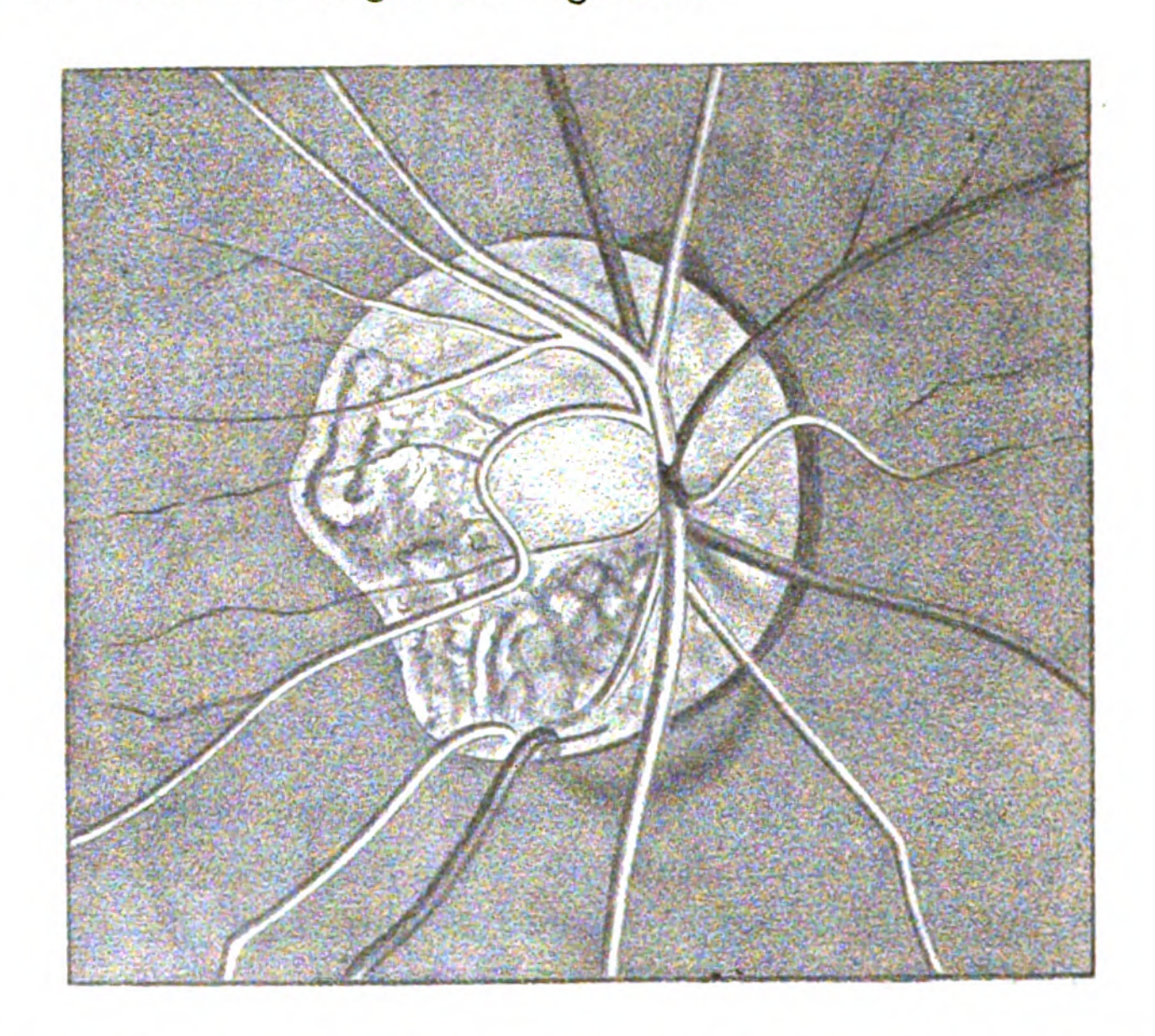
Die Papille wird unten und unten aussen von einer weissen Stelle, die ungefähr $^1/_2$ Papillen-Durchmesser breit ist und eine dunkle Marmorirung zeigt, eingesäumt. Die Begrenzung der Papille ist dort, wo sie in diese marmorirte Stelle übergeht, sehr undeutlich. Eine nach unten innen gehende Vene hat unmittelbar nach ihrem Austritt aus dem Gefässtrichter ein schattenhaftes Aussehen, indem sie offenbar an dieser Stelle in der Tiefe liegt. Unmittelbar über der daselbst sehr deutlichen schwarzen Begrenzung des Pigmentepithels verschwindet sie eine kurze Strecke ganz, kommt dann knapp jenseits jener Begrenzung wieder zum Vorschein, beschreibt, immer undeutlich begrenzt in der Tiefe verlaufend, einen nach innen unten convexen Bogen, steigt weiterhin wieder etwas aufwärts und gelangt so wieder in den Bereich der hellen Sichel. Hier kommt sie unmittelbar nach oben vom Rande des Pigmentepithels mit einer scharfen hakenförmigen Biegung an die Oberfläche und verläuft nun, immer deutlich und scharf begrenzt, als Vena temporalis inferior nach abwärts.

Die Arterie, die nach unten und aussen zieht, verläuft zunächst in der marmorirten Stelle vollkommen scharf sichtbar, tritt aber, bevor sie den Rand des Pigmentepithels erreicht, ebenfalls undeutlich werdend in

die Tiefe, verschwindet gerade an der Stelle, wo die Vene mit scharfem Haken oberflächlich wird, ganz, kommt aber gleich wieder unmittelbar nach aussen von diesem Haken, einen sanften Bogen bildend, scharf zum Vorschein und verläuft nun nach aussen und unten. Fundus im Uebrigen normal.

Sehschärfe $^6/_{50}$. — 7 D $^6/_{12}$?

In der Nähe wird Jäger Nr. 1 gelesen.



Dieser Fall ist ganz analog einem von angeborener Sichel nach innen unten, den SALZMANN anatomisch untersuchte, in v. GRAEFE's Archiv für Ophthalmologie[1] veröffentlichte, und SALZMANN giebt auch zugleich eine Erklärung für das Zustandekommen der innerhalb der Sichel gefundenen Veränderungen.

Es handelte sich um ein 9jähriges Mädchen, bei dem sich ein Myxosarcom des linken Sehnerven vorfand. Die mikroskopische Untersuchung ergab einen Mangel der innersten Schichten der Chorioidea und des Pigmentepithels an der inneren unteren Seite der Papille in Form einer Sichel. Daselbst fand sich aber eine doppelte Lage Netzhaut. Dieselbe bildete eine Falte, deren äusseres Blatt am Rande des Pigmentepithels begann, während die Umbiegungsstelle in das innere Blatt dem Rande der Papille anlag, so dass jene Stelle, an der die Chorioidea defect war, von dieser Netzhautfalte bedeckt wurde. Die Schichten des inneren Blattes zeigten eine normale, die des äusseren eine umgekehrte Aufeinanderfolge, so dass das

[1] Bd. XXXIV, 1894, unter dem Titel: „Zur Anatomie der angeborenen Sichel nach innen unten".

Sehepithel dieses Blattes gegen das Innere des Bulbus sah. Das innere Blatt war ferner überall fast vollkommen ausgebildet, während das äussere Blatt grösstentheils auf einer rudimentären Entwickelungsstufe stehen geblieben war. Das innere Blatt der Falte stand in normaler Verbindung mit den Sehnervenfasern.

Salzmann erklärt sich diese Faltenbildung damit, dass in Folge verzögerten Verschlusses der fötalen Augenspalte an ihrem oberen Ende gleichsam durch compensatorisches übermässiges Wachsthum des inneren Blattes der secundären Augenblase der Defect geschlossen wurde. Dass sich dabei nicht alle Schichten der Netzhaut vollkommen entwickelten, darf nicht Wunder nehmen. Diese Faltenbildung wäre also gewissermaassen als ein Heilungsvorgang aufzufassen.

Bei der 66. Versammlung deutscher Naturforscher und Aerzte in Wien, 1894, berichtete Salzmann über mehrere ophthalmoskopisch untersuchte Fälle von Sichel nach unten, wo eine offenbar aus Netzhaut bestehende Falte einen Theil der Sichelperipherie deckte, was aus dem eigenthümlichen Verlauf der Netzhautgefässe daselbst erkennbar war, die sich ganz ähnlich verhielten, wie in unserem Falle. Es handelte sich also wahrscheinlich um dieselbe Umkrämpung der Netzhautanlage, wie in dem anatomisch untersuchten Falle.

Bei derselben Gelegenheit schloss sich Szili im Allgemeinen der Ansicht Salzmann's an und demonstrirte auch Augenspiegelbilder, die durch das Bild der starken Einknickung und Schlingenbildung der Netzhautgefässe das Vorhandensein der Netzhautduplicatur nachwiesen.

Ebenso berichten Haab in v. Graefe's Archiv Bd. XXIV, Becker, ibid. Bd. XXXIV, und Wintersteiner bei oben erwähnter Versammlung über solche Netzhautfalten.

III. Weitere Erfahrungen über offene Wundbehandlung bei Augenleiden.

Von Prof. Dr. **Johan Hjort** in Christiania.

Ich hatte gedacht, über die fortgesetzten Erfahrungen betreffend die offene Wundbehandlung zu berichten, sobald ich das erste Hundert Starextractionen erreicht hatte. Ein Artikel in der neuen Wochenschrift für Therapie und Hygiene des Auges von deren Herausgeber Dr. Wolffberg, betitelt: „Ueber Hjort's offene Wundbehandlung am Auge“, nöthigt mich schon jetzt die Feder zu ergreifen, indem ich der von ihm vorgeschlagenen Modification der offenen Wundbehandlung durch Application des von ihm ersonnenen „Schutzpapiers“ nicht beitreten kann, einem Verfahren, das ich nicht als offene Wundbehandlung ansehe; es scheint somit, dass wir über die Principien derselben nicht einverstanden sind.

Ich habe im Maihefte dieses Centralblattes hervorgehoben:

1. Dass die bei wachem Zustande stetig vor sich gehende Säuberung des Auges mittelst des Thränenstromes und Bewegungen der Lider, was ich als „die physiologische Augentoilette" bezeichnet habe, die einzige effective Antiseptik ist, das einzig Nöthige bleibt, insofern der Thränenleitungsmechanismus in Ordnung ist und keine offenbare Complication von der Schleimhaut und Ductus nasolacrymalis vorliegt.

2. Dass alles, was mechanisch den Thränenleitungsmechanismus hindert oder das Gedeihen der Mikroorganismen in der Schleimhaut fördert, schädlich ist. In dieser Beziehung wirkt der Occlusionsverband sowohl mechanisch als durch die Wärme ungünstig. In gleicher Weise muss meiner Meinung nach alles vermieden werden, was das Auge hyperämisch und die Schleimhaut succulent machen kann, warum ich auch keine irritirenden Antiseptica verwende.

3. Epilation der Wimpern, ob sie auch in einzelnen Fällen entbehrlich wäre, darf nicht unterlassen werden, weil diese Maassregel eine Quelle zur Infection eliminirt, die Säuberung des Auges erleichtert und fördert, sowie dass sie, weil das Zusammenkleben der Lider dadurch behindert wird, in hohem Grade dem Kranken und dem Pfleger angenehm ist.

Ich bin überhaupt der Meinung, dass an den Kranken so wenig wie möglich gefingert werden soll, und speciell gilt dies von den Augenkranken. Jede unnöthige Betastung ist zu vermeiden, und viele von unseren Kranken haben die Klinik verlassen mit centraler, runder, schwarzer und beweglicher Pupille, ohne dass ich nach der Operation das obere Augenlid berührt oder eine einzige Einträufelung vorgenommen habe. Man kann bei Operation ohne Iridectomie die ganze Pupille zu sehen bekommen, ohne den Kranken zu berühren, und wenn der sichtbare Theil der Cornea und das Irisgewebe absolut klar ist, hat es keinen Zweck, die Wundregion zu inspiciren. Eine unvorbereitete Betastung des oberen Lides kann leicht eine Reflexcontraction der äusseren Augenmuskeln auslösen, wodurch ein Irisprolaps sich einstellt.

Wenn ein wenig Schleimabsonderung nach der Operation vorkommt, sehen wir constant des Morgens eine kleine braungelbe Kruste an der Haut dicht unter der Incisura semilunaris des Canthus internus liegen, indem diese und Caruncula lacrymalis eine schiefe Ebene bilden, entlang welcher der Schleim während der Nacht herunterrinnt und trocknet. Diese Kruste ist dann leicht zu entfernen, ohne den Bulbus zu berühren.

4. Endlich hat die praktische Erfahrung in erfreulicher Weise die Richtigkeit der obigen Erwägungen dargethan.

Dr. WOLFFBERG bemerkt, dass „die unter der Watte sich entwickelnde Wärme den etwa vorhandenen Kokken direct zu gute kommt“, was natürlich ihnen vortheilhaft, dem Auge aber ungünstig ist, und doch wendet er ein „Schutzpapier“ an, das hermetisch schliesst, so dass das Auge sich in continuirlichem Dampfbade befinden muss.

Dr. WOLFFBERG hat weiter die Beobachtung gemacht, dass das Kammerwasser sich in wenig Minuten nach der Operation ansammelt, was ich auch öfters gesehen habe. Ich pflege daher in der letzten Zeit die Patienten bis eine halbe Stunde im Operationsbette liegen zu lassen, damit dies eintreten kann und das Zukleben der Wunde möglicherweise einem Irisvorfall vorbeugen möchte.

Dr. WOLFFBERG findet es fraglich, „ob das Auge nicht unter dem Verbande weniger zur Thränensecretion neigt und schneller zur Vernarbung kommt“. Dazu möchte ich bemerken, dass die Thränen als solche keineswegs schädlich wirken, der Vernarbung auch nicht hinderlich sind, und Dr. WOLFFBERG macht selbst darauf aufmerksam, dass eine drückende Binde leichter der richtigen Adaptation der Wundlefzen entgegen wirken wird, als der freie, offene Zustand. Ferner sagt er: „Es hat mir den Eindruck gemacht, als wenn etwa vom dritten Tage an bei freiem Auge sich stets reichlicher mucöses Secret besonders am inneren Winkel sammelt, als bei verbundenem.“ Ja, das ist eben die Wirkung der Lidbewegungen, den Schleim nach dem inneren Augenwinkel zu schieben, und dieser Vorgang ist, wie oben erwähnt, eben vortheilhaft.

Dr. WOLFFBERG will durch sein Schutzpapier das Auge gegen Licht und zufällige fremde Körper schützen; viele von den Operirten aber, die mit offener Wundbehandlung gepflegt werden, sind überhaupt gar nicht von Lichtscheu geplagt, und dagegen haben wir jedenfalls Mittel, die mehr schonend wirken, als das angeklebte Papier, welches eben geeignet sein wird, das Auge empfindlich zu machen. Zwei alte Frauen wurden vor 10 Tagen (10./X.) operirt. Sie waren beide früher an einem Auge operirt, das erste Mal mit Iridectomie, nachher Binoculus, das letzte Mal ohne Iridectomie und mit offener Wundbehandlung. Sie können nicht hoch genug das letzte Verfahren lobpreisen im Vergleich mit dem ersten. Die eine Patientin ist schon ein paar Tage in freier Luft herumgegangen ohne Schutzbrille und ohne Spur von Lichtscheu zu zeigen. Gegen zufällige Fremdkörper braucht das operirte Auge nicht andere Schutzmittel, als andere sehende Augen.

Ferner meint Dr. WOLFFBERG, dass der Patient sich unter seinem Schutzpapier sicherer fühlen wird. Im Anfang der Anwendung des neuen Verfahrens legten wir Abends den Kranken die Frage vor, ob sie sich über Nacht ruhiger fühlen würden bei Anlegung eines Verbandes. Wir gaben aber bald diese Maassregel auf, da mehrere von den Kranken erklärten, dass ihr Schlaf so leicht sei, dass sie vollständig erwachen würden,

bevor die Hand das Auge erreichen könnte. Es ist ja auch ebenso wahrscheinlich, dass die Binde z. B. bei Jucken hervorzurufen eine reflectorische Handbewegung auslösen könnte. Jedenfalls haben wir kein Unheil vom Fortlassen der Binde gesehen.

Es kommt noch eine andere günstige Wirkung der offenen Wundbehandlung hinzu, welche in hohem Grade die Aufmerksamkeit verdient, nämlich der wohlthuende Einfluss auf die Kranken, während die Occlusion öfter sehr geeignet ist zu deprimiren.

Dr. BORTHEN, Augenarzt in Bergen, welcher später die offene Wundbehandlung mit bestem Erfolg prakticirt hat, schreibt mir, dass er im letzten Juli eine Bauersfrau an beiden Augen in einer Sitzung wegen Cataract operirte. Nachher Binoculus. Zwei Stunden später wurde er gerufen, die Patientin hatte die Binde weggerissen und ging im Zimmer umher. Verschiedene Versuche, den Verband wieder anzulegen, scheiterten, sie wurde im höchsten Grade unruhig, wollte die Fensterscheiben zerschlagen u. s. w. Am dritten Tage reiste sie im Gefolge ihres Sohnes nach Hause, mit Dampfer etwa eine Tagereise, nach Gudvangen in der Nähe des berühmten Hotels Stalheim, mit offenen Hornhautwunden und leeren Vorderkammern. Einige Wochen später bekam Dr. BORTHEN die Nachricht, dass sie keine Schmerzen gehabt hätte und sehend umher ginge. Die Frau hat aber ihren Thränenleitungsmechanismus in Ordnung gehabt!

Aehnliche psychische Alterationen haben wir auch öfters bemerkt. Die, wie es den alten Invaliden vorkommt, brutale Blendung sehender Augen wirkt auf die Psyche einzelner der alten Starkranken derart ein, dass sie, wie im erwähnten Falle, bis zur Tobsucht getrieben werden.

Dr. WOLFFBERG empfiehlt von Anfang an sein Schutzpapier, vom 3. oder 4. Tage Verband, später, etwa vom 10. Tage ab, wieder die Anlegung des Schutzpapiers. Zu dieser Zeit ist aber ein grosser Theil unserer Kranken schon fortgegangen oder dem Fortgehen nahe. Ein Mann verlangte 5 Tage nach der Operation ausgeschrieben zu werden, weil sein Geld verbraucht war und er sich als geheilt ansah. Er war es auch, die Wunde glatt geheilt, das Auge reizlos, und er ging fort. Denselben schnellen und reizlosen Verlauf habe ich in diesen Tagen bei einem anderen Kranken erlebt.

Eine Reihe bakteriologischer Untersuchungen vor und nach der Operation, welche Dr. GEIRSVOLD die Güte hatte vorzunehmen, zeigte, dass man niemals die Schleimhaut ganz steril, sondern immer Mikroben verschiedener Art und Virulenz enthaltend findet, was eben die Effectivität der offenen Wundbehandlung bestätigt. In einzelnen Fällen kommt eine Conjunctivalreizung vor, theils als Oedem der Conjunctiva, theils als vermehrte Schleimabsonderung, welche die Nachbehandlung etwas verlängern kann, auf die Wundheilung der Cornea aber nicht einwirkt; man kann dies in vielen Fällen beobachten, wo Cornea und Irisgewebe absolut klar bleiben und Sehvermögen ungestört sich findet.

In meinem ersten Berichte (Maiheft) hatten wir keinen Glaskörperverlust zu verzeichnen. Seitdem ist dies aber dreimal in complicirten Fällen (in einem Falle kam die Linse in der ganzen, verdickten Kapsel heraus) vorgekommen, was aber in keinem Falle der Wundheilung nachtheilig gewesen ist.

Einmal in der letzten Serie kam Irisprolaps vor unter 23 Extractionen ohne Iridectomie. Der Mann hatte sich auf der langen Reise erkältet, und wahrscheinlich ist ein Hustenanfall Ursache des Vorfalles gewesen. Am anderen Tage ging der alte Patient vom Bette in's Operationszimmer, der Vorfall wurde gekappt und nachher folgte glatte Heilung.

Ich verfüge jetzt — bis 22. October — über 80 Fälle, complicirte und uncomplicirte, die alle mittelst offener Wundbehandlung gepflegt sind, nämlich ausser den im vorigen Berichte erwähnten 52 noch 28, und zwar:

Extractionen ohne Iridectomie 23,
Extractionen mit Iridectomie 5.

Während in der ersten Serie (52) alle anstandslos geheilt sind, haben wir unter den letzten 28 drei Fälle zu verzeichnen, in denen Unregelmässigkeiten während der Wundheilung vorkamen und welche etwas näher erörtert werden müssen.

1. Der erste Fall, K. K., ein 71jähriger, sehr decrepider Mann mit einem ankylotischen Kniegelenke, wurde ohne Iridectomie operirt. Operation correct. Während den ersten 3 Tagen alles wohl, Cornea und Iris klar, Sehvermögen gut. Am 4. Tage erkrankte er an doppelseitiger Pneumonie und klagte zudem über Abnahme des Sehvermögens; Cornea leicht angehaucht, die Iris zeigte sich diffus infiltrirt, und es entwickelte sich eine Panophthalmitis in optima forma. Er war sehr herunter, so dass wir glaubten quoad vitam schlecht prognosticiren zu müssen. Er erholte sich aber wieder, das Auge wurde natürlich phthisisch.

Dieser Fall hat ja gar nichts mit der Wundbehandlung zu thun, er konnte auch bei keiner Behandlung vermieden werden. Solche Fälle von Autoinfection, die im Puerperium wohl bekannt sind, kommen sonst glücklicherweise selten vor.

Sonderbarerweise hatten wir in der nächsten Zeit Gelegenheit, zwei ähnliche Fälle zu beobachten. Ein Mädchen von mittlerem Alter stellte sich in der Poliklinik ein. Zwei Tage vorher hatte sie, angeblich nach einigen Tagen Unwohlsein, einen Stoss mit einer Flasche am rechten oberen Augenlide bekommen, es waren aber keine Contusionssymptome und keine Spur von Verwundung vorhanden. Irisgewebe leicht unklar und Sehvermögen abgenommen. Sie war auch sonst krank, und wurde in die Klinik aufgenommen. Es zeigte sich, dass die eine Lunge infiltrirt war, sowie die Temperatur etwas erhöht. Aus der im Anfang ziemlich schleichenden Entzündung des Uvealtractus entwickelte sich eine vollständige Panophthalmitis mit Perforation und Phthisis bulbi.

Nicht lange nachher wurde ein Mann mit Cataract aufgenommen, der früher anderswo auf dem einen Auge mit bestem Erfolg operirt war. Zehn Tage nach seiner Rückkehr zur Heimath auf dem Lande erkrankte er an Pneumonie, wonach das operirte Auge durch spontane Suppuration zu Grunde ging. Die Operation am anderen Auge gelang ohne Störung.[1]

2. Der zweite Fall, ein Mann A. K., 84 Jahre alt, war vor 3 Jahren von mir mit Glück am linken Auge operirt. Am rechten Epiphora, Eversio punct. lacr. inf., Hypertrophia conj. palp. infer. infl. Zufällig war vor der Operation ein Tropfen Atropin in's Auge geträufelt, es wurde ohne Iridectomie extrahirt und danach ein Tropfen $^1/_4\,^0/_0$ Eserin und $2\,^0/_0$ Morphin instillirt, um Prolaps vorzubeugen, was ich seitdem nicht wiederholt habe. Es kam bald ein wenig Irritation zu Stande mit Verlöthungen des Pupillarrandes und eine schleichende Iritis. Im Laufe von 4 Wochen klärte sich die ganze Cornea bis zum Wundrande vollständig, ebenso das Irisgewebe. Es war aber Occlusio pupillae da, Lichtsinn und Projection leidlich gut, so dass er durch eine Iridotomie eventuell wieder etwas Sehvermögen erlangen könnte.

3. Der dritte Fall, ein 72 Jahre alter Mann, ist noch in Behandlung. Er ist sehr schwach und kam aus einer anderen Hospitalabtheilung, wo er längere Zeit wegen Herzleiden behandelt wurde. Das linke Auge blind. Am 8. October Operation am rechten mit Iridectomie, weil die Linse ungemein geschwollen war. Am anderen Nachmittag ein Schmerzanfall, wahrscheinlich durch Spannungserhöhung; am nächsten Morgen waren die Schmerzen vorüber, Camera anterior spontan entleert, Cornea und Iris klar. Zwei Tage später etwas Ciliarinjection und Chemosis, Cornea leicht angehaucht, Iris nicht ganz klar. Kein Hypopyon. Der Mann hat am ersten Tage Stunden in einem Lehnsessel zugebracht, bekam aber trotzdem eine hypostatische Pneumonie, ist sehr schlaflos und mitgenommen, nichtsdestoweniger ist Cornea und Irisgewebe in den letzten Tagen so gut wie vollständig aufgeklärt, in der Pupille eine trübe Membran, so dass er kaum Finger in nächster Nähe zählen kann. Doch nimmt das Sehvermögen täglich zu, sowie die Kräfte sich bessern. Es sind heute — am 22. Oct. — 10 Tage seit dem Anfange des Irritationszustandes.

Somit kommt auf 80 Fälle ein Verlust durch endogene (hämatogene) Infection, also unabhängig von der Wundbehandlung, und zwei Fälle, die als Wundinfection angesehen werden müssen, welche, wie ich sagen möchte, trotz offener Wundbehandlung eingetreten ist, insoweit aber glücklich verlief, als nur das vordere Bulbussegment angegriffen wurde, Cornea und Irisgewebe sich wieder klärten, und eine relative Heilung eintrat, so dass

---

[1] Vgl. u. A. Discussion in Société française d'opht. 1897, Séance du 3 Mai, eingeleitet von Panas. — Despagnet, Deux cas d'iridochoroidite suppurative par autoinfection. Recueil d'opht. Sept. 1896. p. 523.

die Augen eventuell durch eine Nachoperation etwas Sehvermögen erlangen können.

Da es, wie erwähnt, notorisch ist, dass die Conjunctivalschleimhaut immer Mikroben verschiedener Art und Virulenz enthält, und wenn man weiter allen Starblinden Hilfe bringen will, nicht nur gewählte Fälle operiren darf, kann es nicht wundern, dass ab und zu ein Fall vorkommt, in welchem die Virulenz der Mikroben auf die Wundheilung compromittirend einwirkt. Besonders wird dies geschehen können, wenn, wie im zweiten Falle, der Thränenleitungsmechanismus schlecht functionirt. Die drei Fälle erinnern auch an die Wichtigkeit dessen, dass die zu operirenden Kranken in leidlich guter Condition sich befinden.

Ich möchte noch bei dieser Gelegenheit die Aufmerksamkeit hinlenken auf den besonderen Vortheil der offenen Wundbehandlung bei Schieloperationen (Vorlagerungen). Dass der Occlusionsverband in diesen Fällen bei unreiner Schleimhaut Gefahr bringen kann, habe ich gesehen, und dass er dazu beizutragen im Stande wäre, das neue Anheften des gelösten Muskels zu sichern, daran glaube ich nicht. Das hängt meiner Meinung nach einzig von der Operationstechnik ab, die in der Art eingerichtet sein muss, dass die Nähte nicht nachgeben.

Schliesslich kann ich nicht umhin hinzuzufügen, dass seit der Einführung der offenen Wundbehandlung (2 Jahre hindurch) mein ganzes Dasein als Operateur, sowie das meiner Kranken, trotz überfüllter Räume, derart verbessert worden ist, dass es mit dem Uebergange von der vorantiseptischen Zeit zur Gegenwart in einer chirurgischen Klinik verglichen werden kann.

Unser Büchertisch.

Neue Bücher.

1. Die Pathologie des Farbensinns. Eine klinische Studie von Dr. Richard Hilbert in Sensburg (Ostpreussen). Halle a. S., 1897, K. Marhold. (Zwanglose Abhandl. z. Augenheilk. von Prof. Dr. A. Vossius, II, 1.)

2. Die Farbenblindheit und ihre Diagnose. Zum Gebrauche für Aerzte und Behörden von Dr. M. Ohlemann, Augenarzt in Minden. Braunschweig, J. Meyer, 1897. 18 Seiten. — Enthält die Entwickelung der Untersuchungsmethoden beim abnormen[1] Farbensinn in den einzelnen Ländern und eine Tafel mit dem Spectrum des Farbengesunden, des Rothblinden, des Grünblinden, des Total-Farbenblinden. Brevity is the soul of wit.

[1] Die Aerzte verwechseln noch immer abnormis (lat.; Hor. Sat. 2, 2, 3), von der Regel abweichend, und ἀνώμαλος (gr.), uneben, irregulär (bei Grammat.), krankhaft. (In letzterem Sinne bei späteren Aerzten, z. B. Niketas.) Man kann also „deutsch" schreiben: 1. abnorm, 2. anomal; aber nicht anormal. Vgl. das Fremdwörterbuch von Sanders.

3. Leitfaden für Begutachtung und Berechnung der Unfalls-Entschädigungen der Augen, von Dr. H. Magnus, a. o. Prof. der Augenheilkunde in Breslau. Mit 3 Tafeln. Zweite umgearbeitete Auflage. Breslau, J. H. Kern's Verlag, 1897. 180 Seiten. (Vgl. Centralbl. f. pr. Augenheilk. 1895, S. 53, 92, 121 flg., Bericht über die erste Auflage.)

4. Pathologiská anatomie Oka, a jeho pomocných ústrosů. Napsal Prof. Dr. Jan Deyl. Prag 1897. 130 Seiten. — Es steht wohl zu hoffen, dass diese pathologische Anatomie des Auges in's Deutsche übertragen und somit einer grösseren Zahl von Fachgenossen zugänglich gemacht werden wird.

5. Les cliniques de l'Université imperiale de Moscou. Ouvrage accompagné de 33 plans. Moscou 1897. 234 Seiten. — Was wir staunend in Moskau gesehen, lehrt dieses Buch den Andern, dass zur Zeit Moskau die vollendetste klinische Stadt, denn so kann man es nennen, besitzt. Wir haben ja in Deutschland, und namentlich auch in Berlin, viele mustergiltige Anstalten; aber ein solch' Ganzes giebt es nicht wieder. Grossartige Stiftungen von reichen Privatleuten haben wesentlich mit beigetragen. Auf S. 169—174 ist die Augenklinik geschildert. In ihrem zur Zeit des Congresses neu aufgelegten Fremdenbuch ist der Satz eines französischen Fachgenossen zu lesen, dass diese Augenklinik in ihrer Einrichtung sogar der von Paris überlegen ist.

6. Tafel zur Prüfung der Sehleistung und Sehschärfe der Schulkinder, Soldaten, Seeleute und Bahnbeamten. Für Schulärzte, Schiffsärzte, Bahnärzte und Lehrer entworfen von Prof. Dr. Hermann Cohn in Breslau. Fünfte verbesserte Auflage mit beweglicher Scheibe. Breslau, Priebatsch's Buchhandlung.

7. Burkard David Mauchart (1696—1751), von Dr. G. Schleich, o. Prof. d. Augenheilkunde. Tübingen, H. Laupp jr., 1897. — Mauchart ist einer der Begründer der neueren Augenheilkunde. Jeder, dem die von ihm theils geschriebenen, theils angeregten Dissertationen aus der Sammlung von Haller (disput. chir. select. Lausanne 1750, 51, T. V) bekannt sind, wird diese gründliche, geschichtliche Abhandlung mit Vergnügen lesen; und die Andern mögen angeregt werden, einmal einen Blick in jene leicht zugänglichen Schriften Mauchart's zu werfen, die noch bis heute belehrend und werthvoll geblieben sind.

Gesellschaftsberichte.

Zweite internationale Conferenz über Eisenbahn- und Schiffshygiene in Brüssel vom 5. bis 9. September 1897. (Ophthalmologisches.)

1. Braehmer (Berlin) stellt die Frage, „ob der Bahndienst grössere Sicherheit hat, wenn Bahnärzte ernannt werden", welche Frage einstimmig bejaht wird. Es wird angenommen, dass man die Ernennungen von Bahnärzten kräftig unterstützen soll.

2. Blume (Philipsburg) spricht „Ueber die Fundamentalregeln für die Organisation des ärztlichen Bahndienstes". Unter Anderem findet er, dass in den grösseren Centren Specialärzte für Augen-, Ohren- und Kehlkopfkrankheiten zugezogen werden sollen. Alle Bahnärzte sollen Pensionsberechtigung haben; auch soll der Sanitätsdienst der Eisenbahn nicht von den Krankenkassen abhängig sein.

3. von Csatáry (Budapest) berichtet über die Verhältnisse in Ungarn; man hat dort zehn Specialärzte angestellt, worunter einen Augenarzt. Jährlich giebt der Staat 440,000 Franken aus für Honorare der Bahnärzte.

4. Baudot (Paris) spricht über die Verhältnisse in Frankreich. Man zieht Specialisten heran; im Allgemeinen haben die Bahnärzte geringe Einnahmen, jedoch billigere Billets für sich und ihre Familie. Die Compagnie Paris-Lyon-Méditerranée nimmt für Gratisbehandlung nur solche Beamten an, welche 1. keinen Gehalt über 3000 Francs haben, 2. nicht über 2 km von der Arbeitsstelle wohnen, 3. nicht mit durch Schlägerei, Trunkenheit entstandenen oder mit venerischen Krankheiten behaftet sind. Vortr. will den letzten Artikel nicht weiter bestehen lassen.

5. Roncaldier (Mailand) theilt u. A. mit, dass auf dem italienischen Mediterrannetze 908 Bahnärzte sind, wovon 7 Augenärzte.

6. Ricchi (Florenz) fand auf dem adriatischen Netze 654 Bahnärzte vor, worunter 8 Augenärzte.

7. Clement (Bukarest) erzählt, dass in Rumänien drei Viertel der Honorare von der Verwaltung und ein Viertel von den Kassen getragen werden.

8. Braehmer (Berlin) verlangt, dass die Bahnärzte Bahnbeamte seien, mit Pensionsberechtigung, und dass sie alle Vortheile geniessen, wie andere Beamte. Man sollte an den Universitäten und an den polytechnischen Schulen Specialkurse einrichten, wo Aerzte und Ingenieure über Bahnhygiene unterrichtet werden.

9. Lebrun de Brabant (Brüssel) spricht „Ueber die Untersuchung der Augen bei der Annahme von Bahnpersonal". Nur Augenärzte können diese Untersuchungen vornehmen. Man wird speciell ausschliessen müssen, ausser den von andern Ländern schon hervorgehobenen Krankheiten (Daltonismus u. s w.): a) Anomalien und Deformationen der Lider (Entropion, Distichiasis, Symblepharon, Ptosis, Madarosis), b) Eiterungen der Nebenhöhlen (Dacryoblennorrhöen, Ozaena, eiternde Nasenpolypen), c) Krankheiten der inneren Theile, welche recidiviren (scrophulöse Ophthalmien, rheumatische Iritis, Cyclitis u. a.), d) Krankheiten mit progressivem Charakter (Sclero-chorioiditis posterior; Chorioiditis disseminata, Retinitis pigmentosa, albuminurica, glycosurica; Neuritis und Atrophia n. optici u. s. w.), e) schwer heilbare Erkrankungen (Trachom, Keratoconus, Keratoglobus) und solche, welche weiterbestehen, weil die Leute sich nicht gehörig pflegen (Blepharitis, Dacryoblennorrhöen), f) constitutionelle Leiden, welche schlimme Augenkrankheiten hervorrufen (Syphilis, ausgesprochene Scrophulose, Rheumatismus, chronischer Alkoholismus und Nikotinismus), g) Hypermetropie von über 4 D, Myopie von über 5 D, Astigmatismus von mehr als 2 D, sowie ausgesprochene Differenz in dem Refractionszustande der beiden Augen; ebenso Strabismus. Uebrigens sind die meisten Schielenden erblich nervös belastet. h) Kurz, alle Krankheiten und Prädispositionen dazu, welche eine häufigere Unterbrechung in der Ausübung des Bahndienstes veranlassen.

Man sollte die Leute gleich bei der ersten Annahme untersuchen, und nicht, wie es geschieht, erst bei der definitiven Annahme. Auch sollte man in allen Fällen eine Augenspiegeluntersuchung vornehmen.

Chevallereau (Paris) würde Leute mit mehr als 2 D Hypermetropie nicht annehmen; solche mit Myopie jedoch bis — 6 D; keinen Astigmatiker von über 1 D.

10. Ricchi (Florenz) theilt mit, dass in Italien zur Annahme normale Sehschärfe für jedes Auge verlangt wird, normaler Farbensinn für Roth und Grün, und normales Sehfeld. Das Personal wird von Neuem untersucht 1. wenn

es 45 Jahre wird, 2. wenn Kopfwunden oder Contusionen, Gehirnkrankheiten vorhanden gewesen sind, oder andere, welche das Sehvermögen beeinträchtigen können; 3. wenn es als starker Alkoholverbraucher oder Raucher bekannt ist, 4. wenn die Vorgesetzten meinen, dass die Sehschärfe gelitten hat. Bei der Neuuntersuchung soll jedes Auge $V = {}^7/_{10}$ haben; oder auch das eine ${}^5/_{10}$, wenn das andere ${}^9/_{10}$ hat. Brillen sind nur den Bahnhofvorständen und Untervorständen erlaubt, wenn diese Myopie oder myopischen Astigmatismus bis 3 D oder 2 D haben, Hypermetropie oder hypermetropischen Astigmatismus, mit normaler Farbenerkennung des Roth und des Grün, und normalem Sehfelde.

Zur Messung der Sehschärfe hat man die Tafeln von Monoyer in 5 m angenommen, und für Analphabeten (!) eine modificirte Snellen'sche Hakentafel. Für die Refraction werden Brillenkasten und Skiaskopie zur Controle angewandt. Farbensinn wird nach Holmgren, nach Stilling's und Pflüger's Tafeln gemessen, sowie mittelst der Chibret'schen Apparate. Unter den Beamten fand er 2,03 % Farbenblinde; die Bahnwärterinnen wiesen nur 0,45 % auf.

11. Deghilage (Mons) würde gern den Hirschberg'schen Electromagneten in allen Staatsdispensarien vorhanden sehen, damit jeder Arzt Stahlsplitter ausziehen könne.

12. Snellen (Utrecht) hielt einen Vortrag „Ueber quantitative Messung des Farbensinnes". Die beste Methode ist die Donders'sche; man bestimmt den Winkel, unter welchem man eine farbige Scheibe auf schwarzem Grunde in seiner Farbe richtig erkennt. Man soll Scheiben, nicht Vierecke nehmen, weil an den Sehgrenzen die Vierecke sich für unser Auge abrunden. Man sollte die Oberfläche der Scheibe, nicht den Durchmesser, als Maass für die Berechnung des Farbensinnes nehmen; innerhalb gewisser Grenzen bleibt es sich gleich, ob man Scheiben, Vierecke oder Rechtecke sieht; sie sind gleich weit erkennbar, wenn sie dieselbe Oberfläche haben. In der Praxis kann man einfach den Durchmesser notiren, wenn man bedenkt, dass er jedoch nur als Abkürzung genommen wird. Ebenso soll man die Sehschärfe für durchfallendes Licht durch farbige Gläser prüfen. Vortr. zeigt eine Laterne mit farbigen Gläsern, mit einer Scheibe, welche Diaphragmen von verschiedenem Durchmesser führt. Man soll sich nicht begnügen mit den Namen der Farben, sondern sich ähnliche Farben vorlegen lassen.

Flamache (Brüssel) findet die Donders'sche Methode zu schwierig für den praktischen Gebrauch. Auch sind Vierecke und Recktecke weiter sichtbar, als Kreise, wenn alles dieselbe Oberfläche hat. Dann giebt er eine Erklärung der Farbenblindheit im Sinne Young-Helmholtz. Endlich giebt er ein Mittel an, um die Farbenblindheit sicher zu erkennen: er legt ein blaues Kobaltglas und ein violettes Manganglas über einander und lässt den zu Untersuchenden hindurchblicken. Ein Farbenblinder giebt dann Blau als Farbe an; ein Normalsichtiger nennt dies Violett.

Pergens (Brüssel) verlangt zur Messung von Sehschärfe und Farbensinn eine constante Beleuchtung. Man weiss durch das Purkinje'sche Phänomen, dass die Verhältnisse der Leuchtkraft der Farben wechseln bei stärkerer oder bei schwächerer Beleuchtung. Auch bei constantem Licht sind Tüpfel von demselben Durchmesser nicht gleich weit sichtbar. So ist z. B. Gelb viel weiter sichtbar, als Roth auf der ausgestellten de Wecker'schen Tafel, welche nach dem Donders'schen Princip, aber mit Vierecken, angefertigt ist. Um diesem Uebelstande zu begegnen, kann man 1. den Durchmesser der Scheiben der verschiedenen Farben in der Weise verschieden gross machen, dass alle für denselben Abstand eben in ihrer Farbe erkannt werden. 2. kann man den Scheiben Schwarz

beimischen, bis für constantes Licht alle gleich weit richtig benannt werden. 3. kann man, was für die Praxis weniger brauchbar ist, die Lichtstärke bestimmen, bei welcher jeder Tüpfel erkannt wird.

Dann sind auch noch für Emmetropen, Hypermetropen und Myopen Unterschiede vorhanden, wie sie durch Wolffberg's Apparat in weiteren Kreisen bekannt wurden.

Stilling (Strassburg) erkennt die Richtigkeit des Gesagten an; das würde aber die Sache wesentlich vertheuern. Dann zeigt er seine bekannten Tafeln vor zur Prüfung auf Farbenblindheit und Simulation.

Snellen entgegnet Hrn. Flamache, dass Rechtecke von gleicher Oberfläche wie Vierecke nur länger sichtbar sind, wenn das Auge keine Bewegungen ausführt. Wenn man ein Quadrat nimmt und ein Rechteck, mit den langen Seiten vertical, beide von derselben Oberfläche, dann tritt, wenn eine kleine horizontale Seitenbewegung stattfindet, beim Rechteck ein grösserer (höherer) Netzhautstreifen in Perception, als beim Quadrat. Uebrigens sagte Vortr. „innerhalb gewisser Grenzen"; er hatte speciell Quadrate von 6 mm Seite und Rechtecke von 4 auf 9 mm im Sinne. Bei grösseren Dimensionen muss man grössere Abstände nehmen; dann kommt die Länge der Luftschicht in Betracht, welche gar nicht so durchsichtig ist, als man meinen möchte.

Lebrun de Brabant hat mit den von Flamache in Anwendung gezogenen Gläsern gar kein Resultat erhalten. Besonders die flämische Bevölkerung (die Nicht-Daltoniker) verwechseln aus Unkenntniss Blau und Violett; ob man nun ein einfaches violettes Glas nimmt, oder ein zusammengelegtes Paar, das ist ganz einerlei; die Wollproben leisten dasselbe.

de Lantsheere (Brüssel) hat mit den Gläsern gute Resultate erhalten; nur lässt er sich von den Untersuchten ähnliche Farben andeuten.

Chevallereau (Paris) spricht den Holmgren'schen Wollproben allen Werth ab. Man soll speciell Centralscotome nachsuchen, was mit den Wollproben gar nicht gehörig geschehen kann.

Nuël (Lüttich) bemerkt, dass Niemand daran denkt, Scotome mit diesen Proben zu entdecken; sie dienen nur zur Untersuchung auf Daltonismus, und da haben sie grossen Werth.

13. von Grósz (Budapest) sandte einen Abriss „Ueber Dissimulation von Augenleiden". Nur Augenärzte sollen die Augen prüfen. Ein Reglement soll angeben die Art und die Häufigkeit der Untersuchungen, die Nothwendigkeit von Controluntersuchungen, die Bedingungen zur Annahme, das Minimum der Sehschärfe für ältere Beamten, und das Minimum, welches für die verschiedenen Beschäftigungen zulässig ist.

14. Gatewood (Washington) hielt einen Vortrag „Ueber die Gesundheitsuntersuchungen bei der Marine der Vereinigten Staaten Nordamerikas". Von den 100 Aerzten, welche sich für die Stellen als Marineärzte anbieten, werden nach strenger Prüfung nur ungefähr 25 angenommen. Diese werden nach New-York gesandt, um sich als Marineärzte weiter auszubilden: Annahme des Personals, Messung der Sehschärfe, Daltonismus u. s. w.

Jedes Schiff, jede maritime Station hat die Holmgren'schen Proben vorräthig, ein Exemplar des Report of the Comittee of the Royal Society über das Sehen von Farben, und Snellen's Tafeln. Mehrere Stationen besitzen Brillenkasten, ein Ophthalmoskop u. s. w.

Unter 16,747 Untersuchten von 1895/96 waren 511, i. e. 3,05 % Farbenblinde; es waren dabei 717 Neger mit 2,23 % Farbenblinden.

Man verlangt eine Sehschärfe von $^{20}/_{20}$ für jedes Auge. Einige besonders begabte Individuen werden mit $^{15}/_{20}$ angenommen. Im Ganzen ward ein Drittel der sich Anbietenden zurückgewiesen. Die Offiziere, Maschinisten (Engineers) und andere graduirte Schiffsbeamten werden bei ihrem Eintritt in Annapolis, Maryland, untersucht, im Alter von 15 bis 20 Jahren. Drei Marineärzte untersuchen den Candidaten; es werden ausser den oben angegebenen Fehlern auch noch subnormale Farbenperception, ungleiche Association der Augenbewegungen, andere Augen- und Ohrenkrankheiten als Ursache für Zurückweisung in Betracht genommen. Es wurden 1,78% dieser Lehrlinge wegen Fehlern der Farbenempfindung nicht angenommen. Während der Studien werden die Uebrigen noch 6mal untersucht, und von jeder Untersuchung wird Notiz genommen. Vor Abgabe des Diploms muss jedes Auge noch $^{15}/_{20}$ Sehschärfe haben. Vor jeder Promotion wird der Candidat von Neuem untersucht.

15. Pergens (Brüssel) sprach „Ueber die Beleuchtung der Eisenbahnzüge". Des Tages ist die Beleuchtung brillant, Abends um so schlechter. Er hat als niederste Helligkeit etwa 3 Hefner-Kerzen, als höchste nur 7,46 Hefner-Kerzen gefunden; wohl noch geringere hat er gesehen, hatte aber dann kein Photometer bei sich. Eine Beleuchtung, welche für stillstehende Züge genügt, ist unzureichend für fahrende Züge, weil die Bewegung keine so scharfen Netzhautbilder entstehen lässt, und weil die weisse Farbe des Papiers viel Licht verliert durch diese Erzitterung, welche das Schwarz der Buchstaben mit der Farbe des Papiers vermischt. Eine einzige Lichtquelle, wie sie jetzt üblich ist, hat mehrere Uebelstände: a) sie ist zu schwach, man neigt den Kopf vornüber, um schärfer zu sehen, es entsteht Blutandrang; b) die verschiedenen Sitze werden ungleich beleuchtet; c) wenn die Lampe schlecht brennt, ist das ganze Coupé belästigt.

Nimmt man vier electrische Lampen von 50 Kerzen eine jede, und werden diese zwischen je zwei Sitzen in den Wänden angebracht, so ist den genannten Uebelständen begegnet. Die Innenbekleidungen der Waggons sollen in hellen Farben sein.

16. van Coillie (Brüssel), zu gleicher Zeit Vorsitzender des Mässigkeitsvereins, wünscht, dass den Bahnbeamten und der Schiffsbevölkerung der „Gebrauch des Alkohols" verboten werde. Nach Bemerkungen von v. Csatáry, Nicholson, Braehmer, einigt man sich in dem Wunsch, dass weniger getrunken werde, und dass man strenge einschreiten soll gegen betrunkene Beamten.

17. Nuël (Lüttich) berichtete „Ueber Neuuntersuchungen des Personals". Einmal angenommen, soll das Personal speciell für Augen wieder untersucht werden: a) alle Beamten nach 5 Jahren; b) jeder Beamte, welcher eine Augenkrankheit überstanden hat; ferner nach jedem stärkeren Trauma, nach jeder inneren oder äusseren bedeutenden Erkrankung, Cerebralleiden, Nierenleiden, Diabetes, Syphilis u. s. w.; c) nach jedem Eisenbahnunfall alle Beamten, Bahnwärter u. s. w., welche dabei in Betracht kommen können.

Jeder Beamte ist moralisch verpflichtet, den Behörden jede Augen- und Ohrenkrankheit zu melden, sowie jede innere oder äussere Erkrankung, woran sie leiden.

Lebrun de Brabant will nicht alle 5 Jahre, sondern beim Eintritt in das 40. Jahr neu untersuchen, da dann Presbytie, nikotinische und alkoholische Amblyopie u. A. zum Vorschein kommen. Auch sollen die Beamten, welche ihre Leiden verheimlichen, bestraft werden; ihre Vorgesetzten sollen ebenso verpflichtet werden, die Krankheiten ihrer Untergebenen zu melden.

Nuël ist auch dieser letzteren Ansicht. Er citirt für die Neuuntersuchung Ungarn, wo alle 3 Jahre untersucht wird, bis zum 45. Jahre (wegen Alkoholismus, Syphilis u. s. w.), und dann alle 5 Jahre nur.

Lebrun de Brabant findet das Umgekehrte richtiger, weil ausser den schon genannten Erkrankungen, Glaucom, Cataract auch häufiger werden mit dem Alter.

18. Bickerton (Liverpool) spricht „Ueber die Untersuchungen des Sehvermögens bei der englischen Marine". Die Behörden haben trotz aller Aufforderung gar nichts gethan. Wenn es wahr ist, was die Behörde (the Board of Trade) sagt, dass sie keine Macht dazu besitzt, so ist es hoch nothwendig, dass das Gesetz geändert werde. Eine jede Gesellschaft untersucht nach Willkür; aus Sparsamkeitsrücksichten geschieht dies von Nichtärzten. In den Provinzen kommt es nur selten vor, dass Zurückgewiesene verlangen, in London von einer Centralcommission neuuntersucht zu werden; von diesen wurden 40% als gut befunden.

19. Baumont (Bath, England) sprach „Ueber die Sehschärfe, welche in den verschiedenen Ländern verlangt wird für die Aufnahme in den Bahndienst". In England nimmt man Leute an mit einem Auge, wenn dieses auch nur $^1/_4$ Sehschärfe hat; ein solcher darf Locomotivführer sein. Die Regierung kümmert sich nicht darum, ausser nach Unglücksfällen.

Vom Parlament ist keine Verbesserung zu erwarten, da 80 Mitglieder zugleich Directoren von Bahngesellschaften sind.[1]

Die Aerzte verlangen normalen Farbensinn und eine Sehschärfe von 1 für das eine Auge und wenigstens von $^1/_2$ für das andere.

20. Armaignac (Bordeaux) zeigt Zettel vor zur Notirung des Augenbefundes beim Bahnpersonal. Die französische Staatsbahn hat diese angenommen; jedes Jahr werden die Augen untersucht; drei Augenärzte untersuchen jährlich ein jeder 2000 Beamte.

21. Michel (Paris) sprach „Ueber eine Modification des Campimeters". Es ist eine Glastafel, zwischen Beobachter und Patient. Man kann leicht sehen, ob das Auge Bewegungen macht. Als Centrum nimmt er das anatomische Centrum, nicht das physiologische. (?) Man kann die Befunde leicht pauschen und aufbewahren. Die Tafel hat 0,80 auf 0,60 m.

Nächste Conferenz in Paris 1900. Pergens.

Referate, Uebersetzungen, Auszüge.

1) **Ueber das Wachsthum des menschlichen Auges und über die Veränderung der Muskel-Insertionen am wachsenden Auge**, von Dr. Leopold Weiss, Prof. an der Universität Heidelberg. (Anatomische Hefte, herausgegeben von Fr. Merkel und R. Bonnet. 1897.)

Es wurden Messungen der Bulbi von Neugeborenen, Kindern und von Erwachsenen, deren Refraction bekannt war, vorgenommen. Ueber die Art der Messungen ist im Original nachzulesen. Es wurden berücksichtigt Volumen und Gewicht des Bulbus, Durchmesser und Umfang desselben, je nach drei Dimensionen, und zuletzt das Verhalten der Muskel-Insertionen. Nach Mittheilung der Befunde früherer Untersucher giebt Verf. seine eigenen Untersuchungsresultate an. Das Gewicht des Auges des Neugeborenen betrug im

[1] Es ist sehr bemerkenswerth, dass Engländer so von der Hygiene ihres Vaterlandes sprechen. H.

Mittel von 14 Fällen 2290 mg, das Volum 2185 cmm. Das Gewicht von fünf emmetropischen Augen Erwachsener betrug im Mittel 7448 mg, das Volum im Mittel 7180. Es folgen dann Tabellen und Curven über die Zunahme des Gewichts (bezw. des Volums) des Auges bis zum ausgewachsenen Zustand. Aus diesen geht hervor, dass das Gewicht des Auges bis zum ausgewachsenen Zustand um das 3,252fache und das Volum um das 3,292fache zunimmt. Es wächst das Gewicht des Gesammtkörpers etwa um das 21fache, das des Gehirns nach Vierordt um das 3,76fache. Es scheint der genetische Zusammenhang von Gehirn und Augen von Bedeutung für das gleichmässige Wachsthum zu sein.

Was Durchmesser und Umfang betrifft, so wurden beim Neugeborenen im Mittel von 14 Fällen gefunden: vertical 15,4, horizontal 16,0, sagittal 16,4. Beim Erwachsenen wurden die Durchmesser im Mittel gefunden: vertical 23,70, horizontal 24,43, sagittal 23,85. Es war der sagittale Durchmesser bei 3monatl. Kindern 18 mm, bei $2^1/_2$jähr. 19, bei 4jähr. 21, bei 8jähr. 21, bei 15jähr. 22,3 mm.

Der Umfang des Auges wurde beim Neugeborenen im Mittel gefunden: sagittal 51,2, horizontal 52,96, äquatorial 51,6. Bei dem emmetropischen Auge des Erwachsenen wurde im Mittel der Umfang gefunden: sagittal 76,2, horizontal 76,85, äquatorial 77,62.

Was das Verhalten der Muskelinsertionen betrifft, so wurde gemessen:

1. die Breite der Insertionen,
2. der Abstand der Mitte der Insertion der Recti vom Hornhautrande,
3. der betreffende Abstand vom Sehnervenumfang,
4. der Abstand der beiden Endpunkte der Insertion der Recti vom Hornhautrande.

Aus den hier gefundenen Messungswerthen wurde die Schrägstellung der Insertionen berechnet. Ferner wurde noch das Verhalten der Obliqui eingehender untersucht. Es werden zunächst wieder die Resultate früherer Untersucher mitgetheilt. Verf. fand beim Neugeborenen im Mittel die Sehnenbreite beim Rect. int. 7,35, Rect. sup. 6,95, Rect. inf. 6,25, Rect. ext. 5,85. Beim erwachsenen Emmetropen betrug die Sehnenbreite im Mittel beim Rect. int. 10,76, Rect. sup. 10,75, Rect. inf. 10,35, Rect. ext. 9,67.

Das Wachsthum der Sehnenbreiten in den verschiedenen Lebensabschnitten ist in einer Tabelle niedergelegt, desgleichen der Abstand der Mitte der Insertion der vier Recti vom Hornhautrand. Letzterer war im Mittel beim Neugeborenen bei dem Rect. int. 3,6, Rect. ext. 4,9, Rect. inf. 5,0, Rect. sup. 5,8. Beim Erwachsenen im Mittel bei dem Rect. int. 5,85; Rect. ext. 6,75; Rect. inf. 6,85, Rect. sup. 8,01.

Der Abstand der hinteren Insertionslinien der Recti bis zum Sehnervenumfang betrug beim Neugeborenen für den Rect. int. 10,5, Rect. inf. 11,10, Rect. sup. 11,45 und Rect. ext. 13,10. Beim Erwachsenen im Mittel für den Rect. int. 16,95, Rect. sup. 18,51, Rect. inf. 18,80, Rect. ext. 20,6.

Der Schrägstellung der Insertionen wurde ebenfalls Aufmerksamkeit gewidmet. Das Verhalten der Insertion der Obliqui wurde besonders berücksichtigt, weil den Obliquis eine grosse Bedeutung bei der Entstehung der Myopie zugeschrieben wurde (Stilling). Verf. fand die Richtung der Insertionslinie der Obliqui sehr verschieden und bringt dies in Zusammenhang mit der Verschiedenheit in der Configuration der Orbita, der Lage der Trochlea und mit der Lage des Bulbus in der Orbita. Der sog. myopische Typus der Insertion des Obliq. sup. fand sich auch beim nicht myopischen kindlichen Auge. Auch die Insertion des Obliq. inf. bot ein sehr wechselndes Verhalten, so dass sich daraus keine Schlüsse für das Wachsthum des Auges ziehen liessen. Stiel.

2) **Die Amblyopie transitoire.**[1] Beitrag zum Studium der Sehstörungen bei den nervösen Krankheiten, von Dr. Albert Antonelli, Prof. agrégé d'ophtalmol à l'université de Naples, Membre corr. de la Soc. d'ophtalmol. de Paris etc. Autorisirte deutsche Ausgabe, verfasst von Dr. Otto Nieser, Augenarzt in Mannheim, ehemal. Assistent der Universitäts-Augenklinik zu Giessen. (Halle a. S. 1897.)

Nach einer geschichtlichen Uebersicht schildert Verf. die klinischen Formen der flüchtigen Sehstörung: a) Form des Flimmerscotoms, b) Form von sogenannter Augen-Migräne, c) hemiopische Form und concentrische Einengung des Gesichtsfeldes, d) centrale flüchtige Amblyopie oder Amaurose. Ausführliche Krankengeschichten nebst Zeichnungen geben ein Bild der geschilderten Zustände.

Im Folgenden werden die Beziehungen der flüchtigen Sehstörung zu verschiedenen Nervenkrankheiten erörtert.

1. Epileptiforme Begleiterscheinungen: a) Sprachstörungen, b) Schwindel, c) Sensibilitätsstörungen, d) Motilitätsstörungen, e) vorübergehendes Irresein.

2. Beziehungen der flüchtigen Sehstörung zur Neurasthenie.

3. Beziehungen der flüchtigen Sehstörung zur Hysterie.

4. Beziehungen zwischen flüchtiger Sehstörung und Epilepsie.

5. Zusammenhang zwischen flüchtiger Sehstörung und der Tabes.

6. Beziehungen zwischen flüchtiger Sehstörung, theilweiser Epilepsie und allgemeiner progressiver Paralyse.

Aus allen diesen Beziehungen scheine hervorzugehen, dass der anatomische Sitz für die flüchtige Sehstörung in der Hirnrinde zu suchen sei. Es schliesst sich an in § 3 die Physiopathologie der flüchtigen Sehstörung.

Verf. vertritt auch die Ansicht, dass das Flimmern corticalen Ursprungs sei. Er vergleicht dasselbe mit den Hallucinationen. Die Grundlage aller dieser Erscheinungen seien Circulationsstörungen, und zwar eine zeitweise Blutleere. Hierfür sprechen:

1. Das plötzliche Erscheinen und Verschwinden der Sehstörungen.

2. Die Thatsache, dass selbst im Beginn der Ohnmacht (Hirnblutleere) ganz dem Flimmerscotom ähnliche Erscheinungen auftreten, d. h. dass die Personen grün und blau vor den Augen sehen und selbst Flimmern und Verdunkelung. (E. Fuchs.)

3. Die Thatsache, dass gesenkte Stellung des Kopfes oder Einwirkungen von Kühle auf das Gesicht (Dianoux), d. h. die gleichen Mittel, die eine Ohnmacht unterbrechen können, auch die Anfälle von flüchtiger Sehstörung nicht zum Ausdruck kommen lassen.

4. Die Krampfzustände, die man an anderen Gefässen des Kopfes beobachtet hat, so von der Arteria temporalis, der Carotis, den Gefässen des Augengrundes. Die Beobachtung von Hilbert ist für solches sehr lehrreich.

5. Die Beziehungen der flüchtigen Sehstörung zu den nervösen Krankheiten (Neurasthenie, Hysterie), in denen die vasomotorischen Störungen (vasoconstrictorische und vasodilatatorische Erscheinungen) eine grosse Rolle spielen.

6. Die Thatsache, dass die allgemeine Blutleere sicher im Stande ist, vorübergehende Sehstörungen hervorzurufen, ebenso wie Congestionen, wie man dies bei plethorischen Personen unter dem Einfluss von Anstrengung und all' den

[1] Seit 1618, wo Opitz seine Schrift Aristarchus s. de contemptu linguae teutonicae herausgab, gilt es nicht für geschmackvoll, den Titel eines deutschen Buches in einer fremden Sprache zu geben, noch dazu in einer modernen, die leicht übersetzt werden kann. H.

Ursachen beobachten kann, die rasch die Blutströmung zum Hirn hemmen. In den ausgesprochenen Anämien bei den Herzaffectionen (besonders bei Aorteninsufficienz) hat die Verdunkelung des Sehens ausgesprochenermaassen die cerebrale Anämie zur Ursache. Diese Verdunkelung kann noch das Symptom einer Kopfcongestion sein und einer Hirnhämorrhagie vorhergehen.

7. Die Flüchtigkeit der Anfälle (z. B. des Flimmerscotoms) bestätigt, dass es sich um einen vasomotorischen Krampf handelt.

Des weiteren wird die Gefässvertheilung in der Hirnrinde und in den Meningen mit Rücksicht auf die flüchtige Sehstörung berücksichtigt.

Die flüchtige Sehstörung kann dauernd werden in Folge von Gefässveränderungen. Zum Zustandekommen der flüchtigen Sehstörung ist eine Disposition nöthig, sowie ein auslösendes Moment, wie Zustände von Inanition, des Hungers, Störungen von Seiten des Magens oder des Darmes, z. B. Obstipation; geistige und körperliche Arbeit; Zustände von acuter Herzschwäche; psychische Erregung; Reiz von Nasenpolypen; acute Blendungen der Augen; Nahen der Menses.

Nach Beleuchtung der Differentialdiagnose und der Prognose geht Verf. zur Therapie über, welche in's Auge fassen muss:

1. den Allgemeinzustand des Kranken, um der Wiederkehr der Anfälle vorzubeugen und ihre Häufigkeit zu vermindern;

2. die Anfälle selbst, wenn sie intensiv und langdauernd sind, zu hemmen oder zu coupiren.

Das Literaturverzeichniss enthält 101 Nummern. Stiel.

---

3) **Antisepsis und Asepsis in ihrer Bedeutung für das Auge**, von Dr. Ludwig Bach, Privatdoc. und I. Assist. an der Univ.-Augenklinik zu Würzburg. Halle a. S. 1897. (Sammlung zwangloser Abhandlungen aus dem Gebiete der Augenheilkunde, herausgegeben von Prof. Dr. A. Vossius in Giessen. Bd. I.)

Nach langjährigen Erfahrungen lernte Verf. als beste Methode der Vorbereitung zur Star-Operation die folgende kennen: Nicht zu viel am Auge vor der Operation machen, nach Möglichkeit jeden Reiz vermeiden, peinlichste Asepsis. Verf. schildert das Verfahren, wie es in der Würzburger Augenklinik zur Zeit üblich ist. Bei demselben betrug die durchschnittliche Heildauer 10 Tage, und bei den im letzten Jahre vorgenommenen 112 Extractionen ereignete sich kein Verlust durch Eiterung.

Experimentelle Untersuchungen lehrten, dass von Antisepticis Hydrarg. oxycyanat. 1:50 und 1:100, Jodtrichlorid 1:1000 bei Hornhaut-Infection am sichersten desinficirend wirken. Absolut sicher wirkte das Ferrum candens.

Verf. verwirft subconjunctivale und intraoculare Sublimat-Injectionen. Er spricht das Wort der Anwendung antiseptischer Salben. Sublimatvaselin und Argentum nitricum-Vaselin seien am meisten zu empfehlen.

Als Constituens für Augensalben rühmt Verf. das reine weisse amerikanische Vaselin[1] (am besten ist die Marke der Chesebrough Manufacturing Co.), da dasselbe sehr wenig reizt.

Folgt Literaturverzeichniss.

---

[1] Seit Jahren bei uns üblich. H.

Journal-Uebersicht.

I. Zehender's klinische Monatsblätter für Augenheilkunde. 1897. Juli.

1) **Traumatische Macula-Erkrankung bewirkt durch den electrischen Strom,** von O. Haab.

Beide Augen eines 34jähr. Maschinisten wurden von einem electrischen Strome unbekannter Stärke und Spannung getroffen, das rechte mehr als das linke. Dann erholte sich rasch das letztere. Am rechten Auge wurde durch die Einwirkung des Stromes nur die Macula und ein kleiner Bezirk oberhalb erheblicher geschädigt, so dass die Sehschärfe auf $^1/_6$ zurückging. Im Verlaufe von etwa 2 Monaten schwanden alle Spuren der durch den Unfall gesetzten Veränderungen und machten voller Normalität Platz. Aeusserlich hatte das Auge nur eine ganz geringe Reizung der Bindehaut gezeigt, mit dem Augenspiegel war eine sehr zarte, milchweisse Trübung, über die ganze Maculagegend ausgebreitet, zu constatiren. In der Maculamitte war die Trübung etwas schwächer, so dass der Foveafleck nur schwach röthlich durchschimmerte. Längs des oberen Randes der Netzhautgrube fanden sich ziemlich viele weisslich-gelbe Fleckchen von unregelmässiger Form. In der Mitte der Fovea waren zwei ganz kleine solche Fleckchen, die wie leuchtende Punkte aussahen, vorhanden. An den Netzhautgefässen und an der Papille war nichts Abnormes wahrnehmbar. Nirgends waren Blutungen zu sehen. Das übrige Auge war, speciell bezüglich Linse und Glaskörper, vollständig intact.

---

2) **Ueber angeborene Veränderungen der Cornea und Sclera eines Hundes,** von W. Zimmermann.

Bei einem Leonberger Hunde fand sich, wie Verf. mittheilt, angeboren beiderseits die Hornhaut innen-oben von einem 1 mm breiten gewucherten Pigmentsaum begrenzt. Die innere obere Partie desselben wurde von einer sichelförmigen dunkelpigmentirten Zone umgeben. Am Uebergang derselben in die normale Hornhaut fand sich eine stecknadelkopfgrosse alte Hornhautnarbe. Links im Augenhintergrund dicht an der Papille zeigte sich eine muldenförmige Vertiefung der Sclera, die Aderhaut fehlte an dieser Stelle. Rechts fand sich eine ähnliche Veränderung, doch umgab diese die Papille. Die Veränderungen sind vermuthlich auf intrauterine entzündliche Processe zurückzuführen.

---

3) **Cysten der Uebergangsfalte,** von Stoewer.

Bei einem 5jährigen Knaben fand Verf. in der Mitte der linken unteren Uebergangsfalte zwei kugelige Erhabenheiten von bläulicher Farbe und elastischer Consistenz. Es handelt sich um zwei Cysten, die exstirpirt wurden. Verf. ist der Ansicht, dass dieselben aus Lymphgefässen entstanden sind.

---

4) **Ein Fall von Arterienpuls der Arteria retinae centralis, abhängig von einem Aneurysma der Aorta ascendens, der Innominata und Subclavia,** von A. B. Hale.

---

5) **Favus des Augenlides,** von Dr. Pergens.

August.

1) **Zur Therapie des Glaucoms,** von F. W. Hoffmann.

Verf. berichtet über einen Fall von Glaucom bei einer älteren Dame, bei der 10 Jahre lang Tag für Tag Miotica gebraucht wurden. Obwohl zwar das

acute Glaucom beseitigt wurde, so trat eine Art von chronischem Glaucom auf mit unmerkbaren Intervallen leichter Anfälle, in Folge deren die Pat. in allerletzter Zeit erblindete. In einem zweiten Falle konnte die Pilocarpin-Instillation das Eintreten der Erblindung nach Verlauf von 4 Wochen nicht verhindern. Die Pilocarpin-Einträufelung ist wohl am Platz bei Glaucoma simplex, auch bei dem chronisch entzündlichen Glaucom, sobald man durch die Iridectomie nichts mehr zu erreichen glaubt; vielleicht auch bei den sog. Prodromalformen, indessen bei ausgesprochenen Formen ist die Iridectomie auszuführen.

2) **Beitrag zur Therapie der Thränensackleiden,** von W. Zimmermann.

Verf. berichtet über drei Fälle von Thränensackleiden, bei denen schon Jahre lang eine erfolglose Behandlung vorausgegangen war; durch die von Königshöfer angegebene Massage des Thränensackes wurde eine dauernde Heilung erzielt. Im Anfang der Therapie wurde der Thränensack einige Mal mit Hydrargyrum oxycyanatum ausgespült.

3) **Zur Berechnung der Planconvexlinse des Hydrodiaskops,** von Th. Lohnstein.

4) **Ein Fall von Geschmacksphotismen,** von R. Hilbert.

Verf. bezeichnet als Geschmacksphotismen eine Art von Doppelempfindungen, bei denen gewisse Geschmacksempfindungen mit bestimmten Farben- oder Lichtempfindungen associirt sind. Er theilt einen derartigen Fall mit.

5) **Selbstentbindung der ungetrübten Linse nach Glaucom-Iridectomie,** von A. Lesshafft.

6) **Ein neues Instrument zur Sclerotomie,** von E. Wiegmann.

7) **Ein neuer Sehproben-Beleuchtungsapparat,** von A. Roth.

8) **Zur Operation gegen Ectropium des unteren Lides,** von Dr. Helmbold.

September.

1) **Ueber Euphthalmin, ein neues Mydriaticum, nebst theoretischen Bemerkungen über die Wirkung accommodationslähmender Mittel,** von B. Treutler.

Das Euphthalmin stellt das salzsaure Salz des Mandelsäurederivats eines labilen n-Methylvinyldiacetionalkamins dar. Die durch Einträufeln desselben bedingten subjectiven Beschwerden sind gering und von kurzer Dauer. Es ist ein kräftiges Mydriaticum und erweitert die Pupille in 5—10proc. Lösung maximal etwa innerhalb derselben Zeit, wie das 1proc. Homatropin. Auf alte Leute wirkt es nicht so intensiv und weniger rasch ein, als auf junge. Vor dem Cocaïn hat das Euphthalmin den Vortheil der intensiveren Wirkung und des Intactlassens des Hornhautepithels, dagegen den Nachtheil des etwas späteren Eintrittes der Mydriasis. Die Accommodation wird durch Euphthalmin weniger beeinflusst, als durch Homatropin. Das Zurückgehen sowohl der Pupillenerweiterung, als der Accommodationsparese erfolgt bedeutend schneller, als beim Homatropin. Unangenehme Nebenerscheinungen auf den Organismus sind nicht beobachtet worden.

2) **Ein Fall von cavernösem Angiom des oberen Lides**, von K. Rumschewitsch.

Beschreibung eines Falles.

3) **Zur Technik der Tätowirung**, von C. Fröhlich.

Verf. umschneidet mit dem Hippel'schen Trepan einen, je nach der Grösse der zu färbenden Partie, Theil des Leucoms, alsdann kratzt er die Epithelschichten ab und scarificirt mit einem Graefe'schen Messer die epithelentblössten Flächen. Hierauf reibt er mittelst eines Löffels den dicken Tuschebrei.

4) **Casuistisches aus der Züricher Universitäts-Augenklinik**, von E. Ammann.

Bei einem 5 Tage alten Kinde bestand ein eitriger Fluss beider Augen, der nach mehrmaliger Einpinselung einer 1 proc. Höllensteinlösung zurückging. Im Secret fanden sich Gonokokken. Es handelte sich hier um eine abortive Form von Blennorrhoea neonatorum.

Bei einem 6jähr. Mädchen, das an Pediculi capitis litt, fanden sich solche auch an den Cilien und Augenbrauen. Horstmann.

II. Beiträge zur Augenheilkunde. 1897. Heft XXVI.

1) **Zur Aetiologie der Myopie**, von Weinland.

2) **Ein Fall von Ruptura sclerae mit Verfärbung der Conjunctiva durch losgerissene Iris**, von Hirsch. (Aus der Univ.-Augenklinik des Herrn Hofrath Fuchs.)

Drei Wochen nach einer durch ein Kuhhorn bedingten Verletzung bot die Conjunctiva des betr. Auges ein schwärzliches Aussehen. Die Iris war theilweise abgerissen und zeigte ein Colobom. Ein Stückchen der excidirten Conjunctiva zeigte in allen Schichten Pigment in Form von braungrünen Körnchen, welche zum Theil diffus, zum Theil in kleinen Häufchen angeordnet waren. Das Pigment lag frei im Bindegewebe. Seine Anordnung zu Haufen hatte es dem Umstande zu verdanken, dass an der betr. Stelle eine Pigmentzelle der Iris zu Grunde gegangen war und das Pigment so frei wurde. Es ist also anzunehmen, dass das Stroma der Iris resorbirt worden ist und sich nur das Irispigment erhielt.

3) **Ein Fall von Krystallbildung in der Linse**, von Krautschneider. (Aus der Innsbrucker Univ.-Augenklinik.)

Ein 59jähriger bemerkte vor 20 Jahren eine Verschlechterung des rechten Auges. Das linke war und ist auch jetzt normal. Das erstere zeigte Reste einer Pupillarmembran und in der Linse stark reflectirende irisirende Krystalle. Die Linse ist im Uebrigen ungetrübt. Es erscheint wahrscheinlich, dass in derselben durch Entwickelungsanomalien Ernährungsstörungen eingeleitet werden, die später zur Bildung von Cholestearin führten.

4) **Zur Klinik des Frühjahrscatarrhs**, von Wechtler. (Aus der Klinik des Herrn Prof. Fuchs.)

5) **Mitbewegung des Oberlides bei Bewegungen des Augapfels**, von Brixa. (Aus der Innsbrucker Univ.-Augenklinik.)

Zwei Fälle, in dene seitliche Bewegung oder Senkung des Auges mit einer Hebung des Oberlides verbunden ist.

6) **Casuistische Beiträge zur Lehre von den angeborenen Beweglichkeitsdefecten der Augen,** von Kunn. (Aus der medic. Klinik des Herrn Prof. Nothnagel in Wien.) Moll.

III. Annales d'oculistique. 1897. Juni.

1) **Notice biographique sur Anagnostakis,** par Carapanayolis.

2) **Notes sur l'opération de la cataracte,** par Mutermilch.

Verf. sieht die Quelle der Infection nach Star-Operation in der durch die absatzweise vorgenommene Austreibung der Linse bedingte wiederholte Aspiration von Conjunctivalinhalt durch den elastischen Augapfel. Er räth in Folge dessen die Linse durch einen einzigen continuirlichen Druck zu entbinden. In der grossen Mehrzahl der Fälle wird sich dann das Kammerwasser sehr bald wieder ansammeln und eine Aspiration vermieden werden. Im Uebrigen räth Verf. die Star-Operation nur am vorher atropinisirten Auge vorzunehmen.

3) **Du traitement des amblyopies toxiques par les injections de sérum,** par Wecker.

4) **Conjonctivite à streptocoques et kératite pouchée superficielle,** par Valude.

5) **Strabisme consécutif à une cautérisation de la muqueuse nasale,** par Viollet.

Nach galvanocaustischer Behandlung der unteren Nasenmuschel stellte sich bei ziemlich gleicher Refraction und Sehschärfe auf beiden Augen ein Strabismus convergens o. d. von ca. 20° ein, der auf Rechnung des Schrecks und Choks gesetzt wird, dem das an sich nervöse Kind ausgesetzt war. Moll.

IV. Archives d'ophtalmologie. 1897. Mai.

1) **Le rôle de l'auto-infection dans les maladies oculaires,** par Panas.

2) **Le dosage dans l'opération du strabisme et un procédé d'avancement musculaire,** par Landolt.

Verf. steht auf dem Standpunkt, dass beim nicht paralytischen Strabismus beide Augen einer Behandlung bedürfen. Das Leiden selbst besteht beim Strab. convergens in einer Schwäche der Externi, beim Strab. divergens in einer solchen der Interni. In Folge dessen zieht Verf., um die Function bezw. mechanische Wirksamkeit der geschwächten Muskeln zu heben, im Princip ihre Vorlagerung der Tenotomie der Antagonisten vor. Letztere wird also möglichst wenig ausgeführt. Im Allgemeinen empfiehlt Verf., die Vorlagerung nur eines Muskels bei Insufficienz, beider bei leichtem Strabismus zu machen, und bei stärkerem Schielen die Resection der Sehne des vorzulagernden Muskels hinzuzufügen. Nach Beendigung der Operation soll ein binocularer Verband angelegt werden. Daneben wird bei Convergenz Mydriasis unterhalten, um die Accommodation nebst ihren Folgen auszuschalten. Nach Abnahme des Verbandes werden sofort corrigirende Convexgläser getragen. Dagegen wird der Verband bei Divergenz möglichst zeitig entfernt und mit methodischen Convergenzübungen begonnen.

3) **Contribution à l'étude historique de la conjonctivite pseudo-membraneuse,** par Coppez.

Verf. wendet sich gegen die historischen Studien von Sourdille, Valude und Nimier und sucht zu beweisen, dass sich zahlreiche Autoren bereits vor Bouisson mit Pseudomembranen der Conjunctiva beschäftigt haben. Ferner habe die von Bouisson beschriebene Form den schwersten Krankheitscharakter, und die von Chassaignac so genannte pseudomembranöse Ophthalmie sei nichts Anderes als die gewöhnliche Blennorrhoea neonatorum.

---

4) **Quelques mots à propos de l'article de M. Bitzos „glaucome primitif en orient",** par Eliasberg.

Juni.

1) **Remarques sur la luxation sous-conjonctivale du cristallin,** par Mitválsky.

Mittheilung von 13 Fällen der in Rede stehenden Verletzung und Kritik der Pathogenese.

---

2) **Méningo-encéphalocèle binoculaire de l'orbite avec occlusion du sac distal,** par van Duyse et Moyart.

---

3) **Nature du glaucome. Explication de l'action curative de l'iridectomie,** par Abadie.

Verf. ist der Ansicht, dass die Vasomotoren des Sympathicus eine Hauptrolle bei der Entwickelung des (entzündlichen) Glaucoms spielen, insofern als die Vermehrung des Druckes im Augeninnern abhängt von der stärkeren Füllung der Gefässe und daraus sich ergebender Hypersecretion. Unter gewöhnlichen Verhältnissen durchläuft der vasomotorische Nervenstrom einen in der mittleren Zone der Iris liegenden Nervenplexus. Wird nun durch eine Iridectomie dieser Plexus ausgeschaltet, so wird nach Verf. die Wirkung der Vasodilatatoren geregelt, und die Hypersecretion hört auf. Dies die Heilwirkung der Iridectomie, die nicht eintritt, wenn bei mangelnder Technik nur der Sphincter, oder nur die Wurzel ausgeschnitten wird. Moll.

Vermischtes.

1) Der Herausgeber bittet freundlichst jeden seiner Leser, auf einer Postkarte ihm mitzutheilen, wie viele Fälle von Trachom er auf 1000 Augenkranke beobachtet.

2) Aus Dr. Gustav Schwabe's Augenklinik in Leipzig, Bericht über die Jahre 1895/96. Leipzig, Breitkopf & Härtel, 1897.

„5. Ambulante Ausführung von Augenoperationen. Seit Jahren daran gewöhnt, Lidoperationen, Strabotomien, Iridectomien u. s. w. zum grossen Theil ambulant auszuführen, habe ich mich seit 2 Jahren, durch besondere Verhältnisse der Patienten bewogen, wiederholt dazu entschlossen, auch Cataract-Extractionen ambulant vorzunehmen, und zwar mit vorzüglichem Erfolge.

Die erste derartige Extraction betraf einen schwer syphilitischen Patienten (40 603), 42 Jahre alt, mit luetischem Exanthem des Gesichts. R. Cat. immat. $S = {}^{1}/_{150}$; L. Cat. immat. $S = {}^{1}/_{14}$. Rechts Iridectomie prämat. 17./I. 1895 ambul.; 19./II. 1895 periphere Extraction ambul. (H 10 D. $S = {}^{6}/_{24}$).

Darauf habe ich 1895/96 noch 17 Extractionen (ausserdem 16 Glaucom-Operationen, 15 präm. und 11 optische Iridectomien, 41 Discissionen, 14 Spaltungen nach Graefe-Sämisch, 3 Staphylom-Operationen nach Critchett etc.) ambulant ausgeführt, welche sämmtlich glatt verlaufen sind.

Nur das operirte Auge wurde verbunden und der Heimweg vom Patienten zu Fuss oder Wagen bei heller Tagesbeleuchtung oft mehrere Kilometer weit zurückgelegt. Klagen stärkerer Art als bei klinischer Nachbehandlung, kamen mir nicht zu Ohren.

Die meisten ambulant behandelten Extractionen etc. sahen beim ersten Verbandwechsel am 4. Tage auffallend reizlos aus, so dass ich den Eindruck erhielt, dass die Anpassung der operirten Patienten an die gewohnten Lebensbedingungen und der theilweise Genuss frischer Luft die Heilung schneller und natürlicher bewirkte.

Jedenfalls ist auch der bei ambulanter Behandlung regeren Thätigkeit der Thränensecretion, welche als natürliches Desinficienz des Augapfels zu betrachten ist, ein kokkenwidriger Einfluss beizumessen."

Der Herausgeber bemerkt ausdrücklich, dass er den genau entgegengesetzten Standpunkt vertritt und nicht einmal eine Schieloperation an Herumwandelnden verrichtet.

Bibliographie.

1) Ein Fall von acuter Dakryoadenitis, von Gustav Döring. (Inaug.-Diss. Greifswald 1897.) Die Symptome bestanden in Lidödem, starker Vergrösserung der Thränendrüse, Conjunctivalchemose, Verdrängung des Bulbus und vor allen Dingen Abscessbildung in der Drüse. Es fanden sich Staphylokokken (albus et aureus). Ausgang in Heilung. Therapie bestand in Incision und feuchtwarmen Umschlägen. Stiel.

2) Papillo-Retinitis bei Chlorose, von Gottlieb Neumann. (Inaug.-Diss. Berlin 1897.) Verf. stellt sechs veröffentlichte Fälle von Stauungspapille bei Chlorose zusammen und schliesst zwei neue Beobachtungen aus der Berliner Augenklinik (Schweigger) an. Diagnose, Prognose und Therapie werden erörtert. Das Zustandekommen der Stauungspapille erklärt Verf. durch eine intermeningeale Blutung. (? Ref.) Stiel.

3) Ueber Netzhautblutungen nach klinischen Beobachtungen, von Richard Schweigger. (Inaug.-Diss. Berlin 1897.) Den Untersuchungen lag ein Material von 45,000 Patienten aus der Privatpraxis des Geh. Med.-Rath Prof. Dr. Schweigger während 25 Jahren zu Grunde. Unter diesen befanden sich etwa 450 Fälle mit Netzhautblutungen. Die Arbeit beschäftigt sich mit der Beschaffenheit der Blutung, ihrem Sitz, Diagnose, Prognose, berücksichtigt die eine Netzhautblutung veranlassenden Allgemeinleiden, wie Diabetes, Nephritis, Herzleiden, Asthma, Intoxicationen u. s. w. Besonders gewürdigt wird das Glaucoma haemorrhagicum und auch die Therapie desselben besprochen. Stiel.

4) Die Ophthalmomalacie, von Johannes Brodzki. (Inaug.-Diss. Berlin 1897.) § 1. Begriff und Geschichte der Krankheit. § 2. Aetiologie. Verf. giebt folgende Definition der Erkrankung: Die Ophthalmomalacie ist eine vorübergehende oder permanente Hypotonie des Bulbus, die begleitet ist von mannigfachen Lähmungs- oder Reizerscheinungen in der Sphäre des Halssympathicus und des Trigeminus. § 3. Pathologische Anatomie. § 4. Symptomatologie. § 5. Diagnose. § 6. Prognose. § 7. Therapie. In der Literaturangabe fehlt: Hirschberg, Berliner klin. Wochenschr. 1867/68. Stiel.

5) Ein Fall von progressiver traumatischer Lähmung des III. bis VII. Hirnnerven, von Hermann Hauptmann. (Inaug.-Diss. Greifswald 1897.) Durch Hufschlag gegen die linke Wange entstand zunächst Lähmung des linken Trigeminus; nach ca. 3 Monaten wird linksseitige Abducenslähmung bemerkt, nach weiteren 3 Wochen totale Oculomotorius- und Trochlearislähmung links, nach abermals 4 Wochen linksseitige Facialislähmung. Verf. nimmt als Ursache Basisfractur an, wofür auch Bewusstlosigkeit und Blutung aus der Nase und in die linken Augenlider sprechen. Die allmähliche Ausbreitung der Lähmungen erklärt er durch Callusbildung. Stiel.

6) Ein Beitrag zu den Sehstörungen bei Zwergwuchs und Riesenwuchs resp. Akromegalie, von Prof. W. Uhthoff. (Berliner klin. Wochenschr. 1897. Nr. 22.) Verf. schildert die Krankengeschichte einer 14jähr. Patientin mit hochgradiger Sehstörung unter dem Bilde der vorgeschrittenen temporalen Hemianopsie und atrophischer Verfärbung der Papillen mit gleichzeitiger Schilddrüsenatrophie und Wachsthumshemmung des Körpers seit dem 9. Lebensjahr. Polyurie, zeitweise Kopfschmerzen. Als Ursache der Sehstörung nimmt Verf. eine Degeneration und Vergrösserung der Hypophysis an. Letztere sei abhänging von der Schilddrüsenatrophie. Die Betheiligung der optischen Leitungsbahnen bei der Akromegalie geschieht nach Verf. in den bei weitem meisten Fällen unter dem Bilde der temporalen Hemianopsie. Auch Bewegungsstörungen des Auges (Oculomotoriuslähmung) komme bei Akromegalie durch Vergrösserung der Hypophysis vor. Stiel.

7) Ankyloblepharon filiforme adnatum, von Dr. R. Bunzel, Assist. an Prof. Epstein's Kinderklinik. (Prager med. Wochenschr. 1897. Nr. 37.) Neugeborenes Kind mit fadenförmigem Gebilde zwischen beiden Lidern des rechten Auges. Der Faden, der sich beim Oeffnen der Lidspalte stark anspannt, erscheint in der Mitte sehr dünn; er hindert das vollständige Oeffnen des Auges. An seiner Insertion an der Epidermis der freien Lidkante zeigt er eine leichte Verbreiterung. Der abgetragene Faden erwies sich als aus mehrschichtigem Epithel bestehend; die oberflächlichen Schichten zeigten deutlich Zeichen der Verhornung. Schenkl.

8) Beiträge zur Linsenpathologie, von Dr. R. Gruber, Assistent der I. Wiener Augenklinik. (Wiener med. Wochenschr. 1897. Nr. 31.) Verf. macht auf den gleichartigen Befund der postmortal an der Linsenkapsel durch Gerinnung entstandenen Bildung und der bei bestimmten Starformen vorkommenden Veränderungen aufmerksam. Er glaubt, dass die Entscheidung, ob diese Veränderung pathologisch oder cadaverös sei, mitunter Schwierigkeiten bereiten könne. Einen Anhaltspunkt gewährt in dieser Beziehung das Verhalten gegen Farbstoffe; cadaveröse Kugeln färben sich mit sauren Farbstoffen viel weniger, als die Zerfallsproducte bei Cataractbildung. Bei zwei intra vitam beobachteten Augen, die an Cataracta incipiens litten, ergab sich bei Untersuchung nach dem Tode ein interessanter Befund. Es zeigte sich, dass die Ursache der während des Lebens beobachteten streifigen Trübung in einem Erguss einer eiweisshaltigen Flüssigkeit zu suchen ist, die die einzelnen Linsenfasern abhebt, dass die Streifen somit zweifellos extrafibrillären Ursprunges sind. Uebereinstimmend mit den Befunden, die Schirmer u. A. bei Schichtstar constatirten, fanden sich grössere Lücken zwischen den Fasern und feine Lücken in den Kernpartien. Schenkl.

9) Zwei weitere Fälle von juvenilem Totalstar bei Tetanie, von Dr. F. Wettendörfer, Operationszögling der k. k. Univ.-Augenkl. in Graz. (Wiener med. Wochenschr. 1897. Nr. 36.) Im ersten Falle war die Tetanie

mit epileptiformen Anfällen combinirt und waren auch Accommodationskrämpfe vorhanden. Im zweiten Falle waren letztere nicht nachweisbar, doch bestanden trophische Störungen an den Nägeln. In beiden Fällen waren dichte diffuse Corticaltrübungen in der Gegend der Linsenpole bemerkbar. Die Cataracta zeigte sich rechts vorgeschrittener, als links. Verf. glaubt, dass der obengenannte Befund vielleicht ein häufigerer wäre, wenn in Fällen jugendlicher totaler Starbildung, wo andere Ursachen fehlen, stets nach den Cardinalsymptomen der Tetanie geforscht würde, welche eine sichere Diagnose auch in anfallsfreien Zeiten gestatten. Schenkl.

10) Ueber Ast-Embolie der Netzhaut (Beitrag zur Lehre der Blutversorgung der Netzhaut), von Dr. C. Hirsch, Assistent der k. k. deutschen Univ.-Augenkl. in Prag. (Wiener klin. Rundschau. 1897. Nr. 32.) Auf Grund einer Reihe von Beobachtungen über Ast-Embolien kommt Verf. zu dem Schlusse, dass aus dem Ernährungsgebiete des oberen oder unteren Hauptastes der Netzhautschlagader unter allen Umständen das papillo-maculare Dreieck (ein annähernd dreieckiger Raum zwischen Fixationspunkt und blindem Fleck) als selbstständiges, von der Ernährungshauptader der ganzen Netzhauthälfte unabhängiges Ernährungsgebiet der Netzhaut ausgespart ist. Dieses Dreieck bleibt bei embolischen Erblindungen der übrigen Netzhaut auch dann intact, wenn keine Arterie mit dem ophthalmoskopischen Charakter der cilio-retinalen Gefässe vorhanden ist. Es wird in der Regel weder von den Zweigen des oberen, noch von denen des unteren Hauptastes mit Blut versorgt, vielmehr von besonderen, aus dem Stamme der Centralartie kommenden Aestchen. Verf. unterscheidet somit drei, ihrer Blutversorgung nach gesonderte Bezirke in der Retina: Das Gebiet des oberen Hauptastes, das Gebiet des unteren Hauptastes, und das Gebiet der kleinen Arterien im papillo-macularen Netzhautdreieck. Der Effect einer isolirten Embolie der Hauptader eines der drei Ernährungsgebiete der Netzhaut hat nur zur Folge einen Gesichtsfelddefect und partielle Sehnervenatrophie, aber nicht Einbusse an centraler Sehschärfer. Erblindung des Netzhautcentrums muss stets die Folge sein der Embolie aller drei Ernährungshauptgefässe oder des Stammes der Centralarterie vor Abgang der Aeste. Schenkl.

11) Untersuchungen über den histologischen Bau der Ciliarnerven. I. Extraoculärer Theil, von Cand. med. Wilhelm Halm. Aus dem I. anatom. Inst. des Prof. Zuckerkandl in Wien. (Wien. klin. Wochenschr. 1897. Nr. 31.) Verf. untersuchte 20 Orbitae (10 von Menschen, 10 von Hunden) und erhielt 6 brauchbare Serien. Er gelangte zu dem Resultate, dass die Ciliarnerven (und zwar die Nervi ciliares longae et breves im extraoculären Theile ihres Verlaufes) nur markhaltige Fasern von starkem und mittelstarkem Caliber nebst sehr feinen Fasern mit sehr dünner Markscheide enthalten. Auch an den Zweigen des Oculomotorius, sowie an den Nervi ciliares breves fand er feine markhaltige Fasern. Doch fehlte wie an den dünnen Nervi ciliares breves die Anordnung in Bündeln an der Peripherie. Es scheint demnach, dass die Anordnung der feinen markhaltigen Nervenfasern sich anders gestaltet, als in den Ciliares breves. Charakteristisch für die letzteren ist das Auftreten von Bündeln feinster Fasern in der Peripherie der stärkeren Nerven. Schenkl.

Um Einsendung von Separatabdrücken wird gebeten.

Verlag von Veit & Comp. in Leipzig. — Druck von Metzger & Wittig in Leipzig.

Centralblatt
für praktische
AUGENHEILKUNDE.

Herausgegeben von

Prof. Dr. J. Hirschberg, Geh. Med.-Rath, in Berlin.

Monatlich ein Heft. Preis des Jahrganges 12 Mark. Zu beziehen durch alle Buchhandlungen des In- und Auslandes und die Postanstalten des Deutschen Reiches.

December. Einundzwanzigster Jahrgang. 1897.

I. Zur Kenntniss der angeborenen Staphylome der Hornhaut.

Von Sanitätsrath Dr. **Steinheim** in Bielefeld.

Die Mittheilungen über die angeborenen Staphylome sind in der ophthalmologischen Literatur sehr spärlich, und es möchte fast scheinen, als ob die Veröffentlichung beobachteter Fälle als zu wenig Interesse bietend angesehen worden sei. Die Lehrbücher erwähnen dieselben entweder gar nicht oder doch nur ganz kursorisch, und weder in dem grossen Sammelwerke von Graefe-Sämisch (Manz und Sämisch), noch in den Werken von Zehender, Stellwag von Carion, Wecker, Pilz, Meyer, Michel, Schmidt-Rimpler und Schweigger ist bei Behandlung des Capitels der

Staphylome auch nur die kleinste Notiz über eine Beobachtung erwähnt, welche die angeborene Form der Staphylome betrifft. Selbst Monographien[1] lassen dieselben unerwähnt, und PILZ[2], welcher die angeborenen Fehler des Auges aus drei verschiedenen Entwickelungsepochen des Auges behandelt, übersieht die angeborenen Staphylome. MACKENZIE[3] widmet den angeborenen Fehlern des Auges ein besonderes Capitel und erwähnt als eine Beobachtung SICHEL's ein angeborenes Staphylom der Hornhaut, welches $^1/_2$ Zoll hoch, als Folge einer fötalen Ophthalmie, ferner eine Mittheilung CLOQUET's bei einem hydrocephalen Fötus und einen dritten von v. GRAEFE beobachteten Fall.

Ausführliche Literaturangaben finden wir erst bei KRÜCKOW[4], welcher als Beitrag zur Pathologie des Fötusauges zwei Fälle angeborener Staphylome mittheilt und Gelegenheit hatte, dieselben pathologisch-anatomisch zu untersuchen. Es sind nur wenige Fälle, welche er heranziehen kann, und zwar 1. eine Mittheilung von BEER[5] von einem Kinde, das einige Stunden nach der Geburt starb und bei welchem am rechten Auge „ein ziemlich breiter, dicker, röthlicher Streifen, der einem gewöhnlichen Flügelfell auf das Vollkommenste ähnlich sah“, über der Hornhaut lag. Die Bezeichnung eines Staphyloms aber dürfte in diesem Falle kaum anzunehmen sein. Auf eine Beobachtung eines angeborenen Staphyloms aus früherer Zeit weist SCHÖN[6] hin, welche VON AMMON der Gesellschaft der Naturforscher und Aerzte zu machen die Absicht hatte. SONNENMEYER erwähnt 1840 eine Beobachtung SICHEL's, nach welcher ein Kind mit einem $^1/_2$ Zoll hohen, undurchsichtigen Hornhautstaphylom zur Welt gekommen sei. CRAMPTON[7] endlich theilt zwei Fälle von Brüdern, 18 und 3 Jahre alt, mit, welche mit undurchsichtigen Hornhäuten an den rechten und Staphylom an den linken Augen geboren waren. — Ein wirklich reines Krankheitsbild von einem angeborenen Staphylom giebt hierbei zuerst nun KRÜCKOW in seiner ausführlichen Beschreibung eines angeborenen Staphyloma racemosum mit Iriscyste bei einem Kinde, dessen rechtes Auge aber gesund war, und eines angeborenen Intercalar- und Hornhautstaphyloms bei einem 11 jährigen Knaben, dessen ältester Bruder am rechten Auge eine ausserordentlich kleine Hornhaut, enge Vorderkammer, Miosis und links angeborene Trübung der Hornhaut hatte mit Nystagmus. Beide Fälle sind pathologisch-anatomisch untersucht und zeigen auffallend merkwürdige Veränderungen und Verbildungen. Es folgt alsdann in der Literatur TREITEL[8] mit der Beschreibung eines Falles von fast totalem Hornhautstaphylom bei einem

---

[1] ED. CORNAZ, Les abnormités congenitales des yeux.
[2] Lehrbuch der Augenheilkunde. [3] Traité pratique.
[4] v. GRAEFE's Archiv, XXI. 2, S. 213. [5] BEER, Das Auge.
[6] Handbuch der pathologischen Anatomie des Auges.
[7] Medical Gazette 1840.
[8] v. GRAEFE's Archiv, Bd. XXII, S. 236.

2 Jahre alten Kinde. Die makro- und mikroskopische Untersuchung ergiebt die Charaktere eines wirklichen Staphyloms. Endlich kommt dazu ein Fall von SCHIESS-GEMUSÄUS[1] mit mikroskopischer Untersuchung und einer von HIRSCHBERG und BIRNBACHER.[2]

Zu diesen wenigen Fällen nehme ich Veranlassung, zumal doch die angeborenen Staphylome zu den klinischen Seltenheiten zu gehören scheinen, vier andere hinzuzufügen, welche sich einmal dadurch auszeichnen, dass sie beiderseits auftreten, und ferner dadurch, dass sie sämmtlich eine unglückliche, ländliche Familie betreffen. Es ist mir leider nur möglich, die nackte Beobachtung zu geben, ohne die gewiss von hohem wissenschaftlichem Interesse erscheinende pathologisch-anatomische und mikroskopische Untersuchung hinzuzufügen, da bis dahin keine dringende Veranlassung vorlag, eines der staphylomatösen Augen zu enucleïren.

Die Eheleute A., von welchen der Mann 35 Jahre, die Frau 30 Jahre alt ist, die beide gesund sind und den Eindruck kräftiger, robuster Landleute machen, von durchaus ebenmässigem Körperbau, bringen mir am 9. Februar 1891 ihr erstgeborenes Kind, einen gesunden, kräftigen Knaben von 14 Tagen. Weder Vater noch Mutter sind jemals ernstlich krank gewesen, leiden weder an scrophulösen, noch sonst an constitutionellen Krankheiten, sind nicht mit einander in irgend einem Grade verwandt und erinnern sich nicht, in ihrer Verwandtschaft angeborene Blindheit zu kennen. Die Mutter insbesondere hat niemals Beschwerden mit Rücksicht auf den Genitalapparat gekannt und hat ohne Kunsthilfe ziemlich leicht geboren. Bald nach der Geburt haben die Eltern bei ihrem Kinde die Abnormität beider Augen beobachtet. Aber es hat niemals an denselben auch nur die geringste Schwellung, Absonderung oder Eiterung stattgefunden. Beide Augen des Kindes wären ihnen weiss und vorgewölbt erschienen. Bei dem weiteren Examen über die eventuellen Ursachen dieses Zustandes wurde auch die Frage erörtert, ob es wohl möglich sei, dass die Mutter sich während der Schwangerschaft versehen haben könne. Sie besässen nämlich ein Pferd, dessen eines Auge blind und den Augen des Kindes sehr ähnlich sei; die Mutter beschäftige sich viel mit dem Pferde, und so sei ihnen der Gedanke des Versehens, in welchem sie von ihrer Nachbarschaft bestärkt seien, gekommen. In Wirklichkeit hat das Pferd nach meinem eigenen Augenschein ein Auge mit totalem Leucom der Hornhaut. Beide Augen des Kindes zeigen totale grau-weissliche dichte Trübung der Hornhaut, der Uebergang der Sclera in die Hornhaut ist nicht begrenzt, Iris ist nicht zu sehen, vordere Kammer besteht nicht; Grösse der Augen ist nicht abweichend. Die Hornhäute erscheinen total sclerosirt, wie in Fällen parenchymatöser Keratitis, beiderseits mit sichtbarem kleinem, dünn überhäutetem Durchbruch und Einlagerung der Iris (Myiokephalon).

---

[1] v. GRAEFE's Archiv, Bd. XXX. [2] Centralbl. f. pr. Augenh. 1886, S. 225.

Bis zum Frühjahr 1897 sind den Eltern noch vier Kinder geboren, welche ich mit Ausnahme des zweiten jedes Mal kurze Zeit nach der Geburt gesehen hatte, deren Augen sich zur Zeit nur sehr unwesentlich von einander in ihren Zuständen unterscheiden.

Nachdem ich nun das vierte im 2. Lebensmonat gesehen, habe ich jetzt Gelegenheit genommen, dieselben nochmals der Reihe nach zu untersuchen.

1. Der erste Knabe, jetzt 6 Jahre alt, ist gesund und kräftig; seine Augen sind jetzt staphylomatös degenerirt, die früher noch flachen Hornhäute zeigen Buckel und blasenförmige Ectasien, und der Zustand charakterisirt sich als totales Narbenstaphylom. Er unterscheidet mit präciser Sicherheit Hell und Dunkel auf einige Meter.

2. Ein Mädchen, 5 Jahre alt, ist vollständig gesund, die Augen sind allseitig normal und zeigen an Grösse und Wölbung der Hornhaut keine Abnormität.

3. Ein Mädchen, geboren 26. September 1893. Rechts Staphyloma totale, die Grenzen der Hornhaut von der Sclera nicht differenzirt, nach innen und aussen je eine helle cystenartige Hervortreibung. Linker Bulbus kleiner mit cystenartigen Ectasien. Dies Kind findet mit Sicherheit auf den Boden geworfene weisse Stückchen Papier und sucht aus der Ferne ein weisses Tuch.

4. Ein Mädchen, geboren 11. Juni 1894. Beiderseits totales Staphylom; es sind einzelne kleine Perforationsstellen in der undurchsichtigen Hornhaut wahrnehmbar.

5. Ein Knabe, 2 Monate alt. Die Augen sind beiderseits noch nicht staphylomatös entartet, sondern zeigen total undurchsichtige weisslich-blaue Hornhäute, auf welchen man kleine Durchbruchstellen in Form des sogenannten Myiokephalon beobachten kann. Die Bulbi sind klein, ziemlich resistent, Sclera und Cornea ohne deutliche Abgrenzung. Sie erscheinen mikrophthalmisch.

Das traurige Geschick der unglücklichen Eltern, die noch dazu um ihre spätere Nachkommenschaft in tiefer Sorge leben, erweckt das grösste Mitleid und Bedauern. —

Nach der gewissenhaftesten Versicherung der Eltern haben während der Schwangerschaft der Frau keine Krankheiten stattgefunden; niemals hat bei den Kindern nach der Geburt eine Eiterung, Entzündung oder auch nur eine Schwellung der Augen bestanden, und ich selbst habe nirgends die Spuren abgelaufener, nach der Geburt bestandener Krankheiten gefunden. Es ist deshalb durchaus kein Zweifel, dass ein intrauterin verlaufener Krankheitsprocess entzündlichen und eitrigen Charakters der Hornhaut die Zerstörung derselben und die Entwicklung des Staphyloms zur Folge gehabt hat. In seinem Archiv für Ophthalmologie Bd. II hat bereits v. Graefe darauf hingewiesen und gewarnt, alle angeborenen Krankheiten schlechthin als

Entwicklungshemmungen zu betrachten, da ein grosser Theil der bekannten Augenübel während des Fötallebens vorkomme, und die als Hydrophthalmus congenitus, Cornea globosa u. s. w. beschriebenen Krankheiten in das Bereich der Pathologie des Fötus gehören. Auch MANZ (GRAEFE-SÄMISCH) in seiner Abhandlung über die Missbildungen des Auges giebt mit Entschiedenheit als Ursache angeborener Anomalien die Fötalkrankheiten der Augen an und stellt sogar für einzelne den traumatischen Ursprung als wahrscheinlich hin. Was aber die ätiologischen Momente für die Erkrankungen des Fötus nach dieser uns interessirenden Seite hin anbetrifft, so bleiben wir, abgesehen von dem beseitigten Standpunkte des Versehens der Schwangeren, abgesehen von der hereditären Syphilis, immer noch im Dunkeln. Es ist besonders in unsern vier angeführten Fällen jedes ursächliche Moment für die Erkrankung der Hornhäute beiderseits, welche wir uns bei den Krankheiten des Kindesalters zu erforschen uns bemühen, unklar, und es giebt keine Basis, auf welcher wir die Entwicklung solcher Erkrankungen in so frühzeitigen Perioden uns vorstellen können. Wohl mögen wir uns vorstellen, dass eine bereits intrauterin sich entwickelnde Blennorrhöe die Ursache der Hornhautzerstörung abgeben könnte, und FUCHS theilt einen dahin zielenden Fall mit von einem Kinde, welches bei der Geburt bereits eine Perforation beider Hornhäute in Folge von Blennorrhöe aufzeigte. In unseren Fällen fehlt jedoch jeder Anhaltspunkt für irgend einen derjenigen Factoren, welche für eine Erkrankung intrauteriner Natur maassgebend sein könnte, und wir stehen angesichts der viermal sich doppelseitig wiederholenden Erkrankung vor einem Räthsel, wenn wir uns nicht etwa zu der Annahme einer von KRÜCKOW aufgestellten Hypothese geneigt fühlen, welcher meint, dass es möglich sei, dass die Lidspalten sich früher als gewöhnlich öffneten, und der Einfluss der Amniosflüssigkeit, einer nicht ganz indifferenten Flüssigkeit, durch Reizung der Hornhaut ihre Entzündung herbeiführte.

Wir müssen uns doch bei diesen intrauterin sich entwickelnden Erkrankungen der Hornhaut ganz denselben oder doch ähnlichen Krankheitsverlauf und Entwicklungsgang zu einem Staphylom vorstellen, wie wir ihn so oft unter unsern Augen vor sich gehen sehen. Da finden wir bei einem durchgreifenden Substanzverlust der Hornhaut von einiger Flächenausdehnung nach einem Verschwärungsprocess, oder bei einer nekrotischen Zerstörung der Hornhaut, oder bei einem tiefgreifenden Ulcus serpens mit Perforation, dass trotz aller Sorgfalt der Entwicklung des Staphyloms nicht vorgebeugt werden kann. Wir setzen also immer eine Ulceration der Hornhaut voraus, es entsteht Prolapsus iridis und durch Uebernarbung des ständig gewordenen, blasig ausgedehnten Prolapsus iridis — ein Regenbogenhaut-Hornhautstaphylom.

Es würde hiernach ein wichtiger Gegenstand der Untersuchung sein, die Infectionskeime für den Verschwärungsprocess der Hornhaut in utero

aufzufinden und ihre Eingangspforten zu erforschen. Nach dieser Seite hin wäre es deshalb wohl angezeigt, Versuche mit Amniosflüssigkeit anzustellen, um ihren Einfluss und ihre Entzündung erregenden Eigenschaften kennen zu lernen.[1]

II. Ein Fall von intracornealer Retentionscyste bei einem Hühnchen.

Von Dr. **Ginsberg.**

Von intracorneal gelegenen Cysten sind bisher nur zwei Arten durch anatomische Untersuchung klargestellt worden. Das sind erstens jene, die durch Einschmelzung des Gewebes entstehen, aus Abscessen, deren Inhalt theilweise resorbirt wird (Alt[2]), zweitens, die häufigste Art, durch mangelhafte Heilung von Wunden entstandene. Die Störung des Heilungsvorganges wird bedingt durch Einklemmung anderer Theile (Iris, Linsenkapsel). Als Unterart können hier die Epithel-Implantations-Cysten angesehen werden, deren Bildung darauf zurückzuführen ist, dass Binde- oder Hornhautepithel (Treacher Collins[3]) oder Irispigmentepithel (Alt[4]) in die Wunde gelangt ist. Nach Alt[5] werden merkwürdigerweise Cilien, die im Hornhautgewebe stecken, in eine feste Narbe eingeschlossen, führen also nicht, wie in der Iris, zur Cystenbildung.

Die dritte Cystenart, aus präformirten Räumen hervorgegangene Retentionscysten, hat für eine anatomische Untersuchung bisher kein Material geliefert.

Daher ist der vorliegende Fall von Interesse, in welchem beide Hornhäute bei einem frisch aus dem Ei geschlüpften Hühnchen derart betroffen waren, dass die Entstehung einer sehr grossen Cyste gut zu verfolgen war.

An dem Thierchen, welches ich Herrn Geheimrath Hirschberg verdanke, war bis auf die beiden Corneae alles vollkommen normal; weder im übrigen Auge noch sonst im Körper zeigte sich eine Spur von Erkrankung oder mangelhafter Ausbildung.

Die rechte Hornhaut war etwa erbsengross vorgewölbt, nicht genau kugelig, dabei undurchsichtig grau; es wurde also der Anschein eines totalen Hornhautstaphyloms erweckt. Nach Aufschneiden des Bulbus zeigte sich,

[1] Während der Correctur dieser Arbeit gelange ich noch in den Besitz einer Dissertation von O. Pincus, welche 1887 aus der Klinik Jacobsohn's unter der Leitung von Vossius durch die Beschreibung eines neuen Falles sehr interessante mikroskopische Untersuchungen liefert und eingehend die Literatur behandelt. St.

[2] Compend. d. norm. u. path. Hist. d. Auges. S. 18.

[3] Ophth. Hosp. Reports. XIII. S. 41.

[4] Arch. f. Augenheilk. 1878. S. 317 und Comp. S. 37.

[5] Comp. S. 39.

dass dicht über der Iris, aber durch eine deutliche Spalte von ihr getrennt, eine graue, derbe Membran hinzog, die peripher in die vorgewölbte Partie überging und die ziemlich ebene Rückwand einer Höhle bildete, deren übrige Begrenzung der vorgewölbte Hornhauttheil, der stark verdünnt war, darstellte. Die Höhle war von einigen festen, grauen, feinen Fäden durchzogen, welche, an den Enden etwas verdickt, sich von der vorderen zur hinteren Wand ausspannten, besonders in den seitlichen Theilen.

Die linke Cornea war auch grau und undurchsichtig, aber von normaler Krümmung. Auf dem Durchschnitt fielen bei Lupenbetrachtung einige längliche Spalten auf; sonst war hier nichts besonderes zu constatiren.

Die genauere Untersuchung ergab nun sehr interessante Verhältnisse: Das Gewebe vor der Iris des rechten Auges ist Hornhautsubstanz, hinten von normaler Descemet'scher Haut mit Epithel überzogen. Die glockenähnlich aufgestülpte Vorwölbung besteht gleichfalls aus Hornhautsubstanz; dieser Theil entbehrt hinten einer continuirlichen zelligen Begrenzung und ist vorn mit dem sehr verdünnten Epithel bekleidet. Die Fäden sind Brücken von Cornealparenchym, welche continuirlich in die vorderen und hinteren Theile übergehen. Iris, Kammerwinkel, Pupille, kurz die ganze Vorderkammer ist vollkommen normal. Die Vorwölbung ist also bedingt durch eine im Hornhautparenchym entstandene Höhlenbildung, durch welche die vorderen Schichten vorgetrieben wurden, während die hinteren in ihrer Lage blieben. Dieser Process hat aber stellenweise auch die angrenzende Sclera in zwei Blätter gespalten, so dass nicht nur Cornea, sondern auch Sclera an der Begrenzung der Höhle betheiligt ist, und der Kammerwinkel resp. die Iriswurzel nicht überall dem Winkel zwischen der horizontalen und der vorgewölbten Wand entspricht, sondern an dem horizontalen Theil haftet (Fig. 1).

Die Höhle entbehrt einer continuirlichen Zellauskleidung. Die Hornhautlamellen sind eng aneinander gepresst, der regelmässige Verlauf gestört. Ab und zu ist der Innenfläche des in der normalen Lage gebliebenen Stückes geschichtetes, parallelfaseriges Bindegewebe mit reichlichen, länglichen Kernen aufgelagert, welches auch die Substanzbrücken eine Strecke weit überzieht. In dieser Rückwand finden sich viele blutführende Gefässe und, dicht neben der Mitte, ein Haufen epithelial gelagerter Zellen, welcher radiär in horizontaler Richtung allseitig Fortsätze ausschickt. Diese ganze Zellenmasse nimmt nur einen kleinen Bezirk ein. Die Elemente haben sehr grosse Aehnlichkeit mit Hornhautepithelien; peripher sind sie cubisch bis cylindrisch, dann folgen polygonale, in der Mitte platte Formen, die concentrisch geschichtet sind.

Im Centrum dieser Anhäufung finden sich in vielen Schnitten schlecht färbbare Zellen oder auch blasse, nicht färbbare Scheibchen oder Bläschen. Am äussersten Rand der Ausläufer sind die Zellen meist undeutlich begrenzt färben sich diffus, während der Kern den Farbstoff (Carmin, Hämatoxylin)

nicht deutlich annimmt. Hier hört die epitheliale Anordnung auf, es treten dazwischen längliche Kerne auf, die in allmählich sich im Hornhautgewebe verlierende Züge deutlicher platter Bindegewebszellen überzugehen scheinen.

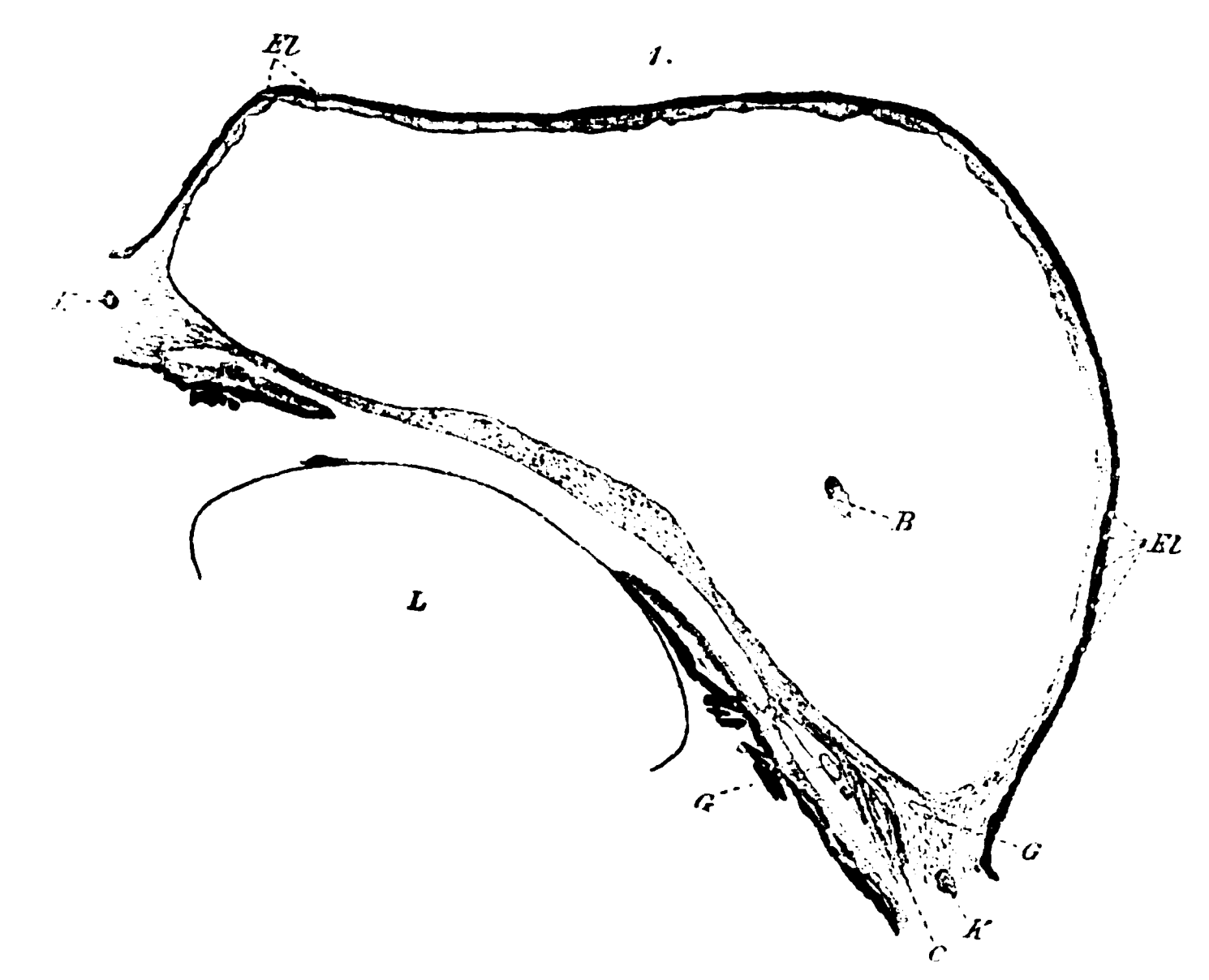


Fig. 1. Rechtes Auge. Vergr. ca. 20.
(Die Umrisse der Figuren wurden mit ABBÉ's Apparat gezeichnet.)
L Linse. *KK* Vorderende des Scleralknochens. *GG* Gefässe. *C* Ciliarmuskel. Darunter ist im Schnitt beim Präpariren eine Spalte entstanden. *B* Stückchen einer Hornhautbrücke. *El* Lücken im Epithel.

Nirgends besteht auch nur eine Andeutung von Zusammenhang mit dem Oberflächenepithel. Eine besondere Reaction des umgebenden Gewebes ist nicht ersichtlich.



Fig. 2. Linkes Auge. Vergr. ca. 20.

Das Hornhautepithel ist sehr verschmälert und von zahlreichen Hohlräumen und Spalten durchsetzt, die oft auf der Oberfläche ausmünden. In den Lücken liegen manchmal Zellreste, meist sind sie leer.

Die linke Cornea (Fig. 2) zeigt, besonders im hinteren Drittel, zahlreiche, meist nachweisbar mit einander communicirende Hohlräume von unregelmässig länglicher, meist annähernd spindelförmiger Form. Vielfach findet sich in denselben streckenweise ein epithelialer Belag von platten




Fig. 3. Einer der grösseren Hohlräume aus dem Schnitt Fig. 2 mit erweiterten Saftlücken in der Umgebung. Verg. ca. 300.

Zellen. Der Wand haften hier und da einkernige Leukocyten an. In der ganzen Hornhaut sind vielfach die Saftlücken deutlich erweitert (Fig. 3), der Verlauf der Lamellen ein ganz unregelmässiger. Gefässe finden sich hier nicht, ebenso wenig epitheliale Zellen oder Anzeichen von Entzündung.

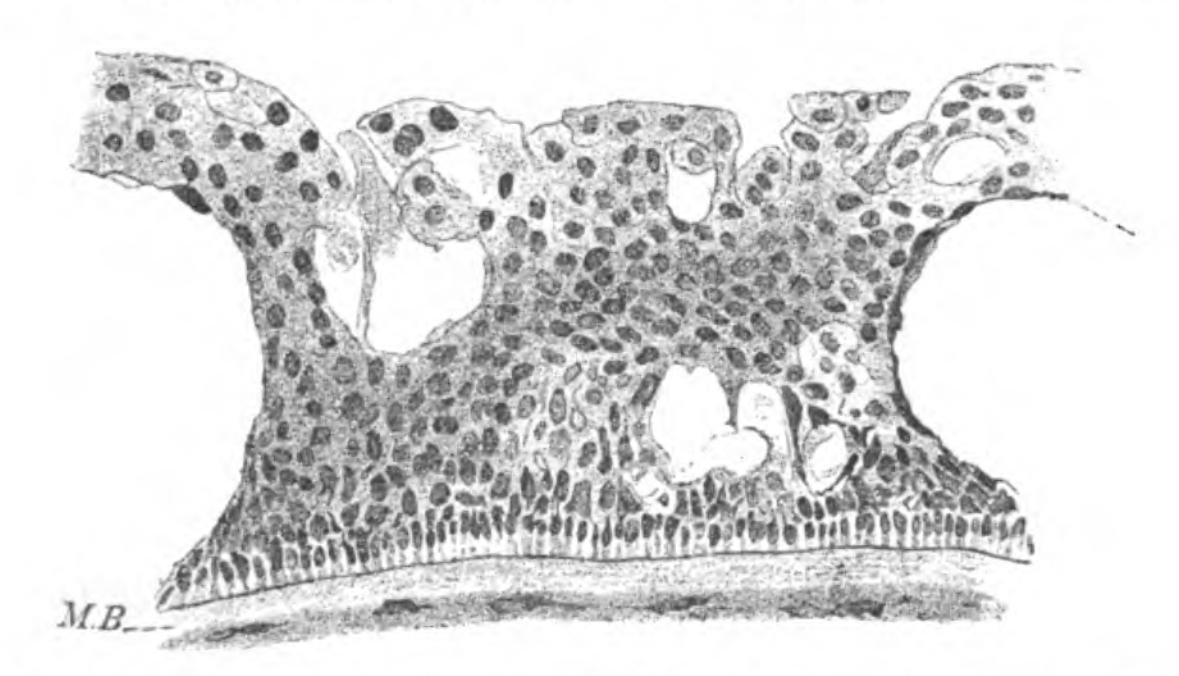


Fig. 4. Hornhautepithel vom linken Auge. Vergr. ca. 300.
M.B. Membr. Bowmani.
(Die zarten Lücken zwischen den Zellen treten vielfach in der reproducirten Abbildung nicht so deutlich hervor, wie im Präparat und in der Originalzeichnung.)

Das Hornhautepithel zeicht ähnliche Veränderungen wie im rechten Auge; da aber der Dickendurchmesser hier wenig verändert ist, so ist hier alles viel deutlicher (Fig. 4). Auf der intacten Bowman'schen Membran sitzen keulenförmige Zellen, durch deutliche Lücken von einander getrennt. Solche kleine Lücken fanden sich vielfach auch zwischen den polygonalen

Zellen der mittleren Schichten. Oft sieht man grössere Hohlräume, in denen schwach färbbare Epithelien liegen, manchmal sind nur noch ganz undeutliche Zellreste vorhanden. Die grössten Lücken (an beiden Enden der Fig. 4 sind die Hälften solcher grossen Höhlen dargestellt) sind leer, die begrenzende Zellenlage ganz platt. Meist sind die Ausmündungen der gewundenen Spalten auf der Oberfläche zu erkennen.

Die Vorderkammer ist auch in diesem Auge vollkommen normal.

Der Vorgang, der zur Entstehung der geschilderten Verhältnisse geführt hat, dürfte so zu denken sein: Durch behinderten Lymphabfluss ist es zum intraparenchymatösen Oedem — Erweiterung der Saftlücken — und zum interepithelialen Oedem der Cornea gekommen. Unter fortgesetzter Erweiterung der Saftlücken ist das Hornhautgewebe immer mehr geschwunden, so dass schliesslich die grosse Cyste des rechten Auges resultirte.

Eine Ursache für den behinderten Lymphabfluss konnte allerdings nicht gefunden werden. Die Bulbusgefässe, die Lider, die ganze Umgebung des Auges erschien ganz normal, ebenso wie die anderen Theile der Bulbi. Die Gefässe und epithelialen Zellhaufen rechts sind als secundär oder als Nebenbefund anzusehen, da sie sich in dem früheren Stadium, welches die linke Hornhaut darbietet, nicht finden. Ob die Zellen vom Oberflächenepithel abstammen oder von den mesodermalen Zellen der Substantia propria resp. der Membr. Descemeti, ist nicht zu entscheiden. Einerseits fehlt ein nachweisbarer Zusammenhang mit der Oberfläche; andererseits scheint es zwar, als ob die Enden der Ausläufer sich mit bindegewebigen Elementen vermischten, doch sind deutliche Uebergänge nicht vorhanden. Epitheliale Anordnung von Zellen beweist bekanntlich nichts für ihre Herkunft. Es sei hier nur an die interessanten Befunde von Dooremaal[1] nach Einbringung von Fremdkörpern in die Vorderkammer erinnert.

Aus erweiterten Saftlücken hervorgegangene cystoide Räume in einer menschlichen Cornea hat Wintersteiner[2] mikroskopisch beobachtet; es waren Gliomzellen in die Hornhaut eingedrungen. Was hier die Lymphstauung bewirkt hat, ist nicht mit Sicherheit anzugeben; der Autor selbst zählt die verschiedenen Möglichkeiten auf. Die Abbildung (Fig. 5, Taf. V) zeigt, dass es sich um dieselben Dinge handelt, wie im linken Auge des vorliegenden Falles.

Ueber die interepithelialen Räume unter normalen Verhältnissen und bei Lymphstauung, Oedem, ist durch die schönen Arbeiten von Leber,[3] Fuchs[4] und Arnold Klebs[5] alles Wesentliche bekannt. Die Verhältnisse unseres Falles bieten nichts Neues. Nur möchte ich noch bemerken, dass

[1] Arch. f. Ophth. XIX. 3. Vgl. Recklinghausen, Handb. d. allg. Pathol etc. S. 304.
[2] Arch. f. Augenheilk. XXXII. S. 170.
[3] Arch. f. Ophth. XXIV. 1. [4] Ibid. XXVII. 3.
[5] Ziegler's Beitr. z. pathol. Anat. XVII.

ich, in Uebereinstimmung mit Klebs, die regressive Veränderung der Epithelien, die sich durch das helle Aussehen u. s. w. kundgiebt (von Nuel als Hyalin bezeichnet), für secundär halte; primär ist die Erweiterung der Intercellularräume; denn wir finden diese, z. B. in der tiefsten Schicht, ohne andere als morphotische, durch den Druck bedingte Veränderungen der Zellen.

Möglicherweise ist der nur klinisch beobachtete Fall von Samelsohn[1] als Retentionscyste aufzufassen. Dagegen gehören die vier Beobachtungen von Cowell[2] wohl nicht hierher; zum Theil ist die Beschreibung zu wenig ausführlich, als dass man sich ein Urtheil bilden könnte, zum Theil bestanden gleichzeitig Blasen in der Haut der Extremitäten. Es handelt sich in diesen letzteren Fällen wohl um Exsudationsprocesse, die mit den Vorgängen, welche zur Bildung von Retentionscysten führen, ebensowenig etwas zu thun haben, wie die acuten, entzündlichen Blasenbildungen der Cornea.

III. Ein Fall von Scheingeschwulst im Augeninnern nach Cataractextraction.

Von Dr. Velhagen, Augenarzt in Chemnitz.

Eigenartige Gebilde, welche im Anschluss an Starextractionen im Augeninnern auftreten und eine Geschwulst vortäuschen, sind schon öfter beschrieben worden. Sie gehören jedoch sicherlich zu den seltensten, die Heilung störenden Zwischenfällen, und die Veröffentlichung diesbezüglicher Beobachtungen ist um so mehr gerechtfertigt, als ein fest umschriebenes Krankheitsbild darüber noch nicht gegeben werden konnte und die Ansichten der Autoren über die Natur dieser „Scheingeschwülste“ sehr von einander abweichen.

Genauere Krankengeschichten sind in der Literatur niedergelegt über 7 Fälle, und zwar von Knapp, Reuling, Groenouw, Haab und Lindemann.

Die Kranken waren 3 Männer und 4 Frauen im Alter von 45 bis 75 Jahren. Die Stare, welche operirt wurden, sind 2mal genannt überreif, 2mal nicht vollständig reif, 1mal reif; der sechste Star war eine Cataracta Morgagniana, der letzte endlich betraf ein Auge, welches wegen acuten Glaucomanfalles schon iridectomirt worden war.

Als Operationsmethoden wurden benutzt je 3mal der Limbus- bezw. Lappenschnitt und der periphere Linearschnitt, jedesmal mit nachfolgender Iridectomie.

Die Extraction verlief 4mal ohne Glaskörperverlust. Einmal wurde mit Pagenstecher'schem Löffel die Linse in unverletzter Kapsel mit geringem,

---

[1] Klin. Monatsbl. f. Augenheilk. 1872.

[2] Ophth. Hosp. Reports. VI.

ein anderes Mal mit mehr Glaskörperverlust geholt. Bei LINDEMANN's mit Glaucom complicirtem Fall wurde die Linse ohne Glaskörperverlust mit der Schlinge geholt, und die zurückgebliebenen Linsenreste durch Streichen mit der Lidkante, soweit dies möglich, entfernt.

Fünfmal war bis zum Auftreten der fraglichen Gebilde im Augeninnern der Heilverlauf normal. Bei dem KNAPP'schen Kranken, der ausserdem auf beiden Augen congenital amblyopisch war, traten sehr bald nach der Operation Glaskörperblutungen auf. Der REULING'sche endlich, der 3 Tage post extractionem Finger zählen konnte, bekam in Folge einer intercurrenten Krankheit Delirien und starb nach 3 Wochen, nachdem er sich häufig den Verband gewaltsam abgerissen hatte.

Die Zeit nach der Operation, um welche von den Beobachtern die Scheingeschwülste zuerst bemerkt wurden, schwankte zwischen 2 und 12 Wochen.

Dieselben machten immer den Eindruck von soliden Tumoren, welche bei der Spiegeluntersuchung bald nur erbsengross erschienen, bald den grössten Theil des Bulbusinnern ausfüllten. Ihre Oberfläche sah meist gelbröthlich oder marmorirt aus, sie war niemals glatt, sondern knollig oder gekerbt. Einmal wurden Netzhautgefässe auf ihr verlaufend gesehen.

Der Sitz der Tumoren war immer in dem vordersten Abschnitt des Augapfels, so dass man sie oft schon bei seitlicher Beleuchtung mit dem Convexglas sehen konnte. HAAB beobachtete in einem Auge zu gleicher Zeit ihrer zwei, KNAPP sogar drei. Aeusserlich traten meist keine Reizerscheinungen auf. Ophthalmoskopisch fand GROENOUW bei seinen zwei Kranken alte Choroidalveränderungen, sonst war der Augenhintergrund immer normal, soweit er erkannt werden konnte. Dagegen waren stets mehr oder weniger zarte Glaskörpertrübungen nachweisbar. Die Tension der betreffenden Augäpfel war niemals erhöht, sondern immer herabgesetzt.

Bei 5 Kranken konnte meist zu Anfang ein schnelles Wachsthum der Geschwulst constatirt werden, welchem dann eine mehr oder weniger langsame Abnahme nachfolgte. Bis zum vollständigen Verschwinden wurden 2 bis 7 Wochen gebraucht.

KNAPP stellte in seinem Falle die Diagnose auf melanotisches Sarcom, und enucleïrte den Bulbus. — Der REULING'sche Kranke starb, wie schon erwähnt, nach 3 Wochen. Die anderen 5 Bulbi erholten sich vollständig. Der Visus, der bei einzelnen durch das Auftreten der Geschwulst überhaupt nicht beeinträchtigt war, erreichte bei allen eine genügende Höhe. Die Glaskörpertrübungen verschwanden jedoch niemals vollständig.

KNAPP fand bei der Section des enucleïrten Auges, welches zuletzt bei starker Verkleinerung eine Tension von T_{-2} angenommen hatte und total amaurotisch geworden war, an Stelle des vermutheten Sarcoms: Ablösung des Ciliarkörpers und vorderen Abschnittes der Aderhaut von der Sclera; ausserdem eine auffallende Verdickung der letzteren, seiner Meinung

nach die Folge einer plastischen Scleritis, mit der er auch die Choroidalablösung in Zusammenhang bringt. Der Glaskörper war wässerig.

Reuling constatirte bei normal gebliebenem Glaskörper eine Exsudatschicht zwischen Ader- und Lederhaut im ganzen Umfange, die durch die Druckschwankungen im Augeninnern nach der Operation sich gebildet haben solle.

Groenouw glaubt, dass seine beiden Scheingeschwülste ebenfalls Choroidalablösungen gewesen seien. Zum Zustandekommen derselben sei ausser der durch die Operation gesetzten Druckschwankung noch eine sonstige Erkrankung der Choroidea erforderlich.

Haab nimmt an, dass es sich in seinen Fällen um Cystenbildungen in der Peripherie der Retina gehandelt habe.

Lindemann endlich glaubt, dass durch das Einführen der Schlinge zum Zwecke der Hinausbeförderung der Linse Corticalistheilchen in die Tiefe gebracht seien. Die Scheingeschwulst in seinem Fall sei deshalb nichts anderes als gequollene Linsenmasse. Zur Unterstützung dieser Ansicht führt er an, dass die Geschwulst während der Periode ihrer Verkleinerung wie „angenagt" ausgesehen habe. Er glaubt sich sogar zu der Annahme berechtigt, dass die von den anderen Autoren beobachteten Scheingeschwülste sämmtlich auf Quellung von Linsentheilchen beruhten.

Die Krankheitsgeschichte des Falles, welcher als achter den soeben beschriebenen angereiht werden kann, ist kurz folgende: Der 76jährige Herr X. in Chemnitz ist rechts seit 6 Jahren „blind", links seit einigen Monaten sehschwach. Links besteht Cat. progred., S $^1/_{10}$, ophth. soweit erkennbar normal. Rechts Cataracta Morgagniana in typischer Form: milchweisse flüssige Corticalis mit braunrothem, vollständig beweglichem Kern. In der vorderen Linsenkapsel einige kleine Trübungen. S = quantitative Lichtempfindung. Sonst nichts Bemerkenswerthes.

Die am 1./VII. 1896 mittelst niedrigem Lappenschnitt, Iridectomie nach oben und Verletzung der Linsenkapsel durch das Cystitom vollzogene Extraction verlief ohne jeden Zwischenfall. Das Pupillargebiet kam vollkommen schwarz zum Vorschein, Glaskörper trat nicht aus, die Cornea fiel nach erfolgter Entbindung des Stares zusammen. — Die Heilungsperiode zog sich dadurch sehr in die Länge, dass die Vorderkammer sich erst nach 3 Wochen herstellte, während der Bulbus, abgesehen von einer kleinen circumscripten Injection oben, immer reizlos blieb. Nur bestand geringe Streifenkeratitis.

Am 20./VII. war V mit Correction = $^2/_{15}$. Ophth. sah man in den vordersten Partien des Glaskörpers einzelne zarte flottirende Trübungen. Von der Linsenkapsel war kaum etwas zu sehen, von Cat. secund. keine Spur. Der Fundus war deutlich und in allen Theilen normal. Tension = T_n. Deshalb Entlassung aus der Anstalt.

26./VII.: Das Auge ist bei fest vernarbter Operationswunde absolut reizlos. V beträgt $^{2}/_{10}$, das Gesichtsfeld ist für Handbewegungen frei. Aber es findet sich bei der Durchleuchtung des Augeninnern nasalwärts eine Geschwulst, welche fast bis zur Fixationslinie in den Glaskörper hineinragt. Sie nimmt ihren Ursprung von der vordersten Bulbuswandung, so nahe nach der Pupillargegend zu, dass man ihre vordere Grenze mit dem Spiegel nicht mehr feststellen kann. Bei der Durchleuchtung erscheint ihre Oberfläche gleichmässig schwarz, ausgenommen bei einer gewissen Richtung der einfallenden Strahlen, wo das Ganze ein unbestimmt röthliches Aussehen annimmt. — Blutgefässe sind auf der Neubildung nicht zu sehen. Man kann die vordersten Theile derselben übrigens auch bequem bei seitlicher Beleuchtung mit dem Convexglas erkennen. Die Oberfläche hat dann eine hellere Färbung und erscheint mit unregelmässigen seichten Einkerbungen versehen.

Der Augenhintergrund zeigt keinerlei pathologische Veränderungen. Die Tension ist $= T_{-1}$. Therapeutisch wird nichts unternommen.

Am 30./VII. zeigt sich die Hervorragung um die Hälfte verkleinert.

Am 9./VIII. kann man nur noch bei Beleuchtung der äussersten Peripherie des Augeninnern nasal eine kleine Wulstung constatiren. Die in dieser Gegend erkennbaren Retinal- und Choroidalpartien sind durchaus frei von Pigment- oder anderen entzündlichen Veränderungen.

Am 15./VIII. ist alles verschwunden. Die anfangs constatirten Glaskörpertrübungen sind jedoch noch zu sehen. Die Tension ist $= T_n$; V mit $+ 11{,}0\,D = {}^{2}/_{10}$; mit $+ 16{,}0\,D$ wird kleinste Schrift gelesen. Das Gesichtsfeld ist frei.

Nach Jahresfrist ist noch derselbe Status.

Eine sichere Entscheidung, welcher Natur die soeben beschriebene Scheingeschwulst gewesen, hätte natürlich nur die Section des Auges geben können.

Die Erklärungen, welche die anderen Beobachter für ihre Fälle heranziehen, passen jedenfalls für den vorliegenden nicht. Eine Retinalablösung oder Cyste oder eine Choroidalablösung kann ohne weiteres ausgeschlossen werden, weil die Netz- und Aderhaut nicht so nahe an die Pupille herangehen, wie der Tumor sass. Ebenso wenig kann an gequollene Linsenreste gedacht werden, da die Corticalis dünnflüssig war und sich bei der Operation ohne Glaskörperverlust vollständig entleerte.

Die beste Erklärung für den vorliegenden Fall scheint mir gefunden zu werden auf Grund der von R. Greef bei Punction des Kammerwassers festgestellten Veränderungen am Epithel des Corp. ciliare. Liess derselbe beim Kaninchen den Inhalt der vorderen Augenkammer abfliessen, so fand er bei den nach verschieden langer Zeit enucleïrten Bulbis unter dem Epithelüberzug des Strahlenkranzes in seinen vorderen Partien, mitunter

inclusive, mitunter exclusive der Basalmembran ziemlich grosse, oft schon makroskopisch sichtbare Blasen, deren Inhalt das neue Kammerwasser bildete. Die Blasen entstanden theils schon nach 10 Minuten, wurden aber auch noch lange Zeit nach Wiederherstellung der Vorderkammer gefunden. Sie platzten nach sehr verschieden langem Bestand, und die Heilung trat meist ein durch Wiederanlegen des Epithels. Während also bei langsamer Absonderung des Kammerwassers aus den Gefässschlingen der Fortsätze das Epithel stark genug ist, es durchsickern zu lassen, schliesst Greef aus seinen Befunden, wird dasselbe abgehoben, sobald die Secretion eine stürmischere wird.

Es ist nun wohl mehr als wahrscheinlich, dass sich derartige Blasen auch unter dem Epithel des Corp. ciliare nach Staroperationen bilden, besonders wenn die Vorderkammer sehr lange Zeit zur Wiederherstellung braucht.

Die hierauf gegründete Annahme, dass die Scheingeschwulst bei unserem Kranken nichts Anderes als eine solche Blase gewesen ist, wird noch unterstützt durch die beiden anderen an dem Auge zugleich beobachteten Abnormitäten, welche auch auf eine Functionsbehinderung des Corp. ciliare hinweisen, nämlich die zarten Glaskörpertrübungen und die herabgesetzte Spannung des Bulbus.

Zum Schluss möchte ich der Meinung Ausdruck verleihen, dass auf diese Art und Weise auch die meisten der anfangs beschriebenen Fälle viel ungezwungener erklärt werden können, als es von den betreffenden Beobachter versucht worden ist.

Literatur:

1. Knapp, Die intraocularen Geschwülste. Karlsruhe 1868.

2. Reuling, Ablösung der Choroidea in Folge von Cataractoperation mit Glaskörperverlust. Arch. f. Augenheilk. 1869.

3. Groenouw, Zwei Fälle von Aderhautablösung (scheinbarem Choroidealtumor) nach Cataractoperation mit spontaner Heilung. Arch. f. Augenheilk. 1889.

4. Haab, Ueber Scheingeschwülste im Augeninnern. Beitr. z. Augenheilk. Bd. I.

5. Lindemann, Ein Beitrag zum Kapitel Scheingeschwülste im Augeninnern. Beitr. z. Augenheilk. 1892. Bd. IV.

6. Greef, Befund am Corpus ciliare nach Punction der vorderen Kammer. Arch. f. Augenheilk. Bd. XXVIII. 2.

Journal-Uebersicht.

I. Recueil d'ophtalmologie. 1897. März.

1) **De la scrofule oculaire et de ses relations avec la syphilis héréditaire,** par Dr. Galezowski.

Verf. ist der Ansicht, dass es eine Augenscrophulose nicht giebt und dass all die Augenleiden, die wir scrophulöse nennen, nur Erscheinungsformen tardiver hereditärer Lues in der zweiten oder dritten Generation darstellen, und zwar in vielen Fällen complicirt durch Tuberculose. Eine scrophulöse Bindehaut- und Hornhautentzündung giebt es nach Verf.'s Ansicht überhaupt nicht. Liegt hereditäre Lues nicht vor, so sind diese Augenleiden der Ausdruck einer lymphatischen Constitution (das dürfte, wenn Verf. die Identität von Tuberculose und Scrophulose leugnet, dasselbe sein wie Scrophulose!). Verf. sah die besten Erfolge bei den „scrophulösen" Augenleiden unter localer und allgemeiner Quecksilberbehandlung, bezw. bei jenen lymphatischen Formen, die er zu den herpetischen Erkrankungen rechnet, von antiherpetischer (?) Therapie.

---

2) **Mélanose hypertrophique de la conjonctive des deux paupières; blepharoplastie de la paupière inférieure; remplacement de la conjonctive mélanique par la muqueuse de la bouche et de la lèvre et par la peau de la paupière,** par Dr. Joseph Talko. (Suite et fin.)

Es folgen **Sitzungsberichte** und **Referate.**

April.

1) **Des accidents oculaires provoqués par l'influenza et par son microbe,** par Dr. Galezowski.

---

2) **Épithélioma ancien et étendu de la face (angle externe de l'oeil), traité et guéri par des applications de bleu de méthylène,** par Dr. C. Mazet (Marseille).

Gewisse Hautkrebse des Gesichts zeichnen sich durch ihre relative Gutartigkeit aus, und Verf. räth auf Grund der von ihm gemachten Erfahrungen in solchen Fällen, nicht sogleich mit dem Messer vorzugehen, da selbst in alten Fällen, wo das Epitheliom eine ziemliche Ausdehnung erreicht hat, noch mit unblutigen Mitteln ein voller Erfolg erzielt werden kann, wie ein kürzlich beobachteter Fall, den er mittheilt, beweist. Eine Frau von 45 Jahren litt schon seit 9 Jahren an einem langsam zunehmenden Epitheliom in der Nähe des äusseren Augenwinkels. Da die Patientin messerscheu war, wendete Verf., nachdem sich andere Medicationen als nutzlos erwiesen hatten, Waschungen mit einer Lösung von Methylenblau 1 : 10 auf gleiche Theile Glycerin und Alkohol und daran sich anschliessende Aetzungen mit Chromsäure 1 : 5 an. Später wurden nur die Waschungen mit Methylenblau vorgenommen. Diese Behandlung, die im Anfang zweimal die Woche, später seltener vorgenommen wurde, erstreckte sich auf $2^1/_2$ Monate, nach welcher Zeit an Stelle des Krebses, der übrigens nicht sehr in die Tiefe gegriffen und auch die benachbarten Lymphdrüsen nicht inficirt hatte, eine glatte, verschiebliche, nur leicht geröthete, sonst aber normal

aussehende Hautpartie sich vorfand. Nach weiteren 2 Monaten, zur Zeit der Publication des Falles, war keine Veränderung in diesem Befund eingetreten.

3) **De la kératite sclérosante**, par Dr. Germaix (Alger).

Es folgen **Sitzungsberichte** und **Referate**.

Mai.

1) **Contribution à la théorie du strabisme**, par Dr. Charles Kunn, médecin oculiste à Vienne.

2) **Ophtalmie sympathique et galvanocautère**, par Dr. A. Trousseau.

Verf. warnt vor der Anwendung des Galvanocauters, wenn die Gefahr des Ausbruches sympathischer Ophthalmie vorhanden ist. In zwei Fällen, die Verf. beobachtete, und in einem dritten, seiner Zeit von Kalt mitgetheilten Fall brach sympathische Ophthalmie aus kurz nach der Abbrennung von Irisvorfällen mittelst des Galvanocauters. Die Causis ist demnach nicht im Stande, eine drohende sympathische Erkrankung des zweiten Auges zu verhüten, sondern sie scheint vielmehr eine Gelegenheitsursache darzustellen für den Ausbruch der ersten Reizerscheinungen auf dem sympathisirten Auge.

3) **De la conjonctivite infectieuse d'origine animale**, par Dr. Justin Dominique (Haiti).

Es folgen **Sitzungsberichte** und **Referate**.

Juni.

1) **Sur le développement artificiel du moignon après l'énucleation**, par Dr. A. Bourgeois.

Um für das Tragen eines künstlichen Auges nach der Enucleation dieselben günstigen Verhältnisse zu schaffen, wie sie bestehen, wenn unter der Prothese sich noch ein phthisischer Stumpf befindet, hat Verf. in zwei Fällen kugelförmige Knäuel von schwarzem Seidenfaden in die Wundhöhle eingelegt und einheilen lassen. Die Enucleation wurde dabei etwas modificirt, indem zunächst die geraden Augenmuskel vor der Durchschneidung ihrer Insertion mit Fäden fixirt wurden. Nach der Entfernung des Bulbus und der nöthigen Blutstillung zog der Assistent die Fadenschlingen an, wodurch die Wundhöhle gut zugängig gemacht wurde, so dass der Seidenknäuel richtig eingelegt werden konnte. Ausserdem brauchte Verf. die Vorsicht, den Sehnerven und die Ciliarnerven möglichst entfernt vom Bulbus durchzuschneiden, damit die Enden der Nerven nicht etwa durch Contact mit dem Knäuel gereizt würden. Nach Einlegung des Knäuels wurde sodann der Bindehautsack darüber mit Suturen geschlossen. Mit dem Einlegen der Prothese wurde einen vollen Monat gewartet. Der kosmetische Erfolg war in beiden Fällen ausgezeichnet, auch wurde der Fremdkörper in der Augenhöhle in den 6 Monaten, die bis zu dieser Veröffentlichung verstrichen, ohne irgendwelche Störung vertragen.

2) **Sur une atrophie particulière des nerfs optiques provoquée par une altération des vaisseaux lymphatiques**, par Dr. Galezowski.

3) **L'iritis suite des petites blessures (corps étrangers) de la cornée,** par Dr. A. Antonelli (Paris).

Es folgen **Sitzungsberichte** und **Referate.**

Juli.

1) **Examen microscopique des sécrétions conjonctivales au point de vue clinique,** par Dr. Angiéras (Laval).

2) **De la greffe conjonctivale dans les ulcères torpides et rebelles de la cornée,** par Dr. C. Mazet (Marseille).

3) **De la superiorité incontestable des cataplasmes sur les compresses en thérapeutique oculaire,** par Dr. H. Sureau.

Verf. empfiehlt auf Grund zahlreicher eigener Erfahrungen bei entzündlichen Augenleiden, zur Verminderung der Schmerzen und Vermehrung der Phagocytose statt der zur Zeit allgemein üblichen Umschläge mit warmen Lösungen antiseptischer Mittel die alten, früher überall beliebten Breiumschläge, die viel nachhaltiger wirken, da sie die Wärme länger halten. Den Forderungen der modernen Asepsis kann man dabei ausserdem genügen, indem man die Cataplasmen steril herstellt, bezw. mit antiseptischen Lösungen mischt.

4) **L'huile brute de pétrole dans le traitement de la diphtérie oculaire,** par Dr. Vian (Toulon).

Es folgen **Sitzungsberichte** und **Referate.**

August.

1) **Des kératites parenchymateuses sympathiques et réflexes et de leur traitement,** par Dr. Galezowski.

Es giebt Fälle von Keratit. diffusa, bei denen Syphilis absolut nicht nachgewiesen werden kann, und Verf. glaubt, dass es sich bei ihnen um die Folgen einer Reizung des Trigeminus oder Sympathicus handelt. Die so bedingte diffuse Hornhautentzündung tritt in zwei Formen auf, und zwar als sympathische und als reflectorische diffuse Keratitis. Die erstere ist ziemlich selten und entsteht durch Uebertragung der Reizung eines Auges auf das andere, die andere ist häufiger und kommt besonders häufig vor bei Leuten mit cariösen Zähnen. Die sympathische Form gleicht in ihrem klinischen Bild der gewöhnlichen specifischen Keratitis und ist oft mit Iritis complicirt, die reflectorische Form weicht von ihr insofern ab, als mehr die oberflächlichen Schichten des Hornhautparenchyms ergriffen sind und auch das Epithel in Form von Abhebungen sich an dem Krankheitsprocess betheiligt.

2) **Fusion stéréoscopique des couleurs au point de vue clinique,** par Dr. Angiéras (Laval).

3) **Opération des fistules anciennes et de grande dimension du sac lacrymal,** par Dr. A. Puech (Bordeaux).

4) **Des solutions concentrées de permanganate de potasse dans le traitement de l'ophtalmie purulente chez le nouveau-né et chez l'adulte,** par Dr. Vian (Toulon).

Es folgen **Sitzungsberichte** und **Referate.**

September.

1) **Cas de paralysie oculomotrice récidivante,** par Dr. Streminski (Vilna).

2) **Un cas d'ulcère infectieux de la cornée,** par Dr. Georges Valois (Moulins).

3) **Ulcère rongeant superficiel de la cornée d'origine palustre déterminé par une plaie opératoire,** par Dr. Henri Bentejac (Marseille).

4) **Du tatouage des taies de la cornée pour corriger la vue,** par Dr. Adam Langie (Cracovic).

Es folgen **Referate.** Ancke.

II. Revue générale d'ophtalmologie. 1897. Januar.

Enthält nur **Referate.**

Februar.

1) **La sensibilité de l'oeil aux rayons X,** par Dor.

Brandt in Halle hatte, von der Ansicht ausgehend, dass es die Linse sei, welche die X-Strahlen so absorbire, dass wir sie nicht sehen können, Versuche mit einem Mädchen angestellt, welche ein normales und ein aphakisches Auge aufwies, und dabei gefunden, dass das Auge ohne Linse die X-Strahlen percipirte, während das normale Auge für dieselben blind war. Auch aus Amerika sind Nachrichten gekommen, dass Blinde, die noch im Stande waren, hell oder dunkel zu unterscheiden, die Röntgen-Strahlen percipirt hätten. Verf. hat nun diese Versuche wiederholt. Zunächst wurde der Kopf einer auf beiden Augen staroperirten Dame in eine Schachtel, deren Wände für X-Strahlen durchlässig waren, gesteckt und mit Röntgen-Strahlen bestrahlt. In einem zweiten Fall wurde eine Dame untersucht, die auf einem Auge staroperirt war, während das andere Auge reife Cataract aufwies. Immer war das Resultat das gleiche, insofern vorgehaltene metallene Gegenstände als solche nicht erkannt, ihr Schatten aber bemerkt wurde. Das Gleiche wurde constatirt bei einer Anzahl blinder Kinder, die noch hell von dunkel unterscheiden konnten. Uebrigens wurde noch experimentell festgestellt, dass eine durchsichtige Linse und eine undurchsichtige (durch Kochen undurchsichtig gemachte) Linse dieselbe fast vollkommene Durchlässigkeit für Röntgen-Strahlen zeigten. Dor erklärt die Behauptung von Brandt für eine „wissenschaftliche Ente“, der man die Flügel beschneiden müsse.

2) **Une observation de persistance de la vision binoculaire dans un cas d'amblyopie monoculaire hystérique,** par Dr. Louis Dor fils.

Verf. beobachtete bei einem hysterischen Mädchen eine monoculäre (linksseitige) Amblyopie mit centralem Scotom und Mikropsie, welche bei binoculärem Sehen verschwand, wie der Versuch mit dem Stereoskop bewies. Wirkliche

Simulation war sicher auszuschliessen. Als Pat., auf den Widerspruch in ihren Angaben aufmerksam gemacht, selbst mit dem Stereoskop Uebungen anstellte, verlor sich die Amblyopie auf dem linken Auge, dafür trat eine leichte Amblyopie auf dem rechten Auge ein, und was das Auffallendste war, die Pat. verlor die Fähigkeit, binoculär zu sehen. Verf. ist der Ansicht, dass es sich hier, wie überhaupt bei vielen hysterischen Erscheinungen, um „unbewusste Simulation" handle.

Es folgen **Referate.**

März.

1) **De l'influence de l'innervation et de la circulation sur la résorption du sang dans le corps vitré**, par Dr. Alfred Gatti, oculiste de la Poliambulance de Ferrare.

Verf. injicirte unter aseptischen Cautelen in den Glaskörper beider Augen von 24 Kaninchen dieselbe Quantität Blut ($^1/_{15}$ ccm). Dann machte er auf der einen Seite die Unterbindung der Carotis oder die Durchschneidung des Halssympathicus oder beides gleichzeitig, während auf der andern Seite Circulation und Innervation ungestört blieben. Die Kaninchen wurden nun nach einiger Zeit getödtet, nie jedoch vor dem 9. Tage, und der klinische Verlauf als auch die unmittelbar nach der Tödtung vorgenommene Autopsie liessen deutlich erkennen, dass die Veränderungen des injicirten Blutes und des Glaskörpers beträchtlicher waren auf der Seite mit gestörter Circulation oder Innervation, am beträchtlichsten aber in den Fällen, wo beide Operationen vorgenommen worden waren. — Verf. glaubt aus diesen Versuchen den Schluss ziehen zu dürfen, dass das Blut- und Nervensystem nicht allein einen Einfluss ausübt, wie schon nachgewiesen wurde, auf die Absonderung der intraocularen Flüssigkeiten, sondern auch auf die Resorption von Flüssigkeiten im Augeninnern. Es bliebe noch übrig, zu prüfen, ob und in welchem Maasse die eventuellen physikalisch-chemischen Veränderungen der abgesonderten intraocularen Flüssigkeiten, wie sie nach Störung der Circulation und Innervation eintreten, zu den hier beobachteten Vorgängen beitragen können.

Es folgen **Referate.**

April.

Enthält nur **Referate.**

Mai.

1) **Le traitement chirurgical et le prognostic de l'oedème de la papille dans les affections centrales circonscrites**, par Prof. Arnold Angelucci (Palerme).

Verf. hat in vier Fällen von Stauungspapille, die bedingt war in einem Fall durch einen apoplektischen Herd im Grosshirn, in zwei Fällen durch Herde im Kleinhirn, und im vierten Fall durch einen Kleinhirntumor, versucht, durch operatives Angreifen der Krankheitsursache die Sehstörung zu beheben. In allen vier Fällen ging die Stauungspapille nach der Operation, die entweder radical war (Exstirpation des Herdes) oder palliativ (Trepanirung), zurück, und die Sehkraft hob sich dementsprechend. Diese Besserung hielt sich und nahm noch zu in dem radical operirten Fall auf dem einen Auge, wo die Neuritis noch nicht zu weit vorgeschritten war, während auf dem anderen Auge die Besserung nur vorübergehend war. Nach der palliativen Operation nimmt die Sehkraft

zunächst zu, sinkt aber dann allmählich immer mehr und mehr, so dass es scheint, dass nur die Radicaloperation die schliessliche Atrophie aufhalten kann. Besteht noch Lichtperception, so kann nach der Operation die Sehkraft sich heben bis zur Wahrnehmung von Gegenständen, ist aber auch die Lichtperception verloren, so ist ein operativer Eingriff quoad visum aussichtslos.

---

2) **Des altérations cornéennes dans la diphtérie de l'oeil et du traitement local par le sérum (étude expérimentale),** par Dr. Henri Coppez (Bruxelles).

Verf. ist der Ansicht, dass die Nekrose der Hornhaut bei Bindehautdiphtherie nicht bedingt ist durch die Compression der pericornealen Gefässe, er glaubt auch nicht wie Sourdille, dass die Streptokokken und Staphylokokken, welche neben dem Löffler'schen Bacillus fast immer gefunden werden, die Hornhautaffection verschulden, sondern er behauptet auf Grund einschlägiger Thierversuche, dass das Toxin der Diphtherie eine schwere Ernährungsstörung der Hornhaut erzeuge, die schliesslich zu totaler Nekrose führe. Bringt man einem Kaninchen ein wenig Toxin in die Hornhaut (indem man entweder in die Hornhaut bezw. unter die Bindehaut injicirt, oder nach vorhergegangener Läsion dieser Gebilde einfach in den Bindehautsack instillirt), so entsteht binnen Kurzem eine diffuse Trübung der ganzen Hornhaut, wie sie der bei Diphtherie beobachteten Tuberculose vorauszugehen pflegt. — Bei der Annahme, dass lediglich das Diphtherietoxin die Nekrose der Hornhaut verschulde, lag der Gedanke nahe, zu versuchen, ob durch locale bezw. allgemeine Anwendung des Antitoxins dieser fatale Ausgang vermieden werden könne. Und in der That, als Verf. einem Kaninchen Heilserum unter die Bindehaut spritzte und gleichzeitig die Hornhaut cauterisirte, konnte er am nächsten Tag Toxin subconjunctival injiciren, ohne dass ein locales Krankheitssymptom auftrat, wenn auch das Thier in Folge der ungenügenden Antitoxinmenge im Allgemeinen erkrankte und zu Grunde ging. Weiterhin injicirte Verf. reines Toxin unter die Bindehaut von zwei Kaninchen mit gleichzeitiger Cauterisation der Hornhaut, und spritzte sodann dem einen subconjunctival, dem anderen in der Bauchgegend Heilserum ein. Das eine Kaninchen reagirte local gar nicht, das andere bekam eine Bindehautentzündung mit mässiger Hornhautaffection. Und dass wirklich das Heilserum als Antitoxin wirkt — nicht bloss als Serum, welches die Gewebe auswäscht und das Toxin verdünnt, bewies ein Controlversuch, in welchem statt Heilserum nur physiologisches Serum benutzt wurde und bei dem die gefürchtete Hornhauttrübung schon am nächsten Tage sich einstellte.

Es folgen **Referate.**

Juni.

Enthält nur **Sitzungsberichte.**

Juli.

Enthält nur **Referate.**

August.

1) **Complications oculaires de la maladie de Pavy.** Contribution à la pathogenèse de cette affection. Par Dr. Ostwald.

Verf. beobachtete in einem Falle von cyklischer Albuminurie Netzhautblutungen und in einem zweiten Falle Netzhautentzündung, die von der Wandung

eines grösseren Netzhautgefässes ausging. Er schliesst daraus, dass bei der Pathogenese der cyklischen Albuminurie Erkrankungen der Gefässwandungen eine hervorragende Rolle spielen, die in vielen Fällen, wenn nicht in allen, der Nierenaffection vorausgehen. Die Gefässerkrankung ist eine Folge der fehlerhaften Ausscheidung (Oxalurie u. s. f.) und die Ursache dafür, dass die Nierengefässe Eiweiss austreten lassen, besonders unter geeigneten hydrostatischen Verhältnissen (aufrechte Körperhaltung).

Es folgen **Referate.**

September.

Enthält nur **Referate.** Ancke.

III. The Ophthalmic Review. 1897. Januar.

1) **Conical astigmatism, and staphylomata of the sclerotic as a cause of astigmatism,** by Rayner D. Batten.

Verf. findet, dass viele Fälle von Astigmatismus ursprünglich auf eine circumscripte Erweichung oder Staphylombildung der lateralen Scleralpartie zurückzuführen sind, bei welchen die Hornhautabflachung erst secundär und zwar mit der schwächsten Krümmung in der Richtung nach der erweichten Lederhautregion hin erfolgt sei. Bei conischer Verkrümmung der Hornhaut könne man immer in der unmittelbaren Nachbarschaft der Cornea ein Scleralstaphylom nachweisen. (?) Zwei Fälle von acuter Entwickelung erwähnt Verf. Der eine betraf eine Scleraverletzung, der andere die Nachwehen einer circumscripten Episcleritis.

2) **A new method of mounting ophthalmic specimens,** by Priestley Smith.

Verf. empfiehlt zur Conservirung von frischen Augenpräparaten, die eventuell zur baldigen Demonstration benutzt werden sollen, die 10 % Formalinlösung, und beschreibt ein sehr brauchbares, von den Messrs. Osler in Birmingham angefertigtes Glasgefäss, in welchem die Präparate leicht suspendirt werden können.

Es folgen ein **Gesellschaftsbericht** und **Referate.**

Februar.

1) **A case of sympathetic inflammation of the eye following enucleation for subconjunctival rupture of the sclerotic,** by E. Donaldson.

Der Fall ist bemerkenswerth einmal dadurch, dass ein ohne penetrirende Wunde schwer verletzter Bulbus Ausgangspunkt einer sympathischen Ophthalmie war, und diese erst am 27. Tage nach der Enucleation, 47 Tage nach dem Trauma, einsetzte. Ferner zeichnete sich die sympathische Entzündung durch ihren langen, über mehr als 5 Jahre sich erstreckenden Verlauf aus, welcher abwechselnd Reiz- und Ruhezustände zeigte. Intercurrent trat eine catarrhalische Entzündung hervor, welche in dem kranken Auge ungewöhnlich schwere und bedrohliche Erscheinungen hervorrief.

Es folgen **Referate** und ein **Gesellschaftsbericht.**

März.

Enthält nur **Referate** und **Gesellschaftsberichte.**

Aus den Referaten:

On certain apparently organic tumours of the orbit, which disappear under medical treatment, by S. Snell (Sheffield). (Lancet. 1897. Jan. 23.)

Verf. beschreibt den Krankheitsfall einer 40jähr. Frau, welche die typischen Zeichen eines soliden Orbitaltumors darbot, welcher in der äusseren Partie der Augenhöhle deutlich fühlbar war und sich über den Bulbus hinweg nach der inneren Seite hin erstreckte. Das klinische Bild erinnerte durchaus an ein Sarcomgewächs. Auf Jodkali verschwand der Tumor vollständig. Nichtsdestoweniger verwahrt sich Verf. in Uebereinstimmung mit Panas gegen die Auffassung, als müsse deshalb die Geschwulst durchaus syphilitischen Ursprungs sein.

April.

1) **Congenital double abducens and right-sided facial paralysis**, by W. B. Warrington.

Bei dem 16jähr. Pat., dem ältesten von drei gesunden Kindern, zeigt sich neben den beiden Mm. externi der Facialis der rechten Seite, aber nur in seinem oberen Aste, gelähmt. Der Orbicularis palpebrarum war, wie die gesammte untere Gesichtsmuskulatur, frei geblieben.

---

2) **A case of loss of conjugate movement of the eyes to either side; almost complete recovery**, by A. H. Thompson.

Verf. beschreibt eine acute Lähmung der conjugirten Bewegungen bei einem bisher völlig gesunden 55jähr. Manne ohne weitere Störungen des Centralnervensystems. Das Convergenzvermögen war intact geblieben. In etwa einem Vierteljahr war unter Jodkaligebrauch eine nahezu vollständige Genesung eingetreten. Verf. citirt drei ähnliche Fälle von Wernicke, Bleuler und Millikin, von denen namentlich der Letztere einen ganz gleichen beschrieben hat, und verlegt den Sitz dieser Läsion in die Region oberhalb der Kerne, an den Punkt, wo die Fasern der rechten Hirnhemisphäre mit denen der linken sich auf dem Wege zu den Kernen oder Centren in der Brücke kreuzen, also nach Gowers in der Gegend der Vierhügel.

---

3) **Case of optic neuritis after perforating wound of the eyeball**, by Cecil E. Shaw.

Verf. sah bei einem 8jähr. Knaben nach einer perforirenden Augapfelverletzung mit Irisvorfall Netzhautablösung und Sehnervenentzündung eintreten, welch letztere er auch mikroskopisch nach der Enucleation nachweisen konnte.

Es folgen **Referate** und ein **Gesellschaftsbericht.**

Mai.

1) **Diphtheritic conjunctivitis**, by Myles Standish.

Verf. urgirt die Nothwendigkeit einer frühzeitigen bacteriologischen Diagnose bei allen rapide fortschreitenden Infiltrationszuständen der Hornhaut, auch ohne dass eine nennenswerthe Bindehautentzündung mitspielt. Er hat wiederholt den Klebs-Loeffler'schen Bacillus nachweisen können und durch Seruminjectionen

dann die drohende Gefahr beseitigt. Er beschreibt erstens einen Fall von typischer diphtherischer Conjunctivitis, und zweitens den instructiven Verlauf einer äusserst schweren und rapide zunehmenden Hornhautinfiltration bei einem 27jähr. Dienstmädchen, bei welchem ursprünglich nichts ferner lag, als die Vermuthung einer diphtheritischen Affection. Drei weitere ähnliche Fälle erwähnt er, um folgende Thesen zu rechtfertigen: 1. In allen Fällen purulenter Conjunctivitis soll die Diagnose sich nicht auf die klinische Erscheinung, sondern auf den bacteriologischen Befund stützen. 2. Die diphtheritische Bindehautentzündung kann partiell und circumscript auftreten, ohne die ganze Bindehaut zu ergreifen. 3. Hornhautgeschwüre mit äusserst rapid fortschreitender Nekrose des Gewebes können durch den Diphtheriebacillus erzeugt sein. 4. Die Antitoxintherapie beeinflusst sowohl die Bindehaut- wie die Hornhautaffection in günstiger Weise.

Es folgen **Referate** und ein **Gesellschaftsbericht.**

Juni.

1) **The ophthalmometer as a guide in subjectiv optometry,** by George J. Bull.

Der corneale Astigmatismus, wie er allein durch das Ophthalmometer bestimmt wird, steht zu dem „intraocularen" Astigmatismus der hinteren Hornhautfläche, der vorderen und hinteren Linsenfläche in ziemlich constanten Beziehungen. Daher gestattet die ophthalmometrische Messung in den meisten Fällen ohne Weiteres einen tieferen Rückschluss auf den Gesammtastigmatismus. Verf. hält diese Messung für zuverlässiger, als die Skiaskopie und andere objective Methoden. Worauf Verf. bei seinem Loblied auf das Javal-Schiötz'sche Instrument besonderen Werth legt, und was seiner Meinung nach noch nicht genügend gewürdigt wird, ist, dass nicht so sehr der Grad des Astigmatismus, wie namentlich die Lage des schwächstbrechenden Meridians bestimmt werden kann. Natürlich hält auch er die Ophthalmometrie nur für ein Mittel, die subjective Messung zu erleichtern, nicht sie zu ersetzen.

Es folgen **Referate** und ein **Gesellschaftsbericht.** Peltesohn.

IV. The American Journal of Ophthalmology. 1897. Januar.

1) **Case of quinine amaurosis; observations extending over 10 years,** by Henry Dickson Bruns.

Pat. war ein 3jähr. Kind, als es im Verlaufe eines remittirenden Fiebers in Folge Chininverabreichungen per rectum erblindete. Während der nächsten 10 Jahre konnte stets dasselbe ophthalmoskopische Bild der blauweissen atrophischen Papille mit schmalen Arterien beobachtet werden. Das Sehvermögen aber hob sich sehr bald und hielt sich auf normaler Höhe. Eine ähnliche Beobachtung betraf einen 15—16jährigen, wegen gelben Fiebers mit Chinin behandelten jungen Mann, der auch bei total atrophisch aussehenden Sehnerven eine volle Sehschärfe zeigte.

2) **A case of epithelioma of the dura mater and brain,** by Adolf Alt.

Die klinischen Symptome bei dem 64jährigen Pat. waren: rechtsseitige Facialislähmung, Exophthalmus, Miosis und fortgeschrittene Opticusatrophie.

Das Epitheliom, dessen mikroskopische Bestandtheile Verf. durch photographische Bilder illustrirt, reichte in die Spitze der Orbita durch die Fissura sphenoidalis hinein und bildete dort einen kleinerbsengrossen Appendix. Der Opticus war total atrophirt. Auch die vorderen Partien des Bulbus zeigten Zeichen chronischer Entzündung.

---

3) **Quinine amblyopie,** by S. C. Ayres.

Schliesst sich vollkommen den Ausführungen des ersten Artikels an. Es handelte sich um ein 7jähriges Kind, das in 3 Tagen 104 Gran Chinin erhalten hatte.

---

4) **Illumination of the Javal astigmometer,** by L. R. Culbertson.

Es folgen **Gesellschaftsberichte.**

Februar.

1) **Is there extra-crystalline accommodation?** By Chas. H. Beard.

Verf. betrachtet die Vorgänge am Auge, welche neben der eigentlichen Linsenaccommodation, indirect zur Accommodation beitragen oder dieselbe auch allein, wie bei der Aphakie, ersetzen. Er meint die Mitarbeit der Lider, die Krümmungsveränderungen der Cornea, die Elasticitätsveränderungen der Augenwand unter der Einwirkung der äusseren Muskulatur, das Spiel der Pupille, und versteigt sich sogar zu der Vermuthung, dass die Retina selber nicht ganz inactiv bei der Accommodation sein mag.

---

2) **Is there a layer of pigment epithelium cells between the choroid and retina?** By Adolf Alt.

Im Gegensatz zu den Untersuchungen G. Lindsay Johnson's, welcher in Knapp's Archiv („Observations on the Macula lutea") die Behauptung aufstellt, dass die sog. Kerne der hexagonalen Zellen von diesen unabhängige sphärische Kugelkörperchen seien, welche in einer besonderen gelatinösen Schicht liegen, hält Verf. auf Grund seiner Nachprüfungen an der alten Auffassung fest, wonach zwischen Ader- und Netzhaut die Pigmentepithelschicht in ihren hexagonalen Zellen selbst je einen Kern enthält, der also ein Bestandtheil derselben ist und kein separates Organ darstellt.

---

3) **Two cases of atrophy of the optic nerves after typhus abdominalis, one due to a debilitated condition, the other to meningitis. — A case of synchisis scintillans with normal visual acuity. — Lack of orbital fat, congenital microphthalmus, persistent pupillary membrane and foetal tissue in the vitreous body,** by Adolf Alt.

März.

1) **A case of paralysis of the superior oblique in nephritis,** by Howard F. Hansell, Philadelphia.

Die isolirte Trochlearislähmung, welche meist auf einen syphilitischen Ursprung zurückgeführt wird, wenn nicht Trauma, Rheumatismus, Diabetes, Tabes u. s. w. vorliegt, wird bisweilen, wie unter Anderen Knies gezeigt hat, auch durch nephritische Veränderungen bedingt. Verf. beschreibt einen solchen Fall bei einem 34jährigen Pat., bei welchem vermuthlich durch eine Exsudation oder Hämorrhagie in die Trochlearisscheide in Folge Bright'scher Krankheit die Lähmung erfolgte.

---

2) **Report of two cases of scopolamine poisoning,** by L. R. Culbertson, Zanesville, Ohio.

Wenige Tropfen einer $^1/_4{}^0/_0$ Scopolaminlösung in den Bindehautsack geträufelt, riefen das eine Mal bei einer 28jährigen, das andere Mal bei einer 34jährigen Dame in kürzester Frist (innerhalb einer Stunde) vorübergehende Intoxicationserscheinungen hervor: Trockenheit des Mundes, geröthetes Gesicht, 50 Pulsschläge in der Minute, Respiration 15; keine Hallucinationen.

---

3) **Detachment of choroid and retina by concussion,** by S. D. Risley, Philadelphia.

Die Erschütterung, welche „vermuthlich" die Ursache der Netzhaut- und Aderhautablösung war, erfolgte auf einer Entenjagd, als eine Flinte sich in nächster Nähe der betreffenden Kopfhälfte entlud.

---

4) **Another case of tumour of the palpebral (accessory) lachrymal gland, including some remarks on tumors of the orbital lachrymal gland,** by Adolf Alt.

Zu dem im Band X des Journals veröffentlichten seltenen Fall von Adenocarcinom der accessorischen Thränendrüse beschreibt jetzt Verf. ein Pendant. Auch hier war lediglich, im Gegensatz zu den nicht so sehr seltenen Geschwülsten der orbitalen Thränendrüse, nur der palpebrale Theil von einem Adenom ergriffen. Es betraf einen 29jährigen Schwarzen, der längere Zeit an einem Hornhautgeschwür, aber unabhängig davon, gelitten hatte. Mikroskopisch war das Adenom aus tubulären Drüsen dreifacher Struktur zusammengesetzt, erstens Resten des normalen Drüsengewebes, zweitens soliden Tubulis ohne centrales Lumen, und drittens solchen mit sehr weiter centraler, bisweilen cystenähnlicher Aushöhlung. Mikrophotogramme veranschaulichen den Bau der Geschwulst.

---

5) **A case of chloroma,** by Adolf Alt and S. C. Ayres.

In der ganzen Literatur existiren nur 17 Fälle von Chlorom. Die Verff. beschreiben einen weiteren Fall, welcher die Orbita betraf. Nach Ziegler ist Chloroma ein Rundzellensarcom, sehr zellenreich, charakterisirt durch eine hellgrüne oder schmutzig braungrüne Farbe, welches vom Schädelperiost entspringt. Nach Huber und Chiari ist die farbige Substanz in kleinen, innerhalb der Zellen vorkommenden Fettkügelchen enthalten. Dieser Beschreibung entsprach auch das Präparat der Verff.; nur dass noch die Flüssigkeit, in welcher das Präparat suspendirt war, ausser den zahlreichen Fettkügelchen oktoëdrische Krystalle verschiedener Grösse aus oxalsaurem Kalk enthielt. Pat. war ein 7jähriger Knabe, der in ganz kurzer Zeit nach dem Auftreten des Exophthalmus an einer Blutung aus dem rechten Auge zu Grunde ging, nachdem schon 3 Tage vorher das Blut den Charakter der lymphatischen Leukämie angenommen hatte. Es waren aber lediglich die Lymphdrüsen im Nacken vergrössert.

Es folgen **Referate, Auszüge** und **Gesellschaftsberichte.**

April.

1) **Papilloid growth on the bulbar conjunctiva,** by Swan M. Burnett.

Verf. beschreibt ein kleines, ca. 1 cm im Durchmesser messendes Papillom der Augapfelbindehaut im oberen äusseren Quadranten bei einer 10jährigen Negerin, wie es ähnlich von Hirschberg, Magnus und Weeks beschrieben worden ist.

---

2) **Ethmoidal disease. — Its ophthalmological symptoms**, by Thos. R. Pooley.

Verf. wendet sich gegen die Behauptungen von Fuchs, dass die Krankheiten des Ethmoidal- und Sphenoidal-Sinus die seltensten aller Affectionen der Nasennebenhöhlen darstellen und sich fast immer intra vitam der Diagnose entziehen. Er hat sie nicht so selten gesehen und auch mit einiger Sicherheit erkannt.[1] Die häufigste Ursache dieser Erkrankungen ist die Retention des Secrets, und die Erscheinungen dieselben, wie bei einer Retentionscyste. Auch Exostosen, Osteombildung, fibröse, myxomatöse, polypöse, sarcomatöse, knorpelartige, adenoide und carcinöse Neubildungen sind es, die secundär die Augenhöhle beeinflussen. Die Behandlung ist in allen Fällen eine operative, um die mechanischen Stauungsverhältnisse zu beseitigen.

---

3) **A new lamp for skiascopy**, by B. E. Fryer.

---

4) **Acute glaucoma associated with large polypus. Removal of the polypus and relief of the glaucomatous symptoms**, by S. C. Ayres.

Die Exstirpation des Nasenpolypen beseitigte bei dem 55jährigen Pat. die glaucomatöse Disposition für mehrere Jahre und half gegen das acute Glaucom unmittelbar.

---

5) **A case of scirrhotic carcinoma of the orbital lachrymal gland**, by J. Ellis Jennings and Adolf Alt.

Die 45jähr. Patientin beobachtete das Wachsthum ihrer Geschwulst, bezw. die dadurch bedingte Vortreibung des Bulbus nicht weniger als 12 Jahre lang, bevor die Exstirpation wegen der durch sie verursachten Beschwerden nothwendig wurde. Die mikroskopische Untersuchung (Alt) ergab einen „Scirrhus", der von der Thränendrüse ausgegangen war.

---

6) **Haemorrhagic glaucoma**, by Adolf Alt.

Verf. beschreibt die mikroskopischen Details bei einem Falle von sog. hämorrhagischem Glaucom, wo Netzhautblutungen secundär zu einem Glaucom geführt hatten. Die vorderen Partien des Bulbus zeigten die typischen Veränderungen bei Glaucom; daneben war aber auch die Peripherie der Netzhaut erheblich verändert und zeigte cystoide Degeneration, vielleicht an Stelle früherer Blutungen. Im hinteren Abschnitt waren, abgesehen von den Hämorrhagien in die Netzhaut und ihren Folgezuständen, am auffallendsten die Maculagegend und die Nachbarschaft zu beiden Seiten der Papille verändert. Hier war die Netzhaut bedeutend dicker und mit zahllosen, verschieden gestalteten Hohlräumen von wechselnder Grösse ausgefüllt, welche theils leer waren, theils feinste fibrinöse Fäden und einzelne degenerirte Fettzellen, theils bloss Blutkörperchen enthielten. Sie waren durch das Stützgewebe der Retina von einander getrennt und reichten von der Nervenfaserschicht bis zur äusseren Körnerschicht. Die Blutgefässe zeigten meist Thrombosen und thrombophlebitische Zustände in den grösseren Stämmen und eine sehr merkwürdige Pigmentdegeneration der kleineren Gefässwände. Ganze Zonen der letzteren waren in bald frei liegende, bald in Zellen eingeschlossene Pigmentkörnchen verwandelt. Die Arterien zeigten den Beginn einer Endoarteriitis.

---

[1] Ich auch. H.

Mai.

1) **The value of weak lenses in moderate errors of refraction**, by Albert E. Bulson.

2) **A case of oculomotor paralysis with scotoma of visual field**, by Geo. E. Bellows.

Die temporale Gesichtsfeldeinschränkung auf der Seite des gelähmten Auges legte die topographische Diagnose sehr nahe. Es handelte sich bei der 36jähr. Patientin wahrscheinlich um eine gummöse Neubildung zwischen dem Chiasma und der Spitze der Orbita, welche zugleich auf den Opticus temporal und den Oculomotoriusstamm einen Druck ausübte. Heilung erfolgte prompt bei antisyphilitischer Behandlung.

3) **Astigmatism**, by Dudley S. Reynolds.

Eine statistische Zusammenstellung von 4686 Refractionsmessungen unter Homatropingebrauch. Es fanden sich darunter 1404 astigmatische Augen. Einzelheiten hier aufzuführen, würde uns zu weit führen.

4) **A case illustrating the efficacy of subconjunctival injections**, by Frank C. Todd.

Auffallend günstige Wirkung einer Kochsalzinjection bei einer bereits mehrere Tage fortschreitenden Hypopyonkeratitis. Ein Fall von Keratoiritis zeigte dagegen gar keine Beeinflussung durch die Einspritzungen.

5) **A case of nocturnal epileptiform convulsions relieved by controlling a spasm of accommodation.**

Ein 10jähriger Knabe, welcher seit Kurzem allnächtlich an Convulsionen epileptischen Charakters litt, zeigte bei der Augenuntersuchung einen deutlichen Accommodationskrampf. Nach den ersten Atropineinträufelungen besserte sich der Zustand mit einem Schlage und kehrte bis auf Weiteres nicht wieder.

Juni.

1) **Blepharoplasty**, by Chas. H. Beard (Chicago).

In des Verf.'s Heimath werden die Lidtransplantationen am häufigsten wegen Entropium und Trichiasis nach Trachom gemacht. In zweiter Reihe kommt das Ectropium in Folge von Verbrennung, Geschwürsbildung und Trauma. In letzter Linie erst die Lidbildung nach Geschwulstoperationen. Zur Implantation in den gespaltenen Lidrand verwendet er nie mehr Hautlappen, sondern entnimmt sie stets der Schleimhaut. Von den drei Arten der stiellosen Lappen, wie sie von Reverdin bezw. Thiersch und Wolfe angegeben werden, zieht er für die Blepharoplastik die Wolfe'schen am meisten vor und schneidet sie aus der Innenseite der Oberarmhaut, deren Dicke gerade geeignet sei. Nur, wo bei ausgedehnter Zerstörung der Lider grosse Lappen gebildet werden müssen und in der Nachbarschaft reichliches Material dazu vorhanden ist, wählt er gestielte Lappen.

2) **Ophthalmological testimony in a medico-legal case**, by L. R. Culbertson.

Behandelt eine Unfallsentschädigung, die nur auf Grund des Augenbefundes entschieden werden konnte.

3) **Some observations upon the irritating effects of the natural gas upon trachoma,** by John J. Kyle.

Verf. hat die Beobachtung gemacht, dass in allen Fällen von hartnäckiger Bindehautentzündung, die jedweder Behandlung zu trotzen schienen, die Eliminirung der Gasbeleuchtung in den Wohn- und Schlafräumen in kurzer Zeit eine deutliche Besserung zur Folge hatte. Andererseits constatirte er häufig, dass sonst gesunde Augen, wenn im Schlafzimmer einige Zeit Gas brannte, am nächsten Morgen beim Erwachen geschwollen und geröthet waren, als indirecte Folge der localen Irritation der Nase und des Rachens. Sobald electrisches Licht eingeführt wurde, hörten diese Erscheinungen mit einem Schlage auf. Mehrere Collegen bestätigten in der Discussion diese Beobachtung.

---

4) **Skin-grafting for malignancy of the orbit and entropion,** by Flavel B. Tiffany (Kansas City).

Verf. kommt nachdrücklich auf die von ihm schon vor 15 Jahren veröffentlichte und seitdem vielfach wiederholte Beobachtung zurück, dass die Implantation von Hautläppchen auf die geschwürige Oberfläche von bösartigen Geschwülsten, wie z. B. dem Epitheliom, einen therapeutisch heilsamen Einfluss übt. Sein erster Fall, den er seiner Zeit beschrieb, betraf ein Carcinom, dessen Wachsthum durch die Excision beider Lider und vollständige Ausräumung der Orbita und Ausbrennen ihrer Wunde nicht coupirt werden konnte, bis die Einpflanzung von Hautlappen aus der Brust auf die granulirenden Wundflächen des Augenhöhlenperiosts den Process langsam zum Stillstand brachte. Der Mann lebt heute noch, nach 14 Jahren, in voller Gesundheit. Auch in jedem der späteren Fälle erreichte er dadurch eine dauernde Heilung. Verf. stellt sich vor, dass die gesunden Zellen über die Krebszellen den Sieg davontragen und sie in gutartige verwandeln. Ebenso hat er bei Verbrennungen und Phlegmonen der Lider durch verhältnissmässig grosse Lappen ($1^1/_2 : 2''$) gute Erfolge erzielt.

---

5) **A case of mental depression apparently due to a gratuated tenotomy; and the use and limitation of prisms,** by W. H. Baker.

Verf. warnt vor der Polypragmasie der sog. graduirten Tenotomien bei Heterophorie.[1] Während man bei der Abtrennung der Muskelinsertion, wie bei der Schieloperation, den Effect sozusagen mit Sicherheit voraussehen kann, habe man es bei jenem Verfahren gar nicht in der Hand, wie der Heilungsprocess sich vollziehen wird. Bisweilen beliebt es dem Muskel durch Narbenbildung statt lockerer, noch fester an den Bulbus sich zu fixiren. Verf. hält die partielle Tenotomie für ein Ultimum refugium, wenn alle anderen Methoden erschöpft sind. Verf. sah bei einem Studenten, dem wegen dynamischer Convergenz beide Interni gelockert worden waren, in Folge der dadurch noch gesteigerten Beschwerden Melancholie entstehen, die erst zur Besserung neigte, als die Augen, voll corrigirt, ihre Beschwerden einigermaassen verloren. Peltesohn.

Vermischtes.

Axenfeld ist Berlin's Nachfolger in Rostock geworden, Greef Burchardt's in Berlin.

---

[1] Es ist Zeit. H.

Bibliographie.

1) A piece of steel in the ciliary body located by means of Roentgen's X-rays, by Prof. G. E. de Schweinitz, Philadelphia. Verf. berichtet über einen Fall, bei dem ein Stahlstückchen in der oberen Region des Ciliarkörpers festsass. Da der Sitz des Fremdkörpers zunächst nicht genügend genau zu bestimmen war, blieben zwei Magnetextractionsversuche resultatlos. Erst als der Sitz durch eine Röntgen-Aufnahme sicher festgestellt war, gelang es leicht, mit dem Magneten das Stahlstück zu entfernen. Die Sehkraft hob sich auf $^6/_{12}$. Eine Bestimmung des Sitzes mit dem Sideroskop ist offenbar nicht versucht worden. Sie würde mit der Sicherheit, dass Eisen im Auge ist, wohl auch genügende Anhaltspunkte ergeben haben. Der Fall zeigt, dass, wenn der Fremdkörper genügend nach vorn sitzt, eine Röntgen-Aufnahme mit Vortheil anzuwenden ist. Spiro.

2) Ueber Fehlen der Pupillarreaction bei vorhandener Lichtempfindung, von Dr. Josef Brixa in Innsbruck. (Wiener klin. Wochenschr. 1897. Nr. 36.) Ein 30jähr. Mann erlitt bei einer Rauferei eine Verletzung des linken Auges. Nach aussen und unten vom inneren Augenwinkel war ein Fremdkörper (Nuss eines Pfeifenrohres sammt einem Stücke des Mundstückes) in die Orbita gedrungen und hatte Exophthalmus und Stauungspapille hervorgerufen; Lichtempfindung in 30 cm. Gleich am Tage nach der Extraction des Fremdkörpers und Behebung des Exophthalmus wurden Finger gezählt; trotzdem war weder directe noch consensuelle Pupillarreaction vom linken Auge aus zu erhalten. Bei einer 13 Monate später vorgenommenen Untersuchung wurde Sehnervenatrophie constatirt; eine directe Reaction war nicht zu erzielen; nur eine träge consensuelle Reaction war bemerkbar. Verf. glaubt, dass es sich um eine beträchtliche Zerrung des Opticus, möglicherweise um eine Fractur der Orbitalwandung gehandelt hat, die sich vielleicht bis in den Canalis opticus fortsetzte, oder aber ein Hämatom bedingte, das den Sehnerven comprimirte; als Folgezustand trat Stauungspapille im Sehnerven ein. Er ist weiter der Meinung, dass der Fall sehr für das getrennte Vorkommen von Pupillen- und Sehfasern im Opticus, und nebenbei dafür spräche, dass die ersteren nicht bloss mit dem Netzhautcentrum in Verbindung stehen. Weiter bietet der Fall das Besondere dar, dass die Pupillarfasern sich gegen die Zerrung des Opticus und die anderen mit der Verletzung verbundenen Schädlichkeiten weniger widerstandsfähig, als die Sehfasern erwiesen. Schenkl.

3) L'electrolyse dans le décollement de la retine, par Dr. Clavellier. (Languedoc médico-chirurgical. 1897. Mai.) Verf. theilt vier Fälle von Netzhautablösung mit, welche mit ziemlich gutem Erfolg electrolytisch behandelt wurden. Verf. räth, immer nur den positiven Pol zu benutzen, den Strom nicht stärker als 5 Milliampère zu nehmen und nicht länger als 60 Secunden einwirken zu lassen. Unter Beobachtung dieser Regeln wird man nie Schaden anrichten und am cocaïnisirten Auge keinen Schmerz erregen. Mit dem electrolytischen Verfahren sollen andere Behandlungsmethoden Hand in Hand gehen (Bettruhe, Schmierkur, Pilocarpin). Die electrolytische Nadel soll möglichst in die Mitte der Ablösung eingesenkt werden. Man soll die Procedur, gleichviel ob der Erfolg der Operation gut oder schlecht ist, nur einmal wiederholen. Das Verfahren ist auch noch in den Fällen wirksam, die mit Zerreissung der Netzhaut einhergehen. Ist die Macula in die Ablösung einbezogen, so hat man höchstens in ganz frischen Fällen einige Aussicht auf Erfolg. Ueberhaupt soll man nur Fälle angreifen, die nicht älter als 2 Monate sind. Ancke.

4) Nature du glaucome. Explication de l'action curative de l'iridectomie, par Dr. Ch. Abadie. (Progr. méd. 1897. Nr. 22.) Nach Verf.'s Ansicht kann das Glaucom, eine Krankheit, die charakterisirt ist durch passagere Erscheinungen, nicht bedingt sein durch bleibende anatomische Veränderungen, wie solche verschiedener Art als Grundursache angenommen wurden. Denn den permanenten anatomischen Läsionen müssten permanente Störungen entsprechen. Das Kommen und Gehen dieser Störungen beweist, dass hier nervöse Einflüsse die Hauptrolle spielen; die neueren Forschungen haben nun nachgewiesen, dass nicht der Trigeminus der trophische Nerv des Auges ist, sondern der Sympathicus, der zusammen mit dem Trigeminus verläuft und schliesslich mit den Ciliarnerven in das Auge tritt. Eine vorübergehende Störung in diesen trophischen Fasern erzeugt das acute Glaucom und zwar dadurch, dass die vaso-dilatatorischen Fasern übermässig gereizt werden. Die Erhöhung des intraocularen Druckes resultirt aus der grösseren Füllung der Blutgefässe und vielleicht auch aus einer gewissen Hypersecretion der Augenflüssigkeit, die secundär eintritt. Nach den Untersuchungen von Franck wissen wir aber ferner, dass die vaso-dilatatorischen Fasern des Auges und die pupillenerweiternden Nerven denselben Ursprung und denselben Verlauf haben, und so ist es nicht wunderbar, dass das Glaucom mit Pupillenerweiterung einhergeht. Ein weiterer Beweis für die Richtigkeit der Annahme, dass das Glaucom durch die Erweiterung der Augenblutgefässe bedingt ist, ist das Verhalten der Mydriatica und Miotica. Die Mydriatica, mit denen wir Glaucom erzeugen können, die Miotica, die die Intensität der einzelnen Anfälle zu vermindern vermögen, sind gleichzeitig gefässerweiternde, bezw. gefässverengernde Mittel. Die Theorie Abadie findet auch eine einfache Erklärung der Heilwirkung der Iridectomie. Die trophischen Fasern gehen nämlich durch einen Nervenplexus hindurch, der in der mittleren Partie der Iris gelagert ist und in dem eine Anzahl Fasern des Ciliarnerven endigen. Wirkt ein Reiz auf die Vasodilatatoren, so muss er durch diesen Plexus hindurch. Schneidet man den Plexus durch, so kann der Reiz nicht bis zu den Nervenendigungen gelangen, und die Wirkung bleibt aus. Bei der Iridectomie wirkt also nicht das Herausschneiden eines Stückes der Iris, sondern die Durchschneidung der nervösen Gebilde. So kommt es, dass die Operation wirkungslos bleibt, wenn man nur den Sphincter ausschneidet oder den Ciliarrand der Iris, weil man eben dabei den zwischen beiden in der Mitte liegenden Plexus nicht trifft, und so kommt es andererseits, dass man vollkommen zum Ziel kommt, wenn man Spincter und Ciliarrand der Iris stehen lässt und nur die mittlere Partie excidirt. Die Breite des excidirten Irisstückes ist gleichgültig, eine einfache Durchschneidung der Iris in ihrer ganzen Breite würde auch genügen. Auch die Lage des Schnittes in der Sclera ist belanglos. Der Sclero-cornealschnitt ohne Irisexcision giebt keinen dauernden Erfolg, und umgekehrt, selbst wenn man den Schnitt ganz in die Hornhaut verlegt, so hat das nichts zu sagen, wenn nur die Irisexcision richtig ausgeführt worden ist. — Das chronische Glaucom ist scheinbar ganz anderer Natur, als das acute. Denn hier giebt es kein Intermittiren der Symptome; die Tension nimmt langsam, aber stetig zu ohne Reizerscheinungen, und keine Operation giebt ein dauerndes Resultat. Und doch besteht dieselbe Grundursache, wie für das acute, so auch für das chronische Glaucom, wie wir deutlich ersehen aus dem Verhalten chronisch glaucomatöser Augen gegenüber den mydriatischen und miotischen Mitteln. Denn auch hier wirken Atropineinträufelungen schädlich, während die Miotica, wenn sie systematisch und häufig genug instillirt werden, eine curative Wirkung haben. Es handelt sich eben beim chronischen Glaucom um eine

chronische, permanente Vasodilatation. Handelte es sich um organische Veränderungen, wie Manche annehmen, so wäre die Wirkung jener Mittel nicht verständlich. (?) Dass die Iridectomie beim chronischen Glaucom so selten zum Ziele führt, wird begreiflich, wenn man annimmt, dass die Vasodilatation bei dieser Form nicht sowohl im vorderen Bulbusabschnitt, als vielmehr in der Chorioidea besteht, für welchen Fall natürlich die Excision eines Irisstückes wenig helfen kann. Aus diesem Grund stehen wir dem chronischen und simplen Glaucom ziemlich machtlos gegenüber, und erreichen noch am meisten mit systematischer Anwendung der Miotica, d. h. wir erreichen vielleicht die Erhaltung des Status quo ante. In den Fällen, die trotz pupillenverengernder Mittel doch rasch einen schlechten Verlauf nehmen, sollte man Versuche machen, die vasodilatatorischen Fasern direct anzugreifen, indem man entweder den Halssympathicus durchschneidet, wie man das schon gegen Basedow gethan hat, oder indem man das Ganglion Gasseri excidirt. Letztere Operation wäre natürlich nur zu empfehlen an Stelle der Enucleation bei schmerzhaftem absolutem Glaucom, da bei der Excision des Ganglion eine Verletzung der Ciliargefässe und der Art. centr. retinae kaum zu vermeiden sein dürfte. Eine andere Methode, dem chronischen bezw. einfachen Glaucom beizukommen, ist noch die Anlegung einer Filtrationsnarbe. So bekämpft man zwar nicht die Ursache, aber doch wenigstens die Folgen des Uebels. Die Sclerotomie leistet zu diesem Zweck übrigens zu wenig, man muss eine wirkliche Oeffnung erhalten durch Einlegung eines Catgutfadens oder eines Conjunctivallappens. Ancke.

5) Untersuchungen über Gallicin, ein neues Präparat der Gallussäure, seine antibakteriellen Eigenschaften und seine therapeutische Verwendung in der Ophthalmologie, von Hans Merz, prakt. Arzt in Aarau. (Inaug.-Diss. Basel 1897.) Verf. hat das Gallicin, den Methyläther der Gallussäure, in seiner Wirkung auf Staphylococcus pyogenes aureus geprüft und gefunden, dass es eine ausgesprochene antibakterielle Wirkung hat bei vollständiger Ungiftigkeit. Sonst geeignete Nährboden wurden durch 1 % Gallicingehalt vollkommen als solche verdorben, und 1 % wässerige Gallicinlösung dünn aufgepinselt auf frische und junge Bakteriensaaten verhinderten die Entwickelung bezw. Weiterentwickelung der Culturen. Noch intensivere Wirkung erreichte Verf. durch Aufstreuen von Gallicin in Substanz. Die Culturen schienen dadurch sogar abgetödtet zu werden. Fernerhin brachte Verf. in beide Bindehautsäcke Partikel von Staphylokokken-Reinculturen und stäubte sodann auf der einen Seite Gallicin ein, während das andere Auge sich selbst überlassen blieb. Wenn nun selbst schon nach einer Stunde Thränenflüssigkeit aus diesen Augen auf geeigneten Nährboden gebracht wurde, so blieb dieser Nährboden steril, falls die Thränen aus dem mit Gallicin behandelten Auge stammten, während im anderen Fall zahlreiche Culturen aufgingen. — Verf. berichtet schliesslich noch über die Erfolge, die seit dem Jahre 1894 an der Baseler Klinik mit Gallicin speciell bei phlyctenulärer Conjunctivitis und Keratitis, ferner bei Keratitis superficialis und endlich bei protrahirten Bindehautcatarrhen erzielt wurden. Das Gallicin wurde, wie bisher das Calomel, ein- bis zweimal täglich mittelst Pinsel eingestäubt und erwies sich bei den phlyctenulären Affectionen mindestens ebenso wirksam wie Calomel, ohne dessen Nachtheile zu haben, während es bei Catarrhen secretionsvermindernd sich bewies und in ganz hartnäckigen Fällen noch angriff, so dass es direct als ein anticatarrhalisches Mittel zu bezeichnen ist. Ancke.

Um Einsendung von Separatabdrücken **wird gebeten.**

Verlag von Veit & Comp. in Leipzig. — Druck von Metzger & Wittig in Leipzig.

Centralblatt

für praktische

AUGENHEILKUNDE.

Herausgegeben von

Prof. Dr. J. Hirschberg, Geh. Med.-Rath, in Berlin.

Monatlich ein Heft. Preis des Jahrganges 12 Mark. Zu beziehen durch alle Buchhandlungen des In- und Auslandes und die Postanstalten des Deutschen Reiches.

Supplement zum Jahrgang 1897.

Ueber die Wirkung der Röntgenstrahlen.

Zweite Mittheilung von Dr. **H. Chalupecký**, em. Assistent der böhm. ocul. Klinik in Prag.

In meiner ersten Mittheilung „über die Wirkung der Röntgenstrahlen auf das Auge und die Haut" habe ich vorläufig nur die Resultate des an einem einzigen Kaninchen durchgeführten Experimentes aufgezählt. Zur Erneuerung mögen die Ergebnisse noch einmal wiederholt werden.

Zum Leitfaden beim Fortschreiten meiner Arbeit dienten mir die Analogien zwischen den Röntgen-Strahlen und den ultravioletten Strahlen des Spectrums, einer, wie bekannt, ausschliesslich chemischen Wirkung. Die pathologische Wirkung (der Ultraviolettenstrahlen) auf das Auge und die Haut unterzog Widmark einem eingehenden experimentalen Studium, und fand, dass sie eine bedeutende Reizung der vorderen Augenpartien verursachen, und zwar: Chemose der Bindehaut, oberflächliche Geschwüre der Hornhaut, Hyperämie der Iris; auf der Haut entsteht erst eine Röthung, dann Blasenbildung und endlich Abschälung der Epidermis. Aehnliche Veränderungen verursachen: das an Ultraviolettenstrahlen reiche electrische Licht und der Blitz, das Sonnenlicht, besonders in der kalten, von hellen Schneekrystallen erfüllten Luft arctischer oder hochgelegener Gegenden (Schneeblindheit). Schliesslich bewies Widmark, dass die Linse von allen Theilen des Auges die Ultraviolettenstrahlen am stärksten absorbirt und unschädlich macht, obzwar sie doch zuweilen, z. B. bei Blitz durch dieselben leidet (Blitz-Star).

Die Analogie der Röntgenstrahlen mit den Ultraviolettenstrahlen besteht in den ähnlichen Veränderungen, welche sie auf der Haut hervorrufen, d. h. Anschwellung, Abschälung und sogar Geschwüre; die allgemeinen Eigenschaften beider Strahlengattungen ähneln sich auch theilweise, obzwar einige der früher angeführten Analogien durch neuere Forschungen angezweifelt erscheinen — so ist trotz der Behauptung Fomm's die Wellenlänge der Röntgenstrahlen noch nicht festgestellt.

Ist die Uebereinstimmung der physikalischen Eigenschaften der Ultraviolettenstrahlen und der Röntgenstrahlen noch nicht festgestellt, so besteht doch eine ganz sichere physiologische oder experimental-pathologische Wirkung, nicht nur die Haut, sondern auch das Auge betreffend. Bei meinem ersten Versuch an einem kleinen, röthlichen Kaninchen fand ich, dass sich die ersten Symptome in Nässen der Haut, verbunden mit dem Ausfallen der Haare offenbarten nach einer im Ganzen 13 Stunden dauernden Exposition (binnen 9 Tagen), und dass fast zu gleicher Zeit die Entzündung des den Röntgenstrahlen ausgesetzten Auges eintrat. Diese Entzündung, Anfangs rein catarrhalischer Art, steigerte sich ununterbrochen, die Bindehaut bedeckte sich mit einem festen, fibrinösen Exsudat, die Hornhaut trübte sich in ihren tiefen Schichten bis zu vollkommen grauweisser Färbung, ihre Oberfläche wurde matt, wie gestichelt. Nach 24stündiger Exposition,

nach welcher die ganze rechte, der Röntgen-Lampe zugekehrte Gesichtshälfte, das Auge im beschriebenen Zustande, dagegen die linke Hälfte des Gesichts sammt dem Auge vollkommen normal erschien, wurde das Versuchsthier mittelst Aether getödtet, das rechte Auge sammt den Lidern exstirpirt, das linke der Controle wegen enukleïrt und beide in MÜLLER'sche Lösung gelegt.

Zu Beginn dieses Jahres wurden die Versuche im Privatlaboratorium des Herrn Prof. SCHÖBL fortgesetzt, mit dessen Hilfe, dem Beitrag der löbl. böhmischen Akademie für Wissenschaft, Literatur und Kunst, und theilweise auch mit eigenen Kosten der Röntgen-Apparat angeschafft wurde; derselbe war freilich kleiner als jene, die man gewöhnlich in Anstalten findet: er bestand aus 10 BUNSEN'schen Elementen, RUHMKORFF'schem Apparat, dessen Funkenweite 8—10 cm betrug, und kleineren Lampen, — erwies sich aber für photographische, als auch andere Arbeiten genügend. Das Durchleuchten einer Hand, als auch des Kaninchenkopfes war vollkommen gut. Die Wirkung auf das Thier war allerdings geringer und langsamer, so dass zur genügenden Cumulation eine längere Zeit nöthig war.

Die Eintheilung des Versuches war dieselbe, wie in meiner ersten Mittheilung beschrieben worden; den Einwirkungen des Apparates wurde ein starkes, grosses, vollkommen schwarzes Kaninchen ausgesetzt. Zum Erscheinen der ersten Symptome an den Augen war eine beiläufig 30 stündige Exposition, im Zeitraume eines Monates, nöthig, und waren dieselben den Veränderungen an meinem ersten Versuchsthier vollkommen analog, nämlich: bedeutender Catarrh der Bindehaut mit weisslichem, fest klebendem Secret, die Hornhaut war besonders in den tiefen Schichten der unteren Hälfte grau getrübt. Interessant war dabei, dass die Symptome so spät — aber an beiden Augen zugleich! — und beinahe in derselben Intensität erschienen. Bei der diffusen Verbreitung der Röntgenstrahlen, welche ähnlich dem Nebel die ihnen ausgesetzten Gegenstände einhüllen,[1] ist die beiderseitige Affection erklärlich. Das ophthalmoskopische Bild zeigte während der ganzen Zeit keine Veränderungen, die Augenmedien blieben

[1] .... (die zweite Anomalie der X-Strahlen — im Vergleich zu den Lichtstrahlen —) .... besteht darin, dass die ersteren an allen Stoffen, ja, wie RÖNTGEN in seiner letzten Veröffentlichung in so überzeugender Weise nachgewiesen hat, sogar an den Theilchen der Luft eine starke diffuse Reflexion erfahren, so dass man eine von Luft umgebene Röntgen-Röhre mit einer in starkem Nebel brennenden Lampe zu vergleichen hat. Die Folge dieses Umstandes ist, dass die Strahlung jener Röhre sich bei einem frei in der Luft aufgestellten, für sie undurchdringlichen Körper um die Ecken desselben fortzupflanzen scheint, ähnlich so, wie das Vorhandensein einer hinter einer Häuserecke brennenden Laterne sich bei starkem Nebel um die Ecke herum bemerkbar macht. — Fortschritte auf dem Gebiete der Röntgenstrahlen, Bd. I. Nr. 2, 3. WALTER.

rein. Dafür waren die Symptome auf der Haut bedeutend weniger auffallend: auf der rechten, der Röntgen Lampe zugekehrten Kopfseite waren die Haare gesträubt, theilweise verklebt, und liessen sich leicht mit einer Pinzette entfernen, ohne dass das Thier darauf reagirte; zum Kahlwerden kam es nicht mehr, da das Thier in eben dieser Zeit unter Symptomen eines gastrointestinalen Catarrhs verendete, wahrscheinlich infolge einer Coccidien-Infection, deren zahlreiche Knoten in der Leber gefunden wurden (Section von WELLNER).

Nun folgte ein kleineres Albino-Kaninchen. Bei diesem begannen die Haare am 14. Tage, nach 18 stündiger Exposition, an der Ohrmuschel der den Röntgenstrahlen ausgesetzten Seite auszufallen, die Augenlider derselben Seite waren mit Secret verklebt, die Bindehaut des Bulbus stark hyperämisch und angeschwollen, die Pupille verengt: es entstand starke Lichtscheu. Das Ausfallen der Haare schritt vom Ohre zum äusseren Augenwinkel fort, die Bindehaut wurde chemotisch, das Secret mehrte sich, die Oberfläche der Hornhaut verlor nach und nach ihren Glanz; das Augenspiegelbild normal, die Medien durchsichtig. Leider verendete das Thier in dieser kritischen Zeit, drei Wochen nach Beginn des Experimentes unter denselben Symptomen wie das vorige.

Da die Infection zu deutlich erwiesen war, wurden Kaninchen ausgeschlossen, und als neues Versuchsobjekt ein mittelgrosses, gelb weiss geflecktes Meerschweinchen auserwählt; es wurde in ein Kästchen gesetzt und so befestigt, dass nur der Kopf sichtbar war. Den 1. und 2. Tag (4. u. 5. März) bloss einstündige Exposition, dann 2 Tage Pause, den 8. März wiederholte, diesmal $1\,^1/_2$ stündige Exposition, aber bei sehr schwachem Strom und mattem Schein der Röntgen-Lampe. Gleich darauf wurde, äusserer Umstände halber, auf eine unbestimmte Zeit vollkommen mit den weiteren Experimenten ausgesetzt, und das Meerschweinchen, scheinbar unverletzt, bis auf weiteres aufgehoben. Aber bald darauf erschienen unerwartete Veränderungen, welche gerade diesen, die kürzeste Zeit dauernden Versuch, zum interessantesten gestalteten. In 9 Tagen (binnen welcher Zeit das Thier keinen krankhaften Symptom zeigte) wurde das rechte Auge, das vor einiger Zeit den Röntgenstrahlen ausgesetzt, mit an den Rändern der Lider angetrockneten Secret vollkommen verklebt vorgefunden, und nach dem Reinigen derselben erschien die Bindehaut hyperämisch und angeschwollen. Den 3. Tag bildeten sich oberflächliche Membranen, die Ränder der Augenlider waren mit Krusten bedeckt; bei der vorsichtigen Entfernung derselben gingen die Haare mit aus, und es erschien ohne jeder Blutung die vollkommen glatte Haut. In den folgenden drei Tagen verschlimmerte sich die Entzündung der Bindehaut, das Auge ist geschlossen, beim Oeffnen desselben reagirt das Thier heftig. Die Bindehaut des Bulbus ist chemotisch, auf der Bindehaut der Augenlider befindet sich eine weisse, fest klebende Pseudomembran, die Hornhaut ist klar. Die Haut rund um das Auge ist

auf einen halben cm vollkommen kahl, die Haare von dem äusseren Augenwinkel bis zu der Ohrmuschel lassen sich ungewöhnlich leicht entfernen. Die ärgste Entzündung dauerte 6 Tage, dann lockerten sich allmählich die Pseudomembranen, von der Bindehaut verschwand die Anschwellung, aber trotzdem öffnet sich das Auge nur mühsam, und ist besonders morgens mit Secret verklebt; die Hornhaut ist unverändert klar. Das Kahlwerden schritt im weiteren Verlauf fort, bis es die ganze Fläche von der Ohrmuschel bis zum äusseren Augenwinkel einnahm, das ganze Auge umrahmte, und sich endlich auch um den inneren Augenwinkel bis zu 1 cm verbreitete; die Haut zeigt keine entzündungsartigen Veränderungen, schält sich bloss in kleinen, trockenen Schuppen ab, und muss dieselbe nach allen Anzeichen stark jucken, da sich das Thier mit sichtlichem Wohlbehagen das Gesicht mit dem Finger reiben lässt, und sich auch selbst bis zum Bluten kratzt. Anfangs April, gerade einen Monat nach der Exposition, bleibt die kahle Stelle bereits ständig und erweitert sich nicht mehr, der Bindehautcatarrh lässt langsam nach. Das Gesammtbefinden, wie auch das Auge und die Haut der anderen Gesichtshälfte, ganz in Ordnung. Etwa nach 10 Tagen bedeckte sich die kahle Stelle mit wenigen, leicht zu brechenden Haaren, bloss der Rand der Lider bleibt ständig kahl (geschrieben Mitte Mai), das Auge ist halbgeschlossen, die Bindehaut klar. Bei der genauen Untersuchung konnte das vollkommen normale Augenspiegelbild constatirt werden, — inzwischen entstand aber an beiden Augen vordere Polarcatarract in Form eines sternartigen Fleckes mit einer halbdurchsichtigen Scheibe umgeben, die peripheren Theile der Linse durchsichtig, das Gesammtbefinden gut. —

Mit diesen neuen Versuchen wurden die Ergebnisse der ersten Mittheilung bestätigt, d. h. erstens: zu den verwandten Eigenschaften zwischen Röntgenstrahlen und Ultraviolettstrahlen ist eine neue anzuführen, nämlich die Reizung der vorderen Augenmedien; weiter: die Wirkung auf das Auge und die Haut ist schädlich und erscheint erst nach Cumulation — diese wurde hauptsächlich beim ersten Fall dieser Mittheilung erwiesen, wo die Symptome erst spät, aber dann an beiden Augen beinahe zugleich erschienen. Bemerkenswerth ist noch eine gewisse Hinterlist der Röntgenstrahlen, ersichtlich durch den Versuch an dem Meerschweinchen, wo erst nach längerer Zeit die Wirkung sichtbar wurde; neu ist dies allerdings nicht, und es scheint, dass gerade bei Meerschweinchen eine ganz kurze Exposition genügt: im Vortrag von Oudin-Barthélemy-Darier am internationalen Congress zu Moskau erwähnten diese Autoren einen Versuch, wo ein Meerschweinchen bloss eine Stunde den Röntgenstrahlen ausgesetzt wurde, und erst einen Monat später die Alopecia eintrat (Monatshefte f. pr. Dermatologie XXV. 9).

Ein weiterer Punkt der Resultate meiner ersten Mittheilung: Röntgenstrahlen werden von den Augenmedien absorbirt, und zwar wie

von Linse und Glaskörper, so auch in etwas geringerem Maasse von der Hornhaut bedarf einer deutlicheren Erklärung.

Wie in jener Mittheilung eingehend besprochen wurde, bemühten sich BRANDES und DORN durch Experimente zu beweisen, dass die Linse Röntgenstrahlen nicht abhält, sondern vollkommen durchlässt. Dagegen trachtete ich, auf Grund meiner Beobachtungen, das Gegentheil zu beweisen, und zwar, dass die Linse den grössten Theil der Röntgenstrahlen abhält, gleich den Ultraviolettstrahlen. Ich glaube, dass mir der Beweis gelungen, denn eine photographische Platte, auf die ein Auge, die Linse, und die abgeschnittene Hornhaut eines Schweines nebeneinander gelegt wurden, zeigte, den Röntgenstrahlen eine $1/2$ Stunde ausgesetzt, den Schatten der Linse beinahe eben so stark als den des ganzen Auges, und intensiver als den Schatten der Hornhaut. — Nach, oder zugleich mit diesen Deductionen wurden die Behauptungen von BRANDES-DORN auch von anderen Seiten der Kritik unterzogen, bei welcher sie gleichfalls nicht bestanden. In der Berliner physiologischen Gesellschaft referirten COWL und LEVY-DORN über die Controlle der genannten Versuche, und ihr Resultat war dasselbe wie in meiner Arbeit: dass es sich nämlich um zu subjective Angaben jenes Lichtgefühls handelt, welches sehr oft bei vollkommener Finsterniss entsteht. Von diesen Gefühlen sprach MUNK, KÖNIG wies dann auf die zahlreichen Hindernisse bei ähnlichen Versuchen hin (Centralbl. f. pract. Augenheilkunde Juli 1897). Eine gründliche Beschreibung der Versuche BRANDES-DORN befindet sich in meiner ersten Mittheilung.

Von französischen Autoren ist es DOR (ref. Centralbl. f. pract. Augenheilkunde 1897 December), der behauptet, dass er durch Experimente bewiesen hat, dass gleich der durchsichtigen auch die undurchsichtige Linse Röntgenstrahlen durchlässt. Trotzdem bestehen wir auf unserer Behauptung, und das um so mehr, als ein anderer Autor, ANTONELLI, ähnliche Resultate erzielte, wie wir: er unterwarf einzelne Theile eines frischen und eines in Alkohol gehärteten Auges der Wirkung der Röntgenstrahlen und fand, dass die Hornhaut, die Linse, der Glaskörper und der Sehnerv für Röntgenstrahlen undurchdringlich sind, und meint, dass der Grad der Undurchdringlichkeit von der Stärke der Schichte des betreffenden Organes abhängt. Die Netzhaut wird von Röntgenstrahlen nicht gereizt (Annales d'oculustique XIX. 1).

Weitere diesbezügliche Arbeiten des Italieners BATELLI kann ich leider nur nach kurzen Referaten citiren; BATELLI untersuchte z. B. die physikalischen Eigenschaften der Röntgenstrahlen gegenüber den einzelnen Augenmedien von Menschen und Thieren, und stellte Tabellen auf, deren erste die Durchdringlichkeit der Medien im Vergleich zu jener des Glaskörpers angiebt, der ihm als Basis diente. Die zweite Tabelle zeigte die Durchdringlichkeit der einzelnen, in gleiche Schichten zerlegten Theile an im Vergleiche zu einer gleich starken Schichte Wasser (NAGEL-MICHEL Jahres-

berichte XXVII). In einer anderen Arbeit befasste sich derselbe Autor mit der Durchdringlichkeit verschiedener Gewebe des menschlichen Körpers überhaupt, und fand, dass sie im verkehrtem Verhältnisse zur Dichte derselben Gewebe steht; die Sehne aber macht davon eine Ausnahme, da sie durchdringlicher ist. Weiter behauptet er, dass es bei Flüssigkeiten, nach allem zu ertheilen, nicht von der Qualität der aufgelösten Stoffe abhängt, und endlich, dass bei der zunehmenden Dicke der Schichten verschiedener Gewebe die Durchdringlichkeit abnimmt, aber nicht vollkommen verhältnissmässig, sondern eher langsamer. (Wien. med. Wochenschrift 1896. Nr. 33.)

Bei uns befasste sich gleich am Anfang des Jahres 1896 Kruis mit der Durchdringlichkeit verschiedener Körper für Röntgenstrahlen, und fand dieselbe sehr relativ. So sind z. B. auch Metalle durchdringlich, aber nur in ihren dünnsten Schichten, z. B. Blattgold; in stärkeren Schichten sind sie grösstentheils undurchdringlich. Die Durchdringlichkeit scheint dem Autor von der Dichte und noch mehr von dem Atomgewichte der Metalle abzuhängen (Listy chemické XX. 6). Bald darauf publicirten Novák und Šulc (dieselbe Zeitschr. Nr. 10) gemeinschaftlich eine sehr interessante Abhandlung über die Absorption der Röntgenstrahlen in verschiedenen Stoffen. Sie untersuchten feste Stoffe in pulverisirter Form, ringförmig auf Papier mit Wachs angeklebt, Flüssigkeiten ähnlich auf Paraffinpapier befestigt. Die Exposition dauerte 25 Minuten, der Strom von 10 Ampères. Die kurzgefassten Resultate lauten: 1. Organische Stoffe sind für Röntgenstrahlen leicht durchdringlich, chlorreiche Stoffe absorbiren stärker, Brom noch mehr, Jod am meisten. 2. Schwere Metalle und Nichtmetalle von grossem Atomgewichte sind undurchdringlich, Radicale von kleinerem Atomgewichte lassen sich, was Absorptionsvermögen anbelangt, nach ihrem Atomgewichte in eine Reihe stellen: Schwefel, dessen Atomgewicht 32 beträgt, absorbirt Röntgenstrahlen mehr als Phosphor 31, dieser > Al 27 > Mg 24 > C 12 — Kohlenstoff ebenso viel wie Bor 11. So absorbiren Magnesium und Aluminum verhältnissmässig sehr wenig, trotzdem sie Metalle sind. 3. Die Salze leichter Metalle absorbiren wenig (Nitrate, kohlensaure Verbindungen), die Salze der Säuren mit schweren Radicalen dagegen mehr (Chloride, Sulfate, phosphorsaure Salze). 4. Das Absorptionsvermögen hängt von dem durchschnittlichen Atomgewichte der in Betracht kommenden Zusammensetzungen ab (Chloride > Sulfate > Nitrate > kohlensaure Verbindungen). 5. Von phosphorsaurem Calcium und Magnesium, vom Calciumfluorid, welche die Substanz der Knochen bilden, absorbiert nur Calciumfluorid, so dass man annehmen muss, dass dieser Stoff die Knochen für Röntgenstrahlen undurchdringlich macht.

Fügen wir hinzu, dass Sehrwald (Deutsche med. Wochenschrift 1896. Nr. 30) durch Experimente die bedeutende Undurchdringlichkeit von Chlor, Brom, Jod und deren Verbindungen erwiesen hat, und daraus schliesst, dass der Schatten von den weichen Muskeltheilen rund um die Knochen bei

der Durchleuchtung (ausser durch das in Hämoglobin enthaltene Eisen und die Alkalimetalle) hauptsächlich durch das beigemengte Chlor bedingt ist, — so haben wir vielleicht alles, was von dem Zusammenhange der chemischen Verbindungen mit der Durchdringlichkeit für Röntgenstrahlen bekannt ist, besprochen. —

Jetzt handelt es sich nur darum, ob man diese Forschungen zum Beweise unserer Ansicht benützen kann: und zwar der wenigstens theilweisen Undurchdringlichkeit der Linse, Hornhaut und des Glaskörpers.

Zum Leitfaden kann hier nur die chemische Verbindung dienen. Nach den Arbeiten von Mörner in Upsala (Zeitschrift f. physiolog. Chemie XVIII) ist beinahe die Hälfte der Linsensubstanz in Wasser oder in Salzlösung, unauflösbar, und zwar nehmen die unlösbaren Theile von der Peripherie nach dem Centrum — dem Linsenkerne — zu. Diese unlösbaren Theile bestehen aus Albumoiden, die anderen, lösbaren, aus Eiweisssubstanzen, zu der Gruppe der Globuline gehörig, dem Vitellin ähnlich; ein Theil derselben ist sehr arm an Schwefel (s. g. α krystallin), ein anderer dagegen sehr reich (β krystallin). Die Analyse der wasserfreien Linse ergab die mittlere Menge 16·62 % Stickstoff, 0,91 % Schwefel. Die Linsenkapsel enthält ausser ein wenig Albuminat grösstentheils das sogenannte Membranin, welches 14,8 % Stickstoff und 0,9 % Schwefel enthält. Die Grundsubstanz der Hornhaut besteht aus $^4/_5$ Collagen und $^1/_5$ Cornea-Mucoid, welches sich von allen bekannten Mucoiden durch besonderen Schwefelgehalt 2,1 % auszeichnet. Der Glaskörper endlich besitzt wenig Eiweiss und dann Hyalo-Mucoid mit 1,2 % Schwefel.

Wir wollen zwar nicht mit apodiktischer Gewissheit behaupten, glauben aber doch, dass dieser bedeutende Gehalt an Schwefel, welcher in der Reihe der Radikale mit kleinerem Atomgewichte, was die Absorption der Röntgenstrahlen anbelangt, an die erste Stelle gesetzt werden kann, — für die Durchdringlichkeit der Gewebe nicht gleichgültig ist, besonders da der Schatten weicher Körpertheile auf einer empfindlichen, den Röntgenstrahlen ausgesetzten Platte, theilweise von dem im Blute enthaltenen Eisen abgeleitet wird: Hämoglobin enthält von diesem Metalle nur 0,42 % (Landois: Physiologie).

Der theoretische Schluss unterstützt daher unsere experimentellen Resultate; wenn wir die Masse der Linse und des Glaskörpers erwägen und mit der dünnen Hornhaut vergleichen, können wir uns die Unterschiede auf den durch Röntgenstrahlen hervorgerufenen Schattenbildern erklären, und nehmen umso eher die Absorption der Röntgenstrahlen von diesen Organen als erwiesen an.

Gehen wir zu dem folgende Punkte der Ergebnisse meiner ersten Arbeit über, nämlich zn der Wirkung der Röntgenstrahlen auf die Linse und die hinteren Partien des Auges.

Die Erklärung kann nur durch die anatomische Untersuchung gegeben werden, welcher das Auge des ersten Kaninchens unterworfen war. Nach Härtung in MÜLLER'scher Lösung und Alkohol wurde der Bulbus zugleich mit den Lidern in sagittale Schnitte zerlegt. Die Linse wurde theilweise in situ, theilweise allein geschnitten, gefärbt wurde mit Hämotoxylin und Picrocarmin. Gearbeitet wurde im Laboratorium der Herrn Prof. SCHÖBL unter seiner theilweisen Controlle und freundschaftlicher Mitwirkung des Herrn Cand. med. WILHELM SCHÖBL.

Gleich zu Anfang möge erwähnt werden, dass der mikroskopische Befund die obgenannte Frage entschieden verneint: auf der Linse wurden keine Veränderungen gefunden; die Fasern und deren Eintheilung, ebenso wie die Verhältnisse der Capsel waren vollkommen normal — wie übrigens aus dem Verlaufe der Affection zu erwarten war. Bei keinem der den Röntgenstrahlen exponirten Kaninchen war eine Trübung der Linse zu constatiren (den letzten Fall das Meerschweinchen mit der entstandenen Polarcataracte, will ich vorläufig als zufällig betrachten).

Ebenso normal waren der Glaskörper, die Aderhaut, Netzhaut, auf welcher sich, so weit sie durch das Präpariren nicht verletzt war, die einzelnen Schichten sehr deutlich ausprägten. Der Glaskörper war allerdings etwas zusammengeschrumpft, Ciliarkörper normal, die Regenbogenhaut, bis auf eine geringe Erweiterung der Gefässe (die beinahe in der Mitte einen Kreis bilden), ebenfalls unverändert. Dafür wurden an den vorderen, den Röntgenstrahlen unmittelbar ausgesetzten Augenpartien sehr intensive Veränderungen constatirt. — Die Verhältnisse der Haut der Augenlider können wir nicht näher beschreiben; wir fanden eine starke Infiltration, die Haare fehlten ganz. Die detaillirten Wirkungen der Röntgenstrahlen auf die Haut müssen Fachmännern zur Beurtheilung überlassen werden und sind im bereits erwähnten Artikel von OUDIN-BARTHÉLEMY-DARIER aufgezeichnet. Diese Autoren beschrieben die Verdickung der Epidermis, die Vermehrung des Keratohyalin, die Atrophie der Follikel als Reaction in Folge der starken Reizung, welche zugleich die differenzirten Hautelemente: Haare, Nägel, Drüsen, zur Atrophie führt.

Die Bindehaut der Lider ist in eine scharf abgegrenzte Membran verändert, durch das Präpariren theilweise auch abgelöst und bis auf 1 mm — am Rande noch mehr — verdickt, gänzlich ohne sichtbare Structur, aus Granulationsgewebe bestehend, welches sich schwer färben lässt und reichlichen Detritus enthält. Von Bindehautepithel, Drüsen und ähnlichem ist keine Spur vorhanden, nur am Rande des Lides finden wir stellenweise in der Mitte der ausgefallenen Wimpern Reste kleiner Drüsen, umgeben von kleinzelligem Infiltrate. Dieses Gewebe überschreitet die Uebergangsfalte und reicht bis zum Rande der Hornhaut

Die Hornhaut weist sehr ausgedehnte Veränderungen auf. Ihr Pflasterepithel ist stellenweise ganz desquamirt, fehlt vollkommen, stellen-

weise sind dessen Zellen zu kleinen Hügeln angehäuft, oder ist dessen Oberfläche und Basis gänzlich uneben; die Einordnung der Zellen ist unregelmässig, die Reihen derselben sind theilweise verschwunden, theilweise untereinandergeworfen, theilweise auseinandergeschoben u. s. w. Die Epithelzellen selbst zeigen keine bedeutenden Veränderungen, ihr Kern lässt sich gut färben. Die BOWMAN'sche Membran ist ausgeprägt, hat aber einen ungeraden Verlauf. In der eigentlichen Hornhautsubstanz ist starke kleinzellige Infiltration auffallend, welche dicht von der Peripherie zum Centrum fortschreitet, um den Limbus also am deutlichsten ausgeprägt ist. Diese Infiltration verfolgt die in den tiefen Schichten durchlaufenden, neugebildeten Blutgefässe, welche weit über den Limbus in die Hornhaut einmünden. Die Hornhautlamellen sind nahe am Rande unregelmässig geordnet, wie verbogen, und erst im Centrum wieder in normaler Ordnung. Die Kerne der fixen Zellen lassen sich gut färben, sind theilweise unregelmässig ausgedehnt, oder wie zusammengeschnürt, — doch konnte eine Vermehrung derselben nicht constatiert werden. Die DESCEMET'sche Membran und das Endothel sind vollkommen glatt, scharf abgegrenzt, von normaler Dicke.

Aus dieser Beschreibung ist ersichtlich, dass das mikroskopische Bild auffallend an eine tiefe Hornhautentzündung erinnert: die Unebenheit des Epithels, davon die rauchige Trübung und die gestichelte Oberfläche, besenartige tiefe Blutgefässe (die SCHÖBL so ausführlich beschrieb), längs derselben ein Infiltrat in der Peripherie, welches in der Nähe der tiefen Randschlingen am zahlreichsten wird. Aehnliche mikroskopische Bilder finden wir in der Arbeit von OGNEFF (Archiv für gesammte Physiologie 63), welcher die durch elektrisches Licht hervorgerufenen Veränderungen beschreibt, — bis auf das Theilen der Zellenkerne und die nekrotischen Veränderungen, welche die beginnenden Geschwüre anzeigen, die OGNEFF noch gesehen hat. So können wir auch hier den Leitfaden unserer Versuche verfolgen, nämlich die Analogie der Röntgenstrahlen und der Ultraviolettstrahlen!

Zum 5. Abschnitte meiner ersten Mittheilung, dass die Fluorescenz, welche WIDMARK bei Ultraviolettstrahlen als eine gewisse Abwehr des Gewebes gegen deren schädliche Einwirkung betrachtet, bei den Röntgenstrahlen nicht beobachtet wurde, — kann man nichts beifügen, als die lehrreiche Erklärung des Phänomens, wie sie KRIENES liefert (Sammlung zwangloser Abhandlungen II. 2,3): „Die Erscheinung der Fluorescenz ist folgendermaassen zu erklären: damit das Auge das äusserste Violett des Spectrums noch als solches sieht, muss die Retina in der Secunde 789 Billionenmal von den Lichtschwingungen getroffen werden. Alle schneller sich wiederholende Schwingungen sind unfähig, das Gefühl „Licht“ zu erzeugen. Fallen nun solche nicht sichtbaren Lichtwellen auf die Moleküle gewisser Substanzen, z. B. auf schwefelsaures Chinin, so zwingen sie diese Moleküle oder ihre Atome zu schwingen. Und diese Schwingungen besitzen auffallender Weise

eine kleinere Schwingungsdauer als die erregenden unsichtbaren Wellen. In Folge dieser Verminderung der Schwingungszahl durch Vermittlung des schwefelsauren Chinin, werden die unsichtbaren Strahlen in sichtbare verwandelt.“

Das Endresultat über die chemische oder secundär trophoneurotische Wirkung der Röntgenstrahlen ist bis jetzt noch nicht erklärt.

Nach der Bestätigung und näheren Erforschung des schädlichen Einflusses der Röntgenstrahlen entsteht die Frage, ob man diese Resultate auch in der practischen Medicin benutzen kann, oder wie gross ihre praktische Wichtigkeit ist — eine Frage, in welcher, wie ich glaube, die Forderung des Zweckes und der Fruchtbarkeit beinahe jeder experimentellen und theoretischen Arbeit gipfelt. In dieser Hinsicht glaube ich bejahend antworten zu können.

Was die schädlichen Wirkungen auf die Haut anbelangt, ist jetzt grösstentheils oder überhaupt von den Forschern für kurze Exposition unter allen möglichen Cautelen gesorgt; wir sind aber überzeugt, dass, wenn die Wirkung der Röntgenstrahlen auf Thiere früher gründlich erforscht worden wäre, ein ähnlicher Misserfolg, wie ihn Apostoli erlebte, nicht möglich gewesen wäre: nach bloss zweimaligem Röntgenen entstand nämlich auf der Haut der Bauchdecke eine ausgedehnte, tiefe Nekrose, die über 1 Jahr allen ärztlichen Hilfsmitteln trotzte (Oudin, B.-D. l. c.). Um nicht missverstanden zu werden, schicken wir voraus, dass es uns nicht einfällt, den Nutzen, den die Röntgenstrahlen den chirurgischen und internen Untersuchungen brachten und noch bringen werden, zu verkennen, noch wollen wir die neuesten Lobsprüche über die Wirkung der Röntgenstrahlen auf Lupus bestreiten (z. B. Albers-Schönberg, Fortschritte a. d. Gebiete der Röntgenstrahlen I, 2, 3, Gocht 1). Schiff, Arch. f. Dermatologie u. Syphilis 42, Heft 1, behauptet, dass es sich nicht um die Wirkung der Röntgenstrahlen auf Tuberkelbacillen handelt, sondern um eine Entzündung in den tieferen Hautschichten, welche die Mikroben einschränkt. Dagegen führen Oudin, B.-D. l. c., einen Fall an, wo nach der Wirkung der Röntgenstrahlen zwar eine Blasenbildung erschien, der Lupus aber unverändert blieb! Wir besprechen bis jetzt bloss die zu übereilte Benutzung der Kräfte, deren Macht noch nicht gänzlich sichergestellt ist. Hauptsächlich bedarf die therapeutische Benutzung der Röntgenstrahlen der grössten Sorgfalt, und in der Beurtheilung der erzielten Resultate kann man von dem alten, guten Sprichwort: respice finem — ausgehen ... In meiner ersten Mittheilung erwähnte ich ein Mädchen, welches mit einem über Hals und Rücken verbreiteten Naevus pigmentosus pilifer behaftet war und von Freund behandelt wurde. Nach längerer Exposition mit Röntgenstrahlen begannen die Haare auszufallen, bis die Haut auf dem Nacken

und zwischen den Schulterblättern vollkommen kahl wurde, wobei die Entzündung nur sehr gering war — also im Ganzen ein befriedigendes Resultat (Wiener med. Wochenschr. 1897. No. 10). Aber dafür in einigen Wochen! FREUND referirt weiter (l. c. No. 19): In einer längeren Zeit nach dem Exponiren entstand eine schwere Dermatitis, verbunden mit Nekrose der Haut und Störung des Gesammtbefindens, welche erst durch längere Behandlung bewältigt werden konnte, — dafür wuchsen in 8 Wochen an den kahlen Stellen die Haare von Neuem.

Etwas Aehnliches in dem Fall MARCUSE (Deutsche med. Wochenschr. 1896, No. 30): Ein 17jähriger Bursche bekam nach wiederholtem Exponiren eine bedeutende Dermatitis und wurde auf einer ganzen Hälfte des Kopfes kahl; in einem Vierteljahr wuchsen neue, dichte Haare (Deutsche med. Wochenschr., No. 42).

In anderen Fällen entstanden: Erbrechen und Bauchschmerzen, starkes Herzklopfen, Verschlimmerung der Tuberkulose (OUDIN, B.-D.); und dabei muss hinzugefügt werden, dass das Röntgenen gegen Tuberkulose, Carcinom (sogar des Magens — DESPAIGNES, Lyon médical 1896, No. 51), Rheumatismus empfohlen wurde (hier wieder nichts Neues: OGNEFF l. c. erwähnt, dass Arbeiter in elektrischen Fabriken ihre rheumatischen Glieder, zur Linderung der Schmerzen, den wirksamen Strahlen aussetzen).

Die interessante Aehnlichkeit zwischen den Wirkungen der Röntgenstrahlen und Ultraviolettenstrahlen, das Bräunen der Hauttheile, die den Röntgenstrahlen, der Sonne und dem Schnee ausgesetzt waren, habe ich bereits in meiner ersten Mittheilung erwähnt. In der bereits so oft citirten Arbeit von OUDIN, B.-D., ist auch diesem Umstande ein Platz eingeräumt und auf die Pigmentation nach Sonnenstich, die sich bei verschiedenen Menschen verschiedenartig äussert, hingewiesen. LANNELONGUE beobachtete das Versengen der Haut bei Kindern, die sich in dem fast ganz schattigen Hofe eines Krankenhauses herumtummelten, wo bloss das von der Mauer abprallende Licht wirkte; als er dann den Hof mit einem Glasdach bedecken liess, verschwanden die Symptome. LANNELONGUE's Erklärung ist allerdings nicht richtig: aus WIDMARK's Erforschungen geht hervor, dass gerade das abprallende Licht (vom Schnee oder der Oberfläche des Wassers) reich an Ultraviolettenstrahlen ist und Erytheme der Haut verursacht, und dass dagegen diese Strahlen durch Glas zurückgehalten werden. — Die Hautpigmentation kann aber gerade bei Schneeblindheit eine andere grosse Bedeutung haben, auf welche BOWLER aufmerksam macht (Ref.: Monatsh. f. p. Dermatol. XXIV. 6), nämlich den Zweck eines gewissen physiologischen Schutzes: das Pigment, von der Cutis in die Epidermis fortschreitend, schützt die Nerven und Blutgefässe gegen die schädliche Wirkung der Sonnenstrahlen.

Könnten wir nicht durch einiges Nachdenken, mit nicht allzu grosser Phantasie und — ohne unlogisch zu werden, die ganze Sache quasi um-

kehren, und meinen, dass jene individuelle Inclination zu Veränderungen der Haut nach starkem Sonnen- und elektrischem Licht, oder nach Röntgeniren, die Förster beobachtet hat (Deutsche med. Wochenschr. 1897. 7.), gerade durch Verhältnisse der Hautpigmentation begründet ist? Im glühenden Sonnenlicht tropischer Gegenden ist die Haut bedeutend reicher an Pigment, dagegen zeichnen sich die Menschen nach der langen arktischen Nacht durch auffallend blasse Gesichtsfarbe aus. Es ist vielleicht bis jetzt noch nicht bekannt, ob die Haut eines Negers den Röntgenstrahlen besser Widerstand leisten würde, als die Haut des Europäers — aber unser Fall mit dem schwarzen Kaninchen (— si licet componere! —), bei welchem die Veränderungen an beiden Augen viel bedeutender waren als an der Haut (bei Albinokaninchen umgekehrt), spricht wenigstens nicht gegen die Denkbarkeit dieser Hypothese.

Kehren wir aber zu dem reellen und uns näher liegenden Felde der practischen Resultate, den Wirkungen der Röntgenstrahlen auf das Auge, zurück. Die beobachteten Misserfolge waren eigentlich nur in unseren experimentellen Mittheilungen beschrieben; eine einzige Erwähnung, einen Gelehrten betreffend, der sich mit Röntgenstrahlen befasste, finden wir bei Oudin, B.-D. l. c.: Derselbe erlitt schwere Hautaffectionen und „es kam sogar zu Sehstörungen", — diese Erwähnung ist nicht klar! Die Ursache der Seltenheit der Augen-Affectionen ist einestheils durch ihre beiderseitig geschützte Lage und zwar durch die Knocheneinfassung der Augenhöhle, anderentheils durch die mächtige Schicht des Schädelinhalts erklärt, welche das Durchleuchten des Auges in dem Maasse erschweren, dass die Versuche in dieser Richtung so spärlich sind; die eventuelle Entzündung der Augenlider würde gleich im Anfang die drohende Gefahr anzeigen und die Beendigung der Versuche herbeiführen.

Bald nach dem Bekanntwerden der Eigenschaften der neuen Strahlen befasste ich mich, mit Erlaubniss und Mithilfe des Hrn. Prof. Domalip im Laboratorium der böhmischen Technik, mit dem Röntgenen der enucleïrten Bulbi, welche corpora aliena enthielten — und factisch erschienen auf den photographischen Platten alle jene Fremdkörper, die in den Bulbi enthalten waren. Das Durchleuchten des Auges war damals unmöglich, ausser wenn der Experimentator sich zu der Verwirklichung des etwas kühnen, von van Duyse (Arch. d'ophtalmologie XVI) beantragten Versuches entschlossen hätte, nämlich dem Menschen in den Tenonschen Raum physiologische Lösung einzuspritzen, dadurch Exophthalmus hervorzurufen und dann bei Einstellung einer kleinen empfindlichen Platte auf der Nase den hervortretenden vorderen Augentheil von der Schläfenseite aus zu durchleuchten. Wenig bequem war die weitere Art von Clarc (Centralbl. f. p. Augenh. 1896. S. 451), welcher in der dem Auge benachbarten Nasenhöhle eine kleine empfindliche Platte anbrachte und dann von der Schläfe aus beleuchtete; der ganze Versuch erforderte

die Narkose, und CLARC gedachte, ob es nicht möglich wäre, eine ganz kleine Platte subconjunctival anzubringen.

Durch den Fortschritt in der technischen Erzeugung der Röntgenlampen gelang es, das Bild des Auges sammt dem Schatten des Fremdkörpers fertigzustellen, ohne ähnliche Experimente zu benutzen, und zwar einfach so, dass man an der Schläfenseite des normalen Auges eine empfindliche Platte befestigt und dann die andere Schläfenseite, des verwundeten Auges, den Röntgenstrahlen etwa $^1/_2$ Stunde exponirt (DAHLFELD, Deutsche med. Wochenschr. 1897, HARTRIDGE, Annales d'ocul. CXIX. 2). Mit dieser Methode erlangen wir freilich im besten Falle nur das Bild des Auges und in demselben den etwas intensiveren Schatten des fremden Körpers in seiner Grösse und Form, aber Alles in einer Ebene, so dass auch dadurch die bestimmte Lage des Splitters nicht angezeigt ist. Dieser Unzulänglichkeit wollte LEWKOWITSCH (Centralbl. f. p. Augenh. 1897, Januar) abhelfen, ndem er die Verhältnisse des Schattens und des Fremdkörpers, welches sich an der Augapfelbindehaut befand, abmaass, was aber für die Praxis nicht genügt. Einen grösseren Erfolg hatten: FRIEDENBERG (Deutsche med. Wochenschr. 1897. Nr. 46) — er befestigte zuerst die Platte an das verwundete Auge, dessen Lider mit Watte bedeckt waren, und beleuchtete eine $^1/_2$ Stunde lang den Hinterkopf, wodurch er das erste Bild erzielt; dann beleuchtete er die eine Schläfe, während an der anderen die Platte befestigt war, und durch das Vergleichen der beiden Bilder urtheilte er, dass der fremde Körper — ein Schrotkorn — sich ausserhalb des Bulbus und zwar in der Augenhöhle befand. — BOUCHERON (Ann. d'oculist. CXIX. 1.) verfertigte auf dieselbe Weise 2 Bilder, aber zur besseren Orientirung befestigte er auf den Augenbrauen, in der geraden, vom Centrum der Hornhaut geführten Linie ein Schrotkorn, ein anderes dann an der Schläfenseite in der vertical das Auge durchlaufenden Ebene, d. i. 12 mm von dem Hornhautgipfel. Durch den Schatten der beiden Schrotkörner und des fremden Körpers auf beiden Platten kann man dann ziemlich genau die Lage des letzteren bestimmen. — Aehnlich half sich später STÖCKL (Wiener klin. Wochenschr. 1898. Nr. 7).

Durch diese Hilfsmittel sehen wir, dass die Diagnose fremder Körper im Auge bestimmter wurde, was z. B. in forenser Hinsicht sehr wichtig sein kann; dabei ist, Dank dem Fortschritt der Technik, die Expositionszeit so kurz, dass man bedeutendere Unfälle nicht befürchten muss. Eine andere Frage ist es nur, ob sich das Röntgenen für ärztliches Einschreiten in diesen Fällen eignet? Hier entstehen bereits Zweifel. Die klinischen Symptome des Eindringens eines Fremdkörpers in das Auge und die Anamnese genügen grösstentheils zu der Diagnose; zur Extraction kann nur dann mit Aussicht auf Erfolg geschritten werden, wenn es sich um Eisensplitter handelt, und zwar mittelst des Magnetes. Gerade über diesen wichtigen Umstand, die Gattung des Fremdkörpers, können uns die Röntgen-

strahlen keine Aufklärung ertheilen. Ausserdem, wie HIRSCHBERG (Centralbl. f. p. Augenh. 1898. Januar) betont, muss man die Extraction sofort versuchen und nicht mit Vorbereitungen zur Exposition die kostbare Zeit verlieren. — Der practische Werth bleibt hinter dem theoretischen und diagnostischen zurück, was diesen aber nicht an seinem Werthe schmälert. Man kann aber auf Fortschritt hoffen und vielleicht wird es einmal möglich sein — so meint TERSON (Annal. d'oculist. l. c.) —, dass Röntgenstrahlen die Diagnose bei Orbitaltumoren erleichtern werden, z. B. wie tief die Exostosen reichen und inwiefern die Operation Hoffnung auf Erfolg giebt: aber bis jetzt ist die Methode noch nicht so vollkommen. — —

So sind die Resultate unserer Versuche und Urtheile, welche, wie wir hoffen, auf solider Basis beruhen; denn zu Voreingenommenheit — ob für oder wider — lag kein Grund vor.

Das bestimmte Programm der Arbeit ist erschöpft, aber vielleicht nur vorläufig; denn wie immer, wenn sich Jemand in eine Frage hineinlebt, zu deren Lösung er gerne ein Kleines beitragen würde, sammelt sich plötzlich das Material und wächst ihm förmlich unter den Händen. So kam mir auch gegenwärtig der Gedanke (der mit dieser Sache freilich nur indirect zusammenhängend), ob man nicht durch weitere Versuche zur Erklärung der Thätigkeit der Linse im biologischen Fortgang des Auges beitragen könnte. BENEDIKT (Wiener klin. Rundschau 1897. Nr. 13) trachtete vor ungefähr 1 Jahre, in einem kurzen Artikel die Widersprüche in FUKALA's Arbeit zu entschuldigen, und zwar die Differenz zwischen der ausgerechneten und wirklich nöthigen Correction des Auges, aus welchem wegen bedeutender Kurzsichtigkeit die Linse operativ entfernt wurde, und wies darauf hin, dass man die Exstirpation der Linse nicht als eine einfache Entfernung des optischen Systems betrachten kann, denn die thierische Linse bildet quasi ein ganzes elastisches Linsensystem für sich, welches, ohne sich zu trüben, seine Form und Refraction ändert, und welches weiter durch die Action des Ciliarmuskels an dem Druck und der Ernährung des Auges theilnimmt. Aus WIDMARK's und meinen Versuchen geht ein anderes wichtiges Factum hervor, nämlich, dass die Linse verschiedene schädliche Strahlen — wie Ultraviolettstrahlen so auch Röntgenstrahlen — zurückhält, und in ausnahmsweisen, uns allerdings wenig bekannten Fällen durch dieses Zurückhalten leidet: wie bei Blitzstar und vielleicht auch bei der sogenannten Mondblindheit (OLE BULL, Ann. d'oculist. CXVI. 1., beschrieb punktförmige Linsentrübungen bei einem Matrosen, welcher einst in tropischer Gegend die ganze Nacht auf dem vom Monde hell beschienenen Deck des Schiffes schlief), und vielleicht noch bei der Glasarbeitercataract (bei jungen Glashüttenarbeitern entsteht oft auf der dem Feuer zugekehrten Gesichtsseite Hautpigmentation und Trübung der Linse, was zwar grösstentheils der grossen Hitze und der bedeutenden Transpiration

zugeschrieben wurde, aber nach HIRSCHBERG, Centralbl. f. p. Augenh. 1898. April ist Absorption im Spiel, nach WIDMARK ist es möglich, dass Ultraviolettstrahlen, im Spectrum der zur Glaserzeugung benutzten Metalle reichlich enthalten, dabei mitwirken).

Auf eine weitere eigene Erfahrung, die ich bis jetzt noch nicht erklärt gefunden, will ich noch hinweisen, im Voraus betonend, dass ich ältere und erfahrenere Collegen um ihre freundliche Controle ersuche. Ich kenne nämlich aus der Zeit meiner Thätigkeit als klinischer Assistent und auch aus meiner Privatpraxis einige Menschen, welche vor einer verhältnissmässig langen Zeit — 15—20 Jahre — wegen Cataract operirt wurden; diese Leute — und unter ihnen waren auch intelligente Personen — beklagten sich, dass sie zwar nach der Operation durch die vorgeschriebenen Gläser gut sahen und sogar kleinere Buchstaben zu lesen im Stande waren, in den letzten Jahren aber sich ihr Sehvermögen bedeutend geschwächt hätte. Auch durch die genaueste Untersuchung konnte im Augenhintergrunde und in den Medien keine Veränderung gefunden werden, doch das Sehvermögen konnte wirklich durch keine Correction zu seiner gewesenen Stufe zurückgeführt werden. Die genannten Fälle kann ich nicht anführen, denn ich habe die Kranken zur Zeit der Operation nicht gesehen und ihren subjectiven Angaben kann man nicht absoluten Glauben schenken, ich glaube aber, dass solchen Fällen nicht genug Aufmerksamkeit gewidmet wird. Vielleicht ist die Entfernung der Linse kein so einfaches Verfahren und führt mit der Zeit zu vorläufig unbekannten Veränderungen — etwa durch die Störung der Ernährungswege oder die unmittelbare Wirkung der verschiedenen schädlichen Strahlen auf den durch die Linse nicht geschützten Augenhintergrund. Diese Meinung deckt sich mit jener CHIBRET's, welcher urtheilt, dass aphakische Menschen der Erythropsie eher ausgesetzt sind, weil sie durch die wirksamen Strahlen des kalten Spectrumtheiles mehr geblendet werden und das Rothsehen das Zeichen der durch Ultraviolettstrahlen überanstrengten Netzhaut ist (PANAS: Traîté des maladies des yeux T. I. 760).

Deshalb würde ich mit der Entfernung der Linse, z. B. bei Myopie, sehr vorsichtig sein (obzwar ich in dieser Hinsicht mit keinen Erfahrungen auftreten kann), übereinstimmend mit HIRSCHBERG, welcher auf dem Moskauer Congress erklärte, dass er Myopie nur in dem Falle operirt, wenn der Patient wegen seines Gebrechens arbeitsunfähig ist (Centralbl. f. p. Augenh. 1897. März), indem er sich, abgesehen von der Infectionsgefahr des Glaucoms, und der Netzhautablösung bewusst ist, — und mit FRÖHLICH (Archiv f. Augenheilk. XXXV. 4), der ebenso nüchtern über diese Sache urtheilt und betont, dass die Acten darüber noch nicht geschlossen sind: „Wenn in Jahrzehnten die Augen der jetzt jugendlichen Operirten die ohne Zweifel anfänglich glänzende, functionelle Leistungsfähigkeit auch im vorgerückten Alter dauernd beibehalten, dann kann

man . . . . den Werth der operativen Behandlung hochgradiger Kurzsichtigkeit auf die gleiche Stufe mit dem Nutzen der Iridectomie bei Glaucom stellen. Vorläufig bleibt aber dieser Platz frei . . . . bei der relativen Neuheit des Verfahrens (sind) noch manche Punkte der Aufklärung sehr bedürftig . . . ." Zu diesen „manchen Punkten" erlaube ich mir die erwähnte Wirkung der Ultraviolettstrahlen und Röntgenstrahlen beizuzählen, trotzdem die letzteren unter normalen Verhältnissen in der Natur nicht vorkommen, und endige mit dem Satze, dass hier noch viele undurchforschte und deshalb ungebundene Componenten vorhanden sind, deren Resultante sich unserem heutigen Wissen entzieht.

Den Erfolg meiner Arbeit danke ich vor Allem meinem gewesenen Lehrer und Chef Hrn. Prof. Schöbl, der löbl. Böhmischen Akademie, dann meinem Freunde Cand. med. Wilhelm Schöbl, welcher bei Experimenten und mikroskopischen Arbeiten mitwirkte, sowie allen Herren Collegen, die mir in welcher Art immer behilflich waren. —

Neue Instrumente, Medicamente etc.

Ueber die Behandlung von Augenerkrankungen mit Sozojodol-Präparaten.

Von Dr. A. R. Chiappella, früher Assistent in der Augenklinik zu Florenz.

Im Folgenden werde ich mir erlauben, meine Erfolge mit Sozojodolpräparaten an über 100 Kranken mitzutheilen.

Ich werde nicht wiederholen, was schon von Anderen über die Zusammensetzung des Sozojodols (Ac. dijodoparaphenolsulfonicum) und seiner Salze gesagt worden ist; von welchen Präparaten ich das Natrium, Zincum, Kalium und Hydrargyrum Sozojodol verwandt habe.

Wie bekannt, ist die Löslichkeit in Wasser bei diesen vier Salzen sehr verschieden: während das Natrium-Sozojodol sich im Wasser sehr leicht löst, ist das Quecksilber-Sozojodol fast unlöslich. Dieses letztere löst sich aber in weit stärkerer Concentration in Kochsalzsösung.

In warmem Wasser kann man weit stärkere Concentrationen, als im kalten erhalten; und zwar je wärmer das Wasser ist, desto stärker wird die Concentration; natürlich aber, wenn man solche Lösungen anwenden wollte, sollte man sie in einer gewissen Temperatur halten, damit das Salz aus der gesättigten Lösung nicht crystallisirt. Ferner wäre viel schädlicher als nützlich die Anwendung eines sehr warmen und natürlich ätzenden Collyrium. Die mit kaltem Wasser hergestellten Lösungen sind aber für unseren Zweck ganz hinlänglich und nicht zu ätzend.

In meinen Versuchen habe ich die folgenden Lösungen angewandt:

Natrium Sozojodol 3—6 % Lösung,
Zincum „ 1—5 % „

Als Salben:

Natrium-Kalium Soz. 2,5—5 : 100 Th.
deutschen weissen Vaselins. —
Hydrarg. Soz. 0,5—2 %.

Als Pulver:

Kalium Soz. pure oder 1 : 1—1 : 2 Th.
Talcum ven.
Zincum Soz. 1 : 10 Th. Talc.

Die ätzende Wirkung aller dieser Verdünnungen ist nicht zu gross und ganz erträglich.

Die Wirkung der Sozojodol-Salze ist höchst antiseptisch; und dies unbeschadet der dem (mit Ac. Sozojodol combinirten) Metalle eigenen Wirkung. Ausserdem zeichnen sich diese Präparate noch wegen ihrer Unzersetzbarkeit durch Licht, der vollständigen Geruchlosigkeit, des Mangels jeder schädlichen Nebenwirkung, der Schmerzlosigkeit ihrer Anwendung aus. Aus diesen Eigenschaften kann man deutlich sehen, wie vortheilhaft die Verwendung dieser Präparate für die Praxis ist.

Meinerseits bin ich damit sehr zufrieden die Sozojodol-Salze bei der Behandlung der Augenkrankheiten angenommen zu haben, da ich sehr gute Resultate damit erzielt. Meinen Versuchen gemäss habe ich immer unmittelbar nach den ersten Applicationen constatiren können: eine Secretionsverminderung, welche gleichzeitig so modificirt wird, dass sie sofort den eitrigen Charakter verliert, um rein catarrhal zu werden; eine schnelle Veränderung der secernirenden oder verschwärten Oberfläche, welche sofort ein normales Aussehen annehmen; einen zuweilen ganz auffallend raschen Reparationsprocess; kurz, die rasche Heilung der Krankheit, oder bei chronischen, hartnäckigen, noch nicht geheilten Fällen, wenigstens eine bedeutende Verbesserung.

Ich will aber nicht damit die Sozojodol-Salze über alle anderen Mittel setzen, die wir seit Jahren mit glücklichen Erfolgen anwenden; nur bin ich überzeugt, dass wir in diesen Präparaten gute Mittel für die Behandlung vieler Augenkrankheiten haben, so dass dieselben verdienen mehr bekannt und angewandt zu sein.

Bei der Blepharitis (sei es die Blepharo-adenitis, wie die Bl. ulcerosa) habe ich sehr gute Resultate beim Gebrauch der Sozojodol-Salze erzielt. Ich behandelte Kranke mit Blepharitis folgendermaassen: Ich reinigte zuerst den Lidrand, wie gewöhnlich, von den Krusten und Schuppen u. s. w., eröffnete die kleinen Abscesse, wenn vorhanden, riss die erkrankten Augenwimpern weg u. s. w. und nachdem, nach reichlicher Abwaschung mit einer 4—6 % Natr. Soz.-Lösung, oder im Falle von Verschwärungen und Abscessen, mit 3—5 % Zin. Soz.-Lösung, wandte ich eine Salbe aus 0,5—2 % Quecksilber- oder Natriumsozojodol an und massirte einige Minuten lang.

Besonders mit der ersten Salbe (aus Hydr. Soz.) habe ich in mehreren Fällen eine auffallend schnelle Heilung gehabt; in allen Fällen war die Dauer der Kur abgekürzt und das Resultat sehr gut.

Ekzema palpebrarum behandelte ich ebenfalls mit Salbe aus 0,5—2 % Hydr.- oder 2,5—5 % Natr.-Kalium-Soz.

Alle mit 5—6 % Natr. Soz.-Lösung behandelten Fälle von Hyperhamie der Conjunctiva wurden binnen wenigen Tagen geheilt.

Conjunctivitis acuta war ebenfalls von 6 % Natr. Soz.-Lösung geheilt, welche ich in allen Fällen anwandte, wo geringe Secretion vorhanden war. In Fällen von reichlicher Absonderung ersetzte ich Natr. Soz. durch Zin., und zwar

in 3—5 $^0/_0$ Lösungen; diese letztere (5 $^0/_0$) nur selten. Schwere Fälle mit sehr reichlicher Absonderung, Chemosis und Lidoedem wurden binnen 6—8 Tagen vollkommen geheilt.

Dieselben guten Erfolge habe ich bei Conjunctivitis chronica erzielt, die ich durch dieselben Mittel behandelte. Gleich nach den ersten Einträufelungen kann man jedenfalls eine starke Verbesserung beobachten: die Absonderung vermindert und verändert sich, die Lockerung der Bindehaut verschwindet allmählich mit der Injection der Gefässe, und zugleich lassen auch die subjectiven Symptome nach; und wenn man bei chronischen Kranken keine vollständige Heilung erzielt (auf dem Lande hat man nicht selten auch mit der Ungeduld des Patienten zu thun, der bald ermüdet und die Kur aufgiebt), erreicht man gleichwohl eine bedeutende Erleichterung.

Mehrere Kranke mit epidemischem Catarrh der Conjunctivitis, die ich mit 5 $^0/_0$ Zin. Soz.-Lösung und, wenn nöthig, mit Atropin, Holocaïn u. s. w. behandelt, wurden in einer Periode von weniger als 10 Tagen vollkommen geheilt. In einem Falle ferner, wo das erste erkrankte Auge das linke und die Behandlung sofort unternommen war, konnte ich durch einige Einträufelungen am anderen Auge, dessen Conjunctiva bereits anfing sich zu röthen und anormal abzusondern, der Krankheit Einhalt thun.

Conjunctivitis phlyctänulosa habe ich mit guten Erfolgen, ausser den gewöhnlichen hygieinischen Verordnungen, den localen anästhetischen Mitteln u. s. w., durch reichliche Einträufelungen von Natr. Soz., und wenn nöthig, von Zin. Soz. 3—5 $^0/_0$ und darnach durch Massage mit Salbe aus 0,5—1 $^0/_0$ Quecksilbersoz. behandelt.

Viele Trachomfälle, und zwar in verschiedenen Formen und Perioden der Krankheit, habe ich mit den Sozojodol-Salzen behandelt.

Durch meine Versuche habe ich die gute Wirkung dieser Mittel feststellen können: nur könnte man ihnen vorwerfen, sie wirken zu langsam; wo ist aber das Mittel, das bei dem Trachom nicht auf verschiedene Weise wirkt?

Freilich spricht Dr. Bjelilowsky in seinem Bericht „über Anwendung von Sozojodol-Präparaten bei der Behandlung von Augenkrankheiten" (St. Petersburger med. Wochenschrift, 1897. Nr. 5) von Genesung des Trachoms in 3 Wochen.

Dr. Bjelilowsky's Heilmethode scheint mir aber zu kräftig.

Er verfährt folgendermaassen: „Nach Ectropionirung der Lider zerreibt er unter Cocaïnanästhesie mit dem Nagel des Zeigefingers oder Daumens der rechten Hand (mit der linken fasst er die ectropionirten Lider) alle Körner bis zur Blutung und darnach reibt er Zn. Soz. in Pulverform ein; Patient bekommt nach Hause 3 $^0/_0$ Borzinkwasser mit Cocaïn 4 $^0/_0$, da die Schmerzen noch einige Stunden andauern. — Die Häutchen, die sich auf der Schleimhaut der Lider bilden, entfernt er am andern Tage vermittelst reichlicher Augendouche aus warmem Wasser oder reibt sie mit Wattekügelchen ab, fast ohne Blutung. Darauf giebt er den Patienten Tropfen einer 6—7 $^0/_0$ Zin. Soz.-Lösung oder 2 $^0/_0$ Quecksilbersalz auf 3—4 Tage und auch 2 $^0/_0$ Cocaïntropfen, wonach er dieselbe Procedur wiederholt und nach 3 Wochen (maximum) ist der Patient genesen. Sind aber die Papillen sehr gross, so schneidet er sie vorerst ab." (L. c.)

Nun, die Folgen der wiederholten kräftigen Aetzungen pflegen nicht etwas anderes zu sein, als die für das Auge gefährlichen Narben der Bindehaut; und dies dürfte wohl hier der Fall sein.

Zwar muss ich gestehen, dass ich auch angefangen hatte, einige Trachomfälle mit Dr. Bjelilowsky's Heilmethode zu behandeln; ich verliess sie aber bald, weil die Abreibung mit Zin. Soz. pulv. sehr heftige, mehrere Stunden andauernde Schmerzen erregte, starke Reizung und Chemosis der Conjunctiva nach sich zog und besonders einen ziemlich tiefen Schorf verursachte, welcher den Schaden einer zu raschen narbigen Retraction mich fürchten liess.

Diesen Erwägungen gemäss verfuhr ich in folgender Weise:

Vorher nehme ich eine reichliche Injection mit Sublimat-Lösung 1:4000 vor, und unter Anästhesie vermittelst 1 % Holocaïn Chlorid-Lösung[1] ectropionire ich die Lider und zerreibe mit Wattekügelchen die Conjunctiva und die Trachomkörner bis zur Blutung: nachdem instillire ich 5 % Zin. Soz.-Lösung. Alle Tage wiederhole ich diese Procedur.

Wenn es nöthig ist, mache ich statt der Abreibung mit Wattekügelchen Scarification, zuweilen Abkratzungen mit dem scharfen Löffel (möglichst selten, um die unregelmässigen Narben zu vermeiden), Zermalmung der Körner mit Knapp's Pincette.

Nach Hause verordne ich den Patienten, ausser Auswaschungen mit Sublimat-Lösung 1:4000, auch Tropfen von 2—3 % Zin. Soz.-Lösung.

Bei Kindern, bei denen diese so oft wiederholte Procedur zu energisch sein könnte, wende ich gern die $^1/_2$—1 % Quecksilbersozojodol-Salbe an. Mit dieser Procedur habe ich bisher drei völlige Genesungen von Trachomfällen, nach einer Behandlung von 40—70 Tagen, erzielt. Bei einem von diesen Kranken habe ich die Genesung im Laufe von 40 Tagen, bei einem anderen von 30 Tagen nach Beendigung der Kur controliren können. Der dritte Kranke ist vor zu wenigen Tagen geheilt, um von einer kontrolirten Genesung sprechen zu können. Dagegen giebt es Fälle, wobei die Behandlung mit Zin. Soz. sehr langsam (obgleich immer wohlthuend) wirkt.

Sehr gute Resultate habe ich beim Gebrauch derselben Salbe aus Hydr. Soz. bis 2 % bei Fällen von Pannus trachomatosus der Hornhaut erzielt.

In der That, in einem Falle von Pannus mit zahlreichen Hornhauttrübungen und unregelmässigem Astigmatismus beider Augen, wo V. O. S. = $^5/_{100}$ und V. O. D. = $^6/_{100}$ war (in diesem Auge ist noch immer ein Entropion des unteren Lides mit beständiger Reibung der Augenwimpern gegen die untere Hälfte der Hornhaut vorhaut vorhanden; die Patientin hat noch nicht eingewilligt sich der Operation zu unterziehen), war nach 24 Tagen der Behandlung V. O. S. = $^9/_{100}$; V. O. D. = $^{12}/_{100}$. Heute ist das Gesicht noch verbessert (V. O. S. = $^1/_{12}$; O. D. = $^1/_6$). In einem anderen Falle war V. O. D. = $\frac{1}{\infty}$. Nach bloss sechs Tagen der Kur (den 14. März) erkennt schon die Patientin mein Gesicht 40 cm entfernt; den 17. März war V. = $^1/_{100}$; den 20. März V. = $^1/_{50}$; den 27. März V. = $^1/_{25}$; den 4. April V. = $^1/_{20}$. Und auch in diesem Falle hat man mit zahlreichen Hornhautflecken und einem mässigen Grad von Kerotoconus zu thun. Leider hat die Patientin in demselben Monate April wieder eine schwere Keratitis bekommen, welche die weitere Aufhellung der Hornhaut vorläufig unterbrochen hat. Heute ist doch V. = $^1/_{20}$, obgleich die Keratitis noch nicht geheilt ist.

Ich wende keine stärker reizende Hydr. Soz.-Salbe als 2 % an, weil die Application zu schmerzhaft ist und der Kranke leicht der Forsetzung der Be-

[1] Seit mehr als sechs Monaten wende ich zur localen Anästhesie salzsaures Holocaïn in 1 % Wasserlösung an, wodurch ich vollständig Cocaïn ersetzt habe. Holocaïn hat vor dem Cocaïn mehrere Vortheile.

handlung sich sträuben würde. Für den Gebrauch zu Hause schreibe ich sie gewöhnlich zu $^1/_2$—1 $^0/_0$ vor.

In diesen Concentrationen ruft die Application der Salbe ein mehr oder weniger empfindliches Brennen hervor (zwar ist es sehr heftig und ziemlich dauerhaft mit der 2 $^0/_0$ Salbe); ich habe aber nie Intoleranz beobachtet, wofern keine schweren entzündlichen Symptome vorhanden waren; in diesem Falle habe ich mit günstigem Erfolge eine Salbe aus 2,5—5 $^0/_0$ Natrium-Kalium-Sozojodol angewandt, bis die erwähnten Symptome verschwunden waren.

Bei der Conjunctivitis follicularis erziele ich gute Resultate mit der folgenden Behandlung: Einträufelungen von 2—6 $^0/_0$ Natrium Soz.-Lösung, wenn die Absonderung gering und katarrhal ist; von 1—3 $^0/_0$ Zin.-Soz.-Lösung in Fällen mit reichlicher eitriger Absonderung. Ferner Massage mit einer Salbe aus $^1/_2$ $^0/_0$ Quecksilbersoz.

Die Brand-Aetz-Wunden und Wunden der Conjunctiva wurden von mir durch Auswaschung mit einer 5—6 $^0/_0$ Natr.-Soz.- oder 2—3 $^0/_0$ Zin.-Soz.-Lösung und einer Salbe aus 2,5—5 $^0/_0$ Natr.-Kalium-Soz. in Vaselin behandelt. Heilung binnen 5—8 Tagen.

Bei den Krankheiten der Thränenwege habe ich die Sozojodol-Salze erprobt und schon nach den ersten Einspritzungen im Thränensack habe ich eine bedeutende Verminderung und Veränderung der Absonderung constatiren können.

Ich verwende bei der Dacryocystitis chronica eine 1—2 $^0/_0$ Zin. Soz.-Lösung, zu Injectionen im Thränensack, entweder durch ein mit Weber's Messer gespaltenes Thränenkanälchen oder unmittelbar im Sack nach Schnitt desselben.

Als modificirendes Mittel der Absonderung der Thränensackschleimhaut bei schweren Fällen von Thränensackgeschwulst (wo ich zur Cauterisation Zuflucht nehmen sollte) verwandte ich, ausser 5 $^0/_0$ Zin. Soz.-, auch eine 1—2 $^0/_0$ Hydr. Soz.-Lösung.

Als austrocknendes und vernarbendes Mittel muss ich das Kalium-Soz. in Pulverform sehr empfehlen, wodurch ich übrigens Jodoform, unbedingt, auch als Streupulver über Nahtlinien, zu meiner Zufriedenheit wegen des günstigen Erfolges und zu grosser Freude der Patienten wegen der Geruchlosigkeit des Präparates, ersetzt habe.

Unter den Hornhautkrankheiten habe ich die Sozojodol-Salze in mehreren Fällen von Hornhautentzündungen, Geschwüren, Wunden u. s. w. erprobt. Vom Pannus habe ich schon gesprochen.

Die Epithelsabschabungen behandele ich vermittelst reichlicher Einträufelungen von 6 $^0/_0$ Natr. Soz.-Lösung und einer 2,5 $^0/_0$ Salbe desselben Salzes oder Kal. Soz.

Die Behandlung von Wunden der Hornhaut erfolgt folgendermaassen: Nach Anästhesie, Auswaschung mit einer 6 $^0/_0$ Natr. Soz.- (wenn nöthig, 3 bis 5 $^0/_0$ Zin.-Soz.-Lösung); Atropin, Eserin u. s. w.; hiernach Massage mit einer Salbe aus 5 $^0/_0$ Kalium Soz., oder auch mit diesem Salze in Pulverform. In der Regressivperiode Salbe aus $^1/_2$ $^0/_0$ Quecksilbersozojodol. Mit dieser Procedur habe ich immer eine schnelle Heilung und eine möglichst helle Narbe erzielt.

Bei den Hornhautgeschwüren wende ich Natr.-Zin.-Soz.-Lösungen zum Auswaschen, Holocaïn, Atropin u. s. w., eine Salbe aus 2,5—5 $^0/_0$ Natrium-Kalium-Soz. und bei atonischen Formen aus $^1/_2$—1 $^0/_0$ Hydr. Soz. an. Kleine nicht zu tiefe Geschwüre waren mit dieser Behandlung binnen 3—4 Tagen

vollkommen geheilt. Kalium-Soz. wird bei dieser Krankheit auch von Goldzieher angewandt und sehr empfohlen. Er lässt die folgende Salbe herstellen:

Kalium Soz. 0,25—0,50
Atrop. Sulf. 0,05
Vaselin. amer. alb. 10,0.
S.: Salbe — 3mal täglich.

(S. Centralbl. für Augenheilk. 1894. März: „Zur Therapie der Hornhautenzündungen.“)

Sehr gute Resultate hat mir Kal.-Soz. auch in Fällen von Hornhautabscessen gegeben; und hier besonders zeigt es sich dem Jodoform weit überlegen, da wir wissen, dass Jodoform in Hornhautabscessen nicht gut zu ertragen sei.

Bei der Keratitis phlyctaenulosa habe ich die folgende locale Behandlung vorgenommen: Auswaschen mit Sublimat-Lösung 1:4000; Holocaïn, Atropin und die $^1/_2$—1 $^0/_0$ Salbe aus Quecksilber-Sozojodol. Wenn begleitender Catarrh der Conjunctiva oder Lidschwellung vorhanden, nehme ich auch Einträufelungen von 3—5 $^0/_0$ Zin.-Soz.-Lösung vor.

Auch begleitende Gesichts- und Nasenlöcher-Ekzeme habe ich mit günstigem Erfolge vermittelst der Salbe aus 2 $^0/_0$ Hydr. Soz. oder 5 $^0/_0$ Kal. Soz.; Rhinitiden entweder mit derselben vermittelst Wattebausches in die Nase gebrachten Salben (auch mit einer 10 $^0/_0$ Salbe aus Zin.-Soz.) oder mit Einblasungen von Zin.-Soz. 1:10 Th. Talc. — Kal. Soz. 1:1 bis 1:2 Th. Talc. ven. behandelt.

Bei der Behandlung der Hornhautflecken habe ich die gelbe Präcipitatsalbe durch die aus 0,5—1 $^0/_0$ Hydr. Soz. ersetzt.

Beide besitzen eine ungefähr identische, auffallende Wirkung bei nicht zu sehr alten Flecken, die letztere aber eine schnellere und ich möchte gern sagen eine stärkere.

Zu einem Schlusse aus dem Gesagten kommend, scheint es mir, dass die Sozojodol-Präparate eine grössere Verbreitung und eine weitere Anwendung bei der Behandlung der Augenerkrankungen verdienen; deshalb würde ich sehr zufrieden sein, wenn dieser kurze Bericht zu weiteren Mittheilungen anregte.

Gesellschaftsberichte.

1) Bericht über die 26. Versammlung der Ophthalmologischen Gesellschaft. Heidelberg 1897.

I. Sitzung am 5. August 1897, Vormittags 9 Uhr.

Begrüssungsrede durch Hess.

Verkündigung des Graefe-Preises an Th. Axenfeld (Rostock) und E. v. Hippel (Heidelberg).

Vorsitzender: Haab (Zürich).

1. Zur Pathogenese der Stauungspapille, von E. Krückmann (Leipzig).

Die doppelte anatomische Verbindung der Gehirnflüssigkeit mit dem peripheren Sehnervenende, die gegeben ist einmal in der directen Fortsetzung der Dura in die Sehnervenscheiden, zweitens in der Communication, die zwischen dem adventitiellen Saftcanalsystem der die Opticusscheiden durchbohrenden Centralgefässe und den Lymphräumen des Gehirns besteht, machen es verständ-

lich, dass bei intracraniellen Processen, bei denen Entzündungsstoffe in der Gehirnflüssigkeit circuliren, die Papille in Mitleidenschaft gezogen werden kann. Diese Entzündungsstoffe werden nach des Vortr. Ansicht durch die Zellen des menschlichen Organismus selbst gebildet. Er nennt sie daher somatogen oder autogen. Bei autonomen Tumoren ist das Zustandekommen der Papillitis wahrscheinlich nur auf die directen Wirkungen der regressiven Zellmetamorphosen zurückzuführen. Bei Tuberculose und Syphilis kommen 2 Entzündungsarten in Betracht: eine primäre, durch den specifischen Erreger direct bedingten und eine secundäre, die erst im Anschluss an Zellzerfall sich bemerkbar macht. Eine Aenderung der Wirkung dieser beiden Krankheitsstoffe ist mitunter durch klinische Beobachtung möglich, da die „somatogenen" Entzündungsstoffe nur wenig zerstörende Eigenschaften haben. Bei Parasiten sind die Stoffwechselproducte des lebenden Thieres selbst zu beschuldigen.

Von Bedeutung für die Grösse der Functionsprüfung ist die Art des Exsudates. Das flüssige ist harmloser als das gerinnende.

Der vermehrte Hirndruck begünstigt das Zustandekommen der Stauungspapille, da die Stoffe gleichsam in die Papille hineingepresst werden. Allein aber kann er nie eine Papillitis bedingen.

Zum Schluss giebt Vortr. noch eine Deutung der verschiedenen Arten von Papillarschwellung, die nicht auf intracranielle Processe zurückgeführt werden können.

In der Discussion erklärt sich Leber mit des Vortr. Ansichten einverstanden. Er macht den Vorschlag, den Namen Stauungspapille[1] fallen zu lassen und dafür „Schwellungspapille" oder „Papillarschwellung" zu setzen.

2. Accommodative Ortsbestimmungen der Linse, von L. Heine (Marburg).

In Fortsetzung der Arbeiten von Hess demonstrirt Vortr. eine Versuchsanordnung, die es ermöglicht, subjectiv und objectiv accommodative Linsenverschiebungen im Auge zu beobachten.

Bei maximaler Erschlaffung der Zonula fällt die Linse ihrer Schwere folgend in den Zonularaum und ihr Knotenpunkt wird nach unten verlegt. Ein im Nahpunkt aufgestellter feiner Coconfaden muss damit bei der Fixation eine Scheinverschiebung gegen entfernt stehende Objecte machen, mit denen er sich vorher deckte. Vortr. kommt zu dem Resultat, dass nach accommodat. Spontanentspannung der Zonula die Linse von der Mittellage aus nach jeder Richtung $^1/_2$ mm Spielraum hat, bei Eserinaccommodation 1 mm.

Zum objectiven Nachweis benutzt Vortr. die bei Accommodation messbaren Verschiebungen des hinteren Linsenreflexbildes gegen das Cornealbildchen. Diese gehen bei verschiedenen Kopfhaltungen stets der Schwere nach vor sich, was durch Muskelzug nicht zu erklären ist, wohl aber eine eine Erschlaffung der Zonula beweist.

3. Mikroskopische Fixirung des Accommodationsactes, von L. Heine (Marburg).

Vortr. gelang es, am Taubenauge den Accommodationsact mikroskopisch zu fixiren. Während die Muskelfasern im durch Curare gelähmten Auge der Scleralwand parallel laufen, bilden sie in dem durch Nicotin in Accommodation versetzten mit der Sclera einen nach vorn offenen Winkel, sind breiter und ohne Querstreifung. Er vergleicht den Aufbau des Ciliarmuskels mit einer Irisblende, deren Segmente eine Kuppel bilden. Die Präparate sollen beweisen,

---

[1] Aber er ist einer der wenigen, die in den fremden Literaturen Bürgerrecht erlangt haben. H.

dass bei der Contractur des Ciliarmuskels die Ora serata nach vorn gezogen werden und die Zonula erschlafft.

4. Ueber das Auge des Neugeborenen, von E. von Hippel (Heidelberg).

Vortr. bespricht zunächst die cadaverösen Erscheinungen und den Einfluss der üblichen Härtungsmittel Müller'sche Flüssigkeit und Formol auf das Auge. Die von Lange beschriebene Netzhautfalte hält er für ein Kunstproduct. Die Dicke der Hornhaut ist grossen Schwankungen unterworfen. Die vordere Kammer ist tiefer, als gewöhnlich angenommen wird. An ganz frischem Material stellte er die Linsenform fest. Durchaus keine Annäherung an Kugelgestalt. Die Hinterfläche ist wesentlich gekrümmter als die vordere. In 2 Fällen betrug die Dicke 3,76 mm. Entgegen der Ansicht Schön's zeigen seine Präparate deutlich eine Ora serata sowohl des Pigmentepithels, als der Retina, ebenso eine ausgeprägte physiologische Excavation des Sehnerven. Die Fovea ist nicht so scharf begrenzt wie beim Erwachsenen, an ihrem Grunde finden sich sämmtliche Netzhautschichten ausser den Nervenfasern. Die Zapfen sind noch kümmerlich entwickelt.

Die erste Markscheidenbildung am Opticus fand Vortr. erst beim 4 Wochen alten Kinde. Die Häufigkeit der Blutungen im Neugeborenenauge konnte er bestätigen. Sie mögen häufig die Grundlage für congenitale Amblyopie und centr. Colobom abgeben.

An der Discussion betheiligen sich Hess, Weiss, Fränkel, Sattler, Axenfeld, Krückmann und Bernheimer.

5. Ueber einige seltnere Glaucomfälle und über die Wirkung der Accommodation beim primären Glaucom, von C. Hess (Marburg).

Vortr. demonstrirt 2 Glaucompräparate. Der erste entstammt einem Falle, in dem das Glaucom durch Luxation der Linse in der vorderen Kammer hervorgerufen war. Die Iris findet sich der hinteren Linsenfläche und in der Peripherie der hinteren Hornhautfläche dicht angepasst. Die Verlegung des Fontana'schen Raumes scheint hier nicht die Ursache, sondern die Folge der Drucksteigerung zu sein. Im 2. Fall trat das Glaucom bei einem hämophilen Knaben nach geringfügiger Hornhautverletzung auf. Es fand sich im enucleïrten Bulbus starke Blutung in der vorderen und hinteren Kammer, sowie in dem circumlentalen Raum. Die Iris liegt in ziemlicher Ausdehnung der hinteren Hornhautfläche an. Die Deutung der Entstehung dieser Anlagerung stösst auf Schwierigkeiten.

Vortr. geht dann auf die Frage ein nach der Bedeutung der Accommodation auf die Entstehung des primären Glaucoms. Er beleuchtet die Darlegungen und Theorien von Walker, Schön, Snellen über die schädliche Wirkung der Accommodation bei Glaucom, und kommt zu der entgegengesetzten Auffassung, dass die Accommodation, die dieselben Veränderungen wie das Eserin hervorruft, bei beginnendem Glaucom nur günstig wirken kann.

In der Discussion erwähnt Sattler einen Fall von prodromalem Glaucom, in dem durch Lesen die Anfälle coupirt wurden.[1]

6. Ueber die elastischen Fasern in der Lamina cribrosa und im Sehnerven, von H. Sattler (Leipzig).

An Quer- und Längsschnitten legt Vortr. die Anordnung der elastischen Fasern in der Lamina cribrosa, dem Sehnerv und seinen Scheiden klar. Im Bau der Lamina cribrosa bilden sie einen dominirenden Bestandtheil. In cir-

[1] Habe ich auch beobachtet. H.

culärem Laufe umkreisen sie das Sehnervenloch und treten in radiärer Richtung in die Balken der Lamina cribr. ein. Nach Durchflechtung daselbst gehen sie in die Axe des Sehnerven in eine die Centralgefässe umschliessende Scheide über. Vom hinteren Ende der Lamina cribr. treten sie im Opticus-Stamm bedeutend an Zahl zurück und erscheinen im Schnitt in den verschiedensten Richtungen getroffen.

7. Ueber die bandförmige Hornhauttrübung, von Th. Leber (Heidelberg).

Klinisch unterscheidet man eine primäre und eine secundäre Form. Die erstere, die senile Form, ist allgemein von practischem Interesse. Häufig ist die Complication mit Glaucom. Die secundäre tritt mit Vorliebe bei chronischer Uveïtis auf. Aus den histologischen Untersuchungen des Vortr. von zahlreichen Fällen geht hervor, dass es sich bei beiden Formen im Wesentlichen um eine Einlagerung von Kalksalzen in die Bowmann'sche Membran handelt, die später auf das benachbarte Hornhautparenchym und selbst das Epithel übergreift. Die trüben Auflagerungen sind Auswüchse der Bowmann'schen Membran, die sich gleichzeitig mit der Kalkeinlagerung verdickt hat, und stellen korallenartige Bildungen von complicirter geschichteter Zusammensetzung dar. Auch an der Hinterfläche zeigen sie sich als kleine Vorragungen; sie sind analog den Drusen der übrigen hyalinen Membranen. Vermuthlich entstehen die Excrescencen unter dem Epithel, das später abgestossen wird. Neben dieser Gewebsneubildung kommt es zu einem eigenthümlichen Zerstörungsvorgang, die einhergeht mit Proliferation am Bindegewebe in der Umgebung, das Trümmer der verkalkten Bowmann'schen Membran einschliesst. Traumatische Einflüsse mögen dabei fördernd wirken. Ausser diesen finden sich im sclerosirten Bindegewebe noch zweierlei andere Gebilde, verkalkte Platten und kolloide Klumpen, deren Herkunft nicht sicher gestellt ist. Die Quelle der Kalkablagerung liegt in der Ernährungsflüssigkeit, die eine grössere Menge gelöster Kalkverbindungen enthält. Im Bereich der Lidspalte kommt es in Folge der Verdunstung zu einer erhöhten Concentration, worin die Möglichkeit einer Ausscheidung von Kalk an dieser Stelle gegeben ist. Als primären Vorgang sieht Vortr. die Kalkablagerung an, als directe oder indirecte Folge davon die Neubildung sclerosirender Bindegewebe vor und hinter der Bowmann'schen Membran.

An der Discussion betheiligen sich Sattler und Vossius. Letzterer hält es für möglich, dass die Kalkablagerung nicht immer das primäre ist.

8. Sarcom der Iris, von W. Mayweg (Hagen).

Vortr. berichtet über einen Fall von Irissarcom bei einem 33jährigen Manne, das sich aus einer schon vor Jahren beobachteten stecknadelkopfgrossen, gelbbraunen Erhöhung entwickelt hatte. Die radicale Operation bestand in Iridectomie.

Ein Recidiv war nicht aufgetreten.

In histologischer Beziehung handelt es sich um ein zellenreiches, stark pigmentirtes Spindelzellensarcom, das seine Entwickelung von der obersten sog. vorderen Grenzschicht genommen hatte.

In der Discussion empfiehlt Krückmann bei Irissarcom die rechtzeitige völlige Entfernung des Auges. Haab gelang es, nach doppelter Iridectomie ein Irissarcom radical zu entfernen.

II. Wissenschaftliche Sitzung.

Freitag, den 6. August, Vormittags $9^1/_4$ Uhr.

Vorsitzender: Hess jun.

9. Zur Lehre von den Augenmuskellähmungen. Eine experimentelle, vergleichend anatomische und klinische Studie. Mit Demonstrationen, von L. Bach (Würzburg).

Vortr. ging bei seinen Versuchen, die er zur Feststellung der Localisation im Augenmuskelkerngebiet an Kaninchen, Katzen und 1 Affen anstellte, in der Weise vor, dass er zunächst Augenmuskeln durchschnitt resp. exstirpirte, Iris und Ciliarkörper vollständig entfernte, den ganzen Bulbus oder die Orbita excenterirte, dann einige Zeit danach die Thiere tödtete und das Augenmuskelkerngebiet oder das Ganglion ciliare in Schnittserien zerlegte. Schon nach wenigen Tagen sind an den den Nerven der durchschnittenen Muskeln zugehörigen Ganglienzellen Veränderungen zu erkennen. Vortr. kam zu folgenden Resultaten:

Es findet eine partielle Kreuzung des Oculomotorius und Trochlearis statt und zwar liegen die gekreuzten Fasern im Oculomotoriuskern hauptsächlich distal.

Die Fasern des Abducens verlaufen ungekreuzt. Nach Entfernen des Corp. ciliare und der Iris treten im Oculomotoriuskern keine Veränderungen auf, wohl aber im Ganglion ciliare, womit bewiesen wird, dass die zum M. sphincter pupillae und M. ciliaris gehörigen Nervenfasern allein in Ganglion ciliare ihren Ursprung haben. Hier werden auf sie Erregungen vom Oculomotorius übergeleitet.

Ein Ursprung des Augen-Facialis im Oculomotoriuskern konnte nicht nachgewiesen werden, ebenso wenig Ganglienzellen, die zum M. levator palpebr. sup. und M. retractor bulbi gehören. Im Grossen und Ganzen erhellt es, dass functionell zusammengehörige Muskeln nahe bei einander liegenden Zellen im Kerngebiet entsprechen. Weiterhin untersuchte Vortr. das normale Augenmuskelkerngebiet des Menschen, Affen, Kaninchens und der Katze mit der Weigert'schen und Golgi'schen Methode. Sie führten zu dem Ergebniss, dass im Oculomotoriuskern eine partielle Kreuzung besteht, indem die gekreuzten Fasern zu dem distalen Abschnitt des Kerngebietes gehören. Eine scharfe Trennung und Gliederung der einzelnen Ganglienhaufen, auf deren Vorhandensein die Lehre von den Kernlähmungen basirt, konnte nicht festgestellt werden. Eine isolirte Läsion eines Astes wäre dagegen möglich zwischen dem Austritt aus dem Kern und der Austrittstelle des N. oculomot. an der Hirnbasis, da sie hier eine Strecke weit von einander getrennt verlaufen. Es ist daher kaum angänglich, falls eine periphere Ursache sich ausschliessen lässt, isolirte Lähmungen schlechthin als Kernlähmungen zu bezeichnen und ausgedehnte als basale Lähmung.

10. Experimentelle Studien zur Kenntniss der Innervation der inneren und äusseren vom Oculomotorius versorgten Muskeln des Auges, von St. Bernheimer (Wien).

Vortr. experimentirte an 12 Affen und suchte festzustellen, welche Theile des Oculomotoriuskernes den einzelnen vom Oculomotorius innervirten Muskeln entsprechen. Letztere wurden sammt dem in sie eintretenden Nervenast exstirpirt, einige Tage danach das Thier getödtet und das Oculomotorius-Centrum in Schnittserien zerlegt und nach Nissl behandelt. Die Centra für die M. recti sup. inf. int. und obliqu. inf. befinden sich nur in den Seitenhauptkernen und den zugehörigen Lateralzellen und zwar sowohl im gekreuzten als auch im

gleichseitigen Seitenhauptkern. Die vordersten Antheile derselben gehören zum Levator. Die Nebenkerne dagegen, der paarige kleinzellige und der unpaarige grosszellige sind als wahre Oculomotoriuskerne und ganz speciell als Centren der vom Oculomotorius versorgten Binnenmuskeln des Auges aufzufassen. Der kleinzellige Mediankern der rechten Seite gehört dem rechten Auge, der grosszellige unpaarige versorgt beide Augen. — Auch für jeden einzelnen Muskel stellt Vortr. die Grenzen fest. Anatomisch gehen die Zellhaufen in einander über. Die um die Mittellinie gruppirten Centren für die Binnenmuskeln sind entsprechend der häufig isolirten Lähmung dieser von den sie umgebenden Centren der übrigen Augenmuskeln getrennt; nur mit dem Gebiet des Rect. int. treten sie in Fühlung, womit das Zusammenwirken von Convergenz, Accommodation und Pupillenspiel erklärlich wird. Auch von den übrigen Muskeln grenzen die gleichsinnig wirkenden aneinander.

11. Ueber monoculäre Diplopie ohne physikalische Grundlage, von A. Bielschowsky (Leipzig).

Die monoculäre Diplopie war nach der Enucleation des schwer verletzten besseren rechten Auges aufgetreten. Das linke, das angeborene Amblyopie zeigte, hatte bisher nach einwärts geschielt. Mehrfache Versuche liessen eine physikalische Grundlage für die Diplopie als ausgeschlossen erscheinen. Sie beruhte darauf, dass eine einfache Netzhauterregung gleichzeitig an 2 Stellen im Raume localisirt wird. Des Vortr. Erklärung für dieses Phänomen fusst auf Hering's Identitätslehre. Er geht dabei von dem früheren Strabismusconvergenz aus.

Im Interesse des Einfachsehens hatte sich im Laufe der Jahre eine neue Correspondenz der Raumwerthe und damit zugleich der Sehrichtungen gebildet. Eine anatomisch minderwerthige Netzhautstelle hatte die Function der Macula übernommen und stellte ein Pseudocentrum dar. Nach der Enucleation nun kam die Doppelwerthigkeit der Netzhaut durch rasch wechselnde und gleichzeitige Localisation nach verschiedenen Richtungen zum Ausdruck. Beim Fixiren eines Gegenstandes wird ihm zunächst das Pseudocentrum gegenüber gestellt, jedoch gemäss der bisherigen Localisation derselbe in die Hauptsehrichtung verlegt. Da ebendahin auch ein zweiter Gegenstand, der auf der Macula sich abbildet, projicirt wird, so muss das auf das Pseudocentrum fallende Bild zugleich dahin im Raume localisirt werden, wo es nach dem angeborenen Raumwerthe hingehört. Dem einen Auge kommen somit gleichsam 2 Sehfelder zu, deren eines das neuerworbene gegen das andere so verschoben ist, dass es dem fehlenden rechten identisch ist.

12. Ueber das Verhalten des Gesichtsfeldes bei Schielenden, von L. Weiss (Heidelberg).

Vortr. fand bei Schielenden relativ häufig Gesichtsfeldanomalien. Uebersichtliche Zahlen zeigen die Arten derselben und die Refractionsverhältnisse bei den verschiedenen Formen des Strabismus. Seine Befunde sprechen nicht zu Gunsten der Lehre von der Amblyopia durch Nichtgebrauch, da sonst zu erwarten wäre, dass die Netzhautstellen, die durch die ständige Ablenkung des Auges am wenigsten zum Sehact verwendet werden, eine besonders abgestumpfte Empfindlichkeit oder Gesichtsfeldeinschränkung zeigen, was nicht der Fall ist. Bei der Aufnahme des summarischen Gesichtsfeldes durch Vorsetzen von farbigen Gläsern zeigt er sich, dass auch bei starker Herabsetzung der centralen Sehschärfe des Schielauges auf seiner Seite die Gesichtseindrücke des Schielauges dominirten.

13. Opération du Ptosis par autiplastie ou greffe musculaire, par Darier (Paris).

Vortr. schlägt zur Operation der completen Ptosis folgendes Verfahren vor: Nach vorsichtigem Herausschneiden eines 3 mm breiten ovalen Hautlappens aus der Haut des Oberlides parallel dem Lidrand, werden 2 Faserbündel des M. Orbicularis losgelöst, so zwar, dass sie an ihrer Basis noch fest haften. Es folgt ein Hautschnitt über dem Arcus supercilii und eine Unterminirung der Haut des Oberlides, unter der die Fasern des M. orbicul. hervorgezogen werden, um dann mit den Wundrändern über den Augenbrauen vernäht zu werden. Zum Schluss werden die Orbicularisfasern an der Basis abgelöst und mit dem Tarsalknorpel und dem unteren Rand der Lidhautwunde vereinigt. Somit wird ein neuer Levator geschaffen.

An der Discussion betheiligen sich Hering, Schirmer, Wolff, Hess Bahr und Schoenemann.

14. Ueber die anatomische Grundlage des Ringscotoms nebst Beiträgen zur Kenntniss syphilitischer Veränderungen am Auge, von K. Baas (Freiburg i./Br.).

Vortr. fand bei der anatomischen Untersuchung eines Auges mit specifischer Chorio-retinitis, bei der intra vitam ein Ringscotom beobachtet war, in der intermediären Zone der Netzhaut zwischen Papille und Peripherie einen breiten Gürtel, innerhalb welchen die Elemente der äusseren Schicht vollständig degenerirt waren. Die inneren erscheinen unversehrt. Daneben bestand ausgedehnte Chorioiditis.

Weiterhin berichtet Vortr. über die Befunde bei der anatomischen Untersuchung von 5 andern Bulbi mit luetischen Veränderungen. In der Chorioidea war die Alteration der Gefässe, besonders der Arterien am meisten charakteristisch, im Gewebe derselben fanden sich frische Infiltrationen und ältere Wucherungsvorgänge, in der Retina demgegenüber ausser der Degeneration der äusseren Schichten geringfügige Verwucherungen, im Sehnerv entzündliche Infiltration seiner Septen. Vortr. kommt zu der Auffassung, dass die Chorioidea bei der luetischen Chorioretinitis stets primär erkrankt, und zwar meist zuerst in der blutreichen intermediären Zone.

Discussion: Leber meint, dass in manchen Fällen von Ringscotom der Sitz der Affection in den Sehnerv zu verlegen ist. Es betheiligen sich noch an der Discussion Vossius, Weiss, Wagenmann und Sattler.

15. Ueber den intermittirenden Exophthalmus, von A. Vossius (Giessen).

Im Anschluss an 2 eigene Beobachtungen sammelt Vortr. noch 18 in der Literatur beschriebene Fälle von intermittirendem Exophthalmus. Die stets einseitige Affection entwickelt sich meist im jugendlichen Alter. Der Exophthalmus wird hervorgerufen durch Bücken, forcirte Exspirationen und dergl., auch durch Compression der V. jugularis. In einzelnen Fällen sind gleichzeitig varicöse Affectionen der Unterschenkelvenen beobachtet, in anderen varicöse Tumoren in Gesichts- und Kopfhaut.

Als Ursache für den Exophthalmus ist eine varicöse Erweiterung in den Orbitalvenen anzusehen, wenn auch noch kein sicherer anatomischer Nachweis geführt ist. In 11 Fällen bestand unter gewöhnlichen Verhältnissen Exophthalmus.

In der Discussion berichten Neustätter, Axenfeld und Weiss über ähnliche Beobachtungen.

III. Wissenschaftliche Sitzung.

Sonnabend, den 7. August, Vormittags 9 Uhr.

Vorsitzender: A. Gullstrand (Upsala).

16. Ueber die Function der sogenannten „parareticulären" oder amakrinen Zellen in der Retina, von O. Schirmer (Greifswald).

Die geringe Uebereinstimmung von Sehstörung und. Pupillarstörung bei Netzhaut- und Sehnervenleiden machen es wahrscheinlich, dass die Leitung zum Pupillen- und zum Sehcentrum sich getrennter Bahnen bedienen. Alle Erkrankungen der äusseren Netzhautschichten lassen die Pupillenfasern intact, solche der ganzen Netzhaut aber oder der inneren Schichten erzeugen gleichmässig Sehstörung und Pupillarstörung. Dieses ist nur verständlich, wenn man den Beginn des Reflexbogens für das Pupillarspiel, das keine untergeordnete Function der damit betrauten Bahnen vorstellt, in die inneren Schichten verlegt. Hier aber liegen die sog. „parareticulären" oder „amakrinen" Zellen, denen jede anatomisch nachweisbare Verbindung mit den Stäbchen und Zapfen fehlt. Die Hypothese, diese als die Anfangsglieder des Pupillarreflexbogens anzusehen, ist somit berechtigt.

17. Zur Kenntniss der Circulationsstörungen in den Netzhautgefässen, von A. Wagenmann (Jena).

Vortr. hebt den bisher nicht genügend beachteten Einfluss von localen Gefässerkrankungen, besonders arteriosclerotischer Natur auf das Zustandekommen von Circulationsstörungen in der Netzhaut hervor und berichtet über 2 diesbezügliche anatomisch untersuchte Fälle. In dem ersten, der unter dem Bilde der Retinitis haemorrh. verlief, sieht er beträchtlichen endarteriitischen Veränderungen als das primäre an und die Thrombose der kleinen Arterien und Venen, die sich bis in die Centralvene fortsetzte, als das secundäre. In dem zweiten Fall, bei dem es sich um einseitige transitorische Erblindungen mit endlichem Ausgang in bleibende handelte, hält er die Circulationsstörung für die Folge localen Gefässkrampfes mit Ausgang in arterielle Thrombose. Der den Spasmus auslösende Reiz ist wiederum in den arteriosclerotischen Randverwucherungen gegeben.

Vortr. glaubt, dass sich unter den als Embolie aufgefassten sicherlich viele Fälle finden, die zu den durch Arteriosclerose hervorgerufenen Thrombose gehören.

In der Discussion bekunden Haab, Gradle und Leber gleiche Ansichten wie der Vortr.

18. Ueber Chorioretinitis sympathica, von O. Haab (Zürich).

Die erste Beschreibung eines Falles von disseminirter Herderkrankung bei sympathischer Augenentzündung gab Hirschberg, eine weitere Mittheilung folgte von Caspar. Vortr. beobachtete 4 Fälle derart.

Aus diesen 6 Fällen ergiebt sich, dass die Herderkrankung sich in dreierlei Form äussern kann. 1. als disseminirte, runde, kleine Fleckchen. Sie sind die constanteste Begleiterscheinung der sympathischen Ophthalmie; 2. als verwaschene gelblich röthliche Streifen; 3. als eigenthümliche Sprenkelung in der Maculagegend. Die sympathische Erkrankung trat in den 6 Fällen 1—3 Monate nach der Verletzung auf, 1—5 Monate nach Ausbruch derselben wurden die Fleckchen beobachtet, die Maculaerkrankung erheblich später. Die anatomische

Untersuchung führte bisher zu keinem befriedigenden Resultat. Die Prognose wird durch die disseminirte Herdbildung nicht verschlechtert.

Das Krankheitsbild spricht für das Vorhandensein von organisirten Entzündungserregern, deren Aussaat im 2. Auge in der Chorioidea die disseminirten Herde producirt.

19. Eine besondere Art von Scheintumor, von O. Haab (Zürich).

Vortr. beobachtete 3 Fälle von Scheintumor des Bulbusinnern, die durch Einstülpung der Bulbuswand von aussen bedingt war. Die Einstülpung geschah durch den Druck an Geschwülsten des Oberkiefers, die in die Orbita eingedrungen waren. Im ersten Falle konnte die Diagnose erst bei der Autopsie des Bulbus, der freilich so wie so hätte geopfert werden müssen, gestellt werden, die beiden anderen Fälle wurden ophthalmoskopisch richtig erkannt.

In der folgenden Discussion über die beiden letzten Vorträge sprechen Eversbusch, Hippel jun., Leber, Schimmer, Axenfeld, Wagenmann.

20. Ueber die Erhöhung des intracraniellen und intraocularen Druckes, von B. Stölting (Hannover).

Stölting hebt die Analogie hervor, welche zwischen Gehirn und Auge bezüglich ihrer Druckverhältnisse besteht. Er beschuldigt für die Drucksteigerung im Auge eine Entzündung der Uvea. Die Gefässe erkranken, damit ändert die Lymphe ihre chemische Beschaffenheit, und alterirt ihre Bahnen, die unwegsam werden. Die Gefässe erschlaffen allmählich und der Druck in ihnen überträgt sich auf Lymphe und Lymphgefässe, so dass jede Circulation stocken muss. Es hält es daher für die vornehmste therapeutische Aufgabe, beim Glaucom die Circulation im Auge zu erhalten.

21. Was wissen wir über die Entstehung der phlyctaenulären (sog. scrophulären, ekzematösen) Augenentzündungen? von Th. Axenfeld (Rostock).

Beim Zustandekommen der phlyctaenulären Keratoconjunctivitis sind innere und äussere Schädlichkeiten von Einfluss. Als erstere kommt in erster Linie Scrophulose in Betracht, die Vortr. in einer Statistik von 200 Fällen in 90% nachweisen konnte. Ihr directer Einfluss ist noch nicht genau zu bestimmen. Als die Erkrankung auslösende äusseren Reize sind zu nennen acute und chronische Gesichtsekzeme, catarrhalische Entzündungen etc., ferner auch directe und indirecte Reizungen eitererregender Bacterien, indirecte, wie bei den eitrigen Entzündungen des Lidrandes, directe beim impetiginosen Ekzem, wo es zum Uebergang zahlreicher Eitererreger in den Conjunctivalsack kommt. Eine allgemeine Ursache aber, wie Burchard, Bach u. A. behaupten, stellen die Staphylokokken nicht dar. Des Vortr. bacteriologische Untersuchungen, bei denen er Verunreinigung der Conjunctiva streng vermied, zeigten die Staphylokokken als inconstanten Befund und nur vereinzelt.

An einen specifischen Erreger glaubt Vortr. nicht, vielmehr ist er der Ansicht, dass die Reize sehr verschiedener Art sein können und oft sehr gering sind. Ob rein endogen eine Keratoconj. entstehen kann, ist zweifelhaft. — Die Bezeichnung Conj. ekzematosa verträgt sich nicht mit der dermatologischen Auffassung vom Ekzem.

Discussion: Leber's Impfversuche auf intacter Bindehaut blinder Augen mit Mikroorganismen, die er aus dem Material von Augen mit Keratoconj. phlyct. gezüchtet hatte, beweisen, dass diese nicht schlechthin als Erzeuger der Krankheit gelten können.

Sattler und Haab plädiren für die Benennung Conj. eczematosa, während Leber den Vorschlag macht, die alte Bezeichnung noch beizubehalten, da sie in Bezug auf die Aetiologie nicht bindet.

22. Hydrophthalmus congenitus, von E. v. Hippel (Heidelberg).

Vortr. berichtet über den anatomischen Befund eines Falles von Hydrophthalmus congenitus. Beiderseits fand sich an der Hinterfläche der Hornhaut ein grosses Ulcus, ferner Veränderungen an Iris, Corp. ciliare und dem Schlemm'schen Plexus. Der Hydrophthalmus ist nach des Vortr. Ansicht ein Product einer durch endogene Infection hervorgerufene intrauterine Entzündung des vorderen Bulbusabschnittes mit vornehmlicher Localisation der Erreger auf der Hinterfläche der Cornea, wo sie ein eitriges Geschwür veranlassten; dieses führte secundär zu Iritis, Cyclitis und Drucksteigerung. Substanzverluste der Descemet und glashäutige Neubildungen, unter denen jene heilen, fand Vortr. noch in andern theils selbst beobachteten, theils der Literatur entnommenen Fällen.

In der Discussion sprachen Stölting und Wagenmann.

23. Ueber operative Behandlung der Ectopia lentis congenita, von H. Sattler (Leipzig).

Vortr. operirte mit gutem Erfolge 4 Individuen wegen angeborener Linsenverschiebungen. Eine Frau und 3 Kinder. Sie gehörten 2 Familien an. Bei der Frau machte Vortr. die einfache Iridectomie, da hier günstige optische Bedingungen vorlagen; bei den Kindern wurde die Discission gemacht. Sie musste mehrere Male wiederholt werden, da wegen des Ausweichens der Linse bei dem Einschneiden mit der Nadel eine ausgiebige Kapseleröffnung nicht erreicht werden konnte. In einem Fall gelang es, durch Scleronyxis die Linse zu zerstückeln.

Discussion: Everbusch berichtet über seine Erfahrungen bei der Operation der Ectopia lentis.

24. Ueber die Combination von intraocularen Geschwülsten mit Phthisis bulbi, von Th. Leber (Heidelberg).

Es ist oft schwer zu entscheiden, ob die Phthisis bulbi primär oder secundär ist. Nimmt man ersteres an, so besteht wieder die schwer zu beantwortende Frage, ob man es mit einem zufälligen Zusammentreffen zu thun hat, oder ob die vorausgegangene Erkrankung zur Tumorbildung disponirt hat. — Die secundäre Phthisis kann entweder durch ulceröse Hornhautperforation eingeleitet werden, oder sie ist die Folge nur hinzutretender Uveïtis. Für den Ursprung der letzteren, sowie für den häufig dabei beobachteten Stillstand im Wachsthum des Innern vermag das anatomische Verhalten eine Erklärung zu geben, das Vortr. in mehreren Fällen von Phthisis bulbi bei präexistirendem Tumor constatirte. Er fand, dass der Tumor in einen nekrotischen Sequester verwandelt war, in dessen Umgebung sich eine exquisite reactive Entzündung entwickelt hatte. Die Nekrose kann durch mechanische Ursachen, eine Abknickung der ernährenden Gefässe, oder durch Mikrobeneinwanderung bedingt sein. Jedenfalls ist sie für die Entstehung der secundären Phthisis bulbi und auch die in der zuweilen hinzutretenden sympathischen Ophthalmie von Bedeutung.

25. Ueber die Behandlung der gonorrhoischen Conjunctivitis der Erwachsenen mit der von Kalt empfohlenen Methode der Ausspülungen durch schwache Lösungen von Kalium hypermanganicum, von Th. Leber (Heidelberg).

Vor dem Tuschiren mit Höllenstein hat diese Methode, die Vortr. übrigens nur für die Tripperblennorrhoe der Erwachsenen empfiehlt, den Vorzug, dass man mit der Behandlung sofort beginnen kann, ferner dass sie keine Schmerzen verursacht. 2 Patienten wurden damit behandelt. Der erste Fall, der sich sehr bedrohlich ausnahm, hatte einen auffallend raschen und günstigen Verlauf, der zweite verlief weniger günstig, da bei eingetretener Besserung wegen frühzeitigen Auftretens eines Hornhautgeschwürs die Ausspülungen zu früh vermindert werden mussten. Ausgang in ein ziemlich grosses Leucoma promineus.

26. Ansammlung von Fett im oberen Theil der vorderen Augenkammer, von Th. Leber (Heidelberg).

Die Fetttropfen stammten aus einem alten hämorrhagischen Exsudat, dessen Reste noch im unteren Theil der Vorkammer zu sehen waren. In Folge der Obliteration des Kammerwinkels und der erschwerten Resorption war es in dieser zur fettigen Degeneration und directen Bildung von Fett aus den Eiweisskörpern gekommen. Die Fetttröpfchen stiegen vermöge ihres geringen specifischen Gewichtes in der Höhe. Bei veränderter Kopfhaltung änderte die emporgestiegene Masse ihren Ort.

27. Entwickelung von Fadenpilzen im Glaskörper nach Stichverletzung mit dem Messer, von Th. Leber (Heidelberg).

In dem verdichteten Glaskörper des zur Verhütung sympathischer Ophthalmie enucleïrten Auges fanden sich zahlreiche Fadenpilze. Es waren leicht bräunliche, dünne, z. Th. verästelte, gegliederte Fäden, die ein dichtes Geflecht bildeten, aber keine Sporen trugen. Die eingetretene Phtisis bulbi muss wohl auf eine Cyclitis als Folge der relativ schwachen, entzündungserregenden Wirkung der Pilze bezogen werden.

Auffallend war das Fehlen einer merklichen Exsudation.

Demonstrationssitzung. Donnerstag, den 5. August, Nachmittags $2^1/_2$ Uhr.

Vorsitzender: Herr Wagenmann.

1. Bach demonstrirt Abbildungen und Präparate von Orbitalcysten, typischem und atypischem Iriscolobom, Microphthalmus, typischem und atypischem Linsencolobom, Colobom der Zonula Zinnii, Sehnervencolobom, Arteria hyaloidea persistens, Lenticonus posterior.

2. Axenfeld. Demonstration zur diagnostischen Verwerthbarkeit des Tuberkels.

a) bei sympathischer Ophthalmie,

b) bei Lidsyphilis.

Vortr. zeigt mikroskopische Präparate von sympathisirender Uveïtis, die zahlreiche tuberkelartige Gebilde aufweisen. Trotz der grossen histologischen Aehnlichkeit hält er aus verschiedenen Gründen eine Identität mit den echten Tuberkeln nicht für wahrscheinlich.

Das Präparat von Lidsyphilis zeigt, dass die Lues im gummösen Stadium sehr tuberkelähnliche Gebilde liefern kann.

3. Baas demonstrirt Präparate von Leucin-ähnlichen Krystalldrusen in einer cataractösen Linse.

4. Bielschowsky (Leipzig). Demonstration eines neuen Apparates zur Messung des Schielwinkels.

5. Leber demonstrirt 7 Präparate und Photographien von bandförmiger Hornhauttrübung.

6. Weiss Zur operativen Behandlung des Narbenektropiums.

Vortr. stellt 2 Fälle von Narbenektropium vor, bei denen er nach ausgiebiger Lösung der Knochennarbe und Heben des unteren Lides durch Tarsorhaphie eine Auspolsterung der Haut über der Narbe vorgenommen hatte und zwar in dem ersten durch Fettgewebe, in dem zweiten durch Hautstücke, da das Fett zu stark einschrumpfte.

7. Dr. Neustätter (München). Ein „Leiter-Skiaskop" mit Verwendung der Brillenkastengläser und einer Scheibe zur Bestimmung des Astigmatismusmeridians. Fehr.

---

2) Biologische Abtheilung des ärztlichen Vereins Hamburg. (Münch. med. Wochenschr. 1897. Nr. 31.)

Sitzung vom 29. Juni 1897.

Deutschmann: Bemerkungen über einige Tumoren des Auges.

Zwei seltene Fälle, deren einen Vortr. selbst während 20 Jahren nur 4—5 mal gesehen hat. 1. Myxosarcom des Sehnerven mit Rundzellen- und Spindelzellentypus bei einem 4jährigen Kinde; der Ausgangspunkt ist jedenfalls das Bindegewebe entweder der Arachnoidal- oder der Pialscheide oder der Opticussepta. Bei der Operation wurde der in einen blaurothen, bleistiftdicken Strang verwandelte Opticus zuerst am Foramen opticum durchtrennt, nach vorne gewälzt, und da der Tumor, bis an das bulbäre Ende reichend, sich hier erst gegen die Bulbuswand absetzte, der Bulbus mit entfernt. Glatte Heilung. Zur Zeit kein Recidiv. Makroskopisch ist die Posthornform des Opticus charakteristisch. Dem Tumor liegt wahrscheinlich eine fötale Anlage zu Grunde. Klinische Hauptmomente sind: Langsam wachsender Exophthalmus gerade in der Richtung der Augenachse oder meist nach aussen unten; Beweglichkeit des Bulbus bleibt lange erhalten; Neuritis optica mit Atrophie; schnell fortschreitende Sehstörung; Vorkommen bei Kindern bis zum 10. Jahre, später seltener. Prognose quoad vitam relativ gut; Recidive selten. Im vorliegenden Falle war auch das intracranielle Sehnervenende noch in Geschwulstmassen eingebettet. — 2. Bei einem 28jährigen Pat. war wegen absoluten schmerzhaften Glaucoms, da die Enucleation verweigert wurde, die Exenteratio bulbi gemacht worden; Tumorelemente wurden dabei nicht gefunden. Nach 7 Jahren hatte sich ein „neuer Bulbus" gebildet. Enucleation und Exenteratio orbitae. Es hatte sich um den Exenterationsstumpf herum, die Bulbusform nachahmend, ein Recidiv gebildet, das sich anatomisch als Spindelzellensarcom erwies. Heilung glatt; aber geschrumpfte Höhle, die keine Prothese zuliess. Laminaria wirkte sehr gut, so dass eine Prothese dauernd getragen werden konnte; da ausserdem Zerrung der Orbitalhöhle nach oben eingetreten war, bekam Pat. eine Brille mit abwärts brechendem Prisma und + 6 D, der Vergrösserung wegen vor das künstliche Auge, wodurch kosmetisch ein sehr befriedigendes Resultat erreicht wurde. Neuburger.

---

3) Medicinische Section der Schlesischen Gesellschaft für vaterländische Cultur in Breslau. (Allgem. med. Central-Ztg. 1897. Nr. 22.)

Sitzung vom 22. Januar 1897.

Dr. Meyer, II. Assist.-Arzt der königl. Univers.-Augenklinik:

1. Lupus der Conjunctiva. Die tuberculös hochgradig belastete Pat. hatte seit 10 Jahren Lupus des Gesichtes mit Freibleiben der Lidhaut. Seit 6 Jahren Augenleiden rechts; deswegen schon vielfach mit Auskratzen, Touchiren,

Cauterisiren verschiedentlich behandelt, ohne dauernden Erfolg. Im Unterlid ist der Process zum Stillstand gelangt: zahlreiche Narben, Eversion. Oben bestehen tiefe ulceröse Processe, entsprechend den lupösen Erscheinungen anderer Schleimhäute; Ptosis, Pannus. Durch breite Abtragung der ulcerösen Massen grosse Erleichterung; Verschwinden der Ptosis und Aufklärung der pannösen Trübung. Dauererfolg bleibt abzuwarten. Die Uebertragung ist von der Nase her durch den Thränencanal erfolgt, da die Lidhaut vollkommen frei ist.

2. Streptokokkendiphtherie der Conjunctiva palpebrarum. Seit 4 Wochen links Erkrankung, erst leicht, dann unter leichtem Fieber und Schwellung der präauricularen Drüsen schwere diphtherische Erkrankung, die zum Verlust des Auges führte. Wiederholte Untersuchung ergab stets nur Streptokokken; dementsprechend blieb auch eine Seruminjection ohne Einfluss. Rechts unter Occlusivverband Freibleiben von Erkrankung. Neuburger.

---

4) Allgemeiner Aerztlicher Verein in Köln.

Sitzung am 8. Februar 1897.

Herr Stiel: Ueber Tuberkulose des Auges.

Redner glaubt, dass die Tuberkulose des Auges meist secundär sei; bei scheinbar primärer Infection könne die zuerst erkrankte Körperstelle bereits ausgeheilt sein. Für die Invasion des Bacillus sei ausser der Blutbahn der Lymphstrom zu berücksichtigen; denn nach Hyrtl gehen die Lymphbahnen des Auges und der Nase in die Glandula faciales profundae; nun sind aber als Eingangspforten für den Tuberkelbacillus Ekzeme, Rhagaden, Geschwüre der Nase, sowie hypertrophische Rachen- und Gaumenmandeln und kariöse Zähne anzusehen. Von hier aus werden die zugehörigen Lymphdrüsen inficirt, es kommt zur Schwellung in den letzteren und zur Stauung in den zuführenden Lymphwegen. Dadurch wird das Eindringen von Tuberkelbacillen auch in das Augeninnere ermöglicht.

Discussion. Herr Pincus ist ebenfalls der Ansicht, dass die Tuberkulose des Auges kaum jemals eine primäre sei; nur für die Bindehaut sei eine primäre Erkrankung durch directe Infection von aussen denkbar.

Herr Hopmann hebt hervor, dass von echt tuberkulösen Processen nur gesprochen werden könne, wenn Bacillen, und nicht, wenn nur Rielenzellen in den Knötchen nachgewiesen seien; sonst erleide der ganze Begriff der Tuberkulose eine Verschiebung.

Herr Pincus hebt hervor, dass tuberkulöse Augenerkrankungen in der Gegend von Köln sehr selten seien, im Gegensatz zu dem hieran so reichen Material der Würzburger Klinik.

Herr Stiel erwidert, dass die Erkrankung wahrscheinlich unter anderem Namen gehe.

Herr Hopmann: Wenn man die Diagnose durch Ueberimpfung sichern wolle, so muss gefordert werden, dass in den Knötchen des geimpften Thieres sich Bacillen finden. Denn ganz beliebige Fremdkörper, in feiner Vertheilung in die Lymphbahnen injicirt, können tuberkelartige Gebilde mit Riesenzellen erzeugen. Die Rolle solcher Fremdkörper könnten aber sehr leicht einmal die abgestossenen, mit überimpften Gewebspartikel übernehmen. Es sei demnach allein durch die Knötchenbildung am Versuchsthier die Frage, ob es sich um echte Tuberkulose handelt, nicht zu entscheiden.

---

5) **Aerztlicher Verein in Nürnberg.** (Münchener med. Wochenschr. 1897. Nr. 34.)

Sitzung vom 18. März 1897.

Doehne: Ueber die semiotische Bedeutung der Pupillenstörungen. (Referat.)

v. Forster berichtet über zwei Fälle von einseitigem Weinen bei totaler Facialisparese, welche die Goldzieher'sche Anschauung unterstützen, dass die Thränendrüse nicht vom Trigeminus, sondern vom Facialis innervirt wird. Neuburger.

---

6) **Physikalisch-medicinische Gesellschaft zu Würzburg.** (Münchener med. Wochenschr. 1897. Nr. 27.)

Sitzung vom 16. Juni 1897.

Bach: Demonstration verschiedener Bildungsanomalien des Auges.

Vortr. demonstrirt Präparate und Zeichnungen von typischem und atypischem Iris- und Linsencolobom, von Colobom der Zonula Zinnii, des Sehnerven mit vollständigem Mangel der Lamina cribrosa, von Art. hyaloidea persistens, Mikrophthalmus, Orbitalcysten, Lenticonus posterior und Spindelstar, und spricht kurz über die Entstehung dieser Anomalien. Neuburger.

---

7) **Société d'ophtalmologie de Paris.**

Sitzung vom December 1896. (Progrès méd. 1897. Nr. 1.)

Extraction du cristallin dans un cas de tache circonscrite de la lentille.

Jocqs: Bei einem 38jährigen Bureaubeamten, der auf beiden Augen eine circumscripte Trübung des Linsencentrums aufwies, während die übrige Linse völlig transparent war, und der zwar noch in der Ferne leidlich gut sah, aber bei der Arbeit Beschwerden hatte, machte ich zunächst zum Zweck der Reifung eine Discission und später die Extraction auf beiden Augen. Auf beiden Augen war nach der Operation S = 1. Hätte man in diesem Falle die vollständige Trübung der Linse abwarten wollen, so wäre der Patient lange Zeit erwerbsunfähig gewesen, während die unmittelbare chirurgische Hülfe ihn sofort seinem Berufe wiedergab. Ueberhaupt halte ich die unmittelbare Extraction für angezeigt bei circumscripten, stationären Linsentrübungen und bei Pupillarverschluss nach Iritis.

Despagnet: Die Operation hatte in diesem Falle ein glänzendes Resultat; aber sie kann auch misslingen, während man mit der Iridectomie immer zum Ziele kommt. Die Kernstare brauchen 15 Jahre zu ihrer vollen Entwickelung. Die Sehstörungen aber stellen sich schon in früher Zeit ein. Man muss deshalb bald operiren, man kann es nicht verantworten, Jemanden so lange warten zu lassen, bis das Auge gar nichts mehr sieht.

Darier: Ich habe in solchen Fällen schon iridectomirt und gleich nachher nahm die Linsentrübung rasch zu. Man soll deshalb lieber gleich extrahiren, wenigstens, wenn der Patient schon älter als 40 Jahre ist.

Parent: Die Iridectomie giebt nicht immer gute optische Resultate. Und schliesslich muss man doch noch die Extraction machen. Da macht man sie doch besser gleich.

Koenig: Ich möchte den Vorschlag von Jocqs, bei unvollständigem Star gleich zur Extraction zu schreiten, noch auf mehr Starformen ausdehnen. Was macht man mit den Leuten, welche langsam reifende Cataracten aufweisen? Da hilft alles Trösten nichts. Damit bringt man die Patienten nicht aus ihrer unglücklichen Situation. Ich möchte aber freilich nicht so weit gehen wie Jocqs, dass ich die Iridectomie ganz verwerfe. Handelt es sich um eine kleine, scharf begrenzte Trübung des Kernes, so soll man iridectomiren, ist aber die Corticalis in der Nähe des Kernes schon mitbetheiligt, so schreite man gleich zur Extraction.

Terson: Man soll bei der Iridectomie bleiben, sie leistet uns grosse Dienste.

Gorecki: Man nimmt eine grosse Verantwortung auf sich, wenn man die Starextraction auf einem noch sehenden Auge macht.

Jocqs: Mein Patient war vor der Operation völlig aufgeklärt über die Eventualitäten, deren er sich durch eine Extraction aussetzte. Aber seine Lage war eine so unerträgliche und hinderte ihn so in seinem Beruf, dass er sich doch entschloss, sich operiren zu lassen.

Terson: Traitement de l'ectropion sénile.

Fage: Sarcome de la paupière inferieure.

Sitzung vom 9. März 1897. (Progrès méd. 1897. Nr. 13.)

Sarcome endothélial du nerf optique.

Kalt: Ein Kind von 5 Jahren wurde mir gebracht mit den Symptomen eines rechtsseitigen Orbitaltumors. Der Augapfel war um 6 mm nach vorn, aussen und unten verlagert. Der Muskelapparat war intakt. S = 0. Der palpirende Finger fühlt eine rundliche Geschwulst nach innen und oben, welche sich in die Tiefe der Augenhöhle fortsetzt. Eine Probepunction ergiebt keine Flüssigkeit. Nach einigen Tagen entsteht ein Hornhautgeschwür. Trotzdem machte ich die Exstirpation des Tumors, der den Sehnerv umschliesst und sich bis an das Foram. opt. erstreckte. Nach gründlicher Desinfection des Hornhautgeschwüres brachte ich den Augapfel wieder an seine Stelle und vernähte die Lider. Einige Tage später kam es zu einer infectiösen Entzündung in der Orbita und der Patient ging an Meningitis zu Grunde. Im meningealen Exsudat fanden sich Pneumokokken. Ein zweiter Tumor sass am Chiasma.

Morax: Ich glaube, dass Kalt trotzdem nicht Unrecht hatte, den Augapfel erhalten zu wollen, denn es sind eine Reihe von Fällen bekannt, wo ein begrenzter Tumor des N. opticus entfernt wurde, ohne dass es nöthig war zu enucleiren. Ich habe noch nicht Gelegenheit gehabt, die Operation von Krönlein auszuführen, bei welcher die temporale Wand der Orbita resecirt wird, wodurch man sich die Augenhöhle in ihrer ganzen Ausdehnung zugängig machen kann, aber ich glaube, dass man sie einmal versuchen muss, und dass man die Erhaltung des Augapfels nicht in allen Fällen von Sehnerventumor principiell verwerfen soll.

Jocqs: Ich mache darauf aufmerksam, dass in dem vorliegenden Fall das Auge nach aussen unten dislocirt war, entgegen der Ansicht von Graefe, der behauptet, dass die Vortreibung gerade nach vorn das constanteste Symptom der Sehnerventumoren sei. Ich habe schon im Jahre 1887 in meiner Arbeit über diese Tumoren unter Berücksichtigung der bisher publicirten Fälle darauf hingewiesen, dass die Deviation wie in dem Kalt'schen Falle meist eine seitliche ist. Vielleicht hängt die Deviation ab von der Richtung der Axe der Orbita. — Ich glaube, dass der letale Ausgang in dem Falle von Kalt vermieden worden wäre, wenn man den Augapfel nicht geschont hätte. Bei Seh-

nerventumoren setzt sich das Neoplasma oft durch das Foram. opt. hindurch fort bis in die Schädelhöhle und die breite Fläche des durch die Neubildung verdickten, zurückbleibenden Sehnervenstumpfes bietet der Infection günstige Verhältnisse. Nur die Entfernung des Bulbus gestattet die hier dringend nöthige strenge Antisepsis.

Parent: Auch ich glaube, dass man den Bulbus entfernen muss, und ich ich denke dabei an die Zeit, in der man die Neurotomia optico-ciliaris machte. Mehrere Fälle sah ich nach dieser, auch von anderen Gesichtspunkten aus verwerflichen Operation, tödtlich verlaufen. Man muss vor Allem sehen können, was man macht, und dazu ist es nöthig, sich sein Operationsfeld möglichst frei zu legen. Der Vortheil, ein blindes Auge zu erhalten, wiegt die Sicherheit nicht auf, die uns die Enucleation bietet.

Darier: Vor 3 Jahren stellte ich hier einen Kranken vor, bei welchem ich die Augenhöhle exenterirt hatte wegen Myxosarcoms des Sehnerven. Bis heute ist kein Recidiv aufgetreten.

Vuillemenet: Wenn unser College mit einem abgekapselten Tumor zu thun hatte, so war es ganz richtig von ihm, ein Organ, welches nicht erkrankt war, zunächst zu schonen.

Vacher: Ich habe in einem Fall, wie der von Kalt ist, von aussen her operirt und den Bulbus geschont. Nach einigen Monaten musste ich ihn jedoch nachträglich entfernen, da er weich und schmerzhaft geworden war. Ich mache seitdem die Exstirpation des Tumors und die Enucleation lieber in einer Sitzung und halte überhaupt die Resection des Sehnerven für eine Operation, die in der Mehrzahl der Fälle zu verwerfen ist.

Vignes: Die Autopsie ergab in dem Kalt'schen Fall die Propagation der Geschwulst bis zum Chiasma. Offenbar bestand dafür in vivo kein Symptom, sonst hätte Kalt wohl nicht chirurgisch eingegriffen.

Kalt: Die Sehnerventumoren sind meist gutartig und die schliesslichen Ausgänge der Operation in der Mehrzahl der Fälle keine schlechten. Ich konnte die Erkrankung des Chiasma nicht vorhersehen, um so mehr, als es sich um ein Kind von 5 Jahren handelte, das keine Auskunft geben konnte und bei dem nicht einmal eine Augenspiegeluntersuchung möglich war. Ich hätte allerdings mir nicht die Mühe geben sollen, ein Auge zu erhalten, dessen Hornhaut infiltrirt war. Ich habe mehrere Male die Neurotomia optico-ciliaris gemacht ohne üble Zufälle, im Uebrigen möchte ich diese Operation auch nicht empfehlen.

D'une cause de retard de cicatrixation chéz les opérés de cataracte.

Bourgeois (de Reims): Ich operirte einen Mann am Star, bei welchem die vordere Kammer bis zum 10. Tag nach der Operation noch nicht hergestellt war. Sonstige Erscheinungen fehlten. Nur ein leichtes Entropium des Unterlides bestand und nahm noch zu unter dem Druck des Verbandes, der wiederum nicht weggelassen werden konnte wegen des Offenstehens der vorderen Kammer. Offenbar drückte der Wulst des entropionirten Lides hier ähnlich auf die untere Hälfte der Hornhaut, wie dies der Finger des Arztes thut, der bei der Entbindung der Linse die Hornhautwunde klaffen machen will. Am 14. Tag wurde das Entropion operirt, am nächsten Tag war die vordere Kammer geschlossen und 3 Tage später konnte der Verband weggelassen werden. Es giebt Fälle, wo ein Entropion als Grund für das Offenbleiben der Starwunde übersehen werden kann, weil sich die Stellungsanomalie erst unter dem Verband entwickelt und nach der Abnahme des Verbandes beim Oeffnen des Auges verschwindet. Hat man erkannt, dass eine solche Stellungsanomalie an dem Offenbleiben der vorderen

Kammer schuld ist, so muss man mit Hilfe eines Fadens, den man in das untere Augenlid einlegt, die richtige Stellung erzwingen.

Vacher: Es giebt verschiedene Gründe für die Verzögerung des Wundverschlusses: das Allgemeinbefinden des Patienten, die Anlegung des Starschnittes und die Anwesenheit von Kapselzipfeln oder von vorgefallener Iris zwischen den Wundlippen. Ich will hier nicht reden von der Anwesenheit von Kapselzipfeln, die bedingt ist durch einen Fehler des Operateurs, durch ungenügende Reinigung der Wundlippen. Anders ist es mit den Irishernien. Sie bilden sich trotz der grössten Vorsicht, oft erst mehrere Tage nach der Operation; aber man kann ihre Zahl vermindern durch geeignete Schnittanlegung. Ich mache Punction und Contrapunction im Limbus ungefähr in der Höhe des Centrums des Iris, so dass ich fast die Hälfte der Hornhaut ablöse. Vor Beendigung des Schnittes stelle ich aber das Messer auf und mit der Schneide nach vorn, so dass das Ende des Schnittes senkrecht zur Hornhaut steht. Ein solcher senkrechter Hornhautschnitt heilt rascher und giebt weniger Irisvorfälle. Ich habe bei 1300 Extractionen nur 3 bis 4 % Vorfälle, ein Procentsatz, der etwas unter dem gewöhnlichen ist. Es giebt aber auch Fälle, wo nicht ein bestimmtes Hinderniss den Kammerverschluss vereitelt, sondern wo in Folge allgemeiner Debilität der Heiltrieb vollkommen mangelt. Ich habe einen solchen Fall vor Kurzem bei einem sehr hinfälligen Greis beobachtet und erreichte den Wundschluss erst, als ich die Wunde leicht ätzte.

Jocqs: Ich habe einen Fall beobachtet ähnlich dem von Bourgeois. Der Pat. litt an spastischem Entropium, und erst als ich das Auge frei liess vom Verband, stellte sich die vordere Kammer wieder her. Ich glaube, dass in meinem Falle der krampfhafte Druck der Lider beschuldigt werden muss.

Parent: Alle Schnitte, die senkrecht zur Hornhautoberfläche angelegt werden, haben gern Einklemmungen der Iris in die Wundwinkel zur Folge und können so den Wundverschluss verzögern. Ausserdem habe das Cocaïn einen ungünstigen Einfluss in dieser Beziehung.

Galezowski: Meist ist bei verzögertem Wundverschluss die Bindehaut oder die Iris in die Wunde eingeklemmt. Man soll nach Beendigung der Extraction darauf achten.

Vignes: Ich glaube nicht, dass jenes Entropium, welches bei alten Leuten durch das Tragen eines Verbandes hervorgerufen wird, schuld ist an dem verzögerten Wundverschluss. Denn letzterer ist doch sehr selten, ersteres aber sehr häufig. Ich glaube vielmehr, dass das Hineinwuchern von Epithel in die Wunde den Verschluss verzögert.

Koenig: Ich glaube nicht, dass die Theorie von Bourgeois richtig ist. Das eingerollte untere Augenlid drückt in den Bindehautsack hinein und der Druck auf den Bulbus ist gering. Wenn man bei der Extraction die Wunde klaffen machen will, genügt es auch nicht, nur auf die untere Hälfte des Bulbus zu drücken, man muss auch jenseits des Schnittes einen Gegendruck ausüben.

Sitzung vom 6. April 1897. (Progrès méd. 1897. Nr. 17.)

Des hémorrhagies de fond de l'oeil chez les jeunes sujets et les adultes.

Ch. Abadie: In einer 1886 in den Annal. d'ocul. veröffentlichten Arbeit habe ich schon einmal die Aufmerksamkeit auf profuse Blutungen des Augeninnern gelenkt, die ausschliesslich bei jungen Leuten vorkommen. Schon damals habe ich diese Blutungen streng getrennt von jenen, die bei älteren Personen

beobachtet werden und von Arteriosclerose und Herzfehlern abhängen, und von jenen, die im mittleren Lebensalter so häufig vorkommen bei Diabetes, Albuminurie, Malaria u. s. w. Charakteristisch für die Hämorrhagien der jungen Leute (ich habe sie sogar einmal bei einem 8jährigen Kind beobachtet) ist, dass sie immer anscheinend völlig gesunde Individuen befallen. Die aufmerksamste Allgemeinuntersuchung ergiebt immer negatives Resultat. Nur zwei Anhaltspunkte giebt es, die uns über die Natur des Leidens etwas aufklären können, nämlich erstens Nasenblutungen, die oft vor oder mit den Augenblutungen sich einstellen, und zweitens eine auffallende Verminderung der Zahl der rothen Blutkörperchen. Das spricht dafür, dass die Hämorrhagie bedingt ist durch eine Veränderung des Blutes, und darnach richtete ich meine Therapie. Die in Rede stehenden Blutungen sind profus, füllen den Glaskörper und machen bald die Augenspiegeluntersuchung unmöglich. Am besten sieht man noch mit electrischem Licht. Schon im Jahre 1886 empfahl ich gegen diese Blutungen den innerlichen Gebrauch von Schwefel, Chinin und Eisen. Seitdem hatte ich oft Gelegenheit, den günstigen Einfluss dieser Medication zu beobachten, und andererseits sah ich Fälle, die von Collegen mit Jodkalium, Salicylsäure u. s. w. behandelt worden waren ohne den gewünschten Erfolg. — Auch bei älteren Leuten, von 25 und 30 Jahren, trifft man Glaskörperblutungen, die den oben beschriebenen ähnlich sind, sich jedoch dadurch wesentlich von ihnen unterscheiden, dass sie im Gefolge von Chorioretinitis auftreten. Die Anwesenheit chorioretinaler Herde macht die Unterscheidung von jenen erstgenannten Hämorrhagien leicht.

Vignes: Abadie nennt mit Recht unter den Ursachen der profusen intraocularen Blutungen die Aderhautentzündungen. Wenn man sieht, wie häufig kleinere Blutungen dabei entstehen, so begreift man, dass die Chorioiditen auch Ursache profuser Blutungen sein können. Ohne Zweifel wirkt die Quecksilberbehandlung günstig ein auf die Resorption solcher Ergüsse, aber ich ziehe für die nicht specifischen Fälle die Injectionen von Jodkalium nach Durante vor. Ich habe schon seiner Zeit in der französischen Ophthalmologengesellschaft über die ausgezeichneten Erfolge mit dem genannten Mittel bei den Affectionen des Uvealtractus berichtet.

Jocqs: Abadie bezieht die Blutungen auf einen dyskrasischen Zustand des Blutes, ich finde aber, dass die angegebenen Heilmittel nur local auf die Blutung wirken und sehe nicht ein, wie sich Abadie den Modus der Heilung vorstellt und ob er durch seine Behandlung die Zusammensetzung des Blutes glaubt ändern zu können.

Abadie: Ich habe nur die beiden genannten Arten von Glaskörperblutungen hier geschildert, aber es ist nicht nur möglich, sondern sogar wahrscheinlich, dass es noch andere Arten giebt anderer Natur, die wieder eine andere Behandlung erfordern.

Deformation globuleuse des cornées.

Despagnet: Die Kranke, die ich vorstelle, ist 72 Jahre alt und sieht seit 6 Monaten schlecht. Es handelt sich um eine kugelige Ektasie der beiden Corneae. Aber es liegt eine Art von Keratoglobus irregularis vor, insofern man 2 mm vom oberen Rand der Hornhaut entfernt eine konische Deformation sieht mit leichter Trübung, wie sie bei Keratoconus oft vorkommt. Vertiefung der vorderen Kammer, leichte Mydriasis, normale Iris, Hypotonie. An der Papille ein Ringstaphylom und an der Macula atrophischer chorio-retinaler Herd. Der Fall ist in mancher Hinsicht interessant. Zunächst ist der Keratoglobus nicht

mit Buphthalmus vergesellschaftet, dann besteht Herabsetzung der Tension statt Erhöhung, und schliesslich handelt es sich um eine alte Frau, während man sonst solche Fälle gewöhnlich bei jungen Leuten beobachtet.

Chevallereau: Mir fällt besonders der hochgradige, unregelmässige Astigmatismus auf. Den Beginn des Leidens muss man vielleicht weiter zurückdatiren. Vielleicht hat die Frau immer schon schlecht gesehen und war mit ihrer Sehkraft erst dann nicht mehr zufrieden, als die Läsion an der Macula auftrat, die offenbar frisch ist. Die Aetiologie des Falles ist etwas dunkel; vielleicht sind die Hornhauttrübungen in den oberen Partien der Hornhäute die Reste alter herpetischer Keratitis.

Despagnet: Die Hornhautflecken sind interstitiell und nicht oberflächlich, wie sie nach herpetischer Keratitis sein würden. Uebrigens erinnert die Pat. sich nicht, je Augenentzündung gehabt zu haben. Auch sind die Trübungen ganz so, wie wir sie gewöhnlich bei Keratoconus sehen.

Séance du 7 décembre 1897. (Progrès médical. 1897. Nr. 52.)

Radiographies d'un grain de plomb dans l'orbite après blessure perforante de l'oeil.

M. Boucheron: Ich stelle Ihnen hier einen Fall vor, in welchem uns die Radiographie Aufschluss gegeben hat über den Sitz eines Fremdkörpers in der Augenhöhle. Man muss in solchen Fällen 2 Aufnahmen machen, eine von vorn her, die andere von der Seite her. Für die Aufnuhme en face ist eine Exposition von 8 Minuten nothwendig, für die Aufnahme en profil genügen 6 Minuten. Um den Sitz des Fremdkörpers zu bestimmen, befestigt man mit gummirtem Goldschlägerhäutchen ein Schrotkorn auf der Stirn in der Höhe der Augenbraue und gerade über der Mitte der Hornhaut und ein anderes Schrotkorn in derselben Horizontalebene an der Schläfe, gegenüber der Mitte des Bulbus. Mit Hülfe dieser Merkzeichen, die mit auf der Platte erscheinen, ist es dann leicht, den Sitz des Fremdkörpers festzustellen. In dem hier vorliegenden Fall befand sich das Schrotkorn nicht mehr im Auge, sondern am Boden der Orbita, in der Nähe des foramen opticum. Das Schrotkorn war in der Gegend des Iriswinkes zwischen Linse und Bulbuswand eingedrungen und in der Gegend der Ora serrata wieder ausgetreten, ohne die Linse zu verletzen oder sonstige tiefere Störungen im Glaskörper und der Netzhaut zu veranlassen, die heute noch nachweisbar wären. Dagegen findet man mit dem Augenspiegel auf dem verletzten Auge eine entwickelte, weisse Atrophie des Sehnerven (ohne Zeichen vorausgegangener Neuritis) und auf dem anderen Auge eine beginnende Atrophie. Diese Atrophie ist erst einige Jahre nach der Verletzung entstanden, nachdem das verletzte Auge wieder vollkommen gebrauchsfähig geworden war und besteht auf dem verletzten Auge seit einem Jahr, auf dem anderen Auge seit einigen Monaten. Wir stehen jetzt vor der Frage, ob dieser Sehnervenschwund, der erst einige Jahre nach dem Trauma aufgetreten ist, als eine sympathische Affection aufgefasst werden darf, oder ob es sich hier um einen selbständigen Process handelt, der mit der Verletzung nichts zu thun hat. Das verletzte Auge hat nach dem Trauma wieder annähernd normal functionirt, es sind keinerlei entzündliche Reizungen aufgetreten, es fehlen sonstige Erkrankungserscheinungen und die Tension ist normal. Ausserdem wissen wir, dass Schussverletzungen, wenn keine nachträgliche Infection hinzukommt, meist als aseptisch anzusehen sind. Andrerseits weist Patient keinerlei Zeichen einer sonstigen Nervenkrankheit auf. Wir sind also nach dem heutigen Stand unserer

Kenntnisse nicht in der Lage ein sicheres Urtheil abzugeben, ob es sich in unserm Fall um eine sympathisch bedingte Sehnervenatrophie handelt.

L'atrophie développée sur les deux yeux, sur le compte des corps étrangers.

M. Antonelli zeigt Radiographie von verschiedenen Geweben und Segmenten des Auges. Diese Gewebe, mit Einschluss der brechenden Medien, lassen alle die X-Strahlen nur wenig durch. Bei gleicher Dicke verhält sich dies bezüglich der Gewebe der Cornea wie Sclera, die Linse wie der Sehnerv. Hornhaut und Linse in ungetrübtem und in getrübtem Zustand geben gleich dichte Schatten. Wir können diesen Mangel an Durchgängigkeit für die X-Strahlen ausgleichen durch längere Exposition und Vergrösserung des Geissler'schen Röhre; aber wenn unser Auge die Röntgen-Strahlen nicht sieht, so liegt das nicht sowohl an der mangelnden Durchleuchtbarkeit der Gewebe, als vielmehr an der Unempfindlichkeit der Netzhaut gegenüber den X-Strahlen. Darum besteht auch keine Hoffnung, dass man mit Hülfe der Röntgen-Strahlen den Blinden die Sehkraft wiedergeben kann.

M. Despagnet: Wenn man auch mit Hilfe der Radiographie Fremdkörper nachweisen kann, so muss sich die Chirurgie doch immer auf die klinischen Symptome stützen. Ich kenne einen Kranken, der seit Jahren einen Fremdkörper in der Macula sitzen hat und dadurch nicht incommodirt wird.

M. Tarent: Selbst wenn es sich um sympathische Ophthalmie handelt, darf man sich durch den radiographischen Befund in seinem chirurgischen Handeln nicht beeinflussen lassen. Man darf ein Auge nicht einzig deshalb entfernen, weil es ein Schrotkorn beherbergt. Das sympathisirende Auge hat manchmal die bessere Sehkraft. Die klinische Erfahrung mahnt hier sehr zur Vorsicht.

M. Gorecki musste ein Gutachten abgeben in zwei forensischen Fällen, in welchen der Traumatismus Sehnervenschwund hervorgerufen hatte. Man muss annehmen, dass in solchen Fällen der Traumatismus als solcher und die Reaction des Organismus eine Rolle spielen.

M. Morax: Es ist unbewiesen, dass sich in Folge sympathischer Ophthalmie einfache Atrophie entwickelt. Die Atrophie ist keine entzündliche Krankheit, ausser es handelt sich um neuritische Atrophie.

M. Terson: Es wäre interessant zu wissen, ob sich in solchen Augen nicht eigenartige trophische Störungen entwickeln.

M. Despagnet: M. Golquie (Nîmes) hat einen Fall von Schrotschussverletzung des rechten Auges beschrieben, in welchem 14 Tage nach der Verletzung dieses Auge schmerzhaft wurde und erblindete, während die Sehkraft des linken Auges durch sympathische Reizung auf $^1/_3$ sank. Durch eine subconjunctivale Sublimat-Injection schwand die Schmerzhaftigkeit des verletzten Auges und die Sehkraft des anderen Auges stieg wieder zur Norm. Man soll deshalb sehr vorsichtig sein im Stellen der Prognose.

M. Terson: Die Radiographie kann uns vielleicht gute Dienste leisten bei der Diagnose der knöchernen Tumoren der Orbita. Es ist wichtig zu wissen, ob solche Exostosen gestielt sind oder nicht. Panas berichtet von einem Fall, den er nicht operativ angegriffen hätte, wenn er gewusst hätte, dass die Exostosen gestielt waren.

M. Pechin: Die Radiographie erlaubt uns eine exacte topographische Diagnose, kann uns leiten bei unseren Eingriffen und uns Winke geben betreffs der Opportunität derselben.

M. Morax möchte belehrt sein über die Dauer der Exposition. Er glaubt übrigens nicht an die Möglichkeit einer exacten Diagnose mit Hilfe der X-Strahlen.

Carcinome métastatique de la choroïde.

M. Chevallerau giebt ein Referat über eine Arbeit von Lagrange. Es handelt sich um eine Frau mit Brustkrebs, der mehrmals recidivirt war. Die Sehstörung trat mit Schmerzen auf. T + 1. Lichtempfindlichkeit erhalten. Höckriger Tumor der Iris, die um das Vierfache verdickt erscheint. Linse transparent. Glaskörpertrübung, Netzhautablösung. Enucleation wegen grosser Schmerzhaftigkeit. In demselben Jahre Metastase an der Wirbelsäule und exitus letalis. Der Sitz des Tumors war in der Iris und Chorioidea. Der Iriswinkel war mit Geschwulstmasse gefüllt; daher die glaucomatösen Erscheinungen. Die Gefässschicht der Clorioidea ist diffus infiltrirt. Die zelligen Elemente sind degenerirt. Was die Differential-Diagnose zwischen Carcinom und Sarcom anlangt, so ist Folgendes festzustellen: Das Sarcom tritt einseitig auf und sitzt am Aequator; das Carcinom tritt doppelseitig auf und sitzt an der Macula. Das Sarcom ist begrenzt und wächst langsam. Das Carcinom ist flach und diffus und entwickelt sich sehr rasch. Ancke.

---

8) Société belge d'ophtalmologie in Brüssel.

Dritte Sitzung am 28. November 1897.

1. Venneman (Löwen) sprach „Ueber die Iris". Nach seiner Ansicht und seinen Zeichnungen ist dasjenige, was man Krypten nennt, vorn durch ein Epithellager geschlossen; dasjenige, was als Lymphräume angesehen wird, besteht nur aus Lücken, welche durch das Auseinanderweichen der Stromazellen entstehen. Fuchs selber giebt an, dass die Krypten keine innere Epithelbekleidung besitzen. Schneidet man mit einem scharfen Messer die Iris quer durch, so sieht man, dass zwischen den Fortsätzen der sternartigen Zellen der Iris eine homogene Fundamentalsubstanz (Mucin) vorhanden ist.

2. Nuël (Lüttich) sprach „Ueber die offenen Lymphbahnen der Vorderfläche der Iris". Durch eine unterbrochene Reihe von Serienschnitten zeigt er das Vorhandensein von Krypten an; wären diese, wie dieses in der letzten Sitzung behauptet wurde, Kunstproducte, so müssten allerhand unregelmässige Formen vorhanden sein und das Ganze ein zerrissenes Bild darstellen. Das ist nun nicht der Fall; alles folgt ganz regelmässig. Die Oeffnungen sind vorn nicht durch Epithel verschlossen, dieses begrenzt mehr oder weniger tief die Mündungen der Krypten. Diese sind die Oeffnungen von Canälen, welche nicht das Kammerwasser absondern, sondern dieses absorbiren.

Bénoit (Lüttich) fragt, wie Venneman die Befunde von Nicati, von Leber deutet, welche farbige Körper in die Vorderkammer einspritzten und diese in den Lymphcanälen der Iris vorfanden?

Venneman erwidert, dass diese Beobachter wohl zu starken Druck gebraucht haben, wodurch der epitheliale Verschluss der Krypten gesprengt wurde. Fuchs konnte bei einem Drucke von 40 mm Quecksilber kein Eindringen beobachten.

3. van Duyse (Gent) hielt einen Vortrag „Ueber das sogenannte Colobom der Sehnervenscheide." Er hat ein Material von 11 damit behafteten Augen. Diese Missbildung ist nur eine geringere Stufe der Colobombildung des Augapfels. Man bemerkt a) eine scheinbare Vergrösserung der Papilla,

weil Chorioidea und Pigment nicht bis an die Papilla reichen; b) eine Excavation, mitunter zwei oder drei, während dann die Retina zwischen diesen hervorragt; c) die Vertheilung der Gefässe findet nach vier Typen statt: α) einige werden am unteren Rande der Papilla sichtbar, die anderen mehr nach oben, jedoch unterhalb des Centrums; β) alle kommen vom Centrum; γ) einige kommen vom oberen Rande, andere mehr von unten, jedoch oberhalb des Centrums; δ) alle scheinen von der Peripherie zu entspringen. Das ophthalmoskopische Bild lehrt nicht, wie es in Wirklichkeit zugeht. Der Gefässverlauf wird sehr beeinflusst von den Excavationen; dadurch entsteht das eben erwähnte verschiedene Ansehen; die Papille kann dadurch sogar schief gelegt werden und dem ophthalmoskopirenden Beobachter entzogen werden. Die Excavationen können sich auch zu Cysten ausbilden, gewöhnlich ist auch der Opticus mehr oder weniger erkrankt. Häufig besteht eine Hydropsie der Gehirnventrikel mit dem Coloboma (Kundrat); durch diesen Druck kann sich die Chorioidealspalte nicht schliessen. Alle Cyclopen, welche Vortr. untersuchte, hatten Colobome, zwei sogar Cysten.

4. Rogman (Gent) las „Ueber subconjunctivale Lipome". Diese sollen häufiger vorkommen als man geglaubt; es wird weniger dafür consultirt, weil die Beschwerden gering sind. Man nimmt mehrere Entstehungsweisen für die Lipome an: Orbitalfett, Lipodermoïde, Teratome. Er hat einige Fälle exstirpirt und in Serienschnitte zerlegt. a) Ein Mann, 54 Jahre, links oben aussen, in der Mitte der Geschwulst etwas Conjunctivalgewebe, sonst nur Fett, keine Epithelialgebilde; die Geschwulst stand in Verbindung mit dem Orbitalfette; b) ein Kind, einige Monate alt, links aussen ein Lipom, aussehend wie eine dritte Palpebra, ebenso kein Epithelialgewebe; c) ein erwachsener Herr, seit einigen Wochen erst damit behaftet; dieses kann als eine Art Hernie des Orbitalfettes aufgefasst werden oder als locale Ablagerung, Theilerscheinung einer allgemeinen Fettablagerung, denn Patient ist sehr stark geworden und wiegt 115 kg; d) eine Frau, 65 Jahre, Lipom rechts aussen, durch das Ligamentum oculo-palpebrale in zwei Theile getrennt, zwischen der Geschwulst und der Cornea bildet die Conjunctiva eine Falte. Patientin liess nicht exstirpiren.

van Duyse bemerkt, dass die am Limbus gelegenen Lipome immer Lipodermoïde sind, das sind die häufigeren; sie stellen Ueberreste von amniotischen Verwachsungen dar. Die in der Uebergangsfalte sind selten und enthalten vorwiegend Fettzellen. Der Fall d) von Rogman ist eine Zwischenstufe dieser zwei Arten. Dann kommen noch Fälle vor mit papillärem Epithel und gestreiften Muskelfasern, diese stammen von den äusseren Muskeln des Bulbus her.

Rogman kann für den besprochenen Fall keine amniotische Verwachsung annehmen, dann wäre die Conjunctivalfalte nicht vorhanden, er würde eher eine Abstammung vom Palpebralfett annehmen.

5. Pergens (Brüssel) sprach „Ueber beiderseitige Diplopia monocularis". Ein 32jähriger, ohne frühere Syphilis oder sonstige frühere Erkrankung, sieht mit jedem Auge doppelt seit fünf Monaten. Vorher sah er sehr gut und war „maître-pointeur" bei der französischen Artillerie. Viele Excesse in venere und Masturbation. Das rechte Auge sieht Sn $^6/_8$, Cornealastigmatismus von + 0,75 D vertical, Gläser bessern nicht. Links Sn $^6/_{12}$, Cornealastigmatismus von + 1,25 D vertical, nach Correction Sn $^6/_8$, ohne dass das Doppelbild schwindet. Cornea, Iris, Linse, Fundus u. s. w. beiderseits normal, ebenso Accommodation, Bewegung, Gesichtsfeld (auch für Farben), Lichtsinn und Farbensinn. Jedes Auge liest Jaeger Nr. 1—37 cm. Die Doppelbilder sind scharf begrenzt, das untere ist das stärkere Bild, beide stehen vertical über einander, auch stenopäische Löcher

lassen beide bestehen. Für 1 m Entfernung sind die oberen Grenzen der beiden Bilder für das linke Auge um 2 mm von einander entfernt, sie weichen aus einander mit der Entfernung. Für einen schwarzen Streifen auf weissem Grunde ist das zweite Bild von einer Helligkeit, welche ungefähr 90 Schwarz + 270 Weiss auf der Drehscheibe entspricht. Farbige Streifen geben auch nur eine hellere Abstufung derselben Farbe. Rechts sind die Doppelbilder nur um $^3/_4$ mm von einander entfernt in 1 m. Binocular werden nur zwei Bilder wahrgenommen, mit dem Abstande derjenigen des linken Auges. Durch Prismen, Basis nach unten, entstehen vier Bilder; verschiedene Controlprüfungen wurden vorgenommen, ohne dass Patient in Widerspruch gerieth. Er nahm einen Monat Bromkali und China, dann waren die Doppelbilderränder in 1 m links um 5 mm, rechts um 2 mm von einander abstehend. Accommodation u. s. w. wie früher. Dann nahm er einen Monat Calcium chlorhydro-phosphoricum und Jodkali, nach dieser Zeit waren in 1 m links die Bilder wieder um 2 mm entfernt, rechts kaum eine Haarbreite. Accommodation und das Uebrige wie im Anfang. Jetzt besteht links in der Temporal- und Occipitalgegend im Gehirn ein Gefühl von Ameisenkriechen.

Vortr. nimmt ein Gehirnleiden als Ursache an, die Perceptionscentren fungiren nicht mehr als ein Ganzes, sondern als zwei Centren, von welchen jedes eine Impression empfindet; die Centren für die Binocularassociation sind nicht angegriffen, da mit beiden Augen auch nur zwei Bilder gesehen werden. Er stützt seine Ansicht auf das Nichtvorhandensein eines optischen Grundes (Cornea, Iris, Linse u. s. w. normal), auf das Nichtbeeinflusstwerden durch Gläser und stenopäische Löcher, auf das Vorhandensein der Doppelbilder innerhalb des Gebietes des deutlichsten Sehens, dann haben die Abstände um mehr als das Doppelte gewechselt, unter denselben oculären Bedingungen, endlich das Ameisenkriechen im Kopfe. Patient trägt eine schwarze Brille, welche das zweite Bild so sehr schwächt, dass es ihn nicht mehr belästigt.

6. Bullot (Brüssel) sprach „Ueber den Einfluss des Morphins auf die Regeneration des Cornealepithels". Er entfernte bei Kaninchen gleiche Scheiben Cornealepithels, an einigen wurde alle zwei Stunden, alle Stunden, jede halbe Stunde 0,02 g Morph. mur. subcutan eingespritzt. Diese zeigten zehn Stunden später geringere Regeneration als die, welche nicht eingespritzt waren. Es ist bekannt, dass die Zellen rings um den Substanzverlust sich in den ersten Stunden vergrössern, über einander gleiten und sich in eine oder zwei Schichten innerhalb des Wundsaumes lagern. Nach Klebs ist dieses durch eine Art amöboide Bewegung der Epithelialzellen bedingt, nach Ranvier ist es nur ein mechanisches Rutschen. Nach der vierten Stunde vermehren sich die Zellen, man bemerkt karyokinetische Figuren, speciell an der Grenze. Dann gehen das erwähnte Gleiten und die Zelltheilung zusammen weiter vor, bis überall eine oder zwei Zellschichten vorhanden sind, dann geht die Zelltheilung allein weiter, bis die normale Zahl der Schichten wieder ausgebildet ist. Wirkt Morphin auf das Gleiten, auf die Zelltheilung, oder auf beides ein? Das Gleiten ist verlangsamt, das stimmt mit der Kleb'schen Auffassung überein. Auch die Karyokinese wird verlangsamt, findet während fortgesetzter Morphininjectionen aber verspätet statt. Rührt das vom Ausfall des Zellengleitens her? Oder gewöhnen sich die Zellen an das Morphin und theilen sich weiter? Bei Kaninchen, wo das Gleiten schon stattgefunden hatte und wo viele Zellen in Regeneration waren (30 Stunden nach der Verletzung), hatten Injectionen keinen Einfluss mehr auf die Zellenvermehrung. Es scheint demnach, dass der Ausfall des Gleitens die Ursache der Verlangsamung des Heilprocesses ist.

H. Coppez fragt, ob in der Praxis die Wundheilung nach Cataract u. s. w. durch Morphiumeinspritzung wirklich verzögert wird.

Bullot sagt, dass eine Einspritzung von 0,02 g das Rutschen nur um zwei Stunden verzögert, was ohne Bedeutung ist.

Venneman glaubt nicht, dass es der Ausfall der nicht bewiesenen amöboiden Bewegungen ist, welcher die Heilung verzögert, vielmehr sind die durch Morphin bedingten schlechten Ernährungsverhältnisse Schuld daran.

7. Lacompte (Gent) stellte einen Fall vor von „willkürlichem Exophthalmus".[1] Ein 14jähr. Junge litt seit sechs Monaten rechts an Exophthalmus. Wenn der Kopf vorwärts gebeugt wurde, verschlimmerte sich das Uebel, die Lider bildeten dann sogar häufig eine Art Paraphimosis hinter dem vorgetriebenen Bulbus. Bewegungen normal, keine Diplopie. V $^1/_{60}$, Papillitis optica. Sonst ist Patient gesund. Vortr. löste den M. rect. ext., ging mit dem Finger ein, fand nichts als ein kleinerbsengrosses Knötchen oben innen am Opticus und schloss die Wunde. Zwei Tage später ging er wieder daran, ohne was zu finden. Heilung innerhalb 8 Tage, mit V $^3/_6$, welche später auf $^5/_6$ stieg. Der Exophthalmus ist nur wenig mehr sichtbar und vermehrt sich durch Congestion kaum. Nach innen auf der Conjunctiva ist eine erweiterte Vene. Vortr. schliesst, indem er hinweist auf die Erweiterung, welche die Venen erleiden können, ohne tastbare Spuren zu hinterlassen, auf die Dehnung, welche der N. opticus aushalten kann ohne Veränderungen zu untergehen, auf die Genesung durch die Tenotomie entstanden.

8. Coppez (Brüssel) stellt einen Fall vor von „Ptosis mit associirten Bewegungen". Es ist ein kleines Mädchen, welches die Lider nur heben kann, wenn sie den Unterkiefer seitwärts bewegt. Es ist Association für die M. pterygoidei et die levatores palpebrarum vorhanden.

Venneman bemerkt, dass die Associationsbewegungen nicht jedes Mal vorkommen, wenn die Kleine den Kiefer bewegt.

H. Coppez lässt noch die Augen der Pat. rollen, dann gehen die Lider empor.

Derselbe zeigt dann einen Fall von „Neuritis optica im zweiten Monate der Syphilis". Er betrifft einen Mann von 26 Jahren, welcher die Neuritis am rechten Auge bekam, jetzt (vierter Monat) ist auch das linke angegriffen. Rechts normale Sehschärfe, centrales Scotom für Grün.

9. Leplat (Lüttich) sprach „Ueber Orbitalphlegmone bei einem zweiwöchentlichen Kinde". Extraction mittelst Forceps, zwei Wochen später links die Lider entzündet, dann Lidabscess, wogegen warme Umschläge gebraucht wurden. Bulbus normal, am zweiten Tage der Erkrankung Chemosis und fibrinöses Aussehen der Bindehaut, den vierten Tag sah das Lid blau aus, durch die Haut und durch zwei graue Flecken der Bindehaut kam Eiter (Staphylokokken). Acht Tage Eiterung, die Sonde stiess auf die Knochen der Innenseite der Augenhöhle, diese musste perforirt sein, denn aus der Nase sickerte Blut mit Eiter. Thränensack normal, für kurze Zeit Strabismus superior und Ectropion cicatricium, welches durch Massage heilte. War Periostitis oder Orbitalabscess vorhanden? Vortr. glaubt Letzteres, da der Eiter nur am vierten Tage hervorbrach; er ist der Meinung mit Panas, dass Periostitis-Eiter riecht, was hier nicht der Fall war.

10. Lor (Brüssel) stellt ein neunjähriges männliches Kind vor mit „Cataracta siliquosa congenita mit Ciliarkörper-Verwachsungen". Wenn das

---

[1] Die Benennung ist nicht ganz zutreffend, da durch Anstrengung u. s. w. mit oder ohne Willkür der Exophthalmus entstand. Ref.

linke Auge mit Atropin behandelt ist, sieht man die weisse Cataracta, etwas tiefer als die Iris gelagert, mit Ausnahme von oben aussen. An dieser Stelle bedeckt die erweiterte Iris den Rand, lässt aber an allen anderen Stellen einen freien Raum als schwarze Sichel sehen. Fundus nicht zu sehen. Innerhalb der schwarzen Sichel bemerkt man kleine vorspringende Kegel, welche braun sehen, vom Ciliarkörper entspringen und sich an die Linse anheften, sie sind strahlig angeordnet und zwischen den grösseren bemerkt man ziemlich regelmässig abwechselnd kleinere ähnliche Bildungen, welche sich mit einem feinen Faden an die Cataracta heften. Es sind Ciliarfortsätze, welche verlängert und ausgezogen sind. Das Auge litt an Strabismus convergens, es hatte gute Lichtperception und wurde durch beiderseitige Internustenotomie richtig gestellt. Die Cornea ist kleiner als an der rechten Seite, die Iris erweitert sich weniger durch Atropin. Vortr. nimmt eine locale Entzündung während der Schwangerschaft an, keine hereditäre Belastung.

11. Gallemaerts (Brüssel) stellt einen Fall vor von „Keratitis neuroparalytica nach Exstirpation des Ganglion Gasseri". Die Frau ist 56 Jahre. die Exstirpation wurde von Dr. Depage vorgenommen wegen colossalen Neuralgien, welche danach verschwunden sind. Das Auge und die Wunde blieben verbunden; am elften Tage bemerkte man bei der Abnahme des Verbandes Trigeminusparalyse mit einem kleinen Ulcus corneae, dieses besserte und verschlimmerte sich abwechselnd; dann und wann kleine Conjunctivalblutungen. Jetzt Ulcus corneae mit Vascularisation der Hornhaut und Iritis. Das Auge verträgt keine Berührung mit physiologischer Kochsalzlösung, wohl Waschungen mit Borsäurewasser.

Lor meint, dass gerade der Verband die Ulceration hervorrief.

Mal erinnert an Snellen's Experimente bei Keratitis neuroparalytica, an Goltz' Hunde; er glaubt nicht an den Einfluss trophischer Nerven.

Lor hat einen Fall beobachtet, wo die Palpebralsutur gute Resultate gab, der Verband jedoch nicht.

J. Coppez meint, dass vom Kaninchen nicht direct auf den Menschen geschlossen werden kann, bei Kaninchen sind die Augen sehlechter geschützt als beim Menschen.

12. Rutten (Namur) stellt einen Fall von „Sarcoma der Nasopalatalgegend" vor bei einem Manne von 48 Jahren. Die Neubildung hat die Ossa nasalia aus einander gedrängt, von den Nasenhöhlen aus sieht man sie sehr gut, sie blutet leicht.

Pergens.

---

9) Ophthalmological Society of the United Kingdom.

Sitzung vom 28. Januar 1897. (Brit. med. Journ. 1897. Febr. 6.)

Spontaneous recovery of a retinal detachment.

Dr. Lawford Knaggs berichtet über den Krankheitsverlauf einer durch Schussverletzung entstandenen Netzhautablösung bei einer 21jähr. Frau. Neben zwei Aderhautrissen nahe der Macula, entsprechendem Oedem und zahlreichen Blutungen zeigt sich eine acute Chorioiditis mit starker Exsudation in der Gegend der Macula und im Anschluss daran eine Netzhautablösung, die nach vorn bis zur Ora serrata zu reichen schien. Bei einer gelegentlichen Untersuchung nach etwa $1^1/_4$ Jahren war von der Amotio nichts mehr zu sehen, und die wiederangelegte Retina schien normal. Nur das centrale Sehen war nicht mehr vorhanden. Vortr. meint, dass von den durch mechanische Ursachen

herbeigeführten und durch entzündliche, an Trauma oder organische Erkrankung sich anschliessende Exsudation entstandenen Netzhautablösungen eine Heilung wohl erwartet werden könne; dagegen die durch chronische Veränderungen im myopischen Auge herbeigeführten Fälle der Therapie weniger zugänglich scheinen.

Retention cyst of the lachrymal gland or „Dacryops".

Arnold Lawson beschreibt einen seltenen Fall von echtem Dacryops bei einer 19jähr. Dame. Die Geschwulst, welche bei der Exstirpation sich nur an ihrer vorderen Fläche mit dem subconjunctivalen Gewebe des Oberlids und am äusseren Rande mit der Thränendrüse verwachsen zeigte und leicht ausgelöst werden konnte, hatte Form und Grösse eines Taubeneies. Sie stellt eine uniloculäre Cyste dar, deren Wand auffallend wenig zellige Elemente enthielt und aus einem sehr zarten, lockeren Gewebe bestand. Der Inhalt der Cyste zeichnet sich durch eine grosse Menge verschieden grosser homogener, fibrinhaltiger, transparenter Gebilde, Leukocyten und rother Blutkörperchen aus, und stellt eine klare, Natriumchlorid enthaltende Flüssigkeit dar.

Demonstrationen: Dr. Macnaughton Jones: Angeborener Verschluss des Thränenpünktchen und Fehlen des Canaliculus. — Work Dodd: Hintergrundsbefunde. — Juler: Maculaveränderungen. — J. Griffith: Entwickelungsstörung der Linse. — Doyne: Netzhautblutungen. — Treacher Collins: Blutung in die Sehnervenscheide. — Jessop: Netzhautablösung. — Higgins: Zwei Augen, welche durch spontane Blutungen nach Cataractextraction verloren gingen.

Sitzungen vom 11. und 24. März 1897. (Ophth. Rev. 1897. March.)

Discussion on retro-ocular neuritis.

Marcus Gunn eröffnet die Discussion mit einer Schilderung der bekannten klinischen Symptome und erklärt sich das frühzeitige Auftreten des centralen Scotoms dadurch, dass die Maculafasern im Foramen opticum central im Sehnerven verlaufen, als die functionell thätigsten durch Druck zuerst leiden und eine verhältnissmässig grosse Partie im Sehnerv einnehmen. Die Ursachen der retrobulbären Neuritis sind entweder locale oder constitutionelle oder durch eine Affection des Centralnervensystems wie z. B. die multiple Sclerose bedingt.

Dr. Buzzard bespricht die letzteren. Hier kämen sowohl die retrobulbären, wie die intraocularen Sehnervenveränderungen vor. Erstere zeigten stets das centrale Scotom und periphere Amblyopie, aber nur vorübergehend, und brächten keinen fortschreitenden Verfall des Sehvermögens. Gerade umgekehrt sei es bei den intraocular sichtbaren Neuritiden. Bei der diphtherischen Neuritis sei bisweilen eine concentrische Gesichtsfeldeinengung vorhanden.

Dr. Gowers erwähnt ein Beispiel rheumatischer Neuritis, die er auf eine von den Hirnmembranen fortgeleitete Orbitalcellulitis zurückführt. Auch bei Gicht komme die retrobulbäre Neuritis häufig vor.

Dr. Berry stellt folgende Kategorien als Ursachen auf: 1. Hirntumor, 2. Erkältung (meist einseitig), 3. Intoxication.

Dr. Hill Griffith sah 27 Fälle, darunter 8 einseitige, im Alter zwischen 14 bis 57 Jahren. Alle wurden, wenn auch nicht völlig, wiederhergestellt.

Richardson Cross hat 75 Fälle aus der Literatur zusammengestellt, von denen $^2/_3$ auf toxische Ursachen zurückzuführen sind.

W. H. Jessop deutet auf diejenigen Fälle hin, die von einem Zahnreiz ausgingen, und jene, wo nach einer Fractur der Orbita im Verlauf eines Monats

Sehnervenatrophie bemerkt wurde. Die Atrophien bei Tabes und Sclerose, selber von einander nicht zu unterscheiden, zeichneten sich vor diesen gleichwohl deutlich aus.

Quarry Silcock erklärt die Prädisposition der axialen Fasern mit ihrem weiten Abstande von den Vasa vasorum, wenigstens in der Höhe des Foramen opticum. Er bezweifelt dagegen ihre Abhängigkeit von der Lymphströmung und ihre grössere Empfindlichkeit als functionell am meisten active Fasern, wie sie Gunn behauptet. Ferner bespricht er Fälle, wo bei irregulären Diabetes die verminderte Sehschärfe mehr als das centrale Farbenscotom ausgesprochen war und wo nach Abschwächung des gesteigerten arteriellen Drucks das Sehvermögen normal wurde.

Holmes Spicer erwähnt Fälle mit stationärem Scotom ohne Besserung, wie sie bei Männern jenseits der mittleren Jahre, gewöhnlich bei Paralytikern oder Paranoikern beobachtet werden.

Adams Frost sah in 13 Fällen nach acutem Auftreten der Neuritis die Sehschärfe innerhalb 1—3 Tagen schwinden, darunter 5 mal bis auf Lichtschein. Nur 3 waren doppelseitig, aber alle besserten sich wieder, 7 sogar vollständig.

Nettleship hat 120 Fälle zusammengestellt, die er folgendermaassen rubricirt: 1. Monoculäre und idiopathische Fälle, die alle wiederhergestellt wurden — die kleinere Zahl. 2. Fälle wahrscheinlich syphilitischer Natur, im Alter von 16—40 Jahren (38 weibliche, 16 männliche), die ebenfalls alle sich besserten. 3. 19 Fälle (8 Männer, 11 Weiber, davon 13 über 40 Jahre alt), die nicht besser wurden und anfangs einen bis zu 4 Tagen anhaltenden heftigen Schmerz zeigten. 4. 5 Fälle im Alter von 25—35 Jahren mit leichter Abblassung der Papille und vollständiger Besserung. 5. Fälle mit Affectionen des Centralnervensystems, meist Tabes oder Sclerose, wo beide Augen in längerem Intervall nach einander erkrankten und die Papille schliesslich sclerotisch wurde. Schliesslich gäbe es Fälle, die mit Zahnaffectionen oder Erkrankungen des Sphenoidalsinus zusammenhängen.

Sitzung vom 6. Mai 1897. (Ophth. Rev. 1897. May.)

New method of mounting museum specimens.

Priestley Smith zeigt in 10% Formalinlösung gefärbte Präparate.

Three specimens of detachment of the retina.

Ernest Clarke demonstrirt drei Präparate von Netzhautablösung, deren eines Cystenbildung in der abgelösten Partie zeigte.

Sarcoma of the iris.

C. Devereux Marshall demonstrirt Schnitte von einem aus der Hinterfläche der Iris hervorgewachsenen Sarcom, das klinisch wie geqollene Linsensubstanz im Centrum der Pupille sich ausnahm und sich erst bei der Operation wegen glaucomatöser Schmerzen in seiner wahren Natur entpuppte.

Symmetrical disease of the macula.

Dr. Batten spricht über hereditäre syphilitische symmetrische Veränderungen der Macula bei zwei Brüdern mit allmählich fortschreitender Verschlechterung der Sehschärfe. Eine Schwester der beiden Pat. blieb gesund.

Jessop erwähnt einen ähnlichen Fall, wo im Alter von 21 Jahren die Krankheit mit einem Oedem der Macula begann und Pigmentveränderungen folgten.

Obstruction of the cavernous sinous.

F. Eve und Dr. F. J. Smith berichten über einen Fall von Verschluss des Sinus cavernosus durch maligne Neubildung oder Tuberculose.

Translucency of the cornea after application of the galvanocautery.
Congenital absence of the puncta lacrymalia.

Doyne demonstrirt die beiden Fälle.

Proptosis occurring on stooping or compressing the jugular vein.

Lang stellt einen Fall von Exophthalmus vor, der nur beim Bücken oder bei Compression der Jugularis auftrat. Bisweilen trat sie auch unter Schmerzen und Sehstörungen für einige Stunden oder Tage spontan auf. Andeutung von postneuritischer Atrophie war vorhanden.

Priestley Smith sah einen durch Trauma entstandenen Enophthalmus bei jedesmaligem Vornüberneigen des Pat. sich in einen Exophthalmus verwandeln, offenbar in Folge einer Varicenbildung der Vena ophthalmica.

Treacher Collins erwähnt einen ähnlichen Fall, wo beim Bücken das Sehen schwand, der Bulbus vorfiel und das Lid herabsank.

(?) New growth in the yellow spot region.

C. H. Walther beschreibt eine halbpapillengrosse, etwa $^{2}/_{3}$ mm prominirende Schwellung der Macula, die in der Discussion von Frost und Nettleship als Beispiel seniler Chorioiditis angesprochen wird.

Retinitis punctata albescens.

John Griffith stellt einen 48jähr. hemeralopischen Kranken vor, dessen Maculargegend mit zahlreichen, sehr kleinen, weissen, scharfen Stippchen besäet war, ohne dass die Pigmentveränderungen über einen sehr geringen Grad hinausgingen. Eine Schwester des Pat. zeigte denselben Befund. Der Sehnerv war bleich und wachsfarben. Sehschärfe = $^{1}/_{6}$. Eltern blutsverwandt.

Treacher Collins erwähnt einen ähnlichen Fall, wo Blutsverwandtschaft, Nachtblindheit und Augenbefund dieselbe Rolle spielten.

Nettleship hält diese Fälle im Gegensatz zu der Retinitis pigmentosa für nicht progredient.

Sitzung vom 10. Juni 1897. (Ophth. Rev. 1897. June.)

Filaria loa.

Dr. Argyll Robertson ergänzt die Krankengeschichte seines vor 2 Jahren vorgestellten Pat., der inzwischen wieder nach Old-Calabar zurückgekehrt und dort sofort wieder von den alten Symptomen befallen war. Es waren allmählich alle möglichen Stellen des Körpers Sitz der Filaria, besonders aber die Schädelhaut. Das Blut, der Speichel, Nasenschleim und die Excrete wurden vergeblich auf Filaria-Embryonen untersucht. Seit der letzten Publication sind zwei ähnliche Fälle auf dem Festland beschrieben worden und zwei andere zur Zeit in Dr. Manson's Behandlung.

Sympathetic opthalmitis.

Richardson Cross verwirft die Mules'sche Operation (Exenteration mit Einführung einer Hohlkugel) zu Gunsten der Enucleation, weil sie in 13% der Operirten sympathische Reizung oder Ophthalmie nicht hintanhalten konnte. Eine Zeit lang machten sich die Fälle gut, aber früher oder später kämen doch im Allgemeinen die Störungen hinterher.

Adams Frost führt die Misserfolge darauf zurück, dass man sich zu spät zur Evisceration entschlossen habe oder eine Fistel die Quelle neuer Infection gewesen sei. Er hat 12 Fälle 4 Jahre, und andere 8—9 Jahre lang beobachtet, ohne eine nachträgliche Störung zu sehen.

Auch Bickerton äussert sich zu Gunsten des Mules'schen Verfahrens. Er hält die 15% sympathische Entzündungen nach Enucleation (?) dagegen. Hiergegen erklären sich aber Critchett, Dr. Argyll Robertson und Nettleship, die nach Enucleation nur sehr selten eine sympathische Entzündung auftreten sahen.

Blindness following blows on the head.

S. Snell hält einen Vortrag über Blindheit nach Schädeltraumen. Gewöhnlich führe man Erblindungen auf Verletzungen, die sich bis in's Foramen opticum erstreckten und im Allgemeinen von vorn her wirken, zurück. Aber auch jede anders gelegene Schädelfractur kann zu unmittelbarer Erblindung führen, wie einzelne Beispiele des Vortr. zeigen.

Bickerton erwähnt die mittelbaren Erblindungen, welche erst längere Zeit nach dem Schädeltrauma auftreten und für die Entscheidungen bei Unfallsversicherungen von Bedeutung sein können.

Lindsay studirte diese Verhältnisse bei Thieren, wie dem Leopard, Bären und einem Känguruh, bei denen er weisse Opticusatrophie feststellen konnte.

Nettleship will die Späterblindungen nach Traumen noch als offene Frage behandelt wissen.

The degrees and varieties of colour-blindness.

Dr. Edridge Green unterscheidet zwei Kategorien von Farbenblinden. Solche, die ein verkürztes Spectrum haben, gleichwie es Leute giebt, die gewisse sehr hohe und sehr tiefe Töne nicht percipiren, und solche, die alle Farben zwar sehen, aber die Differenzirung derselben nicht vollständig beherrschen, in Analogie zu dem schlechten musikalischen Gehör.

Demonstrationen: J. R. Lunn: Bilaterale Facialislähmung mit Taubheit und Hornhautulceration. — Lunn und C. D. Marshall: Fremdkörper in der Orbita.

Sitzung vom 2. Juli 1897. (Brit. med. Journ. 1897. July 10.)

Spontaneous dislocation of the lens into the anterior chamber.

Bickerton beschreibt zwei Fälle von Linsendislocation. In dem einen war 25 Jahre früher ein Trauma vorangegangen; in dem zweiten folgte die Linsenwanderung auf eine präparatorische Iridectomie, die 6 Jahre vorher gemacht worden war, als das andere Auge extrahirt wurde.

Demonstration of Tscherning's theory of accommodation.

Priestley Smith demonstrirt ein Modell zur Veranschaulichung der Accommodationsvorgänge im Sinne Tscherning's, welcher im Anschluss an Thomas Young, behauptet, dass bei der Zunahme der Refraction während der Accommodation hauptsächlich im Centrum der Pupille die Convexität der Linse vermehrt sei, weniger die peripheren Partien, die äussersten überhaupt nicht, und dass die Linsenoberfläche von der sphärischen zur hyperbolischen Krümmung übergehe. Indem sich der Ciliarmuskel contrahire, nehme die Spannung der Zonula zu. Bekanntlich weist Hess gerade das Gegentheil nach,

indem er am eserinirten Auge zeigt, wie die Linse in der entspannten Zonula zu zittern anfängt und seitliche Lageveränderungen nach ihrer Schwere durchmacht.

Microphthalmos with cystic protrusion from the globe.

Treacher Collins und J. R. Rolston haben 7 Fälle von Mikrophthalmus untersucht. Bei allen fand sich übereinstimmend ein Durchwuchern von Netzhautgewebe durch einen Spalt in der Ader- und Lederhaut. Doch war die durchgebrochene Partie von verschiedener Grösse bis zu $^2/_3$ der ganzen Membran. In einzelnen Präparaten zeigten sich Cysten mit flüssigem Inhalt in den Falten der Netzhaut. Meist lag die Spalte nach unten oder hinten am Bulbus. Je kleiner und mangelhafter der Bulbus entwickelt war, desto grösser war die durchtretende Netzhautmasse. Bei einigen Exemplaren war der Glaskörper sehr unvollkommen entwickelt und durch eine Art fibrösen Gewebes, mit Blutgefässen durchsetzt, verdrängt, die sog. atypische Glaskörperentwickelung aus dem Mesoblast. Gleich Lapersonne und Mitvalsky fanden sie einmal eine beträchtliche Schicht von Hyalinknorpel in der Sclera und theilweise in der Hornhaut.

Tuberculosis of the conjunctiva.

J. Eyre hält einen Vortrag über die etwa in 1 $^0/_{00}$ aller Fälle vorkommende Tuberculose der Bindehaut. Er unterscheidet fünf Gruppen: 1. miliare Ulceration, 2. subconjunctivale Knotenbildung, 3. üppige papilläre Wucherungen, 4. Lupus, 5. papillomatöse Tumoren der Lidbindehaut. Er betrachtet die Bindehauttuberculose als eine directe Inoculation, nicht als Ausdruck einer allgemeinen Tuberculose. Das Alter der Pat. schwankt zwischen 10 Monaten und 30 Jahren; die meisten Erkrankungen fallen in die Pubertät, bei den Weibern mehr als bei den Männern. Gewöhnlich zeigt sich das untere Lid befallen, und die entsprechenden Drüsen sind infiltrirt. Natürlich ist die möglichst vollständige Exstirpation der erkrankten Stelle indicirt.

Demonstrationen: Jessop: Aderhautsarcom. — Batten: Spontane Glaskörperblutung. — J. Griffith: Thrombose des Sinus cavernosus. — Spicer und D. Marshall: Iristuberculose. — Thompson: Ungewöhnliche Hornhautinfiltration.

Sitzung vom 21. October 1897.

Mr. Swanzy spricht bei Uebernahme des Vorsitzes für die nächstjährige Sitzungsperiode über

Einige congenitale Anomalien des Auges

wie sie bei früheren Gelegenheiten der Gesellschaft constatirt worden sind, u. A. über die congenitalen Beweglichkeitsstörungen, über das Iriscolobom und einen Fall von Microcephalus und Exophthalmus.

Mr. Ernest Clark hält sodann einen Vortrag über

Experimentelle Untersuchungen über die Vereinigung von Hornhautwunden bei Kaninchen.

Die Versuche sollen hauptsächlich feststellen, innerhalb welcher Zeit sich unter wechselnden Bedingungen die Vorderkammer wieder herstellt. Es geht aus ihnen hervor, dass in der Ruhe und bei nach dem oberen Hornhautrande hin angelegten Schnitten das Kammerwasser sich am schnellsten ansammelt.

Daher ist bei Operationen, wo man der wieder hergestellten Vorderkammer nach Abfluss des Kammerwassers bedarf, das Auge nur für eine halbe Stunde etwa zu verbinden (?). Aus denselben Gründen soll ein operirtes Auge für die ersten Stunden absoluter Ruhe pflegen.

Mr. Swanzy hätte gewünscht, dass die Versuche noch festgestellt hätten, nach welcher Zeit die verklebte Hornhautwunde für infectiöse Organismen impermeabel wird.

Linsenluxation. Erblindung. Heilung.

Mr. Bickerton berichtet über einen Fall von congenitaler Linsenectopie, bei welchem wiederholt vorübergehende Anfälle von Erblindung auftraten, bis eines Tages dieselbe nach Gebrauch von Eserin stationär blieb. Die Linse war in die Vorderkammer geglitten und war dort durch die künstlich verengte Pupille festgehalten worden. Vortr. zog statt der Extraction es vor, die Pupille zu dilatiren und die Linse operativ wieder in ihr ursprüngliches Medium, den Glaskörper, zurückzustossen, und erzielte damit eine völlige Besserung, die noch drei Jahre später anhielt.

Demonstrationen: Mr. Frost: Odell und Porter's Instrument zum Centriren von Augengläsern. Mr. Lawson: Leucosarcom der Chorioidea. Dr. Reyner Batten: 1. Fremdkörper in der Pupille, nach Entfernung einer traumatischen Cataract entdeckt. 2. Pulsirender Orbitaltumor (? Meningocele). Dr. Bullar: Fall von Mangel der Aderhaut. Mr. Lang: Primärsklerose am innern Canthus.

Sitzung am 11. November 1897.

Heredität und Entwickelung der Myopie.

Mr. Wray äussert sich in seinem Vortrage ziemlich skeptisch gegenüber der allgemein angenommenen hohen, bis zu 60 % geschätzten Erblichkeit der Kurzsichtigkeit. Er führt die hohen Grade von Myopie ehrer auf einen marastischen Zustand während der Kindheit zurück und auf Einflüsse, welche bei der Einstülpung der mesoblastischen Elemente in die secundäre Augenblase eine Rolle spielen. Eine zu mangelhafte Einstülpung müsse für Hypermetropie, eine excessive für Myopie verantwortlich gemacht werden.

Kali hypermanganicum bei Blennorrhoe.

Mr. Sydney Stephenson sah nach reichlicher Irrigation mit starker Lösung von übermangansaurem Kali eine kohlschwarze Färbung der Hornhaut eintreten, die einige Tage nach Aussetzen des Mittels verschwand.

Cataract-Extraction.

Surgeon-Captain Herbert hat für seine Star-Operation in Indien einer starken (1 : 2300) Sublimatlösung zur gründlichen Desinfection des Auges und seiner Umgebung nicht entrathen können. Erst seitdem er sie principiell gebraucht, hat er keine Eiterungen mehr gehabt.

Pseudogliom nach Meningitis.

Mr. Cargill sah bei einem Knaben von 3 Jahren innerhalb 14 Tagen nach einer Meningitis eine Chorioretinitis mit nachträglicher Schrumpfung des Bulbus eintreten, während das zweite Auge mit einer einfachen Sehnervenatrophie davon kam. Mr. Collins hält diese Fälle nach seinen histologischen Untersuchungen eher für Retinitiden als Uvitiden.

Albuminurische Retinitis.

Dr. Lawson und Dr. Sutherland berichten über einen Fall, der wegen des jugendlichen Alters von 12 Jahren bemerkenswerth ist. Die Symptome bei der kleinen Patientin unterschieden sich im Uebrigen in nichts von denen Erwachsener.

Mr. Nettleship erwähnt zwei ähnliche infantile Fälle und Dr. Breuer weist auf eine Publication Bull's hin, welcher sogar einen 5jährigen Knaben anführt.

Sitzung vom 9. December 1897.

Bleikugel im Augeninnern.

Mr. Hartridge beschreibt eine Flintenschussverletzung, bei welcher das Projectil durch Röntgendurchleuchtung in der Mitte der Orbita nachgewiesen werden konnte und nachher im enucleirten Auge vorgefunden wurde.

Mules' Operation bei Ptosis.

Mr. Cant und Morton stellen Jeder eine Mules' Verfahren, bei welchem ein Silberdraht vom freien Lidrand nach der Augenbrauenhaut geführt wird, operirte Ptosis vor; der Erstere eine congenitale, der Letztere eine doppelseitige von 2 bezw. 3jährigem Bestande. Morton glüht den Silberdraht erst über einer Spiritusflamme aus, um ihn weniger zerbrechlich zu machen.

Nicht recidivirendes Orbitalsarcom.

Mr. Morton hat ein die ganze Orbita in ihrer oberen äusseren Partie ausfüllendes Sarcom mit sammt dem übrigen Inhalt der Augenhöhle ausgeräumt und mit Chlorzinkpaste nachgeätzt. Nach 14 Monaten war noch kein Zeichen eines Recidivs vorhanden.

Solides Bindehautödem.

Mr. Holmes Spicer beobachtete bei einer 21jährigen Frau ein auf die Augapfelbindehaut des rechten Auges beschränktes Oedem, das seit 3—4 Monaten bestand und keine andere Ursache haben konnte, als die Verlegung der vom Auge fortleitenden Lymphbahnen durch Eiterung und nachherige Narbenbildung der Halslymphdrüsen. Exophthalmus bestand nicht; auch war das Sehvermögen intact. Mr. Frost erinnert an zwei ähnliche von Gunn als syphilitische Infiltration der Conjunctiva demonstrirte Fälle, bei denen auch die präauricularen Drüsen infiltrirt waren. Mr. Silcock hat in einem ähnlichen Falle die Conjunctiva incidirt und ein Granulationsgewebe von der Tenon'schen Kapsel abkratzen können.

Demonstrationen. Mr. Marshall: Traumatische Cyclitis. — Mr. Marshall und Clarke: Pseudogliome. — Mr. Ridley: Metastatisches Orbitalsarcom. — Mr. Laws: Eingekapselter Eisensplitter im Glaskörper. — Dr. Brailey: Perforirende Augapfelwunde mit sympathischer Reizung des zweiten Auges. — Mr. Batten: Recidivirende membranöse Conjunctivitis. Peltesohn.

---

10) **Transactions of the Ophthalmological Society of the United Kingdom.** Vol. XVII. Session 1896—1897.

Aus dem wiederum in prächtiger Ausstattung, mit zahlreichen colorirten Tafeln und Zeichnungen versehenen Buche, welches die Verhandlungen der englischen Gesellschaft vom October 1896 bis Juli 1897 enthält, entnehmen wir zur Ergänzung unserer laufenden Berichte folgende Einzelheiten:

A case of spontaneus recovery of a retinal detachment.

Mr. Lawford Knaggs beschreibt eine traumatisch entstandene und von selbst heilende Netzhautablösung bei einer 21jährigen Dame. Ein ausgedehntes entzündliches Exsudat hatte sich am hinteren Pole im Anschluss an zwei Choriodalrupturen angehäuft und binnen 2 Monaten, während welcher dann die active Entzündung nachgelassen hatte, eine deutliche Amotio hervorgerufen. Nachdem dasselbe wieder resorbirt worden, legte sich die Netzhaut wieder an: im Gegensatz zu einer Ablösung, wo die subretinale Flüssigkeit sozusagen nicht activ sich bildet, sondern passiv in den leeren Raum ergossen wird. Von den drei Gruppen von Amotio, die man unterscheiden müsse, 1. der traumatischen nach Contusion, Schlag oder Hustenstössen, 2. der aus einem entzündlichen Erguss resultirenden, sei er traumatischen oder local entzündlichen Ursprungs, und 3. der chronischen Leiden, wie Myopie, folgenden Netzhautablösung, sei die Prognose nur bei den ersten beiden einigermaassen hoffnungsvoll.

A series of cases of optic atrophy following injury, chiefly of the anterior part, of the head.

Mr. Simeon Snell berichtet über 18 Fälle traumatischer Opticusatrophie, welche hauptsächlich durch Verletzungen des Vorderschädels entstanden waren. Er empfiehlt bei allen Schädeltraumen das Auge sorgfältiger als bisher zu untersuchen, weil dadurch weniger oft Fracturen übersehen werden würden, als es thatsächlich der Fall ist. Mr. Bickerton erwähnt eines Radfahrersturzes, bei welchem erst nach Monaten die Sehnervenatrophie constatirt wurde, nachdem die Unfallspolice längst, in unzureichender Weise, ausgezahlt worden war. Mr. Lindsay Johnson hat bei Thieren, welche einen Schlag vor den Kopf erhielt, ähnliche Erfahrungen machen können, so bei einem Leoparden, einem Bären und zwei Känguruhs. Es war dabei gleichgültig, an welcher Stelle des Schädels das Trauma erfolgte. Die Thiere scheinen in dieser Beziehung empfindlicher als der Mensch.

Discussion on retroocular neuritis.

Mr. Marcus Gunn eröffnet in grossen Zügen die Discussion über die retrobulbäre Neuritis, als deren hervorstechende Erscheinungen er den rapiden Verfall der Sehkraft, gewöhnlich auf einem Auge nur, unter gleichzeitigem Schmerz und Empfindlichkeit in der Umgebung, der Mangel ophthalmoscopischer Veränderungen und eine Tendenz zur Besserung hinstellt. Die Ursachen sieht er in einer Orbitalcellulitis, orbitalen Periostitis, in den localen Manifestationen allgemeiner Erkrankungen wie Syphilis, Tuberculosis, Rheuma, Gicht und bei Erkrankungen des Centralnervensystems, hauptsächlich der multiplen Sclerose.

Dr. Buzzard spricht hauptsächlich über die relative Häufigkeit partieller Sehnervenatrophie bei der multiplen Sclerose und ihre mikroskopischen Erscheinungen.

Mr. Gunn macht auf diejenigen Fälle aufmerksam, wo die retrooculare Neuritis an der Chiasmakreuzung in der Mitte durch die temporäre Hemienopsie,

mit Kopfschmerzen gepaart, einen intracraniellen Tumor vortäuscht. Die Thatsache, dass die Symptome stationär blieben und keinen Fortschritt ad pejus zeigten, ermöglichte allein die Diagnose.

Mr. Jessop macht auf den Zusammenhang mit Zahnerkrankungen und Fracturen des Keilbeins aufmerksam, von welch letzteren er drei Fälle mit nachfolgender Atrophie gesehen hat.

Mr. Silcock giebt für die häfigere Erkrankung der centralen Fasern den Grund an, dass sie von peripheren Blutgefässen versorgt würden, welche leichter unter Circulationsstörungen leiden, während die aussen gelegenen Fasern, in deren Zone die Circulation freier sei, weniger gefährdet sind. Die Vorstellung, dass die Macularfasern deshalb leichter degeneriren, weil sie am häufigsten in Function treten, widerstrebe allen sonstigen physiologischen Erfahrungen. Manche Fälle kommen vor bei hohem arteriellen Drucke. Erkältung als Ursache könne er bei einem so sehr in der Tiefe verborgenen Organ wie dem Opticus nicht gelten lassen.

Dr. Russel demonstrirt Schnittpräparate von solchen Fällen, die deutlich zeigen, dass im Anfange hauptsächlich ein Ueberwuchern des Bindegewebes stattfindet.

A case of orbital cyst, probably a dacryops.

Mr. Critchett berichtet über den seltenen Fall einer Thränendrüsen-Retentionscyste bei einer 19jährigen Dame. Die Grösse der exstirpirten Geschwulst war die eines Taubeneis, diesem auch in Gestalt und Farbe ähnelnd, gegen das Licht gehalten aber blassgelb durchscheinend. In der Literatur hat Vortr. nur 5 sicher festgestellte gleiche Fälle finden können.

Sarcoma of orbit. recurrence after removal, with extension to the cranial cavity.

Mr. Snell demonstrirt das Präparat von einer 48jähr. Pat., welche nach gründlichster Ausräumung der gesammten Orbita wegen eines Orbitalsarcoms schon nach einem Vierteljahr an einem ausgedehnten Recidiv erkrankt und nach Jahresfrist zu Grunde gegangen war. Bei der näheren Untersuchung stellt sich der Charakter der Geschwulst als carcinomatös heraus.

Some cases of sympathetic ophthalmitis.

Mr. F. R. Cross berichtet über einen schweren Fall von sympathischer Ophthalmie nach Mules' Operation, der sich den beiden vor 10 Jahren mitgetheilten Fällen leichterer Art anschliesst und die Einführung der Mules'schen Silberkugel in die Scleralhöhle doch als einen sehr gewagten Ersatz für die Enucleation erscheinen lasse. Er würde sie nur für ganz frische Verletzungen in Anwendung bringen, hätte dann aber immer noch mit der Gefahr der Fistelbildung zu rechnen. Ausserdem berichtet Vortr. über einen Fall vollständiger Besserung beider Augen bei sympathischer Entzündung, wo bereits die Operation des primär verletzten Auges geplant war. Peltesohn.

---

11) College of physicians of Philadelphia. Ophthalmological section.

Sitzung vom 16. Februar 1897. (Ophth. Rev. 1897.)

Dr. de Schweinitz beschreibt einen Fall, wo er einen zweimal mit dem Magneten vergeblich sondirten Stahlsplitter mittelst Röntgen-Strahlen im Ciliarkörper nachweisen und dann mit dem Magneten sicher extrahiren konnte.

Dr. S. D. Risley berichtet über eine Netzhaut- und Aderhautablösung im Anschluss an eine Erschütterung durch Flintenschuss.

Dr. G. C. Harlan kommt auf seine Methode zurück, das nach einer Enucleation narbig contrahirte Orbitalgewebe zur Aufnahme eines künstlichen Auges geeignet zu machen. Er gräbt sozusagen mit einem starken Bleidraht einen künstlichen Canal rings um die Basis der Orbita und lässt ihn darin liegen, bis derselbe durch Narbenbildung überhäutet ist. Nach etwa 6 bis 8 Wochen wird auf den Drahtring eingeschnitten und in die Ringfurche eine Bleiplatte, zuletzt an deren Stelle das künstliche Auge selbst geschoben.

Dr. P. N. K. Schwenk empfiehlt am Rande der Bleiplatten Löcher zu bohren, um Oedem zu verhindern.

Dr. A. G. Thomson stellt einen Fall vor, der 2 Monate lang einen Fremdkörper in der Linse ohne alle Beschwerden mit sich herumgetragen hatte. Irgend eine Eingangspforte für das anscheinend aus Holz bestehende Fremdkörperstück konnte von Niemand entdeckt werden.

Dr. Randall hält es für ein Pigmentdepot (!) in der hinteren Partie der Linse, wie er es bei einer Anzahl von Kindern schon oft gesehen hat.

Dr. E. Jackson demonstrirt eine binoculare Lupe. Peltesohn.

---

12) Section on Ophthalmology, College of Physicians of Philadelphia.

Sitzung vom 16. März 1897. Vorsitzender: Dr. Wm. F. Norris.

Dr. Wm. T. Shoemaker berichtet für Chas. A. Oliver über einen Fall von traumatischer subconjunctivaler Linsenluxation, nach innen oben, durch Stoss auf eine Thürklinke, mit Iriscolobom. Entfernung der Linse, keine Naht. Glatte Heilung mit fester Scleralnarbe und $S = {}^{20}/_{50}$. In der Pupille die Reste der Kapsel eben noch sichtbar. Norris sah in solchen Fällen häufig Staphylom entstehen, wenn nicht genäht wurde.

Dr. M. W. Zimmermann bespricht einen Fall von doppelseitigen pigmentirten Geschwülsten, wahrscheinlich Ciliarkörpercysten. Bei einer sonst gesunden 59jährigen erschienen beiderseits unten aussen in der Pupille dunkelbraune, glatte, scheinbar der Iris nicht adhärente, dieselbe aber nach vorne drängende Geschwülste, zwischen der Iris und der Linse. Sonst ist das Auge normal, $S = {}^{1}/_{3}$. Während der letzten 4 Jahre haben sich die Umrisse etwas verändert, rechts ist die Geschwulst leicht gewachsen, sonst status idem; niemals Drucksteigerung. Vortr. hält sie nicht für malign.

G. E. de Schweinitz macht Mittheilung über gefässähnliche Streifen in der Netzhaut. Bei dem Bruder des Pat. hat er die gleiche schon veröffentlichte Beobachtung gemacht. Beiderseits waren ausgedehnte verzweigte pigmentirte Streifen zu sehen, welche leicht bis zu ihrem Ursprung in Hämorrhagien zu verfolgen waren. Es dürfte sich um ungewöhnliche Metamorphose retinaler Hämorrhagien handeln.

Dr. Edward Jackson schlägt eine Modification des Sehloches bei den Augenspiegeln vor zur Vermeidung der Reflexe. Das Glas soll nicht durchbohrt, sondern nur der Silberbelag im gewünschten Umfang entfernt, und über dieses so entstandene Sehloch an der Rückseite ein dünnes Glasstückchen zum Schutz vor Staubverunreinigung gekittet werden.

Dr. Wm. M. Sweet demonstrirt einen neuen Apparat zur Localisirung von Fremdkörpern im Auge mittelst Röntgenstrahlen. Drei Aluminiumstäbe werden durch ein Stirnband horizontal befestigt, je einer am Canthus

externus, internus und in der Mitte des Oberlides, die Röntgenstrahlen erzeugende Röhre wird 13″ rückwärts und aufwärts am Scheitelbein angebracht, so dass die Strahlen von der äusseren Orbitalwand her eindringend durch das Auge hindurchgehen und auf einer möglichst weit in die Orbita hineingeschobenen photographischen Platte aufgefangen werden; eine zweite Aufnahme folgt nach Drehung der Röhre, so dass sie einen Winkel von 25° mit der Horizontalebene bildet. Sodann lässt man von den in gleicher Weise angeordneten drei Indicatoren aus Aluminium Schatten entwerfen auf eine Platte durch eine brennende Kerze, entsprechend den bei der Röntgen-Aufnahme erhaltenen Schatten, und bringt einen Fremdkörper so hinter der Kerze an, dass sein Schatten gleichfalls dem bei der Röntgen-Aufnahme gewonnenen entspricht. Dann wird die Kerze bewegt, bis die Indicatoren den gleichen Schatten werfen, wie bei der zweiten Röntgen-Aufnahme, und der Fremdkörper dann wiederum in entsprechender Stellung eingeschoben. Der Schnittpunkt der beide Mal erhaltenen Fremdkörper-Schattenlinien bezeichnet die Stelle des Fremdkörpers im Auge. Kennt man die Entfernung der Hornhautmitte von einem bestimmten Punkt des Apparates, so kann man auch die Entfernung des Fremdkörpers von demselben und seine ungefähre Lage berechnen.

G. E. de Schweinitz stellt einen auf Ciliarkörpersarcom verdächtigen Fall vor, der ein $6^1/_2$jähriges Mädchen betrifft: Cyclitis, Pupillarverschluss, Vorwölbung der oben grau-schwarz, unten grün-blau verfärbten Iris, im Lauf der Erkrankung sympathische Reizung des andern Auges. Skiagraphische Aufnahme war negativ.

C. A. Oliver demonstrirt einen auf Fremdkörper verdächtigen Fall von Verletzung. Mit dem Augenspiegel konnte das vermuthete Stahlstückchen nicht entdeckt werden. Skiagraphische Untersuchungen sollen gemacht werden (und sideroskopische? Ref.).

Derselbe zeigt Aquarellskizzen, von Frl. Washington gemalt, welche die Veränderung einer Thrombose der Vena tempor. infer. innerhalb 2 Jahren bei einem jungen Manne veranschaulichen.

Sitzung vom 20. April 1897. Vorsitzender: Dr. Wm. F. Norris.

E. K. Perrine berichtet über ein Melanosarcom des Ciliarkörpers bei einer 61jährigen im Stadium des Secundärglaucoms; der Fall soll das äusserst langsame Wachsthum derartiger Geschwülste — Pat. bemerkte Verschlechterung des Sehens seit 12 Jahren, seit einigen Jahren gänzliche Erblindung — und das späte Auftreten von Secundärglaucom veranschaulichen. Die makroskopische Untersuchung nach der Enucleation ergab eine erbsengrosse (3—5 mm Durchmesser), dunkelbraune Geschwulst des Ciliarkörpers und der Iris. — Dr. H. F. Hansell hält weniger das Wachsthum der Geschwulst, als vielmehr nutritive Veränderungen für die Ursache des Secundärglaucoms.

Edward Jackson bespricht drei Fälle von vorübergehenden Beschädigungen der Retina und Chorioidea durch Quetschungen des Auges, ähnlich einem von ihm schon 1888 veröffentlichten Falle. Das sofort herabgesetzte Sehvermögen wurde völlig wiederhergestellt. Die Netzhauttrübungen verschwanden in 24 bis 48 Stunden, die Chorioidalflecke dagegen, welche er besonders hervorhebt, brauchten dazu 3 bis 7 Tage; sie waren kreisförmig angeordnet um den Sehnerveneintritt als Centrum. Nur einmal wurde eine Netzhautblutung beobachtet. — G. C. Harlan ist geneigt, im ersten Falle nach der Beschreibung kleinste Aderhautrisse anzunehmen.

Ed. Jackson berichtet unter Demonstrationen über die von Priestley angegebene Methode der Conservirung makroskopischer ophthalmologischer Präparate in günstigem Sinne. (S. A. von H. F. Hansell, Secretär der Section.) Neuburger.

---

13) Ophthalmological section of the American Medical Association, Philadelphia. (Ophthalmic Record. 1897. Juli.)

Sitzung vom 3. Juni 1897.

Der Vorsitzende de Schweinitz spricht nach einleitenden Begrüssungsworten über

Glaucoma following traumatism, unassociated with dislocation of the lens.

Nach einer Contusion ohne Linsenluxation oder sonstige schwerere Verletzungen entwickelte sich Glaucom, dessen Erscheinungen durch Eserin gebessert wurden. Pat. vernachlässigte die Behandlung und kam erst wieder mit Erblindung; Sehnerv tief ausgehöhlt, T + 1; Entwickelung eines Ciliarstaphyloms. Unter Besprechung von ähnlichen, von anderen Autoren angegebenen Fällen kommt Vortr. zum Schlusse, dass in diesen Fällen von traumatischem Glaucom, abgesehen vom typischen Secundärglaucom, die Veränderungen, dem mikroskopischen Befund nach zu urtheilen, die gleichen sind wie beim primären gewöhnlichen Glaucom, und strenge Beobachtung derart Verletzter nothwendig ist.

The Roentgen rays in ophthalmic surgery.

H. M. Hansell (Philadelphia) berichtet über zweimalige erfolgreiche Anwendung von Röntgenstrahlen zur Localisirung von Fremdkörpern im Augeninnern; die photographische Platte wird an der einen Seite des Kopfes angebunden, die Röntgentube vorne nasalwärts vom Auge in 14″ Entfernung und in einem Winkel von 45°. Er bespricht die bisher erwähnten Fälle von Clark, Williams, Thomson, Oliver, de Schweinitz.

W. M. Sweet (Philadelphia) bespricht seinen Apparat zur Localisirung von Fremdkörpern im Auge mittelst Röntgenstrahlen (s. Ref. über Sect. on Ophth., Coll. of Phys. Philadelphia).

Clarke beobachtete Ausfallen, bezw. Weisswerden der nach dem Ausfall wieder wachsenden Haare in Folge von Belichtung mit Röntgenstrahlen.

Stern fand eine Expositionszeit von $^1/_2$ Minute für genügend.

Lucien Howe demonstrirt Photographien, welche die Durchlässigkeit der Augenmedien für die Röntgenstrahlen zeigen sollen; die Linse ist am undurchgängigsten.

In what cases should we enucleate in injuries of the eye? by J. M. Foster (Denver).

Nichts Neues.

The electro-magnet of Haab in the removal of steel from the interior of the eye.

Dr. J. E. Weeks (New York) berichtet über drei Fälle, deren dritter ungünstig verlief (ein Stahlsplitter, 6,5 : 1 mm gross, hatte sich seitlich der Papille

in die Sclera eingebohrt; es musste enucleïrt werden), während die ersten zwei, bei denen kleinere Stahlsplitter durch den Limbus corneae und die Zonula hindurch ohne Linsenverletzung in den Glaskörper gedrungen waren, sehr gut verliefen; nach Erweiterung der Wunde wurden die Splitter durch den Magneten ausgezogen; glatte Heilung. Vortr. hält auch eine diagnostische Verwerthung des grossen Magneten für möglich, indem bei Vorhandensein von Eisen im Auge die Annäherung des Instrumentes Schmerz erzeugen müsste.

Gifford betont die Schwierigkeit, stets genügende Electricität für das Instrument zur Hand zu haben; Splitter konnte er damit nicht entfernen; diagnostisch konnte er es manchmal verwerthen. Knapp hält das Instrument für sehr werthvoll, weil man nicht in den Glaskörper eingehen müsste. Lippincott hat fünf Splitter aus verschiedenen Theilen des Auges mit dem Instrument entfernt, und es auch zu diagnostischen Zwecken benützt. Ein Nachtheil sei, dass es nicht transportabel ist; der Magnet wurde in Thätigkeit versetzt durch Verbindung mit dem Strassenelectricitätsnetz.

Bacteria in the normal conjunctivae and the effect upon them of aseptic and antiseptic irrigations.

Dr. R. L. Randolph (Baltimore) schliesst auf Grund eigener Versuche, dass die normale Conjunctiva stets Bacterien enthält, die, für gewöhnlich nicht pathogen, es unter Umständen werden können; ferner dass Ausspülungen weder mit sterilisirtem Wasser, noch mit Sublimatlösung (1:5000) dieselbe steril machen können, und deshalb sowohl, als auch weil sie Schaden stiften können, zu unterlassen (?) sind; endlich dass bei Operationen das Hauptgewicht auf Keimfreiheit der Hände, Instrumente und Tropfwässer zu legen sei.

The best methods of sterilizing ophthalmic instruments and solutions of miotics and mydriatics.

Dr. E. A. de Schweinitz (Philadelphia): Formaldehyd ist das beste Desinficienz, für Tropfwässer 1:5000, für Instrumente 1:1000 oder noch besser reines Formaldehyd in der Weise, dass die gereinigten und getrockneten Instrumente in einen offenen oder geschlossenen Kasten gelegt werden, und neben dieselben ein kleines Schälchen von Formaldehyd mit einer Spur Chlorcalcium zur Gasentwickelung gestellt wird; die Schärfe wird dadurch nicht beschädigt.

Primary sarcoma of the iris: a statistical study, with report of a new case.

Dr. C. A. Veasey (Philadelphia): Erfolgreiche Entfernung durch Iridectomie eines kleinen rundzelligen Sarcoms bei einem 46jährigen; statistische Tabelle über 46 anderwärts operirte Fälle.

Certain anomalous conditions of the iris.

Dr. William Campbell Posey (Philadelphia) berichtet über einen Fall von partieller Aniridie; das Zustandekommen dieser und ähnlicher Anomalien, Corectopie, Colobom, erklärt er durch Hemmungsbildung in den von der secundären Augenblase ausgehenden Gefässschlingen, welche als erste Irisanlage zu betrachten sind.

The present status of jequirity in the treatment of trachoma.

Dr. W. Cheatham (Louisville) hält die Anwendung schwacher Lösungen bezw. geringer Pulvermengen von Jequirity für vortheilhaft, jedoch will er keine heftige Entzündung hervorrufen.

Ten years experience with the surgical treatment of trachoma.

Dr. H. Gifford (Ohama): Je nach Lage des Falles muss eine besondere chirurgische Methode wie Expression, Excision, Caustik u. s. w. angewandt werden; Vortr. hat eine besondere Expressionspincette angegeben.

Statistics of cataract operations, with comments.

Dr. H. Knapp (New York) giebt statistische Angaben über seine 400 letzten Staroperationen (September 1894 bis Mai 1897), die wir im Einzelnen nicht wiedergeben können; Complicationen waren in 14,25 % vorhanden, wie Diabetes (6 mal), Albuminurie, Gicht, Geisteskrankheit, Dacryocystitis (6 mal, 3 Verluste), excessive Myopie, Maculae corneae, chronische Iridocyclitis (8 mal, 1 Verlust) u. s. w. Leichte Iritis mit gutem Ausgang in 6, Iridocyclitis in 2, totale Vereiterung in 4, Irisvorfall in 26 (7,6 %) Fällen. Extraction mit Iridectomie, aus den verschiedensten Ursachen, in 56 Fällen (14 %). Discissionen in 38 %. Gute Erfolge, d. h. $S = {}^{20}/_{200}$—${}^{20}/_{20}$ (35 Fälle) in 90 %, mässige ${}^{1}/_{200}$—${}^{18}/_{200}$ in 7 %, Misserfolge in 3 %. Zweimal Erblindung auf dem anderen Auge durch sympathische Ophthalmie in Folge von nachträglich verletztem Irisvorfall.

Shot-grain wounds in the eye.

Dr. L. H. Taylor (Wilkesbarre, Pa.) berichtet über drei Schrotschussverletzungen des Auges; alle drei Augen konnten erhalten werden, zwei sogar mit befriedigender Sehschärfe. Er hält diese Verletzungen für nicht so gefährlich und deshalb eine conservative Therapie für angezeigt. — Cas. Wood verweist auf seine früheren Mittheilungen über diese Verletzungen; das Schrotkorn sei aseptisch, wenn es in's Auge dringe.

The implantation of a glass ball for the support of an artificial eye, and Mules' operation for the substitution of enucleation of an eyeball.

Dr. L. Webster Fox (Philadelphia) beschreibt die schon öfters in diesem Centralblatt erwähnte Methoden; er hat 82 Fälle so behandelt und nur Gutes gesehen. In der Discussion stimmt ihm die Mehrheit bei.

A report of thirty cases of cataract extraction with reference to the treatment of prolapse of the iris in simple extraction.

Dr. L. F. Love (Philadelphia) glaubt, dass sich die einfache Extraction mehr und mehr einbürgern würde. Ein Nachtheil sei freilich der immer noch in 6—8 % auftretende Irisvorfall, der allerdings häufig vom Arzte selbst verschuldet sei durch ungenügende Entfernung der Corticalis; besonders gefährlich sei die durchsichtige. Er giebt Einzelheiten über die Behandlung der Fälle vor und nach der Operation, und eine Statistik über 30 Fälle, davon 20 ohne Iridectomie. Der Vorfall soll, sobald er bemerkt wird, am 1.—3. Tage entfernt werden; tritt er erst später auf und ist er klein, so kann er bleiben.

Treatment of glaucoma.

Dr. Dudley S. Reynolds (Louisville): Aus den Schlussfolgerungen sei hervorgehoben: beginnendes Glaucom kann häufig durch Hebung der Ernährung mit Correction allenfalls bestehender Ametropie, Eserin und Jodkali geheilt werden. Stets ist neben der Iridectomie die Behandlung der mannigfachen Diathesen, welche fast stets die Ursache des entzündlichen Glaucoms sind, im Auge zu behalten.

Secondary glaucom.

Dr. S. D. Risley (Philadelphia) bringt zwei verschiedene Krankheitstypen, jedoch beide mit gleichem Ausgang: 1. Plastische Iridocyclitis, ringförmige Synechie und Pupillarverschluss; Secundärglaucom; Heilung mit bescheidenem Sehvermögen. 2. Uveïtis mit Secundärglaucom.

After treatment of cataract with special reference to the use of germicides.

Dr. J. A. White (Richmond) glaubt, es sei am besten, das Auge während der ersten 10 Tage nach der Operation möglichst in Ruhe zu lassen; sterilisirte Gaze und Watte, Heftpflasterverband und Schutzmaske. Ausspülen mit Sublimatlösung (1:5000) 24 Stunden vor und während der Operation, dazwischen Verband mit Einstreichen von Sublimatvaseline, die auch nach der Operation eingestrichen wird, Irisvorfall wird am besten sofort excidirt.

Best methods of preparing dressings for cataract cases, and their character and composition.

Dr. Casey A. Wood (Chicago) empfiehlt als besten Verband sterilisirte Gaze und Watte und darüber einige Heftpflasterstreifen; darüber bei unruhigen Patienten und während der Nacht eine Halbmaske aus Papiermaché. Bei tadellos ausgeführter Operation hält er den Verband überhaupt für Nebensache. — Knapp hält immer noch den alten Binoculus für die beste Ruhigstellung des Auges.

Angiomyxoma of the orbit, with report of a cases.

Dr. S. C. Ayres (Cincinnati): Die allmählich, im Verlauf von 18 Jahren herangewachsene Geschwulst wurde einer 64jährigen Frau entfernt mit Erhaltung des Augapfels bei der Operation; doch musste er nachträglich wegen starker Blutung ausgeschält werden.

Cavernous tumor of a lid with extensive conjunctival involvement.

Dr. G. Oram Ring (Philadelphia): Dem 18monatlichen Mädchen wurde anderwärts ein schon bei der Geburt vorhandener stecknadelkopfgrosser Naevus, der allmählich zu einem grossen Cavernom angewachsen war, mittelst Ligatur entfernt. Später entwickelte sich auf der Conjunctiva ein Cavernom, das Vortr. 9 Monate nach der ersten Operation sah; Electrolyse brachte wenig Erfolg; Vortr. wendet jetzt nach Snell Natriumäthyl an.

Melanosarcoma of the conjunctiva, with report of a case.

Dr. A. R. Baker (Cleveland) entfernte einem 69jährigen eine rasch gewachsene, gestielte, gelappte, dunkle, purpurähnlich gefärbte, ca. $^3/_4$'' lange, $^1/_2$'' breite und dicke Geschwulst von der Bindehaut des linken Augapfels. Glatte Heilung; 3 Jahre später noch gesund, 5 Jahre nach der Operation Tod durch Leberkrebs.

The relative infrequency of trachoma in Southern California.

Dr. H. Bert Ellis (Los Angelos, Cal.) fand durch Sammelforschung in Südcalifornien das Trachom als seltene Erkrankung, höchstens 1—2 $^0/_0$, und führt als Grund die günstigen klimatischen (hohe Küstenlage), hygienischen und socialen Verhältnisse an.

The surgical treatment of trachoma, with special reference to expression and grattage.

Dr. J. E. Weeks (New York) hat folgendes chirurgisches Verfahren gegen Trachom als bestes erprobt; unter Narcose wird die Conjunctiva durch einen Scarificator, der drei Desmarres'sche Messerchen trägt, parallel dem Lidrand eingeschnitten, dann werden durch eine Rollpincette die Körner ausgequetscht, hierauf mit Sublimatlösung 1 : 500 abgerieben, verbunden. Am nächsten Tage wird das Lid sanft abgezogen, um etwaige Verwachsungen, die sich gerne bilden, zu zerstören; nach einigen Tagen stösst sich eine Membran ab, und darunter ist die Conjunctiva in befriedigendem Zustand.

A comparison of the value of local medicinal measures in the treatment of granular conjunctivitis (trachoma).

H. V. Würdemann, M. D. (Milwaukee), beschreibt die in den verschiedenen Stadien des Trachoms anzuwendende medicamentöse Behandlung unter Aufzählung einer grossen Anzahl von Mitteln, ohne wesentlich Neues zu bringen.

The surgery of trachoma.

Dr. L. S. Ziegler (Philadelphia) beginnt die chirurgische Trachombehandlung mit Herstellung des meist miterkrankten Thränencanals durch rapide Dilatation, ohne jedoch zu incidiren, um Narbenbildung zu vermeiden; dann wird durch Canthoplastik eine reibende Wirkung der Lider verhindert. Für gewöhnlich genügten diese Maassnahmen; zur Beseitigung der Körner seien Scarificationen und die Anwendung von Knapp's Rollpincette geeignet.

The hygiene of trachoma and the relation of attitude and climate to its development, by Dr. S. M. Burnett (Washington).

An anderer Stelle referirt. (Amer. Journ. of Ophthalmol. 1897. July.)

The treatment of malposition of the lid borders in trachoma.

Dr. F. C. Hotz (Chicago) betont, dass bei jeder Entropium-Operation möglichst der kosmetische Effect berücksichtigt und deshalb jede Verstümmelung möglichst umgangen werde. Sein Verfahren beginnt damit, dass durch die angespannte Lidhaut etwas unter dem oberen Tarsusrande ein Schnitt von Canthus zu Canthus geführt wird; dann wird die Haut mit den Muskelfasern bis zu den Wurzelscheiden der Cilien hinab vom Tarsus abgetrennt, die den oberen Tarsusrand bedeckenden Muskelfasern werden excidirt, und drei Nähte, welche die Ränder der Incision und den oberen Tarsusrand fassen, also beim Anziehen die Hautwunde schliessen und fest mit dem Tarsus verbinden, gelegt. Bei kleinem Tarsus muss noch eine intramarginale Incision gemacht und die entstandene Wunde mit Haut- oder Schleimhautläppchen bedeckt werden.

A clinical study of hyperphoria.

Dr. J. T. Carpenter jr. (Philadelphia) fordert eine bessere Classification der Muskelanomalien und ein genaueres Studium der Beziehungen derselben zu Allgemeinstörungen. Ihm hat sich folgende Eintheilung bewährt: 1. Scheinbare Hyperphorie: a) verursacht durch Allgemeinerkrankung, wie Gicht u. s. w.; b) durch Erkrankungen des Centralnervensystems; c) in Folge von abnormer Refraction. 2. Wahre Hyperphorie: a) concomitirende, b) spasmodische, c) paretische. Er beschreibt dann die verschiedenen Symptome der einzelnen Classen und deren Behandlung, welche stets gegen die zu Grunde liegenden Ursachen

gerichtet zunächst eine friedliche sein soll; Tenotomie oder Vorlagerung soll nur bei zu starkem bezw. zu schwachem Muskel gemacht werden.

Amblyopie durch Nichtgebrauch.

Dr. A. C. Simonton (San José, Cal.) beschreibt folgenden Fall, der ihm beweist, dass es eine Amblyopie durch Nichtgebrauch gebe. Ein 8jähriges Kind, mit Neigung zum Schielen seit 3 Jahren, hat auf einem Auge S = $^{8}/_{200}$, auf dem andern = $^{16}/_{60}$. Durch Correction der bestehenden Hyperopie kam die Sehschärfe, welche ursprünglich mit den Gläsern = $^{16}/_{40}$ gewesen, in 3 Monaten allmählich auf $^{16}/_{16}$. Ohne Brille besteht noch Neigung zum Schielen.

Amblyopia from suppression, congenital imperfection or disease — which or all?

Dr. Leartus Connor (Detroit, Mich.) stellt folgende Sätze auf: Es giebt unzweifelhaft Fälle von angeborener Schwachsichtigkeit, charakterisirt durch ein centrales Scotom, durch keine Behandlung zu verbessern; sie findet sich bei schielenden und nicht schielenden Augen, bei Hyperopie, Astigmatismus, Anisometrie und an sonst gesunden Augen. Es findet sich kein sicherer Beweis für eine Amblyopie durch Suppression, d. h. durch cerebrale Unterdrückung des vom Auge gelieferten Bildes. Es giebt auch eine Art Amblyopie, oft mit ersterer zusammengeworfen, charakterisirt mehr durch Verminderung als durch gänzlichen Verlust der Sehkraft, ferner durch das Fehlen eines Scotoms, oft besserungsfähig durch geeignete Behandlung, niemals congenital, bei allen Varietäten von Refractions- und Muskelstörungen vorkommend, analog der bei andern Organen vorkommenden Schwäche durch Nichtgebrauch. Eine weitere Classe betrifft solche Fälle, in denen eine congenitale Amblyopie durch Nichtgebrauch noch weiter geschwächt wird. Jeder Fall soll genau studirt und stets wenigstens ein Versuch, der sich oft lohnt, gemacht werden zur Besserung durch Correction bestehender Refractions- und Muskelanomalien.

Report of the examination of the school children's eyes in the city of Minneapolis.

Dr. Frank Allport beschreibt seine in Minneapolis angestellten Untersuchungen an Schulkindern, die er auch ausgedehnt auf die Führer der Strassenbahnwagen und Eisenbahnbeamte, wobei er manche für ihre Stellung ungeeignete und dadurch für die öffentliche Sicherheit gefährliche Leute gefunden hat.

Vicious reading distance a cause of asthenopia, by Dr. C. H. Thomas (Philadelphia).

The use of full correction cylindrical glasses in all cases of astigmatismus, by Dr. J. Lautenbach (Philadelphia).

Congenital opacity of the cornea.

Dr. Wendell Reber (Philadelphia) berichtet über folgenden Fall: Das mit der Zange entwickelte Kind zeigte einige Beschädigung der Brauen und Lider durch die Zange. Als nach Verschwinden der Lidschwellung die Cornea untersucht werden konnte, zeigte sich deren grösserer Theil bläulich-weiss getrübt; einige Monate blieb sie unverändert; dann schien sie sich allmählich aufzuhellen. Besprechung der Literatur und Aetiologie. Neben den durch fötale Keratitis

entstandenen Fällen giebt es auch solche durch Hemmungsbildung, indem die während der letzten Schwangerschaftsmonate normalerweise trübe Cornea sich nicht aufhellt. Wenn von embryologischer Seite die Frage geklärt ist, ob sie sich vom Centrum zur Peripherie oder umgekehrt aufhellt, wird auch die Aetiologie dieser Fälle viel klarer werden.

Cogenital opacities of the cornea.

Dr. H. Moulton (Ft. Smith, Ark.) berichtet über einen Fall, der einen 8jährigen Knaben betrifft, der angeblich nie Augenentzündung gehabt, und seit der Geburt die linke Cornea total getrübt hat; manchmal hellt sie sich etwas auf, so dass der Pupillarrand sichtbar wird; der Hornhautdurchmesser ist etwas kleiner als rechts. Rechts: Myopie und Amblyopie, Verdünnung der Retina und Chorioidea in der papillo-macularen Gegend. In der Anamnese keine Syphilis.

Embolism of the central artery of the retina.

Dr. C. F. Clark (Columbus, Ohio): Casuistik. Hält die Erhaltung der Sehkraft in manchen Fällen durch ein cilio-retinales Gefäss ätiologisch noch nicht für genügend erwiesen.

The technique of retinoscopy.

Dr. J. Ellis Jennings (St. Louis) beschreibt sein Skiaskop (s. d. Centralbl. 1896, S. 574). Er benutzt einen $2^1/_2$ cm Durchmesser besitzenden Planspiegel mit 3 mm grosser centraler Durchbohrung; störende Reflexe werden vermieden durch Benutzung eines sehr dünnen Glases, das an der Durchbohrung gut geschwärzt ist. Eine Metallhülse schützt das Instrument vor Staub, und kann aufgeklappt als Stiel benutzt werden, ähnlich dem Princip der Lorgnetten. Als bestes Licht bewährte sich der Argandbrenner oder Welsbachbrenner.

Anomalies of the retinal pigment epitheliom and their clinical significance.

Dr. H. Gradle (Chicago) lenkt die Aufmerksamkeit auf das häufige Vorkommen eines granulirten Augengrundes bei Kindern und jungen Leuten, die über Asthenopie klagen. (An anderer Stelle genauer referirt.)

Observations of the binocular lens for the examination of the eye by oblique illumination, by Dr. Edward Jackson (Philadelphia).

Demonstration.

Dr. Baker unterbreitet der Gesellschaft in Anbetracht des Umstandes, dass manche Schulkinder fehlerhafte Augen besitzen, die eine ordentliche Ausbildung verhindern, ferner dass viele Verkehrsbeamte fehlerhaftes Sehvermögen und Gehör besitzen, zwei Resolutionen. Die erste, angenommene, bezweckt, dass dort, wo eine geeignete Prüfung der Kinder durch Augenärzte unmöglich ist, eine solche provisorisch durch Schulvorstände und Lehrer vorzunehmen sei. Die zweite, einer vorberathenden Commission überwiesene, bezweckt die genaue, alle 3 Jahre zu wiederholende Prüfung aller Strassen- und Eisenbahnbeamten.

Neuburger.

14) British Medical Association. 65th meeting in Montreal. Section of ophthalmology.

Retinitis Pigmentosa without the characteristic pigmentation: a report of two cases, by George M. Gould.

Bruder und Schwester im Alter von 29 resp. 26 Jahren zeigten die charakteristische klinische Erscheinung der concentrischen Gesichtsfeldeinengung mit Parachromatismus, während der ophthalmoscopische Befund lediglich winzig kleine, dunkelbräunliche oder schwärzliche Stippchen in der äussersten Peripherie zeigte, die nicht im Entferntesten an die typische Pigmentation erinnerten. In der Literatur fand er nur(?) 5 zweifelsfreie gleiche Fälle angeführt (Perrin, Huidiez, Morton und Peltesohn), die gleich dem seinigen für die Identität der pigmentirten und pigmentlosen Retinitis zu sprechen scheinen. Er ist aber der Ansicht, dass die Fälle häufiger gefunden werden, wenn alle Kranken sorgfältig perimetrirt würden und sich dadurch eher ein Anlass ergäbe, die Peripherie genauer zu ophthalmoscopiren.

A discussion on antisepsis in eye surgery.

In der von Dr. Noyes in grossen Zügen eingeleiteten Discussion, bemerkt Randolph, dass er die schneidenden Instrumente in absolutem Alkohol reinige und kurz vor dem Gebrauch in sterilisirtes Wasser tauche, während er für alle übrigen Instrumente kochendes und zur Ausspülung des Bindehautsackes gekochtes Wasser anwende, auf Grund bacteriologischer Nachprüfungen. Dr. Buller schwört wiederum auf die Antisepsis, die sich ihm namentlich in allen Fällen, wo ein chronisches Eczem der Haut namentlich am Gesicht Complicationen herbeiführen kann, bewährt hat. Dr. Jackson verwirft den probatorischen Schlussverband, wenigstens während der letzten 2 Tage vor der Star-Operation, hält ausserdem die Untersuchung der Nase bei Verdacht auf ein Thränenleiden für wichtig und legt Werth auf eine gründliche Entleerung der Linsenmassen, event. durch Ausspülung der Vorderkammer. Dr. River wirkt bereits einige Tage vor der Operation regelrecht antiseptisch auf das Auge ein, indem er 3—4 Mal täglich eine Sublimatlösung anwendet. Dr. Würdemann rühmt den Vorzug des Holocaïns als gleichzeitig bactericirtes Mittel. Dr. Calhoun hat die Erfahrung gemacht, dass die Neger keine starken Cocaïnlösungen vertragen, und gebraucht deshalb nur eine $^1/_2$—$1\,^0/_0$ Lösung. Ebenso sind sie sehr empfindlich gegen Sublimat, so dass er es nicht stärker als in 1:10 000 gebrauchen kann. An der Debatte betheiligen sich ferner Dr. Fryer, Müttendorf, Kipp, Alt, Backer, Foucher, Prondfoot, Howe und Spalding, ohne neue Gesichtspunkte zu bieten.

Nettleship, welcher an zahlreiche hervorragende Ophthalmologen Fragebogen geschickt hat, fasst die Antworten kurz dahin zusammen, dass Alle darin einig sind, die Hände in warmem Seifenwasser gründlich zu reinigen und dann in Sublimat zu tauchen. Alle untersuchen sorgfältigst die Thränenwege, und viele legen Werth auf die Untersuchung der Cilien und ihre gründliche Säuberung. Bezüglich der Behandlung der Instrumente begnügt sich ein grosser Theil mit kochendem Wasser, das, wenn es nicht zu lange einwirkt, die Schärfe der Schneiden kaum beeinflusst. Die meisten verwenden die Instrumente nass, wie sie aus einer schwachen Carbollösung herausgenommen werden, einige trocken. Die Verbände werden zur Hälfte angefeuchtet, zur Hälfte trocken gewählt. Die Majorität ist mehr für aseptisches als für antiseptisches Vorgehen.

Dr. Noyes erwähnt zum Schluss, dass er früher in den Fällen, wo ein Auge bereits verloren gegangen war, dieses vor der Cataract-Operation des anderen entfernt habe, um jeglicher Gefahr einer sympathischen Reizung vorzubeugen. Diese Praxis hat er seit Jahren ohne Schaden verlassen.

Peltesohn.

---

15) Transactions of the American Ophthalmological Society. 33. Jahrescongress 1897. Washington.

Exophthalmic goitre with panophthalmitis.

Dr. Spalding berichtet über einen 30jähr. Pat., der nach ungewöhnlich anstrengender Arbeit plötzlich an Exophthalmus, Struma der rechten Seite und Herzpalpitationen erkrankte. Die Protrusion des Auges wurde so enorm, dass es zu Hornhautprocessen mit Hypopyonbildung kam, und schliesslich die Enucleation gemacht werden musste. Vier Monate später ging das zweite Auge auf demselben Wege innerhalb 10 Tagen zu Grunde.

Exophthalmic goitre following ether anaesthesia.

Dr. Aiken sah während einer Aethernarkose ganz plötzlich die ersten exophthalmischen Erscheinungen eines später typischen Basedow einsetzen. Die Krankheit dauerte dann 6 Jahre, bis sie, unbeeinflusst durch irgendwelche Therapie, allmählich weiter schwand. Vermuthlich war während der Narkose eine Blutung in den vierten Ventrikel erfolgt.

Pulsating exophthalmus.

Dr. Wilder berichtet über 3 Fälle von pulsirendem Exophthalmus, bei dem einen ohne nachweisbare Ursache unter neuralgischen Augenschmerzen plötzlich einsetzend — Pat. war ein 30jähriger, vor 15 Jahren luetisch inficirter Mann —, bei den anderen beiden, im Alter von 30 und 33 Jahren befindlichen Kranken, nach einem Trauma. Die Literatur enthält 14 Fälle spontaner Heilung; 4, wo die Compression; 87, wo die Unterbindung der Carotis gemacht wurde. 52 Fälle wurden dadurch geheilt, 10 starben daran.

Exophthalmus from sarcoma of the dura.

Dr. Burnett behandelt ein 5 Monate altes Mulattenmädchen, dessen rechtes Auge durch eine diffuse Schwellung an der Schläfenseite frühzeitig verdrängt wurde. Eine Incision daselbst brachte eine bräunlichgelbe Flüssigkeit zu Tage und ergab eine in die Tiefe des Schädeldaches reichende Höhlung, die sich nach 3 Monaten wieder schloss. Zwei Jahre später war das Kind bis auf das eine, inzwischen erblindete Auge und die fortbestehende Schwellung gesund. Plötzlich begann dann das linke Auge ebenfalls hervorzutreten, die Geschwulst sich nach unten in die Nase hinein auszudehnen, und nicht lange darauf erfolgt der Exitus. Die Section ergab ein Sarcom von $2^3/_4 : 2^1/_2 : 1^1/_2''$, welches anscheinend von der Keilbeinhöhle ausgegangen war und dann den Ethmoidalsinus vollständig zerstört hatte. Der rechte Frontallappen war theilweise atrophisch, das übrige Gehirn intact.

Chronic membranous conjunctivitis.

Dr. Howe beschreibt einen Fall von recidivirender Bindehautmembran von latent diphtherischem Charakter. Die Einzelheiten sind an anderer Stelle referirt. Hinzuzufügen ist, dass eine jüngere Schwester des Pat. in ähnlicher Weise auf

beiden Augen erkrankte, später ein Scharlachfieber durchmachte, und beide Hornhäute nekrotisirten.

Diphtheritic conjunctivitis.

Dr. Myles Standish hält dafür, dass in allen Fällen purulenter Conjunctivitis die Diagnose auf die bacteriologischen und nicht auf die klinischen Erscheinungen gegründet werden solle, dass es eine, auf umschriebene Partien der Bindehaut beschränkte Diphtherie giebt, dass die schweren Fälle von rapider Hornhautnekrose auf eine Infection des Klebs-Loeffler'schen Bacillus zurückzuführen seien, und dass die Antitoxinbehandlung sowohl Bindehaut, wie Hornhautleiden günstig beeinflusse.

Dr. Weeks ist ebenfalls für eine Classification auf bacteriologischer Grundlage. Er fand in einem, dem Howe'schen ähnlichen Falle einen Streptococcus, aber keinen Klebs-Loeffler'schen Bacillus.

Ophthalmia neonatorum in public institutions.

Dr. Howe berechnet unter 54 000 Fällen, bei denen das Crédé'sche Verfahren angewendet wurde, eine Reduction der blenorrhoischen Erkrankungen von 9,2 % auf 0,65 %. Er hält die obligatorische Einführung der Methode innerhalb der Krankenhäuser für unerlässlich.

Operations in cases of cicatricial orbit.

Dr. Harlan berichtet über 3 Fälle von operativ gebesserten, ausgedehnten Narbensträngen, welche die Einführung des künstlichen Auges hinderten.

Ivory exostosis of the orbit.

Dr. Norris beobachtete bei einem 24jähr. Manne eine Exostose über dem Ligament. intern., welche seit 6 Jahren langsam, in der letzten Zeit auffallend schnell zugenommen hatte und, abgesehen von der Beweglichkeitsbeschränkung nach aussen und oben, beständige Epiphora verursacht. Bei der Abmeisselung des Tumors zeigte sich sein Ursprung an der Orbitalbegrenzung des Ethmoidal- und Thränenbeins.

Dr. Sattler erstattet Bericht über den im letzten Jahre vorgestellten Fall von Orbitalexostose. 8 Monate nach der Operation zeigte sich Knochensequester, unter welchem neue Knochenwucherungen hinter der Orbitalplatte des Stirnbeins sich verbargen, die abermals entfernt werden konnten.

Intraocular enchondroma.

Dr. Jackson stellte bei einer 57jähr. Frau, die innerhalb 9 Monaten unter Drucksteigerung erblindet war, durch die Section einen Tumor fest, der von der Ora serrata der nasalen Seite bis zu 6 mm von der temporalen Seite der Macula und senkrecht vom oberen Ende des verticalen Durchmessers nach der nasalen Seite zu bis etwa 5 mm temporalwärts von demselben nach unten reichen. Nach hinten ging die Geschwulst allmählich in den normalen Fundus über, nach vorn war die Begrenzung eine scharfe. Sie war meist vollkommen gefässlos, durchscheinend und enthielt hyaline Knorpelsubstanz.

Angio-sarcoma of apparent retinal origin (?).

Dr. Johnson berichtet über eine 23jähr. Frau, die 12 Jahre zuvor schmerzlos rechts erblindet war. Jetzt erkrankt sie unter Schmerzen, Exophthalmus und starken panophthalmitischen Erscheinungen. Bei der Enucleation zeigt sich das Centrum des Glaskörpers zwischen der abgelösten Retina von einer grauen Masse ausgefüllt, während auf der nasalen Seite ein mächtiger

Bluterguss fast die Hälfte des Glaskörperraums einnahm. Die Masse zeigt einen innigen Zusammenhang mit der lateralen Netzhautpartie und bestand aus kleinen Rundzellen und degenerirten Blutgefässen.

Removal of a piece of iron embedded in the crystalline leus.

Dr. Thomson ergänzt seinen vorjährigen Bericht dahin, dass er in der getrübten Linse den Stahlsplitter mit Röntgen-Strahlen feststellt und ihn dann mit der Linse extrahirt.

Location of foreign body by the Roentgen rays.

Dr. Oliver, Thomson und Dr. Sweet sprechen über Röntgen-Durchleuchtung des Auges mit praktischen Resultaten. Dr. Sweet's Methode beruht darauf, dass er die photographische Aufnahme mit Hilfe eines an einem Stirnband befestigten Apparats macht, welcher je eine 4 mm vor dem Hornhautcentrum und 12 mm temporalwärts angebrachte feste Marke enthält, nach welcher die Ortsbestimmung dann leicht gelingt.

Congenital epicanthus and ptosis.

Dr. Sattler beobachtet bei 4 Söhnen eines von ihm operirten Patienten wiederum Epicanthus und Levatorschwund. Den Epicanthus operirte er, indem er aus der durch einen horizontalen Schnitt gespaltenen Falte nach oben und unten ein dreieckiges Stück excidirte. Die entstandene Narbe soll die Wirkung des compensatorisch functionirenden M. occipito-frontalis verstärkt und die Neigung zur Einwärtsbiegung des Lidrandes aus einem Winkel verringert haben.

Operation for ptosis.

Dr. Wilder beschreibt eine Modification der Ptosis-Operation, welche im Wesentlichen darauf hinausläuft, zwei Doppelfäden vom Rande des Tarsus aus die Lidsubstanz unterminirend, nach der Augenbrauengegend unter der zurückgeklappten Haut zu führen und dort zu knüpfen.[1] In einzelnen Fällen musste auch zur Excision einer Hautfalte geschritten werden.

Periscopic lenses.

Dr. Culver plaidirt für die Anwendung periskopischer Linsen und verschreibt Cylindergläser immer als Concavcylinder combinirt, mit einer stärkeren sphärischen Krümmung für hypermetropischen Astigmatismus und Convexcylinder mit concaver sphärischer Krümmung für den myopischen, immer die Concavseite dem Auge zugewendet.

Trophic keratitis, with a case occurring in caisson discase.

Dr. Harlan beobachtete bei einem mit Pontonarbeiten beschäftigten Arbeiter, der stundenlang unter erhöhtem Atmosphärendruck arbeiten musste und von der sogen. Caisson-Krankheit befallen wurde, ein oberflächliches Hornhautgeschwür, das sich unter Hypopyonbildung schnell vergrösserte, sich dann allmählich, aber wieder unter Leucombildung besserte. Die Behandlung war von keiner specifischen Wirkung und hielt sich lediglich symptomatisch. Die Ursache dieser seltenen Krankheitserscheinung ist wohl in nutritiven Störungen zu suchen.

Change in refraction with glycosuria.

Dr. Risley sah bei zwei Diabetikern einen deutlichen Refractionswechsel von 1, bezw. 3—4 Dioptr. correspondirend mit dem Zuckergehalt des Urins eintreten. Zunahme des letzteren entsprach Zunahme der Refraction.

[1] Vgl. Birnbacher, C.-Bl. f. pr. A. 1892, S. 129. H.

Cataract operations.

Dr. Randolph berichtet über 197 Cataract-Extractionen mit 7 negativen Resultaten, 2 Opticusatrophien, unter 95 % brauchbaren Erfolgen.

Haemorrhage attending cataract extraction.

Dr. Wodsworth sah in 5 Fällen zwischen 45—80 Jahren durch eine Hämorrhagie post operationem das Sehvermögen zu Grunde gehen. In einem anderen Falle gelang ihm die Extraction ohne alle Complicationen, nachdem das zweite Auge unter einem anderen Operateur durch Hämorrhagie zu Grunde gegangen war. Dr. John empfiehlt vor der Iridectomie noch einmal Cocaïn in die vordere Kammer zu träufeln. Dr. Webster und Green sahen ebenfalls ein-, bezw. zweimal Blutungen nach der Extraction eintreten.

Cholesterine crystals in the lens.

Bei einem 20 Monate alten Kinde mit congenitaler Cataract und zahlreichen glänzenden Stellen in der Linse entleert Dr. Allemann nach der Discission durch Suction typische Cholesterinkrystalle aus der Vorderkammer. Es zeigte sich dabei, dass eine Schicht der Linse flüssig gewesen war.

Location of a foreign body by scotoma.

Dr. Oliver stellte die Diagnose eines Stahlsplitters im Glaskörper, nachdem durch Blut die Augenspiegelung unmöglich geworden war, aus einem scharf begrenzten Gesichtsfelddefect im oberen inneren Quadranten. Der Magnet brachte ihn zwischen Rect. externus und inferior zu Tage.

Taxis in increased intraocular tension.

Dr. Richey schreibt der venösen Stase auf dem langen Wege, den die perforirenden Venen innerhalb der Sclera zurücklegen, eine wichtige Rolle in der Entstehung des Glaucoms zu, und bekämpft sie entsprechend durch Massagebewegungen, die der Taxis bei eingeklemmten Hernien analog sind.

Retinitis proliferans.

Dr. Weeks bespricht die mikroskopische Untersuchung bei zwei Fällen und resumirt die einschlägige Literatur. Der wesentliche Process spielt sich in der Netzhaut ab, von welcher aus sich eine exsudative Membran in den Glaskörper hinein sich entwickelt. Aber auch die Chorioidea macht Veränderungen durch, von welcher nach Maur die Blutung in einigen Fällen herstammt, aus der sich dann die Membran organisirt.

Retinitis circinata.

Dr. Fridenberg beobachtet einen ausgeprägten Fall der Art bei einem 70 jährigen Manne, dessen Urin stets normal befunden wurde. Neben der kreisförmigen Lagerung weisser Herde um die Macula fand sich noch ein zweiter weissglänzender Kreis von Exsudatflecken temporalwärts daran. Einzelne Blutungen waren vorhanden.

Toxic amblyopia.

Dr. Schweinitz konnte von einem 60 jährigen Raucher, der an der typischen Amblyopie gelitten hatte, die Präparate von den Sehnerven gewinnen. Es zeigte sich in der deutlichsten Weise eine ausgedehnte typische Atrophie des Macularbündels.

Impairment of central vision following prolonged use of the eye.

Dr. Theobald beobachtete bei einem 30jährigen Arbeiter im Anschluss an eine Influenza-Attacke ein paracentrales Scotom ohne ophthalmoscopischen Befund. Er führte diese Störung, die sich allmählich wieder besserte, auf die Ueberanstrengung durch fortgesetztes Calibriren von Büretten zurück.

Hysterical or functional blindness.

Hubbel berichtet über 3 einschlägige Fälle.

Ophthalmic changes in chlorosis, pernicious anemia and leucocythemia.

Dr. Oliver bespricht an der Hand von sechs Fällen die Augenhintergrundsbefunde bei Chlorose, Anämie u. s. w.

Standards of form required in railway service.

Dr. Williams demonstrirt eine Signalfarbenscheibe zur Untersuchung auf Farbenblindheit und betont die Nothwendigkeit voller Sehschärfe auf beiden Augen bei allen Bahnbeamten des Zugpersonals. Periodische Wiederprüfungen sollten alle drei Jahre vorgenommen werden; ebenso nach jeder ernsten Krankheit oder neuem Unfall. Die Beamten müssten nach und nach überzeugt werden, dass das in ihrem eigenen Interesse liege.

Demonstrationen: Dr. Green zeigt eine farbige Skizze von einer Embolie der Centralarterien.

Dr. Murdoch demonstrirt Reid's Ophthalmometer.

Dr. Green zeigt eine neue Form des Electromagneten.

Dr. Williams beschreibt ein Instrument zur Bestimmung der Achse eines Cylinders.

Peltesohn.

---

16) **Verein St. Petersburger Aerzte.** (St. Petersburger med. Wochenschr. 1897. Nr. 18.)

Sitzung vom 18. März 1897.

Blessig setzt in einer Discussion über Röntgenstrahlen die dadurch erzeugte Dermatitis in Analogie mit der durch offenes electrisches Bogenlicht hervorgerufenen. Letztere verdankt ihre Entstehung ebenso wie die gleichzeitig mit ihr auftretende Ophthalmia photoelectrica (Perrier, Arch. d'opht. 1888) den ultravioletten Strahlen; sie kann durch Bedecken der Hände und des Gesichtes mit durchsichtigem gelbem Stoff, bezw. durch gelbe Brillengläser verhütet werden. Möglicherweise dürfte es sich bei den Röntgenstrahlen um die gleichen Vorgänge handeln und dürften sich die gleichen Schutzmittel empfehlen. Petersen ist gleicher Ansicht und bringt als Beweis die Thatsache, dass Hautpartien, die vorher mit Pikrinsäure gelb gefärbt waren, von der Entzündung verschont blieben. Dasselbe ist beim Erythema solare beobachtet worden.

Sitzung vom 29. April 1897. (St. Petersb. med. Wochenschr. 1897. Nr. 26.)

Blessig berichtet gemeinsam mit Tiling über einen Fall von Empyem der Stirnhöhle mit Durchbruch in die Orbita und in die Schädelhöhle, der in Folge der letzteren Complication tödtlich verlief. Verhängnissvoll war die Latenz des chronischen Stirnhöhlen-Empyems gewesen, indem sie vor einer rechtzeitigen rhinologischen Untersuchung und Eröffnung des Sinus frontalis abhielt; zudem hatte eine tiefe Incision unterhalb des Augenhöhlenrandes, ausgeführt wegen starker Lidschwellung, hochgradige Hervortreibung und Unbeweg-

lichkeit des Augapfels, mit Temperatursteigerung reichlich geruchlosen Eiter zu Tage gefördert und Besserung des Befindens erzeugt. Letztere hielt nur kurz an; eine im tiefen Coma wegen angenommenen Stirnlappenabscesses vorgenommene Trepanation förderte zwar massenhaften Eiter aus Stirnhöhle und subduralem Raum heraus, erzielte aber keinen Erfolg. Die Autopsie zeigte reichlichen Eiter in beiden vorderen und mittleren Schädelgruben und auf der Convexität rechts.

Neuburger.

---

17) VI. Congress der russischen Aerzte in Kiew (ophthalmologische Section) im April 1896. (Wjestnik oftalm. 1896.)

Sitzung vom 22. April 1896. (Vorsitzender: Pieunow.)

Szymanowski machte eine Mittheilung über angeborene Cysten des unteren Lides mit Microphthalmus. Vortr. beobachtete zwei Fälle in der Kiewer Universitäts-Augenklinik. (Veröffentlicht in Wjestnik oftalm. 1897.)

Chwalyński: Zur Frage über Tonometrie des Auges. Vortr. stellte eine Reihe von Versuchen an entleerten und mit Wasser gefüllten Schweinsaugen an, bei denen jedesmal vor dem Versuch der Druck genau mit dem Manometer bestimmt wurde. Bei niedrigem Druck — bis 16 mm Hg — bekommt man mit dem Tonometer von Fick genauere Angaben, als mit dem von Maklakow; bei mittlerem Druck sind beide gleich gut, bei hohem scheint der Maklakow'sche bequemer zu sein; auch die Handhabung des letzteren ist viel einfacher und für die Praxis mehr zu empfehlen. Die Genauigkeit der Angaben wird zum Theil durch den Grad der Feuchtigkeit des Auges beeinflusst. — Ausserdem berührte Vortr. die Frage über den Einfluss des Cocaïns auf den intraocularen Augendruck; seine Bestimmungen mit dem Tonometer von Maklakow bestätigten die Resultate von Golowin: bei normalen Augen bleibt der Druck unverändert, bei glaucomatösen wird er erhöht.

Pieunow: Ueber subconjunctivale Sublimat-Injectionen bei Myopia progressiva. Das Beobachtungsmaterial betrifft 200 Fälle von Myopie verschiedenen Grades mit intraocularen Veränderungen, asthenopischen Beschwerden und Abnahme der Sehschärfe. Injicirt wurden 2—5 Tropfen einer Sublimatlösung (1:2000); Zahl der Injectionen 2—10. Auf Grund seiner Beobachtungen empfiehlt Vortr. die Anwendung der Injectionen. In den weitaus meisten Fällen gingen die asthenopischen Beschwerden, sowie die Reizungszustände der Retina und Choroidea schnell vorüber. Frische retinale Blutergüsse und entzündliche Erscheinungen heilten, ohne irgendwelche Veränderungen zurückzulassen. Die Sehschärfe besserte sich und trotz der manchmal anstrengenden Beschäftigung trat ein Stillstand des Processes ein. Die Injectionen müssen alle 6—8 Monate wiederholt werden.

Discussion: Mandelstamm hat sich von der guten Wirkung der Sublimatinjectionen nicht überzeugen können, ähnliche Resultate wurden auch durch andere Mittel erreicht.

Braunstein bemerkte, dass in der Charkower Augenklinik die Sublimatinjectionen weder bei Erkrankungen des Augenhintergrundes, noch bei inficirten Wunden günstige Resultate ergeben haben. Die Einwirkungen des Sublimats auf die Gewebe des Auges ist eine problematische.

Przybylski sah auch keinen Nutzen von den Injectionen; da sie dazu noch sehr schmerzhaft sind, so hat er sie vollständig aufgegeben.

Neese hat in 3—4 Fällen postoperativer Hornhauteiterung keinen Erfolg bekommen.

W. Kraiski: Ueber die Behandlung der Erkrankungen der inneren Theile des Auges mit subconjunctivalen Sublimat-Injectionen. Vortr. wandte sie in 100 Fällen an; bei Keratitis parenchymatosa, Ulcus corneae, plastischer Iritis, sympathischer Ophthalmie wurde der Krankheitsprocess gar nicht beeinflusst und nur in einigen Fällen eine Linderung der Schmerzen erzielt. Bei acuter Iritis, besonders Iritis syphilitica, war der Verlauf bedeutend günstiger, die Schmerzhaftigkeit gering; noch bessere Resultate erhielt Vortr. bei Choroiditis und Neuroretinitis (30 Fälle). In den Fällen, wo früher erfolglos viele Mittel angewandt wurden, gaben die Injectionen geradezu glänzende Resultate. In 10 Fällen wurden die Patienten 2 Jahre lang beobachtet, der Erfolg scheint ein dauerhafter zu sein.

Sitzung vom 24. April 1896. (Vorsitzender: Dr. Przybylski.)

Szymanowski: Ueber Exstirpation des Thränensacks. Vortr. empfiehlt die totale Exstirpation des Thränensacks bei chronischer Dacryocystitis, wenn die gewöhnlichen Behandlungsmethoden in $1-1^1/_2$ Monaten nicht zum Ziel führen. Auch vor Starextractionen soll sie gemacht werden, um den Kranken vor eventuellen schweren Folgen zu schützen. Die Heilung ist eine radicale per primam; in 39 Fällen trat nur einmal Eiterung ein.

Discussion: Pieunow entschliesst sich selten zur Exstirpation des Thränensacks, nur wenn alle anderen Methoden ihn im Stiche lassen.

Wolkow hält die Operation für zu radical, auch der anatomisch veränderte Thränensack dient als Leitungscanal für die Thränen.

Braunstein hält die Exstirpation des ganzen Thränensacks in complicirten Fällen für schwierig, es können dabei Schleimhautstückchen nachbleiben, die nachträglich eine Eiterung hervorrufen könnten.

Kaminski schreibt die guten Resultate des Referenten der verhältnissmässig leichten Form der Dacryocystitis zu. Bei Caries muss man noch ausserdem eine Auskratzung mit dem scharfen Löffel vornehmen.

Weinschänker hält es für sehr wichtig, dass man den ganzen Thränensack mit einem Mal herauspräparirt und nicht, wie andere Autoren es machen, den Thränensack zuerst spalten und dann einzelne Theile entfernen.

Przybylski giebt zu, dass die Exstirpation bei hartnäckiger Dacryocystitis ein einfaches und zugleich radicales Verfahren ist, namentlich empfiehlt er sie, wenn es sich um Leute aus der Arbeiterclasse handelt.

Ewmeniew: Ueber die Einwirkung der Missernten von 1891 und 1892 auf die Augenerkrankungen bei der Bevölkerung des Ostrogoshskischen Kreises, Gouv. Woronesh. Die Zahl der Erkrankungen und der Blinden vergrösserte sich; besonders merkbar wurde es im Frühjahr 1892, als im Kreise eine Scorbutepidemie entstanden war (12 000 Kranke). Bemerkenswerth war die Häufigkeit der Hemeralopie und einer bösartigen Form von Keratitis. Im Centrum der Cornea konnte man bei Beginn der Affection einen kleinen grauen Punkt bemerken, der die Tendenz hatte, nach der Peripherie hin sich auszubreiten und schliesslich mit einem Zerfall des Gewebes zu enden; manchmal kam Hypopyon und Panophthalmitis hinzu; der Verlauf war ein kurzdauernder, in 4—6 Tagen war die Hornhaut vereitert. Die Krankheit befiel meistens bleiche, magere, heruntergekommene Individuen, oft war auch Xerosis conj. vorhanden. Die Therapie war machtlos.

Discussion: Serebrennikowa bemerkte, dass im Gouv. Perm die Zahl der an Hemeralopie Leidenden um das Drei- bis Vierfache zugenommen habe; die Behandlung mit Fetten und Chinin übten einen geringeren Einfluss auf die Krankheit als früher. Keratitiden kamen nicht oft vor und hatten einen gutartigen Verlauf.

Tesiakow wies darauf hin, dass die Augenerkrankungen in einem Zusammenhang mit der ökonomischen Lage der Bevölkerung sich befänden. Im Gouv. Cherson, wo zu gewissen Zeiten ein starker Zufluss von unbemittelten Arbeitern stattfindet, sieht man oft unter ihnen verschiedene Augenerkrankungen, am häufigsten Hemeralopie.

Dolshenko theilte mit, dass im Gouv. Kursk, wo die Hungersnoth (1891 bis 1892) nur in einigen Stellen zu fühlen war, im Jahre 1892 viele Fälle von Hemeralopie verzeichnet wurden, im Jahre 1893 bedeutende Vermehrung der Kranken mit Cataracta.

Przybylski beobachtete bei Soldaten in der Festung bei Nowogieorgiewsk, die in feuchten Kasernen gewohnt hatten, epidemisches Auftreten von Hemeralopie und Xerosis conj. mit Hornhautnekrose.

Hene sah auch bösartige Affectionen der Hornhaut bei schlecht genährten Soldaten, wahrscheinlich in Folge der Einwirkung von Mikroben auf die wenig widerstandsfähige Hornhaut.

Protopopow findet bei der Behandlung derartiger Affectionen der Cornea die antiseptischen Mittel am zweckmässigsten; eine Besserung des Ernährungszustandes ist bei den ambulatorischen Kranken kaum zu erreichen.

Jucewicz empfiehlt Einträufelungen von 2—3 % Jodlösung in Ol. vaselini.

Przybylski Eserinlösung, wie sie von Schweigger empfohlen wurde.

Wolkow glaubt, dass die Keratitis necrotica kaum in directen Zusammenhang mit der Hungersnoth zu bringen sei; im Hungerjahr 1880 sah er in Saratow keine Erkrankungen der Cornea, höchst wahrscheinlich war die Scorbutepidemie daran schuld.

Usiemblo: Die Entstehung derartiger Erkrankungen der Cornea ist keine einheitliche; manchmal ist der Verlauf ein progressiver trotz aller Behandlungsmittel, in anderen dagegen (wahrscheinlich infectiöser Natur) wird er gut von Eserin beeinflusst.

Braunstein macht darauf aufmerksam, dass nur der Fetthunger auf die Entstehung der Xerosis corneae prädisponirend wirkt.

Sitzung vom 25. April 1896. (Vorsitzender: Dr. Serebrennikowa.)

Popow theilt mit, dass er in einigen Fällen von Sehnervenatrophie, bei denen die üblichen Behandlungsmethoden nutzlos blieben, eine bedeutende Besserung eintreten sah nach Gebrauch von Ichthyol.

Discussion: Mandelstamm glaubt, dass die Sehschärfe bei ähnlichen Erkrankungen manchmal auch ohne Behandlung sich bessern kann.

Przybylski hält die angeführten Fälle für nicht maassgebend, sie wurden nicht wissenschaftlich genug beobachtet, es fehlen Sehschärfebestimmungen, sowie Aufnahmen des Gesichtsfeldes und Farbenprüfungen.

Wolkow: Ueber Loslösung des Pupillarrandes von hinteren Synechien. Es giebt Synechien, die leicht mit einer gekrümmten Discissionsnadel zu lösen sind, die erzielte Sehschärfe ist eine bessere, als nach einer

Iridectomie, die Operation ist einfach. Bei starken Verwachsungen muss die Manipulation in 3 bis 4 Sitzungen vorgenommen werden.

Discussion: Prof. Chodin findet die vorgeschlagene Operation unzweckmässig und schlechter, als die von Anderen zu diesem Zwecke vorgeschlagenen. Die Einführung einer scharfen Nadel hinter die Iris ist unmöglich, ohne dabei die Linse zu verletzen. Die Iridectomie ist viel leichter und ungefährlicher.

Szymanowski hält die Behauptung des Referenten, dass die vor der Operation verdeckte Pupille nachher fast schwarz werde, für unverständlich; falls es von der Schrumpfung der Exsudatmassen sein soll, so haben die Synechien dabei nichts zu thun.

Wolkow: Ueber das entoptische Sehen der Papilla nervi optici. Es lässt sich auf zweifache Weise erreichen: 1. Wenn man den Blick in die Ferne richtet, so bemerkt man einen 5—6 Zoll grossen Fleck mit einem durchsichtigen kleinen Kreis in der Mitte, von dessen Centrum dunkle gewundene Linien ausgehen. 2. Wenn man die Augen mit der Hand schliesst und in einen dunklen Raum hinsieht, so erscheint nach einiger Zeit ein heller Fleck mit einem grauen Kreis und gewundenen Streifen.

Wolkow: Ueber die Anwendung der Bleisonden à demeure bei der Behandlung der Verengerungen des Thränencanals. Nach vorheriger Spaltung der vorderen Wand des Thränensacks wird eine Bleisonde Nr. 6 (Bowman) in den Nasencanal eingeführt und 4—5 Monate liegen gelassen.

Kohan: Zur Entropion-Operation. Mittelst eines parallel dem Rande geführten Schnittes durch den Knorpel wird der letzte ausgeglichen und mit drei Nähten in der richtigen Lage fixirt; ausserdem werden noch zwei verticale, 3—5 mm lange Schnitte (an den Winkeln) gemacht, um den Lidrand etwas stärker nach vorne zu drehen. Sehr gute Resultate, keine Recidive.

Discussion: Prof. Chodin: Die Methode des Referenten sei sehr ähnlich der Panas'schen Operation. Die verticalen Schnitte fehlen bei Panas, aber dafür haben die Nähte kräftigere Stützpunkte. In Folge der zu starken Auswärtsdrehung des ciliaren Randes entsteht auf der Conjunctiva eine breite Narbe, welche die Cornea später reizen kann, ausserdem werden dabei die Meibom'schen Drüsen durchschnitten. Viel zweckmässiger ist es, die Conjunctiva zu schonen und eine Transplantation eines Lappens in den intermarginalen Schnitt zu machen.

Derselben Meinung waren auch Dumitrarsko, Jucewicz, Usiemblo und Kraiski.

Kohan sucht die Vorwürfe zu widerlegen, er habe von der Conjunctivalnarbe keine Reizungen gesehen, die Meibom'schen Drüsen wurden nicht durchschnitten.

Berenstein.

---

18) Gesellschaft praktischer Aerzte zu Riga. (St. Petersb. med. Wochenschr. 1897. Nr. 41.)

Sitzung vom 15. Januar 1897.

Dr. v. Krüdener demonstrirt einen Fall von Sarcom der Iris. Dr. Zwingmann hat den Fall auch untersucht und glaubt, dass der Tumor primär vom Winkel der hinteren Kammer resp. vom Ciliarkörper entsprungen sei und erst secundär die Iris durchwuchert hätte; primäre Irisscarcome seien enorm selten. Dr. v. Krüdener hält seine Behauptung aufrecht.

Dr. **Eliasberg** hält Vortrag über **Gehirnlocalisation**. (Progressive Paralyse bei einem 56jährigen Luetiker. **Linksseitige homonyme Hemianopsie, linksseitige periodische Déviation conjugée**, Sitz der Läsion in der Gegend des rechten Occipitallappens angenommen.) Der Fall wird anderweitig veröffentlicht werden. — In der Discussion wird zunächst in Frage gestellt, ob es sich überhaupt um progressive Paralyse gehandelt habe, zumal gleichzeitig Albuminurie und Glykosurie mit Retinitis punctata (**Hirschberg**) bestanden habe; sodann sei der Fall nicht rein genug, um für die topische Gehirndiagnostik verwerthet werden zu können; die mit der Hemianopsie in Verbindung gebrachten Rindengebiete lägen im Innern des grossen sagittalen Hirnspaltes verborgen, im Gebiet des Cuneus und Lobus lingualis, nicht an der Oberfläche der Angularwindung und die vom Vortr. angeführten linsengrossen Blutungen im Gebiet der Gyrus angularis erklärten die Hemianopsie nicht genügend; ausserdem könne möglicher Weise eine Druckwirkung vorliegen einer handtellergrossen meningealen Apoplexie, die sich fast über den ganzen Scheitellappen ausgebreitet hatte. Dagegen wird der Sectionsbefund (klaffende Sulci, Verdickungen und Trübungen der Pia, Hydrocephalus externus) zu Gunsten der progressiven Paralyse angeführt, ferner vom Vortr. die Hemianopsie und die Déviation conjugée als constatirt aufrecht erhalten, sowie Druckwirkung des Blutergusses ausgeschlossen und directe Beschädigung der als Sitz der Erkrankung vermutheten Stelle durch die Blutung als nachgewiesen angenommen.

Neuburger.

---

19) Moskauer Ophthalmologischer Cirkel. 1896.

Sitzung vom 15. Januar 1896.

Vorsitzender Prof. **Ewetzki**, Secretär **Fedorow**.

Sawicz demonstrirte einen Soldaten mit einem Abdruck der hinteren Irisfläche auf der vorderen Linsenkapsel des rechten Auges. Bei erweiterter Pupille gleicht der Abdruck einer transparenten braunen Membran mit runder Oeffnung — entsprechend der Pupille. Vortr. vermuthet einen intrauterinen Entzündungsprocess der Iris, als letztere noch der Linse angelegen hatte. V. o. d. $^{20}/_{100}$, o. s. $^{20}/_{20}$. Ophthalmoskopisch normal.

Discussion: **Krjukow** meint, dass die Veränderungen entstehen in Folge einer späten Bildung der vorderen Kammer, weshalb es auch zu einer Verklebung der Linse mit der Iris kam. **Lawrentjew** sieht die Ursache in einer Hemmungsbildung, die mit einem Entzündungsprocess complicirt war.

Adelheim bemerkte, dass in diesem Fall keine Zeichen einer abgelaufenen Entzündung sichtbar seien; die Ursache der Veränderungen ist daher schwer festzustellen.

Ewetzki glaubt, dass man es hier mit keiner Ablösung der retinalen Schicht der Iris zu thun habe, sondern mit einer Auswanderung von Pigmentkörnern aus dem Pigmentepithel. Diese seltene Erscheinung konnte durch Hindernisse während der Rückbildung der membrana caps. lentis hervorgerufen werden.

Sitzung vom 5. Februar 1896.

Vorsitzender **Kondratjen**, Secretär **Lütkiewicz**.

Prawossud demonstrirte einen Kranken mit Cysticercus cellulosae subconjunctivalis. In der oberen Hälfte des rechten Auges sass eine ovale Ge-

schwulst von weicher Consistenz — etwa $1^1/_2$ cm lang, 1 cm breit; das vordere Ende reichte fort bis zur Cornea, das hintere ging in den Fornix Conj. über.

Entsprechend der Mitte des Tumors war ein Schleimkügelchen zu sehen, welches aus der Tiefe herauszukommen schien und bei stärkerem Druck auf die Geschwulst sich in Form eines Säckchens herausquetschen liess. Die mikroskopische Untersuchung hat einen Cysticercus cellulosae ergeben. An der Ausgangsstelle des Cysticercus blieb eine kleine Oeffnung der Conj., in die man leicht eine Sonde einführen konnte.

Demonstration mikroskopischer Präparate.

Sitzung vom 4. März 1898.

Vorsitzender Krjukow, Secretär Lütkiewicz.

Radswitzki machte eine Mittheilung über einen Fall von Enophthalmus mit intermittirendem Exophthalmus. Die Veröffentlichung wird an anderer Stelle erscheinen.

S. Golowin demonstrirt einen Kranken, der beim Schlittenfahren (vor mehr als 2 Jahren) auf einen Baumast auffiel und sich dabei eine Verletzung des rechten Auges zugezogen hatte. Auf der Haut des ectropionirten Unterlides ist eine fistulöse Oeffnung vorhanden, die Sonde (3 cm tief eingeführt) stösst nirgends auf rauhen Knochen an. Bulbus nach vorne, oben und aussen dislocirt, Bewegungen nach aussen verhindert. Cornea, Iris und Linse normal, in der Choroidea atrophische Herde, Gefässe und Netzhaut obliterirt. Vor der pap. n. o. schimmert eine bläuliche Membran und erinnert sehr an das ophth. Bild der Retinitis proliferans Manz. Ihre Entstehung muss auf starke intraoculare Blutungen zurückgeführt werden, die in der ersten Zeit nach der Verletzung von Prof. Krjukow beim Kranken beobachtet wurden. V = 0. Was nun die Fistel und die Dislocation anbetrifft, so vermuthet Vortr., dass sie durch einem Fremdkörper verursacht werden, der seit der Verletzung in der Orbita liegen blieb. Nächstens wird er den Versuch machen, denselben operativ zu entfernen.

Adelheim erinnert an einen in aetiologischer und klinischer Hinsicht ähnlichen Fall von Dr. Hoene, der in den Klin. Monats-Bl. für Augenheilkunde veröffentlicht wurde, und glaubt auch an ein Vorhandensein eines Fremdkörpers in der Orbita.

Sitzung vom 8. April 1896.

Golowin theilt mit, dass seine Vermuthung bestätigt wurde und demonstrirt ein Holzstückchen, das aus der Orbita des Kranken, von dem in der vorigen Sitzung die Rede war, operativ entfernt wurde.

Nathansohn demonstrirt einen Kranken mit Iridocyclitis nach Typhus recurrens und zeigt eine Abbildung von Chorioretinitis striata.

Sitzung vom 29. April 1896.

Vorsitzender Mitkewicz, Secretär Maklakow.

Ewetzki: 1. Ein Fall von Cyclitis bei einem Affen nach einem eingeimpften Typhus recurrens, s. Referat Centralblatt für prakt. Augenheilkunde.

2. Ein Fall von Ablösung der Choroidea und der Netzhaut in Folge von Retinitis albuminurica, die in ihrem Verlauf mit glaucomatösen Anfällen com-

plicirt war. Das klinische Bild war genau dasselbe, wie man es bei einem intraocularen Tumor zu sehen pflegt. Demonstration mikroskopischer Präparate.

3. Ein Fall von Pigmentsarcom der Iris und des Corpus ciliare mit Demonstration mikroskopischer Präparate. Die Geschwulst entwickelte sich 11 Jahre nach der Operation eines Pigmentsarcoms der Iris. Die Neubildung war nur im unteren Theil des Corp. ciliare sichtbar, die Iris, sowie der übrige Theil der C. c. sahen vollständig normal aus. Bei der mikroskopischen Untersuchung stellte sich aber heraus, dass sie ganz von sarcomatösen Elementen infiltrirt waren. Referent möchte diese Form als ringförmiges Sarcom bezeichnen.

Sitzung vom 16. September 1896.

Vorsitzender Radswitzki, Secretär Lütkiewicz.

Ewetzki machte eine Mittheilung über die Verbreitung des Trachoms im Kindesalter. Im Sommer 1896 betheiligte sich Referent an einer fliegenden augenärztlichen Colonne im Gouvernement Perm. Die Zahl der hilfesuchenden Kinder, die Trachom hatten, war gering (ungefähr 2 %). Um der Frage etwas näher zu treten, stellte Vortr. eine Tabelle zusammen, in der unter Anderem die Aussagen der Trachomkranken über den Beginn ihres Leidens notirt waren. Im Alter bis zu 5 Jahren erkrankten 6,3 %, von 6—10 Jahren 4,2 %.

Später untersuchte er in einigen Dörfern 85 Kinder im Alter von 1—10 Jahren und fand unter ihnen 34 % gesunde, 38,8 % Trachomkranke, die übrigen hatten andere Conjunctivalleiden. Die Zahlen mögen etwas zu hoch sein, da die Eltern nicht alle Kinder zur Untersuchung mitgebracht haben; trotz alledem muss die Zahl der trachomkranken Kinder ziemlich beträchtlich sein.

Discussion: Lawrentjew glaubt, dass man sich auf die Aussagen der Kranken kaum verlassen kann, die meisten suchen den Arzt auf, erst wenn zum Trachom catarrhalische Entzündungen hinzutreten; der Procentsatz der trachomkranken Kinder muss wohl höher sein. Nach seinen eigenen Erfahrungen kommen ätiologisch beim Trachom weder Alter noch Rasse in Betracht. Die Hauptsache sind die hygienischen Verhältnisse. Unter vielen Recruten tatarischer Herkunft aus den Gouv. Orenburg und Kasan fand Vortr. einen hohen Procentsatz bei den Kasan'schen und viel weniger bei den Orenburg'schen, die letzten leben in den freien Steppen unter viel günstigeren Bedingungen.

Radowitzki erzählt, dass er im Gouv. Samara, wo das Trachom sehr verbreitet ist, viele Kinder im Alter von 7—9 Jahren wegen Entropion der Lider operirt habe. Die Nationalität hat keinen Einfluss. Unter den Czeremissen und Mordwa ist das Trachom ebenso stark verbreitet, wie bei der russischen Bevölkerung.

Sitzung vom 7. October 1896.

Vorsitzender Sawicz, Secretär Lütkiewicz.

Maklakow berichtet „über primäres Carcinom der Conj.“ Demonstration mikroskopischer Präparate.

s. Referat Centralblatt für prakt. Augenheilkunde.

Golowin referirte über einen Fall von Echinococcus orbitae. Ein 17jähriges Mädchen wurde mit folgenden Erscheinungen in die Moskauer Augenklinik auf-

genommen: O. S. vorgedrungen und nach innen verschoben, das untere Lid ectropionirt und stark geröthet. Bewegung nach aussen verhindert. Cornea trübe, trotzdem lässt sich Blässe des Sehnerven wahrnehmen. Absolute Amaurose. In der Tiefe der Orbita eine compacte Masse, keine Fluctuation. Die Durchleuchtung der Highmorhöhle ergiebt normale Verhältnisse. Man vermuthete eine mit dem Opticus in Verbindung stehende Geschwulst. Bei der Operation konnte das Auge nicht erhalten werden; die Neubildung sass zu tief und erst nach der Enucleation wurde bei der Ablösung der oberen Orbitalwand ein Einschnitt gemacht, wobei sich eine trübe Flüssigkeit mit weissen Hacken entleerte. Die bindegewebige Hülle wurde exstirpirt, sie reichte bis zum Foramen opticum. Heilung ohne Störung; künstliches Auge. — Als eine besondere Eigenthümlichkeit dieses Falles sieht Vortr. die Dicke der Hülle an, bei deren Entstehung wahrscheinlich die Sehnervenscheiden betheiligt waren. Das Fehlen der Fluctuation erklärt den diagnostischen Fehler. Demonstration mikroskopischer Präparate.

Discussion: Adelheim findet die Vermuthung des Referenten, dass der Echinococcus sich in den Sehnervenscheiden entwickelt habe, als nicht genügend motivirt; man müsste Reste von Sehnerven im exstirpirten Sack nachweisen können. Echinococcus im hinteren Theil der Orbita muss dasselbe klinische Bild hervorrufen.

Ewetzki glaubt dagegen, dass das schnelle Erblinden und das Vordrängen des Bulbus nach vorne dafür sprechen, dass der Echinococcus in den Sehnervenscheiden seine Localisation habe.

Krjukow sah unter 100000 Augenkranken das erste Mal einen Echinococcus orbitae.

Sitzung vom 8. November 1896.

Vorsitzender Adelheim, Secretär Lütkiewicz.

Sawicz demonstrirte einen Kranken mit Coloboma congenitum chorioideae o. s.; rechts bestanden Chorioiditis und Trübungen im vorderen Theil des Glaskörpers.

Krjukow findet, dass die Trübungen rechts nicht im Glaskörper, sondern im hinteren Theil der Linse liegen; das Coloboma chorioid. o. s. ist entzündlicher Natur, dafür sprechen die Lage im allgemeinen Niveau des Auges und die Chorioiditis o. d.

Vortr. sprach über einen Fall von Retinitis proliferans. Der 16jährige Patient erlitt vor 2 Jahren nach einem Sturz vom Pferde eine leichte Verletzung. Einen Monat später bemerkte er eine hochgradige Herabsetzung der Sehschärfe des rechten Auges; er konnte nur Handbewegungen unterscheiden. Ophthalmoskopisch: Hämorrhagia corporis vitrei. In $1^1/_2$ Jahren, in welcher Zeit der Patient genau beobachtet wurde, entstand allmählig folgendes Bild: Von der unteren Hälfte der p. n. o. oc. d. (umgekehrtes Bild) zieht nach unten und aussen im Glaskörper eine graublaue, bindegewebige Membran von der Breite des Diameters der p. n. o. Mit Zunahme der Entfernung wird der Strang breiter, giebt einige seitliche Aeste ab und verliert sich in der Peripherie. Bei Bewegungen des Auges flottirt die Membran und zeigt in ihrer Mitte ein Blutgefäss. $V = {}^{20}/_{70}$. Der Fall bestätigt Leber's Behauptung, dass die Retinitis proliferans als Resultat von Hämorrhagien im Glaskörper aufzufassen sei.

Sawicz referirt über 3 ähnliche Fälle von Retinitis proliferans. In I. und III. gingen der Neubildung der bindegewebigen Massen starke intraoculare Blutungen voran, die durch traumatische Wirkungen verursacht wurden. Im Falle II handelte es sich um ein anämisches Mädchen, dass früher oft an Nasenbluten und unregelmässigen Menses gelitten hatte; zur Zeit der Untersuchung waren am anderen Auge noch frische, spontane Glaskörperblutungen sichtbar. Auch diese Fälle können für die Richtigkeit der Leber'schen Theorie angeführt werden.

Discussion: Ewetzki möchte auch für viele Fälle, die ein ähnliches ophthalmoskopisches Bild zeigen und bisher als angeborene Bildungsanomalien der arter. hyaloides angesehen wurden, intraoculare Blutungen voraussetzen.

Adelheim bemerkt, dass die Pathogenesis der Retinitis proliferans (trotz den sorgfältig beobachteten Fällen) noch immer nicht ganz aufgeklärt bleibt. Man sieht oft starke intraoculare Blutungen, die mit voller restitutio ad integrum enden; was eigentlich die Entstehung der bindegewebigen Neubildungen nach stattgefundenen Blutungen veranlasst, ist unbekannt.

Ewetzki machte eine Mittheilung über Sarcome in atrophischen Augen.

Demonstration mikroskopischer Präparate.

Die Veröffentlichung erfolgt später.

Sitzung vom 2. December 1896.

Vorsitzender Batyrew, Secretär Lütkiewicz.

Kostalskaja: Zur Aetiologie der Panophthalmitis. In 2 Fällen von Panophthalmitis gelang es Vortr., den Bacillus pseudodiphtericus resp. einen ihm sehr nahestehenden Bacillus im Eiter nachzuweisen. Im Allgemeinen ohne pathogene Eigenschaften verursachten sie nach Einspritzung in den Glaskörper Chorioiditis purulenta. Demonstration der Reinkulturen und mikroskopischer Präparate.

Golowin sprach über die Czerny'sche Operation bei Empyema d. sinus frontalis und demonstrirt 2 Patienten, die nach der Methode operirt wurden.

Adelheim meint, dass man aus kosmetischen Rücksichten den Drain lieber durch die Nase durchführen soll.

Golowin antwortet, dass er es in einem Falle auch so gethan habe, dass aber bei der Durchführung des Drains von aussen die Verheilung besser beobachtet werden kann.

Radswitzki machte eine Mittheilung über Aniridia congenita. s. Referat Wjestnik oftalmologii 1897.

Ewetzki: Ueber einen Fall von Melanosarcoma iridis circumscriptum bei einem 28jährigen Kranken.

Demonstration mikroskopischer Präparate. Berenstein.

Referate, Uebersetzungen, Auszüge.

1) **Zur Psychophysik der Gesichtsempfindungen**, von G. E. Müller. (Zeitschr. f. Psychol. u. Physiol. der Sinnesorgane X, 1, S. 1—82, X, 5, S. 321—413, XIV, 1, S. 1—76, XIV, 3, S. 161—193.)

Die grundlegende Bedeutung der höchst interessanten und eine Fülle von Anregungen bietenden Arbeiten G. E. Müller's möge es rechtfertigen, wenn im Folgenden die Kenntniss der wichtigsten Ergebnisse dieser Arbeiten in einem über den gewöhnlichen Umfang erheblich hinausgehenden Bericht weiteren Kreisen zu vermitteln versucht wird. Zum vollen Verständniss der Arbeiten selbst ist ausser physiologisch-optischen Kenntnissen eine gewisse Vertrautheit mit mathematischer und physiologischer Denkweise erforderlich.

Die Psychophysik setzt nicht bloss die in der Physik und Chemie gelehrten Axiome voraus, sondern fusst ausserdem auf gewissen Voraussetzungen über die Wechselbeziehungen zwischen den psychischen Zuständen und den ihnen entsprechenden materiellen Vorgängen. Man kann zur Zeit 5 solche Axiome unterscheiden. Die 4 ersten lassen sich im Wesentlichen in folgenden Sätzen zusammenfassen:

1. Jedem Zustand des Bewusstseins liegt ein materieller Vorgang, ein sog. psychophysischer Process, zu Grunde, an dessen Stattfinden das Vorhandensein des Bewusstseinszustandes geknüpft ist. Umgekehrt ist ein psychophysischer Process ein solcher innerhalb des Gehirns sich abspielender Vorgang, welcher von einer Empfindung oder einem sonstigen Zustand unseres Bewusstseins begleitet ist.

2. Einer Gleichheit, Aehnlichkeit, Verschiedenheit der Beschaffenheit der Empfindungen (und sonstigen psychischen Zustände, von denen wir hier absehen können) entspricht eine Gleichheit, Aehnlichkeit, Verschiedenheit der psychophysischen Processe, und umgekehrt.

3. Haben die Aenderungen, die eine Empfindung durchläuft, dieselbe Richtung (oder sind die Unterschiede zwischen einer Reihe gegebener Empfindungen von gleicher Richtung), so haben auch die Aenderungen, die der psychophysische Process durchläuft (oder die Unterschiede der gegebenen psychophysischen Processe), gleiche Richtung. Umgekehrt entsprechen auch gleichgerichteten Aenderungen oder Unterschieden psychophysischer Processe stets Empfindungsänderungen oder -unterschiede von gleicher Richtung.

4. Jeder qualitativen Aenderung der Empfindung entspricht auch eine qualitative Aenderung des psychophysischen Processes und umgekehrt; bei einer Erhöhung oder Minderung der Empfindungsintensität wächst oder mindert sich auch die Intensität des psychophysischen Processes, und umgekehrt.

Mit dem 4. Axiom steht der von Hering aufgestellte und nicht haltbare Satz im Widerspruch, dass psychophysische Processe von sehr verschiedener Grösse dieselbe Empfindung geben können, indem es lediglich auf das gegenseitige Verhältniss der Partialprocesse ankomme. Die Hering'sche Theorie der Gegenfarben ist daher so zu gestalten, dass sie dieses Satzes nicht mehr bedarf (vgl. unten).

Die psychophysischen Processe sind entweder einfache Processe oder Mischprocesse. Ein einfacher psychophysischer Process ist ein solcher, den die psychophysische Betrachtung nicht genöthigt ist, in mehrere Theilvorgänge

zu zerlegen, der also entweder wirklich einfacher Natur ist, oder nur aus solchen Theilvorgängen besteht, welche als psychophysische Processe in unserer Erfahrung niemals von einander getrennt und auch niemals in anderen Intensitätsverhältnissen mit einander vermischt vorkommen. Ein psychophysischer Process ist dagegen ein zusammengesetzter oder ein Mischprocess, wenn er aus zwei oder mehr Vorgängen besteht, die als psychophysische Processe auch von einander getrennt oder wenigstens in wechselnden Intensitätsverhältnissen mit einander vermischt in unserer Erfahrung vorkommen. Eine Empfindung, der ein einfacher psychophysischer Process entspricht, wird als reine Empfindung oder Grundempfindung bezeichnet; eine solche hingegen, welcher ein psychophysischer Mischprocess zu Grunde liegt, als unreine Empfindung oder Mischempfindung. Eine Mischempfindung ist ebenso, wie eine reine Empfindung, eine einfache Empfindung, und nicht als eine aus mehreren Theilempfindungen zusammengesetzte Empfindung anzusehen.

Die Qualität einer Mischempfindung ist von den Qualitäten und Intensitäten der ihr zu Grunde liegenden psychophysischen Partialprocesse in bestimmter Weise abhängig. Das Gesetz dieser Abhängigkeit, das 5. psychophysische Axiom, lässt sich durch bestimmte mathematische Formeln darstellen, die das Aehnlichkeitsverhältniss der Mischempfindung zu den einzelnen reinen Empfindungen ausdrücken, die den einzelnen, der Mischempfindung zu Grunde liegenden psychophysischen Partialprocessen für sich entsprechen würden.

Wenn eine Empfindung sich ihrer Qualität nach ändert, so haben wir in gewissem Grade ein Urtheil darüber, ob die Aenderung der Qualität in constanter („geradläufiger") oder wechselnder Richtung vor sich geht. Wir haben ein solches Urtheil auch noch dann, wenn die Aenderungen der Qualität zugleich von Aenderungen der Empfindungsintensität begleitet sind. So fällen wir z. B. mit Sicherheit das Urtheil, dass eine geradläufige, d. h. in constanter Richtung erfolgende Aenderung der Empfindungsqualität vor sich gehe, wenn die Empfindung eines tiefen Schwarz durch die verschiedenen Graunüancen hindurch in die Empfindung eines hellen Weiss übergeführt wird. Eine Reihe von Empfindungen, in der sich die Qualität geradläufig und stetig ändert, wird als psychische Qualitätenreihe bezeichnet.

Nach dem 3. und 4. psychophysischen Axiome muss der geradläufigen und allmählichen Aenderung, welche die Empfindungsqualität beim Durchlaufen einer Qualitätenreihe erfährt, auch eine geradläufige und allmähliche Aenderung der Qualität des psychophysischen Processes entsprechen. Diese ist auf doppeltem Wege möglich, erstens dadurch, dass sich an einem einfachen psychophysischen Processe oder an mehreren Partialprocessen nebeneinander eine geradläufige, allmähliche Aenderung qualitativer Art vollzieht, zweitens dadurch, dass sich das Intensitätsverhältniss der Theilvorgänge eines zusammengesetzten psychophysischen Vorganges geradläufig und allmählich ändert. Verf. begründet nun den Satz, dass im Gebiet des Gesichtssinnes jede psychische Qualitätenreihe darauf zurückzuführen ist, dass sich das Intensitätsverhältniss zweier (einfacher oder zusammengesetzter) psychophysischen Theilvorgänge stetig und geradläufig ändert. Auch zwischen dem psychophysischen Process und dem peripherischen Vorgang in der Netzhaut ist eine Beziehung derart anzunehmen, dass jeder geradläufigen und allmählichen Aenderung der Beschaffenheit der Nervenerregung (des psychophysischen Processes) auch eine geradläufige und allmähliche Aenderung der Beschaffenheit des peripherischen Vorgangs zu Grunde liegt. Daraus folgt, dass jede Reihe von Ge-

sichtsempfindungen, die eine psychische Qualitätenreihe bildet, **auf einem Netzhautprocess beruht, der aus zwei (einfachen oder zusammengesetzten) chemischen Theilvorgängen besteht, deren Intensitätsverhältniss sich geradläufig und allmählich ändert.** Die Reihe der Schwarzweissempfindungen, die vom tiefsten Schwarz durch die verschiedenen Stufen des Grau zum hellsten Weiss führt, ist auf zwei chemische Netzhautprocesse, einen Weissprocess und einen Schwarzprocess zurückzuführen. Jede Schwarzweissempfindung ist auch Anfangsglied zahlloser anderer Qualitätenreihen, deren jede zu der Empfindung eines gesättigtsten Farbentons hinführt; so führt von einer gegebenen Weissempfindung aus eine Empfindungsreihe durch allmähliche und geradläufige Aenderung der Empfindungsqualität zu der gesättigtsten Rothempfindung oder zu irgend einer anderen gesättigten Farbenempfindung. Jede dieser psychischen Qualitätenreihen ist auf ein variables Intensitätsverhältniss zweier retinaler Theilvorgänge zurückzuführen, deren einer ein chromatischer Process ist, und deren anderer ein aus Weissprocess und Schwarzprocess zusammengesetzter Vorgang ist. Jener chromatische Process ist ebenfalls im Allgemeinen zusammengesetzter Art. Wenn wir uns aus der Gesammtheit der Farbenempfindungen lauter solche Empfindungen zusammengestellt denken, die einen ganz bestimmten Weisslichkeits- und einen ganz bestimmten Schwärzlichkeitsgrad besitzen, und nun alle diese Farbenempfindungen von gleicher Weisslichkeit und gleicher Schwärzlichkeit nach ihren Verwandtschaftsverhältnissen in Qualitätenreihen angeordnet denken, so erhalten wir vier Qualitätenreihen, nämlich die Reihen der rothgelben, gelbgrünen, grünblauen und blaurothen Empfindungen. Wir können durch allmähliche und geradläufige Aenderung der Empfindungsqualität z. B. von einer Rothempfindung durch die gleich weisslichen und gleich schwärzlichen rothgelben Empfindungen zu der Gelbempfindung von ebenfalls gleicher Weisslichkeit und Schwärzlichkeit übergehen. Jede von jenen 4 Qualitätenreihen haben wir dem obigen Satz gemäss auf ein variables Intensitätsverhältniss zweier chemischer Netzhautprocesse zurückzuführen. So wird z. B. im Verlauf der rothgelben Qualitätenreihe der Gelbprocess im Vergleich zum Rothprocess immer stärker, während der Weissprocess und der Schwarzprocess immer gerade diejenigen Intensitätswerthe haben, welche den vorhandenen Intensitäten des Rothprocesses und Gelbprocesses gegenüber erforderlich sind, damit sämmtlichen Gliedern der Empfindungsreihe der gleiche Grad von Weisslichkeit und von Schwärzlichkeit zukomme. Es lassen sich also die sämmtlichen farbigen Bestandtheile der Qualitätenreihen, die von allen schwarzweissen Empfindungen aus zu den Empfindungen der gesättigtsten Farbentöne hinführen, auch in der Weise ananordnen, dass man sie zu Qualitätenreihen zusammenfügt, deren jeder ein bestimmter constanter Weisslichkeitsgrad eigenthümlich ist. Und die Qualitätenreihen, die man bei dieser Anordnung erhält, sind entweder Reihen rothgelber, oder gelbgrüner, oder grünblauer, oder blaurother Empfindungen von bestimmtem Weisslichkeits- und Schwärzlichkeitsgrade, jeder solchen Reihe liegen also ausser dem Schwarz- und Weissprocess je zwei von im Ganzen vier chromatischen Processen zu Grunde. Da nun die farblosen und die farbigen Bestandtheile der Qualitätenreihen, die von den schwarzweissen Empfindungen aus zu den Empfindungen der gesättigtsten Farbentöne hinführen, die Gesammtheit aller unserer Gesichtsempfindungen darstellen, so kommen wir auf Grund des Satzes, dass jede psychische Qualitätenreihe des Gesichtssinnes auf zwei hinsichtlich ihrer Intensitäten variable chemische Netzhautprocesse zurückzuführen ist, zu dem wichtigen Resultate, dass der Gesammtheit unsrer Gesichts-

empfindungen sechs Netzhautprocesse zu Grunde liegen, die wir kurz als den Weiss-, Schwarz-, Roth-, Gelb-, Grün- und Blauprocess zu bezeichnen haben, weil ihnen in dem Falle, dass jeder von ihnen allein und ohne Mitwirkung endogener Erregungsursachen für den Zustand der Sehsubstanz der Grosshirnrinde massgebend wäre, eine reine Weiss-, Schwarz-, Roth-, Gelb-, Grün- und Blauempfindung in unserem Bewusstsein entsprechen würde.

Diese Ableitung der 6 retinalen Grundprocesse wird nicht von den Einwänden getroffen, die man gegen die von Mach und Hering gegebenen Ableitungen der 6 Grundfarben erhoben hat. Sie ist gegenüber diesen Ableitungen dadurch im Vortheil, dass sie nicht bloss das Vorhandensein und die quantitativen Verhältnisse der Aehnlichkeiten oder Verschiedenheiten der Gesichtsempfindungen berücksichtigt, sondern auch die Richtung qualitativer Empfindungsänderungen: Beim Uebergang vom Roth zum Orange und vom Orange zum Gelb findet die Aenderung der Empfindungsqualität in beiden Fällen in gleicher Richtung statt. Geht man hingegen vom Orange zum Gelb und dann vom Gelb zum Gelbgrün, so ist die Aenderung der Empfindungsqualität im zweiten Fall von anderer Richtung als im ersten Fall. Die Farbenempfindungen, die vom Orange zum Gelbgrün (oder vom Gelbgrün zum Blaugrün u. s. w.) führen, sind also nicht Glieder einer und derselben Qualitätenreihe.

Die Richtigkeit der gegebenen Ableitung der 6 retinalen Grundprocesse hängt wesentlich davon ab, ob wir überhaupt die Fähigkeit haben, die Richtungen gegebener qualitativer Empfindungsunterschiede mit gewisser Sicherheit zu vergleichen, und bejahenden Falles davon, ob die oben unterschiedenen Reihen der (gleich weisslichen und gleich schwärzlichen) rothgelben, gelbgrünen, grünblauen und blaurothen Empfindungen wirklich Empfindungsreihen sind, in denen sich die Empfindungsqualität geradläufig ändert. Die erste Frage ist ohne Weiteres zu bejahen, und die Bejahung der zweiten Frage ergiebt sich auf Grund der Beobachtung, was vom Verf. näher begründet wird, zugleich unter Zurückweisung etwaiger Einwände.

Die besondere Stellung, welche die 6 Grundfarben hinsichtlich der sprachlichen Bezeichnung gegenüber den übrigen Farben ausser Grau und Braun einnehmen, beruht auf einem allgemeinen Princip, das die Sprache dann befolgt, wenn es sich um eine Reihe coordinirter, allmählich in einander übergehender Eigenschaften handelt, in der sich die Aenderung oder der Fortschritt fortwährend in gleicher Richtung vollzieht. Bei einer solchen Reihe von Eigenschaften pflegt die Sprache in erster Linie besondere einfache Bezeichnungen nur für die beiden Endglieder der Aussentheile der Reihe zu schaffen. Dieses Princip wendet die Sprache auch bei den durch den Gesichtssinn gegebenen Qualitätenreihen an; indem sie sparsamer Weise je zwei Bezeichnungen nur für diejenigen Qualitätenreihen schafft, deren Endglieder nicht auch als mittlere Glieder anderer Qualitätenreihen vorkommen und so mit Hülfe der für diese anderen Qualitätenreihen geschaffenen Bezeichnungen umschrieben werden können, kommt sie nothwendig dazu, die 6 einfachen Bezeichnungen Schwarz, Weiss, Roth, Gelb, Grün, Blau zu schaffen.

Die so geschaffenen Bezeichnungen für die Endtheile einer der oben charakterisirten Reihen von Eigenschaften können natürlich den sprachlichen Bedürfnissen nicht auf die Dauer genügen. Je geringer die Verwandtschaft zwischen den beiden Endgliedern einer psychischen Qualitätenreihe ist, und je grösser

demgemäss der Abstand des mittleren Gliedes von den beiden Endgliedern ist, desto eher wird die Sprache Veranlassung nehmen, für den mittleren Theil der Reihe eine besondere einfache Bezeichnung zu schaffen. Da nun Weiss und Gelb dem Schwarz weniger verwandt sind, als Roth, Grün und Blau, so ist es verständlich, dass gerade für den mittleren Theil der weissschwarzen und der gelbschwarzen Reihe zwei besondere einfache Bezeichnungen, Grau und Braun bestehen.

Im zweiten Capitel, „Der Antagonismus der Netzhautprocesse", wird gezeigt, wie die Annahme antagonistischer farbiger Valenzen für die Grundprocesse Roth und Grün, sowie Gelb und Blau, sehr leicht die Thatsache erklärt, dass wir keine grünrothen und keine gelbblauen Empfindungen kennen, und dass zwei Lichtreize, von denen der eine allein die Empfindung von Urroth (oder Urgelb), der andere die Empfindung von Urgrün (oder Urblau) zur Folge hat, bei gleichzeitiger Einwirkung auf dieselbe Stelle der Netzhaut je nach ihrem Intensitätsverhältniss entweder eine weissliche Roth- oder Grünempfindung (bezw. Gelb- oder Blauempfindung) oder eine farblose Empfindung zur Folge haben. Ferner wird dargethan, dass eine Componententheorie des Weissprocesses, nach der eine durch gemischtes Licht hervorgerufene Weissempfindung nicht auf gegenseitiger Hemmung der chromatischen Valenzen der Partiallichter, sondern auf dem Zusammenwirken aller Valenzen der Partiallichter beruht, unhaltbar ist. Eine solche Componententheorie ist unverträglich mit dem von v. Kries und Hering bewiesenen Satz, dass die subjective Gleichheit zweier Lichter von dem Ermüdungszustand des Sehorgans unabhängig ist; sie wird ferner den beiden Hess'schen Sätzen nicht gerecht, deren erster besagt, dass eine Farbengleichung, welche für die innerste extramakulare Netzhautzone hergestellt ist, auf allen übrigen extramakularen, farbentüchtigen und farbenblinden, Netzhautzonen bestehen bleibt, während der zweite Hess'sche Satz dahin lautet, dass die Weissvalenzen der farbigen Lichter für die farbentüchtigen extramakularen Netzhautstellen ganz dieselben Werthe besitzen, wie für die farbenschwachen und farbenblinden Netzhautstellen.

Die Annahme antagonistischer Valenzen erklärt das Eintreten der negativen Nachbilder ohne jede weitere Hülfshypothese (lediglich auf Grund der Giltigkeit des Gesetzes der chemischen Massenwirkung), ferner findet sie in den Erscheinungen der Farbenschwäche und Farbenblindheit eine starke Stütze, vor allem in dem Bestehen der Regel, dass mit einer Schädigung der Roth- oder Gelberregbarkeit eine entsprechende Schädigung der Grün- bezw. Blauerregbarkeit verbunden ist und umgekehrt. Bei den bisher veröffentlichten Fällen, die angeblich zu dieser Regel nicht stimmen sollen, wurden wichtige, im wesentlichen in den Darlegungen Hering's enthaltene Gesichtspunkte ausser Acht gelassen; Verf. zeigt, dass verschiedene in diesem Sinn geltend gemachte Fälle durchaus nicht als irregulär vom Standpunkte der Hering'schen Theorie aus zu betrachten sind. Fälle von Farbenblindheit, die auch bei einwandsfreier Untersuchung sich als zu obiger Regel nicht stimmend erweisen, können darauf beruhen, dass der Zutritt gewisser Lichtarten zur lichtempfindlichen Netzhautschicht durch abnorm starke Pigmentirung der Macula lutea oder durch pathologische Veränderungen in den Augenmedien oder in den vorderen Netzhautschichten bedeutend erschwert ist; auch noch andere Ursachen sind möglich. Rein central bedingte Störungen, wie bei der Hysterie, brauchen sich natürlich der obigen Regel nicht zu fügen.

Im 3. Capitel wird die Theorie der Netzhautprocesse entwickelt. Dabei geht Verf. von der in den heutigen Anschauungen der theoretischen

Chemie ihre Begründung findenden Annahme aus, dass der Antagonismus, der zwischen je zweien der retinalen Grundprocesse besteht, auf zwei in entgegengesetztem Sinn verlaufenden chemischen Reactionen beruht. Durch jede „W-Reaction" („Weissreaction") wird ein Theil des hierfür zur Verfügung stehenden Materials, des „W-Materials", in „S-Material" („Schwarzmaterial") umgewandelt, und umgekehrt wird durch jeden S-Process (Schwarzprocess") S-Material in W-Material umgewandelt. Da auch in der jeder äusseren Reizwirkung entzogenen Netzhaut fortwährend Molekularbewegungen stattfinden, so werden fortwährend Moleküle des W-Materials in der Weise zusammenstossen, dass sie als Substrat einer W-Reaction dienen. Und ebenso werden fortwährend Moleküle des Schwarzmaterials in der Weise zusammentreffen, dass sie als Substrat einer S-Reaction dienen. Es wird also trotz Fernhaltung äusserer Reize fortwährend sowohl W-Process als auch S-Process in der Netzhaut stattfinden. Ueberwiegt in einem gegebenen Augenblick die Intensität des W-Processes, so wird in jedem Zeitelemente mehr W-Material verbraucht als gebildet, hingegen mehr S-Material gebildet als verbraucht; das vorhandene W-Material nimmt ab, hingegen das S-Material zu. Da die Intensität der chemischen Processe nach dem Gesetz der chemischen Massenwirkung von der Masse des für die Reaction verfügbaren Materials abhängt, so wird der Intensitätsunterschied zwischen dem W- und dem S-Process immer geringer werden, bis er schliesslich verschwindet. Es strebt also eine sich selbst überlassene Netzhautschicht, in der zunächst die Intensität eines der beiden antagonistischen Processe überwiegt, mit immer geringer werdender Geschwindigkeit einem Zustand des Gleichgewichts zwischen W- und S-Reactionen zu. In Wirklichkeit wird aber das Verhalten einer Netzhautschicht nicht bloss von dem Gesetz der chemischen Massenwirkung bestimmt, sondern auch durch die Wechselwirkung, in der sie zu den benachbarten Netzhauttheilen und zu dem Blutstrom steht, und durch allerhand andere zufällige Einflüsse. Ein wirklicher Gleichgewichtszustand, eine neutrale Stimmung der Netzhaut, kann daher niemals völlig hergestellt werden. Die entgegengesetzten Netzhautprocesse kommen nur mit der Differenz ihrer Intensitäten zur Einwirkung auf den Sehnerven. Je nachdem also die Intensität des W-Processes grösser oder kleiner ist, als die des S-Processes, wird durch die Einwirkung der Netzhautprocesse die endogene Weisserregung der centralen Sehsubstanz (der psychophysische Vorgang der Weisserregung) erhöht oder vermindert und die endogene Schwarzerregung geschwächt oder verstärkt.

Ganz entsprechende Betrachtungen gelten für die beiden anderen Paare entgegengesetzter Netzhautprocesse, hier wird indess durch das Ueberwiegen eines Farbenprocesses die Farbenempfindung überhaupt erst erweckt, da die endogene Erregung der centralen Sehsubstanz im Wesentlichen nur aus Weisserregung und Schwarzerregung zusammengesetzt ist, so dass ein Intensitätsunterschied der retinalen Weiss- und Schwarzprocesse die in der Substanz bereits vorhandene Weisserregung und Schwarzerregung in ihren Intensitäten verändert, nicht sie erst erweckt. Ferner besteht der Unterschied, dass wir die Intensität jedes der chromatischen Netzhautprocesse direct durch einwirkendes Licht steigern können, was beim Schwarzprocess nicht der Fall ist. Ein dritter Unterschied besteht darin, dass die Thätigkeit des Weiss-Schwarzsinnes durch die nutritiven Vorgänge wesentlich mehr unterstützt wird, als die beiden chromatischen Sinne, von denen wieder der Gelbblausinn vor dem Rothgrünsinn begünstigt ist.

Die Anwendung dieser Betrachtungen auf die Erscheinungen der positiven und negativen Nachbilder und auf das allmähliche Anklingen unserer Gesichtsempfindungen führt Verf. zu der Annahme, dass das Licht nicht unmittelbar das W-Material in S-Material umwandelt, sondern dass zuerst aus einem gewissen anderen chemischen Material, das Verf. als „Nebenmaterial" („N-Material") bezeichnet, durch Lichteinwirkung W-Material entsteht, so dass die W-Reactionen das Uebergewicht über die S-Reactionen gewinnen und entsprechend auf den Sehnerven wirken. Ebenso gehört auch zum Roth- und Grünmaterial ein Nebenmaterial, das durch die Rothvalenz eines Lichtes in Rothmaterial umgewandelt wird, während eine Grünvalenz umgekehrt die Umwandlung von Rothmaterial in Nebenmaterial fördert; im ersten Fall gewinnen die Rothreactionen das Uebergewicht über die Grünreactionen, im zweiten Fall gewinnen in Folge der Verminderung des Rothmaterials die Grünreactionen das Uebergewicht. Entsprechendes gilt für die Gelb- und Blauprocesse. Die Einwirkung der Lichtstrahlen auf den Sehnerven erfolgt also nicht durch die von den Lichtstrahlen selbst direct hervorgerufenen chemischen Vorgänge, sondern dadurch, dass die vom Licht bewirkten chemischen Umwandlungen in Folge des Gesetzes der chemischen Massenwirkung das Gleichgewicht zwischen solchen antagonistischen chemischen Uorgängen stören, die nach Massgabe ihres Intensitätsunterschiedes den Sehnerv zu reizen vermögen.

Die Abhängigkeit der Netzhautfunctionen von den nutritiven Vorgängen wird noch einer besonderen Betrachtung unterzogen. Sodann werden vom Gesichtspunkt der aufgestellten Theorie aus die retinalen Anpassungsvorgänge beleuchtet, d. h. die Einrichtungen, die dazu dienen, die Wirkungsfähigkeit, welche gegebenes Licht den Sehstoffen gegenüber besitzt, nach Maassgabe der Stärke des Lichtes zu modificiren. Verf. unterstützt zunächst die Ansicht, dass die phototrope Reaction des Pigmentepithels vor allem die Bedeutung eines retinalen Anpassungsvorgangs hat, und fasst als einen zweiten retinalen Anpassungsvorgang die bei kräftiger Belichtung eintretende Quellung der Stäbchen auf; er zeigt, dass bei Volumzunahme eines Stäbchens der Weissprocess sich verlangsamen muss, da die für diese chemische Umsetzung in dem Stäbchen zu Gebot stehenden Moleküle auf einen grösseren Raum vertheilt sind. Mit der Verlangsamung des Processes ist auch eine Abnahme der Gesammtstärke des W-Processes verbunden, der einem bestimmten Lichtreize entspricht. Die bei zunehmender Beleuchtungsstärke eintretende Anschwellung der Stäbchen dient also dazu, einen zu reichlichen Verbrauch der Sehstoffe in den Stäbchen zu verhindern. In entsprechender Weise dient die bei herabgesetzter Beleuchtung vor sich gehende Schrumpfung der Stäbchen dazu, deren Reizbarkeit zu erhöhen.

Da die Aussenglieder der Zapfen keine Anschwellung bei Einwirkung stärkeren Lichtes erfahren, ist nicht anzunehmen, dass die Quellung der Stäbchen durch die Zersetzung eines Sehstoffes bewirkt wird, vielmehr dürfte diese Quellung vom Sehpurpur bewirkt werden, der aus verschiedenen Gründen, die Verf. näher darlegt, nicht als Sehstoff anzusehen ist, sondern als ein Adaptionsstoff, der den Quellungsgrad der Aussenglieder der Stäbchen von der Stärke und Dauer der Beleuchtung abhängig macht.

Weiterhin stellt Verf. interessante allgemeine Betrachtungen über die mit chemischen Vorgängen reagirenden, erregbaren Systeme an, besonders über die Sinnesorgane als Umformungssysteme, die dazu dienen, einen Reiz, der seiner Beschaffenheit gemäss einen Sinnesnerven nicht direct zu erregen vermag,

so umzuformen, dass eine Erregung in diesem Nerven hervorgerufen wird. In einem solchen System ändert sich, im Gegensatz zu den Arbeitssystemen, der Energieinhalt nur wenig, wenn in Folge eines Reizes ein Erregungsprocess stattfindet. In der Netzhaut ist ein Umformungssystem von doppelter Reizempfänglichkeit gegeben, indem diejenigen Stoffe, welche für eine Art von Reizen und einen Erregungsprocess das Erregungsproduct darstellen, zugleich für eine andere Art von Reizen das erregbare Material bilden, das durch einen dem ersten Erregungsprocess genau entgegengesetzten Process in diejenigen Stoffe verwandelt wird, welche für die Reize der ersten Art das erregbare Material bailden. So wird mit dem geringsten stofflichen Aufwanderreicht, dass in einem Sinnesgebiet verschiedenen Reizarten mehrere Arten von Erregungsprocessen entsprechen und mithin eine höhere Unterscheidungsfähigkeit für die verschiedenen Arten von Sinnesreizen für dieses Gebiet besteht.

Hinsichtlich der Ausführungen des Verf.'s über die Konstanz der optischen Valenzen der verschiedenen Lichtarten für die optischen Specialsinne muss auf das Original verwiesen werden.

Im 4. Capitel begründet Verf. die Annahme, dass den 6 retinalen Grundprocessen auch 6 Grunderregungen des Sehnerven entsprechen, und dass diese sämmtlich in denselben Nervenfasern sich abspielen. Die Erscheinungen der nicht retinal bedingten (erworbenen) Farbenblindheit führen zu dem Ergebniss, dass die den Gesichtsempfindungen zu Grunde liegenden Nervenerregungen sich an drei verschiedenen Arten von Material vollziehen. An der ersten Art spielen sich die den schwarzweissen Empfindungen zu Grunde liegenden Erregungen ab, an der zweiten Art die Gelb- und die Blauerregungen, an der dritten die Roth- und die Grünerregungen. Die den rothgelben, blaurothen, gelbweissen, graugrünen u. s. w. Empfindungen zu Grunde liegenden Nervenprocesse sind Mischprocesse, die sich gleichzeitig an zwei oder drei dieser Arten von Material abspielen. Entgegengesetzte Netzhautprocesse, die sich neben einander in demselben Zapfen oder Stäbchen abspielen, wirken nur nach Massgabe ihrer Intensitätsdifferenz auf den Sehnerven, da Nervenerregungen, die durch Einwirkung entgegengesetzter Kräfte entstehen, sich nicht neben einander in einer und derselben Leitungsbahn fortpflanzen.

Die Sehnervenerregungen sind Vorgänge, die wahrscheinlich auf Störung eines stabilen Gleichgewichtszustandes beruhen, jedenfalls ist die Ansicht, dass sie durch Auslösung von Spannkräften entstehen, nicht hinreichend begründet.

Auf Grund der Theorie der Gegenfarben, nach der zwischen einem durch Licht direct erweckten und dem durch dasselbe Licht indirect (in der Umgebung) hervorgerufenen Netzhautprocesse die einfache Beziehung des directen Gegensatzes besteht, lassen sich die Erscheinungen des simultanen Contrastes leicht erklären, wenn man annimmt, dass die verschiedenen Zapfen und Stäbchen durch irgend welche Contrastbahnen, in denen sich vermittelnde Vorgänge verbreiten können, mit einander verbunden seien. Bei diesen Contrastbahnen kann man besonders an die horizontalen Zellen der äusseren gangliösen Schicht denken.

Weiterhin zeigt Verf., dass die Empfindung des subjectiven Augengrau rein centralen Ursprungs ist, und dass die sogenannten Ermüdungserscheinungen des Sehorgans nicht auf eine Ermüdung nervöser Theile der Sehnervenfasern und der centralen Ganglienzellen, sondern auf Vorgänge in der licht-

empfindlichen Netzhautschicht zu beziehen sind. Die Betrachtungen des Verf.'s über die Ermüdungserscheinungen sind von grossem, allgemeinphysiologischem Interesse.

Verf. begründet ferner die Annahme, dass die endogene Erregung der Sehsubstanz, der die Empfindung des subjectiven Grau zu Grunde liegt, bei neutraler Stimmung der Netzhaut und Abwesenheit jedes sonstigen Reizes constant ist; daraus folgt, da der Weiss- und Schwarzprocess in der Netzhaut nur nach Maassgabe ihres Intensitätsunterschiedes auf die Sehsubstanz wirken, also mit einer Steigerung der Weisserregung in der Sehsubstanz nicht zugleich eine Steigerung der Schwarzerregung verbunden sein kann, dass ein und dieselbe Graunuance nicht mit verschiedenen Intensitäten vorkommen kann („quantitative Singularität der schwarzweissen Empfindungen"), sondern bei Zunahme der Weisserregung (Abnahme der Schwarzerregung) weisslicher, bei Zunahme der Schwarzerregung (Abnahme der Weisserregung) schwärzlicher werden muss. Durch die vom Verf. gegebene Modification der Theorie der Gegenfarben lässt sich somit die quantitative Singularität der schwarzweissen Empfindungen zwanglos erklären, während die Erklärung Hering's auf Grund der Assimilation und Dissimilation des unannehmbaren Hilfssatzes bedarf, dass psychophysische Processe von sehr verschiedener Grösse dieselbe Empfindung geben können (s. o.).

Verf. weist beiläufig darauf hin, dass mit der Thatsache der endogenen Erregung der Sehsubstanz die von Manchen noch vertretene Ansicht nicht vereinbar ist, dass die den visuellen Vorstellungsbildern zu Grunde liegenden Nervenprocesse genau in denselben nervösen Theilen stattfinden, wie die den Gesichtsempfindungen entsprechenden Nervenprocesse, denn nach dieser Ansicht müssten sich die visuellen Vorstellungsbilder stets in das Sehfeld des subjectiven Augengrau einzeichnen.

Verf. zeigt dann noch, wie auch verschiedene sonstige Bedenken, die Hering's Theorie in ihrer bisherigen Gestalt treffen, bei der von ihm gegebenen Modification wegfallen.

Im 5. Capitel nimmt Verf. Stellung zu den verschiedenen Ansichten über die besondere Functionsweise der Stäbchen (besonders den Ansichten von Parinaud, Ebbinghaus, v. Kries); seine Anschauungen hierüber lassen sich im Wesentlichen in folgenden Sätzen zusammenfassen:

Die Stäbchen stellen in der That einen Dunkelapparat, d. h. einen Apparat dar, der zur Wahrnehmung im Dunkeln weit besser befähigt ist, als der Zapfenapparat, und zwar vollführen sie diese Verrichtung mittelst des Sehpurpurs. Dieser erfüllt seine Function als Adaptionsstoff dadurch, dass er als optischer Sensibilisator für die Erweckung des W-Processes dient und ausserdem noch das Volumen der Stäbchenaussenglieder beeinflusst (vgl. o.). Die eigentlichen Sehstoffe, die den W- und S-Processen zu Grunde liegen (das N-, W- und S-Material), sind in den Zapfen und Stäbchen dieselben. Demgemäss sind auch die W- und S-Processe in beiden Arten von Gebilden von ganz gleicher Qualität. Die Stäbchen dienen nicht ausschliesslich der Wahrnehmung im Dunkeln, sondern unterstützen auch die Wahrnehmungen des Hellauges.

Die Ansicht, dass die chromatischen Netzhautprocesse nur in den Zapfen, nicht auch in den Stäbchen ausgelöst werden, ist nicht unwahrscheinlich, aber noch nicht streng erwiesen.

Den verschiedenen Spectralfarben sind in Bezug auf die Stäbchen gewissermassen zwei Hauptarten von Weissvalenzen zuzuschreiben, je nachdem das Auge hell- oder dunkeladaptirt ist („H-Weissvalenzen" und „D-Weissvalenzen"). Die „H-Weissvalenzen" der Spectralfarben kommen in Betracht, wenn die Stäbchen arm an Sehpurpur sind, und sind mit den Weissvalenzen, welche die Spectralfarben für die Zapfen besitzen, wesentlich identisch. Die „D-Weissvalenzen" bestehen für die purpurreichen, an das Dunkel adaptirten Stäbchen. Verf. leitet daraus die Bedingungen ab, unter denen eine Mischungsgleichung bei einer in gleichem Verhältnisse stattfindenden Intensitätsänderung der betheiligten Lichter constant bleibt, und zeigt, wie die unter gewissen Bedingungen auftretende Inconstanz gewisser Mischungsgleichungen, ferner das Purkinje'sche Phänomen und manche anderen Erscheinungen im Wesentlichen auf der Verschiedenheit der H- und D-Werthe der Weissvalenzen beruhen.

Manche Fälle von Hemeralopie sind zweifellos auf eine zu geringe Lebhaftigkeit der Sehpurpurproduction und die damit verbundene mangelhafte Dunkeladaption zurückzuführen.

Im 6. Capitel zeigt Verf., wie der Unterschied der beiden Typen der Gelbblausichtigen, die Verf. als Rothgrünblinde und Grünrothblinde bezeichnet (in Anlehnung an die frühere, freilich verfehlte, Unterscheidung von „Rothblinden" und „Grünblinden"), leicht erklärt werden kann, wenn man im normalen Auge gewisse Wechselwirkungen zwischen solchen Netzhautprocessen annimmt, die nicht antagonistischer Art sind. Wenn spectrales Roth neben seiner Rothvalenz zugleich eine Gelbvalenz besitzt, so kann dies einmal darauf beruhen, dass das rothe Licht direct auch auf das lichtempfindliche Material des Gelbblausinnes wirkt (unmittelbare Gelbvalenz des rothen Lichts); zweitens kann aber auch die chemische Umwandlung, die das rothe Licht an dem Material des Rotgrünsinnes direct bewirkt, nebenbei ein Umwandlungsproduct *c* liefern, das zugleich zu den Componenten des Gelbmaterials gehört, und dessen Vermehrung nach dem Gesetz der chemischen Massenwirkung gleichfalls ein Ueberwiegen der Gelbreactionen über die Blaureactionen bewirken muss (mittelbare Gelbvalenz des rothen Lichtes). Jedes mit einer unmittelbaren Rothvalenz begabte Licht besitzt dann zugleich eine mittelbare Gelbvalenz. Dem rothen Spectrallicht kommt also neben der unmittelbaren Gelbvalenz, die es von einer gewissen Wellenlänge an besitzt, in seiner ganzen Ausdehnung noch eine mittelbare Gelbvalenz zu.

Jedes Licht mit unmittelbarer Gelbvalenz hat dann zugleich eine mittelbare Grünvalenz, indem es durch Vermehrung jenes Stoffes *c* die Producte des Rothprocesses, also das Material für den Grünprocess vermehrt und somit wieder nach dem Gesetz der chemischen Massenwirkung ein Ueberwiegen der Grünreactionen über die Rothreactionen bewirkt.

Ferner muss jedes mit unmittelbarer Grünvalenz begabte Licht eine mittelbare Blauvalenz besitzen, indem es mit der Umwandlung der Producte des Rothprocesses in N-Material des Rothgrünsinnes auch jenen Stoff *c* der Rothproducte verringert, der zugleich zu den Componenten des Gelbmaterials gehört. Endlich muss folgerichtig jedes Licht mit unmittelbarer Blauvalenz auch eine mittelbare Rothvalenz haben.

Die unmittelbaren und mittelbaren Valenzen der Lichtstrahlen müssen sich in manchen Fällen in ihrer Wirksamkeit gegenseitig verstärken, in andern Fällen gegenseitig schwächen. Für den Farbentüchtigen muss die Stelle der

reinen unmittelbaren Gelbvalenz des Spectrums (die also keine unmittelbare Roth- und Grünvalenz besitzt), wegen der damit verbundenen mittelbaren Grünvalenz schon grünlich erscheinen, das Urgelb muss daher links davon liegen, an einem Punkt, wo die Lichtstrahlen zwar schon eine unmittelbare Rothvalenz haben, die aber durch die gleichzeitig noch vorhandene mittelbare Grünvalenz gerade aufgehoben wird. Ebenso liegen auch die Punkte des Urgrün und Urblau nach links von den Punkten der reinen unmittelbaren Grünvalenz bezw. Blauvalenz.

Den Rothgrünblinden nun fehlen überhaupt die Stoffe des Rothgrünsinnes, während die Grünrothblinden das N-Material des Rothgrünsinnes noch haben und entweder nur einen der zum ganzen Ablauf des Rothprocesses (und damit auch des Grünprocesses) nothwendigen Stoff entbehren, oder nur darum keinen Grünrothsinn haben, weil die nervöse Leitungsbahn nicht von normaler Beschaffenheit ist. Hiernach kommen alle nur mittelbaren Gelb- und Blauvalenzen für den Rothgrünblinden in Wegfall, während sie für den Grünrothblinden noch bestehen. Alle beobachteten Unterschiede beider Arten von Gelbblausichtigen, die gegen die Theorie der Gegenfarben von deren Gegnern geltend gemacht wurden, lassen sich auf dem Boden der dargelegten Theorie in ganz einfacher Weise ableiten, besonders die verschiedene Lage der neutralen Punkte im Spectrum (der neutrale Punkt des Grünrothblinden ist mit dem Punkt identisch, auf den das Urgrün des Farbentüchtigen fällt; der neutrale Punkt des Rothgrünblinden liegt im Blaugrün des Farbentüchtigen an der Stelle der reinen unmittelbaren Grünvalenz), und ebenso der Umstand, dass dem Rothgrünblinden das Spectrum am rothen Ende verkürzt erscheint, dem Grünrothblinden dagegen nicht, bei diesem ist die mittelbare Gelbvalenz des ganzen spectralen Roth noch wirksam. Der Umstand, dass für das violette Ende des Spectrums kein Unterschied zwischen den beiden Typen der Gelbblausichtigen zu bestehen scheint, weist darauf hin, dass die Rothvalenz der violetten Strahlen als eine nur mittelbare Valenz anzusehen ist. So ist auch die eigenthümliche Thatsache, dass die Rothvalenz am kurzwelligen Ende des Spectrums wiederkehrt, ohne Weiteres verständlich.

Auch die des Blaugelbsinnes entbehrenden Dichromaten müssen nach den dargelegten Anschauungen in zwei Gruppen zerfallen, die sich dadurch unterscheiden, dass für die eine Gruppe auch die mittelbaren, für die andere aber nur die unmittelbaren Roth- und Grünvalenzen noch bestehen. Bei der ersten Gruppe liegt ein neutraler Punkt im reinen Gelb und ein anderer im reinen Blau des Farbentüchtigen, und der violette Theil des Spectrums kommt mit einer Rothvalenz zur Geltung. Zu dieser Gruppe gehört der von Hering näher untersuchte Gelbblaublinde. Bei der zweiten Gruppe liegt die erste neutrale Stelle im Gelbgrün, das Grün reicht über das reine Blau des Farbentüchtigen hinaus bis zum Punkt der reinen unmittelbaren Blauvalenz, und der jenseits dieses Punktes liegende Theil des Spectrums entbehrt in seiner ganzen Ausdehnung der Rothvalenz, das kurzwellige Ende ist also verkürzt. Dieser Gruppe gehört der von Holmgren beschriebene Fall einseitiger Gelbblaublindheit an.

Schwarz.

2) Ueber die körnige Augenentzündung in Ost- und Westpreussen und ihre Bekämpfung, von J. Hirschberg. (Klin. Jahrbuch. Bd. VI.)

Vorbemerkung.

Im Auftrage Sr. Excellenz des Herrn Staatsministers Dr. Bosse habe ich im September 1896 eine dreiwöchentliche Reise durch Ost- und Westpreussen, zusammen mit Herrn Privatdocent Dr. Greeff und Herrn Stabsarzt Dr. Walther unternommen, um einen Bericht über die in den genannten Provinzen herrschende contagiöse Augenentzündung und die Mittel zu ihrer Bekämpfung zu erstatten. Was aus diesem Bericht weitere ärztliche Kreise interessiren kann, habe ich versucht, für die Leser dieser Zeitschrift in Kürze darzustellen.[1]

Wir haben in 22 Einzeluntersuchungen etwa 7000 Personen untersucht und naturgemäss hauptsächlich Schulen, von der Kleinkinder- und Dorf- zur Stadtschule, Töchterschule, gewerblichen Fortbildungsschule und zum Gymnasium, ferner geschlossene Anstalten, wie Waisenhäuser, Landarmen- und Besserungsanstalten, in den Bereich unserer Untersuchungen gezogen, aber doch nicht versäumt, wo die Gelegenheit sich bot, auch ganze Gemeinden, familienweise geordnet, durchzuprüfen, um, soweit es bei der Kürze der uns zugemessenen Zeit anging, ein möglichst anschauliches und vollständiges Bild von der Verbreitung und Eigenart der dort herrschenden Augenkrankheit zu gewinnen. Das Ergebniss der Untersuchungen füge ich in folgender Tabelle bei.

Uebersicht sämmtlicher Untersuchungen.

Lfd. Nr.	Name und Zahl der Untersuchten		Körnerkrankheit überhaupt in %	Schwere Körnerkrankheit in %
1	Dorfschule zu Sadweitschen	88 (+ 9)	22,8	13,3
2	Stadtschule zu Gumbinnen	889	5,0	0,2
3	Waisenhaus Bethanien	97	10,3	0
4	Dorfschule zu Königsbruch	72	38,3	10,0
5	Gemeinde Kalinowen	426	9,4	0,5; abgelaufen 0,5
5a	Schulkinder benachbarter Gemeinden	110	25,0	0
6	Gemeinde Milewen	458	11,8	schwer 0,8; abgel. 1,5
7	Lyck	124	42,74	0,8
8	Gymnasium zu Lyck	190	5,8; alle schwer	0
9	Dorfschule zu Kumilsko	119	21,0	0
10	Stadtschule zu Bialla	276	10,0	0,7
11	Stadt- und Volksschule zu Sensburg	504	26,7	3,0
12	Stadtschule zu Ortelsburg	249	15,0	5,0
13	Dorfschule zu Schwentainen (2 Classen)	96	47,0	3,1
14	Schule zu Jedwabno	156	36,0	0,6
15	Stadtschule zu Soldau	304	13,0	0,6
15a	Volksschule zu Soldau	195	25,9	3,7
16	Gymnasium zu Konitz	166	10,0	0,6
17	Höhere Mädchenschule zu Konitz	160	15,0	0
18	Kleinkinderschule zu Konitz	128	10,0	0,8
19	Gewerbl. Fortbildungsschule zu Konitz	159	9,0	0
20	Gemeindeschule zu Konitz	1439	11,0	1,0
21	Provinzial-Besserungs- u. Landarmen-anstalt zu Konitz	648	3,7	0,14 (NB. ausschl. d. abgelauf. Fälle)
22	Evangelische Schule zu Górzno	82	14,5	0
22a	Katholische Schule zu Górzno	239	15,8	0

Hierzu kommen noch einige Untersuchungen, in denen Procentsätze nicht angegeben werden können.

[1] Die erläuternden Anmerkungen folgen am Schluss der Abhandlung.

... III. Die Körnerkrankheit in Ost- und Westpreussen.

Zunächst möchte ich hervorheben, dass die chronische Körnerkrankheit in Ost- und Westpreussen genau dieselbe Krankheit darstellt, wie ich sie vereinzelt bei uns und gehäuft in südlichen Gegenden, z. B. Aegypten, vorgefunden.

Acute Formen haben wir bei unseren Untersuchungen nicht angetroffen; auch im verflossenen Sommer, der ja zeitweise recht heiss gewesen, soll nach Angabe der Kreisphysiker eine stärkere Absonderung der körnigen Bindehaut nicht gerade merklich hervorgetreten sein.

Zunächst erhebt sich die Frage: Welchen Charakter hat die chronische Körnerkrankheit in Ost- und Westpreussen? Ist das ein einfaches, gutmüthiges Leiden? Oder gefährdet dasselbe die Sehkraft?

Es ist nicht ganz so leicht, wie es scheint, hierauf eine bündige Antwort zu geben.

Wir hatten in Ostpreussen schon eine Anzahl von Schulen und ein paar Tausend Schulkinder untersucht, ehe wir überhaupt auf Fälle von Hornhauttrübung (Pannus) bei Kindern stiessen. Bei den älteren Körnerkranken war das Hornhautfell allerdings verhältnissmässig weit häufiger und bedeutungsvoller.

Die Körnerkrankheit ist in Preussen, wie im Orient, meist ein chronisches Leiden, das entweder gar keine oder doch nur geringe Beschwerden verursacht, namentlich bei anspruchslosen, nicht mit feiner Arbeit beschäftigten Menschen. In einer grossen Anzahl von Fällen heilt es aus, ohne sehr bedenkliche Folgezustände zu hinterlassen. Aber in dem Rest der Fälle, einer immerhin sehr beträchtlichen Quote, kommt es zum Hornhautfell, mit Trübung des durchsichtigen Lichtfensters, also mit Sehstörung, Behinderung, ja Aufhebung der Erwerbsfähigkeit.[1]

Wegen dieser Gefährdung der befallenen Augen und wegen der Ansteckungsgefahr muss die Körnerkrankheit ärztlich behandelt werden. Dringend zu warnen ist vor nicht-ärztlicher Behandlung. Im Orient wenigstens verlieren mehr Körnerkranke ihre Sehkraft durch Quacksalberei, als durch natürlichen Ablauf der Krankheit.

Nachdem wir den Charakter der Körnerkrankheit in Ost- und Westpreussen betrachtet, haben wir die Verbreitung zu erörtern.

Zunächst muss hervorgehoben werden, dass die Körnerkrankheit in den beiden preussischen Provinzen durchaus nicht eine neue Erscheinung darstellt. Sie besteht hier auch nicht etwa erst seit ein bis zwei Menschenaltern, sondern wahrscheinlich seit Jahrhunderten. Ob sie im Gefolge der napoleonischen Kriege vermehrt und verstärkt aufgetreten, ist schwer zu sagen. Wahrscheinlich aber ist die Körnerkrankheit, nachdem sie einmal in den beiden Provinzen eine so erhebliche Verbreitung gewonnen, durch zwei staatliche Einrichtungen, den allgemeinen Schulunterricht und die allgemeine Wehrpflicht, noch weiter verbreitet worden.

Beide Einrichtungen aber können und müssen wiederum dazu benutzt werden, um den Hebel der Besserung anzusetzen.

Ausdrücklich muss hervorgehoben werden, dass von einer frischen, vollends acuten Epidemie der Körnerkrankheit nirgends etwas zu beobachten war.

---

[1] Rählmann in Dorpat findet Hornhautfell in 30 % der chronischen tiefen Granulationen. Schmidt-Rimpler fand in Marburg unter 1628 körnerkranken Augen 577 mit Hornhautfell, das sind 35 %. Wir fanden unter den zahlreichen untersuchten Kindern 6 Fälle von Pannus, unter den wenigen untersuchten Erwachsenen 18.

Namentlich gilt dies auch von Konitz, wo wegen angeblich epidemischer Körnerkrankheit kurz vor unserer Ankunft die Schulen geschlossen worden. Ich fand daselbst weder acuten Anfang der Augenkrankheit, noch acute Fälle, noch die Zahl, noch die Schwere der Fälle abweichend von dem, was wir anderen Städten (Ostpreussens) beobachtet hatten. Die vorhandenen chronischen Fälle waren kürzlich zu grösserer Beachtung gelangt.

Aber die Ausbreitung der Körnerkrankheit ist in den beiden preussischen Provinzen eine recht erhebliche. Bei der Kürze der uns zugemessenen Zeit und der Nothwendigkeit, den Bericht möglichst rasch abzustatten, damit die zur Bekämpfung der Seuche nothwendigen Mittel bewilligt, und die erforderlichen Maassregeln sofort in's Werk gesetzt werden können, mussten wir uns darauf beschränken, Schulen, geschlossene Anstalten, Militärpflichtige, Gruppen von Erwachsenen in den hauptsächlich durchseuchten Kreisen zu prüfen; es gelang uns auch, wenigstens zwei Dörfer ganz durch zu untersuchen. Unsere statistischen Tabellen, die in 22 Nummern ungefähr 7000 Personen umfassen, geben wohl schon ein einigermaassen anschauliches Bild über die Verbreitung, obwohl sie noch sehr weit davon entfernt sind, eine vollständige graphische Darstellung der Körnerkrankheit in den beiden Provinzen zu liefern. Die letztere wäre nur in mehrjähriger Arbeit von einer grösseren Reihe von Aerzten zu leisten: es scheint wohl besser, wenn diese Zeit und diese Kräfte gleich mit der Heilung der Krankheit und Verhütung ihrer Weiterverbreitung betraut würden.

Am wichtigsten scheint mir die Durchuntersuchung der beiden Ortschaften Kalinowen und Milewen.

Wissenschaftliche Klarheit und praktische Verwerthbarkeit ist ja nur zu erzielen durch Untersuchung der ganzen Bevölkerung, in welcher die Körnerkrankheit Ausbreitung gewonnen. Aber nur spärliche Untersuchungen der Art liegen vor. Dr. Feuer, von seiner Regierung 1884 zur Untersuchung der Körnerkrankheit Südungarns entsendet, untersuchte von den 104 631 Einwohnern des Torontaler Komitats 93 543 und fand Trachom bei 4999, das sind $5^1/_3\,^0/_0$ der Bevölkerung; darunter war schweres Trachom bei nicht weniger als 4228, das sind $4^1/_2\,^0/_0$ der Bevölkerung. (Feuer fand unter jenen 4999 Körnerkranken 209 durch Trachom völlig erblindete und 925 erheblich sehschwache Augen.)

Im Dorfe Kalinowen wurden untersucht 534 Menschen, körnerkrank gefunden $9{,}4\,^0/_0$; davon schwer $0{,}5\,^0/_0$, abgelaufen $0{,}5\,^0/_0$. Im Dorfe Milewen wurden untersucht 462 Menschen, körnerkrank gefunden $11{,}8\,^0/_0$; davon schwer $0{,}8\,^0/_0$, abgelaufen $1{,}5\,^0/_0$.

Somit wäre in diesen beiden ostpreussischen Dörfern, aus denen übrigens keinerlei Meldung über Augenkrankheit an die Behörden gelangt war, wo vielmehr erst 8 Wochen vor unserer Ankunft der Herr Landrath von der Groeben eine Stichprobe vorgenommen und zusammen mit dem Vertreter des Kreisphysikus eine ausgedehnte Augenkrankheit entdeckt hatte, die Ausdehnung der Körnerkrankheit eine grössere, als in Südungarn, das für stark durchseucht gilt, insofern in unseren Dörfern mindestens jeder zehnte Mensch an Körnerkrankheit leidet, in Südungarn jeder zwanzigste. Aber ich fühle mich doch zu der Annahme gedrungen, dass Feuer das, was wir als leichte Körnerkrankheit bezeichnen, gar nicht mitgezählt hat: sonst hätte er nicht von 4999 Trachomfällen 4228 als schwer bezeichnen können. Jedenfalls ist bemerkenswerther- und glücklicherweise in unseren beiden Dörfern die Schwere der

Erkrankung eine weit geringere, als in Südungarn, insofern bei uns nur etwa 1—2 % der Bevölkerung an schwerem, bezw. abgelaufenem Trachom leidet; nicht $4^1/_2$ %, wie in Südungarn.

Diese beiden abgerundeten Zahlen (Körnerkrankheit in 10 % der Bevölkerung, schwere und abgelaufene Körnerkrankheit zusammen in 1—2 %), die wir bei der Auszählung in zwei Dörfern Ostpreussens gewonnen haben, wollen wir zum Ausgangspunkt vergleichender Betrachtung nehmen. Unser Beobachtungsmaterial umfasst hauptsächlich Schulkinder. Wir können Dorfschulen mit Stadtschulen, in den Städten Volksschulen mit Mittelschulen (Gymnasien, Töchterschulen) vergleichen.

Trachom ist eine Armenkrankheit in unseren Gegenden, obwohl vereinzelt auch Wohlhabende gelegentlich, z. B. durch Dienstboten, angesteckt werden. Der Procentsatz an Trachom nimmt erheblich ab, wenn wir von Dorf- zu Stadtschulen und zu Gymnasien aufsteigen.

	Körnerkrankheit in %	Schwere Körnerkrankheit in %
Dorfschulen:		
Schwentainen	47	3,1
Königsbruch	38,3	10
Sadweitschen	22,8	13,3
Kumilsko	21	0
Stadtschulen:		
Jedwabno	36	0,6
Sensburg	26,7	5
Soldau, Volksschule (a)	25,9	3,7
Soldau, Stadtschule (b)	13	0,6
Ortelsburg, Stadtschule	15	5
Konitz, Gemeindeschule	11	1
Bialla, Stadtschule	10	0,7
Gumbinnen, Stadtschule	5	0,2
Gymnasien und höhere Mädchenschulen:		
Konitz, höhere Mädchenschule	15	0
Konitz, Gymnasium	10	0,6
Lyck, Gymnasium	5,8	0

In Dorfschulen haben wir 20—47 % Trachom, 3—13 % schweres. In den Stadtschulen fanden wir gewöhnlich 10—15 % Trachom und schweres 1—2 %. Nur sind drei schlechte Stadtschulen zu bemerken [Jedwabno, Sensburg (a)] und eine besonders gute, die Gemeindeschule zu Gumbinnen mit 5 bezw. 0,2 %. Die Grösse der Stadt, Sitz der Regierung und die Wirksamkeit des Regierungsmedicinalrathes sind gewiss von günstigster Wirkung gewesen. In den höheren Schulen schwinden die schweren Fälle auf 0,6 % und sogar auf 0, während die Zahl der Trachomfälle überhaupt bis auf 5 % absinkt.

Es ist wahrscheinlich, dass ein verhältnissmässig hoher Procentsatz in der Schule auch auf einen solchen im Kreise, bezw. in der Stadt schliessen lässt. Aus der Bevölkerung bringen die Kinder schon einen beträchtlichen Procentsatz der Körnerkrankheit in die Schule mit. Haben wir doch sogar in der Kleinkinderschule zu Konitz schon 10 % Körnerkrankheit und 0,8 schwere fest-

gestellt! Allerdings ist nicht von der Hand zu weisen, dass die Zahl der Erkrankungen mit den Schuljahren steigt, besonders stark in schlechten Schulräumen und unter ungünstigen Verhältnissen; wie auch regelmässig mit den Jahren die Zahl der schweren Fälle zunimmt. Letzteres ist allerdings zum Theil ein Ausdruck des höheren Lebensalters, welches in den oberen Klassen erreicht wird.

In keiner Schule Ost- und Westpreussens, die wir untersucht, fanden wir weniger als 5 % Körnerkrankheit.

Das ist sehr bemerkenswerth und beklagenswerth. Auch die Rheinlande gelten für durchseucht, aber die Volksschulen von Köln haben nur 1—2 % Trachom. Damit in Uebereinstimmung zeigen Düsseldorf und Bonn 70 bezw. 160 Trachomfälle auf 1000 Augenkranke; Königsberg aber 270 bis 400. Die Wohlhabenheit am Rhein ist weit grösser, als in Ost- und Westpreussen.

Bei uns in Berlin kann man in einer Gemeindeschule 800 Kinder durchuntersuchen, ohne mehr als einen Fall von Trachom zu finden. Wenn ein Kind aus Ost- und Westpreussen oder Posen die Körnerkrankheit in eine Berliner Gemeindeschule oder in ein Gymnasium einschleppt, so verbreitet sich die Krankheit bei uns nicht weiter.[1] Die hygienischen Verhältnisse sind besser, in der Schule wie im Hause. Wahrscheinlich kommt auch die Bodengestaltung und Wasserversorgung unserer Gegend mit in Betracht.

Jedenfalls sind die ermittelten Procentsätze der Körnerkrankheit in Ost- und Westpreussen zu hoch für Provinzen, die der Monarchie Preussen angehören. Können die beiden Provinzen aus eigener Kraft der Seuche nicht Herr werden, so ist es eine Ehrenpflicht des Staates, hier helfend einzugreifen, gerade so, wie bei Dürre, Misswachs, Ueberschwemmungen, die grössere Landstriche heimgesucht haben.

IV. Kurze Darstellung der in Ost- und Westpreussen gegen die Körnerkrankheit üblichen Heilverfahren.

Vorweg möchte ich bemerken, dass in Ost- und Westpreussen alle maassgebenden Persönlichkeiten, Regierungs- wie Communalbeamte, beamtete wie private Aerzte, mit einander wetteifern, die Seuche der Körnerkrankheit, die als eine schwere Landplage empfunden wird, nach Möglichkeit zu verringern, bezw. zu beseitigen. Wenn diese Bemühungen bis heute leider noch nicht von wahrnehmbarem Erfolge gekrönt waren, so liegt das einerseits an der völligen Unzulänglichkeit der Mittel, die bisher für diese Zwecke verwendbar waren, und andererseits an dem Mangel eines einheitlichen, planvollen Vorgehens.

A. Ich gehe zunächst dazu über, die von den maassgebenden Aerzten der beiden Provinzen angewendeten Heilverfahren kritisch zu betrachten.

Dabei wende ich mich sofort zu der wichtigsten Frage, die alle beamteten und Krankenhaus-Aerzte, sowie die Herren Landräthe, Bürgermeister und auch die höchsten Beamten der beiden Provinzen mit am meisten beschäftigt:

---

[1] Vor Kurzem gelangte wegen Augenverletzung ein aus Ostpreussen gebürtiger Arbeiter in meine Behandlung, der hier im 2. Garderegiment gedient und dann 18 Jahre hier gelebt hatte. Seine Bindehäute zeigten die deutlichen Spuren des abgelaufenen Trachom. Seine Frau und seine Kinder, die ich sofort kommen liess, hatten ganz gesunde Augen. Aber immun sind die Berliner natürlich nicht. Eine Bürgersfrau kam kürzlich zu mir mit subacuter Körnerkrankheit an ihren beiden Augen; sie hatte es von dem Besuch einer Verwandten aus Oesterreich, von der es ihr bekannt war, dass sie an ägyptischer Augenentzündung litt, der sie aber doch den gemeinschaftlichen Gebrauch des Waschbeckens und der Handtücher gestattete.

Ist die operative Ausschneidung der körnig erkrankten Bindehaut, wie sie jetzt so vielfach von den besten Aerzten der beiden Provinzen, fast mit behördlicher Sanction, geübt wird, das Heilmittel, mit dem die Seuche zu bekämpfen ist und zu besiegen sein wird?

Schon in der hippocratischen Sammlung wird das Ausschneiden der granulären Verdickung empfohlen.[1]

Die späteren Griechen (einschliesslich des Römers Celsus) sprechen nicht mehr davon, so ausführlich sie auch das Schaben, Scarificiren der körnigen Bindehaut u. dgl. behandeln. Im Mittelalter fand das Ausschneiden in Benevutus Graphaeus einen begeisterten Anhänger.[2]

Aber wichtiger für unsere Betrachtung ist die Thatsache, dass, je nachdem das Verfahren während der Kriege im Anfange unseres Jahrhunderts geübt worden, der berühmte Ph. von Walther aus Bonn 1821 die preussische Arbeitsanstalt von Brauweiler, welche pandemisch von der Körnerkrankheit durchseucht war, durch Ausschneiden der Wucherungen und durch hygienische Maassregeln vollkommen von der Seuche befreit hat.[3]

In der zweiten Hälfte unseres Jahrhunderts empfahl Galezowski[4] in Paris das Ausschneiden der Umschlagsfalte gegen Körnerkrankheit: unter 227 Operationen hatte er 213 Erfolge, 7 Nichterfolge, 5 unvollständige Beobachtungen, 2 mal Verlust des Auges.

Der Vorschlag stiess zunächst auf allgemeinen Widerspruch. Erst Jacobson in Königsberg und seinen Schülern Heisrath, Schneller und Vossius gelang es, das Misstrauen gegen die operative Behandlung der Körnerkrankheit zu beseitigen.

Jetzt wird die Ausschneidung der körnigen Bindehaut (der Umschlagsfalten und eines Streifens der oberen Lid-Bindehaut) in den Krankenhäusern von Königsberg (auch in der Universitäts-Augenklinik), von Danzig und anderen grösseren Städten, ebenso in vielen Kreis- und Stadt-Krankenhäusern der kleineren Städte regelmässig geübt. Die an schwerer Körnerkrankheit leidenden Kinder werden zur operativen Behandlung in die Krankenhäuser gesendet, gelegentlich unter Anwendung eines gewissen Zwanges.

Bei der Beurtheilung des Werthes dieser Ausschneidung ist die erste Unterrage: Kommt Verlust des Auges nach dieser Operation vor?

Wir haben in beiden Provinzen über 100 Operirte, hauptsächlich Kinder, bei den verschiedenen Untersuchungen beobachtet; viele Fälle waren in Königsberg von hervorragenden Chirurgen operirt, andere in Kreislazarethen. Einen Fall von Verlust oder unmittelbarer Schädigung des Auges haben wir nicht vorgefunden. Somit kann wohl ausgesprochen werden, dass unter den heute üblichen Vorsichten die Gefahr des Verlustes verschwindend klein ist. Aber vollständig gleich Null möchte ich sie nicht setzen. Ich hörte seitens eines der Herren Kreisphysici von zwei Fällen, wo nach der Ausschneidung Masern auftraten und das operirte Auge schwer geschädigt wurde. Ich sah unmittelbar nach meiner Rückkehr in Berlin ein Mädchen aus Westpreussen, dessen Angehörige mir mittheilten, polizeilich zu der Operation gezwungen worden zu

---

[1] Hippocrates, Ueber die Sehkraft, 5 (Littré IX, 156).

[2] Totam granositatem incidenti rasorio elevetis.... Cum ista cura multos homines liberavimus deo dante. — Auch Rasis hat es empfohlen. Vgl. Anm. 10.

[3] Journal f. Chirurgie von Graefe und Walther. Bd. II.

[4] Recueil d'ophtalm. 1874. S. 132; Progrès méd. 1878. Nr. 49 (übersetzt im Centralbl. f. pr. Augenheilk. 1879. S. 27).

sein, welche den Verlust des einen Auges nach sich zog: das Kind zeigte rechts die Narben der Ausschneidung, links fehlte der Augapfel.

Solche ganz vereinzelte Fälle könnten, so traurig sie auch sind und so sehr sie unsere ganze Sorgfalt herausfordern, das Verfahren der Ausschneidung nicht gänzlich discreditiren, wenn dasselbe wirklich dauernd die Körnerkrankheit beseitigte. Da dies aber leider nicht der Fall ist, so tragen jene Verlustfälle immerhin dazu bei, uns anderen Verfahren mehr zuzuwenden, welche gegen die Körnerkrankheit dasselbe leisten, aber von Gefahr und Befürchtung freier sind, als die Ausschneidung.

Nächst dem Verlust des Auges sind geringere Schädigungen zu erwägen, Verwachsung zwischen Lid und Augapfel, Verkrümmung der Lider u. s. w., die man ja schon vielfach der Operation vorgeworfen, und die ich in meinen Sprechstunden schon so oft an Kranken beobachtet hatte, welche in den beiden preussischen oder in den russischen Ostseeprovinzen mittelst der Ausschneidung operirt worden waren. Ich muss gestehen, dass in der übergrossen Mehrzahl der bei unseren Untersuchungen in Ost- und Westpreussen beobachteten Fälle das Auge den Eingriff ganz vortrefflich überstanden hatte. Nur sehr selten war ein leichter Grad von Verwachsung zwischen Lid und Augapfel zu bemerken. Aber meist war doch die Beobachtungszeit zu kurz; es handelte sich in der Regel um Kinder, die vor 1—2 Jahren operirt worden waren: was nach 20, 30, 40 Jahren aus diesen Augen werden kann, entzieht sich noch völlig unserer Beurtheilung.

Das Schlimmste ist aber die grosse Zahl der sogenannten Rückfälle. Man untersucht ein Kind, das auf beiden Augen oben wie unten durch Ausschneidung operirt worden war, und findet die ganze Ausdehnung der vier Lider, so viel Bindehaut noch vorhanden ist, besetzt und wie gepflastert mit dicht gestellten Körnern. Zu einer neuen Ausschneidung ist weder Substanz noch Zutrauen vorhanden.

Es fragt sich, ob der Name Rückfall passt. Man kann ja niemals die ganze Bindehaut beider Lider entfernen, weil dies den Bestand des Augapfels gefährden würde; man entfernt die mächtige Wucherung der Uebergangsfalten oder dazu noch einen daran grenzenden Streifen der oberen Lidbindehaut. In der Regel bleiben Körner zurück in dem zurückgelassenen Theil der Lidbindehaut; diese können sich wohl zurückbilden, der Organismus wird mit der geringen Krankheitsmasse fertig; aber sie können auch bleiben, sich vergrössern und neue in der Nachbarschaft erzeugen, so dass die Krankheit von frischem zu wuchern anfängt.

Allerdings ist es auch möglich, dass die durch Ausschneiden gereinigte Bindehaut in durchseuchten Familien neu angesteckt wird. Die schlimmsten Verhältnisse fanden wir in der Schule zu Königsbruch bei Pilkallen, wo auch die Familien der Schulkinder stark durchseucht waren, nämlich gegen 30 % Körnerkrankheit darboten. Von den 72 Schulkindern zu Königsbruch waren 15 in Königsberg operirt worden, die meisten waren 10 Wochen dort geblieben.

a) Von diesen 15 operirten Kindern waren 7 gesund (2 zeigten allerdings narbige Verkürzung, und 1 hatte eine verdächtig geschwollene Karunkel).

b) Sogenannten Rückfall der Körnerkrankheit zeigten von den 15 operirten nicht weniger als 8: also 53 %, wenn man bei so kleinen Zahlen von Procenten sprechen darf. Davon waren leicht 3,
mittel 2,
schwer 3.

Bei mehreren war die ganze, noch erhaltene Lidbindehaut mit Körnern dicht besetzt.

Im Krankenhaus zu Lyck wurden uns operirte 29 Schüler und Schulpflichtige und 10 nicht Schulpflichtige, zusammen 39 Operirte vorgestellt. Von diesen hatten Körnerkrankheit 25, das sind 64%; davon leicht 22, mittel 3. Es ist ja allerdings möglich, dass von den leichten einige so bleiben oder noch weiter sich zurückbilden. Aber sicher ist das nicht, und der objective Befund der Operirten kann nicht als befriedigend bezeichnet werden.

Im Ganzen fanden wir unter 135 Fällen der Ausschneidung 71 sogenannte Rückfälle, das sind 52,5%; darunter 40% leicht, 12,5 mittel und schwer.

Dagegen will ich gern hervorheben, dass in der geschlossenen Anstalt Bethanien, dem Waisenhaus zu Meldinen bei Gumbinnen, der Eindruck der Operation ein recht günstiger war. Eine stark durchseuchte Anstalt war durch das Messer in glücklicher Weise von der Krankheit, wenn auch nicht ganz vollständig, befreit worden. (Es erinnert dies an Ph. von Walther's Erfolge in Brauweiler.)

Im Jahre 1894 waren von 125 Zöglingen Bethaniens 86, im Jahre 1895 aber 28 zur Operation gesendet worden. Von den 48 Operirten, die wir vorfanden, zeigten wohl 6 noch Körner (das sind 12,5%); aber kein einziger litt an schwerer Körnerkrankheit. Ueberhaupt hatten von den 97 anwesenden Zöglingen nur 10 die Körnerkrankheit, das sind 10,3%; darunter war kein schwerer Fall.

Das zeigt die neuerdings wieder ziemlich allgemein anerkannte Ueberlegenheit[1] der chirurgischen Beseitigung der Körner über die Aetzungen und Pinselungen, besonders wenn es gelingt, ein chirurgisches Verfahren festzustellen, das die Vortheile der Ausschneidung gewährt, aber von den gegenwärtigen und zukünftigen Nachtheilen derselben frei bleibt.

Ich will gleich erwähnen, dass nach meinen Erfahrungen dieses bessere Verfahren uns in dem Ausquetschen der Körner zur Verfügung steht; es beseitigt die krankhafte Masse, lässt aber die Schleimhaut ganz unverkürzt, ist der Gefahr des Rückfalls nicht mehr unterworfen, als das Ausschneiden, sondern eher etwas weniger; empfiehlt sich auch den Kranken und ihren Angehörigen dadurch, dass nicht geschnitten wird, so dass sie sich eher fügen und ohne Zwang, der ja auf diesem Gebiet etwas sehr Missliches an sich hat.

Es liegt mir aber fern, etwa das Ausschneiden ganz verwerfen zu wollen, wenn es mit richtiger Auswahl der Fälle und mit Maass geübt wird. In Fällen mächtigster Wucherung des oberen Umschlagstheiles habe ich es früher selber einige Male und mit Vortheil geübt; doch habe ich weder vom Knorpel noch von der auf demselben liegenden Schleimhaut etwas fortgenommen. Auch die Nähte scheinen mir nicht nothwendig zu sein. In den letzten Jahren habe ich es ganz zu Gunsten der Ausquetschung aufgegeben.

Beiläufig will ich bemerken, dass die nach dem Ausschneiden entstandenen stärkeren Rückfälle der Körnerbildung ganz passend mit dem Ausquetschen behandelt werden können.

B. In den weniger schweren Fällen wird vielfach das Abreiben mit Sublimat (1:1000) geübt. Es ist das Verfahren der Gebrüder Keinig[2],

---

[1] Vgl. Sattler, Trachombehandlung einst und jetzt. Berlin 1891.

[2] Die älteste Behandlung der Körnerkrankheit ist identisch mit dieser neuesten. Der Grieche (vor mehr als 2000 Jahren) nimmt Wolle, der Deutsche

das, wie es scheint, in Oesterreich und auch bei uns behördlicher Empfehlung sich zu erfreuen hatte. Wohl mit Unrecht. Ich fand es schmerzhafter, als die übliche Anordnung des Kupferstiftes oder der 1 % Lösung des Silbernitrats — und gar nicht wirksamer. Auch ist es unrichtig, dass das Verfahren für die Landpraxis sich mehr eignet als die anderen, z. B. die eben erwähnten. Wer mit dem Auge nicht richtig umgehen kann, soll seine Hand davon lassen. In den beiden preussischen Provinzen war fast Niemand mit dem Keinig'schen Verfahren zufrieden. Wir sahen Schulkinder, die von einem tüchtigen Arzt regelmässig schon 2 Jahre mit der Abreibung behandelt und der Schule entzogen, aber noch nicht geheilt waren.

Gelingt es nicht, binnen 3—4 Monaten[1] die Körnerkrankheit mit Kupferstift, Silbernitratlösung u. dgl. zu beseitigen, so tritt das operative Verfahren in seine Rechte.

C. In den leichten Fällen wird vielfach Zinklösung (0,5 : 2000) von dem Lehrer in der Schule den Schülern nach ärztlicher Anweisung eingeträufelt. Viele Aerzte, auch erfahrene, beamtete, legen grossen Werth auf diese Einträufelungen; sie sind überzeugt, dass ohne diese Einträufelungen einfache Catarrhe in follikuläre, diese in echte Körnerkrankheit übergehen würden. Schädliche Wirkungen, Uebertragungen von Körnerkrankheit, sind nach der Versicherung der Herren Kreisphysici, die ich verschiedentlich befragt, nicht bemerkt worden.

Ich kann mich diesen Anschauungen nicht anschliessen. Es kommt nicht darauf an, zu behandeln; sondern wirkliche Heilwirkungen auszuüben. Das dazu berufene Personal sind die Aerzte. Dass bisher die Mittel nicht zur Verfügung standen, um kranke Augen regelmässig durch sachkundige Aerzte zu behandeln, ist beklagenswerth und kann durch Bewilligung grösserer Mittel gebessert werden. Nichtärzte richten Schaden an. Solche Zinklösungen, die, nicht einmal steril bereitet, ohne besondere Vorsicht aufbewahrt, zu wiederholten Einträufelungen benutzt werden, sind regelmässig nach kürzester Zeit verpilzt. Die in den Bindehautsack eingeführten Pilze bewirken Reizungen. Die besten Vorschriften des Arztes sichern nicht die richtige Ausführung seitens des Lehrers; davon habe ich mich selber überzeugt.

Die Heilwirkung der Zinklösung auf wirkliche Körnerkrankheit ist Null, die Schädigung der Bindehaut wahrscheinlich.

Endlich wird der Nichtarzt, wenn er regelmässig viele Fälle hinter einander, darunter einfache Catarrhe[2] und wirkliche Körnerkrankheit, einzuträufeln hat, doch von Uebertragung der Körnerkrankheit auf einfache Catarrhe sich nicht frei zu halten vermögen.

Weit besser lässt man einfache und Bläschen-Catarrhe ganz unberührt, wenn es nicht möglich ist, dass wirkliche Sachverständige sie behandeln. Bei dem chronischen Verlauf der Körnerkrankheit wird man durch weises Zurückhalten nicht schaden, wenn nur die Untersuchungen der Schulkinder regelmässig, z. B. alle Monate, und gründlich vorgenommen werden.

(vom heutigen Tage) Watte zum Reiben. Der Grieche wählt Grünspan, der Deutsche Sublimat zur Aetzung. Vgl. Hippocrates, Von der Sehkraft, 4 (Littré IX, 156).

[1] Nach Hor's Erfahrungen (Prophylaxe und Beseitigung des Trachoms, Wien 1893) beträgt die durchschnittliche Behandlungsdauer mit dem Kupferstift 125 Tage, mit 98 % Heilung.

[2] Das ist leider eine Folge der sogenannten Directiven.

V. Gutachtliche Aeusserung über Maassregeln zur Bekämpfung der Körnerkrankheit und Verhütung ihrer Weiterverbreitung....

Anmerkungen.

... 8) Die Selbständigkeit der arabischen Aerzte des Mittelalters war nur gering. Sie schöpften aus griechischen Quellen, die noch dazu vielfach abgeleitet und sehr getrübt ihnen zuflossen. Sie beschrieben nach ihren griechischen Vorbildern die Körnerkrankheit, ohne jemals die besondere Häufigkeit derselben im Morgenlande[1] besonders hervorzuheben. Der Begriff des Endemischen fällt eben ganz heraus aus dem Gesichtskreis des Arabers, der Krankheiten als eine individuelle Schickung betrachtet.

Allerdings beschreiben die arabischen Aerzte ganz selbständig das Hornhautfell (sebel, pannus), das von den Griechen nicht erwähnt worden ist.[2] Sehr schlimm war aber, dass die Araber ohne Ausnahme die Körnerkrankheit mit der sogenannten Lidkrätze[3] untrennbar vereinigten, was leider fast alle ärztlichen Schriftsteller bis zum Anfang unseres Jahrhunderts nachgebetet haben. Sehr zum Schaden der Wissenschaft trat an Stelle griechischer Klarheit arabische Verschwommenheit, an Stelle des anatomischen Begriffs der Körnerkrankheit das subjective Krankheitszeichen des Juckens und Beissens.

Die Araber waren mir nicht in der Urschrift, sondern nur in den lateinischen Uebersetzungen aus dem 15. und 16. Jahrhundert zugänglich. Ich begnüge mich, zwei Hauptstellen anzuführen.

---

[1] Allerdings heisst es bei Avicenna (Canon III, 3, I, 5—7, Edit. Venet. 1564, I, 522): In regionibus meridianis multiplicatur ophthalmia et removetur velociter ... et sicuti regiones calidae faciunt ophthalmiam.

Aber dies scheint mir nur eine abgeleitete Uebersetzung eines hippokratischen Satzes zu sein. Vgl. Hipp. de aëre et locis, c. 3: *Ἥτις μὲν πόλις πρὸς τὰ πνεύματα κέεται τὰ θερμὰ ... ὀφθαλμίαι τε ἐγγίγνονται ὑγραὶ καὶ οὐ χαλεπαί, ὀλιγοχρόνιοι, ἢν μή τι κατάσχῃ νούσημα πάγκοινον ἐκ μεταβολῆς.* (Ausg. v. Littré, II, S. 18. Die neue Teubner'sche Ausgabe von Kühlewein, Leipzig 1895, S. 36, Z. 13, fügt noch am Schluss *μεγάλης* hinzu.)

Wichtiger für unseren Gegenstand ist eine andere arabische Bemerkung zur Geographie der Augenkrankheiten, nämlich Rhazes, Continens II, II, fol. XXXVI, Ed. Venet. 1509): Iudaeus, schebl accidit in regionibus humidis facientibus multam ophthalmiam.

[2] Ich habe in den erhaltenen Resten der griechischen Aerzte keine Spur davon gefunden. Ebenso urtheilt schon der Herausgeber der lateinschen Ausgabe des Avicenna vom Jahre 1564: De hoc [panno] Graeci ne verbum quidem, nisi autor de oculis VI, 10. Die nur lateinisch erhaltene Schrift de oculis (sie findet sich nicht in der bekannten Galen-Ausgabe von Kühne, wohl aber in der lateinischen Basil. 1549, Froben,) ist eine unechte und späte Zusammenstoppelung. — Den latenten Einfluss der Araber erkennt man daran, dass das Wort sebel noch in der Augenheilk. des Maître Jean (1722) vorkommt.

[3] *ψωροφθαλμία*, scabies oculorum. Natürlich ist das nicht Krätze in unserem Sinne. Die alten Griechen verstanden unter Psorophthalmie eine juckende und beissende Abschilferung der Lidränder und Winkel. (Galen, XII, 224, IX, 437; Cels, VI, 6, 31, Paull. Aeg. *γ΄κβ΄*, Act. II, 445.) Allerdings kommt dergleichen auch in Folge von lang dauernder, absondernder Körnerkrankheit vor. Dass die sogenannte scabies oculorum wirklich zum Trachom gehört, folgt aus einer Stelle jener späten, dem Galen fälschlich zugeschriebenen Schrift de oculis, IV, c. 9: Scabies quatuor modis est, una dicitur psorophthalmia, alia chroma, tertia sycosis, quarta telosis.

Ich möchte behaupten, dass für choma hier trachoma gelesen werden muss, wie tylosis für telosis.

Vgl. auch die in Anm. 10 angeführte Stelle des Benevenutus Grapheus und die in Anm. 11 erwähnte Stelle des George Bartisch, wo die Verwirrung vollendet ist, und das Beissen des Auges *τράχωμα* genannt wird.

a) Avicenna[1], l. III, fen 3, tract. 3, cap. 23, Ed. Venet. ap. V. Valgris. MDLXIIII, I, 541.

De scabie et pruritu oculorum: incipit aegritudo cum pruritu parvo, deinde fit asperitas, et rubificatur palpebra, deinde fit ut granum fici et ulcerosa, postea adveniunt grana dura, cum vehementia scissionis adest in pruritu et apostematione.

L. c., I, 533. Sebel est panniculus accidens oculo ex inflatione venarum ejus apparentium in superficie conjunctivae et corneae et texitur quiddam in eo quod est inter eas sicut fumus.... Plurimum vero accidit oculo patienti sebel, ut fiat minor et minoretur corpus pupillae.[2] Et sebel quidem est ex aegritudinibus quae hareditantur et permutantur de uno ad alium.

b) Noch brauchbarer für unsere Zwecke, weil er Augenkrätze und Hornhautfell zusammen abhandelt, ist Rases.[3]

(Ad Almansorem, tract. IX, c. XIX, Ed. Bonet. Locatell. 1497.)

De scabiae et sebel. Cum palpebra inversatur et interius appareat rubea et aspera, scabies adest. Et cum super alba oculorum ac super nigredine videtur similitudo panniculi ex venis rubeis et crossis texti, adest passio quae vocatur sebel. Hae vero passiones graves sunt et cronice, et vix curabiles. Patiens tamen dum sanus est flobotomia ex brachio et fronte et ventris solutione uti debet ... et frequenter immittere oculo sief[4] rubrum. — Sief rubrum. R. ematitis, colcotar etc.... Scabies fricatione indigebit ...

9) Den tiefsten Stand der Wissenschaft finden wir bei den abendländischen Schriftstellern des Mittelalters, welche aus den unvollkommenen Schriften der Araber schlecht Verstandenes schöpften und ohne genügende Beobachtung und eigene Erfahrung endlos zu erklären versuchten.

Wir wollen uns begnügen, in dem Werk des grössten Wundarztes aus dem europäischen Mittelalter, in der Chirurgia magna Guidonis de Gauliaco[5], die entsprechenden Stellen aufzusuchen: Et praeterea est in scabie (palpebrarum) asperitas. Et granula insunt intrinsecae parti palpebrae, ut Galaf Azaravius dicit. Et ideo ponuntur ejus quatuor species, quae non sunt nisi gradus majoris et minoris, ut de ophthalmia dicebatur.... Inversatur palpebra, comprimendo cum specillo lato.... In magnis et fortibus scabiebus jubet Auic. post inversionem palpebrarum, fricationem cum his quae sunt sicuti spuma maris et folia ficus aut cum zucaro, ut dicit Alcoatim: aut cum sief ru. ut Jesus.... Sebel secundum Auicennam est panniculus accidens oculo.

Hierauf citirt Guido den Rhases, Avicenna, Alcoatim, Azarav., Jesus.

10) Wir besitzen eine Sonderschrift über Augenkrankheiten von Benevenutus Grapheus, der im 13. Jahrhundert lebte, vielleicht dem Orient (Jerusalem?) entstammte, sowohl dort wie in Süditalien die Augenheilkunde ausübte, vielleicht auch in Montpellier. (Vergl. die Ausgabe der Practica ocu-

---

[1] Abu Ali el Hosein Ben Abdallah Ben el Hosein Ben Ali el Scheich el Reïs Ibn Sina († 1037 n. Chr.).

[2] D. h. häufig folgt nach Hornhautfell Schrumpfung des Augapfels.

[3] Abu Bekr Muhammed Ben Zakkerija el Râzi († 923 n. Chr.). Dass er auch nach Afrika gekommen, ist nach M. Steinschneider eine Fabel des Leo Africanus.

[4] arabisch = collyrium.

[5] Geboren vor 1300 n. Chr., gestorben 1368. Sein Hauptwerk ist 1363 geschrieben. Ich citire nach der Ausgabe von Joubert, Lyon 1635, (V, I. 1, 2, 2, S. 292 u. 305) und verweise auf die prachtvolle Ausgabe des altfranzösischen Textes von E. Nicaise, Paris 1890, S. 477. Aber die altfranzösische Sprache ist der Mehrzahl unserer Aerzte minder bequem als die lateinische.

lorum Ben. Graph., von Berger und Auracher, München 1884 u. 1886.) Diese Schrift liefert von allen des europäischen Mittelalters die beste Ausbeute:

Videamus de quarta infirmitate quae est quando oculi semper apparent inflati et paciens non potest aperire oculos propter ponderositatem palpebrarum superiorum. Unde quando vultis certificari de ista egritudine, reversetis palpebram superiorem cum digitis vestris et videbitis eam quasi pinguedinem et illa pinguedo apparet rasata et granosa sicut grana, et arabi et saraceni vocant infirmitatem istam nimasun id est scabies in oculis ... totam granositatem cum incidenti rasorio elevetis.[1] ... Cum ista cura multos homines liberavimus deo dante. Ex ista autem infirmitate in barbaria maxime saracenos invenimus praegravatos. Er fand, dass die Saracenen-Frauen mit Feigenblättern rieben, bis Blut kommt. Doch half diese Kur nur für einige Tage.

11) Ambroise Paré[2] citirt, ohne Beschreibung, Trachoma (Asperitudo), Sycosis (ficosa palpebra), Telosis (!) — nur nach Aetius, Galeni Isagoge.

Pierre Franco[3] erwähnt das Hornhautfell nach älteren Schriftstellern und bespricht die Operation so, dass man annehmen darf, er habe selber sie ausgeführt:

Sebel est un pannicule rouge (Guidon), produit d'abondance de sang aux venes du dit pannicule ... Avicenne, au surplus adjuste zebel être maladie hereditaire ... Cette affection en somme, comme prononce Rasis, avec la rogne (Krätze) des yeux est fort longue, et grandement penible à guarir ... avec le crochet ... esleverons le pannicule ... puis le copper avec les sciseaux.

Aus George Bratisch's Augendienst (Dresden 1583), der ersten deutschen Augenheilkunde, will ich die folgenden Stellen (S. 108, 113, 117) hervorheben:

„Das beissen, jücken und krimmen der Augen nennt der gemeine Mann den Ascherschrimpf, und die Gelehrten τράχωμα, aspretudinem[4] ...

Solch' jücken, beissen und krimmen entsteht vornehmlich und am meisten von versalzenen scharfen Flüssen und Feuchtigkeiten, die sich in die Augen legen, offte vom Gehirn, offte vom Geblüt. ...

Grosse Hitze, Entzündung und Brunst der Augen ... wenn's überhand nimmt, ὀφθαλμία, Lippitudo genannt ... Grosse Röte und Blutschebigkeit der Augen, ein art Trachomatis oder Psorophtalmiae, kömbt gemeiniglich nach grosser Hitze, brunst und entzündung der Augen.

Vnd ob gleich keine Hitze in Augen mehr vorhanden ist, so hat es doch die Hitze also verbrant, dass grosse Röte dahinden gemeiniglich verharret und verbleibet, auch eusserliche Blutfelle wirket. ...

Blutfelle und Fleischfelle der Augen, bei den Alten[5] sebel oder Panniculus carnosus genannt, haben ihren rechten Namen mit der That“. ...

The practice of Physick by Lazarus Riverius, N. Culpepper, A. Cole (London 1650, gegen 500 Seiten in Fol.) enthält eine ausführliche Abhandlung über Ophthalmy, aber das Ganze ist zusammengekleistert aus Citaten des

---

[1] Uebrigens hatte, ausser den Hippokratikern bereits Rhasis, nach Guy, dasselbe empfohlen. Vergl. Guy, Ausgabe von Nicaise, S. 369: Et s'ils ne guerissent ainsi, les grains soient ratissez avec un rasoir.

[2] geb. 1517 n. Chr. Beste Ausgabe von Malgaigne, Paris 1840, II, S. 416.

[3] Chirurgie, composée en 1561, Ed. par Nicaise, Paris 1895, S. 180.

[4] Hier ist die Verwirrung vollendet. Die Rauhigkeit (τράχωμα) der Griechen wurde von den Arabern Krätze (nimasum, scabies) genannt, jetzt wird das Beissen und Jucken von den Nachfolgern der Araber als Trachoma bezeichnet.

[5] Der biedre Georg Bartisch verwechselt Araber mit Griechen.

Hippocrates, Galenus, Paullus, Celsus, Avicenna, wozu im therapeutischen Theil noch einige neuere Chemiker und Syphilographen sich gesellen.

12) Es lässt sich nicht leugnen, dass St. Yves' Traité nouveau des maladies des yeux (Paris 1722), ein kleines Büchlein in 8⁰, ganz wesentlich auf eigene Beobachtungen des Verfassers beruht. Die einzige Stelle, welche auf Körnerkrankheit bezogen werden kann, ist die folgende (S. 95):

De la galle et des dartres des paupières ... en renversant les paupières on voit qu'elles sont rouges en dedans et qu'il paroit des inégalitez, comme de ces petits grains qui se trouvent dans les figues.

Ausführlicher ist sein Landsmann und Zeitgenosse Maître Jean (Traité des maladies de l'oeil, Paris 1722, S. 580): Enfin quand dans la partie interieure de l'une et de l'autre paupière il y a des âpretés, inégalités, ficosités, fentes et duretés, accompagnées de rougeur et de prurit, c'est proprement une Dartre des paupières, (on l'apelle Trachoma,) dont on fait trois espèces, ou plutôt trois dégrez diférens. Le premier est, quand en renversant les paupières, on voit qu'elles sont en dedans rouges, inégales et âpres, et que le malade se plaint d'une démangeson cuisante. (Dasites ou Dansitas palpebrarum.) Le second est, quand ces symptomes sont plus violens, et que l'on voit, qu'il s'y éleve des petites éminences à peu près comme des grains de figues. (Fycosis ou ficositas et ficosa palpebra.) Et le troisième est, quand la maladie est si invétérée que la partie interieure des paupières est ulcérée, et qu'il y a des fentes et des duretés calleuses. (Thilosis ou Callositas palpebrae).

Maître Jean tadelt die chirurgische Behandlung der alten Griechen und spricht von Sebel malin.

13) In seiner ersten „Lehre von den Augenkrankheiten" (Wien 1792) hat Beer solche Merkmale angegeben, dass man annehmen muss, er habe die Körnerkrankheit beobachtet; und auf Taf. I, Fig. 4 eine Abbildung geliefert, die mit den später von C. F. Graefe u. Eble veröffentlichten im wesentlichen übereinstimmt.

In seiner zweiten „Lehre von den Augenkrankheiten" (Wien 1813, S. 271) bemerkt er, dass die Augenlider-Drüsenentzündung — er hielt den Papillarkörper für Schleimdrüsen der Bindehaut — nach der Entwickelung kleiner, mit unbewaffnetem Auge kaum sichtbarer Erhebungen auf der Bindehaut, zuweilen mit der Psorophthalmia grosse Aehnlichkeit bekomme, und S. 565 erklärt er, dass diese miasmatische Ophthalmie, die er Psorophthalmie nannte, in Wien unter die seltenen Erscheinungen gehöre, dass man sie fast nur bei der geringsten Volksclasse und in dieser wieder vorzüglich den unreinlichsten Individuen eigen finde. „Wenn dann die Augenlider inwendig eine rauhe Oberfläche zeigen, ähnlich einer aufgeschnittenen Feige, so hat man dies Trachoma oder Sykosis genannt." Er spricht auch von den Folgezuständen, Verkrümmung der Lider und Haarkrankheit.

Er sagt aber mit keiner Silbe, dass er diese Zustände etwa erst seit dem Anfang unseres Jahrhunderts beobachtet habe, während Ph. v. Walther zu Bonn 1821 ausdrücklich hervorhebt, dass ihm die dortige Körnerkrankheit früher niemals vorgekommen sei.

Die Körnerkrankheit war in Europa früher vorhanden gewesen, nur unter anderen Namen. Nach der massenhaften Verbreitung in den stehenden Heeren während der ersten Jahrzehnte unseres Jahrhunderts ist sie bekannter geworden, die Verbreitung unter der bürgerlichen Bevölkerung hat nach der Rückkehr angesteckter Soldaten in verschiedenen Gegenden an Ausdehnung gewonnen.

(Vergl. Arlt, Klin. Darstellung der Krankheiten des Auges, Wien 1881, S. 48 u. 49.)

14) Der Begriff einer ägyptischen Augenentzündung war den griechischen und römischen Aerzten durchaus fremd und unbekannt. Sie kannten und benannten aber sonst sehr wohl ägyptische Krankheiten. So z. B. hat Aretaeus Cappadox ein der Hals-Diphtherie ähnliches Leiden als ägyptisches Geschwür bezeichnet.[1] So hat Plinius[2] in einem sehr wichtigen Abschnitt seines Werkes die zu seiner Zeit nach Europa und besonders nach Italien eingeschleppten, vorher dort ganz unbekannten Krankheiten aufgezählt, und zwar 1) Lichen aus Asien und Aegypten, 2) Carbunkel aus der narbonensischen Provinz, 3) Elephantiasis aus Aegypten.

Offenbar haben Griechen und Römer in Aegypten einen Zustand der Augen vorgefunden, der sich von dem in Griechenland und Italien nicht so wesentlich unterscheiden mochte.

Auch Prosper Alpinus ist ganz frei von dem Wahn vieler Schriftsteller aus dem Anfang unseres Jahrhunderts, dass er in Aegypten eine vollkommen neue und specifische Augenkrankheit angetroffen habe.

Prosp. Alp., De. med. Aeg. (Ausg. v. Friedreich I, S. 92). Suntne apud ipsos multi morbi proprii vel patrii quos endimicos Graeci appellant? . . . Multi sane, quales sunt oculorum lippitudines, quas Graeci ophthalmias appelant, leprae, elephantiases.

Hiermit vergleiche man:

A. Savaresi, Descr. dell' ottalmia d' Egitto, Caïro 1800. G. Power, Causes of the Egyptian ophthalmy, London 1803. C. A. Derves, Essai sur l'ophthalmie d'Egypte, Strassburg 1804. K. Himly, Einiges über die Aeg. Augenentz., Ophth. Bibl. v. Schmidt u. Himly, II, 1, S. 194.

15) „Ueber diesen Gegenstand (der Ursprung der sogen. allg. Ophthalmie) stritten nicht nur Nationen gegen Nationen, französische gegen englische, deutsche gegen italienische Aerzte, sondern auch die Beobachter derselben Armeen, die Aerzte derselben Spitäler und die Mitglieder derselben Behörden trennten sich in ihren Ansichten und Meinungen. . . . Jeder aber stützt sich auf Beweise . . . Und so läuft die Medicin des 19. Jahrhunderts Gefahr, dicht an der Quelle eines wichtigen Uebels stehend, das für sie wenigstens neu ist, diese Quelle im Gewühl der Streitenden zu verlieren; das Aufsuchen derselben hat aber nicht etwa nur ein historisches Interesse, wie es uns heute z. B. Untersuchungen über die Quelle der Syphilis gewähren; im Gegentheil knüpfen sich an die Erforschung der Quelle dieser bösartigen Augenkrankheit, und mit ihr an eine richtige Erkenntniss des Wesens dieses Uebels, die wichtigsten Interessen der Mitvölker, denen die verheerende Krankheit wie wenige andere in der neueren Zeit geschadet hat.“ So heisst es in der Vorrede zu den Aktenstücken über die contagiöse Augenentzündung, welche auf Veranlassung des preuss. Minist. der geistl., Unterr.- u. Mediz.-Angelegenh. zu Berlin 1822 herausgegeben ist. Schade, dass das verdienstvolle Werk weder Nachfolge noch Nachahmung gefunden.

---

[1] De cauc. et s. acut. m. l. I, c. 9. (Ausg. v. Kühn, p. 19, 20) *περὶ τῶν κατὰ τὰ παρίσθμια ἑλκῶν . . . χώρη δὲ τίκτει Αἴγυπτος μάλιστα . . . ὅθεν Αἰγύπτια καὶ Συριακὰ ἕλκεν τάδε κικλήσκουσι.*

[2] N. h. XXVI, I, 1 f. (Sillig, B. 4, S. 159 f.). Sensit facies hominum novos omnique aevo priore incognitos non Italiae verum etiam universae prope Europae morbos.

3) **Augenheilanstalt in Basel.** XXXIII. Jahresbericht von Prof. Dr. Karl Mellinger. Basel 1897.

In gleicher Weise, wie Herr Prof. Dr. Schiess, welcher im Jahre 1896 seine Stelle als Professor der Ophthalmologie und Director der Augenheilanstalt in Basel niedergelegt hat, setzt sein Nachfolger, Herr Prof. Dr. Mellinger, die Jahresberichte über die Augenheilanstalt im Auftrage des Comités derselben fort.

Statistischen Mittheilungen folgt eine Reihe interessanter Krankengeschichten. Besonders empfohlen werden die subconjunctivalen Kochsalzinjectionen. Acht Fälle von Hypopyon-Keratitis wurden geheilt. Verf. macht täglich eine Injection einer ganzen Pravaz'schen Spritze einer sterilen 2procent. Kochsalzlösung, wascht den Conjunctivalsack mit einer Borsäure- oder Sublimatlösung aus, atropinisirt und legt einen Schutzverband an. Das Auge soll immer verbunden sein, um äussere Schädlichkeiten abzuhalten. Sobald die Infiltration völlig geschwunden, wird nicht mehr injicirt, nur noch verbunden, bis das Ulcus mit Epithel überdeckt ist. Ein malacisches Ulcus corneae nach Trauma wurde durch Kochsalzinjectionen ebenfalls geheilt. Ferner werden 2 Fälle von Retinitis pigmentosa mitgetheilt, in welchen durch subconj. Kochsalzinjectionen sowohl die centrale Sehschärfe gebessert, als auch das Gesichtsfeld erweitert wurde. Verf. ist sich wohl bewusst, dass Kochsalzinjectionen kaum wirksamer sind als Schwitzkuren, aber letztere können häufig nicht angewendet oder durchgeführt werden. Sehr günstige Wirkung sah Verf. auch bei Amotio retinae (2 Fälle). Er injicirt meist steigend Lösungen von 2—10% und zwar je eine ganze Spritze.

Keratitis parenchymatosa, sehr wahrscheinlich luetisch, als Endothelerkrankung der Cornea mit consecutiver Quellung des Parenchyms aufzufassen, wurde durch Solutio Fowleri geheilt. Verf. glaubt in dem Arsenik ein Mittel gefunden zu haben, welches eine rasche Regeneration des Endothels herbeiführt und so dem gegen das Kammwasser wieder abgeschlossenen Parenchym es möglich macht, sich zu normalisiren. Emmert.

---

4) **Ueber Anwendung und therapeutische Wirkung subconjunctivaler Kochsalzinjectionen bei inneren Augenerkrankungen.** Inaug. Diss., sub ausp. Prof. Mellinger, von Joseph Zehnder, prakt. Arzt in Weggis. Basel 1897.

Verf. bespricht die Wirkungen subconjunctivaler Kochsalzinjectionen bei inneren Augenerkrankungen und zwar bei Retinitis pigmentosa, welche er durch 4 Fälle, bei Amotio retinae, welche er durch 10 Fälle, bei Erkrankungen der Uvea und des Glaskörpers, welche er durch 12 Fälle (Chorioiditis in Macula, Chorioidit. dissem., Iridochorioidit. chronica, Iritis serosa, Iridocyclitis chronica, Opacitates corporis vitrei, Contusio bulbi mit Hämorrhagia corp. vitrei, Hämorrhagia corp. vitr.) belegt.

Er fasst seine Beobachtungen in folgenden Schlusssätzen zusammen: 1. Subconjunctivale Kochsalzinjectionen fördern die Resorption pathalogischer Producte aus dem Innern des Auges. 2. Bei Erkrankungen, wie Retinitis pigmentosa, chronischen Affectionen der Uvea, Trübungen des Glaskörpers, Ablösung der Netzhaut, können mit gleichem Erfolge, wie die die Resorption im Körper im Allgemeinen anregenden Mittel (Schwitz-Inunctionskur), die nur local wirkenden subconjunctivalen Kochsalzinjectionen Anwendung finden. 3. Es wurden

in unseren Fällen bei inneren Erkrankungen des Auges 2-, 4- und 10procent. Kochsalzlösungen zu subconjunctivalen Injectionen verwendet und es schienen die stärkeren Lösungen auch eine energischere Wirkung zu entfalten.

Emmert.

---

5) **Beitrag zur Pathologie und Therapie der Cataracta traumatica.** Inaug. Diss., sub ausp. Prof. Dr. Mellinger, von Carl Rauschenbach, prakt. Arzt in Schaffhausen. Schaffhausen 1897.

Ueber den nämlichen Gegenstand erschien schon im Jahre 1883 unter Herrn Prof. Schiess eine Dissertation von Müller über 56 Fälle der Klinik und Poliklinik aus den Jahren 1872—1882. Vorliegende Dissertation behandelt 91 Fälle der Jahre 1882—95 und zwar nur reine Fälle von Cataracta traum., d. h. nur solche, bei denen die Linsenverletzungen das dominirende Symptom bilden. Eine ausführliche Besprechung der reichhaltigen Dissertation ist hier nicht möglich. Während Müller unter 56 Fällen 34mal das rechte und 22mal das linke Auge betroffen fand, war unter den 91 Fällen Verfs. 38mal das rechte und 53mal das linke Auge verletzt. Verf. fasst die Resultate seiner Forschungen in 4 Schlusssätzen zusammen: 1. Die traumatischen Cataracte kommen in der weitaus grössten Anzahl aller Fälle mit gleichzeitiger Perforation der Bulbushüllen zu Stande. 2. Traumatische Cataracte ohne Verletzung der Bulbushüllen geben die optisch günstigsten Resultate, vorausgesetzt, dass keine Quetschung des Bulbus beim Trauma stattfand. 3. Operative Eingriffe sind bei Cataracta traum. so lange hinauszuschieben, als noch entzündliche Erscheinungen bestehen, vorausgesetzt, dass keine zwingenden Indicationen für die Operation vorhanden sind, wie das Auftreten glaukomatöser Zustände. 4. Das beste Sehvermögen nach operativen Eingriffen wird durch Entfernung der Linsenmassen mittelst der Undine erreicht. Emmert.

---

6) **Aus dem 10. Jahresbericht der Augenheilanstalt des Regierungsbezirks Arnsberg zu Hagen i. W. für 1896**, von Sanitätsrath Dr. Mayweg.

Die hiesige Accumulatorenfabrik hatte die Güte, der Anstalt für die Extraction von Eisensplittern, sowie für diagnostische Zwecke einen Riesenmagneten zur Verfügung zu stellen. Derselbe hat ein Gewicht von 75 Kilo. Um einen dicken weichen Eisenkern ist Kupferdraht in zweitausend Windungen gedreht. Der Apparat wird der electrischen Leitung angeschlossen und entwickelt bei voller Ausnutzung der electrischen Kraft eine Stärke, die 75 Kilo mindestens zu heben im Stande ist. Mit diesem Apparate ist es möglich, jeden Eisen- resp. Stahlsplitter, mag er noch so tief in das Innere des Auges eingedrungen sein, an die Stelle zurückzuziehen, an welcher seine Entfernung am leichtesten und am schonendsten für das Sehvermögen des Auges zu ermöglichen ist. Ausserdem setzt uns derselbe in den Stand, mit absoluter Sicherheit festzustellen, ob sich im Innern eines verletzten Auges noch ein Stahl- resp. Eisensplitter befindet oder nicht. — Die Direction der Accumulatorenfabrik sei hiermit herzlicher Dank für den Magneten, sowie dessen sachgemässe Installation mit Reostathen, Ampèremesser u. s. w. ausgesprochen.

Die Erfolge, welche mit dem Magneten erzielt sind, zeigt die nachfolgende Uebersicht.

Uebersicht über die im Jahre 1896 ausgeführten Extractionen von Eisen- und Stahlsplittern aus dem Inneren des Auges mittelst Electromagneten.

Nr.	Name und Vorname	Alter	Stand	Ursache	Diagnose	Operation	Resultat
1.	Vogel, Friedr.	36	Schlosser	Am 30./I. bei der Arbeit ein Stück vom Meissel gegen das rechte Auge geflogen.	Fremdkörper im Glaskörper rechts.	Am 1./II. Extraction durch Meridionalschnitt mittelst Riesenmagnet.	Sehschärfe rechts am 19./II = 20/20.
2.	Immel, Andreas	16	Fabrikarbeiter	Am 20./II. beim Antreiben eines Stössers ein Eisensplitter in das rechte Auge geflogen.	Desgl.	Am 21./II. Extraction durch Meridionalschnitt mittelst Riesenmagnet.	Sehschärfe rechts am 4./V. = 20/50.
3.	Helkenberg, Carl	50	Fabrikarbeiter	Am 21./IV. Nachmittags nach 5 Uhr ist ihm beim Schmieden von der benachbarten Stelle ein Splitter in das l. Auge geflogen.	Eisensplitter im Glaskörper des l. Auges mit starker Blutung ins Augeninnere.	Am 24./IV. Extraction durch die Eintrittswunde in der Sclera mittelst mittlerem Magneten.	Heilung mit gut erhaltenem Bulbus, S = o.
4.	Nius, Max	16	Fabrikarbeiter	Am 18./V. beim Schmieden ein Stück vom Hufeisen in das linke Auge geflogen.	Fremdkörper in der Netzhaut des l. Auges nahe dem Sehnerveneintritt.	Am 25./V. Extraction durch Meridionalschnitt mittelst Riesenmagnet.	S bei der Entlassung am 29. 4 = 20/75.
5.	Kreienberg, Carl	38	Pfannenschmied	Am 12./IV. Stahlsplitter geg. das l. Auge geflogen.	Fremdkörper im Glaskörper des l. Auges.	Am 14./VI. Extraction mit dem mittelstarken Magneten, nachdem durch den Riesenmagneten die Lage des Fremdkörpers festgestellt war.	Bei der Entlassung am 29./VII. S = 20/200. am 10./VIII. S = 20/50.
6.	Schmidt, Robert	14	Schlosserlehrling	Am 13./IV. ein Stück vom Meissel gegen das l. Auge geflogen.	Desgl.	Am 16./VI. Extraction mit dem mittelstarken Magneten.	Am 8./VII. S = 20/20.
7.	Lohse, Gustav	19	Schreiner	Am 20./VII. flog ihm, während sein Nebenarbeiter einen Nagel einschlug, etwas ins l. Auge.	Eisensplitter im Glaskörper des l. Auges mit starker eitrig. Infection des Auges.	Am 23./VII. Extraction durch Meridionalschnitt mit dem mittelstarken Magneten.	Heilung mit leidlich erhaltenem Bulbus S = o.
8.	Winterhof, Heinr.	26	Fabrikarbeiter	Am 23./IX. flog ein Stück Stahl gegen das r. Auge.	Eisensplitter im Glaskörper des r. Auges auf der Netzhaut.	Am 26./IX. Extraction mit dem mittleren Magneten nach Meridionalschnitt.	Am 17. 10. S = Finger in einigen Metern, am 16./IX. S = 10/30.
9.	Lohmann, Carl	32	Werkmeister	Am 22./XII. bei der Arbeit Morgens ein Stück Stahl vor das r. Auge.	Fremdkörper im Glaskörper des r. Auges.	Am 22./XII. Extraction mit mittler. Magneten, nachdem der Fremdkörper mit dem Riesenmagneten in die vord. Kammer gezogen war.	Heilung mit gut erhaltenem Auge S = o.

7) **Ueber die neugebildeten Blutgefässe der Hornhaut und ihre diagnostische Bedeutung,**[1] von J. Hirschberg. (Deutsche med. Wochenschr. 1896, No. 38ff.)

Die so wunderbar durchsichtige Hornhaut des Auges, deren Untersuchung die wichtigsten Aufschlüsse für die allgemeine Krankheitslehre geliefert hat, wird gar nicht so selten, in Folge entzündlicher Erkrankung, überdeckt und durchzogen von Blutgefässen, zum Staunen des aufmerksamen Beobachters. Naturgemäss erhebt sich die Frage, wie es überhaupt, sowohl unter normalen als auch unter krankhaften Verhältnissen, um die Blutgefässe der Hornhaut bestellt ist. Die Beantwortung dieser Frage hat eine dreifache Wurzel: erstlich die ärztliche Betrachtung lebender, erkrankter Menschenaugen; zweitens die anatomische Untersuchung der herausgenommenen, hauptsächlich der künstlich eingespritzten Augen, sowohl des Menschen als auch, zum Vergleich, der anderen Wirbelthiere, natürlich auch mit Berücksichtigung der embryischen[2] Verhältnisse; drittens die Untersuchung des durchsichtigen Lichtfensters mit Hilfe des Augenspiegels.

Die Reihenfolge, welche ich erwähnt habe, entspricht auch dem zeitlichen Auftreten in der Geschichte der Wissenschaft, — nur dass die einmal gewonnene Untersuchungsart auch für die späteren Abschnitte erhalten blieb, so dass zuletzt alle drei, während der zweiten Hälfte unseres Jahrhunderts, in gegenseitiger Ergänzung uns entgegentreten.

Als der erste Forscher, auch auf diesem Gebiet, war der Arzt. Allerdings finde ich bei den alten Griechen, wenigstens in den uns hinterlassenen Resten, keinen recht deutlichen Hinweis auf Blutgefässe der Hornhaut.[3]

Aber die Araber haben zum mindesten eine Art durchaus klar und unzweideutig geschildert, nämlich die im Gefolge der körnigen (ägyptischen) Augenentzündung über die Hornhaut-Vorderfläche verlaufenden Blutgefässe, die ja allerdings dem unbewaffneten Auge ganz bequem sichtbar werden. Ich will nur ein Beispiel anführen. Bei el-Razi,[4] der um das Jahr 900 n. Chr. lebte, heisst es folgendermaassen: „Wenn auf dem Weissen des Auges und besonders auf dem Schwarzen eine Art von Haut erscheint, die aus rothen und dicken Venen zusammengesetzt ist, so besteht das Leiden Sebel, d. h. das Fell, pannus."

Der arabische Krankheits-Begriff und -Namen findet sich noch eine Reihe von Jahrhunderten hindurch in europäischen Schriften, nicht nur bei den Arabisten

---

[1] Nach einem am 26. Juni 1896 in der physiologischen Gesellschaft zu Berlin gehaltenen Vortrag. Leider konnten die wichtigen Abbildungen aus der Deutsch. med. W. nicht für das Centralblatt erlangt werden.

[2] Vgl. mein Wörterbuch der Augenheilkunde 1887, S. 27: *ἔμβρυος* (Beiwort), *τὸ ἔμβρυον* (Hauptwort), so dass die üblichen Worte „Embryonen, embryonal" falsch gebildet sind. — Thes. graec. ling. III. Paris 1835, S. 828: *Ἐμβρύων, ωνος*, Infans, V. V. L. L. sine exemplo. [Vitiose pro *ἔμβρυον*.]

[3] Der so ausführliche Aët. Amiden. (540 nach Chr., Ed. Venet. 1534, VII, *λγ*) spricht allerdings von Blutgefässen der Hornhaut, bei hartnäckigen, gelegentlich wieder aufbrechenden Geschwüren der letzteren: *περὶ καρκινωδῶν ἑλκῶν ἐν ὀφθαλμοῖς. Δημοσθένους. Τὰ δὲ ἐπὶ τοῦ μέλανος τοῦ ὀφθαλμοῦ γιγόμενα ἑλκύδρια .... ἀγγεῖα μικρὰ ἔχοντα .... καὶ τὸ ἐν τῷ ὀφθαλμῷ λευκὸν καὶ τὸ μέλαν ἀεὶ ἐνερευθές ἐστι.* (Demosthenes lebte unter Nero. Sein [leider verloren gegangenes] Werk über Augenheilkunde war tausend Jahre in Geltung geblieben.)

[4] Abu-Bekr Muhammed Ben Zakerija el-Razi († 923 n. Chr.). Vgl. Rases ad Almansorem, Tract. nov. c. XIX (Ed. B. Locatell. Bergom. 1497, S. 43): Cum palpebra inversatur et interius appareat rubea et aspera, scabies adest. Et cum super alba oculorum ac super nigredine videtur similitudo panniculi ex venis rubeis et crossis texti, adest passio quae vocatur Sebel.

des Mittelalters, wie Guy von Chauliac[1] (1363), sondern auch noch im Beginn der Neuzeit, z. B. bei Pierre Franco[2] (1561) und bei unserem Georg Bartisch[3] (1583).

Kein Wunder, dass in der ersten Hälfte unsres Jahrhunderts, als nach den Kriegen von Bonaparte die Aufmerksamkeit der Aerzte wieder auf die ägyptische oder militärische Augenentzündung hingelenkt worden, auch die pannösen (d. h. wörtlich lumpigen) Blutgefässe der Hornhaut wieder aus der Vergessenheit auftauchten und genauer betrachtet wurden.

Joseph Beer in Wien hat in seinem klassischen Lehrbuch (1813—1817) treffliche farbige Abbildungen des dichten Pannus geliefert (II. B., IV. Tafel, 3. Fig.) und dabei angemerkt (II. B., S. XVII), dass, wer eine solche Hornhaut bei guter Beleuchtung mit einer scharfen Lupe betrachte, eine der gelungensten mikroskopischen Injectionen zu erblicken glaube. Auch von der mit Blutgefässbildung verbundenen scrophulösen Hornhautentzündung hat Beer (I. B., Taf. III, Fig. 2 u. 3) ganz ausgezeichnete Abbildungen in natürlicher Grösse geliefert.

Vorzügliche, in künstlerischer Hinsicht unübertroffene Abbildungen solcher gefässhaltiger Hornhautentzündungen (Kératite vasculaire) enthält Sichel's berühmte Iconographie ophthalmologique (1852—1857), die gewissermaassen den Markstein darstellt zwischen der älteren Zeit und dem neueren Abschnitt des Augenspiegels. Besondere Beachtung verdienen Taf. VII und IX; in der Fig. 6 der Taf. VII finde ich[4] die umschriebenen rothen Flecke der Hornhaut, die im Gefolge der syphilitischen Entzündung auftreten und in der neueren englischen Literatur als lachsfarbene Flecke (Salmon-coloured patches oder Salmon-patches von Hutchinson) beschrieben und von Berry[5] abgebildet worden sind.

Somit habe ich nunmehr die wichtigsten Fälle von Blutgefässbildung, welche der Arzt in der erkrankten Hornhaut vom blossen Auge zu sehen im Stande ist, in zeitlicher Reihenfolge und mit Angabe der hauptsächlichsten Forscher, zusammengestellt; und wende mich sofort zu der anatomischen Untersuchung.

Brauchbare Ergebnisse konnten von dieser erst geliefert werden seit der Einspritzung der feinen Blutgefässe mit flüssigen, nachträglich erstarrenden Massen, wie sie wohl zuerst Friedrich Ruysch in der zweiten Hälfte des 17. Jahrhunderts zu einer besonderen Kunst ausgebildet hat.

Man sah nun an sonst gut und scheinbar vollkommen eingespritzten Augen, die bis in den Rand der durchsichtigen Hornhaut hineinragenden Blutgefässe der Augapfelbindehaut wie abgeschnitten endigen: da sonst nirgends im Körper eine derartige Endigung vorkommt, so gab man der Vermuthung[6]

---

[1] Ausgabe von Nicaise (Paris 1890), S. 477: Sebel, selon Avicenne, est un pannicule, qui advient à l'oeil, de l'enfleure de ses veines apparentes en la superficie de la conjonctive et cornée.

[2] Ausgabe von Nicaise (Paris 1895), S. 180: Zebel est un pannicule rouge (Guidon), produit de l'abondance de sang aux veines dudit pannicule lesquels, prenant son origine en la superficie de la conjonctive s'étendent jusque sur la cornée.

[3] VIII, 5 (S. 239 der Sulzbacher Ausgabe von 1668): Die Blut- und Fleisch-Felle der Augen werden im Latein (!) genennet Sebel oder Panniculus carnosus. [Die ursprüngliche Ausgabe von 1583 besitze ich nicht. Alle Hinweisungen in der vorliegenden Arbeit beziehen sich auf die in meiner Bücherei vorhandenen Ausgaben.]

[4] Der Verfasser nennt sie scrofulös. Das war die Regel bis auf Hutchinson.

[5] Diseases of the Eye, Edinburgh 1889, Fig. 22, S. 82.

[6] So schliesst noch Hyrtl. Vgl. S. 123 der VI. Aufl. von Hyrtl's Anatomie, die ich als Student benutzt habe. — In der That handelt es sich hierbei um unvollständige Einspritzung, welche die schlingenförmigen Umbiegungen im Rand-

Raum, dass diese Blutgefässe durch die gesammte Ausdehnung der Hornhaut hindurch in sogenannte seröse Gefässe sich fortsetzen, die wegen ihrer Feinheit nur der Blutflüssigkeit, nicht aber zugleich den Blutkörperchen Eintritt verstatten, während bei entzündlicher Erweiterung auch Blutkörperchen eindringen könnten.[1]

Diese serösen Blutgefässe der Hornhaut wurden nicht nur im vergangenen Jahrhundert[2] von den ausgezeichnetsten Forschern Boerhaave, Haller, Hovius, Soemmering,[3] sondern sogar noch bis in die Mitte unseres Jahrhunderts hinein, z. B. von Pappenheim, dem ersten Verfasser einer Gewebelehre des Auges, und von Coccius,[4] einem der ersten Forscher mit dem Augenspiegel, angenommen und vertheidigt. Eine gewichtige Stütze erhielt diese Lehre durch das berühmte Injectionspräparat von Römer in Wien (1835), welches die angeblich normale Hornhaut eines zweimonatlichen Kindes durch und durch von baumförmig verästelten Blutgefässen durchsetzt zeigt.[5] Sogar der Altmeister Hyrtl hat diese serösen Gefässe zuerst noch angenommen,[6] später allerdings entschieden bestritten. Dieser Forscher injicirte 1869[7] den Kopf eines achttägigen, an Lungenentzündung verstorbenen Kindes und fand an beiden anscheinend gesunden Augen ein der oberflächlichsten Hornhautschicht angehörendes, präcorneales Gefässnetz, das von allen Seiten her bis in den Mittelpunkt der Hornhaut vordringt; und spricht die Ueberzeugung aus, dass es sich hier um „Persistenz der embryonalen Hornhautgefässe" handle.[8]

---

saum der Hornhaut frei liess. Henle hatte schon 1838 in seiner Dissertation angemerkt, dass die Einspritzungsmasse leichter in die Gefässe der Augapfelbindehaut eindringt, die locker mit dem Augapfel verbunden ist, als in den straffen Bindehautsaum, der dem Randstreifen der Hornhaut fest aufgewachsen ist.

[1] Hier ist neben dem Beobachtungsfehler noch ein Denkfehler mit untergelaufen. Man hat in irriger Weise seröse Gefässe der Bindehaut angenommen und durch diese unbewiesene Annahme die weitere von serösen Gefässen der Hornhaut zu stützen gesucht. „Wenn irgend wo, sieht man am Bindehautsaum, dass es Vasa serosa geben muss. Kaum hat ein fremder Körper die Hornhaut verletzt, so sieht man schon eine Unzahl der feinsten Aederchen rings um die Hornhaut von Blut strotzen, von denen man wenige Minuten vorher keine Spur bemerkte." (Arlt, Handbuch der Augenkrankheiten 1853, S. 5.) Wir wissen, dass die Bindehautgefässe vorher vorhanden und nur durch Erweiterung erst sichtbar geworden Niemals aber sind in der gesunden Hornhaut ganz plötzlich durch eine derartige Reizung sichtbare Blutgefässe hervorgetreten.

[2] Aber auch schon damals wurde von Einzelnen das Richtige klar ausgesprochen. Vgl. J. G. Zinn descript. anatom. oc. humani, ed. ab H. A. Wrisberg, Götting. 1790, X, V, S. 203: Sed alia, quae ipse non vidi, consulto omisi, ut vascula corneae aliis dicta, quae nunquam neque ope injectionis ceraceae, neque in foetu sponte manifesta . . . . observare potui. In animalibus quidem majoribus, ut bove et vervece, vascula adsunt ex arteriolis ciliaribus anterioribus orta, quae longe originem corneae accurate legunt, sed neque ibi vascula corneae substantiam adeuntia reperire potui.

[3] Derselbe gab später seine Ansicht wieder auf.

[4] Ueber die Ernährungsweise der Hornhaut und die Serum führenden Gefässe im menschlichen Körper. Leipzig 1852. — Auch Kölliker hat noch in der IV. Auflage seiner Gewebelehre (1863, S. 601), die ich als Student benutzte, etwas „den Vasa serosa entsprechendes" in der Hornhaut gefunden.

[5] (v. Ammon's Zeitschrift für Ophthalmologie, V 1835.) Beschrieben und abgebildet bei Hyrtl, Sitzungsbericht der Wiener Akademie LX, IV, 1870.

[6] Lehrbuch der Anatomie, IV. Auflage, 1859, S. 123.

[7] Sitzungsbericht der Akademie der Wissenschaften. Wien 1870, LX, IV, S. 770. Vgl. auch topographische Anatomie von Hyrtl, VI. Aufl., 1871, I, 243.

[8] „Die Hornhaut des menschlichen Embryon führe Blutgefässe: wenn der „„Integumental-Ueberzug"" des embryonischen Auges sich zurückbilde, könne das Blutgefässnetz auf der Hornhaut abnormer Weise sich erhalten."

Denn, wenn auch die entwickelte normale Hornhaut des Menschen keine Blutgefässe besitzen sollte ausser den Randschlingen, nachdem inzwischen Brücke (1847) und besonders Gerlach (1848) nachgewiesen und zur allgemeinen Annahme erhoben hatten, dass die vorderen Bindehautgefässe des Augapfels auf dem Randtheil der Hornhaut in wirklichen Haargefäss-Schlingen endigen; so wurde doch damals (und wird noch bis heute) der fötalen Hornhaut ein vollständiger, bis zum Mittelpunkt reichender, oberflächlicher Blutgefäss-Ueberzug zugeschrieben, und zwar auf die Autorität von Joh. Müller und J. Henle hin, die, wie ich wenigstens finde, das gar nicht behauptet, was man ihnen zugeschrieben, sondern nur ein etwas verbreitertes Randschlingennetz in der fötalen Hornhaut des Schafes und des Menschen gefunden, beschrieben und abgebildet haben.[1]

Die Hyrtl'sche Anschauung wird noch bis zum heutigen Tage in den vorzüglichsten Lehrbüchern wiedergegeben und angenommen.

Nach Waldeyer's[2] klassischer Darstellung der mikroskopischen Anatomie des Auges „ziehen während des fötalen Lebens bis fast zur Geburt von den Arteriae ciliares anteriores Capillargefässe dicht unter dem epithelialen Ueberzug der Cornea in deren ganzer Ausdehnung hin und bilden das sogenannte ‚präcorneale' Gefässnetz, welches man bei Thieren auch noch einige Zeit nach der Geburt antrifft. Diese Gefässe obliteriren bald nachher und bilden sich ganz und gar bis auf die äussersten Randpartieen der Hornhaut zurück. Hier erhalten sie sich auch im späteren Leben als ein Theil des sogenannten Randschlingennetzes der Cornea."

Ganz ebenso äussert sich Gegenbauer[3] in der neuesten Auflage seines vortrefflichen Lehrbuches (1896) und wenigstens ähnlich auch Henle in seinem unvergleichlichen Werk über Anatomie.[4]

Nur Schwalbe[5] äussert Bedenken.

„Die Frage, ob beim menschlichen Fötus ein die ganze Hornhautoberfläche einnehmendes ‚präcorneales' Gefässnetz existirt, ist nicht sicher entschieden. Wahrscheinlich sind auch hier die centralen Partieen frei von Gefässen. Leber

---

[1] De membrana pupillari aliisque oculi membranis pellucentibus. Comment. anat. auct. F. G. Jacob Henle, M. Dr., Bonn 1830, 4°, S. 44: Observabam nimirum in foetibus ovillis nec non in foetu humano venas conjunctivae bulbi, sanguine adhuc tinctas, continuas super orbiculum, ubi corneae sclerae jungitur, in illam transgredi et satis longe ad diametris corneae sextam vel quartam partem procedere. . . . . In oculo (foetus ovilli), cujus arteriae zinnabare repleta erant, primus cl. Müller conjunctivae vasa in corneam continuari animadvertit; quod ipse postea saepissime observabam. Die Abbildungen beider Fälle zeigen nur ein etwas vorgeschobenes Randschlingennetz, von dem ausdrücklich hervorgehoben wird, dass es oberflächlich liegt und eine einfache Schicht bildet.

[2] Anatomie des Auges, im Handbuch von Graefe-Saemisch, I, 204 (1874), und ebenso französisch im Handbuch von Wecker-Landolt, II, 44 (1886).

[3] Anatomie, VI. Aufl., 1896, S. 565. „Blutgefässe der Hornhaut kommen nur deren Bindehaut zu, in welcher sie beim Foetus ein Netz bilden. Allmählich löst sich das Netz von der Mitte aus und seine Maschen ziehen sich als Gefässschlingen gegen den Rand der Hornhaut zurück, in dessen Umkreis sie mit den Gefässen der angrenzenden Bindehaut in Verbindung stehen bleiben."

[4] Doch giebt er nicht an, wie weit die Blutgefässe über die Vorderfläche der Hornhaut gegen den Mittelpunkt zu vordringen. Vgl. Anatomie, II. Aufl., 1873, II. Bd., S. 663: „Die Butgefässe, welche sich beim Embryo von der Conjunctiva aus über die Vorderfläche der Cornea verbreiten, sind zur Zeit der Geburt obliterirt, so dass die Capillaren der Conjunctiva am Hornhautrande, den sie in einer Breite von höchstens 2 mm bedecken, schlingenförmig umbiegen."

[5] In seiner vorzüglichen Anatomie der Sinnesorgane (1885, S. 163).

fand beim Kaninchen-Embryon nur ein Randschlingennetz . . . Ein über das ganze Feld der Hornhaut ausgedehntes Netz soll nach Ricchiardi beim Schaf[1] existiren. Alle diese Angaben über ein vollständiges präcorneales Netz bedürfen sehr erneuter Prüfung."[2]

Auf diesem Gebiet hat erst Prof. Schöbl in Prag, einer der ersten Meister der Einspritzungskunst, sichere Grundlagen geschaffen durch eine Arbeit, die er November 1886 in meinem Centralblatt für praktische Augenheilkunde veröffentlicht hat, die aber in den neuesten Lehrbüchern der Anatomie, z. B. dem von Gegenbauer (1896), die gebührende Beachtung noch nicht gefunden hat.

Schöbl erklärte das berühmte Römer'sche Präparat für pathologisch, und zwar für Keratitis profunda; er erklärte das schöne Hyrtl'sche Präparat gleichfalls für pathologisch, und zwar für Keratitis superficialis vasculosa.

So regelmässig in beiden Fällen die Gefässbildung in der Hornhaut erschien, so sehr sie geeignet war, den Eindruck eines angeborenen Zustandes, selbst bei den ausgezeichnetsten Anatomen, hervorzurufen — die klinische Beobachtung am lebenden Auge hat uns so häufig Gelegenheit gegeben, das Entstehen, die Neubildung ebenso regelmässiger Blutgefässe durch Krankheit in der von Geburt gefässlosen Hornhaut unmittelbar und Schritt für Schritt zu beobachten, dass ein Zweifel an dem pathologischen Zustand beider Präparate nicht mehr zulässig erscheint. Dazu kommt noch eine zweite klinische Thatsache. Während wir „persistirende" Reste der fötalen Pupillenhaut in sonst gesunden Augen von Menschen, die zur Brillenwahl oder wegen leichter Beschwerden zu uns gekommen, in vielen Hunderten von Fällen mit der Lupe nachweisen konnten, ist es mir wenigstens noch niemals geglückt, in der Hornhaut eines sonst gesunden Auges Blutgefässe als persistirenden Rest eines fötalen Netzes nachzuweisen.

Schöbl kam nun auf Grund seiner zahlreichen Einspritzungspräparate zu folgenden Sätzen:

1. Ein präcorneales Gefässnetz, wie es bis heute allgemein für das fötale Auge des Menschen und der Säugethiere angenommen wird, existirt nicht.

2. Ausser dem oberflächlichen bekannten Randschlingennetz existirt bei Menschen und Thieren, bald mehr, bald weniger entwickelt, ein zweites System tiefer Randgefässschlingen.[3]

3. Die pathologischen Blutgefässe bei oberflächlichen (conjunctivalen) Hornhautentzündungen entspringen aus dem oberflächlichen Randschlingennetz, welches mit den conjunctivalen und episcleralen Blutgefässen in Verbindung steht, die pathologischen Blutgefässe bei tiefen (scleralen) Hornhautentzündungen hingegen entstehen von den tiefen Randgefässschlingen, welche mit scleralen Blutgefässen zusammenhängen.[4]

---

[1] Dass das Lamm keine Hornhautgefässe besitzt ausser den Randschlingen, zu diesem Nachweis bedarf es keiner Einspritzung des todten Thieres. Ich nahm das lebende Lämmchen, erweiterte die Pupille durch Atropin-Einträufelung und konnte, ohne dem Thier den geringsten Schmerz zu verursachen, mit der Lupe hinter dem Augenspiegel ganz sicher feststellen, dass die eigentliche Hornhaut vollkommen frei ist von Blutgefässen.

[2] Aehnlich Kölliker (Entwickelungsgeschichte, II. Aufl., 1879, S. 673): „In Bezug auf die Gefässe der fötalen Hornhaut fehlen ausgedehntere Untersuchungen.

[3] Gerlach hat dieselben auch schon gesehen.

[4] Diese Unterscheidung der krankhaft neugebildeten Blutgefässe der Hornhaut ist schon von Coccius (Ernährung der Hornhaut u. s. w. 1852, S. 67) durchgeführt, und übrigens schon von Wardrop und Henle angedeutet.

4. Die oberflächlichen neugebildeten Blutgefässe der Hornhaut verästeln sich baumförmig; die tiefen hingegen besenreiserförmig, die Arterie stets von der entsprechenden Vene begleitet.

Durch die Güte des Herrn Prof. Schöbl, dem ich auch an dieser Stelle meinen besten Dank ausspreche, bin ich in Stand gesetzt, der physiologischen Gesellschaft seine kostbare Sammlung von zahlreichen, zum Theil einzigen Einspritzungspräparaten vorzulegen, damit denjenigen, die, wie ich selber, nicht in der Lage waren, selbständige anatomische Untersuchungen hierüber anzustellen, Gelegenheit geboten werde, durch eigene Anschauung ein Urtheil über die in Betracht kommenden Verhältnisse sich zu bilden.

Ich komme nun zu der dritten Untersuchungsart, der mit dem Augenspiegel.

Schöbl hatte bereits die Entwicklung der neugebildeten Blutgefässe der Hornhaut mit der Lupe am Lebenden verfolgt.[1] Ich selber hatte schon seit Jahren die neugebildeten Blutgefässe der Hornhaut mit der Lupe studirt, und zwar nicht nur bei dem auffallenden Licht der seitlichen Beleuchtung, sondern auch, was in den meisten Fällen weit lehrreicher und ergiebiger ist, bei durchfallendem Licht, d. h. mit dem Lupenglas hinter dem Augenspiegel; und hatte in demselben Novemberheft 1886 des Centralblatt für Augenheilkunde, in welchem Schöbl's Arbeit erschien, die besenreiserähnliche Vertheilung der tiefen, neugebildeten Gefässe nach klinischer Beobachtung eines Falles von sogenannter diffuser Hornhautentzündung abgebildet (s. Figur).

Wie die sternkundigen Araber einen Stern fünfter Grösse im Schwanz des grossen Bären, den sie als Prüfer[2] bezeichneten, zur Prüfung der Sehkraft benutzten; so hatte ich[3] auf meinem kleinen Gebiet seit langer Zeit die neugebildeten Blutgefässe benutzt, welche nach der diffusen Hornhautentzündung zurückbleiben.

In einzelnen Fällen sind sie vom blossen Auge sichtbar, meistens ist aber Vergrösserung des Bildes nothwendig.

Ich benutze, bei auffallendem Licht, also bei seitlicher Beleuchtung die kleine Hartnack'sche Lupe, die von Farbenzerstreuung und Strahlenabirrung (Bildverzerrung) ganz frei ist und eine genügende, etwa zehnfache Vergrösserung gestattet. Aber weit mehr ist bei durchfallendem Licht zu sehen. Das Auge bietet uns den Vortheil der Durchsichtigkeit. Wir haben nur hinter dem Augenspiegel ein starkes Sammelglas (von zwei oder drei Zoll Brennweite, also von 20 bezw. 13 Dioptrien, d. h. von vier- bezw. dreifacher Vergrösserung) anzubringen und uns dem zu untersuchenden Auge, dessen Pupille vorher durch Atropin-Einträuflung erweitert worden, genügend

---

[1] Uebrigens auch schon J. Beer im Anfang unseres Jahrhunderts, wie ich bereits oben erwähnt habe, und A. Weber in Darmstadt um die Mitte unseres Jahrhunderts, wie ich aus seiner vollständigen Sammlung von Abbildungen ersehen, die er mir nach Veröffentlichung meiner Arbeit vom Jahre 1888 freundlichst zugesendet.

[2] Der kleine Stern Alkor, unser „Reuterchen“, fünfter Grösse, der im Schwanz des grossen Bären 11 Minuten entfernt steht von Mizar, dem mittleren Stern, zweiter Grösse, wurde von den Arabern Saïdak, der Prüfer, genannt, weil man an ihm die Sehkraft zu prüfen pflegte, Humboldt, Kosmos III, 2, S. 43.

[3] Deutsche med. Wochenschrift 1888, Nr. 25, und Eulenburg's Realencyclopädie II. Aufl., Ophthalmoskopie, 1888.

anzunähern.[1] So lange die Hornhaut noch stark getrübt ist, bietet die seitliche Beleuchtung unter Lupenbetrachtung die grössten Vortheile; je klarer die Hornhaut schon wieder geworden, desto mehr leistet die Durchleuchtung mit dem Lupen-Augenspiegel. In jedem Fall soll man, wenn irgend möglich, beide Verfahren anwenden.

Die durch Lues bedingte diffuse Hornhautentzündung verläuft immer mit Blutgefässneubildung. Die neugebildeten Blutgefässe schwinden niemals wieder vollständig.

Bei der gewöhnlichen Betrachtung vom blossen Auge erkennt man allerdings nur in einem Theil der Fälle und hier nur zu gewissen, mittleren Zeiten des Verlaufes (nach dem Beginn und vor dem Ende) fast blutrothe Flecke, die bei genauer Betrachtung aus dichtgedrängten feinen Blutgefässen bestehen und entweder vereinzelt $^1/_3$—$^1/_4$ der Hornhautausdehnung, nahe dem Rande, segmentförmig einnehmen; oder zu zweien, etwa zweimal $^1/_8$ sectorenartig am oberen wie am unteren Rande; oder selbst vierfach auftreten und die grössere Hälfte der Hornhautfläche einnehmen, allerdings die eigentliche Mitte frei lassen: und im Laufe einiger Wochen erblassen und schwinden. Bildet der Lachsfleck einen senkrecht stehenden Halbmond, am Nasen- oder Schläfenrande der Hornhaut; so sind die zurückbleibenden Blutgefässe hauptsächlich wagerecht angeordnet und umgekehrt. Derselbe Kranke kann auf seinen beiden Augen die beiden verschiedenen Hauptrichtungen der zurückbleibenden Blutgefässe darbieten.

Aber in der grösseren Mehrzahl aller Fälle von diffuser Hornhautentzündung erkennt man vom blossen Auge sehr wenig oder fast gar nichts von Blutgefässen der Hornhaut. Deshalb hat ein so vortrefflicher Beobachter, wie Arlt,[2] die diffuse Hornhautentzündung in zwei Unterabtheilungen zerlegt, eine mit Blutgefässen in der entzündeten Hornhaut und eine ohne Blutgefässe; und Saemisch[3] giebt an, dass die Gefässentwicklung während des ganzen Verlaufes sehr unbedeutend sein kann, so dass nur hie und da ein kleines Gefässchen eine Strecke weit über den Rand der Cornea hinüberläuft.

Die Untersuchung mit der Lupe zeigt, dass die neugebildeten Blutgefässe in keinem Fall vermisst werden. Ja, die Blutgefäss-Sprossung leitet den Entzündungsprocess ein,[4] sie ist offenbar das bestimmende

---

[1] Am besten ist es, erst auf die Ebene der Pupille einzustellen, danach langsam um etwa 3–4 mm wieder sich entfernen: dann springt plötzlich uns das klare Bild der in dunklen Linien erscheinenden Blutgefässe entgegen. Benutzt man nach einander den hohlen, ebenen, erhabenen Beleuchtungsspiegel, mit demselben Sammelglas (+ 20 D) dahinter: so wächst die Zahl der feinsten Gefässe, welche sichtbar werden, ganz erheblich.

[2] Klinische Darstellung der Krankheiten des Auges, 1891, S. 111. Er nennt allerdings die Hornhautentzündung „lymphatisch".

[3] Graefe-Saemisch's Handbuch, IV, 2, S. 165.

[4] Hr. v. Hippel jr. (Archiv für Ophthalmologie LII, II, S. 265, 1896) irrt sich, wenn er angiebt, „dass jenes von Hirschberg angegebene Symptom, das schon deshalb einen beschränkten Werth hat, weil es sich erst nach Ablauf der Krankheit feststellen lässt, nicht in allen Fällen, die auf Syphilis beruhen, vorhanden ist." Die tiefen Gefässe lassen sich auch im Beginn nachweisen. (Weissliche Gefäss-Sprossungen schon am ersten Tage der Erkrankung.) Hr. v. Hippel hat „diese Untersuchung nur bei einem Theil seiner Kranken anstellen können, weil er darauf erst im Laufe der Arbeit aufmerksam wurde." Das ist nicht meine Schuld. Die Mittheilungen stehen im Centralbl. für Augenheilk. 1886 und 1888, in der Deutschen med. Wochenschr. 1888. [Auf die gelegentliche Mittheilung jüngerer Fachgenossen, dass sie in einem Fall die Gefässe nicht gesehen, erwidere ich mit Helmholtz: „Ueben Sie!"]

und kennzeichnende für diese auf Lues (meist auf angeborener) beruhende Spät-Entzündung.

In Lehrbüchern[1] können Sie lesen, die diffuse Hornhautentzündung beginnt am Rande oder in der Mitte.

Dieser Satz ist nicht ganz richtig. Die diffuse Hornhautentzündung beginnt stets an einem Theil des Randes. Es bildet sich meistens zuerst eine graue Leiste, in welche Randschlingen-Aeste vordringen. In einzelnen Fällen ist die Abhängigkeit der Trübung von den Veränderungen des Hornhautrandes nicht so offenkundig, aber bei sorgfältiger Untersuchung doch immer nachweisbar. Wenn die Trübung erst einen kleinen Theil der Hornhaut überzogen hat, welcher dem Rande benachbart ist, aber den eigentlichen Randtheil freizulassen scheint; so sieht man mit der Lupe deutlich die Verbindung des Fleckes mit dem Rand durch die neugebildeten Gefässe, sowie zartere Trübung des Randtheiles; ja es können schon von dem gegenüberliegenden Theil des Hornhautrandes feine Gefässe durch die durchsichtige Hornhaut bis zu dem Fleck vorgedrungen sein und diese können zunächst überwiegen.

Ist die Krankheit erst vollständig entwickelt, das Auge lebhaft gereizt, die ganze Hornhaut überzogen von der Trübung, die milchig-graublau, nicht geschwürig, mitunter wolkig gefleckt oder auch von Punkten durchsetzt erscheint; dann sind die tiefen Blutgefässe einerseits wegen der Reizung des Auges, andrerseits wegen der deckenden Trübung des Hornhautgewebes nicht immer bequem nachzuweisen, obwohl ich sie so gut wie niemals vermisst habe. Aber auf dieser Stufe der Erkrankung ist die Diagnose auch vom blossen Auge, mit Zuhilfenahme der seitlichen Beleuchtung, ganz einfach und sicher zu stellen.

Wenn hingegen schon Monate und Jahre seit dem Abklingen der heftigeren Entzündung verstrichen, und nur noch ganz zarte wolkige Trübungsflecke zurückgeblieben sind, ganz ähnlich denen, die nach einfachen, oberflächlichen, scrophulösen Hornhautgeschwürchen zurückbleiben; oder wenn die Hornhaut sogar dem unbewaffneten Auge ganz rein und durchsichtig erscheint, und das befallene Auge, welches zur Zeit der diffusen Hornhautentzündung Monate lang fast gar nichts oder sehr wenig gesehen hatte, nunmehr wieder feinste Druckschrift zu lesen im Stande ist: dann tritt das geschilderte Untersuchungsverfahren in seine Rechte und zeigt dem mit der Lupe hinter dem Augenspiegel langsam sich annähernden Auge des Beobachters ein geradezu überraschendes Bild der zierlichsten Blutgefäss-Neubildung, die wegen ihrer Regelmässigkeit selbst einem Anatomen als eine natürliche und angeborene Einrichtung erscheinen könnte, aber doch krankhafter Weise neugebildet ist und einen sicheren Rückschluss auf die Natur des ursächlichen Leidens zulässt.

Immer ist wohl zu beachten, dass diese feinen Blutgefässe fast alle in der Tiefe des eigentlichen Hornhautgewebes verlaufen und nicht an der Oberfläche der Hornhaut vorspringen; dass sie von den tiefen Randschlingen der Hornhaut ausgehen und darum nicht in die vorderen Bindehautgefässe auf dem Weissen des Auges (der Augapfelbindehaut) sich fortsetzen, obwohl selbstverständlich bei einzelnen Gefässen dieser Zusammenhang nachgewiesen werden kann. Um diese Thatsache richtig aufzufassen, ist es nothwendig, die Gefässbildung derselben Hornhaut sowohl bei seitlicher Beleuchtung mit der Lupe bis in die Augapfelbindehaut hinein zu verfolgen und aufzuzeichnen; als auch

[1] Noch in einem vom Jahre 1893: „In einer Reihe von Fällen beginnt die Trübung in der Mitte der Hornhaut.“

bei durchfallendem Licht mit der Lupe hinter dem Spiegel zu betrachten und aufzuzeichnen, wobei man zunächst allerdings nur bis zum Pupillenrande die Hornhautgefässe wahrnimmt, aber in der Regel eine grössere Anzahl derselben zu sehen bekommt. Bei einiger Uebung kann man übrigens auch mit dem Lupenspiegel die vor der Regenbogenhaut und in der Augapfelbindehaut belegenen Theile der Blutgefässe wahrnehmen. Die in dem Pupillengebiet bei der Durchleuchtung wahrgenommenen Blutgefässe erscheinen als scharfgezeichnete, schwarze Linsen; dieselben Blutgefässe, bei seitlicher Beleuchtung mit der Lupe betrachtet, sehen grau aus, sehr viele von ihnen enthalten einen rothen Blutfaden. Sie sind also keineswegs als verödete Blutbahnen zu betrachten, sondern unterhalten einen regelmässigen Blutkreislauf.

Die durch Lues, hauptsächlich durch angeborene, bedingte diffuse Hornhautentzündung verläuft immer mit Neubildung von Blutgefässen; diese neugebildeten Blutgefässe schwinden niemals wieder vollständig.[1] Wenigstens habe ich sie ebensowohl 6 Monate, wie 1 Jahr, 2, 3, 4 Jahre, ja selbst 6, 8, 13, 20 Jahre[2] nach dem Beginn der Hornhautentzündung beobachtet und niemals vermisst, wenn ich nach künstlicher Erweiterung der Pupille des untersuchten Auges mit der Lupe hinter dem Spiegel eine genaue Prüfung vornahm.

Mag die Hornhaut auch dem unbewaffneten Auge ganz durchsichtig erscheinen, mag das früher getrübte Auge auch wieder die feinste Druckschrift zu lesen im Stande sein; die Lupe hinter dem Augenspiegel enthüllt uns viele Dutzende von besenreiserförmigen, tiefen Gefässchen, die aus dem Randtheil der Hornhaut gegen die Mitte vordringen und hier mit den von der entgegengesetzten Seite herkommenden sich vereinigen. Also diese optische Untersuchung ist berufen, in so manchem Fall das Bestehen einer wichtigen Allgemeinkrankheit, der angeborenen Lues, festzustellen.

Neben der klinischen Thatsache erstaunt uns auch die physiologische, dass ein schon grösserer und wichtiger Theil eines Gliedes vom menschlichen Körper, wie des Auges Hornhaut, von Natur gefässlos und nur durch Saftströmung ernährt, durch Krankheit eine ganz vollständige und so regelmässige Gefässneubildung erhalten kann, dass die berühmtesten Anatomen dadurch getäuscht wurden; und dass dieser Theil bei der neuen Ernährung durch Blutgefässe ruhig fortlebt und seine wichtige Thätigkeit, als durchsichtiges Lichtfenster, nahezu ungestört, weiter entfaltet bis zum natürlichen Ende des Lebens. Aehnliche Fälle von gleicher Klarheit aufzufinden, ist schon schwierig; fast unmöglich scheint es, das Gegenstück dazu nachzuweisen, dass ein von Natur auf Blutgefäss-Ernährung angewiesener Theil, wenn er durch Krankheit seiner Blutgefässe vollständig beraubt wird, doch ruhig fortlebt und seine angestammte Thätigkeit weiter entfaltet.

Die Gefässe der diffusen Hornhautentzündung liegen in der Tiefe und sind besenreiserförmig verästelt; darin stimmt die klinische Erfahrung mit der anatomischen Forschung überein. Aber die erstere ist reicher als die letztere und zeigt uns, dass erstlich im Laufe der Jahre mehr und mehr Gefäss-Schlingen hervortreten (ich will übrigens gar nicht erörtern, ob sie schon von vornherein vorhanden, aber unsichtbar gewesen); und dass zweitens neben den tiefen Ge-

---

[1] Dass sie in vielen Fällen wieder sparsamer werden, ist selbstverständlich. Am besten erkennt man dies, wenn man einen Lachsfleck der Hornhaut genau mit der Lupe zeichnet und den Fall weiter verfolgt.

[2] Und sogar 40 Jahre, in Fällen, deren frische Entzündung allerdings nicht von mir, sondern von meinen Vorgängern beobachtet worden.

fässen auch einzelne oberflächliche Gefässe, wenigstens in einzelnen Fällen, vorhanden sind. Das sieht man schon auf frühen Stufen der Erkrankung, wenn man z. B. einen eben abblassenden Lachsfleck bei auffallendem Licht der Lupenuntersuchung unterwirft.

Einzelne oberflächliche Gefässe sieht man auch auf späteren Stufen der Erkrankung, besonders in denjenigen gar nicht seltenen Fällen, wo das mit angeborener Lues behaftete, von diffuser Hornhautentzündnng heimgesuchte Kind im Laufe der folgenden Jahre, in Folge eines hartnäckigen Nasenschleimflusses, Bläschenkatarrh der Bindehaut erkrankt: es sind dies Fälle, die falsch gedeutet werden können und auch oft genug falsch gedeutet worden sind.

Noch weit reicher wird die Beimengung oberflächlicher Gefässe in dem seltnen Fall, wo inmitten der durch diffuse Entzündung getrübten und von Gefässen durchsetzten Hornhaut eine gelbe Gummigeschwulst sich entwickelt hatte und bei passender Behandlung unter oberflächlicher Geschwürsbildung wieder geheilt war.

Bei dieser Gelegenheit möchte ich noch einige Anmerkungen über die Ursache der diese typischen Blutgefässe veranlassenden, diffusen Hornhautentzündung beifügen. Die Ursache ist Lues. Das lässt sich am besten in einer grossen Stadt an einem grossen Krankenmaterial erkennen. Ich selber habe weit über 1000 Fälle dieser diffusen Hornhautentzündung beobachtet.

Die Diagnose der angeborenen Lues ist gar nicht so leicht, wenigstens in sehr vielen Fällen; das habe ich schon kürzlich[1] erörtert und will darauf nicht wieder zurückkommen.

Angeborene Lues schliesst die Scrophulose nicht aus, wie ich soeben gezeigt habe; und auch nicht die Tuberkulose. Kritik ist nothwendig.

Vor wenigen Tagen entliess ich eine 20jährige Arbeiterin ins Seebad, bei der Prof. Litten Lungentuberkulose festgestellt. Sie hat R. S = $^1/_3$, L. = $^1/_{12}$ und zeigt die typischen Gefässe einer alten diffusen Hornhautentzündung und charakteristische Herde im Augengrund, die namentlich links in der Peripherie sehr zahlreich und schwärzlich, nahe der Mitte auch schon häufig und hier mehr schiessscheibenähnlich sind. Aber bei dieser Kranken hatte ich vor 11 Jahren (1885) die angeborene Lues mit Sicherheit nachgewiesen. Der damals 35jährige Vater war aus dem Kriege „venere saucius“ zurückgekehrt und wurde von mir an diffuser Hornhautentzündung des linken Auges mit Hg erfolgreich behandelt. Die vor dem Kriege geborenen Kinder waren gesund; nach dem Kriege erfolgte erst zweimal Frühgeburt, dann kam ein todtes Kind, das folgende starb nach 6 Wochen. Darnach kam unsre Kranke, welche von der 6.—25. Woche des Lebens an Hautausschlägen litt. Im 5. Jahre machte sie Entzündung beider Augen durch. Im 9. zeigte sie Hutchinson'sche Zähne, typische Hornhautgefässe und Herde im Augengrund, sowie frische Irisreizung. Sie wurde lange und gründlich behandelt. 12 Jahre nach der ursprünglichen Hornhauterkrankung wurde ein Fortschreiten der Augengrundveränderung (Pigmentiren) und 3 Jahren später Lungentuberkulose beobachtet.

Nach meiner Ansicht wäre es ein verhängnissvoller Irrthum, die typische diffuse Hornhautentzündung der Lues zu entziehen und der Tuberkulose, sagen wir ein Dritttheil der Fälle, zuzutheilen.[2]

---

[1] Deutsche med. Wochenschr. 1895, Nr. 26 und 27.

[2] Hr. v. Hippel jun., der dazu geneigt ist (Archiv für Ophthalmologie XLII, 2, 1896), gefällt sich darin, mich an meine (1868 niedergeschriebenen) 1871 in v. Graefe's Klinischen Vorträgen veröffentlichten Anschauungen festnageln zu wollen.

Die im Gefolge der Augentuberkulose auftretenden Hornhautveränderungen sind mir nicht unbekannt; sie verlaufen ganz anders als die typische diffuse Hornhautentzündung. Zwei Hauptformen kommen in Betracht, beide sind sehr selten gegenüber der diffusen Hornhautentzündung.

Erstlich tritt bei der entzündlichen Tuberkulose der Regenbogenhaut eine stärkere Punktirung der Hornhaut auf,[2] die Krankheit ist zumeist nur einseitig und an der verkästen Wucherung der Regenbogenhaut leicht zu erkennen; das Auge wird durch den Process zerstört oder, wegen der Unerträglichkeit des Schmerzes, wenn es völlig erblindet ist, vom Wundarzt entfernt.

Sodann giebt es mildere Formen der Tuberkulose mit Knötchen auf der Augapfelbindehaut und Lederhaut, auch einzelnen in der Regenbogenhaut, und secundärer Hornhautentzündung. Es handelt sich scheinbar um chronische, über Jahre sich hinziehende und wiederkehrende Entzündung des vorderen Augapfelschnittes, das Auge bleibt gewöhnlich erhalten und zeigt schliesslich ein Aussehen, wie nach starker Lederhautentzündung. Dem entsprechend sind die Hornhautnarben ähnlich denen der secundären, sogenannten sklerosirenden Randkeratitis; ebenso auch die Gefässe, denen aber zahlreiche oberflächliche Aeste beigemengt sind.

Einen Fall habe ich mit Herrn Geheimrath Koch zusammen behandelt. Ein 14 jähriges Mädchen erkrankte 1887 an hartnäckiger, stets wiederkehrender Augenentzündung, 1890 beiderseits Sklerokerato-iritis, rechts Finger 7′, links 1′. Tuberkulöse Halsdrüsen. 1891 deutlich tuberkulöse Episkleritis: rundliche, kleine, sulzige Knötchen in der Augapfelbindehaut über der geschwollenen Lederhaut. In dem ausgeschnittenen Gewebestück fand Prof. Dönitz Tuberkelstructur, aber keine Bacillen. Ein anderes Stück pflanzte ich in die Vorderkammer eines kräftigen Kaninchens; es wurde allmählich aufgesogen, ohne Tuberkulose zu verursachen.

Jetzt wurde die Kranke von mir zu Herrn Geheimrath Koch gesendet, welcher die Diagnose auf Tuberculosis gland. lymph., Tuberc. conj. oc. utr., Tub. irid. d. (submiliare Knötchen) stellte und die Behandlung mit sehr kleinen, allmählich steigenden Gaben von Tuberkulin einleitete. Nach jeder Injection (von der zweiten ab) erfolgte Temperatursteigerung und auch örtliche Reaction am Auge (für einen Tag); später nahm die Reaction ab und blieb endlich ganz aus. Nach 78 Tuberkulin-Injectionen, 21. Januar 1893, hatte ich die freudige Genugthuung, die Kranke in blühendem Zustand und mit reizlosen Augen wiederzusehen. Dichte Hornhauttrübung, sklerotisch, nicht diffus, hintere Verwachsungen, bläuliche Verfärbung der Lederhaut rings um die Hornhaut. Nunmehr vollführte ich die Iridectomie auch auf dem rechten Auge, wie schon vorher auf dem linken, und fand am 17. Juni 1895 R. S = $^5/_{30}$, L. = $^1/_{20}$. 1898 ziemlich ebenso.

Soviel über Skrophulose und Tuberkulose im Verhältniss zu der diffusen Hornhautentzündung. Mit denen, die heute noch, wie seiner Zeit der alte Arlt, eine rheumatische Form der diffusen Hornhautentzündung annehmen, will ich nicht rechten; manchmal machen sie selber das Eingeständniss, es sei ja gar keine diffuse Hornhautentzündung gewesen.

Weit wichtiger scheint mir die Erörterung, warum in zahlreichen Fällen die vorhandene Lues verkannt wird. Sie braucht nämlich nicht

Ich hoffe, dass es dem geehrten Herrn Collegen ebenso gehen wird, wie mir, — nämlich in 27 Jahren eigner Beobachtung etwas zuzulernen und irrige Anschauungen aufzugeben.

[1] Vgl. Fig. 2, S. 196, Centralbl. für Augenheilk. 1882.

angeboren zu sein. „Beide Eltern des an diffuser Hornhautentzündung erkrankten Kindes waren gesund, alle Geschwister sind gesund, es fehlten in der Familie Fehl- und Todtgeburten“; das wird uns in Schrift und Wort eingewendet und wurde auch in der letzten Erörterung, die im Schoosse der Berliner medicinischen Gesellschaft stattfand, ausdrücklich hervorgehoben. Aber dann kann die Lues dem Kinde von der Amme her eingeimpft sein. Das ist gar nicht so selten, obwohl die Lehrbücher es nicht erwähnen und sogar Hutchinson davon schweigt. Ich habe schon seit Jahren so manche Beobachtung dieser Art in meinen Büchern verzeichnet, auch bereits im Centralblatt für Augenheilkunde Mai 1892 einen derartigen Fall ganz gelegentlich mitgetheilt und im letzten Jahre nicht weniger als sechs Fälle der Art beobachtet. Dies Vorkommniss habe ich besonders in den Familien alt-orthodoxer Juden aus Russland vorgefunden, wo der Vater etwa 18, die Mutter 16 Jahre alt ist zur Zeit der Eheschliessung.[1]

Einen Fall der Art verdanke ich meinem Freund Prof. J. Wolff, zu dem der Knabe aus Russland behufs Operation der erworbenen Gaumendurchbohrung gebracht wurde, aber wegen frischer syphilitischer Geschwüre an dem Defect nicht operirt werden konnte. Die Ansteckung des Knaben seitens der Amme scheint ganz sicher festgestellt zu sein, wie ich durch genaue Befragung des Vaters erhärten konnte. Die frische diffuse Hornhautentzündung des rechten Auges bei dem 12jährigen Knaben zeigte die typische Gestaltung und heilte, unter Sublimateinspritzung nach Prof. Lewin, sowie unter Einträuflung von Atropin und Cocaïn verhältnissmässig rasch, binnen zehn Wochen, bis auf geringe Rückstände.

Einen zweiten Fall habe ich noch zur Zeit in Behandlung. Seine Eltern sind gesund, seine sieben Geschwister gesund. Seine Amme hatte Geschwüre, welche die 16jährige Mutter wohl gesehen, aber nicht verstanden hatte. Er selber hatte im ersten Lebensjahre Geschwüre am Kopf, erkrankte im 16. an starker, chronischer Knochenhautverdickung der linken Tibia und im 18. an rechter, diffuser Hornhautentzündung, in der ich trotz der Reizung und der ausgedehnten Trübung gleich bei der ersten Prüfung die tiefen Gefässprocesse auffand.

Ausser der angeborenen Lues, der häufigsten Ursache, und der von der Amme her übermittelten, die schon weit seltener ist, kommt endlich noch, ebenfalls selten, die erworbene Lues der Erwachsenen als Ursache diffuser Hornhautentzündung in Betracht. Bei Greisen habe ich die letztgenannte Form nie beobachtet, sondern nur bei Frauen, seltener bei Männern, in der Blüthezeit des Lebens. Tritt früh eine gründliche Behandlung ein (Einreibung, bezw. Sublimat-Einspritzung in das Gesäss), so gelingt es hier öfters, die Krankheit auf einer niederen Entwicklungsstufe zurückzuhalten, so dass sie mehr einer Randkeratitis ähnlich bleibt. Es ist ein Irrthum, dass bei der auf erworbener Lues beruhenden diffusen Hornhaut-Entzündung die neugebildeten Blutgefässe fehlen.

Bis 1888 stand in fast allen unseren Lehr- und Handbüchern der Augenheilkunde,[2] wenn dieser Gegenstand überhaupt berührt wurde, dass die Hornhautgefässe nach Heilung der diffusen Entzündung wieder verschwinden.

---

[1] Aber gelegentlich findet diese Arten der Uebertragung auch statt in den (die grosse Mehrzahl bildenden) Kreisen, welche keine Ammen halten. „Kleine Epidemieen von Lues in Folge der gegenseitigen Hilfe, welche sich in den niederen Classen oft ammende Mütter mit den säugenden Kindern leisten, gehören nicht zu den Seltenheiten. (Bergh.)“ (Joseph, Geschlechtskrankheiten 1894, I, S. 81.)

[2] Vgl. die Blumenlese, die ich in der Deutschen med. Wochenschrift 1888, Nr. 25 und 26 gegeben. Daselbst habe ich auch die Frage der Priorität, die

Meine damals ausgesprochene Erwartung, dass die zukünftigen Lehrbücher dies richtig stellen würden, ist, wenigstens für die guten, in Erfüllung gegangen. Die Palme gebührt wieder dem Lehrbuch von Fuchs (V. Aufl. 1895, S. 152—153), das in klarer und gründlicher Weise die Unterschiede hervorhebt zwischen den oberflächlichen (pannösen) Blutgefässen und den tiefen, die nach der diffusen Hornhautentzündung zurückbleiben. Nur die beiden Figuren (38 und 39), welche zur Erläuterung dienen, scheinen mir nicht gerade von den besten Fällen herzurühren. Andre, sehr verbreitete Lehrbücher sind weniger genau; den 1894 gedruckten Satz, dass die Blutgefässe nach der Heilung der diffusen Hornhautentzündung „gelegentlich, durchaus nicht immer, mit der Lupe noch nach Jahren constatirt werden können", kann ich auf Grund meiner Erfahrungen nicht als zutreffend anerkennen.

Natürlich giebt es noch andere Erkrankungen des Hornhautgewebes, welche tiefe Hornhautgefässe ausbilden. Diese Entzündungen haben sogar einige Berührungspunkte mit der diffusen, sowohl hinsichtlich der Ursache als auch der Erscheinungsform. Hierher gehört vor Allem die sogenannte sklerosirende Randkeratitis, welche ja nicht selten durch Lues bedingt wird. Die Gefässbildung ist beschränkt auf einen, sei es schmalen, sei es breiteren Randtheil der Hornhaut; zwischen den wolkenartig zusammengeballten Trübungsflecken der Hornhaut erscheinen Büschel von tiefen, plumpen Blutgefässen, wie von einem an den Spitzen abgefegten Reisbesen,[1] während zwischen den Büscheln auch einzelne feinere Aeste aus der Bindehaut (bezw. aus den oberflächlichen Randschlingen) auf die Hornhaut übertreten.

Eine sehr merkwürdige Gefässneubildung sah ich in einem Falle von einfacher (nicht specifischer) Lederhautentzündung am oberen Hornhautrande: während das Randschlingennetz vorgeschoben wurde, bildete sich eine tiefe, querliegende Locke von dichtgedrängten, schlingenförmigen Blutgefässen, von denen schliesslich, für die klinische Beobachtung, nur ein Bündel zurückblieb.[2]

Ueberhaupt war die Meinung irrig, die man bis vor kurzem von den neugebildeten Hornhautgefässen gehegt bezw. gedruckt hat, dass sie nämlich nach

---

neuerdings in Lehrbüchern und Abhandlungen mehrfach ganz irrthümlich besprochen ist, schon richtig dargestellt und zwar folgendermaassen:

1. Schöbl, November 1886: Genaue Darstellung der Anatomie, Hinweis auf die Lupenuntersuchung des lebenden Auges, (die übrigens ja schon von Beer geübt worden).

2. Hirschberg, November 1886, Lupenbild der tiefen, besenförmigen Hornhautgefässe bei diffuser Hornhautentzündung. Anwendung der Lupe bei reflectirtem und durchfallendem Licht, d. h. hinter dem Augenspiegel, „seit etlichen Jahren".

3. Nettleship, Diseases of the eye, London 1887, fourth edition, S. 114: Very minute vessels (as in Fig. 52) seen by direct ophthalmoscop examination with a high + lens, nearly strait and branching at acute angles with short abrupt rectangular bends here and there, are often left, and when found are good evidence of interstitial Keratitis. In den früheren Auflagen fehlt dieser Satz.

4. Hirschberg, 1888: Genaue Darstellung der klinisch sichtbaren Hornhautgefässe mit 12 Abbildungen.

Somit ist es nicht richtig, „dass der Nachweis dieser Gefässe mit einem hinter dem Augenspiegel angebrachten starken Convexglas zuerst von Nettleship erbracht und dann von Hirschberg ausführlicher erörtert wurde", wie es noch in einem Handbuch von 1893 dargestellt wird.

[1] Gelegentlich sieht man solche auch bei noch frischer, diffuser Hornhautentzündung.

[2] Ich betone ausdrücklich, dass man schlingenförmige Umbiegungen nicht immer am Lebenden sehen kann, ohne dass man ihr Vorhandensein leugnen darf.

Ablauf der ursprünglichen Entzündung wieder verschwinden, — wie der Mohr, der seine Schuldigkeit gethan.

Tiefere Geschwüre der Hornhaut heilen unter Neubildung von Blutgefässen, die von dem Rande der Hornhaut zu dem Geschwürsboden hinziehen, offenbar den Ernährungsstoff zur Ausfüllung des Substanzverlustes herbeischaffen und, obwohl sie krankhaft sind, doch bei Leibe nicht zerstört werden dürfen. Man nennt das in der schönen Sprache der Aerzte den Reparationspannus, d. h. wörtlich Wiederherstellungslumpen. Untersucht man nun einen solchen weissen Narbenfleck, der nach einem tiefen Hornhautgeschwür zurückgeblieben ist, selbst nach Jahren, mit der Lupe hinter dem Augenspiegel, so findet man zu seiner Ueberraschung, dass das Narbengewebe ganz und gar durchsetzt ist von Blutgefässen, deren Hauptstämme bis zum Hornhautrande und darüber hinaus bis zu den vorderen Bindehautgefässen oberhalb der Lederhaut sich verfolgen lassen, während das ganze gewölbbogenartige Randschlingennetz rings herum in den angrenzenden Theil der Hornhaut hinein vorgeschoben ist, hingegen die von dem Narbenfleck freien Theile der eigentlichen Hornhaut auch gefässlos erscheinen.

Besonders lehrreiche Bilder liefert die traurige Kalkverätzung der Hornhaut, nach welcher auf dem weissen Hintergrund die oberflächlichen, hellrothen Gefässe bis in die feinsten Verzweigungen hinein recht deutlich sich abheben.

Auch das gewöhnliche Fell der körnigen Bindehautentzündung, der sog. Pannus trachomatosus, ist ganz eigenartig.

Zuerst werden die (in die vorderen Bindehautgefässe) zu verfolgenden Randschlingen über die eigentliche Hornhaut fort, gemeinhin von ihrem oberen Rande aus, vorgeschoben.[1]

Sodann rückt das baumförmig verästelte, deutlich oberflächliche, dichte Gefässnetz weiter nach unten bis zur Mitte der Hornhaut und darüber hinaus; am vorderen Ende der Gefässneubildung sind zahlreiche Schlingen, Umbiegungen von feinen Arterien in breitere Venen deutlich zu unterscheiden. Besonders deutlich sind diese Schlingen bei durchfallendem Licht, mit dem Lupenspiegel, zu sehen, namentlich bei solchen Kranken, die mit einer (selten nützlichen) Pupillenbildung durch Regenbogenhaut-Ausschneidung zu uns kommen. 10 Jahre und länger nach dem scheinbaren Erlöschen der Krankheit habe ich diese Gefässbildung beobachtet und gezeichnet.

Schliesslich wird die ganze Hornhautvorderfläche von einem oberflächlichen Gefässnetz überzogen, dessen breitere venöse Stämme einerseits am Hornhautrande in die der Bindehaut übergehen, andrerseits vor der Pupille durch Schlingen aus feineren arteriellen Gefässen ihren Ursprung nehmen, oder auch durch breitere Bögen in benachbarte Venen überfliessen.

Noch viele Jahre nach scheinbarer Ausheilung des dicken Felles (Pannus crassus), wenn das röthliche, unebene Aussehen der Hornhaut geschwunden, das Auge, welches früher kaum Finger in der Nähe gezählt, wieder mittlere Schriften zu lesen im Stande ist, kann man die zahlreich zurückbleibenden Blutgefässe nachweisen.

---

[1] „Trachom habe ich seit acht Jahren, Pannus nicht," sagte mir kürzlich ein russischer Arzt. Ich fand mit der Lupe sofort den Pannus. Vom blossen Auge sieht man am oberen Rande der Hornhaut eine graue Randleiste von kaum 1 mm Breite. Diese ist bei Leuten, welche die körnige Bindehauterkrankung ohne schwere Schädigung durchgemacht haben, so ausserordentlich häufig, dass schon dadurch die Meinung widerlegt wird, Pannus sei eine besondere Nebenkrankheit des Trachoms, mit eigener Ursache.

Bei dem sogenannten scrophulösen Fall ist der Charakter der Blutgefässe einigermaassen ähnlich wie bei dem trachomatösen, nur die Vertheilung andersartig, nicht so regelmässig von oben her beginnend und auch nicht so vollständig über die Hornhautvorderfläche ausgedehnt.

Von den frischen (acuten) Hornhautveränderungen durch Bläschencatarrh (Phlyktaenen) will ich hier nicht reden, zumal man deren Blutgefässe vom blossen Auge nicht bloss deutlich wahrnehmen, sondern auch in den verschiedenen Processen leicht auseinander halten kann: bei dem Randgeschwürchen mit späterer Gefässneubildung ist die letztere breiter als die erstere, die mittleren Gefässe scheinen das Geschwür zu erreichen, die seitlichen sind kürzer; bei dem scrophulösen Gefässbändchen entwickelt sich vom Hornhautrande aus vordringend ein schmaler Büschel radiärer Blutgefässe, an der Spitze (nach der Hornhautmitte zu) von einem bügelförmigen, gelbweissen Herd umgeben, der mit dem Verwachsen der Blutgefässe weiter vorrückt.

Aber auch hier bleibt die Gefässneubildung für das ganze Leben erhalten und gestattet noch nach vielen Jahren sichere Rückschlüsse auf das ursprüngliche Leiden.

Die neugebildeten Blutgefässe der Hornhaut sind nicht bloss geeignet, zur besseren Erkenntniss, sei es von örtlichen Augenkrankheiten, sei es vom Allgemeinleiden beizutragen, sondern auch berufen, einige schwierige Fragen der allgemeinen Krankheitslehre mit aufklären zu helfen.

Journal-Uebersicht.

I. Archiv für Augenheilkunde. Bd. XXXV. Heft 1.

1) **Buphthalmus mit Lenticonus posterior,** von Dr. E. Pergens in Brüssel. (Aus dem Institut ophtalmique du Brabant in Brüssel.)

Verf. kann als erster den anatomischen Befund eines Menschenauges mit Lenticonus posterior bringen. Dieser fand sich in dem Auge eines 4jährigen Kindes, bei dem der Buphthalmus schliesslich die Enucleation nöthig machte.

An der vorderen Linsenfläche fand sich Cataracta pyramidalis. Der ganze hintere Theil der Linse verlief konisch. Die Linsenkapsel war hinten so verdünnt, dass ein Riss sehr wahrscheinlich erschien. Bis auf einen mittleren normalen Theil war die ganze Linse trübe.

Grösse und Schwere der Linse scheinen diesen Buphthalmusfall denjenigen Glaukomfällen anzureihen, bei denen die grosse Linse als Ursache der Drucksteigerung angesehen wird.

---

2) **Ein Fall von Angioma orbitae fibrosum,** von Dr. Ernst Neesen in Kiew.

---

3) **Ueber Accommodation bei Aphakie,** von Dr. O. Walter in Odessa.

Bei einem 26jährigen Arbeiter, dem beiderseits die Linsen wegen hochgradiger Myopie (— 16 D) entfernt waren, fand sich auf dem rechten Auge gutes Sehen für die Nähe mit dem Correctionsglase für das Fernsehen.

Verf. nimmt an, dass der Brechungscoefficient des Glaskörpers erheblich von dem des Vorderkammerwassers differiren kann. Der Glaskörper konnte rechts, wo eine Discission des Nachstars gemacht war und er so mit der

Vorderkammer communicirte, der Druckwirkung des Ciliarmuskels folgen und sich in die Vorderkammer kugelig verwölben. Die vermehrte Brechung bewirkt die Accommodation.

---

4) **Begriff und Messung der centralen Sehschärfe auf physiologischer Grundlage**, von Oberstabsarzt Dr. Guillery in Köln.

Verf. schickt eine Auseinandersetzung über die verschiedene Auffassung des Begriffes „centrale Sehschärfe" voraus. Er selbst fand als Bereich des deutlichsten Sehens, in dem die Netzhautelemente als gleichartig anzusehen sind, einen Bezirk von 0,05 mm Durchmesser. Für Messung der auf diesem Bezirk beschränkten Sehschärfe ergaben die Snellen'schen Probebuchstaben zu grosse Netzhautbilder, sie messen zugleich periphere Sehkraft. Verf. hält seine Punktproben für geeignet zu einer correcten Messung.

---

5) **Physikalische Studien über Augendruck und Augenspannung**, von Dr. R. Gruber, Assistent an der I. Wiener Augenklinik.

Verf. fasst seine Ergebnisse dahin zusammen. Die elastische Augenkapsel wirkt so, dass sie jedem positiven, den Luftdruck übersteigenden, Innendruck entgegenwirkt. Sie strebt vermöge ihrer elastischen Constanten dahin, den normalen mittleren Augendruck zu erhalten. Jede Störung der elastischen Energie muss eine schwere Schädigung des Augenapparates hervorrufen.

Die Höhe des intraocularen Druckes im grossen, das Auftreten effectiver Drucksteigerung steht nicht in erster Linie mit der elastischen Spannung oder einer Alterirung derselben im Zusammenhang. Drucksteigerung wird im Innenraum des Auges auch dann bei ganz normal elastischen Augenhäuten auftreten müssen, wenn andere, uns gegenwärtig noch nicht bekannte Momente dies bedingen.

---

6) **Ueber eine durch temporäre Resection der äusseren Orbitalwand nach Krönlein exstirpirte Orbitalcyste (Cephalocele)**, von W. Klingelhöffer, Assistent. (Aus der Augenklinik von Prof. W. Weiss.)

---

7) **Fortgesetzte Versuche über Desinfection des Lidrandes und Bindehautsackes. — Die Wirkung 0,75 % Kochsalzlösung auf Micrococcus pyogenes aureus**, von Privat-Doc. Dr. L. Bach in Würzburg.

Das praktische Ergebniss der Versuche ist, dass man keine irgendwie nennenswerthe Einwirkung der physiologischen Kochsalzlösung auf die Keime des Lidrandes und des Bindehautsackes erwarten kann; die Spülung wirkt hauptsächlich mechanisch.

Berichtigung, betreffend Dr. Liebrecht's Abhandlung: Ueber physiologisches und hysterisches Doppeltsehen. (Archiv f. Augenheilk. Bd. XXXIV. Heft 2.)

Heft 2 u. 3.

8) **Ein Fall von Retinitis circinata mit anatomischer Untersuchung**, von Dr. E. Amman, I. Assistent der Klinik. (Aus der Universitäts-Augenklinik in Zürich.)

Bei einem Patienten, der wegen Glaucoms in Behandlung stand, wurde Retinitis circiata beobachtet, bei der der weisse Kranz zunächst typisch war,

um später zu zwei weissen Plaques zu verschmelzen. Im Urin fanden sich Spuren von Eiweiss.

Der anatomische Befund ergab, dass die weissen Flecke des ophthalmoskopischen Befundes allein durch Ansammlung von Fettzellen bedingt waren, dass sie ferner da entstanden, wo früher Blutungen gesessen hatten, dies aber erst zu einer Zeit, wo von der Blutung an der betreffenden Stelle schon lange nichts mehr zu sehen war.

Die hyalinen Schollen, die zahlreich gefunden wurden, sind aus zerfallenen rothen Blutkörperchen, nicht durch Exsudation einer eiweissreichen Flüssigkeit entstanden. Ophthalmoskopisch sind sie garnicht sichtbar und bedingen nur eine wahrscheinlich schmutzig-rothe Verfärbung der betreffenden Netzhautstellen.

Die gefundenen Fettkörnchenzellen sind sehr wahrscheinlich aus Endothelien hervorgegangen.

---

9) **Fibrombildung am Limbus der Cornea bei Frühjahrscatarrh**, von Dr. Hans Schlub in Basel.

---

10) **Ueber Zwillingsganglienzellen in der menschlichen Retina**, von Privat-Doc. Dr. R. Greef in Berlin.

Verf. führt den anatomischen Nachweis von einigen unmittelbaren Zellverbindungen zwischen je zwei Ganglienzellen der Retina, die durch eine dicke, sich nicht theilende Protoplasmabrücke verbunden sind.

Diese Zwillingsganglienzellen kommen anscheinend nur beim Menschen vor. Verf. bespricht im Anschluss horizontal verlaufende Zellen in der Retina. Diese stellen nach seiner Ansicht Associationen in einer niederen, die Brücken zwischen den Ganglienzellen Associationen in einer höheren geistigen Sphäre dar. Je höher ein Thier organisirt ist, desto zahlreicher bestehen die Associationen.

---

11) **Beobachtungen an der Macula lutea**, von Lindsay Johnson in London. (III. Theil.)

Verf. bespricht im III. Theile die Membrana limitans externa, die für ihn keine Membran ist, sondern nur aus sich verflechtenden Fasern gebildet wird.

Es folgt die Besprechung der äusseren molecularen Schicht, dann die der äusseren Faserschicht.

Der Verf. ist der Ansicht, dass die Ausläufer der Sehnervenfasern ohne Unterbrechung von dem Sehnerven bis in die „Sehkugeln der hexagonalen Schicht“, die Pigmentschicht, sich verfolgen lassen.

Er unterscheidet 2 Arten von Sehnervenfasern nach der Isolirung, von denen die „Zapfenfasern“ markhaltig, die „Stäbchenfasern“ marklos sind.

Verf. verspricht noch eine Fortsetzung.

---

12) **Zur Tuberculose des Auges**, von Dr. E. Lubowski in Kattowitz. (Aus der Kölner Augenheilanstalt für Arme [San.-Rath Dr. Samelsohn].)

Verf. theilt einen Fall von absolutem Glaucom in Folge von Tuberculose des Auges mit. Bemerkenswerth war, dass nur die untere Hälfte der Netzhaut sich erkrankt zeigte, indem sie um ein mehrfaches verdickt und von Tuberkelknötchen dicht durchwachsen war.

---

13) Zur Frage der Entstehung der Stauungspapille, von Priv.-Doc. Dr. Hoche, I. Assistenten der psychiatrischen Klinik in Strassburg i. E.

Zur Frage, ob die Stauungspapille auf mechanischem oder entzündlichem Wege entsteht, weist Verf. darauf hin, dass bei Hirndruck der Sehnerv nicht der einzige degenerirende Nerv ist, sondern dass gleichzeitig regelmässig sich Degenerationserscheinungen an den hinteren Wurzeln des Rückenmarks zeigen. Das einzig Gemeinsame beider Processe ist die mechanische Drucksteigerung der Cerebrospinalflüssigkeit, die so als deren wesentlichste Ursache erscheint. Der Einfluss von Toxinen ist weder erwiesen, noch wahrscheinlich. Die Vorgänge am Opticus sind am wahrscheinlichsten die, dass der in Folge der Lymphstauung aufgelockerte, ödematös vergrösserte Sehnerv in der Gegend der Lamina cribrosa eine Einschnürung erfährt, die durch Aufhebung des trophischen Einflusses der Ganglienzellen eine Degeneration der Opticusfasern central und peripher von der Lamina cribrosa erzeugt.

---

14) Erfahrungen und Studien über Strabismus, von Dr. Ph. Steffan in Frankfurt a. M.

Verf. verwirft die Annahme, dass die Schwachsichtigkeit schielender Augen eine Amblyopie durch Nichtsehen sei, sie könne vielmehr nur congenitalen Ursprungs sein. Letzteren vermuthet Verf. in retinalen Blutungen während des Geburtsactes, die trotz ihres spurlosen Verschwindens Amblyopie verursachen können. Diese congenitale Schwachsichtigkeit stellt ein begünstigendes Moment dafür dar, dass der binoculare Sehact nicht zur richtigen Entwickelung kommt. Ein garnicht oder nur mangelhaft erlernter binocularer Sehact stelle die Endursache alles Schielens dar, so zwar, dass die binoculare Fixation statt in den binocularen Sehact überzugehen, unter dem Einflusse überwiegender äusserer Muskelkräfte verloren geht und meist Strab. convergens zu Stande kommt. Ist die befundlose Amblyopie eine congenitale und unveränderlich, so sei es zwecklos frühzeitig zu operiren, man kann warten, bis Pat. vernünftig genug zur blossen Cocaïnbetäubung ist. Verf. schliesst: Je früher die Operation, desto unsicherer das definitive Resultat.

---

15) Anatomische Untersuchung eines sogenannten Coloboma nervi optici, von Dr. M. Görlitz, Assistenten an der Univ.-Augenklinik zu Freiburg i. B.

Verf. untersuchte einen Fall, bei dem die ophthalmoskopische Diagnose Coloboma nervi optici lautete, anatomisch. Es fand sich ein Defect der Chorioidea, der sich an den unteren Rand des Sehnerveneintritts anschloss und den Eingang zu einer umschriebenen Ectasie der Sklera mit theilweise verdickten Wandungen bildete.

Der Sehnerv selbst war normal.

Verf. knüpft Erörterungen über die Entstehung der Colobome des Bulbus an und weist darauf hin, dass man klinisch die Fälle von wirklichen und scheinbaren Opticuscolobomen noch nicht genügend sicher sondern kann.

---

16) Bemerkungen zu dem Aufsatz Walter's: Ueber Accommodation bei Aphakie, von Dr. Th. Cohnstein in Berlin.

Verf. wendet u. A. ein, dass Walter nicht versuchte, die nach seiner Annahme durch Wirkung des Ciliarmuskels entstandene Accommodation bei Aphakie durch Atropin aufzuheben.

Ferner sei der Brechungscoefficient des Glaskörpers durch wechselnden Kochsalzgehalt des Glaskörpers nicht in dem von Walter angenommenen Maasse schwankend.

---

17) **Bemerkungen zu der „Berichtigung Dr. Guillery's".**

Heft 4.

18) **Beitrag zur chirurgischen Behandlung hochgradiger Kurzsichtigkeit**, von Prof. Dr. C. Fröhlich in Berlin.

Innerhalb von 3 Jahren hat Verf. bei 16 männlichen und 14 weiblichen Individuen, deren Alter von 10—27 Jahren schwankte und deren Kurzsichtigkeit 13—20 Dioptrien betrug, die Linse operativ entfernt, und zwar 20 mal doppelseitig, 10 mal einseitig. Es bildeten Fundusveränderungen ohne Blutungen keine Gegenanzeige, wohl aber Glaskörpertrübungen mit Rücksicht auf die veränderte Consistenz des Gewebes.

Von diesen 50 Fällen verliefen 23 völlig normal. Complicationen traten ein nach der Discission: Einklemmung des Pupillenrandes in den Stichcanal zweimal, Trübung des Stichcanals einmal, Bildung einzelner hinterer Synechien dreimal, Iritis mit dichter Nachstarbildung einmal, glaukomatöse Drucksteigerung zweimal.

Nach der Linear-Extraction: Vordere Synechie sechsmal, Einheilung der Linsenkapsel in die Cornealwunde viermal, Iritis mit Hypopyon zweimal, einzelne hintere Synechien fünfmal.

Nach der Nachstar-Operation: Netzhautablösung einmal; nach Ablauf des Heilverfahrens Netzhautablösung zweimal, Zunahme der patholog. Hintergrundveränderungen zweimal.

Es gilt, mit möglichst wenigen, aber auch möglichst schonenden Eingriffen auszukommen. Gegenüber der Angabe, dass nach der Entfernung der Linse die Bildung krankhafter Veränderungen des Augenhintergrundes stillstehe, berichtet Verf. über 2 Fälle, wo trotz der Aphakie die Veränderungen stark fortschritten.

Bei der Neuheit des Verfahrens hält Verf. noch manche Punkte der Aufklärung für bedürftig.

---

19) **Ueber Cysten der Krause'schen Drüsen**, von Dr. Gottfried Ischreyt aus Riga.

---

20) **Ein Fall von cystoider Bildung in der Bindehaut des Augapfels**, von Dr. K. Rumschewitsch in Kiew.

---

21) **Mittel zur Bekämpfung der Infection nach intraocularen Operationen.** (Experimentelle Untersuchungen). Von Dr. Ostwalt in Paris.

Experimente von 100 Kaninchenaugen bestätigten zunächst die alte Erfahrung, dass Infectionen bei eröffneter Linsenkapsel erheblich schwerer sind, als ohne Verletzung derselben. Die Linsenmasse bietet einen ungleich besseren Nährboden für die Bakterien, als das Kammerwasser.

Die bisher übliche Methode, bei Infectionen nach intraocularen Operationen der Vorderkammer mit Antisepticis auszuspülen, versagt meist, da nicht genügend von den Antisepticis in der Vorderkammer zurückbleibt. Verf. versuchte daher, Antiseptica in fester Form in die Vorderkammer zu bringen. Dabei bewährte sich Jodoform am besten, doch backte es sofort zusammen. Dem

abzuhelfen gelang durch Herstellung einer Art Paste, die in der Vorderkammer sofort zerfiel, wodurch das Jodoform sich wie ein Hypopyon unten ansammelte.

Es vergingen 4—5 Wochen, bis alles resorbirt war.

Bei intacter Linsenkapsel bewirkte die Jodoformeinführung unmittelbar nach der Infection Heilung, 6—7 Stunden nach der Infection unter 4 Fällen dreimal Heilung, einmal Besserung. Kam das Jodoform erst 16—17 Stunden nach der Infection in die Vorderkammer, so trat Panophthalmie ein, aber die Vereiterung der Hornhaut wurde verhindert.

Bei verletzter Linse konnte die Panophthalmie durch Jodoformeinführung nur verlangsamt, die Hornhaut meist vor der Vereiterung bewahrt werden.

---

22) **Ein Fall von angeborener, abnormer Schlängelung der Netzhautnerven beider Augen,** von Dr. Gloor, Assistenten an der Univ.-Augenklinik zu Basel. Spiro.

Band XXXVI. Heft 1 u. 2.

1) **Extraction mit Lappenschnitt nach unten ohne Iridectomie,** von Prof. Dr. C. Schweigger, Geh. Med.-Rath, Berlin.

Seit 1887 macht Verf. zur Cataract-Extraction den Lappenschnitt ohne Iridectomie zunächst nach oben, seit 1888 nach unten. Seine Resultate erwiesen, dass Nachstar und Verluste bei der Operation mit Iridectomie nicht geringer sind, als ohne Iridectomie. Da es bei den Patienten der Universitätsklinik nur selten gelingt, die Krankengeschichte bis zur Erreichung endgiltiger Sehschärfe 2—3 Monate nach der Operation fortzuführen, legt Verf. Gewicht darauf die Star-Extractionen der Privatpraxis zu verarbeiten, wo längere Beobachtung möglich war und die erheblichere Intelligenz der Patienten Vortheile bot. In der Privatpraxis operirte Verf. von 1888—1895 mit Iridectomie 194 mal, ohne Iridectomie 208 mal. Das Verhältniss der Sehschärfe war mit 26 % $S = {}^1/_2 - 1$ bedeutend günstiger ohne Iridectomie, als bei 4 bis 7 % $S = {}^1/_2 - 1$ mit Iridectomie.

Die Verlustziffer war bei den mit Iridectomie operirten Fällen = 7 = 3,6 %, bei den Fällen ohne Iridectomie = 5 = 2,4 %.

Die Lappenbildung nach unten empfiehlt Verf., weil sie weniger Ansprüche an den Pat. stellt und dabei dessen Bestreben das Auge nach oben zu rollen nicht bekämpft zu werden braucht. Dies Bestreben hindert auch die Besichtigung der Wunde nach der Operation bei Schnittführung nach oben sehr erheblich, sehr wenig bei unterem Lappenschnitt. Zur Schnittführung benutzt Verf. das bereits von A. G. Richter empfohlene, breite Starmesser. Zur Fixation dient statt der Pincette eine zweizinkige Gabel, deren Spitze etwa 4 mm von einander entfernt sind.

Als gefahrloseste Nachstaroperation übt Verf. die Durchschneidung des Nachstars mit der verkleinerten Iridectomiescheere.

Irisvorfälle kamen bei den ohne Iridectomie operirten 208 Fällen höchstens 10 % vor; bei den mit Iridectomie operirten Fällen waren es 9,79 %.

Seit 1897 führt Verf. nach der Extraction eine periphere Durchschneidung der Iris aus, um Vorfall zu verhüten. Die Lücke wird zunächst durch Eserin klaffend erhalten, verwächst später vollständig. Unter den letzten 100 Operationen nach diesem Verfahren kamen nur 2 Irisvorfälle vor, die abgetragen werden mussten.

---

2) **Erörterungen das Sehen der Schielenden betreffend,** von Geh. Med.-Rath Prof. Dr. A. Graefe, Weimar.

Verf. wendet sich gegen Steffan's Artikel „Erfahrungen und Studien über Strabismus“ und weist die Einzelheiten von dessen Beweisführung zurück.

---

3) **Zur Casuistik der doppelseitigen homonymen Hemianopsie,** von Prof. Dr. Manz, Geh. Med.-Rath, Freiburg i. B.

Ein weiterer Fall von doppelseitiger, gleichnamiger Hemianopsie bei Erhaltensein eines kleinen, centralen Gesichtsfeldes ohne Sectionsbefund.

---

4) **Zur Ernährung der Hornhaut,** von Prof. Dr. Ulrich, Strassburg i. E.

Verf. wendet sich gegen die Lehre Leber's, dass von der vorderen Augenkammer ein Eindringen von Humor aqueus in die Hornhaut nicht stattfinde, so lange das Endothel der Membr. descem. intact sei. Durch theoretische Erwägungen über Osmose, Filtration und Imbibition und durch Experimente sucht er den Nachweis zu führen, dass thatsächlich Wasser aus der Vorderkammer in mässigen Mengen in die Hornhaut eintritt, um dann stets nach der Peripherie der Hornhaut umzubiegen, wo es zur Conjunctiva zu ausgeschieden wird.

Wenn diese „regulatorische“ Thätigkeit des Endothels durch schwere Processe in der Hornhaut aufhört, auch wenn diese nicht durch Synechien complicirt sind, entsteht die Frage, ob dadurch Drucksteigerung erzeugt werden kann. Entsprechende Experimente an Hunden schienen anzudeuten, dass Narbensubstanz der Hornhaut weniger imbibitionsfähig ist als normales Hornhautgewebe, so dass sie vielleicht auch der Lymphcirculation Hindernisse in den Weg legt.

---

5) **Ein Fall von doppelseitigem Colobom der Macula lutea,** von Dr. Katharina Kastälsky, Moskau.

---

6) **Was ist die Aufgabe des Brücke'schen Muskels,** von Dr. Vincenz Fukala, Wien.

Verf. schliesst aus fremden anatomischen Untersuchungen, dass der meridionale Theil des Ciliarmuskels, der Brücke'sche Muskel, sich in ein dichtes, die ganze Chorioidea und den Glaskörper umfassendes Fasernetz fortsetzt. Dies habe den Zweck die Ausdehnung des ganzen Augapfels nach allen Richtungen hin, besonders nach der Länge, zu verhindern. Er stellt also einen Antagonisten der Augenmuskelpresse dar und atrophiert bei Hypermetropie, hypertrophirt bei Myopie, wo er am meisten zu leisten hat.

---

7) **Der Lidspaltenfleck,** von Dr. Hübner, Assistenten der Univ.-Augenklinik, Giessen.

Als wesentliche anatomische Merkzeichen findet Verf. am Lidspaltenfleck Degeneration des collagenen Bindegewebes und besonders der elastischen Fasern der Bindehaut in der Lidspaltenzone. Beide Processe führen zur Aufquellung und Homogenisirung der ursprünglichen Elemente.

Die Bildung des Lidspaltenflecks ist als ein Verwitterungsprocess aufzufassen.

Verf. bestreitet, dass Pinguecula und Flügelfell irgend etwas anatomisch Gemeinsames haben.

---

8) **Das Schielen**, von Dr. R. A. Redingius, Haag.

Verf. kann sich das binokulare Sehen nicht denken ohne eine Divergenzinnervation, die der Convergenz-Innervation geichwerthig ist. Letztere hat die grössere Kraft.

Der Strabismus divergens ist ihm eine Atrophie des binokularen Sehens. Wo die Sehschärfe eines Auges für genaue binokulare Fixation ungenügend ist, so dass die binokularen Fixations-Innervationen nicht gebraucht werden können, atrophiren auch die motorischen Theile dieser Organe, die Lateral-Innervationen überwiegen.

Das Wesen des Strabismus convergens ist, ähnlich im Anfang ein partielles binokulares Sehen, eine Atrophie der Divergenz.

---

9) **Tuberkulose der Iris und des Corpus ciliare mit Bacillen-Färbung**, von Dr. J. Weill, Volontairassistent. (Aus der Univ.-Augenklinik in Zürich.)

---

10) **Ueber das Vorkommen von Torticollis bei Höhenablenkung eines Auges**, von Dr. Karl Dallwig. (Aus der Augenklinik von Prof. Dr. L. Weiss.)

Bei den zwei mitgetheilten Fällen wurde Torticollis secundär durch Höhenablenkung eines Auges bedingt. Als Therapie dient Beseitigung des Strabismus, orthopädische Behandlung des Schiefhalses.

---

11) **Ueber traumatische Netzhautdegeneration**, von Prof. Dr. E. Adamük, Kasan.

Verf. berichtet ausführlich über einen Fall von Verletzung beider Augen durch eingedrungene Kupfersplitter. Letztere heilten zunächst reizlos ein, gaben aber nach 3 Wochen Anlass zu einer Iridocyclitis, nach der die Sehschärfe rechts durch Netzhautablösung stark herabgesetzt wurde, während das linke Auge völlig erblindete. Im Laufe der nächsten Jahre hielt sich das kleine Gesichtsfeld rechts unverändert, erst 9 Jahre nach der Verletzung begann Sehkraft und Gesichtsfeld rechts abzunehmen. Sehnervenentzündung führte zu Atrophie, es bestand starke Pigmentirung des Hintergrundes. Erst längere Zeit darauf trat Hemeralopie ein, die bisher nicht bestanden hatte.

Der Patient starb bald darauf an Abdominaltyphus. Es gelang nicht den Fremdkörper im Verlaufe des Processes zu Gesicht zu bekommen, eine Section war nicht möglich.

Es muss als sicher gestellt gelten, dass ein noch so reiner und aseptischer Fremdkörper, sobald er im Stande ist chemisch auf die benachbarten Gewebe einzuwirken, eine der folgenden Veränderungen hervorrufen muss. 1. Heftige Entzündung des Organs, die oft Enucleation nöthig macht, oder 2. Netzhautablösung, 3. Veränderungen der Macula lutea, 4. Pigmentinfiltrationen in der Netzhaut ohne acute Entzündungserscheinungen in der Gefässwand. Alle diese Veränderungen fanden sich in diesem Falle.

---

12) **Zur Aetiologie und Variabilität des Hornhautastigmatismus**, von Dr. A. Steiger in Zürich.

Gegenüber den Ausführungen Carhart's betont Verf., dass in der Jugend eine relative Constanz des Hornhautastigmatismus besteht, dass dagegen mit

zunehmendem Alter und zwar erst lange nach dem Aufhören des Wachsthums die Hornhautkrümmung sich häufig, oft ganz erheblich verändert. Mit der Entstehung der Myopie habe diese Aenderung nichts zu thun.

13) **Ein Fall von Papilloma conjunctivae,** von Dr. K. Rumschewitsch in Kiew.

14) **Einige Bemerkungen zur Messung der Sehschärfe,** von Dr. Reche in Kiel.

Nach Guillery hat die Stelle des eigentlichen centralen Sehens nur eine Ausdehnung von 0,05 mm. Verf. behauptet, dass diese Stelle viel kleiner, unmessbar klein ist. Er schliesst aus Selbstbeobachtung und theoretischen Erwägungen, dass nur genau der Mittelpunkt die Stelle des besten Sehens darstelle. Bei einer Art Perimetrie des Centrums finde man keine dieser Stelle an Sehschärfe gleichwerthige.

Im weiteren wendet sich Verf. gegen die von Guillery gegen die Snellenschen Sehproben gemachten Einwände, die ihm nicht begründet erscheinen.

15) **Beitrag zur Histologie und Entstehung des Lenticonus posterior,** von S. Bäck, Cand. med. (Aus der Univ.-Augenklinik Breslau.)

Ein Kaninchenauge mit Lenticonus posterior zeigte ausgedehnte Ruptur der hinteren Linsenkapsel. Es liegt nahe diesen mangelhaften Verschluss, der auf Entwickelungsfehlern beruht, auch hier als Ursache des Lenticonus anzusprechen.

16) **Ueber den Verlauf der spontanen Netzhautablösung,** von Prof. Dr. C. Horstmann, Berlin.

Im Verlaufe von 10 Jahren beobachtete Verf. 106 Fälle, 59 Männer und 47 Frauen, mit Netzhautablösung, die spontan entstanden war. Die Patienten standen im Lebensalter von 14—72 Jahren. 84 mal bestand Myopie, 6 mal Emmetropie, 2 mal Hypermetrie, 14 mal war die frühere Refraction nicht zu ermitteln.

Der intraokulare Druck war 46 mal erniedrigt, 60 mal normal, nie erhöht.

Bei 35 Fällen wurde der Verlauf von Anfang bis zu Ende beobachtet. Von diesen heilten vollkommen 5, in 2 Fällen legte sich die Netzhaut wieder an, ohne wieder Sehkraft zu erlangen, in weiteren 2 Fällen war das Anlegen nur vorübergehend, in 11 Fällen blieb die Ablösung partiell, in den 15 übrigen wurde sie total. Heilung kann als sicher erst nach einigen Jahren gelten.

Bei allen mikroskopisch untersuchten Fällen liessen sich Veränderungen des Ciliarkörpers und der Chorioidea nachweisen. Nach Verf. wird die spontane Netzhautablösung deshalb in erster Linie durch eine Erkrankung des Uvealtractus hervorgerufen. Es tritt darauf durch Ernährungsstörung eine Volumensabnahme des Glaskörpers ein. Der Defect wird durch Transsudation aus den Gefässen der Aderhaut ersetzt. Die Flüssigkeit kann die Netzhaut nicht durchdringen, hebt sie deshalb von der Chorioidea ab. Ist der Defect zu gross, so dass er nicht schnell genug durch die Transsudation der Chorioidea ersetzt werden kann, so entsteht ein Riss.

Netzhautrisse sind von der übelsten prognostischen Bedeutung. Heilung der Ablösung erfolgt nur, wo die abgelöste Netzhaut etwas Lichtempfindlichkeit bewahrte.

Verf. verwirft alle operativen Heilverfahren. Am wenigsten gefährlich ist der Skleralstich, doch ist die Anlegung der Netzhaut nur vorübergehend. Dringend sei abzurathen von allen Methoden, die eine Verletzung der Netzhaut oder des Glaskörpers nöthig machen.

Die besten Resultate werden erreicht durch Ruhelage, Druckverband verbunden mit Schwitzkur. Spiro.

II. Annales d'oculistique. 1897. October.

13) **Rélations fonctionelles des deux yeux. La vision simultanée, la vision binoculaire, la vision alternante,** par Parinaud.

---

14) **Sur une inflammation tarso-conjonctivale chronique avec remarques sur des états connexes,** par Mitválsky.

Es handelt sich nach der Krankengeschichte um eine idiopathische chronische Tarsoconjunctivitis, wie sie bisher angeblich nicht beschrieben ist. Die Krankheit kann auf ein Lid beschränkt bleiben und verläuft unter Bildung von drüsenförmigen Epithelschläuchen, welche die ganze Dicke des Tarsus durchsetzen und durch Gewebsschrumpfung die Meibom'schen Drüsen zu Grunde gehen lassen. Nach der Ansicht des Verf. ist die Affection bisher mit Trachom und Frühjahrskatarrh verwechselt worden.

---

15) **Action et emploi de l'holocaïne,** par Natanson.

Die Anaesthesie dauert länger, als die durch Cocaïn hervorgerufene. Die Hornhaut bleibt feucht und glänzend, selbst wenn das Auge nicht bedeckt ist(?). Die Pupille erweitert sich nicht, und die Accommodation ist nicht paretisch. Veränderungen des Augendruckes sind nicht beobachtet. Dem Mittel werden endlich stark antiseptische Wirkungen zugeschrieben, während Vergiftungserscheinungen nach seiner Anwendung nicht auftreten.

---

16) **Nouveau scotomètre central,** par Truc.

November.

17) **De la suture conjonctivale en bourse contre les solutions de continuité de la cornée,** par Rohmer.

Die von Wecker eingeführte Tabaksbeutelnaht der Conjunctiva ist nach der Ansicht des Verf. indicirt bei frischen Wunden der Cornea mit und ohne Irisvorfall, bei Staphylomen, Hornhautfisteln und ähnlichen Affectionen, endlich bei verzögerter Vernarbung nach Star-Operation.

---

18) **Rélations fonctionelles des deux yeux,** par Parinaud (à suivre).

December.

19) **L'amaurose hystérique; dédoublement de la vision consciente et de la vision polygonale,** par Pansier.

---

20) **La greffe d'éponges comme renforcement du moignon après l'énucléation,** par Trousseau.

Verf. lenkt die Aufmerksamkeit auf ein schon von Belt (Medical News, 27. june 1896) publicirtes Verfahren, das darin besteht, peinlich sterilisirte

Schwammstückchen nach der Enucleation unter die Bindehaut zu bringen und diese dann durch eine Beutelnaht darüber zu schliessen. Es soll so eine künstliche Stütze für die Prothese geschaffen werden und letztere besser sitzen.

---

21) **Sérothérapie dans le phlegmon du sac lacrymal,** par Boucheron.

Es handelt sich um folgenden Fall: Phlegmone des Thränensackes im Anschluss an eine seit einem Jahre bestehende Blennorrhoe des Thränensackes, complicirt mit einer Streptococcen-Eiterung der Nase. Nach Einverleibung von 10 ccm Antistreptococcen-Serum, d. h. 30 Stunden nach der ersten Injection, Stillstand der Phlegmone und schnelle Resorption des infiltrirten Gewebes. Am 6. Tage waren die Thränenwege wieder durchgängig. Im Ganzen kommen 30 ccm Serum zur Anwendung.

---

22) **La sphinctérectomie de l'iris,** par de Wecker. Moll.

III. Archives d'Ophtalmologie. 1897. October.

1) **Nouvelle opération autoplastique de l'ectropion de la paupière inférieure consécutif à l'enucléation de l'oeil,** par Truc.

---

2) **De l'holocaïne en ophtalmologie,** par Masselon.

Zur Anwendung gelangte eine 1%- und eine 4%-Lösung und wurde mit Cocaïn derselben Concentration verglichen. Dabei ergab sich, dass Holocaïn vor Cocaïn den Vorzug hat, weder auf die Accommodation noch auf den intraocularen Druck zu wirken. Dagegen übertrifft seine anaesthesirende Kraft die des Cocaïns nicht, namentlich nicht in entzündeten Augen, in denen letzteres bekanntlich nur unvollkommen wirkt. Im Moment des Einträufelns bedingt Holocaïn ein lebhaftes Brennen und Thränen. (?)

---

3) **Études sur l'acuité visuelle et l'amplitude d'accommodation,** par Fromaget et Bordier.

Im Gegensatz zu der allgemeinen Annahme, dass die Accommodationsbreite unabhängig ist von der Refraction des betreffenden Auges, mit anderen Worten, dass in einem gegebenen Alter ein Myop, Emmetrop und Hypermetrop die gleiche Accommodationsbreite haben, kommen Verff. zu der Ansicht, dass die Accommodationsbreite proportional ist der Accommodationsanstrengung. Sie erhielten dieses Resultat durch vergleichende Untersuchungen von Gymnasiasten mit starker Accommodationsarbeit einerseits und Soldaten mit sehr geringer andererseits.

---

4) **Atrophie partielle des nerfs optiques à la suite d'une brulure cutanée traitée par l'iodoforme,** par Terson.

November.

5) **La section de Daviel d'après des textes démonstratifs,** par Sourdille.

---

6) **Constance chez l'homme d'un vestige de l'artère hyaloide dans les premiers mois de l'existence,** par Térrion.

In 16 anat. untersuchten Augen, welche von Kindern im Alter von 8 Tagen bis 13 Monaten stammten, war die Arteria hyaloidea stets nachzuweisen. Sie nahm ihren Ursprung immer von der nasalen Seite der Papille und hatte eine Länge

von 1—1 1/2 mm. Sie war immer nur in 2 oder 3 Schnitten zu finden, und das ist wahrscheinlich auch der Grund, weshalb sie bisher den Untersuchern entgangen war.

7) **Essai sur la meningite à forme ophtalmoplegique. Son diagnostic précoce**, par Dreyer-Dufer.

December.

8) **Mesure et correction de la presbytie; Extension des formules des lunettes à toutes les anomalies de la réfraction**, par Monoyer.

9) **A propos d'une tumeur sarcomateuse du limbe scléro-cornéen**, par de Lapersonne et Curtis.

Es handelt sich um ein Alveolarsarcom, das seinen Ausgang von der Conjunctiva genommen hatte.

10) **Tumeur épithéliale épibulbaire. Récidive et envahissement de la paupière supérieure**, par Lagrange.

11) **Expulsions spasmodiques du vitré dans les opérations de la cataracte. Contribution à la physiologie du muscle tenseur oculaire**, par Nicati.

Die in Rede stehenden Vorfälle des Glaskörpers sind von heftigen irradiirenden Schmerzen begleitet. Sie finden sich im Gefolge von mechanischer Reizung der Iris oder des Ciliarkörpers, namentlich bei Zerrung der Linsenkapsel. Es werden zwei Fälle mitgetheilt, bei denen sich solcher Glaskörpervorfall ereignete.

12) **Complications orbitaires des empyèmes du sinus maxillaire**, par Bauby.

Moll.

IV. Recueil d'ophtalmologie. 1897. October.

1) **Traitement chirurgical du goître exophtalmique**, par Dr. Péan.

Da die Basedow'sche Krankheit einer friedlichen Behandlung oft nicht weicht, so muss man chirurgisch eingreifen, und zwar soll die Exstirpation der Thyreoidea vorgenommen werden, ehe noch die Kräfte des Patienten zu sehr erschöpft sind. Die Operation ist leicht, wenn der Kropf klein, nicht entzündet, nicht mit der Umgebung verwachsen und nicht zu blutreich ist. In diesen leichten Fällen kann man in wenigen Minuten den Tumor mittelst kleiner, medianer, verticaler Incision entfernen und braucht sich mit Gefässligaturen nicht aufzuhalten, wenn man sich der vom Verf. angegebenen Pincetten bedient, die gleichzeitig die Blutstillung besorgen und die Wundränder zurückhalten. Handelt es sich aber um complicirte Fälle mit Brüchigkeit der Gewebe, mit Eiterungsherden, mit Cystenbildungen und alten Verwachsungen, so ist es besser, um die Dauer der Operation abzukürzen, um Blutverlust zu vermeiden und um die benachbarten Organe zu schonen, wenn man die Gefässe unterbindet und den Tumor zerstückelt. Jedoch selbst bei diesen schweren Fällen ist die Exstirpation der Schilddrüse leicht auszuführen und gefahrlos. Sie hat in ungezählten (?) Fällen schon dauernde Heilung gebracht. Auftreten von Myxoedem nach dem Eingriff ist nur sehr selten und vorübergehend beobachtet worden.

Die Operationen, die zum Ersatz der Exstirpation der Schilddrüse vorgeschlagen worden sind, sind noch zu wenig erprobt, als dass man ihretwegen von dem bisher geübten Verfahren abweichen sollte.

---

2) **Constitution du corps vitré comme point de départ du traitement du décollement de la rétine,** par Dr. A. Bourgeois.

Die Substanz des Gerüstes des Glaskörpers ist eminent hygrometrisch. Der hygrometrische Coefficient kann pathologischer Weise zunehmen oder abnehmen. Im ersten Fall tritt Hypertonie ein, im zweiten Fall Hypotonie mit den aus dieser sich entwickelnden Ernährungsstörungen, die schliesslich zu Netzhautablösung führen. Den hygrometrischen Coefficienten in Fällen von Netzhautablösung durch Zufügung einiger Tropfen einer ähnlichen Substanz, wie es der Glaskörper ist, zu erhöhen, erscheint deshalb zweckmässig. Deutschmann hat in solchen Fällen Kaninchenglaskörper transplantirt und Verf. hat einige ähnliche Versuche mit Injection von Kaninchenglaskörper und auch von anderen hygrometrischen Substanzen (Glycerin, Gummi) in den Glaskörpern von Versuchskaninchen angestellt, jedoch alle mit dem gleichen schlechten Resultat, insofern abgesehen von Cararactbildung in einigen Fällen, in allen Fällen der Glaskörper, der chirurgischen Eingriff nicht vertrug, vielmehr, wie die Autopsie nachwies, entsprechend der Verletzung narbig degenerirte. Verf. suchte deshalb nach einem andern Weg, auf welchem man dem Glaskörper hygrometrische Substanz zusetzen könne und fand denselben in Einspritzungen unter die Tenon'sche Kapsel. Unter antiseptischen Cautelen und Localanästhesie spritzte er bei 10 Fällen von Netzhautablösung durch eine ziemlich weite Canüle mit Platin-Iridium-Spitze ungefähr 10 Tropfen einer Lösung von neutralem Glycerin 10,0, Chlornatrium 3,0, Sublimat 0,001 ein und wiederholte diese Injectionen in 2- bis 3tägigen Intervallen 5 bis 6mal. Die 10 Netzhautablösungen, die mit diesem neuen Verfahren behandelt wurden, setzten sich zusammen aus 3 traumatischen Ablösungen, 2 myopischen, 3 ohne nachweisbare Ursache und 3 durch Allgemeinleiden bedingten. In einem Fall trat Heilung ein, ein Fall blieb unverändert, ein Fall wurde leicht gebessert und in 7 Fällen war eine bedeutende Besserung zu constatiren. Um die Wirkung seiner Methode leichter studiren zu können, hat Verf. in diesen 10 Fällen sonst keinerlei andere therapeutische Maassnahmen vorgenommen, er glaubt deshalb, dass sein Verfahren noch bessere Resultate gehabt häte, wenn es mit der bisherigen schon bekannten und erprobten Therapie combinirt worden wäre.

---

3) **Contribution clinique à la pathogénie et au traitement des blépharites sèches; blépharite et état lacrymal latent,** par professeur H. Truc (de Montpellier).

Es giebt gewisse trockene Lidrandentzündungen, die bedingt sind, resp. unterhalten oder verschlimmert werden durch ein latentes Thränenleiden. Dieses Thränenleiden giebt sich kund durch Reizung des Lidrandes, Steifigkeit und Schwere der Lider und Trockenheit in der Nase. Man diagnosticirt es mittelst Durchspritzung des Thränennasencanals und mittelst Katheterismus.[1] Diese Lidentzündungen, die oft allen typischen Mitteln widerstehen, weichen rapid bei Behandlung des Thränenleidens.

Es folgen **Sitzungsberichte** und **Referate.**

[1] Oder beim ersten Blick, wenn Bleph. bei Erwachsenen einseitig vorkommt. H.

November.

1) **Action comparative de l'holocaïne et de la cocaïne en ophtalmologie,** par Dr. Felix Lagrange et Francis Cosse.

Die Verff. haben vergleichende Untersuchungen über die Wirkung des Cocaïns und des Holocaïns an 50 Fällen vorgenommen, bei denen auf beiden Augen gleiche Affectionen vorlagen oder gleiche Eingriffe vorgenommen wurden, indem sie in das eine Auge Cocaïn 2,5 : 100, in das andere Holocaïn 1 : 100 einträufelten. Nach ihren Erfahrungen ist bei einem nicht entzündeten Auge die anästhesirende Kraft des Holocaïns ungefähr gleich der des Cocaïns, während das Holocaïn sich bedeutend wirksamer erweist bei entzündlichen Zuständen. Ferner erweitert das Holocaïn die Pupille nicht und greift das Hornhautepithel nicht an. Während das Cocaïn den intraocularen Druck herabsetzt (?), ändert das Holocaïn denselben nicht oder erhöht ihn ganz unbedeutend. Die Verff. sind deshalb der Ansicht, dass man im Allgemeinen, besonders bei entzündlichen Zuständen der Bindehaut und Hornhaut das Holocaïn anwenden und das Cocaïn reserviren soll für die intraocularen Operationen an gespannten Augen, während für die intraocularen Operationen an Augen mit normalem Druck eine Combination beider Mittel zu empfehlen sein dürfte.

---

2) **Anomalies musculaires de l'oeil,** par Dr. Griffin Lewis (de Syracuse).

---

3) **De l'emploi des fiches pour l'examen et le controle facile et rapide de la vision des employés de chemins de fer,** par Dr. H. Armaignac.

---

4) **L'ophtalmochromoscopie,** par Dr. A. Neuschuler, assistant à la clinique du Dr. Galezowski.

Verf. augenspiegelt unter Benutzung farbiger Gläser, durch die hindurch er den Augenhintergrund betrachtet und behauptet, feinere Farbennuancen, die sich sonst der Beobachtung entziehen, damit noch unterscheiden zu können.

Es folgen **Sitzungsberichte** und **Referate.**

Décember.

1) **Ophtalmospectroscopie,** par A. Hénocque.

---

2) **Climatologie et ophtalmologie,** par le Dr. Galezowski.

Es folgen **Sitzungsberichte** und **Referate.** Ancke.

V. Revue générale d'ophtalmologie. 1897. October.

1) **Demonstration d'un procédé facile et certain de provoquer la diplopie monoculaire à l'aide du prisme simple. Son application à la recherche de la simulation de la cecité unilatérale,** par S. Baudry, professeur à la faculté de médecine de Lille.

Der Prismenversuch zur Entlarvung der Simulation einseitiger Erblindung misslingt sehr oft, entweder weil zur Erzeugung der monocularen Diplopie die Kante des Prismas vor die Pupille gehalten wird statt der Basis (bei sehr enger Pupille ist es direct unmöglich mit der Kante des Prismas Diplopie hervorzurufen) oder weil ein intelligenter Patient bald die Versuchsanordnung versteht und seine Aussagen darnach einrichtet. So merkt der Patient, dass

er nicht durch die Mitte des Glases, sondern durch den Rand sieht, dann merkt er, dass das virtuelle Bild gegenüber dem reellen farbige Ränder hat und dass bei der monocularen Diplopie die Bilder lichtschwächer sind, als bei der binocularen. Um diese Fehler des Versuchs zu vermeiden, verwendet Verf. ein Prisma, an dessen Basis ein planparalleles Stück Glas angekittet ist, so dass also auch für den Fall der monocularen Diplopie nicht durch den Rand des Glases gesehen wird. Sodann verwendet er rothes Licht, um die farbigen Ränder des virtuellen Bildes zu beseitigen und endlich regulirt er für den Fall der monocularen und binocularen Diplopie die Stärke der Lichtquelle durch vorgestellte Diaphragmen.

---

2) **Injections sous-conjonctivales de permanganate de potasse dans le cul-de-sac contre la trachome**, par Dr. Ivan Santos Fernandez (de la Havane).

Verf. hat die Excision der Uebergangsfalte und die Ausquetschung der Granulationen bei Granulosa verlassen, da diese Methoden allzu schmerzhaft sind und die Narkose erheischen, und an deren Stelle eine andere Behandlungsweise in einer kleinen Anzahl von Fällen angewendet, die völlig unschädlich ist, sehr wenig schmerzt und gute Resultate ergiebt. Er injicirt nämlich zunächst subconjunctival in der Gegend des äusseren Winkels in die Uebergangsfalte eine 1 % Cocaïnlösung und 20 Minuten später (um dem Cocaïn Zeit zu lassen, die Gewebe zu anästhesiren und ödematös aufzulockern), etwa 0,5 bis 1,0 einer 1 ‰ Lösung von übermangansaurem Kali. Diese Procedur wird je nach Bedarf wiederholt in Zwischenräumen von 8 Tagen.

Es folgen **Referate.**

November.

Enthält nur **Sitzungsberichte.**

December.

1) **Les erreurs de la projection dans le strabisme et leurs rapports avec sa thérapie**, par Dr. C. Gaudenzi.

---

2) **Origine et nature du corps vitré**, par Dr. S. Tornatola.

Es folgen **Referate.** Aucke.

VI. Annali di Ottalmologia di Quaglino, Guaita e Rampoldi. 1897. Fasc. 1—2.

1) **Abnorm gewachsene, subcutane Cilie**, von Docent Dr. Baquis in Livorno.

Verf. beobachtete bei 2 Kindern[1] eine subcutan gewachsene Cilie, die als kleiner Tumor sich darstellte. In einem Falle ergab die mikroskopische Untersuchung ein Granulom ohne Riesenzellen.

---

2) **Die Absorption von Blut im Glaskörper**, von Dr. Gatti in Ferrara.

Verf. sucht den Einfluss des Gefäss- und des Nervensystems auf die Absorption anormal in den Glaskörper gelangter Flüssigkeiten zu bestimmen, was bisher noch nicht geschehen. Er untersuchte daher den Einfluss der Carotisunterbindung und der Sympathicus-Durchschneidung oder beider zugleich auf die Resorption von Blut, welches in den Glaskörper injicirt war, und zwar bei Kaninchen. Während nach einfacher Blutinjection in den Glaskörper leichtes

[1] Kommt auch bei Erwachsenen vor. H.

Oedem am Einstichspunkte auftritt, der Glaskörper sich nicht trübt, Pupillarreaction normal bleibt, fehlt nach Carotisunterbindung meist das Oedem, Pupillarreaction unvollständig, Glaskörper trübt sich. Nach Sympathicus-Durchschneidung fehlt die Chemosis, Tension des Bulbus verringert sich, Pupillarreaction mangelhaft, mitunter Iritis plastica, Glaskörper trüb.

---

3) **Inkunabel des Benvenuto Grafeo vom Jahre 1474,** von Prof. Albertotti.

Diese in Ferrara gedruckte, lateinische Ausgabe hat Verf. in 2 Bibliotheken, Neapel und Rom, gefunden und hat ausserdem 4 Texte des Werkes von Benvenutas Grassus studirt, nämlich den in der Arbeit von Berger und Auracher (1884 u. 1886) angegebenen provencalischen und Münchner Text, ferner den Breslauer, Pariser Text und den codex Riccardianus. Er hat darüber bereits eine andere Arbeit veröffentlicht, nämlich in den Memorie d. R. Accademia di Scienze di Modena 1897. Gegenwärtig giebt er das Verzeichniss der existirenden Ausgaben und Codices des Werkes von Benevenutus Grapheus, es sind deren 22; ferner beschreibt er genau die Ferrarische Incunabel und zwar das Exemplar der Bibliothek von Neapel. Es folgt die Angabe der consultirten Literatur (49 Nummern) und schliesslich der ganze lateinische Text der Incunabel 41 Seiten, welcher in viele kurze Kapitel eingetheilt ist, z. B. De tunicis oculorum; de curatione catharatarum; pillule contra pruritum oculorum; de obtalmia; tractatus paniculorum; de scabie oculorum; de caligine oculorum; de inuersatione palpebrarum; de moro seu fungo; de percussionibus oculorum; de amissione uisus propter opillationem nerui obtici; de fistula inlachrimali secundum aliquos et secundum nos de lachrimis corruptis; de lachrimis et unde procedunt; de differentia que est inter lachrimas superiores et inferiores; de iis inquorum oculis intrant squame lapidis seu ferri; de morsis in oculo ab animali uenenoso; dicemus in nomine christi.

---

4) **Ueber intracapsuläre Resorption der Cataract,** von Dr. Baquis in Livorno.

Verf. bespricht die vor Jahren gemachten Versuche, Stare ohne Operation zu heilen, zählt darauf die in der Literatur angegebenen Fälle von Absorption der Cataract in der unverletzten Kapsel (von 1804—1895) und fügt eine eigene Beobachtung hinzu. Die Fälle zerfallen in folgende Gruppen: Aufsaugung einer weichen ev. congenitalen Cataract bei jungen Individuen; einer weichen im myopischen Auge durch Ernährungsstörung entstandenen Cataract junger Individuen; eine weiche complicirte Cataract junger Individuen, die in Folge von Iridochoroiditis entstanden war; Verschwinden einer diabetischen Cataract ohne Aufsaugung der Linse; endlich Resorptiom einer senilen Cataract mit hartem Kern. Diese kann auf 2 Arten geschehen, entweder in wenigen Wochen unter starken Schmerzen und glaucomatösen Erscheinungen oder sehr langsam ohne alle Reaction unter vohergehender Umwandlung in Cataracta morgagniana. Anatomische Untersuchungen ergaben, dass in solchen Fällen entweder die Linsenkapsel verletzt war oder dass das Kapselepithel fehlte. Es scheint demnach als Ursache des ganzen Absorptionprocesses das Eindringen von Humor aqueus in die Linse angesprochen werden zu müssen.

---

5) **Gumma des Ciliarkörpers,** von Dr. Gasparrini in Siena.

Verf. schildert einen Fall von wahrem Gumma (nicht Papel) des Corpus cil. im tertiären Stadium der Syphilis.

Fasc. 3.

1) **Am Nadelhalter anzubringende Fadenrolle**, von Prof. Albertotti.

Verf. liess am Nadelhalter eine Fadenrolle anbringen, welche sich abwickelte, damit der Faden nicht mit inficirten Gegenständen während des Nähens in Berührung komme. Das Instrument wird von Luigi Capelli in Modena fabricirt. Der Nadelhalter lässt sich überdies nach einer Angabe vom Verf. (Bassegna dellle scienze mediche, Modena 1889) zur leichteren Reinigung zerlegen.

---

2) **Vertheilung und Endigung der Nervenfasern im Ciliarkörper**, von Dr. Bietti. (Klinik von Prof. Gallenga, Parma).

Nach den neuesten Arbeiten sollen im Corpus ciliare zu unterscheiden sein: a) vasomotorische Nerven, b) Endigungen motorischer Nervenfasern für den Muskel, c) ein Netz sensibler Fasern, d) baumförmigen Nervenendigungen, die den Muskelsinn bedingen.

Verf. machte seine Untersuchungen mit der sog. Schnellfärbungsmethode von Golgi, wandte doppelt chromsaures Ammoniak statt Kali in der Osmiummischung an, wie Golgi letzthin rieth. Er fand im Corpus ciliare Nervenfasern von 3 verschiedenen Arten: a) baumförmige Nervenendigungen; b) ein Nervennetz mit weiten Maschen im ganzen Ciliarkörper, mit fast keinen Varicositäten; c) einen Nervenplexus an der Grenze zwischen Choroidea und Corpus ciliare mit vielen Varicositäten. Er bezweifelt die Angaben von Arnstein und Agababow, welche sensible Fasern und solche für den Muskelsinn unterunterscheiden wollen.

---

3) **Das cerebrale Gesichtsfeld**, von Prof. Bocci, Laborat. di fisiologia in Siena.

Im Wesentlichen bereits 1896 referirt.

---

4) **Giebt es ein cerebrales Gesichtsbild**, von Dr. Baquis.

Wiederlegt die Versuche von Prof. Bocci, wie Ref. bereits im Bericht 1896 that.

---

5) **Eine Epidemie von Hemeralopie mit Xerosis conjunctivae**, von Dr. Basso in Genua.

Verf. gelangt zu folgende Schlüssen: Die idiopathische, epidemische Hemeralopie erklärt sich aus einer Störung der allgemeinen Ernährung, welche auf die Retina und speciell auf das Pigmentepithel ihren schädlichen Einfluss ausübt. Es bestehen dabei Erkrankungen der Bronchien, der Nasen und Mundschleimhaut, des Darmcanals, der Haut, so dass man an Autointoxication denken muss, wie sie bei Pellagra anerkannt ist. Die Hemeralopie besteht im Verlust oder Schwächung der Adaption der Retina für schwaches Licht. In frischen Fällen ist die Function der Retina bei stärkerem Lichte normal. Die Verringerung der Sehschärfe in der chronischen Hemeralopie ist nicht auf Adaption, sondern auf Amblyopie zu beziehen. Die concentrische Gesichtsfeldeinschränkung wächst mit abnehmender Beleuchtung sehr schnell, in leichteren Fällen und in der Heilungsperiode langsammer. Das Centrum der Retina verliert also zuletzt und gewinnt wieder zuerst die Adaption. Die Adaption für schwaches Licht ist nicht als eine Erholung der Retina, als eine nutritive Wiederherstellung anzusehen, sondern als ein photochemischer Process ganz wie bei höheren Beleuchtungsgraden. Der Hemeralopie kann nicht ein qualitativer oder quantitativer Defect des Sehpupurs zu Grunde liegen, da bei schwachem Licht dieser

weniger angegriffen wird, also der Defect sich gerade dann verificiren würde, wenn das Bedürfniss an Sehpurpur geringer ist. Es ist nicht das Verhältniss zwischen Production und Verbrauch des Purpurs beeinträchtigt, sondern der photochemische Process findet bei schwachem Licht statt, weil das Pigment immobilisirt ist in der Stellung, welche es beim Einfall starken Lichtes einnimmt. Das hemeralopische Auge ist als permanent für starkes Licht adaptirtes zu betrachten. Die verlängerte Einwirkung starken Lichtes kann Hemeralopie hervorrufen, aber nicht in Folge übermässigen Verbrauches der Sehsubstanz, sondern da sie das Pigment in der entsprechenden Stellung immobilisirt, wenn prädispondirende Momente vorhanden sind. Diese permanente Adaption für starkes Licht macht das hemeralopische Auge weniger empfindlich für helle Beleuchtung, und verursacht Torpor des Pupillar- und Palpebralreflexes. In Folge des selteneren Lidschlages entwickelt sich der Xerosebacillus, als Saprophyt im sebum palpebrale. In Folge Anhäufung des Sebum an den Lidrändern ist das Epithel daselbst nicht mehr von den Thränen befeuchtet, und verfällt daher der Verhornung, Xerose.

---

6) **Endogene Infection der Bulbi durch Pneumococcen,** von Doc. Dr. Ferri.

Die Metastasen können durch die blossen Toxine oder durch Embolie vermittelst der Bacterien selbst entstehen. Die erstere Form scheint nur zu Hämorrhagien, Thrombose, Entzündung zu führen, die zweite leicht zur Suppuration. Verf. beobachtete einen Fall von Pneumonie mit metastatischer Entzündung in einem und Panophthalmitis im anderen Auge.

Fasc. 4.

1) **Beitrag zur Acromegalie,** von Doc. Dr. Querenghi und Dr. Beduschi.

Beschreibung eines Falles mit Atrophie beider N. optici. Die vergrösserte glandula pituitaria drückte im Anfange auf den hinteren Winkel des Chiasma und inducirte somit klinisch Hemianopsia bitemporalis. Weiterhin wuchs der Tumor nach der linken Seite des Chiasma hin, so dass auch das linke nicht gekreuzte Opticusbündel afficirt wurde. Der Fall zeigte auch eine starke Miosis, die auf beiden Augen gleich war. Diese wird durch Reizung des betreffenden Oculomotoriuskernes am Boden des Aqueductus Sylvii hervorgebracht, welche wiederum Folge der Compressien des Infundibulum durch den Tumor oder auch einer Ependymentzündung im 3. Ventrikel ist, wie sie schon anatomisch gefunden wurde. Es wird darauf Denti widersprochen, welcher den Ausnahmefall, dass der Tumor den vorderen Rand des Chiasma comprimirt, generalisiren will. Die öfter begleitende Neuritis hat auch Einfluss auf das Gesichtsfeld, und ist selbständig, d. h. unabhängig von der Compression des Chiasma, als die bekannte Stauungsneuritis bei Hirntumoren aufzufassen, während Denti irrthümlich sie aus der Compression herleitet.

---

2) **Die Nerven der Choroidea,** von Dr. Bietti. Klinik von Prof. Gallenga, Parma.

Verf. untersuchte mittelst der Methode von Golgi die Choroidea menschlischer Foeten, albinotischer Kaninchen und Mäuse, sowie von Hühnchen, bei allen denen das Choroidealpigment wenig entwickelt ist. Er fand ein Fasernetz in der vordern Portion der Choroidea, ein anderes, verschieden gestaltetes in der hinteren, welches zwischen der Gefäss- und der Faserschicht liegt. Letzteres ähnelt dem von Iwanoff im Handbuch Graefe-Salmisch dargestellten (S. 279),

nur zeigte die Golgi'sche Reaction noch ein feinstes Maschennetz zwischen den dort allein dargestellten Stämmchen. Andere Netze umspinnen die Ciliararterien und zwar zeigen deren Fibrillen vielfach Varicositäten sowie terminale keulen- oder kugelförmige Anschwellungen. Die Gefässnerven folgen genau den Arterien, so dass ihre Anordnung der der Gefässe eines Injectionspräparates der Choroidea sehr ähnelt. Die Endanschwellungen finden sich auch an Aestchen, welche neben den Gefässen im Gewebe endigen. Nahe der Lamina vitrea findet sich ein bereits 1895 referirter Plexus, der aber dem Verf. jetzt vom Pigmentepithel durch die Lamina vitrea getrennt scheint. Die Arbeit enthält 13 Figuren auf 4 Tafeln.

---

3) **Einfluss der Röntgen-Strahlen auf die Regeneration des Sehpurpurs**, von Dr. Gatti. (Physiol. Laboratorium in Ferrara, Prof. Cavazzani).

Verf. fand an Staroperirten, dass sie absolut keine Perception für die X-Strahlen haben, entgegen den Beobachtungen von Brandt. Fuchs und Kreidl fanden, dass die X-Strahlen keinen Einfluss auf die Bleichung des Sehpurpurs ausüben, untersuchten aber nicht, ob dessen Regeneration von ihnen modificirt werde. Verf. fand, dass die Strahlen keinen Einfluss auf die Regeneration ausüben, dass der Purpur sich ganz ebenso reproducirt, wie wenn die Retina sich in der Finsterniss befindet. Er experimentirte auch über die Frage, ob die X-Strahlen auf die Bewegungen des Pigmentes der Retina wie andere Lichtstrahlen einwirken und hatte auch hier stets negative Resultate.

---

4) **Statistik der Augenabtheilung des Civil-Hospitals in Venedig**, von Dr. Gosetti.

Unter 2818 Augenkranken, welche 1892—1896 aufgenommen wurden, befanden sich 893 granulöse und ungefähr dasselbe Verhältniss (320 $^0/_{00}$) besteht unter den ambulanten Kranken, die sich jährlich auf 3600—4000 belaufen. 157 Extractionen von Altersstar mit 3 Verlusten.

Fasc. 5.

1) **Subconjunctivale Sublimatinjectionen**, von Dr. Giov. di Lorenzo. (Università die Messina, Prof. Scimemi).

Verf. machte Experimente an Kaninchen, denen er preventive Sublimatinjectionen beibrachte und darauf Cornea oder Vorderkammer oder Corpus vitreum mit pyogenen Culturen inficirte. Er bemerkte nicht den geringsten Nutzen der subconjunctivalen Injection, indem die Infection ebenso verlief, wie in nicht behandelten Controllaugen. Dasselbe negative Resultat hatte er von den nach der Infection vorgenommenen Injectionen. Klinisch fand er ferner weder bei Cornealgeschwüren noch bei postoperativer Infection, noch bei traumatischer Iridochoroiditis oder Cyclitis günstige Wirkung, noch konnte sympathische Ophthalmie verhindert werden. Bakteriologisch stellte er fest, dass der Humor aqueus und Corpus vitreum, der mit subconjunctivalen Injectionen behandelten Thieren keine baktericiden Eigenschaften annimmt. Chemisch konnte er durch keine der üblichen Reactionen Sublimat weder im Humor aqueus noch im Glaskörper, noch in den Geweben des Auges nach subconjunctivalen Injectionen nachweisen. Er zeigt auch, dass Sgrosso, Scalinci und Bocchi in dieser Hinsicht sich irrten, wenn sie Quecksilberpräcipitate vor sich zu haben und so durch chemische Reactionen Sublimat nachzuweisen meinten. Doch fand Verf. durch Electrolyse Hg in den Geweben der der Injection unterstellten Augen und beschreibt genau die zum Nachweis zu beobachtenden Cautelen. Das Hg ist aber nicht in Form von Sublimat, sondern vielleicht als Albuminat vorhanden.

Wenn also ein Effect in Krankheitszuständen von den Injectionen erfolgt, so ist er nicht auf die antiseptische Wirkung von Sublimat zu beziehen, sondern auf die Wirkung des dem Gewebe einverleibtem Hg. So könnte die revulsive, die antiplastische Wirkung des Hg in Frage kommen, auch die Aenderung der Lymphcirculation.

---

2) Sarcom des Thränensackes, von Dr. Silvestri.

Oefter sind Schleimpolypen im Thränensack beobachtet worden. De Vincentiis beobachtete zuerst ein Fibroma papillare (1876). Seggel (1885) beschrieb ein Epithelioma papillare, Sgrosso (1887) ein Sarcom mit lethalem Ausgang, Moauro (1888) bilaterales Angiomyxosarcom, das als Cylindrom zu classificiren war, Piccoli (1896) ein Carcinom mit lethalem Ausgang. Verf. beschreibt ein malignes Sarcom, das wahrscheinlich vom Thränensack ausging.

---

3) Extraction mit der Kapsel, von Dr. Cassiani Ingoni. (Clinica di Padova.)

Verf. empfiehlt die von Prof. Gradenigo geübte Extraction mit der Kapsel als Normalmethode für Altersstar. Die hauptsächliche Modification, die letztere adoptirte, ist die Zerreissung der Zonula mittelst einer Art Cystitoms und zwar genügt dieselbe in der unteren Hälfte des Umfanges, beim oberen Lappenschnitt. Glaskörper geht nur selten verloren. Bei dem Herausdrücken der Linse stellt sich oft der untere Linsenrand zuerst ein, so dass also eine Rotation der Linse stattfindet. Kommt frühzeitig Glaskörper, so ist die Herausbeförderung der Linse mittelst Löffels nöthig.

Der Schnitt soll fast die Hälfte der Cornea umfassen, in deren Peripherie liegen und soll etwas schräg die Cornea durchsetzen, um leichten Irisprolaps zu vermeiden. Dazu benutzt Gradenigo ein recht schmales, kurzes v. Graefesches Messer, um es so besser zu dirigiren. Iridectomie kann gemacht werden oder auch nicht. Das darauf zu benutzende Cystitom ist an der Spitze stumpf und der Winkel, den der Haken an der Spitze bildet ist abgerundet. Ein und dasselbe Cystitom ist für beide Augen geeignet. Die zur Operation passenden Instrumende werden von H. Frescura, Venedig, Via S. Daniele, verfertigt. Atropin erleichtert die Manipulation der Zerreissung der Zonula in Folge der Erweiterung der Pupille. Das Zonulotom wird mit flach liegendem Häkchen unter den untern Irisabschnitt eingeführt, wobei man durch die leichte Emporhebung der Iris immer wahrnehmen kann, wo sich das Häkchen befindet. Am Rand der Linse angekommen, wird durch eine leichte Drehung das Häkchen gegen die Zonula gerichtet und dieselbe von links nach rechts eingerissen. Sie spannt sich bereits durch den Abfluss des Kammerwassers, und nach partieller Einreissung unten zieht der obere Zonulatheil sich elastisch zurück, spannt also die unteren Theile um so mehr. Die Linse nimmt alsbald stärkere Wölbung an, wodurch auch die Farbe der Cataract sich etwas ändert. Verletzung des Ciliarkörpers lässt sich bei dem angegebenen Manöver leicht vermeiden. Bei dem Zurückziehen des Zonulotoms darf man weder Kapsel noch Iris mit dem Häkchen fassen. Hat nun die Iris Tendenz zum Prolaps, so folgt nun die Iridectomie, die andererseits auch unterlassen werden kann. Die Herausbeförderung der Linse geschieht nun durch einen Löffel, der der Weber'schen Schlinge ähnelt, aber ringförmig ist, ungefähr vom Durchmesser der Cornea. Ein so geformter Löffel übt im unteren Hornhautabschnitt einen weit vertheilten, gleichmässigen Druck aus. An der oberen Wundlefze wird durch einen Daviel'schen Löffel Gegendruck geübt. Etwa der Expulsion der Linse sich entgegenstemmende

Blutcoagula sollen sorgfältig entfernt werden, da sie mitunter stark genug sind, um den Austritt zu hindern oder Eindrücke auf der Linse bewirken, selbst die Kapsel reisst bisweilen eher, als dass sie nachgeben. Grosse Geduld und Zartheit gehören zu diesem Acte der Operation. Man muss mittelst der 2 Löffel immer die Bewegung secundiren, welche eventuell die Cataract annimmt. 188 derartige Extractionen wurden bisher in der Klinik von Padua gemacht, darunter congenitale, zonuläre, traumatische, diabetische, Kalk-Stare u. s. w. Die Hauptmasse waren senile Cataracte. Von den 188 ergaben 129 beste Erfolge, 48 gute und 8 mässige Resultate, so dass die Kranken allein gehen konnten, 3 unglückliche Ausgänge durch Eiterung des Lappens, innere Hämorrhagie, Iridocyclitis. Verf. meint, dass auch die Extraction der normalen Linse bei hochgradiger Myopie nach dieser Methode geschehen könne, obwohl bisher kein geeigneter Fall in der Klinik derart operirt wurde.

Es schliesst das Fasc. ein **Nachruf** an die in einem Jahre verstorbenen Docenten Dr. Faravelli und Dr. Silvestri.

Fasc. 6.

1) **Structur der cystischen Cataract**, von Dr. Bietti. (Klinik von Parma, Prof. Gallenga).

Becker (1883) beschrieb 2 Fälle cystischer Cataract, gab aber keinen anatomischen Befund an. In Parma befanden sich unter 450 operirten Cataracten 2 Fälle von cystischer Cataract. Verf. beschreibt nun eine solche genauer. Sie gehörte einem myopischen Auge an, das von chron. Iridochorioiditis befallen war. Die extrahirte Linse hatte eine kugelige Form, die Vorderkapsel war stark verdickt, besonders im vorderen Pol. Das gewucherte Epithel bedeckte Vorder- und Hinterkapsel. Diese Epithelproliferation auf der Hinterkapsel ist eines der Hauptcharakteristica der cystischen Cataract. Verf. giebt die verschiedenen Auffassungen der Autoren über die Art der Bildung dieser Epithelschicht an (Iwanoff, Müller, Gayet, Becker). Nach Becker kann die Bildung nur von da ausgehen, wo auch die normale Formation und Regeneration des Linsenepithels stattfindet. Die Vorderkapsel bildet taschenförmige, auch ganz abgeschnürte Falten, ihr Epithel wird mitunter spindelförmig und ähnelt alsdann dem Bindegewebe. Wahres Bindegewebe, das eventuell auch ossificirt, kann sich bei Kapselcataract nur bilden, wenn eine Läsion des Kapselsackes stattgefunden hat. Manche Epithelzellen verlieren den Kern und transformiren sich in runde Bläschen, wie sie zuerst von Wedl später von Andern als Bläschenzellen beschrieben wurden, auch im Nachstar. Verschiedene dieser Bläschen können dann zu grösseren Hohlräumen, Cysten confluiren. Die Bildung der Bläschenzellen ist das erste Stadium der späteren Entartung und Verflüssigung der Rinde. Der Rest der Linse ist noch ziemlich gut erhalten, von lamellöser Structur, aber doch ovale Lacunen sichtbar mit fein granulirtem Inhalt. Dies deutet darauf, dass wie bereits die peripheren Schichten, so auch die mehr centralen der Verflüssigung entgegengehen. Der ganze Process geht von der Vorderkapsel aus. 1 Tafel ist beigegeben.

2) **Physiologische Wirkung des auf- und absteigenden elektrischen Stromes auf das Gesichtsfeld**, von Dr. Tarducci. (Siena, Prof. Guaita).

Madame Tschervatscheff und Miss Ellaby haben 1880 und 1882 unvollständige Untersuchungen über das angegebene Thema gemacht. Verf. fand, dass durch einen aufsteigenden Strom (+ Pol am Auge, — Pol am Nacken)

von 3 milliampère Intensität und 10′ Dauer das Gesichtsfeld für Weiss und Farben erweitert wird; dass diese Erweiterung sofort eintritt, aber ihr Maximum nach 3 Tagen erreicht, alsdann bis zum 9. Tage wieder abnimmt und zur Norm zurückkehrt; dass Grün am meisten beeinflusst wird, dann roth, blau, am wenigsten weiss; dass die Ausdehnung am grössten nach aussen und nach unten ist; dass das 2. Auge, welches nicht direct dem Strome ausgesetzt wurde, dieselben Modificationen wie das 1. erleidet. Der absteigende Strom bewirkt beträchtliche Verengerung des Gesichtsfeldes für Weiss und Farben, welche sofort beginnt und ihr Minimum nach 2 Tagen erreicht, alsdann erst am 9. Tage zur Norm zurückkehrt; das Grün und Roth werden am meisten beeinflusst, weniger blau und weiss; die stärkste Gesichtsfeld-Einschränkung findet sich nach aussen; das 2. Auge zeigt die gleichen Modificationen. Die restringirende Wirkung des absteigenden Stromes ist bedeutend stärker und prompter als die erweiternde des aufsteigenden.

---

3) **Hysterische Augenmuskellähmung,** von Doc. Dr. Gasparrini. (Siena, Prof. Guaita).

Alle bisher beschriebenen Fälle von hysterischer Augenmuskellähmung sind bilateral, Verf. beschreibt hier eine monolaterale Lähmung, welche in Ptosis und Lähmung der äussern Augenmuskeln bestand, bei normaler Pupille und Accommodation. Der M. rectus externus war auch stark paretisch, die andern recti vollkommen paralysirt, über die obliqui ist speciell vom Verf. nichts angegeben. Das Auge war in Folge der Lähmung um 5—6 mm protrudirt, wie man beim Messen mittelst des Doppellineals von Landolt und des Ophthalmostatometers von Antonelli ersah. Zur Diagnose der hysterischen Aetiologie verhalf die Untersuchung der Farbengesichtsfelder. Das Feld für weiss war normal, links war grün ohne Gesichtsfeld, während dasselbe im rechten Auge ein grösseres Gesichtsfeld hatte, als Roth. Mittelst KBr und KJ, sowie constanten Stromes heilte die Patientin in 1 Monat.

Der von Sauvineau (1892) und Mauthner gegebenen Classification der Ophthalmoplegie sind noch hinzuzufügen die Formen, welche im Verlaufe von Neurosen auftreten, insbesondere bei Morbus Basedowii und Hysterie.

4) **Gedrucktes Schema zur Verordnung der Brillen bei AS,** von Dr. Cicardi.

VII. Archivio di Ottalmologia del Prof. Angelucci. Bericht über die bisher nicht referirten Arbeiten.

Anno II.

1) **Die Distribution der Neuroglia im Chiasma des Menschen,** von Dr. Belli.

Verf. wandte die Färbung nach Golgi an, fand, dass längs des vorderen und hinteren Randes des Chiasma, sowie längs der seitlichen Ränder der Tractus optici, des Chiasma und der Nervi optici die Zellen in Reihen stehen. Sie sind länglich, von ihren beiden Extremitäten gehen Büschel feinster Ausläufer aus, welche längs den Nervenfasern verlaufen. Im Innern des Chiasma hingegen sind die Zellen sternförmig, indem die Ausläufer in allen Richtungen abgehen, und sich mit denen anderer Zellen kreuzen, ohne jedoch mit ihnen zu anastomosiren.

---

2) **Wirkung der Exstirpation des Ganglion Gasseri nach Ausreissung des Ganglion cervicale superius,** von Dr. Spallita.

Die Versuche wurden an Hunden angestellt und ergaben, dass die Verletzungen des Ganglion Gasseri stets die nutritiven Veränderungen im Auge zur Folge haben, welche von Foderà und Magendie beschrieben wurden. Die preventive Exstirpation des obersten sympathischen Halsganglions verhindert die deletäre Einwirkung der Operation des Ganglion Gasseri. Wenn im letzteren Falle im Auge Entzündung auftritt, so fehlt ihr doch jede Aehnlichkeit mit der sog. neuroparalytischen Entzündung, sei es betreffs ihres zeitlichen Auftretens, sei es betreffs der Reihenfolge der Alterationen. Die Phänomene, welche im Auge auftreten, sind in den beiden Fällen ganz und gar verschieden, auch abgesehen vom Erscheinen oder Nichterscheinen von Ernährungsstörungen. Verf. meint, dass seine Untersuchungen die von Sinitzin bestätigen, und vielleicht auch die contradictorischen von Eckhard erhaltenen Resultate rechtfertigen.

---

3) **Die Ursprungszellen der absteigenden Wurzel des Trigeminus,** von Dr. Lugaro.

Von der Grenze zwischen dem Vorder- und Hinterpaar der Vierhügel geht an den Seiten des Aquaeductus Silvii nach unten und hinten ein Bündel, welches von charakteristischen bläschenartigen Zellen begleitet ist. Diese haben schon längst die Aufmerksamkeit auf sich gelenkt und letzthin hat Golgi nachgewiesen, dass dieselben monopolar sind und ihr einziger Ausläufer zu dem Nervenbündel hinzieht, welches nach dem velum medullare strebt, wo der n. trochlearis ausgeht. Verf. studirte diese Theile an Kaninchenföten mit der doppelten Imprägnirung durch Osmium-Bichromat-Gemisch und Arg. nitric. und constatirte, dass der Fortsatz obiger Zellen in die Radix descendens des Trigeminus eingeht und dass nicht alle diese Zellen unipolar sind.

---

4) **Behandlung der traumatischen Cataracte,** von Dr. Lodato.

In der palermitanischen Klinik wird der Grundsatz festgehalten, bei einfachen traumatischen Staren von der Operation sich zu enthalten, wenn die Individuen nicht 12 oder 13 Jahre erreicht haben, sonst Extraction. Bei glaucomatösen oder entzündlichen Symptomen muss ebenfalls operirt werden.

---

5) **Ursprung einiger Hirnnerven,** von Dr. Lugaro.

Angaben über das 5., 6., 7. und 8. Paar, ohne Figuren nicht verständlich.

---

6) **Jodinjectionen bei Dacryocystitis chronica,** von Dr. Debono und Alaimo Marchetti.

Diese schon von vielen Autoren geübten Injectionen wurden von den Verff. mit folgender Lösung gemacht: Jodum 0,50, Kal. jod. 5,0, Aqua destill. 50,0 und zwar nach Stricturotomie und Erweiterung des Canals durch dicke Sonde. 3 bis 4 Injectionen genügen zur Heilung in 20 Tagen(?).

---

7) **Elementare Bestimmung der Cardinalpunkte des Auges,** von Dr. Ovio.

Verf. berechnet die Länge der Augenaxe im ametropischen Auge, die Brenn- und Knotenpunkte des accommodirenden Auges, die Verschiebung der Cardinalpunkte durch vorgesetzte Linsen, den Einfluss der Accommodation, der Axenlänge, der corrigirenden Linsen auf die Sehschärfe.

---

8) **Ossification im Bulbus,** von Dr. Romano-Catania.

In einem wegen Cyclitis 10 Jahre nach einem Trauma enucleïrten Auge fand sich eine der inneren Oberfläche der Chorioidea anliegende mit ihr innig verbundene Knochenschale, und eine zweite die Linsenform nachahmende, welche als transformirte fibröse Cataract aufzufassen ist.

In einem anderen Auge war durch Blattern suppurative Irido-Choroiditis und Schrumpfung des Augapfels unter Zerstörung aller inneren Membranen hervorgerufen worden. Auch hier fanden sich im Centrum des Augapfels zwei Ossificationsherde, welche aber direct aus dem Exsudate hervorgegangen waren, da keine Spur von Choroidea u. s. w. mehr bestand. Der ganze Process hatte nur 4 Monate gedauert.

Anno III.

1) **Das Corpus mammillare des Menschen und die wahrscheinliche Beziehung der Columna fornicis zum Sehorgan,** von Dr. Zummo.

In einem Falle von linksseitiger Opticusatrophie zeigte die rechte Columna fornicis Alterationen und war das rechsseitige Corpus mamillare verkleinert. Die Untersuchung geschah mittels Färbung Weigert-Pal. Verf. fand, dass das Bündel von Vicq-d'Azyr in keiner Beziehung mit der Columna fornicis steht. Diese ist hingegen eng verbunden mit dem seitlichen Ganglion des Corpus mammillare, während das Bündel von Vicq-d'Azyr mit dessen medialem Ganglion in Relation steht. Die ventrale Portion der Capsula medullaris wird zum grössten Theile von der Columna geliefert, die mediale Portion vom Bündel des Vicq-d'Azyr. Die 2 Ganglien trennenden Fasern und das intramamillare Netz hängen allein vom Vicq-d'Azyr'schen Bündel ab. Das Bündelchen x von Mahaim hat keine Verbindung mit der Columna. Der Pedunculus corporis mammillaris hat keine Verbindung mit dem lateralen Ganglion des Corpus candicans. Verf. kann bis jetzt nicht behaupten, dass ein Connex zwischen der Columna fornicis und dem Sehapparat besteht.

---

2) **Die neuesten Fragen über die Natur des Chalazion,** von Dr. Alfieri.

Das Chalazion ist nicht von tuberculöser Natur. Auch ist es nicht durch einen specifischen Mikroorganismus hervorgebracht, doch ist es wahrscheinlich infectiösen Ursprungs, aber durch verschiedene pathogene Bacterien veranlasst. Der pathologische Process fand in den Meibom'schen Drüsen und im periacinösen Gewebe statt, es ist keine primitive Erkrankung des Tarsus, wie manche behaupteten.

---

3) **Ueber die Granulome der Conjunctiva,** von Dr. Crocini.

Beschreibung zweier in der Klinik von Prof. Gallenga (Parma) beobachteter Fälle von Fremdkörpern, die unter die Conjunctiva gedrungen waren. Das eine darauf entstandene Granulom war linsengross, das zweite grösser, beide enthielten in ihrem Innern den Fremdkörper, das erstere einen trockenen Pflanzenstengel, das zweite ein Stückchen Stroh. Die epithelioiden und Riesenzellen der Neubildung befanden sich in der Umgebung des Fremdkörpers, fehlten aber in den Infiltrationen, die etwas weiter von demselben entfernt waren.

---

4) **Pulsirender Exophthalmus durch Adeno-Angiom der Orbita,** von Dr. de Bono.

Frau von 45 Jahren mit grossem Tumor, der die ganze Orbita, ihre Nachbarschaft, sogar die Schädelhöhle zum Theil einnahm und bereits im Thorax

eine Metastase hatte. Der Tumor erwies sich von einer Structur, die als Nachahmung der Thränendrüse aufzufassen war. Er bestand aus einem System von Trabekeln, welche mit Epithel bedeckt waren, und blutgefüllten Lacunen.

5) Gummöse Retinitis als Vorbote von Hirnsyphilis, von Dr. Lodato.

Ostwaldt beschrieb 1888 eine Form von centraler syphilitischer Retinitis, wo kleine graue trübe Herdchen auf den Arterienästchen der Maculargegend sitzen. Er betrachtete diese Form als frühzeitige Manifestation der Hirnsyphilis, da ähnliche Gummata an den Hirnarterien auftreten. Ein anologer Fall wurde in der Klinik in Palermo beobachtet.

6) Subcutane Jodinjectionen gegen Keratitis parenchymatosa, von Dr. Lodato.

2 Fälle wurden derart behandelt.

7) Ein Fall von hämorrhagischem Glaucom als Folge von Thrombose der Vena centralis, von Dr. Tornabene.

Ein 80jähriger, der schon apoplectische Anfälle gehabt, erblindete in einer Nacht auf dem linken Auge. Ophthalmoscopisches Bild der Thrombose der Centralvene. Der 2. Ton auf der Aorta accentuirt, Arteriosclerose. $6^1/_2$ Monat später acutes Glaucom mit Hyphaema. Verf. meint, dass die Thrombose Folge einer Phlebitis war, nicht marantische Thrombose, wie Weinbaum für alle Thrombosen der Vena centralis möchte, und dass das Glaucom Folge der Thrombose war, weil man in glaucomatösen Augen Thromben gefunden hat, sowie auch Circulationsstauung und Gefässalterationen.

8) Wirkung des Atropins auf die Gefässe, von Dr. Zappula.

Verf. experimentirte an Kaltblütern wie an Säugethieren und schliesst, dass Atropin eine centrale und eine peripherische Wirkung auf die Gefässe ausübt. Jene bewirkt Verengerung der Gefässe in den inneren Organen unter Erweiterung der Hauptgefässe, diese hat Dilatation der Gefässe zur Folge durch Excitation der vasodilatatorischen Ganglien.

Anno IV.

1) Das elastische Gewebe in den Augenlidern, von Dr. Bietti.

Augenlider von Föten wurden nach der Methode von Tartuferi mit Chlorsilber oder von Martinotti mit Arg. nitric. behandelt und zeigten so im Tarsus ein denselben von vorn nach hinten durchsetzendes System von elastischen Fasern, welche sich weiter auf die Meibom'schen Drüsen fortsetzen, deren Acini von complicirten elastischen Netzen umgeben sind. In den Thränenröhrchen fand Verf. unter dem Epithel ein ganz dichtes elastisches Netz, welches Ausläufer nach der Nachbarschaft sendet.

2) Das Gesetz der Zeit in der Farbenempfindung, von Dr. de Bono.

Ein electrischer Apparat bewirkt instante Oeffnung resp. Schliessung eines Loches, durch welches behufs der Versuche Spectrallicht sichtbar ist, und setzt gleichzeitig in Bewegung oder hemmt das Uhrwerk des Chronoscops von Hipp. Verf. bestimmte die für die Wahrnehmung der Farben bei Adaption der Retina für die Dunkelheit oder für diffuses Tageslicht nöthige Zeit, auch für die minimale Farbenempfindung, sowie endlich die für das indirecte Sehen nöthige Zeit.

3) **Subconjunctivale Chlornatriuminjectionen gegen Netzhautablösung,** von Dr. Lodato.

Verf. fügt 14 neue Beobachtungen zu den 4 des vorigen Jahres und bestätigt die günstige Wirkung bei frischer Netzhautablösnng. Wenn die ersten 3 Injectionen unwirksam sind, so ist es unnöthig, die Cur fortzusetzen. Sie sind bei starker Glaskörpertrübung weniger wirksam.

---

4) **Untersuchungen über sympathische Ophthalmie,** von Prof. Angelucci.

Verf. fand immer Microorganismen im sympathisirten Auge, nicht immer im sympathisirenden, in welchem sie bereits verschwunden sein können. Betreffs des Weges der Einwanderung der Microorganismen lassen ihn die 2 einzigen veröffentlichten Fälle von Autopsie während bestehender sympathischen Ophthalmie für die Theorie von Mackenzie eintreten, betreffs des Mechanismus der Wanderung hält er die Meinung von Gifford für die, welche mit seinen Experimenten mehr im Einklang steht. Er bekämpft auch die Meinung von Bach, dass der Grad der sympathischen Entzündung von der Stärke des Reizes abhängt, der vom ersten Auge ausgeht, sondern ist überzeugt, dass der Process im sympathisirten Auge eine evidente Autonomie zeigt.

---

5) **Panophthalmitis, Exenteratio bulbi, Meningitis cerebro-spinalis durch Diplococcus Fraenkel,** von Dr. Bocci.

Giebt die veröffentlichten Fälle von Meningitis nach Enucleation oder Exenteration des Bulbus an. In der Turiner Klinik endigte ein centrales Hornhautgeschwür mit Panophthalmitis. 3 Tage nach der Exenteratio bulbi Meningitis mit rapid letalem Ausgange. Die Autopsie erwies, dass die Infection durch Diplococcus Fraenkel längs der Opticusscheiden erfolgt war.

---

6) **Fibro-Myom der Orbita,** von Dr. Lodato. Ein von Angelucci operirter Fall.

Der Tumor ist ein Unicum. Er hatte seinen Sitz unter dem oberen inneren Orbitalrande, war von der Grösse einer Mandel, bestand aus glatten Muskelfasern und einer myxomähnlichen Kapsel. Er war in 13 Jahren langsam gewachsen. Man konnte weder die Genese aus der glatten Gefässmuskulatur noch aus den glatten Muskeln der Orbita nachweisen.

---

7) **Die Incision des Iriswinkels nach de Vincentiis bei Hydrophthalmus,** von Dr. Bocchi.

Ein hydrophthalmisches Auge, bei welchem die Operation des de Vincentiis erfolgreicher, als Iridectomie und Sclerotomie gewesen war, konnte anatomisch untersucht werden. Im Bereiche der Incision ist der Iriswinkel bedeutend geräumiger, die zwischen den Fontana'schen Trabekeln liegenden Lymphlacunen sind deutlich erweitert. Der Ciliarmuskel ist nicht angeschnitten, ebenso wenig die Sclera. Man sieht keine Spuren von neu gebildetem Bindegewebe.

---

8) **Optische Correction des Keratoconus,** von Dr. de Bono.

Die Unregelmässigkeit der Curve in allen Segmenten macht die optische Correction bei Keratoconus unmöglich. Bei geringem Astigmatismus können conische oder hyperbolische Linsen nützen, bei stärkerem cylindrische oder torische. Mitunter mehrfach durchlöcherte stenopäische Brillen.

---

9) Der trophische Einfluss der sensiblen Nerven, von Dr. Mirto.

Die Durchschneidung des N. lingualis bewirkt Alterationen der Gefässwände mit consecutiver Atrophie der Zungenhälfte, die bei jungen Thieren stärker accentuirt ist, als bei Erwachsenen. Die Durchschneidung sowohl eines gefässverengernden wie eines gefässerweiternden Nerven führt zu dem gleichen Resultat, nämlich zu Alteration der Gefässwand und consecutiver Atrophie des Organes.

10) Ein neuer Fall von Stauungspapille mit Craniectomie behandelt, von Prof. Angelucci.

Es ist dies der vierte derart vom Verf. behandelte Fall. In den anderen 3 Fällen verschwand das Oedem der Papille schnell, in diesem verringerte es sich nur. Verf. schliesst aus seinen Fällen, dass die Craniectomie bei Stauungspapille in Folge von Tumor cerebri oder cerebelli sicher die Sehschärfe hebt. Diese Besserung kann bleiben oder fortschreiten nur in den Fällen, wo man zugleich den Krankheitsherd exstirpirt.

11) Zum Studium des elastischen Gewebes im Auge, von Dr. Bietti.

Mittelst der Methode von Tartuferi, C. Marinotti, Taenzer-Unna und G. Marinotti hat Verf. interessante Einzelheiten über das elastische Gewebe in der Lamina cribrosa und in den Opticusscheiden festgestellt.

12) Subconjunctivale Sublimatinjectionen bei Iridochoroiditis, von Dr. Addario.

Die acuten infectiösen Iridochorioiditiden werden schnell und günstig durch die Cur beeinflusst, schwieriger die chronischen, bei denen viele Injectionen nöthig sind. Die fibrinösen Exsudate, wenn frisch, verringern sich, aber verschwinden nicht. Die sympathische Ophthalmie kann man durch die Injectionen im Prodromalstadium an ihrer Entwicklung hindern, während die ausgebrochene Sympathie, welche nach Enucleation fortbesteht, nur schwer beeinflusst wird.

13) Echinococcencyste der Orbita mit Papillitis, von Dr. Varese.

Die Papillitis tritt nicht auf bei anderen viel grösseren Orbitaltumoren, es ist daher nicht anzunehmen, dass die durch Hydatidencysten entstehende Entzündung der Papille von dem Volumen des Tumors und der Compression herrühre, sondern sie ist von dem specifischen Einfluss abhängig, den diese Cysten auf die benachbarten Gewebe ausüben.

14) Intravenöse Injectionen von Sublimat bei Augensyphilis, von Prof. Angelucci.

Verf. machte in 30 Fällen ca. 300 solcher Injectionen und vertheidigt diese Curmethode gegen Galezowski's Einwände. Er will sie nur gegen schwere Augensyphilis angewendet wissen, sie aber überhaupt nicht in der Cur gegen Syphilis den anderen Methoden der Beibringung von Mercur substituiren.

15) Exenteratio (Evisceratio) bulbi, von Dr. Nicodemi.

Verf. meint, dass die Exenteratio bulbi mit Sicherheit (?) die Gefahr der Meningitis vermeidet,[1] ferner soll nie Sympathie durch sie begünstigt werden. Der Stumpf ist geeigneter zur Prothesis, als nach Enucleation. Die Operation wird unter Cocaïnanästhesie (auch subconj. Injection) ausgeführt. Bei Kindern beeinträchtigt sie weniger als die Enucleation die Entwicklung des Gesichtes. Die Indicationen für die Evisceration sind: 1. Panophthalmitis; 2. suppurative

[1] Siehe Nr. 5 auf S. 531.

Irido Choroiditis; 3. totale Necrose der Cornea; 4. Phthisis bulbi, wenn der Stumpf noch ziemlich gross ist; 5. Verletzungen des Bulbus mit Prolaps der inneren Membranen; 6. totales Hornhautstaphylom; 7. Buphthalmus mit Amaurose.

16) Choroiditis metastatica, Exenteratio bulbi, Tod durch Septicaemie, von Dr. Alfieri.

Der pathogene Keim war der Pneumococcus, der Ausgangspunkt eine Endocarditis. Der Stumpf wurde 12 Tage nach der Evisceration bei der Autopsie entnommen und zeigte sich mit Fibrin gefüllt, das leere Räume und Hämorrhagien enthielt, Choroidealpigment fehlte, die Peripherie zeigte eine der Sclera concentrische Schicht von Granulationsgewebe, das am dicksten an der Papille ist. Die Sclera ist infiltrirt und verdickt, ihre Lymphräume enthalten viele rothe Blutkörperchen. Der Tenon'sche Raum ist hämorrhagisch gefüllt, so dass einzelne Schnitte wie einen blutigen Ring um die Sclera herum zeigen. Dieser Befund vervollständigt und bestätigt den von Guaita, den einzigen, der in der Literatur besteht.

17) Die Störungen des Gefässmechanismus und die Operabilität des Buphthalmus, von Prof. Angelucci.

Verf. schliesst aus weiteren 10 Fällen von Buphthalmie, dass eine vasomotorische Anomalie die Ursache des Processes ist. Möglichst zeitige Iridectomie soll Heilung bringen.

18) Hornhautnerven nach Golgi's Methode, von Dr. Cappellini.

Vorläufige Mittheilung, mit 3 Abbildungen: fundamentaler Plexus in der Cornea einer Fledermaus; eine Masche aus dem Hornhautplexus einer Maus; ein Knoten des Plexus einer Fischhornhaut.

19) Erscheinungen der Augenermüdung, von Dr. Ovio.

A. Ermüdung der Convergenz und Accommodation. 1. Bei den rhytmischen Convergenz- und Accommodations-Bewegungen ermüdet die Accommodation eher als die Convergenz. 2. Bei dauernder Anspannung ermüdet die Convergenz früher als die Accommodation. 3. Die Ermüdung der A. zeigt sich durch Torpor, ihrer Bewegungen und Hinausrücken des Nahpunktes. 4. Die Convergenzermüdung hat zur Folge Abduction mit Diplopie und Erschlaffung der A.

B. Ermüdung bei seitlichen Bewegungen und seitlicher Fixation. 1. Diese wächst mit der Grösse der Excursion. 2. Sie wächst, wenn A. associirt ist. 3. Die Ermüdung ist grösser bei Blickrichtung nach oben und unten als in der Horizontalebene. Ausserdem ermüdet der Blick nach oben mehr als der nach unten. 4. Ebenso bei fortgesetzter lateraler Fixation.

C. Ermüdung bei der Fixation. 1. Eine weisse Oberfläche erscheint bei längerem Fixiren immer dunkler bis schwarz. 2. Eine schwarze Figur auf weissem Grunde erscheint allmählich confus, nicht mehr zu differenziren. 3. Ebenso confundiren sich die Spectralfarben. 4. Streifen farbigen Papiers auf schwarzem Grunde verdunkeln sich ebenso, ausser den gelben, welche heller werden. 5. Betreffs des indirecten Sehens wächst die Schnelligkeit des Ermüdens nach der Peripherie der Retina zu. 6. Beim indirecten Sehen tritt die Ermüdung schneller bei unbeweglichem Objecte auf, als bei sich bewegendem, und bei schneller Bewegung des Objectes eher als bei langsamer. 7. Dabei macht die Ermüdung für farbige Objecte sich eher merklich, als für weisse. 8. Die Grösse der Objecte scheint beim indirecten Sehen keinen Einfluss auf diese Phänome zu haben. 9. Beim

indirecten Sehen manifestirt sich die Ermüdung am schnellsten für Grün, dann für Blau, endlich für Roth. Gelb ermüdet eher als Roth, für dieses aber schreitet darauf die Ermüdung rapider fort.

D. Ermüdung an den Gesichtsfeldgrenzen. 1. Mit weissem Probeobject kann Verf. keine Ermüdungsphänomene constatiren. 2. Mit farbigen Objecten ist die Ermüdung stärker temporal- als nasalwärts, und stärker im unteren als im oberen Theile des verticalen Meridians. 3. Die Ermüdung mit farbigen Objecten manifestirt sich durch Beschränkung des Gesichtsfeldes, welche in dieser Reihenfolge statthat: Blau > Gelb > Roth > Grün.

---

20) **Primitive Tuberculose der Thränendrüse,** von Dr. Lodato.
Histologische Beschreibung eines Falles.

---

21) **Hysterische Macropsie, Suggestion im wachen Zustande,** von Dr. de Bono.

Ein Neuropathischer von 54 Jahren hatte eine kurze Periode von Polyopie und darauf dauernde Macropsie. Diese wurde nicht durch Atropin, noch durch Concavlinsen beeinflusst, verschwand aber schnell unter dem Impuls der Suggestion. Die Macropsie lässt sich hier nur durch einen psychischen Factor erklären, Verf. glaubt durch Autosuggestion.

---

22) **Geschichtliches über die künstliche Erzeugung der Cataract,** von Dr. Manca und Dr. Ovio.

Peschel.

VIII. The Ophthalmic Review. 1897. Juli.

1) **Diminished secretion as a factor in the causation of primary glaucoma,** by Priestley Smith.

Im Alter unterliegen die secernirenden Organe der Ciliarfortsätze degenerativen Veränderungen, die einen verminderten Secretionsstrom nach der Vorderkammer zur Folge haben. So kommt es, dass in solchen Augen die Vorderkammer flacher erscheint, bis gelegentlich durch Blockirung des Iriswinkels eine Stauung hervorgerufen wird, durch welche die Tiefe der Vorderkammer wieder zunimmt. Solche Augen sind es auch, welche nach einer Glaucomoperation eine geringe Neigung zeigen, die Vorderkammer wieder herzustellen. Und auch die Thatsache, dass bisweilen trotz gelungener Heilung des Glaucomanfalles nachträglich doch eine schleichende Verschlechterung des Sehvermögens einsetzt, scheint damit zusammenzuhängen. Auf diese scheinbar paradoxen Beziehungen zwischen verminderter Secretion und Glaucom hingewiesen zu haben, ist das Verdienst Czermak's.

---

2) **On the employment of electrolysis as a means of treating granular lids,** by Simon Snell.

Verf. empfiehlt als ein Mittel, welches neben dem Kupferstift bei der Behandlung der Granulosa sich von Nutzen erwiesen hat, die Electrolyse mittelst einer von ihm angegebenen, abgeflachten und gekrümmten Platinelectrode.

---

3) **A case of temporary myopia following a blow on the eye,** by W. G. Laws.

Die nach einem Trauma entstandene, vorübergehende Myopia von 6 D. bei einer 29jährigen, gesunden Frau erklärt sich Verf., abgesehen von einer event. Lageveränderung der Linse, damit, dass durch den heftigen Anprall, dem der

Bulbus ausgesetzt war, die Elasticität desselben gelitten hatte und so der Compression der äusseren Musculatur nicht genügenden Widerstand entgegensetzen konnte. Dadurch wurde die Längsachse des Auges verlängert und so die Refraction vermindert. Im obigen Falle schwand die Myopie in wenigen Tagen. Aber nicht immer tritt die Besserung so schnell ein.

---

4) **Notes of a myopic family,** by Norman MacLehose.

Verf. berichtet über eine myopische Familie von 8 Kindern, bei welchen die trotz der hochgradigen Kurzsichtigkeit vorzüglich Sehschärfe und ausgezeichnete Accommodationsfähigkeit bemerkenswerth waren. Es handelt sich um die gewöhnliche Axenmyopie mit chorioidealen Veränderungen, nicht um eine ungewöhnliche Linsenmyopie.

Es folgen **Referate** und ein **Gesellschaftsbericht.**

August.

Autoskiascopy, by Edward Jackson.

Verf. beschreibt ein Verfahren, mittelst welchen man sich selber und zwar das rechte Auge mit dem linken und umgekehrt skiascopiren kann. Es wird dabei die Refraction nicht der Fovea oder die Nachbartheile der Pupille, sondern einer von der Netzhautmitte schläfenwärts gelegenen Partie besimmt.

Es folgen **Referate** und der **Gesellschaftsbericht** über die amerikanische Gesellschaft der Augenärzte.

September.

1) **The hypodermic use of pilocarpine alone, and associated with other medicines in the treatment of certain affections of the eye,** by Herbert Burnham.

Die subcutanen Injectionen von Pilocarpin werden vom Verf. in erster Linie bei den rheumatischen Affectionen des Auges warm empfohlen, sodann aber auch bei syphilitischen Erkrankungen bei gleichzeitiger Anwendung von Quecksilber und Jodkali besonders empfohlen. — Dr. Alt ist von dem Mittel öfters im Stich gelassen worden, abgesehen davon, dass es bisweilen zu unangenehmen Complicationen seitens des Herzens geführt hat.

---

2) **Suggestions regarding an element in the etiology of trachoma,** by George T. Stevens.

Die verschiedenen Schädeltypen der Dolicho — Brachy — und Mesocephalen zeigen verschiedene Richtungen der Orbitallängsachse. Bei den ersteren ist sie stark nach unten (10° unter der Horizontalebene), bei den Breitschädeln weniger stark abwärts, und bei den Mesocephalen eher nach oben gerichtet. Hiernach unterscheidet Verf. eine Katophoria und eine Anophoria.(?) Nach seinen während zweier Jahre fortgesetzten Untersuchungen hat er nun bei jedem Trachomfall Anophorie nachweisen können.(?) Nationalitäten, bei welchen die Anophorie vorwiegt, sind vom Trachom besonders heimgesucht.(?) Umgekehrt zeigen sich die Völker mit dolichocephalen und brachycephalen Typus verhältnissmässig immun gegen Trachom. Wo die vorhandene Anophoria durch Veränderung der normalen Blickebene beeinflusst werken kann, bessert sich gewöhnlich auch das Trachom.

---

3) **Albuminuric retinitis,** by J. W. H. Eyre.

Verf. beschreibt zwei Fälle, in denen die albuminurische Retinitis das allererste Symptom des Leidens war und der Eiweissausscheidung beträchtliche Zeit vorausging. In dem ersten handelte es sich keineswegs um eine chronische Schrumpfniere, bei der der Urin wohl zeitweilig eiweissfrei hätte sein können, sondern um eine durch die Section nachgewiesene acute Nephritis. Bei dem zweiten konnte allerdings der Bestand einer chronischen Entzündung mit nachfolgender, acuter Exacerbation nicht von der Hand gewiesen werden.

---

4) **Notes on the „Mules' operation" versus evisceration,** by F. Buller.

Nachdem Verf. gewisse Uebelstände, welche Mules'schen Operation anhafteten, durch kleine Modificationen des Verfahrens beseitigt hat, ist er ein unbedingter Anhänger der Glaskugel-Einpflanzung geworden, die er nur bei acuter Panophthalmitis, bei der Gefahr sympathischer Ophthalmie und bei dem Aderhautsarcom zu Gunsten der Enucleation unterlassen würde. Dr. Reeves hat versucht, an Stelle der Mules'schen Glaskugel die Bulbushöhle sich vollbluten zu lassen und dann die Scleralwunde sorgfältig zu nähen. Aber der Blutklumpen unterliegt doch grösseren degenerativen Veränderungen als eine Glaskugel.

October.

1) **On the histology of a case of sudden blindness caused by an injury of the skull,** by Adolf Alt.

Verf.'s Fall ist der erste, wo eine frische Aderhautruptur mikroskopisch untersucht worden ist. Die histologischen Befunde einer 11 Jahre alten vernarbten Chorioidealruptur findet man in einer ziemlich gleichzeitigen Veröffentlichung von S. Ginsberg in Graefe's Archiv. Die Einzelheiten sind im Original nachzulesen.

---

2) **Malignant tumour of the orbit; partial removal; regrowth; recovery,** by Charles Geo. Lee.

Verf. entfernte bei einem 42 jährigen Manne eine schnellwachsende Geschwulst im innern Winkel der Orbita. Dieselbe war von gelatinöser Consistenz, gelblich in der Farbe, von lappigem Bau und mit dem Knochen an der Nasenseite innig verwachsen. Nach oben erstreckte sie sich tief in die Augenhöhle, nach unten reichte sie durch eine weite, kleinfingergrosse Oeffnung in das Antrum Highmori hinein. Es gelang nicht, dieselbe gänzlich zu exstirpiren. Die Untersuchung durch das Mikroskop lieferte seitens zweier ausgezeichneter Kenner (?) die Diagnose Sarcom und Carcinom. Die Geschwulst wuchs von Neuem, aber ohne dass es zu einer neuen Operation kam, hörte das Wachstum später auf, und es war schliesslich nur eine leichte Verdickung am innern Winkel entsprechend der Incisionsstelle fühlbar. Der Patient schrieb seine Heilung dem innerlichen Gebrauch von Ceylon-Zimmet zu, dem die Verkleinerung der Tumormassen unmittelbar folgte. Ob der Tumor zu der Klasse der pseudomalignen Geschwülste gehört, wie sie Panas als symmetrisch wachsende 1895 im Brit. Med. Journ. beschrieben hat, lässt Verf. dahin gestellt.

---

3) **Contributions to the treatment of syphilitic ailments of the eyeball,** by Dr. Jehin Prume.

Verf. bespricht den Werth von Quecksilbercyanid-Einspritzungen in die Venen bei syphilitischen Augenaffectionen, wie er sie nach dem Beispiel der Pariser Kliniken mehr als zweitausend Mal angewendet hat. Die Injectionen

macht er mit der Lauer'schen Glasspritze und spritzt beim Erwachsenen bis zu 1 ccm einer 1 % Lösung ein. Niemals hat er dabei einen Unglücksfall erlebt; dagegen bei mindestens 90 % aller Kranken deutliche Erfolge gesehen

---

Es folgen **Referate** und ein **Gesellschaftsbericht.**

November.

On the advantages of Reid's portable ophthalmometer, by James Hinshelwood.

Das transportable Reid'sche kleine Instrument wiegt nur 6 Unzen und lässt sich, da es nur 4 Zoll lang ist, wie ein Taschenophthalmoskop bequem unterbringen. Es hat den Vortheil, dass es in jeder Lage des Untersuchten, im Stehen, Sitzen oder Liegen verwendet werden kann. Es macht zwar im Anfange einige Schwierigkeit, den Apparat völlig ruhig zu halten und den Focus richtig einzustellen, indessen soll diese Schwierigkeit sehr bald überwunden werden.

Es folgen **Referate** und ein **Gesellschaftsbericht.**

December.

Anomalies in the function of the extrinsic muscles, by F. Buller.

Ausgehend von der Orthophorie als Zustand des Muskelgleichgewichts bei einer Entfernung des Fixirobjects auf 6 m untersuchte Verf. seine Kranken mit Steven's Phorometer und dem rothgefärbten Maddox'schen Prisma auf Muskelanomalien. Hierbei rechnete er eine Abduction von 5—8° und eine Adduction von 25—30° als physiologische Breite; ebenso vernachlässigt er eine Sursumduction von 2—3°. Unter 8000 Patienten fand er so 110 zu operativen Eingriffen geeignete(?) Fälle, die sich auf Esophoria mit 37, Exophoria 31, Hyperphoria 30, Hyperexophoria 10, Hyperexophoria mit 2 vertheilten. Hiervon wurden 35,4 % geheilt, 33,6 % erheblich gebessert und 18 % ziemlich. In keinem Falle schadete die Operation. Natürlich war stets vorher erst der Versuch gemacht worden, durch Ausgleichung etwaiger Refractionsfehler zu helfen. — Was die angeblichen Heilerfolge bei Epilepsie anbelangt, so glaubt Verf. allerdings nicht an eine Beeinflussung des Krankheitsprocesses an sich, indessen räth auch er in diesen Fällen sorgfältigst jede refractive oder musculäre Anomalie zu corrigiren, so gut wie man jede andere irritative Quelle der nervösen Störung auszuschalten bemüht sein muss. Persönlich hat er darum keine Erfahrung gesammelt; dagegen in einem Falle beständigen Schwindelgefühls durch die Tenotomie der Interni eine vollständige Heilung erzielt.

Es folgen **Referate** und ein **Gesellschaftsbericht.** Peltesohn.

IX. The Ophthalmic Record. 1897. Juli.

1) **Angioid streaks in the retina. — Second communication,** by G. E. de Schweinitz.

Die Erkrankung wurde vom Verf. schon früher beschrieben (Centralbl. f. pr. Augenh. 1896, S. 448), sowie auch von anderen Autoren, die Verf. hier citirt. Der vorliegende Fall betrifft den sonst gesunden Bruder des damals beschriebenen Patienten. S beträgt beiderseits Fingerzählen: $^1/_2$ m. Beigegeben ist eine von Margar. Washington gemalte Abbildung.

---

2) **The curvature of the cornea in the reference ,to the refractive condition of the dioptric apparatus in the two principal meridians,** by Francis Valk, M. D.

Schluss aus der Juni-Nummer. Javal's Ophthalmometer dient, nicht nur zur Bestimmung der Refraction, sondern vermittelt auch noch andere interessante Einzelheiten. So fand Verf. durch zahlreiche Untersuchungen, worüber näher berichtet wird, ein bestimmtes Verhältniss zwischen dem Krümmungsradius der Hornhaut und der Refraction; ist erster $>$ 7,65 mm, so ist letzterer mit einer Wahrscheinlichkeit von 10:1 hyperopisch, und ist er $<$ 7,60, so ist letztere myopisch (W. 3:1). Astigmatismus irregularis wird durch die Krümmung der hintereren Hornhautfläche erzeugt und nicht immer durch die Linse. Der Hornhautkrümmungsradius kann sich während des Lebens verändern und grösser werden, wodurch die Hornhaut abgeflacht wird.

---

3) **Orbit periostitis. — Report of case,** by Wm. C. Bane, M. D., Denver, Colo.

5 wöchentliches sonst gesundes Kind gesunder Eltern. Seit 2 Wochen allmählich zunehmende, jetzt stärkste Schwellung und Röthung des rechten Oberlides, Chemosis. Nach Incision Entleerung einer sehr grossen Menge von Eiter; nach Abstossung einer Knochenplatte vom oberen Supraorbitalrand am 13. Tage zufallsfreie Heilung. Berny fand unter 250 000 Patienten 800 Orbitalerkrankungen; die Orbitalentzündung erscheint als Zellgewebsentzündung oder Periostitis. Berny fand die Kinder besonders geneigt zu Periostitis, häufiger am unteren, äusseren Rand, statt wie hier am oberen.

---

4) **Malignant growths of the orbit, with report of a case,** by J. W. Bullard, M. D., Pawnee City, Nebr.

Orbitalgeschwülste, die nicht vollständig eingekapselt sind und sehr frühzeitig entfernt werden, recidiviren alle früher oder später. Dem 36 jährigen Patienten war 1891 ein Orbitaltumor (Adenosarcom der Thränendrüse), anscheinend eingekapselt und gelappt, von der Thränendrüse ausgehend, entfernt worden. 1892 Recidiv, Exenteratio orbitae; nach $^1/_2$ Jahre wieder Recidiv in der Orbita, abermalige sorgfältige Abkratzung mit Wegnahme der oberen Orbitalwand; trotzdem Recidiv nach $^1/_2$ Jahr, das allmählich die ganze linke Gesichtshälfte einnahm und nach dem Mund durchwucherte; nach weiteren 2 Jahren Tod. Ob das Leben des Patienten durch die Operation verlängert oder verkürzt worden ist, lässt Verf. unentschieden; jedenfalls lebte Patient noch $5^1/_2$ Jahre, nachdem sich die Geschwulst zuerst durch Doppelsehen bemerkbar gemacht hatte.

---

5) **Two cases of marked and rapid change in refraction in patients suffering from glycosuria associated with variation in the amount of sugar secreted in the urine,** by S. D. Risley, M. D., Philadelphia, Pa.

Beide Patienten, 49 und 74 jährig, litten an leichtem Diabetes, d. h. die Zuckerausscheidung konnte durch Diät sehr verringert werden. Beide zeigten mit der Zunahme der Zuckerausscheidung eine Abnahme ihrer Refraction, sie wurden myopisch bezw. weniger hyperopisch und konnten zum Lesen nur schwächere Convexgläser brauchen; mit Abnahme der Zuckerausscheidung benötigten sie wieder stärkere Convexgläser.

---

6) **Various hemorrhages into the eyes at the menstrual periods. — Report of a case,** by A. Edward Davis, M. D. Ney-York.

Die bei der 22jährigen sonst im Ganzen gesunden Frau aufgetretenen Glaskörperblutungen zur Zeit der Menstruation (Uterus zwar retrovertirt, aber beweglich, Muttermund durchgängig für das Menstrualblut; doch war die erste Menstruation erst mit 21 Jahren eingetreten, von da ab regelmässig, ohne Schmerzen, aber sehr spärlich) hält Verf. für veranlasst durch die Zunahme des Blutdruckes in Folge der beinahe vollständigen Suppression des Menses; vielleicht spielt auch die habituelle Verstopfung eine Rolle mit. Die bisher mitgetheilten, ähnlichen Fälle werden kurz erwähnt.

---

7) **A case of unrecognized empyema of the right sphenoidal Sinus; great exophthalmus and divergenze of right eyeball; extensive edema of right side of the face and neck, death, autopsy,** by D. W. Green, N. D., Dayton, Ohio.

Die Characteristica des Falles sind in der Ueberschrift enthalten.

---

8) **Some causative factors in ulcerations of the cornea,** by Frank H. Edsall, M. D, Pittsburg.

Rhinitis und andere Nasenstörungen als Ursache von Hornhautgeschwüren, besonders bei Kindern, sind schon lange bekannt, werden aber, wie Verf. betont, oft als solche übersehen. Auch uncorrigirte Refractionsstörung soll nach Verf. Hornhautgeschwüre erzeugen (? Ref.); er bringt einen Fall, der einen Kaufmann betrifft, welcher 3 mal diese Affection durchmachte, nach Tragen eines — cyl von 0,75 D aber davon befreit blieb.

---

9) **Two cases of glaucoma, following cataract extraction,** by S. Mitchell M. D. of Hornellsville, N. Y.

84jähriger, sonst gesunder Greis kommt 2 Monate nach erfolgreicher Staroperation mit runder Pupille wieder mit acutem Glaucom; die Iris schien mit dem Kapselrest verlötet; bei dem Versuch der Irisdectomie konnte die Iris, welche nur ein ganz schmales Band darstellte und nach rückwärts eingerollt war, mit der Pincette nicht gefasst werden, beim Versuch mit einem Irishäkchen riss zwar die Adhäsion der Iris ein, aber es erfolgte starker Glaskörpervorfall, ohne dass es gelang, die Iris vorzuziehen; die Schmerzen und Drucksteigerung verschwanden zwar, aber befriedigende Sehschärfe kehrte nicht wieder. Der zweite Fall betraf einen 63jährigen; hier trat ca. 7 Wochen nach der Extraction mit runder Pupille das Glaucom auf; Iridectomie und Vergrösserung der Kapselwunde mittelst Irishäkchen ergaben trotz Glaskörpervorfalles dauerndes, gutes Resultat. Beide Male war 16 bezw. 28 Tage nach der Extraction die Kapsel discindirt worden.

---

10) **Diphtheritic cycloplegia cured by a second attack of diphtheria,** by F. Park Lewis, M. D., Buffalo, N. Y.

Die bei einer Wärterin nach einer anscheinend ganz leichten Angina follicularis (keine Bacterienuntersuchung) aufgetretene Mydriasis und Accommodationslähmung hielten allen Mitteln (auch Seruminjectionen) trotzend fast ein Jahr an (die letztere hatte sich zwar etwas gebessert) und verschwanden erst, nachdem Patient um diese Zeit einen zweiten, diesmal schweren Diptherieanfall (Seruminjectionen) durchgemacht hatte, während der Reconvalescenz von dieser Erkrankung.

---

11) **A contribution to quinine blindness,** by A. W. Colhoun, M. D., Atlanta, Ga.

Das aus einer Malariagegend stammende 10jährige Mädchen hatte wegen eines Schüttelfrostes von den Eltern ohne ärztliche Verordnung das dort als Hausmittel stets vorhande Chinin bekommen, und zwar innerhalb dreier Tage die ganze im Hause vorräthige Menge von 32 g. Unter schweren Allgemeinerscheinungen trat neben Taubheit auch Erblindung ein; erstere verschwand wieder, letztere blieb allen Mitteln zum Trotz bestehen; beide Sehnerven sind atrophisch, die Gefässe fadendünn.

---

12) **A case showing in a peculiarly marked manner one of the effects of eye-strain,** by H. Herbert Burnham, M. D. Toronto.

Der 58jährige Patient hatte vor 28 Jahren unter heftigen Augen- und Kopfschmerzen L sein Sehvermögen auf Lichtperception eingebüsst; jetzt bekam er die gleichen Schmerzen R; nach Verordnung von R + 0,5 D + cyl 0,5 D und L + cyl 3,0 D wichen nicht nur die Schmerzen, sondern er bekam auch L wieder S = $^2/_3$.(?)

Es folgen **Referate** und **Gesellschaftsberichte.** — Erwähnenswerth ist noch die Mittheilung, dass der Gesundheitsrath von New-York den Plan erwägt, neben den gewöhnlichen ärztlichen Schulinspectoren noch besondere Schulaugenärzte anzustellen, um alle hygienischen Vorkehrungen für die Augen der Schulkinder anzuordnen.

Neuburger.

X. The Royal London Ophthalmic Hospital Reports. Vol. XIV. Part III. 1897.

1) **Metastatic carcinoma of the eyeball,** by C. Devereux Marshall.

Verf. veröffentlicht 2 Fälle von metastatischem Carcinom des Auges. Der eine betraf eine 57jährige Frau, welche 17 Monate vor dem Auftreten der ersten Sehstörung an einem Scirrhus der Mamma mit gleichzeitiger Ausräumung der Achselhöhle operirt worden war und nicht lange nach der Enucleation an Abdominalmetastasen zu Grunde ging. Der zweite Pat. war eine 44jährige Frau, die 18 Monate nach einer Brustkrebsoperation auf beiden Augen erkrankte und vollständig erblindete. Hier konnte die Diagnose nur ophthalmoscopisch gestellt werden. Aus der Literatur konnte Verf. bis 1890 nur 5 publicirte und einen zweifelhaften Fall aus der Moorfield'schen Sammlung zusammenstellen. Seitdem sind mehrere aber doch immerhin noch wenige Fälle beschrieben worden, insgesammt 24 an der Zahl, von denen 18 Frauen und 5 Männer betrafen (einer unbekannt), fast immer in den mittleren Lebensjahren. Der jüngste Fall betraf einen 28jährigen Pat., von Hirschberg und Birnbacher beschrieben; die ältesten waren 57 Jahre alt. Interessant sind die Verhältnisse der Tension bei diesen Fällen, in den meisten normal, in den wenigsten vermindert, ist sie in einigen doch auch erhöht gefunden worden, im Gegensatz zu den Aderhautsarcomen, wo in der Mehrzahl der Fälle die Tension gesteigert erscheint. Die Primärgeschwulst war in der grossen Mehrzahl in der Mamma; einmal handelte es sich um einen Brustkrebs des Mannes. Sonst kamen je einmal bei einem männlichen und weiblichen Pat. Lungen- und Pleurakrebs vor; dreimal war Magenkrebs vorausgegangen. Die gewöhnliche Lebensspanne, die den Kranken beschieden war, betrug nur wenige Monate, dreimal nur einen Monat, und nur einmal 2 Jahre. Ein Charakteristicum der carcinomatösen Disseminirung ist bekanntlich die Schnelligkeit, mit der sich die benachbarten Lymphdrüsen infiltriren, so gelangen die Krebszellen erst spät in den Blutkreislauf, von welchem

aus sie allein in das Auge dringen können, da ein Lymphstrom von der Brust zum Bulbus nicht führt. So erklärt sich die Seltenheit und das späte Auftreten der Krebsmetastasen am Auge.

---

2) **Concomitant strabismus: The accessory abductors and adductors,** by J. Herbert Fischer.

Verf. hält es für einen Fehler, bei der Ableitung des Schielens lediglich auf die Action der seitlich angeordneten Musculi recti als Aus- und Einwärtsdreher zu recurriren. Die Abduction wird durch die beiden Obliqui, die Adduction durch den oberen und unteren Rectus unterstützt, und in demselben Sinne helfen sie bei den fehlerhaften Stellungen, dem Uebergewicht und der Insufficienz der einen oder der anderen Bewegung mit. So erklärt sich die Incongruenz der Wirkungen bei der Tenotomie des Internus gegen Strabismus convergens und des Externus bei der Divergenz. Die abducirende Wirkung der Obliqui ist, wie das auch aus ihrem verschiedenen Insertionswinkel von vornherein einleuchten muss, grösser als die adducirende des Superior und Inferior Rectus. Angesichts dieser Mitwirkung ist es falsch, von einer Insufficienz der Interni schlechtweg zu sprechen, sondern es muss Insufficienz der Adductoren resp. Prädominiren der Abductoren heissen und umgekehrt.

3) **Notes on glioma retinae,** by C. Devereux Marshall.

Seit dem im Jahre 1890 von Lawford und Collins über 60 Fälle von Netzhautgliom herausgegebenen Bericht sind in Moorfield's weitere 32 unzweifelhafte Fälle gesammelt worden, die sich fast gleichmässig auf beide Geschlechter vertheilten und nicht weniger als 12mal beide Augen betrafen. Der Umstand, dass in einer Anzahl Fälle das Gliom schon in den allerersten Monaten des Lebens eine sichtbare Grösse erlangt hatte, liess mit Sicherheit annehmen, dass sie die Geschwulst schon auf die Welt mitgebracht hatten. Wirklich festgestellt wurde sie in einem Falle schon einen Monat nach der Geburt. Innerhalb des ersten Jahres fand sich das Gliom bei 11 Pat. in 15 Augen. Nach dem 3. Lebensjahre wird es sehr selten beobachtet. Nur einmal wurde es im 7. Jahre festgestellt. (Hirschberg erwähnt einen Fall von 11 Jahren.) Sechs Fälle endeten letal, und zwar zwischen 2—9 Monaten nach der Enucleation, nur ein Kind lebte über 2 Jahre. Zwischen Diagnose und Operation waren in diesen Fällen durchschnittlich 4,77 Monate vergangen. In einem der Fälle war der eine Augapfel hochgradig geschrumpft (folgt genaue Beschreibung). Was die familiäre Belastung anlangt, so wurde in einem einzelnen Falle festgestellt, dass 3 Mitglieder derselben Familie wahrscheinlich an derselben Krankheit zu Grunde gegangen waren. Es ist deshalb die Prognose bezüglich der etwaigen späteren Kinder mit Vorsicht zu stellen. Ebenso ergiebt sich aus der Zusammenstellung für die Prognose überhaupt, dass man nie mit Sicherheit die Enucleation als sicheres Mittel gegen die Krankheit hinstellen könne, zumal bisweilen schon zur Zeit der Enucleation versteckte Spuren des Tumors am zweiten Auge sich verborgen haben.

---

4) **The operative treatment of lamellar cataract,** by E. C. Fischer and C. Devereux Marshall.

Die Discission der Linse wird mit Unrecht für gefahrloser gehalten als die Extraction, zumal, abgesehen von der Vereiterung, welche ziemlich gleich oft bei beiden Operationen vorkommt, glaucomatöse Erscheinungen bei der ersteren viel häufiger sind. Die Verff. haben eine Zusammenstellung von 260 Schichtstar-Operationen gemacht, darunter 123 einfache Discissionen, 113 combinirt mit

Evacuation, 24 mit Suction. 3,84 % gingen verloren, von 6 extrahirten allerdings auch ein Fall. Die beste Methode ist die Discission, ev. mit nachfolgender Entleerung des Linsenbreies noch vor der eintretenden Drucksteigerung. Ein breiter Kapselspalt ist empfehlenswerther als eine schmale Oeffnung, damit die Linsenmassen freier herausquellen können. Das Aufsaugen derselben durch eine Spritze ist eine gefährlichere und auch schwierigere Methode.

---

5) **An historical review and criticism of the bacteriological history of trachoma, with personal observations on 15 cases**, by Arnold Lawson.

Verf. lässt die seit Hirschberg und Krause's erster Publication im Jahre 1881 bis heutigen Tages dem Trachom vindicirten Bacterien Revue passiren, um an der Hand von 15 eigenen untersuchten acuten Fällen, und einigen aus Cairo eingeschickten echt ägyptischen Trachomfollikeln auszusprechen, dass keine einzige Species von Mikroorganismen, mit Ausnahme der Staphylokokken, in mehr als zwei von den Fällen sich auffinden liessen, und auch der am meisten anerkannte Sattler-Michel'sche Coccus durchaus keine Ausnahme machte, obwohl es sich doch um lauter acute Fälle handelte. Ein pathognomonischer Bacterienbefund war also nicht festzustellen. Nach der Ansicht der Verff. dürfte es sich bei dem Trachom um eine Mischinfection handeln, analog der Paarung der Klebs-Loeffler'schen Diphtheriebacillen mit den Streptokokken bei gewissen schweren Diphtheriefällen. Damit würde sich auch die Verschiedenheit der klinischen Erscheinungen beim Trachom erklären, welches einmal mehr schleimigartige Secretion, ein anderes Mal mehr die Follikelbildung zeitige.

---

6) **Descriptive catalogue of specimens in the hospital museum**, by C. Devereux Marshall (Fortsetzung).

Enthält Beschreibungen aller Arten wegen Traumen, Panophthalmitis, Infection, Tuberculose, Syphilis, Glaucom, sympathische Ophthalmie, Netzhautablösung, Gliom enucleïrter Augen; ferner von congenitalen Anomalien, Mikrophthalmus, Buphthalmus, Colobomen u. s. w., von myopischen, hypermetropischen und einem normalem Auge. Peltesohn.

XI. Annals of Ophthalmology. 1897. Januar.

1) **Ophthalmoscopic representation of a case of traumatic rupture of the inferior temporal vein of the right retine**, by Ch. Oliver. (Mit colorirter Tafel.)

---

2) **Test cards with black background and white letters**, by George M. Gould.

---

3) **A peculiar case of sarcoma of the choroid**, by G. Griffin Lewis.

Verf. beschreibt ein Rundzellensarcom der Aderhaut, welches gegen die Regel aus nicht erkennbarer Ursache mit der Sclera nach aussen wuchert, ohne sich erst intraocular auszudehnen, indem es die Lederhaut staphylomatös ausbuchtete und vor sich her drängte. In einem ziemlich frühen Stadium hatte sich bei dem 59jährigen Pat. eine hintere Polarcataract gebildet, die den Einblick in das Augeninnere verschloss.

---

4) **Four cases of Thiersch's skin-grafting for pterygium,** by F. C. Hotz. (Illustrated.)

Verf. trägt das Pterygium nicht vollständig ab, sondern präparirt es nur sorgfältig zurück und pflanzt auf die entblösste Lederhautpartie dünne Thiersch'sche Hautschüppchen von der Gegend hinter dem Ohr. Die transplantirten Stücke, welche etwas kleiner gewählt werden, als der Defect ist, damit sie sich nicht über die Hornhaut schieben, verlieren allmählich ihren cutanen Charakter und können schliesslich kaum unterschieden werden. Vier neue Fälle, die er nach diesem Verfahren geheilt, werden beschrieben.

---

5) **Tumor of the meninges in the region of the pituitary body, pressing on the chiasma,** by J. W. Stirling.

---

6) **A case of iritis with deposits in the cornea, resulting in sclerosis and change of the normal surface curve of the cornea,** by John Dunn.

Verf. stellt sich vor, dass die grossen und zahlreichen Präcipitate der Descemetis das Endothel zerstört hatten und so dem Kammerwasser Zutritt zu der Substantia propria corneae gestatteten, wodurch letztere umschriebene Trübungen erlitt. Die Affection ist nicht mit der Keratitis punctata syphilitica zu verwechseln.

---

7) **Conjunctivitis associated with false membrane,** by Hiram Woods.

Verf. beschreibt fünf Fälle membranöser Conjunctivitis mit bacteriologischem Befunde. Dreimal wurden Streptokokken, einmal Gonokokken und einmal Diphtheriebacillen gefunden. Nach seinen Erfahrungen darf eine Lidinfiltration nicht als charakteristisch für Diphtherie angesehen werden, ebensowenig wie andererseits membranöse lockere Ausschwitzungen bei klinisch leichtem Verlauf nicht gegen Diphtherie sprechen.

---

8) **Three cases of intraocular neoplasm,** by Dr. David H. Coover.

Spindelzellensarcome der Aderhaut. — Geschwulst der Iris und des Ciliarkörpers. — Netzhautgliom.

---

9) **Four cases of successful removal of foreign bodies from the eye,** by Charles W. Kollock.

Vier glückliche Magnetextractionen, darunter eine aus dem Glaskörper mit vollkommen erhaltener Sehschärfe, eine aus der Iris und zwei aus der Linse.

---

10) **On the treatment of insufficiency of the internal recti muscles,** by Arthur G. Bennett.

Verf. berichtet über 46 Fälle von Insufficienz, von denen er 39 lediglich durch Uebungen mit Prismen heilte bezw. besserte. Die Uebungen wurden erst, nachdem die Correction der Ametropie versagt hatte, vorgenommen, und stets wurde die Accommodation zur Refractionsbestimmung gelähmt.

---

11) **Glaucoma; its symptoms, varieties, pathology and treatment,** by Alex W. Stirling. (Fortsetzung; mit Illustrationen.)

Verf. bespricht die glaucomatöse Excavation in ihrer Beziehung zum Binnendruck des Auges; in zwei weiteren Kapiteln die allgemeinen und localen Ursachen

des Glaucoms nach den Theorien von Mauthner, Ulrich, Weber und Knies mit ausführlichen Literaturangaben.

12) **Roller forceps in vernal catarrh,** by S. Theobald.

13) **A new classification of the motor anomalies of the eye, based upon physiological principles,** by A. Duane. Part 2. Pathology.

14) **Clinical reports of central lesions with eye symptoms,** by F. W. Marlow.

a) Rasche Erblindung, vermuthlich in Folge einer Blutung in die Sehnervenscheide; später von einer Hirnblutung derselben Seite gefolgt. b) Blutung in die Sehnervenscheide nach wiederholter Netzhautblutung. c) Partielle Hemianopsie mit plötzlichem Auftreten unter gleichzeitigen, vorübergehenden Gehörshallucinationen.

15) **Some brief clinical reports,** by F. W. Marlow.

a) Acuter Nystagmus rotatorius mit leichter Störung der conjugirten Seitwärtsbewegung und Sehverschlechterung bei einer 44jährigen Frau. Ausgang in Besserung.

b) Heilung einer Ptosis von langjährigem Bestande durch Correction des bestehenden Astigmatismus.

c) Neuritis optica. Zahnirritation bei einer 25jährigen Dame.

d) Zwei Fälle von Keratoconus mit hochgradigem, regulärem Astigmatismus.

16) **A case of tumor of the oblongata,** by Henry S. Upson.

Der Augenbefund bei der 7jährigen Kranken zeigte Lähmung des rechten Orbicularis, Herabsinken des Unterlids, stärkeres Thränen; vollständige Abducenslähmung. Im Uebrigen normales Verhalten.

17) **The eye in hereditary ataxia with a report of 4 cases of Friedreich's ataxia in one family,** by Charles W. Burr.

Das hervorstechendste Symptom ist der Nystagmus, welcher ungefähr gleichzeitig mit den Sprachstörungen, aber auch viele Jahre später einsetzt; sehr selten dagegen schon in frühen Stadien der Krankheit. Die Pupillen verhalten sich sehr verschieden, bisweilen erscheinen sie erweitert, in anderen Fällen verengt, und bisweilen träge reagirend oder gar nicht. Ausgesprochene Sehnervenatrophie wird nicht bemerkt, wohl aber ist Abblassung der Papille beschrieben worden. Gelegentlich wurde Blepharospasmus, Diplopie und Ptosis beobachtet, vielleicht aber nur als Complicationen zufälliger Art. Bei dem cerebellaren Typus der hereditären Ataxie dagegen findet sich die Opticusatrophie und die Gesichtsfeldeinengung als gewöhnliches Symptom. Peltesohn.

April.

1) **Clinical history of an operation for cicatricial ectropium with advancement of the Levator palpebrae,** by Charles A. Oliver.

Verf.'s Patient hatte eine seltsame Verletzung erlitten, indem sein Oberlid von einem Kuhhorn aufgespiesst und zerrissen wurde. Die Narbenbildung hatte eine fast vollständige Umstülpung des Lids zur Folge. Auch der fast völlige Schwund des Tarsus complicirt die vom Verf. geschilderte Operation, die im Wesentlichen die Vorlagerung der fächerförmigen Levatorsehne bezweckt.

2) **Unusual tortuosity of the retinal arteries,** by Dr. S. E. Cook.

Eine bis in die äussersten Verzweigungen der Netzhautarterien reichende, ganz auffallend stark korkzieherartige Schlängelung bei zwei Geschwistern.

---

3) **Preliminary iridectomy in the extraction of cataract,** by W. Franklin Coleman.

Der Artikel enthält die Für und Wider in der Frage der Iridectomie bei der Starextraction, wie sie in der Literatur besprochen sind. Verf. zieht das Facit zu Gunsten der präparatorischen Iridectomie, wenigstens für die Majorität der Operateure, die nicht alle die Technik der einfachen Extraction beherrschen. (?)

---

4) **A case of metastatic chorioiditis following puerperal septicaemia,** by J. Herbert Claiborne.

Verf.'s Patientin war eine 27jähr. Primipara, die an doppelseitiger metastatischer Aderhautentzündung erkrankt und etwa 2 Wochen später an septischem Fieber zu Grunde ging. Die Chorioiditis verlief ohne alle Schmerzhaftigkeit bis zum Tode. Verf. resumirt aus einer Zusammenstellung der Literatur, dass die metastatische Chorioiditis oder Panophthalmitis suppurativa nach septischer Infection vom Genitalapparat her, in der Regel beide, bisweilen nur ein Auge befalle. Die Krankheit beginnt im Uvealtract, setzt sich dann in dem Glaskörper fort, äussert sich dann in hochgradiger Schwellung der Lider und Chemosis und bringt es zur Perforation von Sclera oder Cornea. Die Prognose quoad visum ist stets schlecht; quoad vitam ist ebenfalls ungünstig, ganz besonders, wenn beide Augen ergriffen sind. In der Mehrzahl der Fälle besteht Endocarditis. Operative Maassnahmen sind streng contraindicirt.

---

5) **Unilateral reflex irido-plegia,** by William H. Wilder.

Während die doppelseitige Pupillenstarre bei Tabes nach Gowers in 80 %, nach Dillmann in 76 % vorkommt, tritt sie einseitig sehr selten auf. Verf. führt zwei Fälle auf. Der erste betraf eine 28jähr. Frau, deren rechte Pupille auf Lichteinfall starr blieb, während sie auf Accommodation und Convergenz sofort reagirte. Die Accommodation schien ganz leicht beeinträchtigt. Bei dem 37jähr. zweiten Patienten kam als bemerkenswerthes Symptom noch hinzu, dass sich die kranke Pupille im Dunkeln auch nicht so prompt erweiterte, wie die der gesunden Seite. Es sei deshalb, meint Verf., anzunehmen, dass auch die Sympathicusfasern bei dem Process betheiligt sind, und deshalb topographisch der Sitz desselben in das Ganglion ciliare zu verlegen.

---

6) **A case of recurring interstitial keratitis,** by W. A. Martin.

Verf. beschreibt den Krankheitsverlauf einer interstitiellen Keratitis bei einer 32jähr. Frau, die, ohne Spuren einer hereditären oder acquirirten Syphilis zu zeigen, an ihrer Hornhautentzündung fast alljährlich rückfällig erkrankte, und zwar stets auf demselben Auge.

---

7) **Intraocular myotomy,** by Augustin Prichard.

Verf. gräbt ein altes Operationsverfahren aus, das er für einen Ersatz der Iridectomie ansieht, und rühmt seine Wirkungen beim acuten Glaucoma und der Gefahr der sympathischen Entzündung. Es besteht in der Durchschneidung des Ciliarkörpers von einer Stelle in der Nähe des Limbus aus, und „Entleerung der hinteren Kammer". Blut und Kammerwasser soll sich bei der Manipulation „reichlich" entleeren. (?)

---

8) **Two cases of enucleation in panophthalmitis**, by Thomas Pooley.

Verf. beschreibt zwei Enucleationen bei florirender Panophthalmitis mit glatter Heilung, um die wenigen Contraindicationen gegen das für gefährlich verschrieene Verfahren dahin zu resumiren: 1. wenn der Eiterungsprocess eine solche Höhe erreicht hat, dass die Schwellung der Lider und die Chemosis einmal die Operation nahezu unmöglich macht, andererseits anzeigt, dass auch das Orbitalgewebe eitrig infiltrirt ist, und 2. wenn die Suppuration von hinten nach vorn, nicht wie gewöhnlich von der vorderen Partie des Auges nach hinten geschritten ist, also als eine Iridochorioiditis angefangen hat, und die Gefahr einer Infection mittelst der Sehnervenscheide nach dem Gehirn hin zu befürchten ist.

---

9) **A new classification of the motor anomalies of the eye, based upon physiological principles**, by Alexander Duane. (Fortsetzung.)

Verf. spricht von Hypokinesis, Insufficienz der Divergenz, der Sursum vergens, von den entsprechenden excessiven Bewegungen u. s. w.

---

10) **Glaucoma; its symptoms, varieties, pathology and treatment**, by Alex. W. Stirling. (Fortsetzung.)

Verf. bespricht unter Anführung der betreffenden, sehr fleissig zusammengestellten Literaturquellen, die Theorien Brailey's, Priestley Smith's und Rheindorf's, um auf die Aetiologie der Erkrankungen der Venae vorticosae, die von Jacobson und Nicati aufgestellten Hypothesen, die Beziehungen der Opticuserkrankung und schliesslich die hereditäre und constitutionelle Veranlagung überzugehen. Ein weiteres Capitel behandelt den Zusammenhang von Refraction und Glaucom; ferner das Glaucom in der Jugend bei Buphthalmus, Aniridie und Iriscolobom und bei Aphakie. Ein besonderer Abschnitt ist der Pathologie des hämorrhagischen Glaucoms gewidmet, dem Secundärglaucom bei Tumoren, bei Linsenluxationen und Linsenquellungen, bei hinteren Synechien und schliesslich bei seröser Iritis.

---

11) **A new instrument for testing the external ocular muscles**, by G. Griffin Lewis.

Ein ideales Phorometer muss 1. die zu prüfenden Augenmuskeln nicht ermüden, darf 2. dem Auge keine Pause zur Erschlaffung der Muskeln gewähren; 3. muss die Stellung der Prismen im Gestell eine durchaus correcte und gesicherte sein; 4. muss das Anwachsen der prismatischen Ablenkung rapide vor sich gehen und 5. bequem auch im Dunkeln geregelt werden können. Diese Vorzüge rühmt Verf. dem nach seinen Angaben von Meyrowitz construirten Instrument nach. Vor beiden Augen befindet sich in einer Art Brillenstativ ein centrirtes Guckloch mit rechts einer, links zwei durch ein Zahnrad drehbaren Recoss'schen Scheiben. Diese Scheiben enthalten eine ganze Anzahl combinirbarer Prismen von verschiedener Stärke. Es lassen sich damit Combinationen von 1—41^{0} erreichen. Die Prismen können zudem in ihrer Fassung in beliebiger Weise mit der Kante nach oben oder unten, aussen oder innen gedreht werden. Dadurch ist der Apparat für jegliche Art von Muskelinsufficienz anwendbar. Er soll nicht bloss zur Untersuchung, sondern auch zu orthopädischen Uebungen benutzt werden.

---

12) **Occlusion of the arterioles supplying the macula lutea,** by Dr. H. Gradle.

Der Fall, an sich den ähnlichen von Hirschberg und Perles sich anreihend, liess wegen einer entschiedenen Tensionsverminderung des Bulbus und einiger Erscheinungen von Seiten des Gehirns eine Erkrankung der Blutgefässe an Ort und Stelle, nicht eine einfach embolische Verstopfung der Ciliararterien annehmen, scheint also Priestley Smith Recht zu geben, welcher für viele Fälle sog. Embolie die wahre Natur der Erscheinungen in einer Thrombose der Arterien sieht.

---

13) **Electrolysis of xantelasma,** by Francis B. Kellogg.

Verf. räth nie mehr als sechs Elemente für die Electrolyse am Auge zu gebrauchen, und zieht die längere Einwirkung von einer geringeren Anzahl Elemente vor. Bei einem Xanthelasma von $1:{}^{1}/_{2}$ cm Ausdehnung erreichte er damit schöne Erfolge.

---

14) **Painless panophthalmitis following catheterisation for retention due to enlarged prostate. Death from abscess of the brain,** by F. W. Marlow.

---

15) **Incomplete paralysis of both third nerves of sudden and simultaneous onset. Complete recovery,** by F. W. Marlow.

---

16) **Tertiary orbital periostitis and cellulitis with consecutive unilateral optic atrophy,** by Wendel Reber.

Peltesohn.

Juli.

1) **A case of bilateral melanotic tumors, probably cysts of the ciliary bodies,** by M. W. Zimmermann, M. D.

An anderer Stelle referirt (Sect. on Ophth., Coll. of Phys. of Philadelphia). Hier wird der Fall näher besprochen bezüglich der Differentialdiagnose und abgebildet, sowie die entsprechende Literatur angeführt.

---

2) **Remarks on the treatment of a case of complete obliteration of the nasal canal, followed by cure,** by Kenneth Scott, Cairo.

In sehr vielen Fällen ist die Thränenableitung erschwert oder verhindert, nicht nur durch Schleimhautschwellung u. dgl., sondern auch durch Verengerung des knöchernen Ductus naso-lacrymalis. Hierbei nahm Verf. mit Erfolg folgendes Verfahren in Anwendung: ein in den Thränencanal in entsprechender Richtung eingeführter feiner Bohrer wird mit einer Maschine verbunden, wie sie die Zahnärzte gebrauchen; nachdem der Bohrer in die weitere Partie gekommen, wird er herausgezogen und die Maschine nach einander mit Ansatzstücken von 2,3 und schliesslich 4,5 mm Durchmesser armirt wieder in Thätigkeit gesetzt. Ist die engste Stelle schliesslich 4,5 mm breit, so wird nach Ausspülung ein täglich zu reinigender Bleidraht von 2,5 mm Dicke, und nach ca. 5 Tagen ein 1,75 mm dicker eingelegt, um den sich neubildenden Weichtheilen der Wand Spielraum zu geben. Nach ca. 25 Tagen kann man auch diese entfernen. Der Erfolg ist dann meist dauernd vorhanden.

---

3) **The visual effect of the removal of the lens in high degrees of myopia,** by Dr. Maxim. Salzmann, Wien.

Verf. bespricht die für die Prognose der Linsenentfernung bei hochgradiger Kurzsichtigkeit wichtigen Punkte. Zunächst die Refractionsverminderung ist bekanntlich veränderlich und kann in folgender Formel ausgedrückt werden: $R = \frac{f_2 - d}{f_2 \cdot F}$, wobei R die Refractionsverringerung, f_2 die hintere Brennweite der Cornea, d die Entfernung der vorderen Linsenhauptebene von der Cornea, und F die Brennweite der Linse bezeichnet. Die ursprüngliche Refraction des zu operirenden Auges wird am besten vom Knotenpunkt aus gemessen, der bei kurzsichtigen Augen fast mit dem Krümmungsmittelpunkt der Hornhaut zusammenfällt. Bezüglich der Ableitung der Formel, sowie der Bestimmung der Werte mittelst Ophthalmometer von Javal und von Helmholtz muss auf das Original verwiesen werden. Ferner die Verbesserung der S hängt einmal davon ab, dass der Knotenpunkt weiter nach vorne kommt, während er vor der Operation im Verhältniss zur Stärke des Glases immer mehr nach hinten rückte, wodurch die Netzhautbilder verkleinert wurden, sodann wird S gebessert durch Ausschaltung von Unregelmässigkeiten der brechenden Linsenfläche. Da die Accommodation verloren geht, ist es gut, wenn eine geringe Myopie nach der Operation restirt, zumal bei geringer Myopie auch ein besseres Sehen in Zerstreuungskreisen möglich ist als bei Hyperopie. Die Operation ist also hauptsächlich bei hochgradiger Myopie von Vortheil, und zwar vor allem bei Leuten, die nicht vorwiegend mit Naharbeit beschäftigt sind.

---

4) **Partial detachement of the superior-temporal vein of the retina,** by John Dunn, M. D., Richmond.

Die isolirte Abhebung eines Theiles der Vena temporalis superior ohne Netzhautabhebung bei dem 52jähr. Pat. erklärt Verf. folgendermaassen: in Folge Gefässerkrankung ausgebreitete venöse Blutung (ophthalmoskopisch beobachtet), dadurch Riss des darüberliegenden Netzhaut- und Glaskörpertheiles; die Blutanhäufung drängt auch das Gefäss durch den Riss nach vorne in den Glaskörper; nach Aufsaugung der Blutung verhindert das zurückbleibende (als weisse glänzende Glaskörpertrübung mit Ausläufern sichtbare) Fibrin die Rückkehr der Vene, deren abgelöster Theil atrophirte, während in einem früher schon vom Verf. mitgetheilten Fall von Ablösung der Arteria nasalis inferior (Arch. of Ophth. XXV, 1), wohl auf ähnliche Weise entstanden; die abgelöste Arterie blieb durchgängig.

---

5) **Sarcoma of the lachrymal gland,** by Kenneth Scott, Cairo.

Die zufallsfrei entfernte Geschwulst hatte die rechte Thränendrüse einer 18jährigen betroffen; die linke war auch vergrössert, aber nicht entfernt worden, da sie sich bei einem Einschnitt nicht als krankhaft verändert erwies. Nach 10 Monaten R recidivfrei, L status idem. Aehnliche Fälle fand Verf. nur erwähnt: einer von Bronner (Trans. Ophth. Soc. of U. K. 1896) und zwei von Lawford und Collins (Roy. Lond. Ophth. Hosp. Rep. XII, 4), welche ein Literaturverzeichniss anführen.

---

6) **Scope and limits of ophthalmometry (keratometry)**, by Thomas Reid, M. D., Glasgow.

Auf der Basis von ophthalmometrischen Messungen allein kann kein Glas verschrieben werden, vielmehr müssen andere Methoden mit zu Hilfe genommen werden, wie die Schattenprobe und die subjective Prüfung mittelst Sehproben.

---

7) **Gout and rheumatism as factors in the etiology of glaucoma**, by Stephen Olen Richey, M. D., Washington.

Drucksteigerung bei Glaucom wird hauptsächlich verursacht durch Ausdehnung der Blutgefässe innerhalb der Sclera, weniger durch Störung der intraocularen Secretion. Vergesellschaftet damit ist erhöhter arterieller Druck oder Arteriosclerose; die venöse Stase hat Bindegewebsbildung im Auge zur Folge. Jede acute Glaucomform ist primär verursacht durch Gicht oder acquirirter Syphilis im Tertiärstadium; bei chronischem Glaucom kann Rheumatismus als ursächlicher Factor nicht ausgeschlossen werden. Iridectomie wirkt durch Entlastung des Gefässsystems. Bei Gicht ist als Materia peccans anzusehen die Ueberladung des Blutes mit Uraten, welche entweder direct das Auge reizt oder indirect durch Wirkung auf das Herz das Gefässsystem alterirt, bei Rheumatismus die Milchsäure und der Fibrinreichthum des Blutes, wodurch am Auge adhaesive Entzündungen erzeugt werden können, z. B. Iritis plastica, durch Gicht dagegen Iritis serosa.

---

8) **Keloid of the cornea**, by Cassius D. Wescott, M. D., Chicago.

Bei einem 2jährigen Kinde schien ein totales Staphylom vorzuliegen in Folge von s. Zt. vernachlässigter Blenn. neonat. Untersuchung in Narcose ergab jedoch einen soliden Tumor. Derselbe wurde abgetragen und die von Hektoen vorgenommene Untersuchung zeigte, dass die Substantia propria der Hornhaut mächtig gewuchert war und den aus feinen und gröberen Bindegewebsfibrillen bestehenden Tumor (Keloid) gebildet hatte, dessen Vorderfläche von stark gewuchertem Epithel, dessen Hinterfläche von einer Pigmentschicht, herrührend vom Irisprolaps, begrenzt wurde. Verf. findet in der Literatur nur 2 ähnliche Fälle, einen von R. Simon (dies. Centralbl. 1892) und einen von J. Szokalski (Annales d'Oculistique 1895). — In diesem Centralblatt 1895 und 1896 sind noch mehrere derartige Fälle erwähnt. Ref.

---

9) **On interstitial keratitis and its complications**, by C. Devereux Marshall, London.

Was man Keratitis interstitialis nennt, ist die Kundgebung einer Krankheit, die in Wirklichkeit den ganzen Uvealtractus befällt in grösserer oder geringerer Ausdehnung, und zwar der tertiären Syphilis, gewöhnlich der angeborenen, manchmal auch der erworbenen; in ersterem Falle ist der vordere Theil des Auges, die Cornea, mehr befallen, in letzterem mehr die Chorioidea. Zwischen diesen beiden Extremen giebt es viele Zwischenstufen, in welchen die Krankheit sich äussern kann, und es ist dadurch eine grosse Verwirrung entstanden, dass einzelne Autoren nach dem sich jeweils bietenden verschiedenen klinischen Anblick der Krankheit in den verschiedenen Stadien auch verschiedene Namen gegeben. Die Therapie muss zunächst das Grundleiden ins Auge fassen und energisch Quecksilber geben trotz des tertiären Stadiums, local muss energisch Atropin gegeben werden, bei Drucksteigerung kein Eserin, sondern Paracentese oder Sclerotomie. Zur Aufhellung der zurückbleibenden Hornhautflecke empfiehlt

sich die Electrolyse. Vier beigegebene Mikrophotogramme der vier Stadien der Hornhautaffection, Keratitis punctata, Infiltration der Hornhaut, Vascularisation und Resorption, sind nicht hervorragend deutlich.

---

10) **Glaucoma; its symptoms, varieties, pathology and treatment,** by Alex. W. Stirling, M. D.. Atlanta, Georgia.

In Fortsetzung früherer Artikel werden Diagnose und Prognose, Behandlung und die verschiedenen Operationsmethoden bei Glaucom unter Anführung der betr. Literatur eingehend erörtert; zu kurzem Ref. nicht geeignet.

---

11) **Mules' operation for artificial eye,** by Frank Allport, M. D., Minneapolis.

Beschreibung der in diesem Centralblatt (1896) schon genau mitgetheilten Operation nebst Abbildung der dazu nöthigen Instrumente und zweier damit behandelter Fälle.

---

12) **The tarsal form of spring catarrh. A clinical, anatomical, pathological and therapeutical study,** by Dr. Darier, Paris.

In letzter Zeit wurde derjenigen Form des Frühjahrscatarrhs, welche vorzugsweise die Bindehaut des Oberlides befällt und Anlass zur Verwechslung mit Trachom geben kann, wieder mehr Aufmerksamkeit geschenkt. Beim Trachom sind die Körner ursprünglich weich und durchscheinend, beim Frühjahrscatarrh stets hart. Specifische Mikroorganismen sind bisher bei beiden nicht gefunden worden, doch sind bestimmte pathologische Unterschiede da, wie sie auch Verf. in einem Falle, der grosse Aehnlichkeit mit Trachom bot (aber die Uebergangsfalte war frei geblieben) und durch Ausschneidung der erkrankten Partien unter Chloroform bald geheilt wurde, durch die Untersuchung von Dr. Villard, Montpellier, bestätigt fand. Der Frühjahrscatarrh bietet mehr das Bild diffuser entzündlicher Infiltration mit Rundzellen und derberen Bindegewebszügen, beim Trachom sind diese zarter und Neigung zur cirmumscripten knötchenförmigen Anhäufung von Rundzellen vorhanden. Die Behandlung besteht zunächst in Waschungen mit verdünntem Carbolwasser u. dgl., Cuprum und Arg. nitr. sind nur bei starker Secretion indicirt; bei der pericornealen Form ist weniger zu leisten, am besten ist noch Massage mit Quecksilberlanolinsalbe, bei der tarsalen sind häufige Scarificationen und bei schlimmen Fällen Excision alles Krankhaften indicirt.

Es folgen **Referate.**

October.

1) **Illustrative cases showing the indications for enucleation of the eyeball with macroscopic and microscopic photographic illustrations from specimens,** by H. V. Würdemann, M. D., Milwaukee, Wis.

Bespricht unter Mittheilung einschlägiger Fälle über die Indicationen für die Enucleation, wie maligne Geschwülste, Gefahr der sympathischen Entzündung (in einem Falle Ausbruch erst über 40 Jahre nach stattgehabter Verletzung(?), Schmerzen z. B. bei absolutem Glaucom, cosmetische Rücksichten bei Staphylom und dergl., Panophthalmitis.

---

2) **A contribution to the bacteriology of the normal conjunctival sac**, by J. Eyre, M. D., London.

Von 76 Personen mit gesunden Augen aus verschiedenen Gegenden und Gesellschaftsklassen, mit verschiedenem Alter und Geschlecht wurden mit deren Conjunctivalflüssigkeit unter Abreibung der Conjunctiva Abimpfungen gemacht auf Nährböden und in 50 % Sterilität gefunden; in den anderen Fällen dagegen 28 verschiedene Bacterienarten gefunden, darunter unter anderen Staphylococcen verschiedener Art 49 mal, Streptococcen 4 mal, Bacterium coli 3 mal, ferner verschiedene Proteus- und Sarcine-Arten, Bacillus prodigiosus, subtilis, Xerosis und dergl., Penicillium glaucum und Torula alba. Verf. kommt zu folgenden Schlüssen: Der Conjunctivalsack enthält häufig Microorganismen verschiedenster Art, pathogene und nichtpathogene; er ist beim gleichen Individuum zeitenweise steril, zu Zeiten wieder nicht; der obere Conjunctivalsack ist häufiger steril als der untere; die Sterilität ist dem mechanischen Einfluss des Thränenstromes zuzuschreiben, vielleicht unterstützt durch bactericide Eigenschaften desselben. Versuchsanordnung und ausführliches Literaturverzeichniss s. im Original.

---

3) **Secondary glaucoma**, by S. D. Risley, M. D., Philadelphia.

Plastische Iridocyclitis, annuläre Synechie, occlusio pupillae, Secundärglaucom (durch das Exsudat und die hinter der Iris eingeschlossene Flüssigkeit und Verschliessung des Vorderkammerwinkels erzeugt); Iridectomie, Heilung mit mässiger Sehkraft. — Uveïtis mit geringer Synechienbildung, wiederkehrende Anfälle von Secundärglaucom; Jodkali, Atropin; während der Anfälle Eserin und Massage; schliesslich Beruhigung mit mässiger Sehkraft. In diesem Falle hält Verf. die Drucksteigerung für erzeugt durch die Verstopfung der vorderen Abflusswege durch das massenhafte albuminöse Exsudat.

---

4) **A case of right-sided lateral conjugate palsy**, by W. E. Bruner, M. D., Cleveland.

14 jähriges Mädchen, schon vielfach krank gewesen: Convulsionen in frühester Kindheit, dann häufig wiederkehrende Tonsillitis; vor $1^1/_2$ Jahren Scharlach, dann anschliessend Masern, und darnach Rheumatismus; dann Convulsionen, und nach deren Aufhören wiederkehrende Schwächezustände. Dann beginnendes Doppeltsehen. Gegenwärtig zeigt das Kind keinerlei Organerkrankung. Auch die Augen sind im Ganzen gesund, S beiderseits = $^6/_6$. Nur besteht Blicklähmung nach links. Beide Augen können nicht über die Mittellinie nach links hin bewegt werden; dagegen bei Convergenz functionirt der rechte Internus ganz gut. Auch besteht gegenwärtig kein Doppeltsehen. Weitere Bemerkungen über den Fall giebt Verf. nicht.

---

5) **Retinitis pigmentosa without the characteristic pigmentation**, by George M. Gould, M. D., Philadelphia.

Zwei zufällig entdeckte Fälle von Retinitis pigmentosa ohne Pigment. Ein 29 jähriges Mädchen, an einer Schreibmaschine beschäftigt, kommt wegen eines Glases; die Untersuchung ergiebt leichten Astigmatismus und normale S; sonst ophthalmoskopisch normal. Bei einem späteren Besuche merkt Verf. zufällig, dass Patientin in dem dunkleren Hausgange sich tastend vorwärtsbewegt, und auf weiteres Befragen erfährt er, dass Patientin seit 3 Jahren bei Nacht nur mit Schwierigkeit gehen kann. Die genaue Untersuchung ergiebt ziemliche concentrische Einengung des G. F. beiderseits (die Grenzen bei herabgesetzter Beleuchtung konnten aus äusseren Gründen nicht aufgenommen werden) für

Weiss und noch mehr für Farben und in der Peripherie des Augengrundes zerstreut mit Mühe sichtbare, zahllose dunkle, bräunliche und schwärzliche, winzige Pünktchen, in keiner Weise dem typischen Pigment bei der Retinitis pigmentosa ähnlich. Bei einem Bruder und bei der Mutter war gar nichts nachzuweisen, eine Schwester zeigte eben merkbare Tüpfelung der Augenperipherie, ähnlich wie die Patientin, aber sonst keine Abnormitäten; ein weiterer Bruder dagegen, ein sonst ebenso wie die Patientin gesunder Kaufmann, der nur über Nachtblindheit zu klagen hatte, zeigte bei normaler S die gleiche Einengung des G. F. für Weiss, weniger für Farben, sowie die Stippchen in der Peripherie, ohne dass ein auch nur Stecknadelkopfgrosses Pigmentklümpchen zu sehen gewesen wäre. Der Vater war frei gewesen, dagegen habe dessen Vater an Nachtblindheit gelitten. Keine Blutverwandschaft der Eltern oder Grosseltern. In der Literatur findet Verf., der sich mit Recht über den Missbrauch des einmal als Tag-, das andere Mal als Nacht-Blindheit gebrauchten Wortes Hemeralopie aufhält, und deshalb die Fälle von Hemeralopie ohne weitere Angaben nicht brauchen kann, den seinen gleiche Fälle angeblich(?) nur fünf, und zwar von Perin (Annal. d'oc. 1875, S. 234), Huidiez (Annal. d'oc. 1877, S. 211), Morton (2 Fälle, Transact. Oph. Soc. U. K. 1893, S. 147) und Peltesohn (Centralbl. f. prakt. Augenh. XII, 206); ein Theil der Lehrbücher erwähnt diese Erkrankungsart überhaupt nicht, dagegen ist sie in andern wohl beschrieben, u. a. Graefe-Saemisch (1877, V, S. 641). Die Fälle von Alvarado (Rev. de Cienc. Med., 1882, VII, S. 269), Darier (Arch. d'opht. 1887, VII, S. 170), Nettleship (Transac. Oph. Soc. VII, 1987, S. 301), Galezowski (Rech. Ophthalm. 1863.), Hosch (Klin. Monatsbl. f. Aug. 1875, S. 58), Magnus und Jacobson (ibid. 1888, S. 202), Germaix (Ann. d'oc. 1893, S. 276), Cowell (Trans. Oph. Soc. U. K. II, S. 58) und Leber (Arch. f. Ophth. 1871, XVII, 1. S. 134) lässt Verf. ausser Betracht, angeblich weil sie theils ungenau beschrieben seien, z. B. ohne G. F. Befund, theils den seinen nicht entsprächen, weil sie doch Pigment gezeigt hätten. Peltesohn (s. oben) führe allerdings schon die genaue Beschreibung von Donders und Schweigger (v. Graefe's Arch. Vol. I) dieser Erkrankung an; in Peltesohn's Falle klagte ein 21 jähriger Lithograph über Unsicherheit im Dunkeln; bei guter Beleuchtung zeigte er beiderseits (myop. As.) S = 1 und normales G. F.; bei herabgesetzter Beleuchtung schrumpfte dasselbe ober auf 10° um den Fixirpunkt zusammen; Augengrund völlig normal; 3 Jahre später typische Pigmentirung und G. F. Einengung schon bei heller Beleuchtung; Peltesohn glaubt daher, dass Retinitis pigmentosa ohne Pigment nur ein vorübergehendes Anfangsstadium der typischen Retinitis pigmentosa sei. Verf. hält letztere Auffassung zwar für überzeugend, meint aber, es könne auch eine stationäre Retinitis pigmentosa ohne Pigment geben, und rechnet seine Fälle dazu, da angeblich in den letzten Jahren keine Verschlechterung bemerkt worden wäre. Verf., der mit den Fällen anderer Autoren so strenge verfährt (s. oben), sollte doch consequent sein und sich nicht auf die Aussagen der Patienten verlassen, da er selbst seine Fälle bisher nur wenige Monate beobachtet hat (Ref.). Zum Schlusse fordert er zu genauer Untersuchung auf, da möglicherweise noch viele derartiger Fälle nicht erkannt würden.

---

6) Hemorrhagic glaucom. — Report of a case, with micro-photographs, by E. C. Ellett, M. D., Memphis, Tenn.

62 jährige Patientin (leichte Albuminurie und granulirte Cylinder) mit Retinitis haemorrhagica, aus der sich allmählich ein Glaucom entwickelte; weder

Eserin und feuchte Wärme, noch Iridectomie, bei der es sehr stark blutete, konnte die wiederholten Schmerzanfälle in dem allmählich erblindeten Auge hemmen; erst die Enucleation schaffte Erleichterung. Verf. beschreibt nun ausführlich den mikroskopischen Befund, dessen Hauptergebniss in aneurysmaartigen Erweiterungen der Netzhautarterien, Venenstauung und Blutaustritten in der Nervenfaserschicht bestand; die Veränderungen beschränkten sich auf den nach rückwärts vom Aequator gelegenen Theil; ausserdem bestand Verlötung des Iriswinkels und Sehnervenaushöhlung; Sclera, Iris und Ciliarkörper waren wohl etwas verdünnt, aber sonst normal, ebenso Chorioidea und Cornea ganz normal, wie auch sonst sich keine weiteren Gefässveränderungen fanden. Unter eingehender Besprechung der Pathogenese, Pathologie, Prognose (schlecht) und Behandlung (Eserin, feuchte Wärme, womöglich keine Iridectomie) auf Grund eines ausführlichen Literaturverzeichnisses, kommt Verf. zum Schluss, dass das Glaucom hämorrhagicum eine Form von Secundärglaucom sei, die von hämorrhagischer Retinitis abhängig sei; letztere wiederum habe ihre Ursache in Degeneration der Netzhautarterien, die immer mit allgemeiner Gefässdegeneration verbunden sei, häufig durch Nierenschrumpfung verursacht.

---

7) **The objections to the theories of the harmonious symmetrical action on the oblique muscles in oblique astigmatism**, by Will. Walter, M. D., Chicago, Ill.

Sucht die Einwände zu entkräften, welche gegen die Theorie der harmonischen symmetrischen Thäthigkeit der Musculi obliqui bei Astigmatismus obliquus gemacht worden sind; zu kurzer Berichterstattung ungeeignet.

---

8) **A few interesting eye cases**, by G. Gr. Lewis, M. D., Syracuse, N. Y.

a) Lähmung des Rectus superior, gebessert durch Michel's Methode der passiven Bewegung. — b) Nagelkopf, eingebettet zwischen Conjunctiva und Sclera 8 Jahre lang, ohne Reizerscheinungen zu machen, wird jetzt wegen Entzündung entfernt; Heilung. — c) Zündhütchenstück, welches durch die Peripherie der Iris und Linse hindurchgegangen, 18 Jahre im Auge verweilte, ohne Störungen zu machen, jetzt Entzündung und sympathische Reizung machte; Enucleation; Heilung. Merkwürdig ist, dass jetzt der Fremdkörper direct hinter der Cornea in der Vorderkammer liegt, nach Angabe des sehr aufmerksamen Patienten erst seit 2—3 Monaten. Cataract; hintere Synechien.

---

9) **A case of cavernous angioma (vascular naevus) of the tunica conjunctiva.** by G. O. Reik, M. D., Baltimore.

Bei dem 16 jährigen Patienten wurde eine dunkle, purpurrothe Geschwulst, welche ca. 3 mm von der Cornea nasalwärts entfernt auf der Conjunctiva des linken Auges sass, ca. 15 mm lang, 3—5 mm breit und 5 mm dick war, in verticaler Richtung verlief, mit der Sclera nicht verwachsen war, unter geringer Blutung leicht entfernt. Bei mikroskopischer Untersuchung erwies sie sich als aus losem Bindegewebe mit vielen kleinen Zwischenräumen und sehr zahlreichen Blutgefässen bestehend. Sie war gleich bei der Geburt bemerkt worden und allmählich gewachsen, bis sie ihre jetzige Grösse im 6. Jahre erreicht hatte. Derartige Geschwülste sind selten. Verf. führt die diesbezügliche Literatur an.

---

10) **On profuse intraocular hemorrhage.** by I. da Gama Pinto, Lissabon.

Zu seinen schon im Jahre 1884 veröffentlichten 2 Fällen von profuser Blutung nach Staroperation (Myopie, Chloroformnarcose und Erbrechen), die

beide mit Verlust des Auges endigten, fügt Verf. weitere 4, theilweise nicht so typische hinzu. Bei sämmtlichen war die Iridectomie gemacht worden. Im Ganzen sah er überhaupt unter 711 Starausziehungen 3 Fälle von typischer abundanter Blutung. In einem Falle war keine Ursache zu ermitteln, die Blutung trat unter Schmerzen am 2. Tage auf, das Auge ging zu Grunde; im 2. Falle presste die Patientin nach der Kapselöffnung Linse und etwas Glaskörper heraus; die Blutung trat nach einigen Stunden ein; das Auge konnte erhalten bleiben, war aber ohne Sehkraft. Im 3. Falle handelte es sich um Schlingenextraction einer luxirten Cataract mit etwas Glaskörperverlust, kurz darnach heftiger Hustenanfall, der zu starker Blutung führte; Ausgang wie im vorhergehenden Falle. Der letzte Fall war nicht so typisch; nach Erbrechen gelblicher Reflex aus dem Glaskörper unter Reizerscheinungen; Heilung mit völliger Netzhautablösung, höchst wahrscheinlich durch Blutung. Sodann bespricht Verf. die Literatur und die angenommenen praedisponirenden Ursachen, wie Veränderungen der Chorioidalgefässe, hochgradige Myopie, hohes Alter; in seinen Fällen konnte er nichts ermitteln, und auch in einem auf diese Art zu Grunde gegangenen Bulbus eines von einem Collegen operirten Patienten konnte er nichts finden, so dass man eine parenchymatöse Blutung aus der Chorioidea annehmen muss. Bei einer abundanten Blutung aus einem perforirten Hornhautgeschwür eines an Glaucom erblindeten Auges konnte er nach der Enucleation die Chorioidalgefässe sehr erweitert, mit verdickten Wandungen finden.

---

11) **A contribution to the treatment of syphilitic ailments of the eyeball,** by Jehin Prume, M. D., Montreal, Canada.

Verf. wendet sein Interesse hauptsächlich den intravenösen Injectionen von Hydrarg. oxycyanatum zu und stellt nach seinen Erfahrungen folgende Sätze auf: die Methode soll nur bei schwerer Augensyphilis angewendet werden, wenn unmittelbare Wirkung erforderlich ist, wenn andere Mercurbehandlungs-Methoden wenig oder gar nichts gewirkt haben, oder vom Patienten nicht acceptirt werden. Subconjunctivale Sublimatinjectionen sind zwar gut, aber mehr bei localen als bei den von allgemeiner Systemerkrankung abhängigen Augenaffectionen.

---

12) **The value of repeated and differently placed exposures to the Roentgen ray in determining the location of foreign bodies in and about the eyeball,** by Ch. A. Oliver, M. D., Philadelphia.

Mittheilung der ohne Zeichnung nicht näher zu beschreibenden, aber einfachen Methode von Leonard mittelst doppelter Aufnahme der Augenhöhle mit Roentgen-Strahlen bei verändertem Standort der Crooke'schen Tube und folgender trigonometrischen Berechnung einen im Auge oder in der Orbita befindlichen Fremdkörper zu localisiren; in 3 Fällen des Verf.'s hat sich das Verfahren schon bewährt. (S. a. das Referat über the Ophthalm. Sect. of the Coll. of Physic. of Philadelphia, die Mittheilung L.'s betreffend).

---

13) **Primary sarcoma of the iris. A statistical study, with the report of on additional case, in which the growth was successfully removed by iridectomy,** by Cl. A. Veasey, M. D., Philadelphia.

Nach Anführung eines eigenen Falles, der einen 64 jährigen Mann betraf und mit zufallsfreier Entfernung der Geschwulst ohne Recidiv endigte, stellt Verf. die bisher beobachteten, durch mikroskopische Untersuchung erhärteten 46 Fälle vom primären Irissarcom ausführlich zusammen. Wir entnehmen daraus als Hauptsachen, dass 14 Männer und 32 Frauen befallen waren, beide

Augen annähernd gleich, einmal beide Augen. Der jüngste Patient war 2, der älteste 75 Jahre alt, vorzugsweise scheint das Alter von 15 bis 25 (10 Fälle) und das von 35 bis 45 (11 Fälle) befallen zu sein, während dazwischen nur 1 Fall beobachtet wurde; ferner von 5—16 6, von 45—55 9, von 55—75 10 Fälle. Die Enucleation war 32, Iridectomie 14 mal nöthig. 27 Fälle waren pigmentirt, 10 nicht, 9 ohne Angaben; 13 Spindelzellen-, 11 Rundzellen-, 7 gemischt-zellige Sarcome, 5 ohne nähere Angabe. — Ausführliches Literaturverzeichniss.

Es folgen **Referate**. Neuburger.

XII. The American Journal of Ophthalmology. 1897. Juli.

1) **Hints on the hygiene of trachoma and the influence of climate and altitude in its management**, by Swan M. Burnett, M. D., Washington.

Wenn als eigentliche Ursache des Trachoms auch ein (freilich bis jetzt noch nicht gefundener) Parasit zu gelten hat, so giebt es doch sicher ausserdem noch eine Menge prädisponirender Ursachen, so z. B. die Zugehörigkeit zu einer bestimmten Rasse(?); Neger sind immun, Iren, polnische Juden, Italiener sehr dazu disponirt.(?) Ferner sind hygienische Missstände, wie Aufenthalt und Beschäftigung in schlechter, staubiger Luft, auch anstrengende landwirtschaftliche Beschäftigung beim Ernten und Dreschen, enges Zusammensein mit Erkrankten zu vermeiden. Der Einfluss des Klimas ist noch nicht festgestellt; jedenfalls sind staubfreie Küsten — und gleichfalls staubfreie Höhengegenden von 300 m an, besser als trockene Inlandsgegenden.

2) **Marked impairment of central vision following prolonged use of the affected eye**, by Samuel Theobald, M. D., Baltimore.

Durch starke Anstrengung eines Auges (mehrstündiges Ablesen von Buretten während mehrerer Tage) bekam ein Chemie-Studirender unter Schmerzen Sehstörungen auf demselben, die allmählich zunahm, während die Schmerzen aufhörten, und erst am 18. Tage nach Aussetzen der betr. Arbeit ihren Höhepunkt ($^{6}/_{66}$) erreichte gleichzeitig mit Auftreten centraler Exsudatflecke, nicht unähnlich der durch Einwirkung von Sonnenstrahlen entstehenden centralen Retinitis. G. F. zeigte periphere Einschränkung und centrales Scotom. Nach 2 Monaten völlige Wiederherstellung.

3) **Antiseptics and anaesthetics in ocular operations**, by Joseph E. Willets, M. D., Pittsburg, Pa.

Reizende Mittel wie Formaldehyd und Eucaïn sind zu vermeiden. Vorsichtige Cocaïnisirung ist immer noch das Beste.

4) **Keratoconus**, by J. W. Bulard, M. D., Pawnee City, Nebr.

Nach einleitenden Worten über die Seltenheit, Pathogenese, friedliche und operative (am besten Galvanocaustik des Kegels) Therapie Beschreibung einer eigenen Beobachtung. Bei einem 26 jährigen, sonst gesunden Mädchen hatte sich gleichzeitig mit leichter geistiger Störung im Laufe von 5 Jahren aus den ursprünglich myopisch astigmatischen Augen beiderseits Keratoconus gebildet mit entsprechender Herabsetzung der S; ein Jahr später kam sie mit Trübung der Kegelspitze und beträchtlicher Reizung L; die Vorderkammer wurde durch

einen Schnitt mit Gräfe'schem Messer im verticalen und nach 7 Tagen im horizontalen Durchmesser unter Abtragung eines kleinen Hornhautstückes am Wundrande eröffnet und Druckverband angelegt, die Hornhaut wurde dadurch abgeflacht und durch Eserin (beiderseits angewendet) die Pupille verengt, wodurch die S gebessert wurde. Später soll noch eine Iridectomie angeschlossen werden. Es besteht irregulärer Astigmatismus; doch wird durch stenopäischen Spalt in der Hauptaxe Besserung des Sehens erzielt, und Verf. demonstrirt die zu diesem Zweck von H. Snellen angegebene stenopäische Brille. — In der Discussion (2. Jahresvers. d. Western Ophthalm., Otolog. etc. Assoc., in St. Louis, 8.—9. April 1897) hebt Tiffany als häufige Ursache des Keratoconus Keratitis interstitialis hervor, was von Bulson, Alt, der bei histologischer Untersuchung von 3 Fällen bei zweien nichts für die Pathogenese Wesentliches, bei einem Narbengewebe und Ruptur der Bowman'schen Membran gefunden hatte, und Bullard bestritten wird.

5) **The technique of cataract extraction,** by B. E. Fryer, M. D., Kansas City, Mo.

Verf. ist für Extraction mit Iridectomie, um Irisprolaps zu vermeiden, und zwar in der Regel für präparatorische Iridectomie. — In der Discussion (s. Nr. 4) hebt Stillson gleichfalls seine unbefriedigenden Resultate bei einfacher Extraction und seine guten bei Extraction mit Iridectomie (am 5. Tage vorher) hervor. Wheelock ist gleichfalls für Extraction mit Iridectomie, aber nicht präparatorischer, besonders in der Landpraxis. Reynolds individualisirt von Fall zu Fall, legt aber stets nur Heftpflasterverband an. Tiffany ist für einfache Extraction.

6) **Discussion of Dr. W. H. Baker's paper, which appeared in the June number (Heterophorie).**

August.

1) **Credé's method for the prevention of purulent ophthalmia in public institutions,** by Lucien Howe, M. D., Buffallo, New-York.

Da Credé's Methode sich als die beste und einfachste Methode zur Verhütung der Neugeborenen-Eiterung erwiesen hat und bei richtiger Anwendung keinen Schaden bringt, soll sie in allen öffentlichen Entbindungsanstalten obligatorisch gemacht werden, in der Erwartung, dass sie und ihr segensreiches Wirken dadurch auch in der Privatpraxis zunehmende Ausdehnung erfahre.

2) **Congenital nystagmus,** by Jos. Ell. Colburn, M. D., Chicago.

Auf Grund von 19 mitgetheilten Beobachtungen kommt Verf. zum Schluss, dass die Affection veranlasst werde durch Amblyopie aus irgend welcher Ursache oder durch Ametropie, und bei atypischer Entwicklung des Auges und seiner Adnexe vorkomme, veranlasst durch Erschöpfung oder Reizung der Augenmuskeln oder ihrer Nervencentren, bei ihren Versuchen, sich mit den anderen Acten des Sehens zu coordiniren. Durch Beseitigung der Amblyopie, Correctur allenfalls bestehender Ametropie, eventuell durch chirurgische Behandlung der Muskelanomalien (Rück- oder Vorlagerung u. dergl.) kann Besserung erzielt werden. — In der Discussion (s. Juli, Nr. 4) sagt Tiffany, er habe die Affection oft bei vorderer oder hinterer Polarcataract gesehen, desgleichen Besserung

durch Beseitigung der Heterophorie: doch ist er mehr für gymnastische Uebung mit Prismen. Bei Albinismus sind stenopäische Gläser von Vortheil. Fryer sah doppelte Fixation häufig als Ursache.

---

3) Ophthalmia nodosa, by George Knapp, M. D., Vincennes, Ind.

Ein 22jähriger Landwirth, dem beim Baumklettern eine Raupe ins Auge gefallen war, litt an häufig wiederkehrenden, sehr schmerzhaften Entzündungen, die sich bis zu einer Iridocyclitis exsudativa steigerten. Es traten episclerale Knötchen und eines auf der Iris auf; in sämmtlichen fand sich nach ihrer operativen Entfernung unter Riesenzellen ein Raupenhaar. S wurde wieder gut. Im zweiten leichteren Falle ohne Anamnese fanden sich Bruchstücke von Haaren in conjunctivalen Knötchen. Im dritten Falle kam es nicht zur Knötchenbildung. Der Patientin hatte vor einigen Tagen ihre Schwester ein Raupe in's Auge geworfen; unter Lupenbenutzung wurden die die heftigsten Reizerscheinungen verursachenden Raupenhaare aus Cornea und Conjunctiva entfernt. Glatte Heilung. — Colburn berichtet über einen Fall bei einem Kinde. Ein Haar wurde leicht entfernt, ein zweites hatte die Cornea durchbohrt und steckte zur Hälfte in der Vorderkammer, die heftigsten Schmerzen verursachend, und konnte erst durch Keratomie entfernt werden.

---

4) Can castration and ovariatomy cause optic atrophy? Report of two cases, by L. R. Culbertson, M. D., Zanesville, Ohio.

Eine 41jährige Waschfrau, die angeblich vorher gut gesehen und gehört hat, bekam nach Entfernung einer in 6 Jahren allmählich gewachsenen Eierstocksgeschwulst Opticus-Atrophie und Acusticus-Störungen. S war noch vorhanden, aber herabgesetzt. Entweder haben die Erkrankungen schon vorher bestanden, veranlasst durch reichlichen Blutzufluss zu der Eierstocksgeschwulst und dadurch bedingter secundärer Anämie des Opticus und Acusticus, sind aber von der Patientin nicht bemerkt worden, oder sie sind erst entstanden durch Entfernung der Eierstöcke in Folge reflectorischer Anämie oder Hyperämie. Ein 8monatliches Füllen, das vorher gut gesehen, wurde nach der Castration ganz blind und zeigte Opticusatrophie; sonst war es gesund. In der Literatur fand Verf. keinen ähnlichen Fall.[1] Jedenfalls sind auch noch weitere klinische Erfahrungen und event. Experimente abzuwarten.

---

5) A case of complete uraemic amaurosis, by Oscar Wilkinson, M. D., El Paso, Texas.

Bei der im 9. Monate Schwangeren entstand nach Convulsion völlige Erblindung; der Urin zeigte hohen Eiweissgehalt. Nach Entbindung mit Zange binnen wenigen Tagen völlige Wiederherstellung. Eiweiss nur mehr spurweise. Die sichtbaren Veränderungen des Augengrundes: Oedem beider Sehnerven, Venenstauung, passive Congestion der ganzen Retina, hatten zur Erklärung der völligen Erblindung nicht genügt.

September.

1) Hysteria in ophthalmology, by W. L. Dayton, M. D., Lincoln, Nebr.

Mehrere Fälle von hysterischer Lichtscheu, Convergenz, Amblyopie, Erblindung und Farbenblindheit bei jungen Mädchen und Frauen, durch Suggestion geheilt.

---

[1] Millionen von Thieren werden castrirt ohne diese Consequenz. H.

2) **A senile and pyramidal cataract in one subject,** by Geo. F. Suker, M. D., Toledo, Ohio.

R Catat. senil. matura ohne Besonderheit. L Catar. senil. incipiens mit Catar. pyramidalis. — Bei letzterer Affection wird in manchen Fällen durch Iridectomie die Sehschärfe gebessert. — Alt hält die Beseitigung der Linse für besser, zumal dadurch auch der oft bestehende Linsenastigmatismus beseitigt wird.

---

3) **A general consideration on the etiology and treatment of chorioiditis non suppurativa,** by Wilson E. Driver, M. D., Norfolk, Va.

---

4) **On retarded closure of the wound, and some rare accidents and sequelae of cataract extraction,** by Carl Barck, M. D., St. Louis, Mo.

Zufallsfreie Extraction mit runder Pupille bei einem 52 jährigen, sonst gesunden Manne; ohne ersichtliche Ursache verzögerter Wundschluss; die Vorderkammer stellte sich nicht her, die Wunde war in ganzer Ausdehnung am 18. Tage noch offen und beim geringsten Druck mit dem Unterlid klaffend, ohne dass das Auge irgend wie gereizt gewesen wäre. Im weiteren Verlauf Verlust durch Vereiterung. Nach 2 Jahren auf dem anderen Auge gleiche Operation und gleicher Wundverlauf; erst vom 19. Tage ab schloss sich die Wunde; gute Heilung: S $^{6}/_{6}$. Ein 73 jähriger, nervöser Herr wird mit Iridectomie operirt; theilweise verzögerter Wundschluss durch Kapselzwischenlagerung bis zum Ende der 2. Woche; leichte Iritis. Gute Heilung. S $^{6}/_{12}$.

October.

1) **Cases of ophthalmia neonatorum,** by F. T. Reyling, M. D., Cansas City, Mo.

In einer Anzahl von Fällen von scheinbarer Neugeborenen-Augeneiterung finden sich trotz genauer Untersuchung im Eiter keine charakteristischen Gonokokken; zum sicheren Nachweise wendet Verf. stets Gram's Methode an, nach welcher sich zwar dem Gonococcus ähnliche Diplokokken färben, dieser selbst aber nicht. Verf. führt die Geschichte von 14 Fällen an, bei welcher sich Gonokokken theils sowohl im Augeneiter als in den Lochien fanden, theils nur im ersteren, theils in beiden nicht. Merkwürdigerweise gehört zu letzteren auch ein sehr ungünstig verlaufener Fall (No. 11), der am 10. Tage schon mit Hornhautgeschwür in Behandlung kam. Letztere war die gewöhnliche: Eisumschläge, Entfernung des Eiters, Aetzen mit Argentum nitricum.

---

2) **Treatment of certain corneal lesions by hydraulic curetting with sublimate solutions,** by Thomas H. Pleasonts, M. D., Helena, Montana.

Bericht über 3 nach der von Santarnecchi angegeben (s. dies. Centralbl. 1895, S. 450) Methode der hydraulischen Curettage behandelten Fälle von Hornhautgeschwür. Verf. empfiehlt dieselbe sehr. Das Geschwür wird durch kräftiges Aufspritzen einer 1—0,33 $^{0}/_{00}$ Sublimatlösung gereinigt.

---

3) **Syphilitic amblyopia,** by Robert F. le Mond, M. D., Denver, Col.

58 jähriger Maschinenführer, sonst gesund, keine sichere Anamnese betreffs Syphilis; allmähliche Abnahme der S während 17 Jahre bis auf $^{1}/$cc; G. F. bds. eingeschränkt; roth und grün werden schlecht, blau gar nicht erkannt. Der

Augenspiegelbefund im Ganzen negativ. Unter JK, Sublimat und Strychnin in steigender Dosis allmählich bis zu 7,5 bez. 0,0075 und 0,0075 pro die war S nach $2^1/_2$ Monaten auf $^{20}/_{16}$ gestiegen; die Besserung war bei der Entlassung nach weiteren 2 Monaten noch in gleichem Maasse vorhanden; ex juvantibus stellt Verf. die obige Diagnose.

---

4) **Some of the physiological factors contributing towards making the eye emmetropic,** by E. S. Heisig, M. D., Houston, Texas.

Schluss folgt im Novemberheft.

---

5) **The ophthalmometer as a guide in subjective optometry,** by G. J. Bull, M. D., Paris.

Das Ophthalmometer von Javal-Schiötz zeigt zwar nur den cornealen Astigmatismus an, ist aber trotzdem nach Verf. die practischste und sicherste Methode zur objectiven Bestimmung des gesammten Astigmatismus und giebt genügenden Aufschluss zur raschen Erledigung der subjectiven Prüfung, welche wie bei jeder anderen objectiven Methode auch bei dieser nachfolgen muss. Verf. giebt hier einige in Kürze nicht wiederzugebende Regeln, um auch den von der hinteren Hornhautoberfläche, der vorderen und hinteren Linsenfläche erzeugten Astigmatismus in Berechnung ziehen zu können.

---

6) **A new instrument,** by Chas. H. Beard, M. D., Chicago.

Eine an einem Stirnband, welches um den Kopf des Pat. gelegt wird, befestigte Convexlinse zu focaler Beleuchtung, nach Art der Kehlkopfreflectoren in einem Kugelgelenk drehbar; soll einen Assistenten unter Umständen ersparen. Zu haben bei Frank & Kratzmüller, Chicago.

November.

1) **On the primary causation of asthenopia-influence of fatigue,** by Will. Walter, M. D., Chicago, Ill.

In längerer Ausführung bespricht Verf. die Art und Weise, wie durch die Anstrengung der Augen die Ermüdungssymptome zu Stande kommen. Hodge hat gezeigt, dass bei länger dauernder electrischer Reizung des Brustganglions einer Katze die Nervenzellen und deren Kerne Degenerationszeichen erkennen lassen. So kann man auch annehmen, dass ähnliche Erscheinungen eintreten in den Nervenzellen, bei starker Anstrengung mitveranlasst durch Anhäufung von Stoffwechselproducten, analog der Kohlensäure- und Milchsäureanhäufung bei zu starker Muskelarbeit. Von grossem Einfluss auf den früher oder später erfolgenden Eintritt von Ermüdungssymptomen sind folgende 4 Factoren: der Entwicklungszustand der Gewebe, die Menge der verfügbaren Kraft, die Uebung und schliesslich die zu leistende Arbeit. Verf. bespricht diese Verhältnisse genauer und deren Anwendung auf die Augenthätigkeit. Beim Lesen und anderer Naharbeit treten die nöthigen coordinatorischen Functionen, wie Convergenz und Accommodation, zunächst durch die im Laufe der Zeit erworbene Uebung reflectorisch in Thätigkeit durch die Arbeit der automatischen Centren; ermüden diese, so müssen die Muskeln ihre Anregungen direct von den höheren Centralorganen aus erhalten; erschlaffen auch diese, so treten die Functionen nicht mehr coordinatorisch in Thätigkeit, und es tritt der Ermüdungszustand ein; der Muskel selbst bleibt noch viel länger arbeitsfähig, indem er sich auch in diesem Ermüdungszustand auf directe electrische Reizung hin contrahirt.

---

2) **Some of the physiological factors contributing towards making eye emmetropic,** by E. S. Heisig, M. D., Houston, Texas.

Verf. stellt folgende Schlusssätze auf: Weitaus die Mehrzahl der Augen ist bei der Geburt hypermetropisch. Der Idealzustand des völlig entwickelten Auges ist aber die Emmetropie, das Auge muss also in functioneller und anatomischer Hinsicht nach der Geburt sich weiter entwickeln. Den ersten Anstoss zu dieser Weiterentwicklung giebt das Bestreben ferne Gegenstände genau zu erkennen; in zweiter Linie steht die Neigung des Auges, ähnlich der anderer Organe, während des Wachsthums diejenige Form anzunehmen, welche während des Lebens längere Zeit hindurch innegehalten wird, und dies ist beim Auge diejenige, in welcher parallele Strahlen auf der Netzhaut sich vereinigen, also die emmetropische. Diese Form wird beim Auge physiologisch entwickelt durch die Muskelthätigkeit, regulirt durch den Refractionszustand des Auges. Zu den Fällen von zurückbleibender Hyperopie ist diese compensatorische Thätigkeit unzureichend, am häufigsten veranlasst durch mangelhaftes Erkennen ferner Gegenstände in Folge von zu hochgradiger Hyperopie, oder von Herabsetzung der Sehschärfe, oder von geistiger Ungeschicklichkeit. Umgekehrt kann diese ausgleichende Thätigkeit über das Ziel hinausgehen und dann zur Myopie mit schädlichen Folgen führen, veranlasst einmal durch übermässigen Gebrauch der Augen für die Nähe, besonders während der physiologischen Entwicklungsperiode, oder durch Accommodationskrampf, wobei das Auge nicht mehr unter der Controlle des regulirenden Einflusses des Refractionszustandes des Auges steht, sodann in passiver Weise durch schwache Beschaffenheit der Augenhäute.

3) **A plea for more mild treatment of the conjunctiva,** by E. W. Ames, M. D., Canton, Ill.

Empfiehlt bei acuter und chronischer catarrhalischer, folliculärer, phlyctänulärer Conjunctivitis, bei Trachom und Pannus ein Augentropfwasser von 0,25 acid. bor., 1,5 acid. tann., 8,0 Glycerin : 30,0 aq. dest.

4) **Subconjunctival injections of sodium bichloride solution in the treatment of iritis, keratitis, cyclitis and chorioiditis,** by S. L. Ledbetter, M. D., Birmingham, Ala.

Verf. erzielte mit subconjunctivalen Kochsalzeinspritzungen (1 : 500) bei obigen Krankheiten, darunter auch eine sympathische Iridochorioiditis und eine parenchymatöse Keratitis, sowio syphilitische Iritis, Erfolge; stets wurde dabei jedoch auch Atropin angewendet.

5) **Subconjunctival injections of bichloride in the deep-sead disturbances of myopia,** by Fr. Kellogg, M. D., Los Angeles, Cal.

In 2 Fällen von Kurzsichtigkeit mit chorioidalen und retinalen Veränderungen sollen subconjunctivale Kochsalzinjectionen (1 : 1000) merkliche Besserung gebracht haben. Aus den Krankengeschichten entnimmt Ref. jedoch, dass die Besserung wohl nicht der Heilmethode zu Gute zu rechnen ist. Denn im ersten Falle bestanden die Beschwerden, Phosphene, leichte Glaskörpertrübung, trotz der Behandlung noch fort, wenn auch vermindert; ausserdem ist als weiterer Heilfactor die vorgenommene Enucleation des anderen erblindeten, (Cataract und Netzhautablösung) Reizwirkung ausübenden Auges in Berechnung zu ziehen; und im zweiten Falle handelte es sich um kleine Netzhautblutung, die, wie so viele andere, wohl auch ohne die Einspritzungen aufgesaugt worden wäre.

6) **A case of optic nerve atrophy treated by inhalations of nitrite of amyl,** by Ch. W. Kollock, M. D., Charleston, S. C.

Durch Inhalationen von Amylnitrit wurde bei einer einseitigen Sehnervenatrophie aus unbekannter Ursache die Sehschärfe von $^{15}/_{CC}$ auf $^{15}/_{XXX}$ gehoben; ob die Heilung eine dauernde blieb, ist allerdings nicht angegeben; die Grenzen des eingeengten G. F. wurden durch die Behandlung nicht beeinflusst. Unmittelbar nach der Inhalation zeigten sich die Netzhautarterien vorübergehend erweitert.

---

7) **The etiology, prognosis and treatment of exophthalmic goitre,** by J. Fr. Clarke, M. D., Fairfield, Jowa.

Durch eine Sammelforschung im Staate Jowa erlangte Verf. folgende Angaben: Von 49 Fällen Basedow'scher Krankheit betrafen 36 das weibliche, 1 das männliche, die 12 übrigen betrafen wahrscheinlich auch Frauen. Das Alter schwankte vom 15.—42. Jahre, am häufigsten vom 20.—30. Exophthalmus fehlte nur in einem Falle; einmal war er einseitig, je zweimal rechts bez. links stärker. Die Schilddrüse war bei allen vergrössert, 9 mal war der rechte, einmal der linke Lappen der grössere. Die Pulsfrequenz schwankte zwischen 96 und 180; nur einmal war ein organischer Fehler vorhanden. Die Ursache war 22 mal unbekannt; 11 mal wurde Kummer und Sorge, 5 mal Erblichkeit, 3 mal Schrecken angegeben; Ueberanstrengung, Erschöpfung nach Krankheit, Masturbation, Ovarial- und Uterinleiden wurden seltener angegeben. Die Behandlung war sehr verschieden. Ruhe, Strophantus, Digitalis, Ergotin, Belladonna, Strychnin, Jod, Electricität, Nucleïn- und Thyreoidextract wurden verordnet; letzteres sowie Strophantus und Ruhe schienen am wirksamsten. 18 Fälle wurden geheilt, 16 gebessert, 5 starben an dieser, 3 an intercurrenten Krankheiten. Das Leiden scheint in Jowa nicht häufig zu sein; von 1892—95 liessen sich 65 Fälle ermitteln, und von diesen wurden nur obige 49 genauere Angaben gemacht.

---

8) **Scopolamine hydrobromate as a mydriatic and cycloplegic,** by Will. S. Fowler, M. D., Chicago.

Verf. empfiehlt das Mittel wegen seiner prompten Wirkung zur Refractionsbestimmung; für Dauerwirkung sind andere Mittel zur Unterstützung hinzuziehen.

December.

1) **The effect of intensive flashes of electricity upon the eye,** by Dunbar Roy, M. D., Atlanta, Ga.

Verf. berichtet über zwei einander ähnliche Fälle, in denen durch Kurzschluss und dadurch bedingtem plötzlichem Aufleuchten eines intensiven electrischen Lichtstrahles nahe vor den Augen die letzteren in einen Reizzustand versetzt wurden, der allerdings rasch vorüberging, in einem Falle mit heftigen Schmerzen verbunden war, und objectiv sich neben Pupillenverengerung bei erhaltener Reaction in leichter, bald wieder verschwindender Hornhauttrübung kundgab; Netzhautveränderungen mit centralem Scotom oder Gesichtsfeldeinengung, wie sie von Haab beschrieben worden sind (7. internat. ophth. Congress 1888), waren nicht vorhanden. Während Hartridge (Brit. med. Journ. 1892) behauptet, von gewöhnlichem electrischem Glühlicht keine Schädigung gesehen zu haben, führt Verf. einen Fall von Iritis an, in dem bei Mangel jeglicher sonstiger Ursache nur die fortgesetzte Arbeit bei dieser Beleuchtungsart als Ursache angeführt werden konnte. Hewet veröffentlichte (Brit. med. Journ.) Fälle sog. electrischer Conjunctivitis, welche die Arbeiter in electrischen Fabriken befiel, Rivers (in Knapp's Archiv 1894) schwere Störungen, durch starke durch den

Körper hindurchgehende electrische Ströme erzeugt, Broose 2 Fälle, die wieder den obigen des Verf. glichen, Oliver (Transact. of the Amer. Ophth. Soc. 1896) einen Fall von Netzhautstörung durch Blitz, bei dem Scotome und phantastische Figuren in Erscheinung traten, endlich Haab (Klin. Monatsb. f. Augenh. 1897, Juli) einen Fall von Blendung durch electrisches Licht, bei dem sich nur einseitig milchige Trübung der Fovea und peripherwärts zahlreiche, unregelmässige gelblichweisse Flecke zeigten; nach zwei Monaten war das Auge wieder ganz normal. Cataractbildung durch Blitz wurde schon mehrfach beobachtet. Bei der zunehmenden Verbreitung der Electricität und des electrischen Lichtes verdienen die erwähnten Fälle Beachtung.

---

2) **Can we prevent color-blindness by education of the color-sense in infancy,** by L. R. Culbertson, M. D., Zanesville, Ohio.

Auf Grund von Mittheilungen des Psychologen Gates in Washington (Pittsburg Dispatch, 10. Oct. 97) regt Verf. die Frage an, bez. empfiehlt Versuche anzustellen, ob man nicht die Zahl der Farbenblinden verringern könne durch entsprechende Erziehung des Farbensinnes bei Kindern, z. B. in den Kindergärten, oder auch im Elternhause; in analoger Weise liesse sich dann vielleicht auch das musikalische Gehör ausbilden.

---

3) **Operation intended as substitute for exstirpation of lachrymal gland or duct,** by J. J. Kyle, M. D., Marion, Ind.

Da Dauersonden häufig nicht zum Ziele führen, die Exstirpation des Thränensackes oder der -Drüse andererseits oft unerwünscht ist, vollführte Verf. in einigen Fällen mit gutem Erfolg eine neue[1] Methode, indem er nach Schlitzung des Thränenröhrchens einen kleinen Krause'schen Troicart nach unten innen stiess gegen die Vereinigungsstelle des Thränenbeins mit dem Oberkieferbein, eine Stelle, an welcher ersteres sehr dünn ist, und so eine neue unter der oberen Muschel ausmündende Verbindung mit der Nasenhöhle herstellte, in welche ein ca. 10 mm langes Silberröhrchen eingelegt wurde.

---

4) **Cases from the clinic,** by Henry D. Bruns, M. D., New Orleans, La.

a) 3 gut verlaufende Fälle von Durchschneidung einer nach ungünstiger Cataract-Operation zurückgebliebenen Pupillarmembran und Iridotomie mittelst Graefe'schem Messer. — b) Iritis leprosa (in vielen Lehrbüchern nicht[2] erwähnt); die 2 Fälle betrafen einen 65 und einen 49jährigen Weissen; der erste, mit facies leonina, entzog sich bald der Behandlung, der andere heilte unter Atropin in wenigen Wochen. — c) Hauthorn am temporalen Oberlidrand bei einem 35jährigen, sonst gesunden Italiener, seit 2 Jahren gewachsen, ca. 6 mm lang, ähnlich einer Krähenfeder, an der Basis spitz zulaufend, von der Haut gerade unter der Wimpernlinie entspringend und leicht herabhängend; mit einem Scheerenschlag entfernt. — d) Hyperplasie des subcutanen Bindegewebes der Lider und der benachbarten Haut bei einer 18jährigen verheiratheten sonst gesunden Mulattin, seit dem 11. Jahre allmählich sich entwickelnd. Die Theile sehen oedematös aus, sind es aber nicht. Keratoconus vermindert die Sehschärfe; sonst ist das Auge gesund. — e) Sympathische Entzündung und Reizzustand. 32jähr. Matrose auf einem Auge seit dem 12. Lebensjahre erblindet, in Folge Zündhütchenverletzung, zeigt seit 10 Tagen Röthung und Schmerzen auf diesem, sowie beginnende Reizung

---

[1] Schon von Paull. Aeg. l. VI. c. 22 (670 n. Chr.) verworfen. H.
[2] Wohl aber im Centralbl.

auf dem anderen Auge; sofortige Enucleation; ein Zündhütchenstück wurde, eingebettet in verkalkten Massen (Linse), im Auge gefunden; vollkommene Heilung. — Ein 8jähriges Mädchen wird, beiderseits erblindet, in die Klinik gebracht; Taschenmesserverletzung, symp. Entzündung vor 6 Monaten. — In einem weiteren, dem ersten ähnlichen Falle war die sympathische Entzündung mit Ausgang in Erblindung erst 26 Jahre eingetreten nach Zündhütchenverletzung des einen Auges. — Beginnende symp. Reizung erst 2 Jahre nach der Verletzung, Enucleation, Heilung. — In zwei weiteren Fällen wurde wegen symp. Reizung einmal ein im Stadium der Panophthalmitis befindliches, nicht nachweisbar verletztes seit 3 Wochen krankes Auge enucleïrt, im zweiten Falle ein vor 12 Tagen mit Messerstich verletztes. — f) Ein schwererer und drei leichte schon früher veröffentlichte (New Orleans Med. Journ. July 1896.) Fälle von Conjunctivitis diphtheritica, unter Seruminjectionen geheilt; in allen waren Löffler'sche Bacillen gefunden worden. — g) Xerosis der Conjunctiva. Ein 4jähriges scrophulöses Negermädchen wird gebracht, weil es Nachts nichts sieht, die Untersuchung zeigt, dass der von den Lidern unbedeckte Conjunctivaltheil aussieht, als wäre er mit sehr dünner und halb durchscheinender aber steifer, schwarzer Seide bedeckt, mit unzähligen kleinen schmierigen Fleckchen, und dass dieser Theil in zahlreiche feine verticale Falten gelegt ist bei seitlichen Bewegungen des Auges; an den Lidrändern feiner Schaum. Kollock hat gezeigt, dass diese Krankheit unter den Negern in Charleston, S. C., sehr häufig ist (Transact. of the Amer. Ophth. Soc. 1890.), und Verf. beobachtete auch nach Abschluss des Artikels einen zweiten Fall bei einem 12jährigen Mulatten, auch mit Hemeralopie. — h) Scharfes Sehvermögen unter besonderen Umständen. Ein 9jähr. Knabe mit erblindetem rechten Auge (Messerstich vor 5 Jahren) zeigt auf dem anderen eine nur 3 mm weite Pupille, deren obere $^2/_3$ noch dazu von (symp. ?) Iritisresten verschlossen sind, so dass nur ein stecknadelkopfgrosses Stückchen frei bleibt, und dabei $S = {}^{20}/_{15}$. Im zweiten Falle mit ausgedehnten, disseminirten, chorioiditischen Herden, besonders die Macula schien ganz atrophisch, zeigte die 25jährige nach Correction eines Astigmatismus beiderseits eine $S = {}^{20}/_{15}$. Neuburger.

XIII. New York Eye and Ear Infirmary Reports. Vol. V. 1897. Januar.

1) **Pemphigus of the conjunctiva**, by Henry D. Noyes, M. D.

Betrifft einen 48jährigen italienischen Arbeiter, bei welchem die Krankheit (essentielle Schrumpfung der Bindehaut, Xerophthalmus) im Verlauf eines Jahres trotz mehrfacher plastischer Operationen zur Verhütung der Verwachsung schliesslich doch unaufhaltsam zur fast völligen Obliteration des Bindehautsackes und durch folgende Hornhauttrübung zu vollständiger Erblindung führte.

2) **On mild types of quinine amaurosis without pallor of the optic discs**, by Emil Gruening, M. D.

In einem Falle war nach 1,5 g Chinin Taubheit und Blindheit aufgetreten ohne sichtbare Veränderung des Augengrundes und völlige Wiederherstellung in wenigen Tagen; im zweiten Falle nach 7,5 g; 5 Wochen darnach fand Verf. S bds = $^2/_3$, Gesichtsfeld erheblich beschränkt, angeblich angeborene Farbenblindheit, ophthalmoscopisch Verschmälerung der Arterien und Venen, die Sehnerven dagegen entschieden geröthet. Beiderseits Mydriasis und reflectorische Starre. Die Gesichtsfeld-Einschränkung soll für eine Ischämie sprechen, gefolgt von Endovasculitis der Endverzweigungen der Netzhautgefässe.

3) **A lecture introductory to the study of physiological optics.** The first of a course delivered at the school of the N. Y. E. and E. J. By Wm. S. Denett, M. D.

---

4) **Actinomycosis of the orbit and eyeball occurring in a parrot,** by John E. Weeks, M. D.

Die bei einem Papagei gefundene Actinomycose der Orbita und des Auges lehrt einmal das bisher nicht beobachtete Vorkommen dieser Krankheit bei Vögeln, sodann die Infectionsmöglichkeit durch derartige Hausthiere.

---

5) **A case von detachement of the retina with peculiar features,** by D. W. Hunter, M. D.

12jähriges Mädchen verlor S auf dem linken Auge ohne nachweisbare Ursache. Der Spiegelbefund zeigt auf den ersten Blick grosse Aehnlichkeit mit Schlagader-Embolie. In der Macula kirschrother Fleck mit weissem Hof. Es zeigt sich jedoch eine trichterförmige Ablösung, als deren Centrum die zwar durch Flüssigkeit etwas erhöhte aber nicht abgehobene, vielleicht durch vorhergegangene Entzündung befestigte Macula sich darstellt, während rings herum die Netzhaut trichterförmig abgehoben war, am Rande mit $+ 7$ sichtbar (in der Macula ± 0); nach 4 Monaten war die Netzhaut rings um die roth scheinende Macula scharfrandig abgerissen. Weiteres Schicksal unbekannt.

---

6) **Absorption of exsudation and hemorrhages in a case of neuro-retinitis with chronic neuritis, and others,** by H. H. Seabrook.

---

7) **A case of retinitis proliferans — enucleation — microscopical examination,** by Geo. H. Coocks, M. D., and Dr. John E. Weeks, M. D.

8jähriger Junge. Klinische Wahrscheinlichkeitsdiagnose: Chorioidalsarcom, im Glaskörper dunkelbraune Massen. Secundärglaucom, starke Schmerzen, Enucleation. Die vom Verf. angestellte Untersuchung ergab Cornea und Sclera im ganzen normal, Iriswinkel durch Verwachsung von Iris und Cornea verstopft; Iris und Ciliarkörper atrophisch. Chorioidea sehr verdünnt, von der Chorio-Capillaris nichts zu sehen, Gefässe sehr verringert, einzelne Blutungen. Im vorderen Theile des Glaskörpers Reste desselben und Fibrin mit Blutgerinseln, im hinteren Theile grosser Blutklumpen. Die inneren Netzhautschichten sind bindegewebig degenerirt, die äusseren stellenweise durch Exsudat auseinander gedrängt, Stäbchen und Zapfen grösstentheils degenerirt, manchmal entzündlich mit der Chorioidea verlöthet. Das Sehnervenende bis zur Lamina kleinzellig infiltrirt. Die Hauptveränderung zeigten die Blutgefässe; die Wandungen der Venen, noch mehr der Arterien sind bindegewebig degenerirt, so dass viele Gefässe nur mehr als Bindegewebsstränge sich darstellen. Die neugebildeten Membranen bestehen aus jungen Bindegewebs- und Rundzellen; an ihren Anheftungsstellen an die Netzhaut befinden sich sehr erweiterte Venen, die in sie übergehen, ferner kleine, wohl gefüllte Arterien. Der Vorgang ist wohl so zu denken, dass durch die Arterienverstopfung Venenstauung und in Folge dessen Austritt von Exsudat und Blut mit folgender Organisirung eingetreten ist. Wiewohl derartige Veränderungen meist charakteristisch für Syphilis sind, liess sich im vorliegenden Falle in der Familie keinerlei Anhaltspunkt für diese Erkrankung feststellen.

---

8) **Traumatic abducens paralysis complicated with facial paralysis, especially considered with regard to the localization,** by Wilbur B. Marple, M. D.

35jähriger Matrose wird vom Takelwerk auf den Kopf getroffen, 5 Tage bewusstlos, zwei tiefe Hautwunden, eine auf der Stirn über dem rechten Auge, eine zweite gerade über dem rechten Ohr. Ueber etwaige Blutung aus Nase, Ohr u. s. w. kann er nichts angeben. Jetzt, nach fast Jahresfrist sind der rechte Abducens und Facialis gelähmt. Auch hört er rechts seit dem Unfall schlecht, wohl nicht in Folge von Beschädigungen des Nerven, sondern des schallzuführenden Apparates: Trommelfellzerreissung, Exostose im knöchernen Gehörgang. Die Diagnose lautete: Fractur der Pars petrosa des Schläfenbeines, wahrscheinlich durch das Foramen stylomastoideum, mit Zersplitterung der Spitze dieses Knochens. Unter Zugrundelegung dieses sowie weiterer 14 Fälle aus der Literatur folgt eine zu kurzem Referat nicht geeignete Besprechung der Symptome, Diagnose und Prognose der vorliegenden Verletzung.

---

9) **A case of sympathetic ophthalmia; complete recovery,** by F. C. Ard, M. D.

Unter beständigen heissen Umschlägen, Atropin, Chinin innerlich, und Einreibungen von grauer Salbe, nach Entfernung des verletzten Augapfels sammt einem grossen Stück des Sehnerven trat vollständige Heilung ein, ohne Zurückbleiben irgend welchen pathologischen Befundes, S = 1.

---

10) **A microscopical study of corneal staphyloma,** by Percy Fridenberg, M. D.

Der wegen staphylomatöser Entartung entfernte sehr vergrösserte Bulbus eines 6jährigen Mädchens zeigte hauptsächlich im vorderen Abschnitt Veränderungen. Verdickung und Unregelmässigkeit des Hornhautepithels mit Vacuolenbildung zwischen den Zellen und Abschuppung; das Stroma des Staphyloms besteht aus narbigem Bindegewebe mit starker Pigmentirung; Membrana limitans posterior und Descemetis fehlen vollständig. Die Rückseite des Staphyloms ist in ganzer Ausdehnung begrenzt von degenerirter und ganz verdünnter Iris. Bezüglich weiterer Einzelheiten muss auf das Original verwiesen werden.

---

11) **Description of on eyeball lost from gonorrheal ophthalmia,** by C. Gertrude French, M. D.

Der Bulbus stammte von einer Krankenwärterin, welche bei der Pflege eines an Vulvovaginitis erkrankten Kindes (dasselbe bekam auch Augenentzündung, jedoch mit gutem Ausgang) sich inficirt hatte, und war aus kosmetischen Gründen (totales Staphylom) 5 Wochen nach der Infection entfernt worden. Die Gewebe zeigten sich bis zum Aequator hin befallen von Gonokokken, begleitet von sehr zahlreichen Staphylokokken.

---

12) **Summary of operations for cataract.** Compiled by Edward A. Shumway, M. D.

Vom 1. October 1895 bis 1. October 1896 wurden 181 Operationen gemacht, davon 128 (70,7 $^0/_0$) wegen Cat. senil. (33 unreif, 77 reif, 18 überreif), 10 wegen Linsensclerose, 16 wegen traum. Cat., 6 wegen angeborener, 7 bei weicher oder idiopathischer und 14 bei complicirter. Panophthalmie trat 2mal

ein, beide Mal Irisprolaps und Excision, einmal purulente Conjunctivitis am anderen. Innere Blutung 3 mal, 1 mal Nephritis interistitialis, 1 mal Myopia excessiva und 1 mal complicirte Catar. und Pressen des Pat. Die Operationen wurden meist im Bett gemacht, unter Antisepsis und Cocaïn. Durchschnittlicher klinischer Aufenthalt 17,8 Tage. 8 mal (4,4 %) Geistesstörung. Einfache Extractionen 70 %; mit Iridectomie 21,67 %; Liniarextraction und Discision 3,33 %; Extraction mit vorhergegangener Iridectomie 5 %. Discision des Nachstares 24,32 %, durchschnittlich 79 Tage nach der Operation. Irisprolaps 9,43 %, durchschnittlich am 3. Tage. 5 mal wurde nur kosmetischer Erfolg erwartet. Durchschnittliche S unmittelbar bei der Entlassung $^{25}/_{100}$, bei späterer Prüfung $^{20}/_{50}$. Bei der Entlassung bez. später (in Klammern) hatten S = $^{20}/_{20}$ und mehr 4,59 % (11,97); $^{20}/_{30}$ 5,17 % (10,92); $^{20}/_{40}$ 6,32 (9,87); $^{20}/_{50}$ 9,2 (12,04); $^{20}/_{70}$ 15,52 (12,04); $^{20}/_{100}$ 16,65 (13,23); $^{20}/_{200}$ 11,5 (4,57); $< {}^{20}/_{200}$ 16,1 (13,23); $\frac{1}{\infty}$ 12,65 (9,28); S = 0 2,3 (2,85).

XIV. Journal of Eye, Ear and Throat Diseares Vol. II. 1897. Juli.

1) **On treatment of the toxic amblyopia (retrobulbar neuritis) by injections of serum,** by Dr. L. de Wecker, Paris. (Translated.)

Injectionen des von Cheron angegebenen Serums (1 Theil Carbolsäure, 2 Chlornatrium, 8 schwefelsaures Natrium, 4 phosphorsaures Natrium : 100 Theilen sterilisirtem Wasser), von 54—100 g täglich, auf 35—38° erwärmt, brachten in kurzer Zeit bei der im Titel erwähnten Krankheit erhebliche Besserung; dazu Abstinenz und Milchdiät. Bei drohender Eiterung nach Staroperation soll Marmorek's Antistreptococcenserum, das Boucheron erfolgreich bei Dacryocystitis angewendet hat, und bei postoperativen und juvenilen Blutungen kleine Dosen von Serum zur Erhöhung der Gerinnungsfähigkeit des Blutes angewendet werden (Erfolg scheint uns sehr fraglich). Bei Diphtherie hat sich die Serumtherapie bewährt.

---

2) **Experiments with X-rays upon the blind,** by Dr. H. L. Hilgartner und E. F. Northrap.

Dr. Bell hatte im Electrical World mitgetheilt, dass ein durch Sehnervenschwund Erblindeter Röntgen-Strahlen wahrgenommen als Flimmern, ferner den Schatten eines Schlüsselbundes, von Fingern, endlich aber auch den Schatten eines für diese Strahlen durchgängigen Stückes von Pappe ebenso wie den von einem Metallstück, woraus er schliesst, dass andere Strahlen als die erwähnten wirksam sein müssten. Dr. Kenelly ferner theilte in den Verhandlungen des American Institute of Electrical Engineers mit, dass die nur durch Opticusatrophie Erblindeten einige Wahrnehmung durch Röntgenstrahlen erhielten, noch bessere die nur durch Hornhauttrübungen Erblindeten, gar keine dagegen die mit Sehnerv- und Netzhaut-Zerstörungen. Die Verf. dagegen fanden durch Experimente an 11 Blinden (8 durch Opticusatrophie vorwiegend, davon einer mit Lichtschein, 3 durch Hornhaut- und Linsenerkrankung, sämmtlich mit Lichtschein), dass die Röntgenstrahlen, die doch auch für Gesunde nicht wahrnehmbar sind, gar keine Erregung auf das Sehen ausübten, und manchmal angegebene Wahrnehmungen derselben sich als durch Autosuggestion hervorgebracht erwiesen.

---

3) **A large foreign body (Glasstück) in the orbit penetrating and destroying the eyeball,** by Francis M. Chisoln, M. D.

Enucleation, Entfernung des Fremdkörpers, Heilung.

---

4) **A spherical ivory osteoma of the superior maxilla — obliteration of the antrum and nasal occlusion — dacryocystitis,** by Rudolph and John R. Winslow, M. D.

Erfolgreiche Entfernung des elfenbeinartigen Osteoms

October.

1) **Differential diagnosis between malarial and quinine amaurosis,** by Dr. Juan Santos Fernandez, Havana.

Zur Entscheidung der oft schwierigen Frage, ob die Sehstörung von der Malariainfection oder Chininintoxication herrührt, veröffentlicht Verf. nach dem Vorgange Demicheri's, der alle bisherigen Mittheilungen kritisch zusammengestellte, seine eigenen einschlägigen 37 Fälle, und beginnt zunächst mit den Krankengeschichten. (Forts. folgt.)

---

2) **A case of chronic pseudo-membranous conjunctivitis, with development of ocular and pharyngeal diphtheria on the use of jequirity,** by Herbert Harlan, M. D.

Bei dem 10jährigen, sonst gesunden Mädchen hatte sich seit 5 Jahren der gleiche Zustand erhalten: eine dicke pseudo-membranöse Membran auf der Conjunctiva des linken Oberlides, mässige Secretion, Hornhaut schon lange zerstört; alle therapeutischen Versuche anderwärts waren vergeblich gewesen. R A n. Auch Verf. konnte mit allen möglichen Mitteln die mikroskopisch einer echten Diphtheriemembran gleichende, jedoch keine charakteristischen Bacillen enthaltende Membran nicht zerstören; nach 24 Stunden hatte sie sich stets neu gebildet. Endlich wurde Jequiritypulver eingestäubt; unter stärkster Reizerscheinung bildete sich eine typische Jequiritymembran auf der ganzen Conjunctiva. Gleichzeitig bildete sich jedoch unter Fieber im Rachen eine wirkliche Diphtherie mit Bacillenbefund; unter Serumeinspritzung Heilung des letzteren. Das Auge jedoch zeigte die ganze bulbuläre und palpebrale Conjunctiva von einer Membran bedeckt und hatte nur mehr Lichtschein. Das Zusammentreffen kann als rein zufällig gedeutet werden, Verf. neigt jedoch zur Anschauung, dass in der Membran stets einige Diphtheriebacillen vorhanden waren, die durch die Jepuirityreizung gute Entwicklungsbedingungen fanden und auf den Rachen überwanderten. Verf. erwähnt die ähnlichen Fälle von Howe, Morton, Guibert.

---

3) **Microscopic examination of the conjunctival secretions from a clinical standpoint,** by Dr. Augieras, Laval.

In 26 Fällen catarrhalischer Conjunctivitis Erwachsener fanden sich Mikroorganismen in 22 Fällen, darunter 17 mal ein charakteristischer mit dem von Weeks beschriebenen identischen Bacillus, 4 mal andere Kokken und Diplokokken, 1 mal ein dünnes, schwer färbbares Stäbchen. In 7 Fällen cat. Conj. Neugeborener fand er 2 mal Gonokokken, 5 mal andere Kokken und Diplokokken, darunter Fälle, die klinisch das Bild schwerer Blennorrhoe darboten. Bei 25 Fällen eczematöser Conjunctivitis dagegen fanden sich 19 mal keine Bacillen; negativ war der Befund auch bei 5 Trachom- und 4 Fällen follicul. Conj. Die filamentöse oder fibrinöse Beschaffenheit des Secretes, die sich bei eczematöser, catarrhalischer und follicularischer Conjunctivitis nicht selten fand, betraf Patienten mit scrophulösem Habitus. Ferner zeigte sich ein umgekehrtes Verhalten zwischen der Intensität der sichtbaren eczematösen Erscheinungen und dem

Bacillengehalt des Secretes bei catarrhalischer und eczematöser Conjunctivitis. Als Beweis hierfür führt Verf. 3 Fälle an, in denen perforirende Bulbusverletzungen trotz abundanter Secretion und Ulcerationen am Lidrande günstig verliefen. (Forts. folgt.)

Es folgen **Referate.** Neuburger.

XV. Nederlandsche oogheelkundige bijdragen. 1896. Lieferung 1.

Seit 1896 erscheinen (in Haarlem bei Kleynenberg) die „Nederlandsche oogheelkunig Bijdragen“, herausgegeben von der Ned. oogheelkundig Geselschap, die dann auch die Berichte ihrer zweimal jährlich stattfindenden Versammlung veröffentlicht. Der Inhalt der bisher erschienenen 4 Lieferungen wird im folgenden referirt werden. Sie enthalten manche recht bemerkenswerthe Arbeiten. Die wohlbekannten „Verslagen van het Nederlandsch Gasthuis voor ooglijders“ in Utrecht, die mit wetenschappelyke bijbladen von 1864—1884 (Bd. I—XXV) von Donders, von da ab (Bd. XXVI—XXXVIII, 1897) von Snellen herausgegeben wurden, haben seit einigen Jahren dadurch eine Erweiterung erfahren, dass Prof. Snellen dem Jahresbericht seiner Klinik den der meisten übrigen holländischen hinzufügt, ferner die oogheelk. Bijdragen mit den Sitzungsberichten und auch Originalarbeiten resp. Sonderabdrucke von in- und ausländischen Zeitschriften erschienenen Publicationen holl. Ophthalmologen, so dass der stattliche, nicht im Handel befindliche, aber vielen Interessenten zugesandte Band, eine Uebersicht dessen giebt, was die Niederländer jährlich auf unserem Gebiete leisten. Es sind in Folge dessen nur die Arbeiten referirt worden, die nicht auch in deutsch oder französisch erschienen sind. Die in den „Bijdragen“ nur referirten holl. Publicationen habe ich dem Titel nach angeführt. Dr. Hillemanns, Duisburg.

1) **Annteekening over den invloed der cocaine op de Accomodatie,** van Prof. Koster.

Mehrere Tropfen einer 5 % Cocaïnlösung lähmen die Accomodation fast ganz. Von Verf.'s 7 Dioptr. blieb nur 1 übrig, trotz Verhaltens eines Diaphragmas von 2 mm Dm. Maximalwirkung nach 20 Min., Dauer ca. 15 Min.

2) **Strabismus convergens arteficialis,** van Prof. Koster.

Wenn Verf. 2 Stunden lang vor jedem Auge ein Prisma von 15° Basis n. a. trug, sah er nach einigen Minuten sowohl in der Ferne als in der Nähe einfach und deutlich, musste also 2 Stunden lang viel stärker als gewöhnlich convergiren. Nach Abnahme der Prismen bestand anstatt der erwarteten latenten Insuff. der Conv. ein manifester Strabismus convergens von 7—10°. Bei Bedeckung eines der Augen wurde der Schielwinkel noch grösser. Nach einigen Stunden verschwand das Doppeltsehen, der Strabismus convergens latens erst nach 12 Stunden. Die Accomodationsbreite zeigt sich bei Messung mit dem Haploskop von Hering nach der Seite der stärkeren Convergenz verschoben. Bei anderen Personen dasselbe Resultat. Bei einem leichen Myopen mit latenter Convergenzinsuff. entstand nach dem Tragen von Prismen von 10° Basis ausw. latenter Strabism. converg. von 5°, der einige Stunden anhielt. Strabismus di-

vergens liess sich durch zweistündiges Tragen von Prismen Bas. innen nicht erzeugen, wohl aber stets Insuff. der Converg. resp. Verstärkung bereits bestehender.

3) **Over 'Avernsietigen van den traanzak bij chron. dacryocystitis,** van Dr. Noyon.

Verf. hat in 14 Fällen in Chloroformnarkose (nicht Aether!) den Thränensack von aussen eingeschnitten, Schleimhaut mit scharfem Löffel ausgekratzt und nach Stillung der Blutung die Innenwand des Sackes mit nicht zu kleinem Paquelin energisch cautherisirt. Ausfüllung mit Jodoformgaze und Verband. Nach 2—3 Wochen Heilung. 2 Misserfolge, einmal weil er das ligam. int. nicht mit durchtrennt und dadurch den obersten Theil des Sackes nicht genügend gebrannt hatte, das zweite Mal, weil die Hautwunde nicht lange genug offen gehalten wurde, dadurch Retention von Wundsecret und Bildung einer kleinen Fistel. Vier Mal wurde einige Tage nach der Operation Cataract mit gutem Erfolge extrahirt.

4) **De behandeling van keratoconus,** van Prof. Snellen, Utrecht. Uebersetzt vom Ref. im A. f. O. XLIV. S. 97.

5) **Iris tremulare bij sterke accomodatie,** van Dr. Redingius.

Coccius berichtete 1888 auf dem VII. intern. ophth. Congress über Linsenschwanken bei der Nähaccommodation besonders des jugendlicher Hypermetropen, bei dem die Krümmungen der vorderen und hinteren Linse sich gleichbleiben, und welches durch Atropin aufgehoben wird. Er nahm an, dass der Tensor chorioideae den Druck nach hinten vermehre, nach vorne zu vermindere. Verf. hält wohl mit Recht die von Helmholtz angenommene Erschlaffung der Zonula für die Ursache des Schwankens der Linse und letzteres für einen Gegenbeweis der Theorie Tscherning's, der eine stärkere Spannung der Zonula bei der Accommodation annimmt.

Er beobachtete bei 3 Myopen von 7,7 und 2 Diopt., wenn er sie im Nahepunkt seinen hin- und herbewegten Finger scharf fixiren liess, Iriszittern, dagegen keins, wenn sie accommodirten ohne die seitlichen Augenbewegungen auszuführen, wenn er den Finger im Fernpunkt hin- und herbewegte und nach Atropinisirung. Er hält die Iridodonesis für die Folge stärkeren Linsenschwankens, das für sich allein sehr schwer nachzuweisen ist, das sich aber besonders im myopischen Auge der Iris mittheilen könne. In pathologischen Augen besonders hochgradig myopischen mit Netzhautablösung ist das Linsenschwanken und Iriszittern unabhängig vom Accommodationsact.

6) **VIII. Vergadering van het Nederl. oogheelkundig Geselschap. Gravenhage, 15. Dec. 1895.**

Titta: Over de therapie bij conjunctivitis blenorrhoica. Bei einseitiger Blen. adult. tropfte Vortr. in 6 Fällen mit Erfolg in das gesunde Auge täglich 1 $^0/_0$ Arg. nitr. ein, ohne es zu verbinden. Er empfiehlt das Burchard'sche Verfahren (Centralbl. d. Augenh. 1893) und spritzt den Conjunctivalsack 2 stdl. mit lauwarmer Arg.-Lösung 1:1000—2000 aus.

Prof. Mulder: Over erfelijkheid van verkregen oogziekten. Innerhalb 6 Jahren enucleïrte Vortr. bei Kaninchen von Generation zu Generation aseptisch das rechte Auge, ohne dass eins der 200 Jungen irgend eine Abnormität seiner Augen gezeigt hätte. Das Einbringen infectiösen Materials da-

gegen in die Augen der Eltern hat nicht selten krankhafte Abweichungen der Augen der Jungen zur Folge: Coloboma iridis et chorioidae, microphth. chorioretinitis, cataracta polaris post. (Samelsohn, Deutschmann), die wahrscheinlich als Folge einer Allgemeininfection der Eltern und deren Einfluss auf die Eizelle (Weissmann) angesehen werden muss. 3 Junge eines Kaninchenpaares dem Vortr. tubercul. Irisgewebe in die Augenkammer eingeimpft hatte, litten an Catar. pol. post. Microsc. Befund siehe später, Bericht der X. Vers.

Prof. Snellen: Pyrozone, als diagnosticum bij conjunctiva andvoeningen. Das in der Zahnheilkunde als Antisepticum angewandte Pyrozone der Firma Mc Kesson & Robbins zu New-York, d. i. eine Auflösung von Wasserstoffsuperoxyd H_2O_2, löst Eiter- und Lymphzellen auf, wobei es sich in Wasser und Sauerstoff zersetzt. Träufelt man die wässerige 3 % Auflösung bei Conjunctivitis ein, so braust der frei werdende Sauerstoff auf. Das Mittel schien Vortr. ein brauchbares adstr. und antisept. zu sein und auch geeignet als diagnosticum für die verschiedenen Formen chron. Conj. zu dienen.

Prof. Snellen: De kleurverschijnselen van Benham's tol. S. Ophth. Gesellsch. v. Heidelberg, 1895, S. 240: Eine Erscheinung von Farbenzerstreuung.

Dr. Bouvin: Exophthalmuspulsus.

Dr. Blok: Caput obstipum door paralyse van den musc. obl. sup. sin. Bei einem $4\frac{1}{2}$ jährigen Jungen, der seit der 4. Lebenswoche an caput obstipum lat. dextr. litt, constatirte Vortr. paralyse m. obl. sup. sin. Sobald der Kopf redressirt wurde, wich das linke Auge nach oben innen ab, während beim Obstipum-Stand, beim Blick in die Ferne, keine auffallende Abweichung bestand. Vortr. kam nach sorgfältiger Erwägung der verschiedenen Möglichkeiten zum Schluss, dass das Caput obstipum eine Folge der Obliquusparalyse war, hervorgegangen aus dem Bedürfniss, die gestörte Verschmelzung der Bilder beider Augen zu corrigiren durch die Wirkung von Muskeln, welche den Kopf in dieselbe Richtung drehen, in die der gelähmte Augenmuskel das Auge bringen müsste n. nach links unten. Der operative Eingriff, der den Zweck hatte, den Unterschied in der Stellung der beiden Augen durch Tenotomie des m. rect. inf. dextr. auszugleichen, beseitigte denn auch das cap. obst. fast völlig. (Cf. wegen Literatur Nieden, C. f. A. 1892. S. 321).

Dr. Nicolai: Een eevoudig toestel voor het bepalen van het accomodatievermogen. Eine Convexlinse von 10 D. ist 9,3 cm von dem, dem Unteraugen-Höhlenrande anzulegenden Rande des Brettchens entfernt, wodurch ihr Brennpunkt ziemlich mit dem vereinigten Knotenpunkt zusammenfällt. Die auf dem Brettchen verschiebbare Sehprobe ist ein Kreuz aus schwarzen Streifen bestehend, die 0,027 mm von einander entfernt sind, wodurch ihre Netzhautbilder einen Abstand von 0,004 mm haben. Befindet sich die Sehprobe 10 cm hinter Linse, kann ich sie als E. nur mit entspannter Accommodation deutlich sehen. Jede Verschiebung um 1 cm entspricht einer Aenderung der Accommodationum 1 D.

Dr. Hillemanns: Jets over dekbrillen (Schutzbrillen), s. A. f. Augenh. XXXII.

Kleinere Mittheilungen von Dr. Snellen jun. über die Aetiologie der Descemetis und über ruptura Chorioideae, von Dr. Westhoff über eine eigenartige Hornhauttrübung. Demonstationen: van Genderen Stort eines electr. Beleuchtungsapparates zum Ophthalmometer von Javal-Schiötz; Hillemanns von mikroskop. Präparaten: a) eines typischen Ulcus corneae rodens, b) eines höchst merkwürdigen Sarcoma chorioideae et retinae.

Folgen Rferate, davon aus holländischen Zeitschriften: Koster: Farbentheorie von Ebbinghaus und die Dissociationstheorie von Donders; Staub: Vasomotorische Neurose des Auges durch Reizung der Nasenschleimhaut. Wertheim Salomonson und Westhoff: Trigeminusparalyse und trophische Affection des Auges; Schoonheid: Fibrosarcoma sclerae; Koster: Methode zur Bestimmung des Drehpunktes des Auges.

Lieferung 2.

1) **Het aandeel, dat de Nederlanders hebben gehad in de ontwikkeling der methode van de Staroperatie,** van Dr. Juda.

---

2) **Over het waarnemen der diepteafmeting in verland met het zien van schilderijen (Gemälde),** von Dr. Nicolai.

Für die Erklärung der Tiefenwahrnehmung genügt die empir. Theorie. Auch mit einem Auge können wir Tiefe wahrnehmen mit Hülfe der Accom.. der Grösse und Form der Gegenstände, des Schlagschattens, der Luftperspective und besonders der Bewegung von Kopf und Körper. Viel vollkommener ist die Wahrnehmung der III. Dimension beim Gebrauch beider Augen wegen der Bildung von Doppelbildern, die von allen nicht fixirten Gegenständen im Raume resp. Theilen der Gegenstände entstehen müssen, die wir aber unterdrücken. Aber nur von Gegenständen bis ± 240 m Entfernung bekommen wir den Eindruck, dass sie „losstehen", denn nach Helmholtz (Ph. O. 2. Aufl. S. 790) können weiter entfernte Objecte stereoskopisch nicht von unendlich weit entfernten unterschieden werden. Verf. erörtert dann in interessanter Weise, warum das Bild, das sich in unserem Auge von einer Abbildung der Natur formt, nicht gleich dem ursprünglichen Bilde der Natur ist, warum eine Photographie nicht den natürlichen Eindruck der Tiefe macht wie das Stereoskop. Die Ursache ist die Accommodation. Einen natürlicheren Eindruck bekommen wir von der Photographie einer Strasse, wenn wir sie mit entspannter oder wenigstens gleicher Accommodation betrachten z. B. in 20 cm mit + 5 D. Malt ein Maler eine Landschaft mit einem Reiter, der ihm näher war als 240 m, dann muss er den stereskopisch wahrgenommen haben und wir sehen sein Bild, wie er die Landschaft mit einem Auge sah. Um ein Bild mit entspannter Accommodation betrachten zu können, stellen wir uns soweit davon ab, als die Deutlichkeit des Sehens es zulässt. Für alle mehr als ± 240 m entfernten Gegenstände besteht kein Unterschied zwischen dem binocularen Sehen mit entspannter Accommodation und dem Stereoskop. Beim Betrachten stereoskopischer Aufnahmen näher gelegener Dinge bilden sich Doppelbilder und der Wettstreit der 2 Augen erweckt den Eindruck des „losstehens" der Dinge und das ist das Wesentliche des Stereoskops, denn das Gefühl von Tiefe erhalten wir auch beim Besehen einer Abbildung mit entspannter Accommodation. Beim Sehen durchs Stereoskop accomodiren wir für die verschiedenen Abstände, z. B. der Landschaft gleichmässig u. s. w. für einen Punkt, der einige cm hinter der Abbildung liegt. Am meisten empfiehlt sich durch das Stereoskop zu sehen mit aufgehobener Accommodation und convergirenden Gesichtslinien, z. B. durch Combination einer Linse von 5 D. mit Prisma Bas. n. a. Um einen vollkommen natürlichen Eindruck einer Landschaft zu erhalten, müsste man die Stereoskopplatte um so viel Mal vergrössern als der photographische Apparat das ursprüngliche Bild verkleinert.

---

3) **Bewegbare Optotypen,** van Werndly.

Apparat um auf 6 m Abstand eine beliebige Reihe der Probebuchstaben sichtbar zu machen.

---

4) **Vergadering van het. Nederl. oogheelk. Geselschap. Amsterdam, 7. Juni 1896.**

Prof. Straub: Demonstration: 1. Mikrophth. bilat. bei Frühgeburt. 2. Blauweisse Membran vor Theil der Pap. n. o. und Retina, zum Theil im Corp. vit. prominirend und begrenzt von 2 Netzhautablösungen. Vielleicht Recidive einer Einreissung und Blutung der Netzhaut bei der Geburt. 3. Bilaterale Atrophie n. opt. mit starker Endarteriitis der Netzhautgefässe. Vis. $^5/_{60}$. Gesichtsfeldradius bei starker Beleuchtung 50°, bei gewöhnlicher 25°.

Prof. Straub. Am Limbus cornea besteht eine ringförmige Einschnürung, in der Unreinlichkeiten, Kokken u. s. w. leicht zurückbleiben. Das angrenzende Corneagewebe wird durch chemische Wirkung geschädigt, für Infection prädisponirt und so bei manchen Conjunctivalaffectionen der erste Sitz der Ulcera.

Dr. Juda. Auf Grund einer Mittheilung Lassars in Berliner klinische Wochenschrift 1894 behandelte er eine 71 jährige Frau mit Epitheliom (Ulcus rodens) palp. inf. mit 6 mgr Kal. arsenic. pr. die. Nach halbem Jahre Haut fast völlig gesund, seit Monaten kein Recidiv.

Dr. van Rijnkerk. Apoplexie und Glaskörperblutung mit fast völliger Erblindung. Nach energ. Schmierkur, Jodkali, Pilocarpin subcut. Resorption der Blutcoagula und Rückkehr der Sehkraft.

Referate: Hoeben Dissert. Utrecht 1896. Over een centrum oculo-spinale.

Reddingius: Verband tusschen den zoogenaamden strabismus convergens latens en Accommod. parese. Straub: Behandeling der hoornvliesontsteking Steiner: 3104 gevallen van oogziekten bij Maleiers.

1897. Lieferung 3.

1) **Het accomodeeren van astigmatici,** van Visser.

Die alte Streitfrage, welcher Theil der Brennstrecke beim Accommodiren der Astigmatiker auf die Retina gebracht wird, hält Verf. auch durch die Arbeit Hess' (A. f. O.), der für den Brennkreis eintritt, nicht für endgültig gelöst. Nach Kritik der Hess'schen Arbeit theilt er die Resultate seiner Untersuchung von 118 astigm. Augen mit, die sich der Ansicht Mauthner-Fick, dass eine Brennlinie eingestellt wird, anschliessen. Die Mehrzahl der regulären einfachen Astigmatiker accommodirten beim Lesen für den Meridian, der emmetropisch ist oder die geringste Refractionsabweichung hat, Myopen also meist für die verticale, Hypermetropie für die horizontale Brennlinie. Von 28 myopischen Astigmatikern wählten 23 die verticale, 2 die horizontale Brennlinie, 2 ungefähr den Brennkreis, 1 wechselte; von 59 hypermetropischen Astigmatikern lasen 45 mit der horizontalen, 4 mit der hintersten Brennlinie, 5 mit einer Zerstreuungsellipse resp. dem Brennkreis, 5 accommodirten nicht genügend, um selbst die vorderste Brennlinie auf die Netzhaut zu bringen. 30 mit As. mixt. verhielten sich verschieden. Verf. liess bei der Untersuchung kleine Sehproben in der Dunkelkammer lesen und bestimmte über oder unter der Probe hinsehend skiaskopisch die accommodative Einstellung der Augen. Er nennt die Methode höchst einfach.

2) **Erythropsie,** van Prof. Snellen, s. Arch. f. Ophth. XLII. 4. S. 207, übers. vom Ref.

3) **Botryomycose der oogleden,** van Faber. Eine neue mycotische Augenaffection!

Bei einem 30jährigen Landmann bestand eine chronische actinomycoseähnliche entzündliche Anschwellung der Lider eines Auges mit gelbgrauen knötchenförmigen Neubildungen von 2—4 mm Durchmesser in und unter Conj. palp. bis in den Tarsus hinein. Ein Theil der Knötchen war central erweicht und entleerte auf Druck oder mit dem scharfen Löffel trübe schleimige Masse, in der sich unter dem Mikroskop maulbeer- oder traubenähnliche Gebilde von ca. 0,1 mm Länge fanden, bestehend aus einem Conglomerat von 15—20 körnigen Kügelchen. Im Deckglaspräparate fanden sich nach Verreiben der Conglomerate massenhaft Mikrokokken. Dr. Ten Siethoff, der die pathologische anatomische Untersuchung machte, erkannte nach zufälliger Kenntnissnahme einer Arbeit von Raabe: Ueber mycotische Bindegewebswucherungen (Deutsche Zeitschr. f. Thiermedicin und vergleichende Pathologie, Bd. XII, Heft 3, 1886), dass es sich um typische Colonien eines Parasiten handelte, der Botryococcus, Micrococcus botryogenus, Diacomyces equi, Zoogloea pulmonis equi, Micrococcus ascoformans genannt worden ist und bisher nur beim Pferde (zuerst 1869 von Bollinger) in actinomycoseähnlichen Affectionen des Funicul. spermat. nach Castration, des Bugs, Schulterblatts und secundär in den Lungen beobachtet worden ist. Die Mikrokokken haben viel Aehnlichkeit mit Staphylococcus pyogenes aureus. Drei treffliche Abbildungen von Conglomeraten der Botryokokkencolonien sind beigegeben.

---

4) **Feilboarheid der Skiaskopie,** van Faber.

Der grosse Unterschied zwischen der subjectiven und skiaskopischen Refractionsbestimmung wurde bei Untersuchung im aufrechten Bild dahin aufgeklärt, dass im Centrum der Pupille 8 D Myopie, in der Peripherie Emm. bestand, also wohl Lenticonus posterior.

---

5) **X. Vergadering van het Nederl. oogheelk. Geselschap. Amsterdam, 13. Dec. 1896.**

Prof. Mulder: Sarcoma chorioideae. In einem Auge mit etwas herabgesetzter Tension war die Retina total abgehoben, stark gefältet und machte wellige Bewegungen. 9 Monate später acutes Glaucom des erblindeten Auges. Im exstirpirten Bulbus fand sich ein Melanosarcoma chorioideae von Erbsengrösse und totale Amotio. In einem anderen Falle von Melanosarcom mit Glauc. absol. und Amotio fand sich eines Tages die ganze vordere Augenkammer mit Blut ausgefüllt.

Prof. Mulder: Papillitis sympathica. 18jähriger Patient verlor vor 6 Jahren durch Zündhütchenverletzung sein rechtes Auge. Seit der Zeit litt er viel an heftigen Schmerzen der linken Kopfhälfte. 1896 nahm auf dem linken Auge das Sehvermögen auf $^6/_{24}$ ab. Es fand sich mässige Papillitis und kleine Blutung in der Retina dicht bei der Papilla; Gesichtsfeld normal, centraler Farbensinn sehr wenig gestört. Keine Schmerzen bei Bewegung des Auges. Urin frei. Das rechte Auge hatte normale Grösse, Iris fast ganz mit der verdickten Linsenkapsel verwachsen, ein wenig empfindlich für Druck, injicirt sich bald pericorneal bei der Untersuchung. Nach Enucleation fand sich totale Amotio und ein Stückchen Kupfer im Corp. ciliare eingekapselt. Kopf-

schmerzen schwanden gleich, 6 Wochen später war S = $^6/_6$ und Papillitis geschwunden. Reine uncomplicirte Fälle von Papillitis oder Papillo-Retinitis symp. sind selten, ein ganz ähnlicher Fall wurde 1886 von Gepner im Centralblatt mitgetheilt. Alle bisher mitgetheilten Fälle haben das gemein, dass Enucleation nach sehr kurzer Zeit Verbesserung gab, Reizerscheinungen und Kopfschmerzen gleich schwanden, nie Recidive auftraten und die Papillitis nie wie die Uveïtis symp. nach der Enucleation aufgetreten ist. (Sie sind geradezu ein Gegenbeweis gegen die Migrationstheorie und erklären sich aus Reizung durch gelöste diffundirte chemische Verbindungen des Corp. al. Ref.) In der Discussion bemerkte Verf., dass er bei Sarcoma chorioid. Papillitis symp. sah, die in Cyclitis ausging.

Prof. Mulder: Cataracta polaris posterior en lenticonus. Die Cataracta pol. ant. or. utr. eines der drei auf der VIII. Vers. (s. S. 570) erwähnten Kaninchens wurde mikroskopisch untersucht. Die Caps. post. lentis hatte in der Mitte eine kleine Oeffnung, wodurch die Linsenmasse nach aussen getreten war und schon verschiedene Stadien regressiver Metamorphose durchgemacht hatte. In dem einen Auge ragte die Cataract nach hinten in den Glaskörper, während sie im anderen Auge zwischen Linsenkapsel und Hyaloidea bis zu dem Processus ciliares reichte. Vortr. nimmt an, dass die Caps. post. in der Mitte eine schwache Stelle hatte, die in einem späteren Stadium des fötalen Lebens dem Druck der sich entwickelnden Linsenfasern nicht mehr Stand hielt. Eine eigentliche Cat. pol. post. im Sinne Beckers (Gräfe-Saemisch Bd. V, S. 236), die auf der intacten Caps. post. aufsitzt, ist es also nicht, mehr übereinstimmen dürfte sie mit dem Lenticonus, bei dem vorne oder hinten die Kapsel vorgewölbt ist und zuweilen, wie in den jüngst von Hess mitgetheilten Fällen (Gräfe's Arch. 1896), auch eine Oeffnung hat.

Dr. van Moll: Behandeling van angiomata der oogleden en der orbita en van Haematoma orbitae. Vortr. empfiehlt bei Angiomata palpebrarum die bipolare Electrolyse als wenig schmerzhaft, gefahrlos, einfach und erfolgreich. Er gebraucht eine Störer'sche Batterie von 20 Elementen mit Galvanometer von Edelmann und Rheostat von Reininger, 1—3 mm lange stählerne Punctionsnadeln. Der Strom steigt langsam von 0—5 M.-A. und nimmt langsam wieder bis auf 0 ab. Auch bei einem traumatischen Hämatoma orbitae führte bipolare Electrolyse 10 M.-A. 3 Minuten lang in einigen Wochen zur Genesung.

Dr. de Haas: a) Membrana palpebralis perseverans bei einem 3 Monate alten Kinde zwischen den Lidern mit einzelnen kleinen Oeffnungen. Durchtrennung. b) Bei einem Myopen, der nach Cataract extract. oc. utr. $^5/_{10}$ Sehkr. hatte, war nach 26 Jahren unter Auftreten der gewöhnlichen myopischen der Maculagegend die Sehkr. auf $^5/_{20}$ gefallen. c) Patient, dessen Keratoconus nach der Gräfe'schen Methode (künstliche Abflachung und Pupillenbildung) operirt worden war, hat noch nach 20 Jahren ungetrübte Linse und Sehkr. $^8/_{20}$.

Dr. van der Brugh: Demonstration von zwei geänderten Cylindergläsern von Maddox.

---

6) Referate.

Techner's Kleuren en de dispersie in het oog, van Söhngen. Dissertation Utrecht 1897. Handelt über die interessante Farbenerscheinung, die der sog. „Benhams tol“ giebt, die Techner schon beschrieben und Snellen, Heidelberg 1895, als „eine Erscheinung von Farbenzertrennung“ im nicht achromatischen Auge erklärt hat.

Lieferung 4.

1) Over compenseerende rolbeweging van het oog bij neiging van het hoofd noar rechts of links, van Prof. Mulder.

Wenn man sein eigenes Auge im Spiegel wahrnehmend den Kopf nach rechts oder links neigt, entsteht eine starke scheinbare Rollung des Auges um die Sehaxe, die aber verschwindet, wenn man den Spiegel an einem zwischen die Zähne geklemmten Stabe befestigt, so dass er die Kopfbewegung mitmacht. Es besteht aber doch thatsächlich eine compensirende Rollbewegung des Auges, d. h. bei seitlicher Neigung des Kopfes sucht das Auge durch entgegengestellte Rollbewegung seinen Stand zum Raume beizubehalten, wohl um die schnelle Verschiebung der Netzhautbilder und Scheinbewegung der Objecte zu verhinden und folgt erst allmählich, um schliesslich, wenn der Kopf stillgehalten wird, eine kleine Abweichung zu behalten. Donders und seine Schüler (s. Skrebitzky, Arch. f. Ophth. XVIII) bediente sich der Nachbilder als Untersuchungsmethode. Albrecht Nagel (Arch. f. Ophth. XIV u. XVII) befestigte die bekannte Strahlenfigur an den zwischen die Zähne geklemmten Stab und sah, da er astigmatisch war, bei Kopfneigung eine andere Linie deutlicher. 1894 leugneten Contejean und Delmas die bis dahin allgemein angenommene Rollbewegung in den Archives de Physiologie. Sie bestimmten nach Fick's Vorgang den Stand des blinden Fleckes zum Fixirpunkt. W. Nagel bestätigte unter Benutzung derselben Methode das Bestehen der Rollbewegung (Zeitschr. f. Phys. u. Psych. der Sinnesorgane 1896). Verf. nahm deshalb seine 1874 unter Donders begonnenen Versuche wieder auf. Am Ende eines fest zwischen die Zähne geklemmten Stabes von ca. 25 cm Länge ist vertical ein weisser Carton befestigt, auf dem man bei geschlossenem zweiten Auge einen festen Punkt fixirt und sich den blinden Fleck resp. seine obere und untere Grenze mit je einem schwarzen Punkte markirt. Neigt man dann den Kopf, dann behält die Sehlinie stets denselben Stand zum Kopfe, aber doch kommt dann abwechselnd der obere oder untere Punkt zum Vorschein. Mit einem complicirten Apparat bestimmte er den Grad der Rollbewegung, der individuell verschieden ist. Man muss unterscheiden zwischen einer grösseren vorübergehenden und kleineren bleibenden. Er fand bei sich bei horizontaler Haltung des Kopfes eine Raddrehung von ca. 6°, bei anderen von ca. 10°. Selbst nach $^1/_2$ stündiger horizontaler Lagerung betrug die Rollbewegung bei ihm noch ca. 6°.

---

2) Erythropsie, van Prof. Koster.

Fuchs hat (Arch. f. Ophth., Bd. XLIV) die Erythropsie aus der Regeneration des Sehpurpurs zu erklären versucht, eine Erklärung, die aus verschiedenen Gründen unbefriedigend ist. Vielmehr für sich hat die Annahme Snellen's (Arch. f. Opth., Bd. XLVI), dass unter den das Auftreten der Erythropsie begünstigenden Umständen die Netzhautperipherie von dem durch Lider und Sclera eindringenden Licht roth gefärbt wird, im Centrum der Retina durch Simultancontrast Grünsehen entsteht und hieraus sich durch Successivcontrast im Halbdunkel das complementäre Rothsehen ergiebt. Verf., der an den Versuchen von Fuchs theilnahm, hatte schon damals die gleiche Idee mit dem Unterschiede, dass er die Rothfärbung der Netzhautperipherie so erklärt, dass bei erweiterter Pupille und intensiver Beleuchtung von allen Seiten eine Menge Licht zwischen Iris und Linse durchtritt, auf die stark bluthaltigen Ciliarfortsätze fällt und so die Netzhautperipherie röthet. Die beigegebene dem Fuchs'schen Lehrbuch

entlehnte genau nach einem Schnitt durch ein normales Auge entworfene Abbildung des vorderen Bulbusquadranten zeigt, dass die anatomischen Verhältnisse die Erklärung annehmbar machen.

---

3) **XI. Vergadering van het Nederl. oogheelk. Geselschap. Nymegen, 13. Juni 1897.**

Prof. Mulder: Over compenseerende rolbeweging van het oog. (S. N. oogh. Bijdr.)

Dr. Reddingius: Het gezichts-zintnig als sensu-motorisch orgaan. Zum Referat nicht geeignet. Erschienen in het. Ned. Tijdschr. von Geneesk. 1897. 2de deel.

Dr. Nicolai: Demonstration einer Congenital-Cataract, worin durch 5 Punctionen eine centrale canalförmige Oeffnung gemacht worden war.

Dr. Faber: Een optisch bedroeg: schijnbeweging. Sieht man in einem schnellfahrenden Zuge nach vorne sitzend etwa unter 45^0 in die Landschaft, am besten auf eine ebene grosse Grasfläche jenseits 40 m vom Zuge, dann gewinnt man beim plötzlichen Stillhalten des Zuges den Eindruck, dass der vor dem Fixirpunkt gelegene Theil der Landschaft sich in der Richtung des Zuges bewegt.

Dr. Block. Fall von Vaccine-Ophthalmie: Breite Ulceration des ganzen Randes der Augenlider. Heilung ohne Schädigung.

Dr. van Moll: Acute Pneumonie mit acutem einseitigen Glaucom, Iridectomie; nach einigen Tagen Neuritis und Retinablutung.

---

4) **Referate.**

de Lange: Nerveuse Gesichtsstoornissen (Dissert. Amsterd. 1897). Lans: Exper. onderzoek over het ontstaan van Astigmat. door niet perforeerende cornea-wonden (Dissert. Leiden 1897). Ten Siethoff: Verklaring van het door Dr. P. Zeemann gevonden Lichtverschijnsel (Kon. Acad. v. Wetensch 1897). Prof. Straub: Aangeboren dubbebz. versamming van de zijdeling'sche beweging der oogen; 3 gevallen van verlamming der divergentie (Ned. Tijdschr. v. Geneesk 1897). Dr. Reddingius: Over orienteerung (Ned. Tijdschr. v. G. 1897). Fijnvandraat: Influenza gepaard met oedeem der oogleden (Med. Weekblad 1897). Dr. Visser: Objectieve Refractiebejaling (Geneesk Tijdschr. v. Ned. Indie 1897). Hillemanns.

XVI. Orvosi Hetilap, Beiblatt des „Szemészet". 1897. Jubiläumsnummer.
(Sämmtliche Mittheilungen werden demnächst auch in deutscher Sprache erscheinen.)

1) **Erfahrungen über Star-Operationen,** von Josef v. Imre.

---

2) **Eine Zeugenschaft der Massenuntersuchungen,** von Prof. Stefan Csapodi.

---

3) **Operationen aus der Provinz-Praxis,** von Ladislaus v. Issekutz.

---

4) **Beiträge zur Schulek'schen Star-Operation,** von Thomas Löcherer.

---

5) **Mittheilung über die $3^1/_2$jährige Thätigkeit der Augenabtheilung des Debreziner allgemeinen Krankenhauses,** von Zoltán Somogyi.

---

6) **Die tabische Sehnervenatrophie,** von Emil v. Grósz.

7) **Die Geschwülste der Cornea,** von Fridolin v. Blaskorics.

8) **Ueber die Retinitis leucaemica,** von Kornél Scholtz.

9) **Der Einfluss der Iridectomie auf die Prognose des Glaucoms,** von Béla Waldmann.

10) **Neuritis retrobulbaris acuta,** von Wilhelm Leitner.

Nr. 1.

1) **Die Hutchinson'sche Veränderung des Augenhintergrundes — Retinitis circinnata Fuchs,** von Prof. Wilhelm Goldzieher.
Erschien in deutscher Sprache: Arch für Augenheilk. 1897. Bd. XXXIV.

2) **Ueber die Cataract-Extraction mit Schnittführung hinter der Iris,** von Prof. Georg Crainiceanu.

3) **Ueber die Asthenopia muscularis,** von Elemér Kocsis.

4) **Klinische Mittheilungen.**

1. Ein Fall von Ophthalmia electrica, von Wilhelm Leitner.

Verf. berichtet über einen Fall von Ophthalmie, die in Folge eines electrischen Funkens, der in der Nähe des Patienten aus einem Strome von circa 50 Ampère entladen würde, entstand. Es wurde an beiden Augen starke Injection und Schwellung der Conjunctiva und zahlreiche wasserhelle Bläschen in der Grösse von Grieskörnchen auf beiden Hornhäuten beobachtet. Sämmtliche Erscheinungen verschwanden in 4 Tagen.

2. Veränderungen am Auge nach Basisfractur, von Wilhelm Leitner.

Verf. berichtet über einen Fall, in dem der 39jährige Patient am Hinterhaupte durch ein herunterfallendes Beil einen stumpfen Schlag erlitt. Nach 11 Tagen fanden sich am rechten Auge Ptosis, Exophthalmus, ringförmiger Abscess der Cornea, totale Ophthalmoplegie, und Parese der Nerv. V. et VII. vor. Verf. erklärt den Fall als eine durch Contrecoup entstandene Basalfractur und intracranielle Blutung.

Nr. 2.

1) **Pathogenese und Bedeutung der im Gefolge von Hirntumoren auftretenden Papillitis,** von Emil v. Grósz.
Siehe Auszug im Centralbl. für Augenheilk. 1897. Mai.

2) **Das Trachom in der Armee,** von Prof. Nathan Feuer.
Fortsetzung in Nr. 3 u. 4.

3) **Ueber die Operation der Cataracta luxata,** von Béla Waldmann.

Verf. berichtet über 18 an der Budapester k. ung. Universitätsaugenklinik operirten Fälle von Catar. luxata. Die Extraction wurde mit Iridectomie gemacht in 9 Fällen, Excochleation in 13 Fällen, Extraction mittelst Pincette in

3, spontane Entbindung in 2 Fällen, Glaskörperverlust in 6 Fällen. Die Sehschärfe verbesserte sich in 13, blieb unverändert in 5 Fällen, in welch' letzteren schon vor der Operation verminderte quantitative Lichtempfindung bestand. Verlust durch Infection = 0.

---

4) **Ueber Iritis gonorrhoica,** von Kornél Scholtz.

Der 22jährige Pat. acquirirte $2^1/_2$ Jahre zuvor einen Tripper, der häufig recidivirte und jedesmal mit Gelenksentzündungen verbunden war. So auch bei der Aufnahme in die k. ung. Univ.-Klinik, wo er sich wegen beiderseitiger acuter Iridocyclitis mit starken Ciliarschmerzen, getrübter Kammer, äusserst geengter Pupille — doch ohne Synechieen — vorstellte. Der Fall heilte in 9 Wochen, ohne dass es zur Bildung von Synechieen kam. Da die Iritis gonorrhoica nur äusserst selten ohne gleichzeitige Gelenksentzündungen beobachtet wurde, hält Verf. jene als Folge einer secundären Metaxtase.

---

5) **Ueber die Operationen der Trichiasis und des Entropium,** von Gyula v. Siklóssy jun.

Fortsetzung in Nr. 3 u. 4.

Nach ausführlicher Besprechung der meisten bisher bekannten Operationsmethoden empfiehlt Verf. gegen Trichiasis die Ptosis-Operation von Hess jun., die er in schweren Fällen mit einem horizontalen Schnitt durch den Tarsus verbindet. Verf. operirte 9 Fälle nach dieser Art.

Nr. 3 u. 4.

1) **Ueber Atropin-Conjunctivitis,** von Jakob Mark.

Erscheint demnächst in deutscher Sprache.

2) **Ueber die Kreuzung des menschlichen Sehnerven,** von Carl Schaffer.

Die mit Weigert's Seriencollodionage und Hämatoxylinfärbung vorgenommene Untersuchung eines 26 Jahre hindurch bestandenen Falles von linksseitiger maximaler Phthisis bulbi ergab Folgendes (makroskopisch höchstgradige Sclerose des linken Sehnerven, der gekreuzte rechte Tractus auffallend verschmälert, linker Tractus anscheinend normal):

1) Verf. bestätigt Bernheimer's Satz, laut welchem das gekreuzte Bündel im ventralen, das ungekreuzte Bündel im dorsalen Theile des Chiasma verläuft. Dieses Verhalten ist insbesondere an den frontalen Schnitten sichtbar, indem der Faserausfall im gekreuzten Tractus ventral, im ungekreuzten dorsal auftritt.

2) Der Umstand, dass der gekreuzte Tractus auffallend, der ungekreuzte kaum atrophirte, weist darauf hin, dass die gekreuzten Fasern in überwiegender Zahl sind.

3) Die ungekreuzten Fasern bilden kein geschlossenes Bündel.

---

3) **Ueber die vererbte Sehnervenatrophie,** von Wilhelm Leitner.

Verf. theilt 2 auf der k. ung. Univ.-Augenklinik beobachteten Fälle von vererbter Sehnervenatrophie mit, in denen der Familienstamm durch 2 Generationen bekannt war. Im Falle I finden sich 6 Erkrankungen in beiden Generationen, die sich sämmtlich auf männliche Familienglieder beziehen; die 3 Erkrankungen in der zweiten Generation vermittelte ein gesund gebliebenes weibliches Mitglied. Im Falle II sind unter den 6 Gliedern der ersten Generation ein weibliches und ein männliches Mitglied erkrankt; in der zweiten Generation beziehen sich alle drei Erkrankungen auf Männer, die von den drei

weiblichen Gliedern der ersten Generation stammten. Verf. erklärt die Fortpflanzung der Krankheit durch die weiblichen Mitglieder aus den socialen Verhältnissen, indem die Verheirathung der weiblichen Mitglieder zur Zeit vor der Erkrankung eher möglich ist, als bei den Männern, da die Krankheit zumeist zwischen dem 18. und 25. Lebensjahre auftritt.

---

4) **Die Anwendung des Itrols bei Augenkranken**, von Ödön Mergl.

---

5) **Klinische Mittheilung.**

1) Ein Fall von hysterischer Amblyopie, von Wilhelm Leitner.

Verf. berichtet über eine 28jährige Hysterica, die bei negativem Augenbefunde nur quantitative Lichtempfindung, mit eingeengter Projection hatte. Nach 2tägiger suggestiver Behandlung kehrte die volle Sehschärfe zurück.

2) Ein Fall von geheilter sympathischer Ophthalmie, von Wilhelm Leitner.

Die 28jährige Patientin erlitt vor 6 Wochen am linken Auge eine schwere perforirende Verletzung. Am andern Auge befanden sich bei minimaler Reizung zahlreiche sehr feine Praecipitate an der Hinterfläche der Hornhaut. Trotz der schon aufgetretenen sympathischen Entzündung wurde das linke Auge enucleïrt, Nach 30 Inunctionen verschwanden sämmtliche Praecipitate, die Sehschärfe erreichte ihre frühere Höhe, und das Auge zeigte nach einem halben Jahre keine krankhaften Veränderungen.

---

6) **Ueber die russischen Augenanstalten**, von Paul Béla.

XVII. Wjestnik Oftalmologii. 1896. Juli—December.

1) **Ueber Filtration und Secretion des Kammerwassers**, von Dr. Nesnamoff in Charkow.

Die Arbeit wurde gleichzeitig veröffentlicht in v. Graefe's Archiv für Ophthalmologie Bd. 42, Abth. 4. Referat s. Centralbl. f. pract. Augenheilkunde 1897, Juni, S. 179.

---

2) **Zur Operation des narbigen Entropiums**, von Dr. Iwanow in Schichasan, Gouv. Kasan.

Den Wirkungskreis des Verfassers bildet eine trachomreiche Gegend; mehr als die Hälfte der Augenkranken leidet an Trachom, welches als die Hauptursache des narbigen Entropium anzusehen ist. In einer Reihe von fünf Jahren kamen über 800 Fälle — meistens complicirt mit Trichiasis — zur Operation. Es wurden fast alle vorgeschlagenen Methoden angewandt; am wirksamsten erwiesen sich diejenigen, welche die Ausgleichung des muldenförmig verkrümmten Knorpels bezwecken, was durch eine Excision eines Keils resp. Durchschneidung des ganzen Tarsus — der Länge nach — erlangt wird (Snellen, Hotz, Jaesche und Panas). Ueber 400 Fälle wurden nach Panas operirt — mit sehr gutem Resultat. Verf. hält die Methode der leichten Technik und der kurzen Nachbehandlungsdauer wegen als besonders geeignet für die Landpraxis. Recidive kommen allerdings auch nach dieser Operation vor, weil die Schrumpfung der Bindehaut und des Lidknorpels so lange fortschreitet, bis der trachomatöse Process nicht vollständig erloschen ist. Bei eingetretenem Recidiv kann die Operation wiederholt werden, weil sie vor vielen anderen den grossen Vorzug hat, dass dabei die Lidhaut nicht verkürzt wird

3) **Zur Casuistik der angeborenen Hornhauttrübungen**, von Prof. Barabaschew in Charkow.

Es handelte sich um ein etwas vorzeitig geborenes Kind, bei dem die Hebamme 2 Stunden nach der Geburt, in Folge einer ziemlich starke Secretion, — nach Credé $AgNO_3$-Lösung eingeträufelt hat. 12 Stunden post partum fand Verf. das characteristische Bild einer beiderseitigen Conj. blennorrhoica und ausserdem noch symmetrische Trübungen der Hornhäute: rechts etwa 5 mm lang, 3 mm breit, zum Theil die Papille bedeckend; links rundlich, etwa 4 mm im Durchmesser, Pupillargegend frei. Epitheldefecte waren nicht zu sehen. Bei seitlicher Beleuchtung konnte man sich überzeugen, dass die Trübungen in den tieferen Schichten localisirt waren. Nach 8 Tagen hörte die Secretion auf, die Trübungen veränderten sich aber nur wenig. Vom 12. Tage wurden an beiden Augen Gefässe wahrgenommen, die vom Limbus aus kamen und in den tieferen Schichten der Hornhaut bis zu den Trübungen hinzogen. Nach 4 Wochen hellten sich die Trübungen bedeutend auf. Verf. hält den Fall für eine angeborene Keratitis interstitialis und glaubt, dass sie in keinem Zusammenhang mit der Conj. blennorrhoica stehe. Dafür sprechen die Localisation der Trübungen in den tieferen Schichten und der Verlauf des Processes. Das Credé'sche Verfahren konnte kaum ein derartiges klinisches Bild hervorrufen. Was die Aetiologie des Falles anbetrifft, so stellte sich heraus, dass der Vater der Mutter an Gehirnlues gestorben war, die Mutter war in der Jugend hochgradig scrophulös. Die Keratitis interstitialis kann hier als eine syphilitische Erkrankung der Augen in zweiter Generation gedeutet werden.

---

4) **Klinische Beobachtungen aus der augenärztlichen Praxis**, von Dr. Iwanowski in Sloboda, Gouv. Wjatka.

a) 8 Fälle von Anthrax des Lides. Verf. beobachtete in 7 Jahren 270 Fälle von pustula maligna an verschiedenen Körperregionen, 8, also 3 %, hatten ihren Sitz in den Lidern. Meistens waren es Arbeiter in Schaf-Fellgerbereien. Die Prognose quoad vitam ist bei der Localisation an den Lidern eine sehr ernste; 3 endeten tödtlich, während sonst nur eine Mortalität von 13—16 % zu verzeichnen war. Es scheint, als ob die Anthraxbacillen in den Geweben der Lider besonders günstige Lebensbedingungen fänden und häufiger zur Allgemeininfection und Complicationen mit malignem Oedem führen. Therapeutisch wurden hauptsächlich subcutane Carbolinjectionen (3 %) — bis 10 Spritzen täglich und Einreibungen Ungu. Hg. cinerei angewandt, die letzten in den schweren Fällen lärga manu. Im Falle VIII wurden 435,0 (!) in 6 Tagen eingerieben, ohne dass Intoxicationen eintraten, ausserdem wurden noch Excitantia gegeben.

b) Zur Casuistik der Sehnerververletzungen. — Verf. beschreibt 2 Fälle: der erste entstand nach einem Sturz mit dem Kopf von einer Höhe von 3 m — neben einer Schädelbasisfractur. Verf. nimmt an, dass die Fissur im Foramen opticum einen Riss oder eine Quetschung des Sehnerven verursacht hat. Aeusserlich war das Auge normal, kein Exophthalmus, absolute Amaurose. Pat. erholte sich schnell, die Gehirnerscheinungen schwanden vollständig; ophthalmoskopisch Sehnervenatrophie. Der zweite betraf einen jungen Mann, der während eines Sturmes von einem herunterfallenden Baumast verletzt wurde. Ein kleiner Zweig durchbohrte das rechte Oberlid und drang in die Orbita. Patient zog ein Holzstückchen heraus, bemerkte aber, dass er mit dem betreffenden Auge nichts sah. Das Lid senkte sich, in der Umgebung stellte sich Oedem ein. Knochen unverletzt. Pat. fühlte sich wohl und wollte im Krankenhaus nicht bleiben;

als er nach $1^1/_2$ Jahren sich wieder vorstellte, bestand geringer Exophthalmus, Conj. injicirt. Strabismus convergens mit Beschränkung der Beweglichkeit nach aussen-oben. Zwischen Bulbus und Orbitalwand wird ein Fremdkörper constatirt und sogleich extrahirt. Es war ein Holzsplitter, $2^1/_2$ cm lang, 1 cm breit und 2—4 mm dick, er reichte fast bis zum Foramen op. und hat eine Verletzung, sowie Atrophie des Sehnerven hervorgerufen.

c) Von Operationen seien hier 70 Star-Extractionen erwähnt. In 11 Fällen trat während der Operation Glaskörpervorfall, in 4 Fällen Collaps der Cornea ein. Panophthalmitis 2 mal. Die Sehschärfe wurde sehr genau bestimmt, 16 hatten $^{20}/xx$, 6 $^{20}/xxx$, die Uebrigen von $^{20}/xz$ bis $^{20}/cc$. 2 Verluste = 2,8 %.

---

5) **Sozojodolpräparate in der Therapie der Augenkrankheiten**, von Dr. Bielikowski, Gouv. Tambow.

Ermuthigt durch die gute Wirkung der Sozojodolpräparate, welche mehrere Autoren bei verschiedenen Erkrankungen der Schleimhäute erzielt haben, versuchte Verfasser sie auch bei Augenerkrankungen zu verordnen. Es kamen zur Anwendung Na-, Zn- und Hg-Salze in Lösungen, sowie in Salben (1—6 %). Die Resultate waren sehr befriedigende: eine schwere Conj. gonorrhoica bei einem Erwachsenen wurde mit Irrigationen einer 4 % Hg-Sozojodollösung in 8 Tagen vollständig geheilt. Bei Trachom quetscht zunächst Verf. die Follikel aus und reibt in die blutende Schleimhaut Zn-Sozojodolicum ein, dann werden Einträufelungen einer 6—10 % Zn-Sozojodollösung verordnet, in 3 Wochen höchstens ist der Process geheilt. Zur subconjunct. Injection empfiehlt Verf. Hg-Sozojodol (1:2000) — $^1/_2$ Spritze. In 2 Fällen von Hypopyon-Keratitis und Conj. cruposa war die Wirkung sehr prompt; die Injectionen sind schmerzhaft und versagen manchmal in ihrer Wirkung.

---

6) **Bericht über 8jährige Augenpraxis auf dem Lande**, von Dr. Nikolinkin, Landschaftsarzt im Gouv. Woronesh.

Die Zahl der Kranken schwankte jährlich zwischen 3000—4500. In den Hungerjahren (1892—1893) war die Frequenz am stärksten; besonders häufig kamen dann Nachtblindheit und eine bösartige Form von eitriger Keratitis vor. Zur Zeit der Ernte vermehren sich die Fälle von ulcus serpens.

Trachom = 10 % aller Kranken, syphilitische Augenaffectionen = 5—6 % Die Blindenstatistik ergab in 23 % der Fälle Trachom, in 21 % Syphilis, in 14 % Glaucom, in 11 % Blennorrhoe und in 31 % andere Augenerkrankungen als Ursache der Erblindung. — Von Operationen wurden 285 an den Lidern, 28 an der Conjunctiva, 122 an der Cornea, 15 Sclerotomien, 25 Schieloperationen, 14 Enucleationen, 237 Iridectomien (36 wegen Glaucom) und 769 Star-Extractionen ausgeführt. — Zum Schluss beschreibt Verf. einen Fall von Echinococcus orbitae. Bei einem 18jährigen Manne war das linke Auge nach vorne und aussen dislocirt, im unteren ectropionirten und ausgedehnten Lide eine fluctuirende Geschwulst. Nach Eröffnung der Wand kam ein Esslöffel Flüssigkeit mit vielen Tochterblasen; Ausspülung der Höhle mit Sublimatlösung (1:1000) und Drainage. Am 8. Tage wurde die Mutterblase in grossen Lamellen extrahirt. Heilung mit fast normaler Stellung des Auges.

---

7) **Zwei Fälle von Sarcom der Regenbogenhaut**, von Dr. Werter. (Aus dem Laboratorium des Warschauer ophthalmologischen Instituts.)

Bei 2 alten Frauen von 70 und 60 Jahren wurde von Dr. Kamocki das rechte Auge wegen einer Neubildung der Iris enucleïrt. Im 2. Fall war

$S = {}^2/_5$. Die annähernd hanfkorngrossen Tumoren sassen im unteren Theil der Iris, lagen dicht der Cornea an und liessen den pupillaren Theil frei. Verf. hat die mikroskopische Untersuchung ausgeführt und in beiden Fällen ein Spindelzellen-Sarcom diagnostirt. Die mehr nach vorne gelegenen Zellen waren sehr pigmentreich, in den hinteren Partieen zum Theil ohne Pigment. Ausser der Iris waren noch die Fontana'schen Räume und der Ciliarkörper ergriffen. Die Enucleation war auf diese Weise in beiden Fällen gerechtfertigt. Zum Schluss giebt Verf. eine Zusammenstellung der vom Jahre 1882 bis zum Jahre 1893 veröffentlichten Fälle. Therapeutisch sprechen sich die meisten Autoren für die Iridectomie aus, leider kommen aber nach ihr ziemlich oft Recidive vor. Verf. zieht daher die Enucleation vor.

---

8) **Ophthalmologische Notizen,** von Dr. Potieenko.

---

9) **Zur Frage über den Einfluss des Alters auf die Sehschärfe,** von Dr. Katz in Petersburg.

Verf. giebt eine tabellarische Uebersicht der bestimmten Sehschärfe bei 513 Personen (1012 Augen) verschiedenen Alters mit vollständig durchsichtigen Medien, normalem Augenhintergrund, emmetropischer, myopischer (nicht über — 5 Dioptrien) und hypermetropischer (nicht über + 3,0 Dioptrien) Refraction.

Die Abnahme der Sehschärfe wächst progressiv mit zunehmendem Alter und gleichzeitig sinkt auch die Procentzahl der Personen mit normaler Sehschärfe (Sn $^6/_6$). Im Alter von 6—15 Jahren besitzen 91 $^0/_0$ eine normale Sehschärfe, von 56—60 Jahren nur 20 $^0/_0$. Die Curve im Diagramm fällt mit der Curve von Boehm und Walter zusammen.

---

10) **Cocaïnisirung der Regenbogenhaut,** von Dr. Rudin in Tula.

Eine subconjunctivale Injection von 3—4 Theilstrichen einer 5 $^0/_0$ sterilisirten Cocaïnlösung, 2 Minuten vor Beginn der Operation, nahe vom Cornealrand ausgeführt, ruft eine Anästhesie der Iris hervor. Verf. empfiehlt sie bei unruhigen Patienten und jugendlichen Personen. Er versuchte es in 12 Fällen, bei Star-Extractionen, nach Graefe, und bei Iridectomien zu optischen Zwecken, nur einmal war die Iridectomie mit Schmerzen verbunden, weil die Operation etwas länger dauerte.

---

11) **Ein seltener Fall von angeborener Anomalie der Augen,** von Dr. Epinatzew, Militärarzt in Liedlea.

Bei einem Soldaten, der wegen Lues sec. ins Hospital aufgenommen wurde, fand Verf. folgende Anomalie: beide Bulbi stark vergrössert, Cornea kugelartig gewölbt, horizontaler Durchmesser 14 mm, verticaler 13 mm, Gerontoxon, sehr tiefe vordere Kammer, Irisschlottern, Pupille oval. S. bis $^{20}/_{20}$. Emmetropie. Augenhintergrund normal, physiologische Excavation. Farben, Gesichtsfeld normal. Patient hat nie an einer Augenkrankheit gelitten. Verf. setzt in diesem Fall einen glaucomatösen Process voraus, der entweder intrauterin oder gleich nach der Geburt sich abgespielt haben wird.

---

12) **Zweijähriger Bericht über die private Augenheilanstalt in Stawropol im Kaukasus,** von Dr. Kirilow.

Zahl der Kranken 2502 (2066 amb. + 436 stat.) Trachom = 36,6 $^0/_0$. Star-Extractionen 92; in 84 Fällen wurde zuerst präparatorische Iridectomie

ausgeführt. Verf. zieht diese Methode vor, man operirt viel sicherer. Als Complicationen während der Operation 4 mal Glaskörpervorfall, einmal konnte dabei die Linse überhaupt nicht extrahirt werden. Nach der Operation: 1 mal Iridocyclitis, 2 mal plastische Iritis, 2 mal Einklemmung des Glaskörpers in der Wunde und 2 mal Vereiterung des Hornhautlappens. Die Bestimmung der Sehschärfe wurde nicht sehr genau bestimmt, da die meisten der Operirten keine Brillen tragen wollen. 36 hatten eine Sehschärfe von 0,4—0,8, 30 von 0,1—0,3, die Uebrigen zählten Finger in 5—10′. In 2 Fällen war Verlust des Auges verzeichnet. Iridectomie, zu optischen Zwecken, 39 mal, wegen Glaucom 4 mal, Lidoperationen 121, Staphylom-Operationen 13. Tumoren an den Lidern 14.

Wjestnik Oftalmologii. 1897. Januar—Juni.

1) **Zur Frage über pulsirenden Exophthalmus**, von Privatdocent A. Szymanowski in Kiew.

Verf. beschreibt einen Fall von Exophthalmus pulsatilis, der bei einer 52jährigen Dame 6 Wochen nach einer Kopfverletzung entstanden war. Das linke Auge war nach vorne, aussen und unten dislocirt und in seinen Bewegungen nach innen und oben verhindert. Es bestand Diplopie; die Lider waren ödematös, Conjunctiva chemotisch, Hornhaut trübe, Pupille weiter als rechts. Pulsationen des Auges synchron mit dem Herzschlag. Im innern obern Augenwinkel ein prall elastischer, pulsirender Körper, von dem ein sausender Strang zur erweiterten V. angularis hinzog. Bei Druck auf die linke Carotis hörten die Pulsationen am Auge und im Tumor auf. Ophthalmoscopisch etwas erweiterte Venen, sonst nichts pathologisches. $S = {}^{10}/_{15}$. Unangenehme, sausende Geräusche im Kopf. — Verf. vermuthete ein varico-aneurysma der Arteria carotis interna in sinu cavern. und führte die Unterbindung der linken Carotis communis im trigonum carot. aus. In den ersten Tagen nach der Operation ging Alles gut, die Geräusche und Doppelbilder wurden nicht mehr wahrgenommen, die Pulsation hörte auf, die Bewegungen des Auges wurden ganz frei. Am 6. Tage wurde Pat. entlassen, leider musste sie schon den nächsten Tag mit den früheren Symptomen zurückkehren. Später soll sich der subjective Zustand etwas gebessert haben. Verf. rieth der Patientin, sich einer nochmaligen Operation zu unterziehen, um die Unterbindung auch der rechten Carotis communis auszuführen.

---

2) **Zur Theorie der Skiaskopie**, von Dr. Laurenty in Nowogieorgiewsk.

Um die Lage des Punctum neutrum zu bestimmen, führte Verf. eine Reihe exacter skiaskopischer Bestimmungen aus an einem von ihm in der Petersburger med. Wochenschr. 1892, Nr. 20 beschriebenen Augenphantom, an dem die Refraction beliebig geändert werden konnte. Die Resultate, zu denen er gekommen ist, sind folgende: das Punctum neutrum befindet sich in der Spiegelebene und nicht in der Iris des Beobachters, wie es bisher behauptet wurde. Die Entfernung des Spiegels vom Auge des Beobachters und die Weite der Spiegelöffnung sind vom theoretischen Standpuncte gleichgiltig. Für die Praxis ist ein Spiegel mit enger Oeffnung zu empfehlen, weil dann die Zone, in der die Schatten schwach und verschwommen erscheinen, möglichst verkürzt wird.

---

3) **Zur Frage über die Augenstörungen bei Akromegalie**, von Dr. Joelsohn in Kischinew.

Verf. beschreibt einen Fall von Akromegalie, der ausser den typischen

Veränderüngen am Gesicht und an den Extremitäten folgende Augenstörungen aufzuweisen hatte. Exophthalmus o. d. mit etwas erweiterter und trägereagirender Pupille. S. rechts Finger in 5′, S. links = $^{20}/_{40}$. Gesichtsfeld beiderseits peripherisch eingeengt, Farben werden links richtig erkannt, rechts wird grün nur in nächster Nähe als grau-grün bezeichnet. Ophthalmoskopisch Atrophie des Sehnerven, rechts weiter vorgeschritten als links. Den Exophthalmus führt Verf. auf die Verdickung der Orbitalknochen und dadurch hervorgerufene Raumverengung zurück. Die Hypertrophie der Knochen war in der rechten Körperhälfte stärker ausgesprochen als links. Der verticale Diameter der Orbita betrug rechts 45, horizontal. 41 mm; links 40 resp. 36 mm.

---

4) **Primäres Carcinom der Conjunctiva palpebrarum,** von Dr. **Maklakow** in Moskau.

In der Literatur sind nur 4 Fälle von primärem Carcinom der Conjunctiva palpebrarum beschrieben. Der Fall des Verf.'s betraf einen 60jährigen Mann, dessen linkes Oberlid schlaff herabhing und etwas vom Auge abstand; fast die ganze conjunctivale Fläche des Lides wurde von einer grauen, derben, zum Theil höckerigen Geschwulst eingenommen. Der Tumor setzte sich diffus in den Tarsus fort; Conjunctiva fornicis normal, ebenso wie ein 1,5 mm breiter Streifen am Lidrande. Die Haut des Lides war leicht verschiebbar und mit der Geschwulst nicht verwachsen. Der Tumor wurde operativ entfernt. Die mikroskopische Untersuchung hat ein Carcinom ergeben.

---

5) **Cyclitis bei einem Affen nach überstandenem, durch Impfung hervorgerufenem Typhus recurens,** von Prof. Ewetzki in Moskau.

2 Wochen nach der Krise erkrankte das Thier an einer Cyclitis serosa des linken Auges; die Krankheitserscheinungen, sowie der Verlauf unterschieden sich durch nichts von analogen Erkrankungen beim Menschen.

---

6) **Bericht über augenärztliche Thätigkeit vom 1. November 1895 bis zum 1. November 1896,** von Dr. Bjelikowski in Sosnowka, Gouv. Tambow.

Unter 1083 Augenkranken waren 236 Trachomkranke (21,7 %), die mit verschiedenen Mitteln behandelt wurden. Die besten Resultate verdankt Verf. den Sozojodolpräparaten, welche auch bei Complicationen mit Pannus sehr gute Dienste erwiesen haben. — 61 Star-Operationen, 4 mal ohne Iridectomie. Complicationen während der Operation waren in 11,4 %, Panophthalmitis 2 mal und 2 mal Iritis plastica. Genaue Angaben über die erzielte Sehschärfe fehlen. Iridectomien 30; 7 wegen Glaucom. Blinde 63 (5,71 %): in 24 % der Fälle war Blennorrhoea neonatorum, in 17 % Glaucom, in 11,2 % Syphilis die Ursache der Erblindung.

---

7) **Zur Aetiologie der recidivirenden spontanen, intraocularen Blutungen,** von Dr. Agababow in Kasan.

Verf. beschreibt 3 Fälle von Netzhaut- und Glaskörperblutungen, die bei Malariakranken zur Zeit der Paroxysmen auftraten. Im Fall I führten die sich wiederholenden Blutungen schliesslich zur Atrophie des Bulbus, welcher später in Folge grosser Schmerzhaftigkeit enucleïrt werden musste; bei II und *III* resorbirte sich das Blut in $3^1/_2$ resp. 7 Monaten, die Sehschärfe besserte sich

und betrug $^{20}/_{XX}$ resp. $^{20}/_{L}$. In allen 3 Fällen war nur ein Auge afficirt. Therapeutisch wurden Chinin und Tinct. Eucalypti angewandt. Specifische Behandlung dürfte Revidive verhüten können.

8) Zur Entropion-Operation, von Dr. Kohan in Czernigow.

Siehe Gesellschaftsberichte VI. Congress russischer Aerzte in Kiew (Ophthalmologische Section) Sitzung vom 25. April 1896.

9) Ueber die Anwendung einiger Gummi-Instrumente bei der Behandlung der Trachoms, von Dr. Debagori-Mokriewicz in Kischinew.

Verf. bedient sich zur Massage der infiltrirten Conjunctiva eines Gummistiftes, zur Auskratzung resp. Ausquetschung der Follikel-Rollpincette und flacher Platten, die von Gummi hergestellt sind; dieselben sollen vor den metallischen den Vorzug haben, dass sie eine geringere traumatische Wirkung auf die erkrankte Bindehaut ausüben. Die Massage mit dem Gummistift ist nicht schmerzhaft und verkürzt bedeutend den Verlauf, besonders wenn gleichzeitig mit dem Cuprumstift touchirt wird. Ausserdem lässt sich mit dem Gummistift die obere Uebergangsfalte vom Auge abheben und gut übersehen, was sehr wichtig ist, wenn man nur bestimmte Stellen touchiren will.

10) Einige Fälle aus der Augenpraxis, von Dr. Tikanadze, Gouv. Kutais.

Bei einem 9jährigen Knaben, der in einer Malariagegend wohnte und eine vergrösserte Milz hatte, beobachtete Verf. am rechten Auge eine Hornhauttrübung, die ohne therapeutische Beeinflussung einige Mal spurlos vorüberging und dann mit grossen Reizungserscheinungen nach einem heftigen Intermittenzanfall wieder aufgetreten war. 2 Dosen Chinin, à 0,35 bewirkten den Schwund der Trübung am Auge. Als Gegenstück dazu beschreibt Verf. einen Fall von Herpes ophthalmicus bei einem Soldaten mit latenter Malaria; auch da beeinflusste Chinin günstig den Process. Die übrigen Fälle bieten wenig Interesse.

11) Ein Fall von embolia art. cerebralis posterioris rami tertii, von Dr. Markow in Jalta.

Eine 50jährige Dame — mit Stenosis mitralis und arteriosclerosis — erkrankte nach einer grossen Aufregung an heftigen Schmerzen im rechten Hinterhaupt; am nächsten Tage wurde eine complete Hemianopsia sinistra constatirt — bei normalem Augenhintergrund und V o. utr. = $^{10}/_{50}$; deutliche hemiopische Reaction der Pupille war nicht da. Temperatur normal, Puls rhythmisch. Nach 4 Wochen besserte sich der Zustand, die linke Hälfte des Gesichtsfeldes fing sich allmählich an aufzuhellen.

12) Ueber das Pterygium, von Dr. Garnier in Odessa.

13) Ob die Schattirung auf der rotirenden Scheibe nur von der Breite des Sectors abhängt? Von Dr Katz in Petersburg.

Nach den neuesten Versuchen von Ch. Henry, die er in der Pariser Academie mitgetheilt hat, folgt, dass die graue Schattirung, welche durch die Mischung des schwarz und weiss auf der rotirenden Masson'schen Scheibe entsteht, nicht nur in directem Verhältniss zur Grösse der Sectoren steht, wie es allgemein angenommen wird, sondern auch von der Rotationsgeschwindigkeit der Scheibe und dem Grade der Beleuchtung abhängig ist. Verf. wiederholte im Laboratorium des Prof. Bellarminow die Versuche von Henry mit einem

Apparat, dessen Rotationsgeschwindigkeit durch einen Regulator beliebig geändert werden konnte. Die Resultate waren kurz folgende: Die Ergebnisse von Henry lassen sich dadurch erklären, dass er die Veränderungen der Intensität der Schattirung noch vor der vollkommenen Mischung der Sectoren in Betracht zieht, sonst bleibt das alte Gesetz in Kraft, dass die Intensität der Schattirung durch den Grad des Sectors bestimmt wird und gleichmässig bleibt, so lange die Mischung der Sectoren eine vollkommene ist und der grosse Kreis keinen intermittirenden Lichteindruck hervorruft; sie verändert sich nicht bei der Zu- resp. Abnahme der Rotationsgeschwindigkeit, noch bei starker resp. schwacher Beleuchtung. Die Veränderung der Intensität tritt erst im Moment ein, wo der Lichteindruck ein intermittirender wird, wenn die Schattirung zu schimmern beginnt und das Auge blendet.

---

14) **Chelidonium majus bei Carcinoma der Lider und des Gesichts,** von Dr. Kraiski, Gouv. Bessarabien.

Bei 4 Patienten mit Carcinom des unteren Lides der angrenzenden Partien des Gesichts und der Nase versuchte Verf. das von Denisenko empfohlene Extractum Chelidonii maj., da sich keiner von ihnen einer radicalen Operation unterziehen lassen wollte. Es wurden 0,25—0,5 subcutan an der Grenze der Tumoren injicirt; die ulcerirende Fläche mit einer 50 % Lösung des Extracts in Glycerin bepinselt und mit Gaze, die mit derselben Lösung durchtränkt war, bedeckt. Die Pinselungen wurden 2 mal täglich wiederholt. Die Injectionen sind schmerzhaft, einige Stunden danach tritt Schwellung und Röthung der Umgebung ein. Die Conjunctiva verträgt das Extract sehr gut, die gesunde Haut wird dabei nicht angegriffen. In allen 4 Fällen war die Wirkung eine sehr günstige, bei II und IV trat vollständige Heilung ein, die Infiltrationen schwanden und die wunden Stellen vernarbten sehr gut.

---

15) **Ophthalmologische Beobachtungen,** von Dr. Bielikowski in Sosnowka, Gouv. Tambow.

Mehrere Eisenbahnarbeiter, die auf schneebedecktem Felde längere Zeit arbeiten mussten, erkrankten an einer Conjunctiv. catarrh. nivalis. In den ersten Tagen klagten sie über Hemeralopie, später trat noch Hyperämie der Conjunctiva bulbi et palpebr., Thränenfluss und Lichtscheu hinzu. Ophthalmoscopisch: Hyperämie der Netzhaut und kleine Herde in der Gegend der maculae luteа. Zn-Sozojodolicum, dunkle Schutzbrillen und einige Tage Ruhe genügten, um vollständige Heilung herbeizuführen.

---

16) **Ein Fall von Aniridia congenita bilateralis completa,** von Dr. Radswitzki.

Diese Anomalie beobachtete Verf. bei einem 37 Jahre alten, gesunden Mann, dessen Augen sonst normal gross und entwickelt waren. Am rechten Auge fehlte die vordere Kammer, die Linse lag der Cornea direct an; an der vorderen und hinteren Kapsel kleine Trübungen. Keine Spur von Iris, Processus ciliares nicht sichtbar. Augenhintergrund normal; S mit + 6,0 D = 0,2. Bei starker Abduction Nystagmus. Links fehlte auch die Linse, die in Folge einer in kurzer Zeit entstandener Cataracta Morgagniana von Prof. Krjukow extrahirt worden; S mit + 16,0 D = 0,3.

---

19) Bericht über das Jahr 1896 der Popow'schen Augenklinik in Kiew, von Dr. Koslowski.

Ambulatorisch wurden 2074 Kranke behandelt, davon litten 1325 an Trachom; in der stationären Abtheilung waren 579 Kranke. Star-Extractionen 222; 194 nach Graefe, 24 ohne Iridectomie, und 2 nach Pagenstecher. Genaue Bestimmungen der erzielten Sehschärfe wurden nicht gemacht, da die Sehschärfe am 10. Tage nach der Operation bestimmt wurde und $90^{0}/_{0}$ der operirten Analphabeten waren. Verlust des Augenlichts in 4 Fällen. Iridectomien 137, zu optischen Zwecken 119, wegen Glaucom 18, wobei in 6 Fällen eine geringe, in 2 eine bedeutende Besserung der Sehschärfe erzielt wurde. Sclerotomie 2 mal, beide ohne Resultat. Berenstein.

Bibliographie.

1) Ein neues Spectralphotometer, von Arthur König. (Ann. d. Physik u. Chemie. Neue Folge. Bd. 53. S. 785.) Verf. beschreibt ein neues Spectralphotometer, das er nach den Principien der Methode von v. Helmholtz und Maxwell zur Erzeugung monochromatisch erleuchteter Felder construiren liess. Schwarz.

2) Die individuellen Verschiedenheiten des Farbensinnes zwischen den Augen eines Beobachters, von Dr. Richard Hilbert in Sensburg. (Pflüg. Arch., 1894. S. 61.) Verf. hat schon seit mehr als 20 Jahren beobachtet, dass er beim Mikroskopiren mit dem rechten Auge das Gesichtsfeld in einem ausgesprochenen lichtblauen Farbenton sah, mit dem linken Auge dagegen deutlich röthlich. Dieser Unterschied in der Farbe der Gesichtsfelder besteht bei ihm sowohl bei Tageslicht, wie auch bei Lampenbeleuchtung und ist bei unermüdeter Netzhaut, also des Morgens, am deutlichsten. Diese Beobachtung zeigt, dass constante Differenzen zwischen den beiden Augen eines Beobachters bestehen können, und ferner, dass die relative Blausichtigkeit und relative Gelbsichtigkeit (Hering) nicht die einzigen Modificationen des normalen Farbensinnes sein dürften. Verf.'s rechtes Auge ist relativ blausichtig, sein linkes relativ rothsichtig. (Die Aufstellung von Farbengleichungen für beide Augen des Verf.'s wäre von grossem Interesse. Ref.) Schwarz.

3) Der Energie-Umsatz in der Retina. Eine kritische Studie von Johannes Gad. (Arch. f. Anat. u. Physiol. 1894. Physiolog. Abtheil. S. 491.) Verf. kritisirt die von König und Zumft aufgestellte Ansicht, dass der Wahrnehmung der verschiedenen Farben verschieden tiefe Schichten der Netzhaut zugeordnet seien, und die Hypothese von König, dass das durch grünes Licht zu Sehgelb gebleichte Sehroth der Blauempfindung diene. Er zeigt, dass die der ersten Ansicht zu Grunde liegenden Messungen Zumft's problematisch sind, und dass König's Hypothese über die Blauempfindung nicht genügend gestützt ist. Verf. glaubt, dass durch die Arbeiten dieser Forscher die Wahrscheinlichkeit folgender Annahmen nicht wesentlich beeinträchtigt sei: „Der Ort des zur Lichtempfindung führenden Energieumsatzes der Aetherschwingungen des Lichtes ist ausschliesslich an der inneren Grenze der retinalen Pigmentzellen zu suchen. Das Fuscin ist ein Gemenge oder die Muttersubstanz von 3 Substanzen; die eine derselben absorbirt wesentlich langwelliges, die zweite mittelwelliges, die dritte kurzwelliges Licht. Die Energie des absorbirten Lichtes ist chemisch wirksam und erzeugt aus jeder der Substanzen ein anderes Product. Es giebt

drei Arten von Zapfen, deren jede einerseits mit einer besonderen Gruppe von Nervenzellen im Sehcentrum erregungsleitend verbunden ist und anderseits besondere Empfindlichkeit für je eine der durch Licht aus dem Fuscin gebildeten Producte besitzt. In der Fovea sind diese drei Zapfenarten gleichmässig vertheilt. Die Stäbchen mit dem Sehroth ihrer Aussenglieder dienen nicht der Lichtwahrnehmung, sondern die Energie des im Sehroth und Sehgelb absorbirten Lichtes kommt Reflexvorgängen zu Gute, wie namentlich der Regulation der Pupillenweite.“ (Verf.'s Annahmen sind aber aus andern Gründen unhaltbar; gegen den letzen Satz spricht schon der Umstand, dass der Pupillarreflex von der Netzhautmitte aus viel energischer ausgelöst wird, als von den peripherischen Partien aus. Dieser Unterschied ist nicht etwa lediglich durch die Verschmälerung des in's Auge dringenden Lichtkegels beim seitlichen Lichteinfall bedingt. Ref.) Schwarz.

4) Ueber mechanische und operative Behandlung des Trachoms, von U. L. Hellgren. (Hygiea. 1894. S. 568. Schwedisch.) Verf. giebt zunächst eine Uebersicht über die wichtigsten mechanischen und operativen Behandlungsmethoden des Trachoms: Die Keinig'sche Methode der Massage mit Sublimatwattebäuschchen, Ausbürsten mit sublimatgetränkter Zahnbürste (Manolescu), Ausbrennen der Trachomkörner (Samelsohn, Burchardt), Anritzen und Auslöffeln der Körner (Sattler), Ausschneidung der Uebergangsfalten (Pilz, Galezowski, Heisrath, Schneller), Ausquetschung (Hotz, Noyes, Bjerrum, Knapp u. A.). In der Augenklinik und -Poliklinik des Serafimerlazareth (unter Widmark's Leitung) wurden verschiedene dieser Methoden versucht. Bei der Keinig'schen Methode fand Widmark keine wesentlichen Vortheile gegenüber der Blaustiftbehandlung. Sattler's Methode gab gute Erfolge und zeigte sich besonders für die Fälle mit nicht zu zahlreichen Trachomkörnern passend. Schneller's Operation wurde hauptsächlich bei stärkerer Infiltration der Uebergangsfalte und grösseren Schleimhautwucherungen zweckmässig gefunden. Die besten Resultate ergab die Auspressungsmethode, die meist mit Knapp's glatter Rollzange und gewöhnlich in Narkose ausgeführt wurde; die Nachbehandlung bestand in Einträufluug von Sublimatlösung 1:1000 uud Ectropionirung zur Verhütung von Symblepharon. Die so behandelten Fälle werden angeführt, worauf die Resultate genauer beschrieben und die Vortheile der Auspressungsmethode gegenüber den anderen Methoden hervorgehoben werden; dabei wird nicht verschwiegen, dass zuweilen Hornhautentzündungen im Anschluss an die Operation auftraten. Schwarz.

5) Ueber das Augenmaass der seitlichen Netzhauttheile, von Stabsarzt Dr. Guillery in Köln. (Zeitschr. f. Psychol. u. Physiol. d. Sinnesorgane. X. 1 u. 2.) Verf. untersuchte die Frage, ob die Fähigkeit der Grössenschätzung auf der Netzhautperipherie eine andere ist, als im Centrum, und wieweit das Weber'sche Gesetz hier Gültigkeit beansprucht. Er suchte einer direct fixirten Linie von bestimmter Grösse eine indirect gesehene parallele Linie gleich zu machen (durch Abziehen eines diese Linie zuerst verdeckenden Schiebers) und bestimmte für 8 verschiedene Grössen der fixirten Linie den constanten und die variablen Fehler aus je 80 Vergleichungen (in je 4 Halbmeridianen des Gesichtsfeldes). Verf. kam zu dem Ergebnisse, dass: 1. das Augenmaass in den peripheren Theilen des Sehfeldes keine wesentlichen Abweichungen zeigt gegenüber den mittleren, dass vielmehr bestimmte Eigenthümlichkeiten, wie z. B. die Unterschätzung horizontaler Distanzen, für die Peripherie ebenfalls gelten; 2. das Weber'sche Gesetz sich nicht als zutreffend erwiesen habe. (Dieser Satz folgt nicht nothwendig aus Verf.'s Versuchen, da er die

mittleren variablen Fehler nicht auch durch Ausgehen von einer längeren, auf die gegebene Grösse zu verkleinernden, Linie bestimmte. Ref.)

Schwarz.

6) Ueber Augenmuskelkrämpfe bei Tetanie, von Kunn. (Deutsche med. Wochenschr. 1897. Nr. 26.) Auch bei Tetanie wurden vom Verf. in drei Fällen wohl charakterisirte Krämpfe der äusseren und unteren Augenmuskeln beobachtet, die ein Symptom der Grundkrankheit darstellen und bisher nur durch die grosse Seltenheit der Beobachtung häufig entgangen sind. Moll.

7) Anleitung zur Berechnung der Erwerbsfähigkeit bei Sehstörungen, von A. Groenouw. (Wiesbaden 1896.) Eine Zusammenstellung des Bekannten unter Berücksichtigung und Kritik der Literatur. Die nicht zu umgehenden mathematischen Formeln sind, wie es in der Vorrede heisst, möglichst einfach gestaltet. Moll.

8) Ein Beitrag zur topischen Diagnose der Gehirnerkrankungen auf Grund von Augenstörungen, von Blessig. (St. Petersburger med. Wochenschr. 1897. Nr. 15.) In dem ersten der mitgetheilten Fälle handelt es sich um die Combination einer Hemiplegie mit gleichseitiger Hemianopsie und gekreuzter Oculomotoriuslähmung, im zweiten um Combination von Augenmuskellähmungen mit Störungen der Sensibilität. Moll.

9) Recherches sur la fente sphénoïdale, par Gallemaerts. (Bull. de l'Acad. Royale de médecine de Belgique. 1897.) Die Untersuchung erstreckte sich auf 160 Schädel aller möglichen Rassen und ist durch gute Bilder typischer Befunde illustrirt. Moll.

10) Die Pathologie des Farbensinnes, von Hilbert. (Sammlung zwangloser Abhandl. aus dem Gebiete der Augenheilk. Bd. II.) Die Arbeit fusst fast überall auf eigenen Beobachtungen und Untersuchungen. Sehr werthvoll ist das vollständige Literaturverzeichniss über diesen Gegenstand. Moll.

11) Ueber die operative Behandlung hochgradiger Kurzsichtigkeit, von A. v. Hippel. (Deutsche med. Wochenschr. 1897. Nr. 25.) Zwei Arten von Myopie sind scharf zu trennen: Die eine, durch zu anhaltende Nahearbeit bedingt, pflegt nur mittlere Grade zu erreichen und nach völliger Ausbildung des Körpers stationär zu bleiben, die sog. Schul- oder Arbeitsmyopie. Die andere kommt angeboren vor oder entsteht unabhängig von jeder Nahearbeit, erreicht sehr schnell hohe Grade und führt zu Erkrankungen des inneren Auges. Nur bei der letzteren Art ist die Operation indicirt. Die Zeit zwischen Discission und Linearextraction schwankte bei den vom Verf. operirten 114 Fällen zwischen 3 und 20 Tagen. Glaucomatöse Erscheinungen wurden nur 4 mal beobachtet. Das Alter der Pat. hat auf den Verlauf der Operation insofern wenig Einfluss, als in excessiv myopischen Augen der Sclerosirungsprocess der Linse auszubleiben pflegt. So hat Verf. 7 mal zwischen 50 und 60, 3 mal zwischen 60 und 70 Jahren operirt und nur einen abnormen Heilungsverlauf beobachtet. — In den meisten Fällen bestand eine Myopie von 14—25 D; als Minimum gilt eine solche von 12 D, um die Operation zu rechtfertigen. Im Allgemeinen sollen beide Augen operirt werden, um die Chancen für das binoculare Sehen wiederherzustellen. Entzündliche Veränderungen der Chorioidea sprechen nicht gegen die Operation, während die Acten darüber, ob man bei einseitiger Amotio retinae das andere Auge operiren soll, noch nicht geschlossen sind. — In ursächlichen Zusammenhang darf eine Netzhautablösung nur dann mit der Operation gebracht werden, wenn sie sich unmittelbar an diese anschliesst oder im Heilungsverlauf zeigt. Was das Fortschreiten der Myopie anbelangt,

so ist Verf. geneigt, der Operation einen Einfluss im günstigen Sinne zuzuschreiben. Moll.

12) Ueber Lähmung des unteren schiefen Augenmuskels, von Allvan Gullstrand. (Nordisk Medicinsk Arkiv. Festband Nr. 11.) Zwei Fälle dieser überaus seltenen isolirten Lähmung mit instructiven Photographien. Moll.

13) Beitrag zu den Untersuchungen über die Innervation der Thränendrüse, von Klapp. (Inaug.-Diss. Greifswald 1897.) Verf. kommt auf Grund der klinischen Beobachtung eines Falles von Facialislähmung zu dem Resultat, dass nicht der Trigeminus, sondern der Facialis die secretorischen Fasern für die Thränendrüse liefert, und dass letztere durch den N. petrosus superficialis major zum Ganglion sphenopalatinum und auf diese Weise zu den die Thränendrüse versorgenden Trigeminusästen gelangen. Moll.

14) Ein Fall von Frühjahrscatarrh mit Hautekzem, von Dorbritz. (Inaug.-Diss. Greifswald 1897.) Das Hautleiden exacerbirte, ebenso wie der Frühjahrscatarrh, in der heissen Jahreszeit. Als das rationellste Mittel gegen letzteren wird die Abtragung der Wucherungen empfohlen. Moll.

15) Zur Pathogenese des Enophthalmus traumaticus, von Neulen. (Inaug.-Diss. Greifswald 1897.) Der traumatische Enophthalmus ist bedingt durch eine Fracturirung einer Orbitalwand. Die weiter einwirkende Gewalt drängt einen Theil des orbitalen Fettgewebes aus der Augenhöhle hinaus und gleichzeitig den Bulbus nach hinten, wo derselbe stehen bleibt und zwar deshalb, weil keine Kraft da ist, ihn wiederum nach vorn zu treiben; in einzelnen Fällen wird er dann durch adhärente Narbenstränge an der Fracturstelle befestigt. Moll.

16) Ein Fall von Dacryoadenitis tuberculosa, von Jaerisch. (Inaug.-Diss. Greifswald 1897.) Nach Entfernung der zum Theil vereiterten Thränendrüse eines erblich belasteten Kindes gingen die Schwellungen der übrigen Drüsen zurück. Es dürfte die Annahme berechtigt sein, dass es sich um eine primäre tuberculöse Erkrankung der Thränendrüse handelte, welche durch Propagation von Toxinen auf dem Lymphwege die benachbarten Drüsen zur Schwellung brachte. Die mikroskopische Untersuchung der exstirpirten Thränendrüse ergab die für Tuberculose charakteristischen Bestandtheile. Bacillen wurden nicht gefunden. Moll.

17) Ueber die malignen Tumoren der Karunkelgegend, im Anschluss an einen in der Greifswalder Augenklinik beobachteten Fall, von Mantey. (Inaug.-Diss. Greifswald 1897.) Es handelt sich um ein sog. Drüsencarcinom, das seinen Ausgangspunkt wahrscheinlich von den Drüsen der Karunkel genommen hatte. Moll.

18) Ein Fall von traumatischer Iriscyste, von Kluger. (Inaug.-Diss. Greifswald 1897.) Eine nach perforirender Verletzung entstandene sog. Implantationscyste, wie sie die Buhl-Rothmund'sche Theorie erklärt. Moll.

19) Ueber zwei im frühesten Kindesalter begonnene Fälle von Friedreich'scher Krankheit, von Thalwitzer. (Inaug.-Diss. Berlin 1897.)

20) Kritischer Bericht über 100 Fälle von Cataracta traumatica, von Riemer. (Inaug.-Diss. Berlin 1896.) Kurze Mittheilung der Krankheitsgeschichten von 100 Fällen von Verletzungsstar, die in den Jahren 1889 bis 1894 in der kgl. Augenklinik zu Berlin zur Beobachtung gekommen sind. Verf. stellt die These auf, dass die Prognose der Cataracta traumatica im Allgemeinen als ungünstig zu bezeichnen ist. (?) Moll.

21) Beitrag zur Aetiologie des Orbitalabscesses, von Wolfsohn. (Inaug.-Diss. Leipzig 1896.) Eine scarlatinöse Rhinitis gab die Veranlassung

zum Orbitalabscess. Nach der Incision kehrte die Sehschärfe allmählich zur Norm zurück, die früher stark gesunken war. Eine Spiegeluntersuchung hatte nicht stattgefunden. Moll.

22) Beitrag zur Statistik der Staroperation, von Takashi Nidaka. (Inaug.-Diss. Halle 1897.) Die Betrachtung der berechneten Zahlen beweist dem Verf., dass die erzielten Sehschärfen bei der combinirten Extraction denen bei der einfachen keineswegs nachstehen.(?) Die Ergebnisse der Statistik sprechen um so mehr zu Gunsten des combinirten Verfahrens, als Complicationen bei und nach dieser Operation seltener sind, als bei dem einfachen. Moll.

23) Plasmodienbefunde bei Trachom, von Elze. (Zwickau 1897.) Verf. beobachtete im Secret und den Granulationen bei einem Fall von Trachom plasmodienähnliche Gebilde, die sich im hängenden Tropfen bewegten. Als Medium wurde eine indifferente Kochsalzlösung benutzt. (Anm. d. Ref.: Es wird nicht gesagt, dass die benutzte Salzlösung steril war.) Moll.

24) La mensuration du strabisme, par Dreyer-Dufer. (Paris 1897.) Nach einer historischen Einleitung werden zuerst die objectiven Methoden der Schielmessung (lineares Maass, Perimetermessung, Reflexversuch, und die Methoden von Snellen, Deutz, Schöler und Schweigger) besprochen. Sodann folgt die Erörterung der subjectiven Messungen: Doppelbilder, Prismenversuch, stereoskopische Prüfung u. s. w. Moll.

25) Ueber das Ranken-Neurom der Orbita mit secundärem Buphthalmos, von Sachsalber. (Beiträge zur Augenheilkunde. 1897. Heft 27.) Die Bulbusveränderungen sind hier zum ersten Male als im Zusammenhang mit Ranken-Neurom beschrieben. In Bezug auf die genauen mikroskopischen Befunde muss auf das Original verwiesen werden. Moll.

26) Maassregeln zur Verhütung der ägyptischen Augenentzündung besonders in Schulen. Bekanntmachung des kgl. Regierungspräsidenten zu Gumbinnen. (Ztschr. f. Schulgesundheitspflege. 1897. Nr. 2.) Die Bekanntmachung des Regierungspräsidenten giebt zunächst eine kurze Schilderung des Auftretens der Krankheit und der Möglichkeit der Uebertragung. Zur Vorbeugung oder Bekämpfung der letzteren sei es nöthig: 1. durch Reinlichkeit des Körpers, häufiges Waschen, namentlich nach Arbeiten in staubiger Luft, durch fleissiges Lüften und Reinhalten der Wohn- und Schlafstuben das Auge vor Reiz und Erkrankung überhaupt zu schützen; 2. jede enge Berührung mit einer an ansteckender Augenkrankheit leidenden Person zu vermeiden, namentlich a) nicht mit ihr in einer Stube oder gar in einem Bette zu übernachten, b) nicht dasselbe Waschwasser, Geschirr oder Handtuch zu gebrauchen, c) oder auf andere Weise Absonderung aus dem erkrankten Auge auf ein anderes gesundes zu übertragen. Sehr wichtig sei es 3. dass jeder Fall von ansteckender Augenkrankheit so schnell als möglich ärztlich behandelt werde, wodurch man in vielen Fällen nicht bloss der Erblindung, sondern auch weiterer Uebertragung der Krankheit vorbeuge. Es sei deshalb eine im öffentlichen Wohle gebotene Pflicht, in jedem Fall, in dem es sich wahrscheinlich um ägyptische Augenentzündung handle, rechtzeitig der Behörde Anzeige zu machen. Ancke.

27) Die neuen Bestimmungen betreffend Untersuchung des Sehvermögens der Eisenbahn-Bediensteten bei den preussischen Staatsbahnen, von Dr. Braehmer (Berlin), Sanitätsrath. Der Minister der öffentlichen Arbeiten hat am 7. Januar 1897 einen Erlass herausgegeben über die Anforderungen, welche an das Sehvermögen der Eisenbahnbediensteten zu stellen sind. Die Bediensteten sind je nach den verschiedenen Anforderungen an das Sehvermögen in Klassen, die wieder in Gruppen zerfallen, eingetheilt

nach folgendem Schema: Klasse I. Gruppe A: Bahnwärter, Bremser, Schaffner, Packmeister, Zugführer, Locomotivführer, Stationsaufseher und Stationsassistent, Stationsvorsteher, Haltestellenaufseher, Haltepunktwärter, Weichensteller, Rangirmeister. Gruppe B: Bahnmeister, Wagenwärter, Stationsportier, Stationswächter. Klasse II. Gruppe A: Brückenwärter, Schrankenwachen, Rottenführer, Locomotivheizer, Werkstättenvorsteher, Werkmeister, Werkführer und Vorarbeiter in Locomotiv- und Betriebswerkstätten, Rangirarbeiter, Telegraphenbeamte auf Blockstationen. Gruppe B: Krahnmeister, Krahnwärter, Trajekt- und Schiffsbedienstete, Stationsarbeiter, soweit nicht unter A und C genannt, Bahnsteigschaffner, Wagemeister, Wagenaufzeichner, Telegraphenmeister, Telegraphenunterhaltungsarbeiter, Telegraphenbeamter auf Stationen, Betriebscontroleure, Zugsrevisoren, technische Controleure bei den Inspectionen, Landmesser, Bauassistenten, Bauaufseher, Maschinisten für electrische Beleuchtungs- und Kraftanlagen, Maschinenwärter. Gruppe C: Werkstättenvorsteher, Werkmeister, Werkführer und Vorarbeiter ausserhalb der Betriebs- und Locomotivwerkstätten, Abfertigungsbeamte (mit Ausnahme der Stationskassenrendanten, der Einnehmer, Fahrkartenausgeber, Brückengeldeinnehmer), Lademeister, Maschinenputzer, Materialienverwalter, Magazinaufseher und -Arbeiter, Werkstättenportiers und -Wächter, Werkstättenarbeiter, Gepäckträger, Wagenputzer, Kohlenlader, Güterbodenarbeiter, Streckenarbeiter, nichttechnische Bureaubeamte, technische Bureaubeamte mit Ausnahme der unter B 14 genannten, Kanzleibeamte, Zeichner, Telegraphenbeamte in den Bureaus, Billetdrucker, Steindrucker, Bureau- und Kassendiener, Fahrkartenordner, Ofenheizer u. s. w. — Die Feststellung des Sehvermögens (Sehschärfe und Farbensinn) erfolgt vor dem Eintritt in die Beschäftigung oder vor dem Uebertritt aus einer Beschäftigung, für welche geringere Anforderungen an die Sehschärfe gemacht werden, in eine solche mit höheren Anforderungen. Die Prüfungen sind bei mittlerer Tagesbeleuchtung und auf jedem Auge einzeln vorzunehmen. Die Wiederholung findet längstens alle 5 Jahre, sowie nach Augenkrankheiten, Kopfverletzungen, Gehirnerkrankungen und sonstigen schwereren allgemeinen Erkrankungen (Typhus, Herz- und Nierenleiden u. s. f.) durch den Bahnarzt statt. Das Vorhandensein der erforderlichen Sehschärfe ist mit Tafeln nach Snellen'schem Princip festzustellen. Die Sehschärfe soll beim Ein- oder Uebertritt in eine unter A beider Klassen bezeichnete Beschäftigung auf jedem Auge mindestens $^2/_3$, unter B beider Klassen bezeichnete Beschäftigung auf den beiden Augen mindestens $^2/_3$ und $^1/_3$, unter C der Klasse II bezeichnete Beschäftigung auf den einzelnen Augen mindestens $^1/_2$ und $^1/_6$ der von Snellen als normal aufgestellten sein. Der Gebrauch der gewohnheitsmässig getragenen Brille, bei deren Benutzung die vorgeschriebene Sehschärfe vorhanden ist, ist gestattet bei und nach den Prüfungen für den Ein- oder Uebertritt in eine Beschäftigung der Gruppe C, ferner in eine Beschäftigung als Landmesser, Bauassistent und Bauaufseher, desgleichen (unter der Verpflichtung, eine Ersatzbrille bei sich zu führen) als Telegraphenbeamter auf Stationen, Bezirkscontroleur, Zugrevisor, technischer Controleur bei den Inspectionen, soweit er nicht im Locomotivdienst thätig ist, als Maschinist für electrische Beleuchtungs- und Kraftanlagen oder Maschinenwärter. Die gleiche Erlaubniss kann bei und nach den Wiederholungsprüfungen den übrigen Bediensteten der Gruppen B, und den Bediensteten der Gruppen A (mit Ausnahme der Bahnwärter, Locomotivführer, Weichensteller, Rangirmeister, Brückenwärter, Rottenführer, Locomotivheizer, der Werkstattbediensteten und technischen Controleure im Falle ihrer Mitwirkung, der Rangirarbeiter) ertheilt werden. — Das Farbenunterscheidungsvermögen kann mit Wollfäden nach Holmgren geprüft werden. Wird ein Defect des

Farbensinns constatirt, so sind die Bediensteten der unter I A, I B, II A, II B 1 bis 4 bezeichneten Klassen aus den bisher wahrgenommenen Dienststellungen zurückzuziehen und in solchen zu verwenden, in denen der bezeichnete Mangel nicht hinderlich ist, in denen sie insbesondere nichts mit dem Signaldienst zu thun haben. Bedienstete der bezeichneten Gattungen mit Defecten des Farbensinnes haben sich aller Anordnungen und Verrichtungen zu enthalten, die ein richtiges Erkennen farbiger Signale erfordern, und dürfen auch nicht aussergewöhnlich zu irgend einer in diesen Dienst gehörigen Hilfeleistung zugezogen werden. Ancke.

28) **Statistika studier rörande närsyntheten, af Johan Widmark.** (Nordisk medicinisk arkiv, festband No. 15. — Etudes statistiques sur la myopie.) Die verschiedenen Schuluntersuchungen in Schweden hatten ergeben, dass die Myopie häufiger bei den jungen Mädchen war, als bei den Knaben. Verf. prüfte nun auch sein Krankenmaterial in der Privatklinik und in der Poliklinik betreffs der relativen Frequenz der Myopie bei den beiden Geschlechtern. Er fand unter 4000. Privatpatienten 663 myopische Augen bei Männern gegenüber 635 bei Frauen, jedoch fanden sich mehr Frauen bei den höheren Graden. Unter 10 000 poliklinischen Patienten waren 239 myopische Augen bei Männern und 233 bei Frauen. Auch hier war das weibliche Geschlecht bei den höheren Myopiegraden stärker vertreten. Dass die niederen Grade von Kurzsichtigkeit häufiger bei Männern gefunden wurden, spricht nicht dafür, dass dieselben wirklich häufiger vorkommen. Die Frauen wollen nur aus kosmetischen Gründen keine Gläser tragen und stellen sich dem Arzt erst vor, wenn höhere Myopiegrade sie dazu zwingen, sich der Brille zu bedienen. Die grössere Häufigkeit der Myopie bei Frauen erklärt sich Verf. aus dem Umstand, dass die Mädchen in der Schule ihre Augen genau so viel anstrengen müssen, wie die Knaben, und ausserdem noch das Sehorgan bei den sog. weiblichen Handarbeiten in Anspruch nehmen. Uebrigens widerlegt auch die hier vorliegende Statistik die gewöhnliche Ansicht, dass die höheren Myopiegrade besonders häufig bei den niederen Volksschichten vorkommen. Im Gegentheil, nicht nur die Myopie im Allgemeinen, sondern auch die höheren Grade von 9 D und mehr fanden sich häufiger unter den Gutsituirten. Ancke.

29) **Beitrag zur Kenntniss der bei der disseminirten Herdsklerose auftretenden Augenveränderungen, von Adolf Lübbers.** (Archiv f. Psychiatr. u. Nervenkr. Bd. XXIX. S. 768.) Verf. hat 11 Fälle klinisch analysirt und fand ophthalmoskopisch in vielen derselben einfache trophische Abblassung der Papille, hauptsächlich der temporalen Hälften. Die functionellen Störungen waren sehr vielgestaltig, centrale Scotome mit freier Gesichtsfeldperipherie herrschten vor. Die Intensität der Sehstörungen schwankt entsprechend dem Allgemeinzustand; dauernde Erblindung war sehr selten. Paresen isolirter Muskeln kamen gelegentlich und vorübergehend vor, auch associirte Bewegungen zeigten einen Ausfall. In allen Fällen bestanden oscillatorische Augenbewegungen; eigentlicher Nystagmus wurde, und zwar stets bilateral, in 6 Fällen constatirt. Niemals war er rotirend. Die Pupillen zeigten keine charakteristischen Abweichungen; bei einigen war die Reaction ein wenig, bei andern erheblich beeinträchtigt. In einem Falle wo die Optici anatomisch untersucht werden konnten, zeigten diese weitgehende Schrumpfung der Stämme und ausgedehnte herdförmige atrophische Veränderungen, stellenweise durch die ganze Dicke der Nerven. Inmitten der theilweise atrophirten Markscheiden zeigten sich stellenweise die Axencylinder unversehrt. Die Bindegewebsfasern waren

verbreitert, hatten fibrillär-faserige Structur, enthielten partielle Kernproliferation und Gefässneubildungen mit Entzündungserscheinungen in deren Umgebung. Perineuritische Erscheinungen an der inneren Opticusscheide. Absteigende Degeneration war nicht nachweisbar, vielleicht in Folge der zahlreichen intact gebliebenen Achsencylinder. Peltesohn.

30) Guérison spontanée de la cataracte; par Dr. Koenig (Paris). (Progrès méd. 1897. Nr. 18.) Verf. beobachtete bei einer 70jähr. diabetischen Dame auf beiden Seiten beginnende Cataractbildung. Nach 2 Jahren, in welcher Zeit das Allgemeinleiden sich bedeutend gebessert hatte, stellte sich die Pat. wieder vor, und Verf. konnte constatiren, dass sich die Linsen wieder beinahe vollkommen aufgehellt hatten. Verf. schliesst aus dieser Beobachtung, sowie aus schon früher veröffentlichten ähnlichen, dass es neben jenen Starformen, die die Lehrbücher als einer spontanen Heilung fähig aufführen (oberflächliche traumatische Cataracte, kleine Linsentrübungen nach Iridochorioiditis in Folge von Veränderungen des Kapselepithels, Morgagni'sche Stare), noch andere Formen giebt, die resorbirt werden können. Und zwar sind das die Stare, die sich bilden als Theilerscheinungen allgemeiner Dyskrasien, wie Gicht, Albuminurie und besonders Diabetes. Bessern sich die Allgemeinleiden, so können die Linsentrübungen, sofern es sich noch um Anfangsstadien der Starbildung handelt, bei welchen die Linsenfasern selbst keine Veränderungen erleiden, wieder sich aufhellen. Ancke.

31) Observations de kératite pseudo-membraneuse primitive chronique et sans propagation, par Dr. Dransart (de Somain). (Progrès médical. 1898. Nr. 2.) Verf. hat auf Grund zweier eigener Beobachtungen die Erfahrung von Thiebaut (clinique ophtalm. 1897 pag. 152—196) bestätigen können, dass es eine primäre pseudomembranöse Keratitis giebt ohne Betheiligung der Bindehaut. Diese Hornhautaffection kann Monate lang, ja Jahre lang(!) mit Remissionen in acutem Nachschube bestehen, ohne dass der Process, wenn man von consecutiver Iritis absieht, auf benachbarte Gebilde übergreift. In dem Exsudat hat Thiebaut Diphtheriebacillen nachweisen können, Verf. fand in dem einen seiner Fälle neben dem Löffler'schen Bacillus noch Pneumokokken. Im Allgemeinen ist die Prognose nicht schlecht. Die Behandlung besteht darin, dass man die Pseudomembran entfernt, Airol oder Jodoform aufstreut und dann einen antiseptischen Druckverband anlegt. Vielleicht empfiehlt es sich auch, Diphtherieheilserum anzuwenden. Ancke.

32) De l'efficacité de l'ablation de la glande lacrymale palpébrale, par L. de Wecker. (Progr. méd. 1897. Nr. 47.) Bei einem Patienten mit totalem Verschluss des Thränennasencanals war nach anderen misslungenen Heilungsversuchen die Exstirpation des orbitalen Theils der Thränendrüse vorgenommen worden und zwar ebenfalls ohne jeden Erfolg. Schliesslich exstirpirte Verf. auch den palpebralen Theil und damit hörte die Epiphora, die 12 Jahre lang bestanden hatte und Anlass zum Auftreten eines pemphigusartigen Ausschlags der Wangengegend gegeben hatte, vollkommen auf, und auch die Hautaffection verschwand. Es ist also, wie der vorliegende Fall beweist, die Exstirpation der orbitalen Partie der Thränendrüse nicht im Stande dem Thränenträufeln Einhalt zu thun, während es zu diesem Zwecke genügt, allein die palpebrale Partie der Drüse zu entfernen, und es tritt nach Herausschneiden beider Portionen, also der ganzen Thränendrüse nicht eine gefährliche Trockenheit im Auge auf, da die Secretion der Bindehaut genügt, das Auge feucht zu erhalten. Ancke.

33) Die künstliche Beleuchtung der Schulzimmer. Vortrag, gehalten in der Geseltschaft für öffentliche Gesundheitspflege zu Zürich, von Dr. med. E. Erismann in Zürich, ehemaliger Professor der Hygiene in Moskau. (Zeitschr. f. Schulgesundheitspflege. X. 1897.) Bei der künstlichen Beleuchtung von Unterrichtsräumen kommt es nicht nur auf die absolute Menge des Lichtes an, sondern auch auf die richtige Vertheilung desselben. Die einzelnen Plätze im Zimmer sollen möglichst gleichmässig beleuchtet sein, und die Schattenbildung und der hiervon abhängige relative Lichtmangel soll möglichst unbedeutend sein. Zu diesem Zwecke hat man die indirecte Beleuchtung eingeführt, bei welcher die Lichtquelle, die nach unten zu durch für Licht undurchdringliche Schirme gedeckt sind, an der Zimmerdecke hängen und ihr Licht gegen diese werfen, von welcher aus die Strahlen mannigfach reflectirt nach unten hin fallen. Verf. hat nun durch einen seiner Schüler, Dr. Ostroglasoff in Moskau photometrische Messungen in direct und indirect beleuchteten Räumen vornehmen lassen, welche sehr zu Gunsten der indirecten Beleuchtung sprechen. Zwar fand sich bei directer Beleuchtung im Allgemeinen eine grössere Helligkeit auf der Tischfläche an den meisten Plätzen im Zimmer, falls dieselben leer waren, sobald aber die Schüler in Schreibstellung sich hinsetzten, dergestalt dass die Tischfläche von den Körpern der Schreibenden und ihrer Nachbarn beschattet wurde, war die Helligkeit in dieser Schattenzone bei directer und indirecter Beleuchtung ungefähr dieselbe, was einen unleugbaren Vortheil der indirecten gegenüber der directen Beleuchtung ergiebt. Denn Schatten werden um so störender, je tiefer sie sind. Ein weiterer Vortheil der indirecten Beleuchtung liegt darin, dass der Unterschied der Helligkeit zwischen dem hellsten und dunkelsten Platz im Zimmer geringer wird. Bei Anwendung der indirecten Beleuchtung wird es bei einigermaassen starken Lichtquellen möglich werden, ohne allzu grosse Kosten und anderweitige Unzuträglichkeiten, auf allen Arbeitsplätzen eines grösseren Raumes eine genügende Platzhelligkeit zu erhalten, welche auch beim Schreiben d. h. auf der beschatteten Tischfläche nicht unter die von Cohn als Minimum verlangten 10 Meterkerzen sinkt. Dieses Minimum wurde allerdings in den Moskauer Schulzimmern mit der indirecten Beleuchtung nicht erreicht und lässt sich auch mit den schwachen Lichtquellen, die allgemein verwendet werden, nicht erreichen, die Beleuchtungstechnik macht jedoch so rapide Fortschritte, dass man bald überall über stärkere Lichtquellen verfügen wird und dann wird die indirecte Beleuchtung auch der Forderung genügender absoluter Helligkeit gerecht werden können. Ancke.

34) Vorlesungen über die Ophthalmoscopie, von Emil v. Grósz. Vorgetragen an der Budapester k. ung. Universität. Budapest. 1897. 136 Seiten. 48 Figuren im Texte.

35) Augenoperationslehre, von Fridolin v. Blaskovics. Bearbeitet für Studierende der Medicin. Budapest. 1898. 186 Seiten. 111 Figuren im Texte.

36) Bericht über die augenärztliche Untersuchung der Zöglinge des Waisenhauses zu Rummelsburg und der Erziehungsanstalt zu Lichtenberg für das Jahr 1896/97, von Dr. P. Silex, Privatdocent und Augenarzt. Die Untersuchung erstreckte sich zunächst auf 276 Schüler des Waisenhauses zu Rummelsburg mit 552 Augen. Von diesen waren 324 = 58,7 % emmetropisch, 44 = 7 % myopisch, 90 = 16,3 % hyperopisch und 94 = 17,8 % astigmatisch. Unter den emmetropischen Augen hatten 120 volle Sehschärfe, unter den myopischen nur 1 Auge (!), unter den über-

sichtigen 22 Augen, unter den astigmatischen 1 Auge. Verf. macht auf die Wichtigkeit frühzeitiger augenärztlicher Untersuchung der Schulknaben aufmerksam, indem er darauf hinweist, dass durch eine solche die Wahl eines Berufes, zu welchem die vorhandene Sehschärfe nicht genügt, noch bei Zeiten verhindert werden kann. — Bei 62 Augen der Zöglinge in Lichtenberg fanden sich 32 emmetropische, 13 kurzsichtige, 9 übersichtige und 8 astigmatische.

Ancke.

37) Eigenartige Sehstörungen nach Blepharospasmus, von Dr. P. Silex, a. o. Professor und 1. Assistent an der Universitäts-Augenklinik zu Berlin. (Arch. f. Psych. XXX, 1.) Verf. beschreibt zwei Fälle von Erblindung nach Blepharospasmus. In beiden Fällen waren die Hornhautaffectionen, die den Blepharospasmus verursacht hatten, so unbedeutend, als dass sie eine erheblichere Sehstörung hätten verursachen können. In dem einen Fall war noch Lichtempfindung erhalten, in dem anderen bestand völlige Amaurose. In beiden Fällen war die Lichtreaction der Pupillen intact. In dem einen Fall stellte sich die Sehkraft im Verlauf von ungefähr 2 Monaten allmählich wieder ein, in dem andern blieb der Zustand durch 40 Tage hindurch ein schlechter, um sich dann ziemlich plötzlich, im Verlauf von 8 Tagen bis zur Norm zu bessern. Hervorzuheben ist, dass in beiden Fällen die optischen Erinnerungsbilder nicht erloschen waren, wie aus dem Wiedererkennen von Personen u. s. w. erhellt. — Verf. giebt eine Uebersicht der bisher veröffentlichten ähnlichen Fälle und weist nach, dass die von den verschiedenen Autoren gegebenen Erklärungen des Wesens der vorliegenden Sehstörung ungenügend sind. Die Frage nach der Entstehung der Sehstörung müsse zunächst offen gelassen werden.

Ancke.

38) Zwei Fälle von juvenilem Total-Star bei Tetanie, von Dr. Felix Wettendorfer. (Wiener med. Woch. 1897. Nr. 36.) Verf., welcher bereits in Nr. 11 u. 12 der Wochenschrift einen ähnlichen Fall veröffentlicht hatte, sah zwei weitere Fälle von Cataract bei Tetanie bei einer 37jährigen, an Tetanie mit epileptiformen Anfällen leidenden Strohflechterin und einem 29jährigen Mädchen. Bei der ersteren waren Accommodationskrämpfe während der Anfälle anamnestisch nachweisbar, bei dem letzteren nur wahrscheinlich. Durch die Accommodationskrämpfe erklärt Verf. mit Magnus das Auftreten der Linsentrübung, analog dem Ergotin-Star, welchem auch Accommodationskrämpfe vorangehen. Auch das Aussehen der Stare, die dichten diffusen Corticaltrübungen in der Höhe der Linsenpole, besonders der hinteren, scheint ihm dafür zu sprechen, insofern hier gerade als an den Hauptpforten des Lymphstromes die durch den Accommodationskrampf bedingte Störung der Lymphcirculation sich am ehesten und stärksten geltend macht. Trophische Störungen sind mit weniger Wahrscheinlichkeit als die Ursache heranzuziehen, wenn gleich im zweiten Falle allerdings trophische Störungen der Nägel vorhanden waren. Peltesohn.

39) Beitrag zur Behandlung der Keratitis parenchymatosa, von Karl Grawehr. (Inaug.-Diss. Basel 1897.) Die aus dem Material der Prof. Mellinger'schen Klinik hervorgegangene Arbeit spricht der Darreichung von Arsenik in den frühen Stadien der parenchymatösen Keratitis das Wort, wo das Parenchym noch keine grösseren Veränderungen erlitten hat. Nach Bärri fasst er die Krankheit als eine Affection des Hornhaut-Endothels auf, welche dem Kammerwasser gestattet, in das Parenchym einzudringen und zur Trübung zu bringen. Mit der Neubildung des Endothels wird die Heilung der Keratitis eingeleitet; je früher sie einsetzt, desto geringer sind die zurückbleibenden Veränderungen im Parenchym. Diese Aufgabe, die Neubildung des Endothels zu

fördern, erfüllt das Arsen. Es wird desshalb, neben der antiphlogistischen Behandlung in Form der im Verhältniss von 1:3 verdünnte Fowler'sche Lösung (3 × 3 bis 15 Tropfen täglich) angewendet. Einzelne Fälle sind dabei durch ihren schnellen günstigen Verlauf aufgefallen. Peltesohn.

40) Ueber Anwendung und therapeutische Wirkung subconjunctivaler Kochsalz-Injectionen bei innern Augenerkrankungen, von Josef Zehnder. (Inaug.-Diss. Basel 1897.) Ebenfalls der Mellinger'schen Klinik entstammend, behandelt die Dissertation einige Versuche von Kochsalzinjectionen in die Bindehaut bei 4 Fällen von Retinitis pigmentosa, 10 Netzhautablösungen und 12 Fällen von Erkrankungen der Uvea und des Glaskörpers. Während von äusseren Augenerkrankungen in erster Reihe die destructiven Hornhautprocesse dem Verf. die günstigsten Erfolge der subconjunctivalen Kochsalzinjectionen zeigten, kommt er bezüglich der innern Augenleiden zu folgenden Schlusssätzen: 1. Subconjunctivale Kochsalzinjectionen fördern die Resorption pathologischer Producte aus dem Innern des Auges. 2. Bei Erkrankungen wie Retinitis pigmentosa, chronischen Affectionen der Uvea, Trübungen des Glaskörpers, Ablösung der Netzhaut können mit gleichem Erfolge, wie die die Resorption im Körper im Allgemeinen anregenden Mittel (Schwitz-, Inunctionskur) die nur lokal wirkenden Kochsalzinjectionen Anwendung finden. 3. Es wurden bei innern Erkrankungen des Auges 2, 4 und 10 % Kochsalzlösungen verwendet, und es scheinen die stärkeren Lösungen auch eine energischere Wirkung zu entfalten, Peltesohn.

41) Double optic neuritis in enteric fever, by C. Braine Hartnell. (Brit. Med. Journ. 1897. May 29.) Nach der Erfahrung des Verf.'s darf die Erscheinung der Papillitis zur Differentialdiagnose zwischen Typhus und Meningitis nicht als untrügliches Zeichen verwerthet werden, denn er sah bei einem 12jährigen Knaben zwei Tage vor dem tödtlichem Ausgange seiner zweifelhaft typhösen Krankheit eine ausgesprochene doppelseitige Neuritis optica auftreten und entschied sich desshalb, zumal Milzvergrösserung nicht nachweisbar, für die Diagnose einer Hirnhautentzündung. Die Section ergab den erwarteten Befund von entzündeten Peyer'schen Plaques, infiltrirten Mesenterialdrüsen aus Solitärfollikeln, während das Gehirn sich in jeder Beziehung intact zeigt. Von allen Lehrbüchern erwähnt allein das Gower'sche das Auftreten von Neuritis bei Scharlach- und Darmfieber. Auch Taylor hat einen ähnlichen Fall beschrieben. Peltesohn.

42) The eyesight of seamen. The need for compulsory examination. (Brit. Med. Journ. 1897. February 6.) Der Artikel betont von Neuem die Nothwendigkeit sorgfältigerer Untersuchungen auf Farbenblindheit bei den Seeleuten der Handelsmarine, da z. B. eine Prüfung der Lootsen bisher überhaupt nicht stattfindet.[1] Unter 1255 Lootsen zeigten sich in den Vereinigten Staaten 4,06 % Farbenblinde, und erst kürzlich erwies sich bei der Strandung eines Schiffes der betreffende Lootse als hochgradig kurzsichtig mit $^1/_3$ bezw. kaum $^1/_{10}$ Sehschärfe! Die Untersuchungen müssten, wie bei White Star Line, beim Eintritt in die Marine geschehen und alle paar Jahre wiederholt werden. Die Contractformulare sollten eine besondere Rubrik für die Eintragung der Sehschärfe und des Farbensinnes enthalten. Natürlich dürften nur befähigte Medicinalbeamte die Untersuchung leiten. Peltesohn.

43) A diagnosis of chronic Brights disease by ophtalmoscopic Examination, by Dr. W. C. Galloway. (Journ. of Eye, Ear and Throat

[1] Wohl aber bei uns. H.

Diseases. Baltimore. 1897. January.) Verf. war in der Lage bei einem anscheinend strotzend gesunden, erst drei Wochen vorher in eine Lebensversicherung aufgenommenen 40jährigen Manne auf beiden Augen mehr oder weniger deutlich die retinitischen Zeichen einer Nephritis zu constatiren. Einige Monate später erst war der Hausarzt in der Lage, die Diagnose einer interstitiellen Nephritis zu bestätigen. Peltesohn.

44) Abscission; optico-ciliary neurotomy; exenteration; Mules' method; enucleation, by Dr. Wm. B. Meany. (Medic. Mirror, 1896. Nov.) Verf. zieht allen genannten Verfahren bei der Prophylaxe und Therapie der sympathischen Entzündung, indem er sich als Anhänger der bacteriellen Entstehungsweise bekennt, die Enucleation als einzig sicheres Mittel vor. Er citirt einen Fall aus der Landolt'schen Klinik, bei welchem nach vergeblichen andren Versuchen die fortschreitende Verschlechterung des Sehvermögens erst gehemmt werden konnte, nachdem die Enucleation gemacht war. Peltesohn.

45) Subjective colour phenomena. (Brit. Med. Journ. 1897. February.) Der Artikel bespricht die interessanten Experimente von Mr. Shelford Bidwell, welche er der Royal Society vorführte und die subjectiven Farbenerscheinungen bei plötzlichem Wechsel von Beleuchtnng und Verdunklung weisser Objecte zum Gegenstand hatten. Es handelt sich dabei wohl um eine ähnliche Erscheinung, wie sie neben Helmholtz von Brücke und Fechner als das farbige Abklingen der positiven Nachbilder beschrieben worden ist. Bidwell selber giebt eine Erklärung. Er meint, dass ein Netzhautpunkt, der durch weisses Licht von verschiedenen Wellenlängen in seinen rothen, grünen und violetten Fasern erregt wird, im Augenblick der Beleuchtung sympathisch auch in der benachbarten Zone die eine Sorte, z. B. der rothen Fasern erregt. Im Augenblick, wo die Beleuchtung aufhört, hört auch diese Miterregung auf, so dass jetzt hier die Violett- und Grün-Empfindung vorherrscht. Es erscheint jetzt in Folge dessen ein Hof von Complementärfarben, welche einen dunklen Punkt umrahmen. Peltesohn.

46) Operation for fluid cataract, by Accacio da Gama. (Brit. Med. Journ. 1897. January.) Verf. sah bei einem 40jährigen Patienten, noch bevor er den Hornhautschnitt bis zur Contrapunktion fortsetzen konnte, durch die mit dem Messer angeritzte Kapsel der Cartaract flüssig sich entleeren, ohne dass er eine Spur von einem Kerne entdecken konnte. Die Pupille war sofort tiefschwarz. Angesichts dieser Beobachtung, die er bei jüngeren Induviduen häufiger machen konnte, wirft er die Frage auf, ob es sich nicht empfehlen würde, bei der Operation einer Morgagni'schen Cataract die Flüssigkeit austreten zu lassen, bevor der Schnitt vollendet wird, und ihn nur dann fortsetzen, wenn ein Kern vorhanden ist.(?) Peltesohn.

47) Grass spikelett in the conjunctival sac of a child: suppuration of the cornea: collapse of the Eyeball, by H. Percy Dunn. (Brit. Med. Journ. 1897. January 30.) Es handelt sich um ein 3jähriges Kind, dessen Untersuchung wegen Ungeberdigkeit erst in der Chloroformnarkose gelang. Dabei fand sich als vermuthliche Ursache der tiefen Zerstörung des Bulbus eine in Eiter eingebettete Grasähre von etwa $^3/_4$″ Länge quer über der eingefallenen Cornea liegend. — Einen ähnlichen Fall bei einem $^1/_2$jährigen Kinde erwähnt R. Liddon Meade-King in der späteren Nummer vom 27. März. Hier wurde der kleine Grashalm unter dem Oberlid hervorgeholt, bevor er mehr als eine leichte Conjunctivitis und Ecchymose hervorgerufen hatte. Peltesohn.

48) Zur Anatomie des vorderen Sehhügelstiels, des Cingulum und der Acusticusbahn, von Prof. Paul Flechsig. (Neurol. Centrbl. 1897. Nr. 7.) Während Verf. früher annahm, dass die gesammte Hirnrinde mit dem Sehhügel zusammenhänge und dass dem letzteren mit Rücksicht hierauf eine wichtige Rolle im psychischen Mechanismus zukommen mag, hat er sich später überzeugt, dass dies nicht für alle Rindengebiete zutrifft, vielmehr einzelne deutlich abgrenzbare Projectionsfaserbündel in die Rinde überhaupt nicht eindringen und als Stabkreuzbündel nicht sicher nachgewiesen werden können. Alle Associationscentren z. B., in denen im Allgemeinen die Projectionsfasern an Menge hinter anderweitigen Bestandtheilen zurücktreten, lassen einen Stabkranz vollständig vermissen. Peltesohn.

49) Ueber Kreuzung der Opticusfasern, von Dr. T. Teljatnik. (Gesellsch. der Neuropathologen zu Moskau. Neurol. Centralbl. 1897. Nr. 11.) Verf. wies an dem Hunde unzweifelhaft eine partielle Kreuzung der Opticusfasern nach: aus jedem Tract. opt. gehen Fasern sowohl im Opticus derselben wie der entgegengesetzten Seite u. z. in den letzteren in bei weitem grösserer Anzahl über. Die ungekreuzten Fasern liegen im Tractus hauptsächlich in den centralen Partien, die gekreuzten mehr peripherisch, an der ventro-internen Seite desselben dichter gelagert. Auch Bechterew bekennt sich auf Grund seiner und von Nicati gelieferten experimentellen Daten und pathologischen Ergebnisse als unbedingten Anhänger der partiellen Kreuzung. Peltesohn.

50) Review of the hospital report (Presbyterian Charity Hospital, Baltimore) for 1896, by Hiram Woods. (Journal of Eye, Ear and Throat Diseases. 1897. April.) Verf. hebt in seinem Bericht die verhältnissmässig grosse Zahl der schwachen Astigmatiker (bis zu 1 D) unter den Refractionsfällen hervor. Unter 2248 (mit Ausschluss der Presbyopen) fanden sich 613 mit hypermetropischem und 157 mit myopischem Astigmatismus unter und bis zu 1 D. — Bei den Bindehauterkrankungen zeigt sich eine Zunahme des Trachom: 108 Fälle in einem Jahre im Gegensatz zu 733 in den 18 vorangegangenen Jahren. Das Trachom zeigt sich fast ausschliesslich bei Eingewanderten, Polen und Böhmen. Aber auch die sonst immune Negerrasse zeigte sich in 2 Fällen inficirt. Mit der Knapp'schen Rollpincette hatte Verf. nur günstige Erfolge. Die Blennorrhoe der Neugeborenen ist seltener geworden, was wahrscheinlich auf die strenge Aufsicht über die gesetzlichen Vorschriften für die Hebammen zurückzuführen ist. 56 mal wurde die Austerschalen-Keratitis beobachtet, ohne dass man ein einziges Mal eine Spur des Fremdkörpers in der Hornhaut sehen konnte. Unter 125 Starextractionen wurden 36 mit Iridectomie vollzogen. Die Exenteration und Neurotomie sind zu Gunsten der Enucleation, auch während der Panophthalmie, völlig aufgegeben worden. Peltesohn.

51) Panophthalmitis of obscure origin in an infant nine months of age, by R. L. Randolph. (Ebenda.) Verf. beobachtete bei einem nur 9 Monate alten, bisher ganz gesunden Mädchen eine ohne alle Fiebererscheinungen verlaufende eitrige Panophthalmie mit mässiger Tensionsverminderung und ohne alle Schmerzhaftigkeit. Nach 14 Tagen traten Oedem der Lider, Exophthalmus und erhebliche Schmerzen auf. Bevor noch etwas zur Entspannung der Gewebe geschehen, entleert sich das Auge durch Perforationsstelle zwischen Hornhaut und der Insertionsstelle des Rect. Externus.

Peltesohn.

52) Lenticular myopia as a cause of so called „second-sight", by Dr. Roosa. (Med. Record. 1897. Januar.) Die rückgängige Presbyopie,

wie sie bisweilen im mittleren oder späteren Alter beobachtet und als Naturwunder betrachtet wird, beruht nach Verf. auf einer ohne Trübung einhergehenden Veränderung der Linsensubstanz, sozusagen einer Abortivcataract, die eine Linsenmyopie schaffe und das Nahesehen begünstige. Peltesohn.

53) Lachrymal fistula. Failure of surgical intervention. Recovery by jodine injections, by Dr. C. Mazet. (Clinique ophthalm. 1897. Nr. 2.) Verf. hatte bei einer Thränenfistel, die er vergeblich operativ zu beseitigen versucht hatte, mit einer Einspritzung weniger Tropfen einer Lösung aus Jodtinctur, Jodkali, Acid. tannicum einen vollen Erfolg. Peltesohn.

54) Ueber einen Fall von Keratitis neuroparalytica, von Dr. Luksch. (Wiener med. Wochenschr. 1897. 13. Febr.) Es handelt sich um eine 42jährige Patientin, die sechs Jahre zuvor eine Otitis purulenta beiderseits überstanden, aber an Lues nie gelitten hatte. Nach Diplopie und Ptosis, mit heftigen Kopfschmerzen verbunden, trat eine tiefe streifige Keratitis mit kleinem Substanzverlust bei vollständiger Anaethesie der Cornea auf. Paraesthesien der linken Gesichtshälfte und später heftige Neuralgien im III. Ast begleiteten das Bild. Das Geschwür heilt unter localer Behandlung, die Ptosis blieb. Nach mehreren Monaten erfolgte nach Erbrechen und einem epileptiformen Anfall der Exitus im Coma. Verf. nimmt für die Hornhautaffection vasomotorische, nicht trophisch-traumatische Störungen als ätiologisches Moment an. Peltesohn.

55) Ueber Zwillingsganglienzellen, von Dr. Greef. (Berliner Gesellsch. f. Psychiatrie u. Nervenkr.) (Neurol. Centralbl. 1897. Nr. 7.) Verf. hat die aus dem Auge herauspräparirte Retina nach der Ehrlich'schen Methylenblaufärbung gefärbt und fand dabei, dass die Ganglienzellen der tieferen Schichten durch breite Protoplasmabrücken mit einander verbunden waren. Diese Brücken waren mitunter ganz kurz und verbanden nebeneinanderliegende Zellen, bisweilen auch ziemlich lang und verbanden dann weiter auseinander liegende Zellen. Diesen Befund konnte Verf. nur bei den höher entwickelten Netzhäuten der Säugethiere und dem Menschen feststellen. Er glaubt, dass diese Verbindungsbrücken Associationen zwischen den Ganglien bilden, um die kleineren Lichteindrücke, die sich in ihnen gesammelt haben, auf die Nachbarzellen zu übertragen. Peltesohn.

56) Ueber asthenische Ophthalmoplegie (ein Beitrag zur Kenntniss der asthenischen Lähmungen), von Dr. J. P. Karplus. (Jahrb. f. Psychiatr. XV. 1897.) Verf. bezeichnet seinen Fall als asthenische Ophthalmoplegie, weil er sich dem von Erb zuerst beschriebenen und mit dem Namen Bulbärparalyse ohne anatomischen Befund oder asthenische Bulbärparalyse belegten Symptomencomplex, wenigstens in einigen besonderen Zügen anreiht. Er betraf eine 24jährige Patientin, die schon im 5. Lebensjahre plötzlich von Ptosis erst des rechten, später des linken Auges befallen wurde und seitdem alljährlich mehrwöchentliche Perioden dieser immer wieder rückgängigen Lähmung durchgemacht hatte, mit morgendlichen Remissionen und abendlichen Exacerbationen. In den letzten Jahren gesellten sich Paraesthesien, Schwäche und auffällige Ermüdbarkeit der oberen und unteren Extremitäten hinzu; später Paralyse der äusseren Bulbusmuskulatur, Parese der Stirn- und Augenfacialis beiderseits und mittlere Ptosis. Wieder schwand die Ptosis, auch die Parese der Extremitäten, und bessert sich die äussere Augenmuskellähmung bis auf eine sehr starke Erschöpfbarkeit, um nach etwas mehr als Jahresfrist von Neuem hervorzutreten. Zuletzt bestand keine Ptosis, aber deutliche Parese der Heber und Adductoren des

Auges. Gemeinsame Merkmale mit der asthenischen Bulbärparalyse sind die rasche Ermüdbarkeit, der Wechsel der Erscheinungen, die Remissionen früh und Exacerbationen abends, der chronische Verlauf über Jahre, das Fehlen sensibler und sensorischer Störungen. Einzelne dieser Erscheinungen kommen auch bei der gewöhnlichen Ophthalmoplegie; die Ptosis auch bei der asthenischen Bulbärparalyse selber vor. Dennoch hält Verf. die Aufstellung einer besonderen Form der Ophthalmoplegie für berechtigt und weist auch einen Zusammenhang mit der periodischen Oculomotoriuslähmung als unwahrscheinlich zurück.

Peltesohn.

57) La paralisi recidivante del nervo oculomotorio, per Mingazzini. (Roma, 1897.) Verf. beschreibt zwei eigene Beobachtungen von recidivirenden Oculomotoriuslähmung und stellt 58 bisher veröffentlichte analoge Fälle aus der Literatur zusammen. Das Krankheitsbild besteht aus zwei Perioden, der des Schmerzes und der der Lähmung. Beide sind, wie auch der Anfall selbst, von ganz verschiedener Dauer. Die erste setzt sich aus Hemicranie, Uebelkeit und Erbrechen zusammen; doch kann auch letzteres fehlen, dann, nach etwa 4—5tägiger Dauer macht sie plötzlich der zweiten Periode, der gleichseitigen meist totalen Lähmung Platz. Verf. giebt das bekannte Bild in ausführlicher und sehr eingehender Schilderung. Er unterscheidet dreierlei Gruppen von Fällen: 1. eine periodische Paralyse, 2. nicht periodische und dann permanent bleibende mit Exacerbationen, 3. erst periodische und dann permanent bleibende Lähmung. Bezüglich der Ursache des Leidens nimmt Verf. eine Meningealreizung und Neuritis der Oculomotoriusfasern an, die bald bis zu den entsprechenden Kernen aufsteigt. Peltesohn.

58) Medicial diagnosis based on eye symptoms, by H. Gradle. (Medicine. 1897. March.) Verf. stellt in einer klinischen Vorlesung übersichtlich die an den einzelnen Organen des Auges vorkommenden und für die Diagnose allgemeiner Leiden verwerthbaren Erkrankungen zusammen. Er beginnt mit dem Oedem der Lider, als eventuelles Zeichen einer Arsenik-Intoxication oder Nierenerkrankung, und der Ecchymosen der Conjunctiva und geht über die pathognomischen Hornhautprocesse und Iriserkrankungen systematisch zu den weiter nach innen liegenden Theilen des Auges über, um schliesslich die Beziehungen der motorischen Störungen zu den Centralnerven-Erkrankungen zu betrachten. Peltesohn.

59) The relation of eye symptoms to urinary excretion (A clinical study), by Edward W. Wright. (Medicine. 1897. May.) Verf. betont die Nothwendigkeit, den Urin auf Urate und Phosphate in allen jenen Fällen von asthenopischen Beschwerden zu untersuchen, wo man mit der Correction eines ametropischen Zustandes oder einer Muskelinsufficienz zu keinem dauernden Erfolge gelangt, und dann durch geeignete diätetische Vorschriften die Urinbeschaffenheit zu regeln. Er beschreibt vier einschlägige Fälle, von denen einer sogar für glaucomverdächtig gehalten worden war. Peltesohn.

60) Blennorrhoe der Neugeborenen; ihre Complicationen durch die Behandlung und ihre Prophylaxe, von Dr. Abadie. (La Clinique ophtalm.) Verf. warnt vor dem übertriebenen Ausspülen der Bindehautsäcke durch Sublimatlösungen, wie sie vielfach von übereifrigen Aerzten angeordnet werden und sehr zum Schaden der kleinen Patienten ausschlagen. Ebenso verwirft er die Jodoformeinstäubungen. Beide Maassnahmen hält er für die Ursache vieler der von ihm beobachteten Hornhauttrübungen, die oft zur Heilung kamen, wenn jene einfach fortfielen. Auch die kritiklose Anwendung der Credé'schen

Höllensteineinträufelungen hält Verf. für einen Fehler, der oft erst eine Ophthalmie in Scene setzt, wo sonst keine entstanden wäre. Peltesohn.

61) Un cas de double ophtalmoplégie extérieure congénitale et héréditaire chez six membres de la même famille, par Dr. D. Gourzein. (Rev. médicale de la Suisse rom. 1896. 20 Déc.) Die congenitale hereditäre Ophthalmoplegie konnte vom Verf. bei einem Vater und seinen 5 Söhnen nachgewiesen werden, während die Mutter und 3 Töchter intact erschienen. Weder Lues noch andere Infectionen oder Intoxicationen waren ätiologisch nachweisbar. Zum Unterschied von der nucleären Ophthalmoplegia externa zeigt die congenitale eine viel mehr ausgesprochene Ptosis, gar nicht gewölbte Augenbrauen, Nystagmus und mehr oder minder starke Amblyopie. Verf. hält das Leiden für einen primär myopathischen Process, bei welchem also die Erkrankung von den Muskeln ausgeht. Peltesohn.

62) Zwei Fälle von perverser Pupillenreaction, von Dr. W. Vysin. (Nach dem Referat im Arch. für Augenheilk. 1896. S. 689.) Verf. beobachtet zwei Fälle, in denen er mit Sicherheit — nach Ausschluss aller möglichen Fehlerquellen — bei der Accommodation Erweiterung und bei dem Blick in die Ferne Verengerung der Pupillen constatirt haben will. Der eine Fall betraf eine traumatische Hysterie, der zweite zeigte die Erscheinung nur vorübergehend bei Migräne-Anfällen. Peltesohn.

63) Corneal ulcers treated with jodoform by insufflation, by H. Moulton. (The Eye and Ear Clinic. 1897. April.) Verf. empfiehlt bei Hornhautgeschwüren die Einstäubung feinzertheilten Jodoforms mittelst des Pulverbläsers. Peltesohn.

64) Complications that may arise in purulent conjunctivitis, by A. C. Graves. (Ibid.) Verf. hält es für nützlich bei Chemosis die geschwollenen Gewebe anzuschneiden, um die Spannung und den Druck zu vermindern. Peltesohn.

65) Formic aldehyde in diseases of the eye, by A. E. Bulson. (Ibid.) Nach Verf.'s Erfahrungen empfiehlt sich die locale Application von 10 $^0/_0$ Formalinlösung besonders bei Hornhautschwärungen; oder ihre Anwendung zur Augenspülung in 1:2—3000; bei purulenter Secretion in etwas stärkerer Concentration (1:1500) zu Einträufelungen. Beim Abklingen der Schwellung und Hyperämie soll das Mittel ausgesetzt werden. Peltesohn.

66) Sympathetic irritation, commencing twenty years after injury, with complete ossification of the capsule of the lens in the exciting eye, by L. G. Woodson. (Ibid.) Die 23jährige Patientin hatte sich in der frühesten Jugend eine perforirende Scheerenverletzung zugefügt und ein grosses, trübes Hornhautstaphylom davongetragen. Bei der Section des wegen drohender sympathischer Entzündung enucleïrten Auges fand sich eine etwa 1 mm dicke, gelblichweisse, feste Knochenschale an Stelle der Linsenkapsel. Peltesohn.

67) Case of rare affection of the retina, by Flavel B. Tiffany. (Ibid.) Verf. giebt die Abbildung einer rings über die ganze Fläche der Netzhaut verbreiteten eigenthümlichen Affection. Die Netzhaut scheint vollständig wie mit rothen Blutkörperchen übersäet; runde, orangefarbene Körperchen nehmen anscheinend die Gegend der Membrana limitans interna und weiter aussen gelegenen Schichten ein; sie liegen hinter den Gefässen. Das Auge verhielt sich sonst ganz normal; von einer entzündlichen Affection konnte keine Rede sein. Peltesohn.

68) Optic nerve atrophy from toxic agents, by G. E. de Schweinitz. (Journ. of the Americ. Med. Assoc. 1896. Oct. 31.) Verf. theilt die toxischen Sehnervenaffectionen in 4 Gruppen ein: 1. Die Atrophie des papillomacularen Faserbündels in Folge Entzündung oder Degeneration. Die toxischen Ursachen sind im Tabak, Alkohol, Strammonium, Cannabis indica, Chloroform, Opium, Cocaïn (?), Schwefelkohlenstoff, Nitrobenzol, Arsenik, Blei, Jodoform, Diabetes und vermuthlich auch im Jodurat und Thiurat, zwei neuen Antisepticis, zu suchen. 2. Die progressive Opticusatrophie mit absolutem nicht typischem Scotom. 3. Die allgemeine Opticusatrophie nach retrobulbärer und intraoculärer Neuritis, besonders in Folge von Vergiftung mit Schwefelkohlenstoff, Quecksilber, Jodoform und Blei, und die einfache Atrophie. 4. Die secundäre Opticusatrophie nach Netzhaut- und anderen Affectionen toxischen Ursprungs, wie bei Chinin und Salicylsäure, und nach fettiger Netzhautdegeneration oder Blutungen in Folge Phosphorintoxication, sowie nach Allgemeinerkrankungen, die wie eine durch Blei verursachte Nephritis eine Neuroretinitis zur Folge haben. Peltesohn.

69) Zur Genese der Stauungspapille, von Dr. L. Bruns. (Neurol. Centralbl. 1897. Nr. 9.) Verf. wendet sich als entschiedener Verfechter der mechanischen Theorie von der Entstehung der Stauungspapille gegen Jacobsohn in Berlin, der bei zwei Gelegenheiten durch klinische wie anatomische Befunde sich ebenfalls für die mechanische Theorie auszusprechen gezwungen gesehen habe und dennoch nicht sich entschliessen könne, die Theorie von der entzündlichen, durch Toxine des Tumors bedingten Neuritis, wie sie von Leber, Deutschmann, Elschnig und Gowers aufgestellt wurde, fallen zu lassen. Bekanntlich hat Verf. in einem Falle von Hirntumor nach der Trepanation die Schädelöffnung durch den Tumor selbst so vollkommen verschlossen gesehen, dass ein Abfluss von Hirnwasser nicht stattfinden konnte, während natürlich der Binnendruck im Hirn durch den Austritt der Geschwulst sank. Da hier von einer Elimination des hypothetischen Toxins, auf welche sich die Anhänger der entzündlichen Theorie sich beziehen, wenn sie das Schwinden der Stauungspapillen nach Trepanationen erklären sollen, nicht die Rede sein konnte; so sah Verf. hierin einen untrüglichen Beweis zu Gunsten der mechanischen Genese. Wenn nun auch zugegeben werden müsse, dass die toxingeschwängerte Hirnflüssigkeit in Folge der Druckentlastung auf dem Wege der extracraniellen Lymphbahnen entweiche, wie Jacobsohn meine, so geschieht dies erstens viel zu langsam, als dass es den raschen Rückgang der Papillitis erklären könnte, und andererseits blieben doch immer noch reichlich Toxine intracraniell, um die Fortdauer der Neuritis anregen zu können. Selbst wenn man aber nach dem Beispiel Goldscheider's einer gemischt mechanisch-entzündlichen Theorie huldigen wollte, blieb immer die Stauung der Hauptfactor, welche die Tumortoxine erst an die Papille heranbringe. Ohne Stauung also keine Neuritis optica. — Jacobsohn hält dagegen in einer Erwiderung auf den obigen Artikel an der Ueberzeugung fest, dass die Thatsachen, welche bisher zu Gunsten der reinen Stauungstheorie angeführt sind, ebenso wenig wie diejenige, welche für die reine Entzündungstheorie in die Wagschale geworfen werden, ausreichen, um als vollgültiger Beweis für die eine oder andere Theorie zu gelten. Er hält für das primäre Moment den irritirenden Reiz durch die in der Lymphe circulirenden Toxine, und für das secundäre, allerdings sehr bedeutungsvolle, die Stauung. Ohne Stauung (beim Tumor wenigstens) keine Papillitis, das sei richtig; aber ohne irritirende Stoffe auch keine. Peltesohn.

70) Ueber die Lage und die Dimensionen des Chiasma opticum und ihre Bedeutung für die Diagnose der Hypophysistumoren, von H. Zander. (Deutsche med. W. 1897. Nr. 3.) Verf. erklärt die Annahme und Lehre, dass das Chiasma auf dem Sulcus chiasmatis des Keilbeins, also vor der Hypophysis liegt, für falsch; die letztere liegt vielmehr häufig vor dem Chiasma. In 60 % der Fälle ist das Chiasma nach links oder rechts verlagert und die intracranialen Sehnerventheile dementsprechend ungleich lang. Hypophysisgeschwülste werden sich meist vor dem Chiasma, zwischen den Sehnerven in die Cisterna chiasmatis hinein vorwölben. Rein bitemporale Hemianopsie spricht dafür, dass die Geschwulst vor dem oberen Chiasma-Rande liegt und auf die medialen Sehnervenränder drückt, wo die gekreuzten Bündel verlaufen. Einseitige Erblindung kann nur in Folge einseitigen Wachsthums der Geschwulst, starker seitlicher Verlagerung des Chiasma und der Sehnerven, durch Zerstörung des einen Sehnerven bedingt sein. Peltesohn.

71) Ein Fall von periodisch recidivirender Oculomotoriuslähmung, von Dr. G. Kljatschkin aus Kasan. (Neurol. Centralblatt. 1897. Nr. 5.) Verf. beschreibt einen typischen Fall von periodischer Oculomotoriuslähmung bei einem 15jährigen Mädchen. Er zählt zur Kategorie der rein periodischen Lähmungen (nach Senator), bei welcher in den Intervallen zwischen zwei Anfällen das Auge normal bleibt. Verf. nimmt in seinem Falle als Ursache eine infectiöse Neuritis des Nervenstammes auf malariöser Grundlage an und vergleicht sie den toxischen und infectiösen Neuritiden nach Blei- und Arsenikvergiftungen, nach Typhus, Diphtherie u. A. Er wirft zugleich die Frage auf, ob nicht analog den Beobachtungen Goldflam's, der bei einer periodischen Lähmung aller Extremitäten während der Anfälle ein toxisches Agens im Organismus sich entwickeln sah, welches die toxischen Eigenschaften des Urins erhöhte, auch in diesen periodischen Augenmuskellmähmungen eine ähnliche Erscheinung zu sehen wäre. Peltesohn.

72) Anatomische Beiträge zum Faserverlaufe in den Sehnervenbahnen und Beitrag zur tabischen Sehnervenatrophie, von Dr. Friedrich Schlagenhaufer. (Arbeiten aus Prof. Obersteiner's Laboratorium. 1897.) Verf. hatte Gelegenheit, ein Präparat zu untersuchen, bei welchem beide Optici, das Chiasma und beide Tractus total atrophisch waren, und nur ein rechtsseitiges ungekreuzt und isolirt verlaufendes Opticusbündel intact geblieben war. Dadurch war es ihm möglich, die Fasern dieses ungekreuzten Bündels zu verfolgen. Makroskopisch sah er rechts aus dem inneren Kniehöcker austretend den gesunden Faserzug, der an der medialen Seite des Tactus nach vorn verlief, dann unterhalb desselben zu liegen kam und zum Chiasma verfolgt werden konnte. Weiterhin war er an der lateralen Seite des rechten Nervus opticus als ein 0.6 mm dickes Bündel bis gegen das Foramen opticum zu sehen und gelangte dann an die untere Peripherie des Sehnerven bis zum Eintritt in den Bulbus. Dieser Fall und die beiden ähnlichen von Fuchs und Ganser lassen die Frage von der partiellen Kreuzung der Sehnervenfasern nicht länger zweifelhaft erscheinen. Peltesohn.

73) Ueber hereditäre Sehnervenatrophie, von Velhagen. (D. med. Wochenschr. 1896. Nr. 52.) Verf. beschreibt eine familiäre Sehnervenatrophie bei drei Söhnen gesunder Eltern. Der älteste erblindete allmählich im 19. Lebensjahre, der zweite ziemlich schnell in seinem 25.; von dem dritten 24jährigen weiss Verf. nur die Angaben der älteren Geschwister zu referiren.

Peltesohn.

74) Ptosis produced by intracranial lipoma. (Brit. med. Journ. 1896. December, 26.) Bei einer 44jährigen Frau, die nur an linksseitiger Ptosis gelitten hatte, fand sich nach ihrem Tode in der Gegend der Sella turcica ein Tumor, der die Glandula pituitaria umfasst und die Innenhälfte der linken mittleren Schädelgrube ausfüllte. Peltesohn.

75) Ein Fall von Mitbewegung des oberen Lides bei Ptosis congenita, von R. Nitschmann. (Wiener klin. Woch. 1896. Nr. 47.) 27jährige Patientin mit angeborener rechtsseitiger Ptosis. Senkt sie den Unterkiefer nach unten oder verschiebt sie ihn nach links, so hebt sich das sonst unbewegliche Lid beträchtlich; ebenso wenn das linke Auge activ oder passiv verschlossen wird. Es bleibt dann eine Weile geöffnet, wenn auch das linke Auge sich öffnet. Die Pupille wird durch diese Manöver nicht beeinflusst. Peltesohn.

76) Verschluss beider Sinus cavernosi, von H. Schlesinger. (Wier medic. Club. Sitz. vom 28. October 1896.) Verf. demonstrirt eine 36jährige Frau, die ein Jahr vorher an temporärer Diplopie und Erbrechen, bald darauf an starkem Oedem der Augenlider und heftigem Kopfschmerz in der Stirn erkrankt war, ohne dass Fiebererscheinungen vorhanden waren. Rasche Abnahme der Sehschärfe durch Stauungspapille mit nachfolgender Atrophie. Typisch entwickelter venöser Collateralkreislauf, keine anderwärtigen Hirnnervenlähmungen, continuirlicher Kopfschmerz. Verf. spricht sich für die Annahme eines Keilbeintumors mit Compression der Blutleiter aus. Peltesohn.

77) Maladie de Basedow et goître Basedowifié, par M. Pierre Marie. (Bullet. de la soc. méd. Hôspit. de Paris. 1897. Nr. 2.) Verf. unterscheidet ätiologisch zwei verschiedene Formen der Basedow'schen Krankheit: eine rasch entstehende, bei der der Kropf nur ein secundäres Symptom bildet, und eine langsam aus einem einfachen Kropf sich entwickelnde. Die erstere ist das klassische Krankheitsbild, die zweite nennt er goître Basedowifié. Die Organotherapie ist bei der klassischen Form nutzlos, wenn nicht gar schädlich, dagegen bei der anderen zu empfehlen. Peltesohn.

78) On oedema in graves disease, by Hector Mackenzie. (Edinburgh Med. Journ. 1897. April.) Verf. hebt aus dem Symptomencomplex der Basedow'schen Krankheit ein leichtes Oedem an den Beinen als nicht seltene Erscheinung hervor. Es kam schon im ersten Beginn des Leidens zur Beobachtung kommen, ohne durchaus prognostisch ungünstig zu sein; es tritt auch kurz vor dem Tode plötzlich auf. Ein Früh- oder Spätsymptom ist auch das locale Oedem eines oder aller Lider, welches bisweilen dauernd zurückbleibt, wenn alle anderen Symptome zurückgetreten sind. Vereinzelt hat Verf. auch ein Oedem von der Art des Myxoedems an den Beinen und der Bauchwand beobachtet. Peltesohn.

79) Chirurgische Behandlung des Morbus Basedowii. (Diskussion im ärztlichen Verein zu Hamburg. Sitzung vom 11. und 25. Mai 1897.) Die Meinungen waren für und wider. Ein positives Resultat wurde naturgemäss nicht erzielt. Peltesohn.

80) Die Besonderheiten im Bilde der Basedow'schen Krankheit bei Kindern, von Ferd. Steiner. (Wiener med. Blätter. 1897. Nr. 6.) Verf. hebt die schnelle Entwicklung des gesammten Krankheitsbildes beim Kinde und die relativ geringfügigen exophthalmischen Zeichen hervor. Während die auf einer anatomischen Grundlage basirten Symptome constant bleiben, wechseln die mehr functionellen Störungen hysterischen Charakters sehr schnell.

Peltesohn.

81) Experimentelle Untersuchungen zur Localisation im Kerngebiete des Oculomotorius, von St. Bernheimer. (Wien. klin. Woch. 1897. Nr. 13.) Verf. hat seine Untersuchungen erst an Kaninchen, später an Affen angestellt, bei welch' letzteren die topographischen Verhältnisse des Oculomotoriuscentrums nahezu vollständig denen beim Menschen gleichen. Er fand, dass die Centren für die äusseren Augenmuskeln dem dis talen und mittleren Drittel der Seitenhauptkerne und in den lateral gelegenen Zellen sich befinden und zwar im distalen Drittel zumeist im gekreuzten Hauptkerne, im mittleren Drittel ziemlich gleichmässig in beiden vertheilt: Die vordersten Partien der Seitenhauptkerne, die paarigen, kleinzelligen und grosszelligen Medienkerne bleiben für den Levator palpebr., den Iris- und Ciliarmuskel. — Ferner haben Untersuchungen Verf.'s ergeben, dass dem Ganglion ciliare mit Unrecht die Rolle eines peripheren Centrums für die Sphincter papillae zugeschrieben wird.

Peltesohn.

82) Die Verbindungen zwischen Grosshirn und Oculomotoriuskern bei den Vögeln, von G. Jelgersma. (Feestb. d. Nederl. Vereen. vor Psychimetrie. 1896. bbz. 241.) Verf. untersuchte normale Gehirne von Tauben, Krähen und Sperlingen nach den Methoden von Pal, Nissl und Marchi und und stellt fest, dass ein Bündel besteht, das als Axencylinder aus Ganglienzellen vom Stammganglion entspringt, mit dem Pedunculus inferior das Gehirn verlässt, sich total mit dem entsprechenden Bündel der anderen Seite kreuzt und mit Endbäumchen im Oculomotoriuskern der anderen Seite endigt. Dieses Bündel ist ein Theil der motorischen Bahn und stimmt in mehreren Beziehungen mit der physiologisch gleichwerthigen Bahn beim Säugethier überein. Diese Bahn ist aber nur ein Theil der ganzen directen psychomotorischen Bahn bei den Vögeln; der andere Theil, der das Gehirn mit den übrigen motorischen Kernen verbindet, ist noch nicht bekannt. Das Bündel ist ein Theil vom Pyramidensystem der Vögel, aber mit demjenigen der Säugethiere nur im physiologischen, nicht im morphologischen Sinne gleichwerthig; seine Function ist die Leitung des motorischen Impulses vom Gehirn nach den direct motorischen Kernen.

Peltesohn.

83) Ueber Augenmuskelkrämpfe. (Diskussion im Verein f. Psychiatrie u. Neurolog. in Wien. Sitzung vom 18. Mai 1897.) K. Kunn als Vortr. bespricht die Augenmuskelkrämpfe bei Tetanie, Athetose, Thomsen'scher Krankheit, Chorea, Tic convulsif und weist nach, dass dieselben ein scharf differenzirbares Symptom des Grundleidens bilden. — v. Pfungen weist auf die Augenmuskelkrämpfe als Theilerscheinungen corticaler Krämpfe hin. Auch in der Aura epileptischer Anfälle hat er sie beobachtet, wo das Schwindelgefühl direct auf den nachweisbaren Krampf in den Augenmuskeln mit Schielstellung zurückzuführen war. — Karplus hat mehrmals bei hysterischen Anfällen solche Krämpfe gesehen. — Elschnig hält Krämpfe einzelner Augenmuskeln, welche dissociirte Augenbewegungen hervorrufen, für ausserordentlich selten und hat sie bisher nur in einigen Fällen von Ventrikelblutung beobachtet. In den meisten Fällen handele es sich um Convergenzkrämpfe oder um Krämpfe, welche die Associationsbewegungen betreffen. — Kunn betont, dass sowohl dissociirte Bewegungen der Augen, als auch Spasmen der äusseren Muskeln ohne Betheiligung der Binnenmuskeln vorkommen. Karplus hat bei Hysterie einseitigen Nystagmus, einseitige Hebung oder Senkung, Pupillenerweiterung und -Starre beobachtet.

Peltesohn.

84) Eye symptoms in acromegaly, by Dr. H. Gifford. (Western Med. Review. 1897. June 15.) Verf. sah bei einer 32 jährigen an Acrome-

galie erkrankten Patientin beiderseitige Sehstörungen in Folge von Neuritis optica auftreten, die sich zwar auf Jodkali besserte, aber doch schliesslich eine leichte Verfärbung der Papillen zur Folge hatte. Eine Andeutung hemianopischer Gesichtsfeldbeschränkung bestand zu keiner Zeit. Sehkraft nach Verlauf eines Jahres = $^2/_3$. Peltesohn.

85) Ocular complications of typhoid fever, by Dr. Bull. (Med. Record. 1897. April 24.) Verf. unterscheidet unter den Folgezuständen am Auge nach Typhus sechs veschiedene Kategorien: 1. Die katarrhalische Conjunctivitis, 2. phlyktänuläre Affectionen während oder nach dem Fieber, 3. Accomodationsparese und Pupillenerweiterungen, 4) Netzhautblutungen, 5) Augenmuskellähmungen während der Reconvalescenz, 6) Neuroretinitis oder retrobulbäre Neuritis. Peltesohn.

86) The optical treatment of very high Myopia, by Edward Jackson. The proposed operative treatment of myopia, by F. B. Schneidemann. (Med. a. Surgic. Reporter. 1897. July 3.) Beide Autoren sind Gegner der gegenwärtigen Strömung und halten für die Mehrzahl der hochgradigen Myopen die Gläsercorrection noch immer für das Rationellste; bezw. die prophylactische Behandlung der niederen Grade von Myopie für das Wichtigste. S. freilich kennt nur einen einzigen Operationsfall — aus eines Collegen Praxis! Peltesohn.

87) Complete blindness due to acute poisoning from over-use of Jamaica-Ginger; recovery, followed by toxic amblyopia of ordinary chronic form, with eventual atrophy, by Archibald G. Howson. (Med. and Surgical Rep. 1897. July 24.) Nach einer acuten Alkoholvergiftung bei einem 32jährigen Matrosen trat zuerst für die Dauer von 7 Tagen vollständige Erblindung bis auf Lichtschein ein, um sich dann binnen 4 Wochen allmählich zu verlieren. Nach Verlauf von weiteren 3 Wochen begann dann die Sehkraft wieder zu schwinden, dies Mal sehr langsam und unter gleichzeitiger Abblassung der Papillen mit Verengerung der Gefässe. Zuerst mochte eine acute Neuritis optica retrobulbaris oder ein Erguss in die Sehnervenscheide stattgehabt haben, während die abermalige Verschlechterung des Sehvermögens auf die consecutive Atrophie der Optici in Folge Druckes auf die Axencylinder zurückzuführen war. Peltesohn.

88) A case of foreign body in the vitreous, by M. W. Zimmermann. (Philadelphia, College of Physicians, Sect. of Ophthalmology.) Patient trug das Fragment eines Kupferhütchens sieben Jahre lang ohne Schaden im Innern seines Glaskörpers, wo es sich in einer dünnen Einkapselung bei der ophthalmoskopischen Spiegelung nur bei genauester Untersuchung im dunklen Zimmer verrieth. Es bestand volle Sehschärfe. Peltesohn.

89) Succesful removal of a piece of steel from vitreous by use of a magnet, by Dr. Howard Hansell. (Ebenda.) Verf. entfernte mit den kleinen Magneten einen kleinen dreikantigen Eisensplitter, welcher nahezu $^1/_2$ Jahr im Glaskörper flottirt hatte. Sehschärfe nach der Operation $^{20}/_{50}$. Peltesohn.

90) Unilateral albuminuric retinitis, by G. E. de Schweinitz. (Ebenda.) Verf. beschreibt zwei Fälle einseitiger Retinitis bei Morbus Brightii und hält sie mit Knies für keine so sehr seltene Erscheinung.[1] Ein Theil der Fälle bleibe auf ein Auge beschränkt, bis der Tod eintritt; ein andrer Theil aber werde schliesslich doch doppelseitig. Verf. regt den Gedanken an, ob

[1] Ich sah sie nur, wenn das 2. Auge ein künstliches. H.

solche Fälle nicht zur Katheterisirung der Ureteren und getrennte Urinuntersuchung herausforderten, um festzustellen, ob nur eine Niere erkrankt sei.

Peltesohn.

91) Tests for visual malingering and hysterical blindness, by Edw. Jackson. (Med. and Surg. Rep. 1897. April 17.) Unter den bekannten Methoden, Simulation von Blindheit nachzuweisen, ragen für die Simulation vollständiger Blindheit die Methode von Dr. Harlan und Priestley Smith hervor. Ersterer macht das sehende Auge durch starke Convex- oder Concavgläser ametropisch, so dass es die Buchstabentafel nicht entziffern kann, während das angeblich blinde Auge corrigiert wird, und lässt mit beiden Augen lesen. Smith's Verfahren richtet sich gegen die Simulation totaler Erblindung auf beiden Augen. Er stellt eine Flamme vor den Simulanten, ohne ihn aufzufordern, dieselbe zu fixiren, und setzt ihm dann ein Prisma von 6—8° mit der Basis nasenwärts vor das eine Auge. Sofort rückt das betreffende Auge nach aussen und beim Abnehmen des Prisma wieder nach innen. Die Methode weist nicht nur ein Sehvermögen überhaupt nach, sondern setzt sogar eine relativ scharfes Sehen voraus. Peltesohn.

92) Ocular conditions in the relation to constitutional states, by Gertrude A Walker. (Med. and Surg. Report. 1897. March 6.) Enthält keine neuen Gesichtspunkte. Peltesohn.

93) Lesions of the retinal vessels, retina and optic nerve, associated with gout, by Charles Stedmann Bull. (Med. News, 1897. May 8.) Die gichtischen Veränderungen am Augenhintergrund treten immer beiderseitig, vielfach auch gleichzeitig auf. Die ersten Anfänge sind so unscheinbar, dass sie übersehen werden können. Die allgemeine Gefässsklerose und die Netzhautexsudation betreffen hauptsächlich die Netzhautmitte und verursachen central progressive Sehstörungen. Eine Besserung der Letzteren ist nie zu erwarten, bisweilen aber ein Stillstand. Netzhautblutungen kommen nur in den ersten Stadien häufiger vor; später bei eingetretener Gefässwandverdickung sind sie weniger häufig. Die ophthalmoscopischen Netzhautveränderungen, welche um den hinteren Pol angeordnet sind, lassen in der Regel bis zuletzt die Macula selber frei. Microscopisch sieht man hauptsächlich die Nervenfaserschicht ergriffen. Der Opticus zeigt sich in der Regel nur intraocular verändert.

Peltesohn.

94) Durch Strabismus und andere Augensymptome ausgezeichneter Fall von Hysterie, von Prof. Hitzig. (Berl. Klin. W. 1897. Nr. 7.) Der Fall präsentirt sich als eine typische traumatische Neurose in der Form der Hysterie nach Schreck. Pat. litt neben Schmerzen in den Augen an mehr oder weniger hochgradiger Gesichtsfeldbeschränkung und an Amblyopie. Ausserdem zeigt sich einseitiger und doppelseitiger Strabismus convergens und Verengerung und Starre der Pupillen. Alle diese Erscheinungen waren durch suggestive Einflüsse hervorgerufen worden, als seine Aufmerksamkeit auf die Augen hingelenkt wurde. Peltesohn.

95) Resection der Cervicalganglien des Sympathicus bei Morbus Basedowii, von Dr. Jonnesen. (Centralbl. f. Chirurg. 1897. 16. Januar.) Verf. sah nach Resection der oberen und mittleren Cervicalganglien in einem Falle von Basedow den Exophthalmus schwinden, den Kropf abnehmen und die schweren nervösen Erscheinungen zurückgehen. Daraufhin exstirpirte er in weiteren 2 Fällen alle drei Ganglien. In beiden wurde derselbe Erfolg erzielt: Struma wurde geringer, Exophthalmus verschwand; in dem einen blieb Tachy-

cardie bestehen. Selbst doppelseitige Totalresection der Ganglien verlief ohne üble Folgen. Peltesohn.

96) Bilateral non-suppurative dacryoadenitis, by Dr. R. L. Randolph. (Arch. of Oph. 1897. Nr. 1.) Verf. beschreibt einen jener seltenen Fälle, die Hirschberg treffend als Mumps der Thränendrüse bezeichnet hat. Es betraf eine 39jährige Negerin, welche auf beiden Seiten erkrankt und etwa sechs Wochen hindurch an äusserst schmerzhafter Anschwellung der Gegend der Thränendrüsen litt. Diese Schwellung war prall elastisch und verdeckte die äussere Hälfte der Augäpfel; links war der Bulbus nach innen und etwas nach unten verdrängt. Quecksilber, Jodkali und heisse Umschläge brachten nur langsame Besserung. Noch nach sechs Monaten konnte man links noch eine leichte Vergrösserung der Thränendrüse constatiren. Peltesohn.

97) Offenbleiben der Vorderkammer nach Cataractextraction, von Dr. R. L. Randolph. (Johns Hopk. Hosp. Bullet. 1897. June.) Verf. sah bei einer Cataractextraction die Vorderkammer 17 Tage hindurch offen bleiben. Die Sehschärfe nach 4 Wochen betrug etwa $^1/_{10}$. Peltesohn.

98) Ein Fall von Choroidalsarkom. Demonstration von Dr. Best in der medicinischen Gesellschaft in Giessen. (Deutsche med. Woch. 1897. Vereinsbeilage Nr. 20.) Das Präparat stammt von einer 66jährigen Tagelöhnerin, welche wegen der Erscheinungen einer chronischen Iridocyclitis enucleïrt worden war. Es stellt sich ein pigmentirtes Sarcom heraus, welches bereits über den Opticus hinaus geschritten war, und nach kurzer Zeit den Tod unter Hirnerscheinungen herbeiführte. Die microscopische Untersuchung ergab den ungewöhnlichen Befund eines Endothelioms, dessen Zellen sehr reich an Glykogen waren. Die Sarcomzellen waren theils entlang den Adventitialscheiden der Blutgefässe gewuchert, theils von den Endothelien der Lymph- und Saftcanälchen ausgegangen. Zwischen ihnen verzweigte sich ein bindegewebiges Reticulum. (Genauerer Befund in Ziegler's Beiträgen zur pathologischen Anatomie.)
Peltesohn.

99) Some unusual congenital anomalies of the eye, by M. Burnett. (Ophthalm. Record. 1897. January.) 1. Eigenthümliche Bindehautfältelung in beiden Augen. 2. Angeborene Hornhauttrübung. 3. Flottirendes filamentöses Band im Glaskörper. Peltesohn.

100) Strabismus, by G. A. Berry. (A Lecture delivered before the Royal College of Surgeons, Edinburgh.) — (The Edinb. Med. J. 1897. Nr. 1—3.) In einem weit ausholenden Vortrage über das Schielen fasst Verf. das Wesen des convergirenden Strabismus als den Zustand auf, zu welchen das Gleichgewicht der Muskel führt, wenn die Interni längere Zeit eine abnorm starke Innervation zur Convergenz erhalten haben, und das divergente Schielen als die Gleichgewichtsstörung in Folge geringer oder gar keiner Innervation zum Convergiren. Ersterer ist ein activer, letzterer ein passiver Zustand. Periodisches Schielen räth er gar nicht zu operiren, sondern optisch zu corrigiren; bei Divergenz erstrebt er volle Correction durch Verlagerung eines oder beider Interni, wenn gar keine Convergenz übrig geblieben ist. Andernfalls, bei ziemlich gutem Convergenzvermögen müsse man sich schon mit der blossen Tenotomie versehen. Latente Divergenz soll nur, wenn sie fünf Meterwinkel übersteigt, operirt werden. Bei der Convergenz macht er nach einander: Tenotomie des einen Internus, dann des andern; dann die Verlagerung des einen Externus, schliesslich die des andern, je nach der Stärke des Schielgrades. (?)
Peltesohn.

101) The eyelid symptoms in exophthalmic goitre, by Arthur Maude. (The Edinburgh Med. Journ. 1897. August.) Verf. bespricht das v. Graefe'sche und Stellwag'sche Symptom beim Basedowii in seiner Würdigung durch spätere Autoren wie Griffith, Mann, Eulenburg, Jackson, Sharkey und Ferri und sucht ihre Ursache in Veränderungen im Kerngebiet des Oculomotorius, die sich ja auch durch Paresen der äusseren Augenmuskeln, namentlich der Interni verrathen. Das unregelmässige Schwanken der Symptome erkläre sich einmal aus der complicirten Anlage des Oculomoriuscentrum, andrerseits aus dem wechselnden Grade der Willenskraft, die auf die Muskeln einwirkt. Peltesohn.

102) A severe case of retinal hyperaesthesia from prolonged exposure to strong light, by Charles Steele. (The Edinburgh Med. Journ. 1897. September.) Verf. beschreibt einen Fall von ganz ungeheuerlicher Lichtscheu mit ausgedehnter Trigeminusneuralgie, welche eine 38jährige Dame nach wochenlangen photographischen Aufnahmen in hellem Sonnenschein befallen hatte und dieselbe für sieben Wochen in einem absolut verdunkelten Zimmer gefangen hielt. Noch nach $1^1/_2$ Jahren bestand eine gewisse Empfindlichkeit gegen helle Beleuchtung. Sie verlor sich später allmählich gänzlich.
Peltesohn.

103) Augenheilanstalt in Basel. Jahresbericht 1896. (Basel 1897.) Der vorliegende Bericht ist von dem Nachfolger von Schiess, von Prof. Mellinger herausgegeben. Aus der Fülle der Einzelheiten sei im Sinne des Herausgebers die Behandlung bestimmter Affectionen durch subconjunctivale $2^0/_0$ Kochsalzinjectionen (eine ganze Pravaz'sche Spritze voll wird gespritzt!) hervorgehoben. Verf. hat namentlich in 8 Fällen von Hypopyonkeratitis und in einem Falle von traumatischer Hornhautnekrose sehr erfreuliche Erfolge damit erzielt. Bei der Retinitis pigmentosa verspricht er sich davon etwa den Nutzen wie von einer Schwitzkur, ein Hinausziehen der Erblindung, wenn auch keine Heilung; ebenso glaubt er bei Netzhautablösung durch concentrirtere $(2{,}4-10^0/_0)$ Lösungen die Resorption der subretinalen Flüssigkeit anregen zu können. Bei der Keratitis parenchymatosa hat ihm die Solutii Fowleri zu einer rascheren Regeneration des Hornhautendothels verholfen und dadurch dem Parenchym die Möglichkeit gegeben, sich schneller zu normalisiren.
Peltesohn.

104) Ueber die durch Raupenhaare bedingten Augenaffectionen, von Prof. Vossius in Giessen. (Zeitschr. f. pract. Aerzte. 1897. Nr. 13.)
Neuburger.

105) Ueber den schädlichen Einfluss der behaarten Raupen auf den Organismus des Menschen und der Thiere, insbesondere auf die Augen, von Alex. Natanson. (St. Petersb. med. Wochenschr. 1897. Nr. 12.) Es dürfte sich empfehlen, beide den gleichen Gegenstand behandelnde Arbeiten gemeinsam zu besprechen. Wie schon der Titel sagt, fasst Nat. seine Ausführungen weiter, indem er unter Citirung zahlreicher älterer Quellen, sowie unter Anlehnung an eine ausführliche Arbeit von Laudon (Einige Bemerkungen über die Processionsraupen und die Aetiologie der Urticaria endemica, Virch. Arch. 1891. Bd. 125) die Natur der in Betracht kommenden Raupen, sowie die Art der Infection und die Krankheitserscheinungen an Thieren sowohl wie an Menschen beschreibt. Man sah Urticaria, sogar zuweilen Phlegmonen, Schwellungen der Pharynx- und Larynxschleimhaut, Bronchitis, Pneumonie(?), bei Kindern Leucorrhöe und Phimose durch die feinen,

brüchigen Raupenhaare eintreten. Das von beiden Autoren geschilderte Krankheitsbild am Auge ist durch die in diesem Centralblatt schon besprochenen, häufigen Mittheilungen der letzten Jahre genügend bekannt. Beide sind im Stande, neue interessante Eigenbeobachtungen zu bringen, die im Folgenden besprochen werden sollen. Der Fall von Vossius wird in einer Dissertation (Boström, H., Casuist. Beiträge zur Kenntniss der epibulbären Neubildungen, Giessen 1897) genauer beschrieben, er betrifft einen 23jährigen, sonst gesunden Zimmermann, dem angeblich erst seit 14 Tagen im Lidspaltenbezirk des Auges nach innen unten von der Hornhaut, ohne nachweisbare Ursache, ein 7 mm langer, 3 mm dicker und breiter, gelbröthlicher, einem Tuberkelknoten sehr ähnlicher, der Sclera fest aufsitzender Tumor schmerzlos gewachsen war. Der zufallsfrei entfernte Tumor besteht aus Epitheloid- und Rundzellen, zeigt einzelne Riesenzellen und inmitten eines Rund- und Eiterzellenhaufens 3 im Quer- und Längsschnitt getroffene typische Raupenhaare. Die Untersuchung auf Tuberkelbacillen war negativ gewesen; ein Recidiv war in in $^1/_4$ Jahre nicht eingetreten. Verf. glaubt, dass Patient sich selbst die Haare eingerieben habe, welche von Baumborken stammend, an seinem Finger angeklebt waren. Sie gehörten sicher einer abgestorbenen Raupe an, da sie keine acute Entzündung, sondern wie andere Fremdkörper Granulombildung veranlasst hatten. Im Gegensatz dazu beschreibt Nat. einen (angeblich erst den dritten bisher bekannten) frisch beobachteten Fall. Dem 20jährigen Fräulein war tags zuvor von einem Kinde eine grosse, braune, haarige Raupe an das rechte Auge geworfen worden und hatte heftigen Reizzustand und einen oberflächlichen Kratzer auf der Hornhaut erzeugt. Nachdem dieser Zustand unter Atropin-Cocaïn-Salbe und feucht-warmen Umschlägen in einigen Tagen zurückgegangen war, erschienen auf der Hornhaut kleine Bläschen und Infiltrate, die in 1—2 Tagen verschwanden, während sich im Hornhautparenchym zarte streifige Trübung ausbildete. In der 2. Woche wurde das Auge wieder roth, starke Schmerzen und Druckempfindlichkeit liessen Iridocyclitis befürchten; nach 3 Tagen trat jedoch wieder Besserung ein; gleichzeitig traten auf der Conj. bulbi und palp. sup. kleine Knötchen auf, die jedoch nach einigen Wochen wieder verschwanden, hierauf kamen 2—3 neue zum Vorschein und noch nach 4 Monaten war ein solches in der Conjunctiva bulbi zu sehen. Im Uebrigen war das Auge von der 3. Woche an reizfrei, und die durch die Keratitis herabgesetzte Sehschärfe hob sich wieder bis zur Norm. — Dem in diesem Centralblatt 1895 S. 539 angegebenen (Lawford) Literaturverzeichniss über den betreffenden Gegenstand wäre, abgesehen von den im Laufe dieser Besprechung erwähnten Arbeiten noch hinzuzufügen: Baas, toxische Entzündung der Conjunctiva (durch Raupenhaare). Klin. Monatsbl. 1888. Bd. 26. — Hanke, über Ophthalmia nodosa, Augenerkrankung durch Raupenhaare. Deutschmann's Beitr. z. Augenheilk. XXIII. 1896. (Dieses Centralbl. 1896. S. 527.) Neuburger.

106) Beitrag zur Pathologie und Therapie der Cataracta traumatica, von Karl Rauschenbacher aus Schaffhausen. (Inaug.-Diss. Basel 1897.) Im Anschluss an die von Müller 1883 veröffentlichte Darstellung über die von 1872—82 beobachteten Wundstare an der Baseler Augenklinik bespricht Verf. das gleiche Thema unter Zugrundelegung der von 1882—95 beobachteten 91 Fälle, deren Krankengeschichten sämmtlich genau angeführt werden. Es sind nur reine Fälle beschrieben, bei denen die Linsenverletzung das beherrschende Symptom bildet, ohne tiefere Verletzungen des Auges. Zunächst wird das nur spärlich vorhandene Literaturmaterial erörtert, dann nach Anführung der Krankengeschichten die Aetiologie besprochen. Nur 6 % ent-

stehen durch Schlag auf's Auge ohne Durchbohrung der Bulbushäute, meist sind es durchbohrende Verletzungen durch Eisen- oder Kupfersplitter (selten), welche mitunter sich dauernd im Auge niederlassen, Dornzweige, Steinsplitter, Scheeren, Messer, Schuster-Ahlen, Gabeln. 38 mal war das r., 53 mal das l. Auge (s. Nieden, dies. Centralbl. 1895. S. 161. — Ref.) betroffen; der grösste Procentsatz gehört dem Alter der grössten gewerblichen Thätigkeit an, zwischen 15 und 50 Jahren; meist sind es Metallarbeiter und Steinhauer; nur 13 mal sind Weiber betroffen. Bezüglich der vielgestalteten Symptome, die natürlich im Grossen Ganzen wenig Neues bieten, der Prognose (nur 40 % erreichen eine S. von $^1/_{10}$ und mehr), der Dauer und des Verlaufes, sowie der Behandlung muss auf das Original verwiesen werden. Letztere ist auch die bisher gebräuchliche, nur dass Verf. zur Entfernung des getrübten Linsenkernes nach Anlegung des Hornhautschnittes Ausspülung der Vorderkammer mittelst Undine empfiehlt, wie sie von Röthlisberger (s. d. Centralbl. 1893, S. 256) schon beschrieben ist bei Operation des Altersstares. Mit den Schlusssätzen, dass weitaus die Mehrzahl der Fälle mit gleichzeitiger Perforation der Bulbushüllen einhergeht, dass traumat. Cataract ohne Perforation optisch die günstigste Resultate giebt, vorausgesetzt, dass keine Bulbusquetschung stattgefunden hat, dass operative Eingriffe so lange hinauszuschieben sind, als noch Entzündungserscheinungen bestehen, vorausgesetzt dass keine zwingende Indicationen wie Secundärglaucom für Operation vorhanden sind, sowie endlich dass das beste Sehvermögen nach operativen Eingriffen durch die Anwendung der Undine erreicht wird, wird man sich abgesehen vielleicht von dem letzten einverstanden erklären können. Durch die genaue Mittheilung der Krankengeschichten und deren Besprechung bietet die Arbeit viele interessante Einzelheiten.

Neuburger.

107) Zu den Verletzungen der Augenhöhle, von Dr. Cramer, Augenarzt in Cottbus. (Monatsschrift für Unfallheilkunde. 1897.) Ein 8 jähr. Mädchen hatte sich mit einer Stricknadel verletzt unterhalb des linken Auges, in der Jochbeingegend; sie zeigte dort eine Hautabschürfung und geringes Oedem des Unterlides, sonst nichts; bestimmt wurde verneint, dass die Nadel abgebrochen wäre. Nach 6 Wochen kommt Patientin wieder mit einer Fistel an der Verletzungsstelle, aus der in Narkose das 6,2 mm lange, 2,5 g schwere, stark verrostete Ende der Nadel entfernt wurde. Die Nadel muss wohl, da sie den Horizontaldurchmesser der Orbita weit überragte, die Nasenhöhle sich vielleicht bis zur andern Orbita quer erstreckt haben, da sonstige ernstliche Erscheinungen fehlten. Eine leichte Parese der Abwärtswender, sowie eine solche nach der Entfernung der Nadel aufgetretene des rechten Rectus externus verschwanden bald spurlos. — Nicht so günstig verlief eine ähnliche Verletzung links innen oben bei einem 8jähr. Mädchen; hier war zwar die Nadel von der Mutter gleich wieder entfernt worden; doch entwickelte sich pulsirender Exophthalmus, den Verf. auf die Bildung eines Aneurysma spurium innerhalb der Orbita zurückführt; Zustand binnen 2jähriger Beobachtung unverändert. — Der letzte Fall wurde nur kurz beobachtet. Verletzung mit einer Heugabel am rechten Orbitalrand. Sofortige Erblindung (Sehnerv blass); Augapfel mässig vorgetrieben, steht ganz unbeweglich nach vorn; da die Orbitalblutung, bez. deren äussere Erscheinungen erst einige Tage später auftraten, diagnosticirt Verf. einen Bruch im Canalis opticus. Neuburger.

108) Diagnosis and treatment of affections of the frontal sinuses, by F. Fehleisen, M. D. San Francisco. (Med. Rec. 1897. 7. Aug.) Chronische

Fälle werden oft falsch aufgefasst als Supraorbitalneuralgie, Migräne u. dgl. Die sonstigen eingehenden Ausführungen sind im Original nachzusehen.

Neuburger.

109) Die Wirkungen der Augenmuskeln und die Erscheinungen der Lähmungen derselben, von Dr. Oskar Zoth. (Leipzig u. Wien 1897.) Verf. will auf physiologischer Grundlage eine Darstellung der Gesetze für die Bewegungen des Augapfels, der Bedingungen des Einfachsehens und der Entstehung der Doppelbilder bei Augenmuskellähmungen geben. Zur Unterstützung sind 2 Figuren im Text und eine Tafel, welche auf Grund der 3 Axen des Fick'schen Coordinatensystems construirt ist, sowie eine zweite, welche ein bewegliches Schema zur Darstellung der verschiedenen Doppelbilder enthält, beigegeben.

Neuburger.

110) Ueber einige für den praktischen Arzt wichtige Maassnahmen der ocularen Antisepsis, von Prof. Dr. Helfreich in Würzburg. (Der ärztliche Praktiker 1897. Nr. 13.) Behandlung von Verletzungen, catarrhalisch-eczematösen Erkrankungen jugendlicher Augen und der Blenn. neonatorum.

Neuburger.

111) Ueber Erwerbs-Verminderung bei Augenverletzungen, von Konrad Borbrik. (Diss. inaug. Berlin 1897.) Zunächst theoretische Besprechung der Formeln von Magnus und Groenouw, welch letzere Verf. für die am wenigsten complicirte und für den praktischen Arzt bequemste hält; bestreiten müssen wir jedoch, dass eine Rente von 20 % für den Verlust eines Auges, die Groenouw für angemessen hält, ausreichend ist, nicht einmal für Berufsklassen mit geringen optischen Ansprüchen. Sodann folgt als lehrreicher Theil der Arbeit die Angabe der Lohnverhältnisse vor und nach dem Unfall über 25 Fälle aus der Berufsgenossenschaft der Feinmechaniker, bezüglich deren Einzelheiten auf's Original verwiesen werden muss, von denen leider nur 16 vollständig sind. Diese letzteren bezogen durchschnittlich eine Rente von 34,2 %, während ihr Erwerbsverlust nur 21,9 % betrug. „Im Durchschnitt sind also die Arbeiter genügend entschädigt", sagt Verf. — Aus der Tabelle scheint uns aber gerade im Gegentheil hervorzugehen, wie schlimm es noch mit der Rentenabschätzung nach welcher Formel auch immer zu stehen scheint. Denn nur in einem Fall war das Einkommen vor und nach dem Unfall gleich, und die scheinbar genügende Entschädigung stellt sich als Trugschluss heraus, da dieses Resultat nur dadurch zu Stande kommt, dass Fehlbeträge von 90 bis zu 307 Mark Mehreinkommen von 100 bis über 200 Mark gegenüberstehen. Würden derartige Untersuchungen noch zahlreicher vorkommen, so würde wohl die Unhaltbarkeit der theoretischen Formeln bald zu Tage treten. Neuburger.

112) Der gegenwärtige Stand der Unfallentschädigungsfrage bei Augenverletzungen, von Dr. v. Grolmann in Wiesbaden. (Zeitschr. f. prakt. Aerzte. 1897. Nr. 17.) Der vorliegende erste Theil bespricht die bis jetzt gewonnenen Leistungen der mathematisch-deductiven Methoden (Zehender, Joosten, Guillery, Magnus, Heddäus, Groenouw), die wir als bekannt voraussetzen dürfen. Nach mehr oder weniger starker Kritisirung der einzelnen Formeln, werden sie vom Verf. alle insgesammt abgelehnt; alle diese Rechnungsmethoden hätten absolut keinen anderen Werth als den einer hübschen mathematischen Spielerei, hätten weder unsere Kenntnisse über den Zusammenhang von Sehvermögen und Erwerbsfähigkeit gefördert, noch empfehlen sie sich aus den dargelegten Gründen. Zur Verwerthung in der Praxis, da wir über das Verhältniss von Sehschärfe und Erwerbsfähigkeit noch viel zu wenig wissen,

als dass es heutzutage möglich wäre, sie in irgend eine ziffernmässige Beziehung von allgemeiner Giltigkeit zu setzen, womit nicht gesagt sein soll, dass es überhaupt rationell ist, nach diesem Ziel zu streben. Vielmehr dürfte es gerathen sein, diesen schwankenden Boden ganz zu verlassen und sich der zwar langsamen, aber sicherer zum Ziele führenden Methode zuzuwenden, theils aus lehrreichen Einzelfällen, theils aus statistischen Massenerhebungen Schlüsse zu ziehen. Groenouw und Magnus haben allerdings auch auf diesem Gebiete bereits wichtige Aufschlüsse gegeben, die im 2. Theile der Arbeit besprochen werden sollen. Neuburger.

113) Typische Hornhauterkrankungen bei Anilinfärbern, von Dr. A. Senn. (Corr. Bl. f. Schweiz. Aerzte. 1897. Nr. 6.) Ein 41 jähriger Arbeiter einer Baumwoll-Färberei zeigte, R > L, einen $2^1/_2$ mm hohen, 6 mm breiten Hornhautstreifen im Lidspaltenbezirk sepiabraun gefärbt, das Epithel darüber bläschenförmig abgehoben und so leicht aufsitzend, dass es sich wie ein Schleier abheben liess; auch die Conjunctiva erschien im Lidspaltentheil gelblichbraun gefärbt; S betrug R 0,2; L 0,45. — Unter sämmtlichen 35 Arbeitern der Färberei hatten fast alle über 40 Jahre alten diese Erkrankung, nämlich 10 die typische Braunfärbung der Conjunctiva, 8 ausserdem noch die der Hornhaut. Die Ursache sucht Verf. in den aus der heissen Färbeflüssigkeit (Anilinschwarz) aufsteigenden Dämpfen, welche die noch in starker Verdünnung ätzenden und färbenden Oxydationsproducte des Anilins (Chinone) enthalten. Durch Aussetzen der Arbeit kann unter Behandlung Besserung und Heilung eintreten, wenn auch erst nach Monaten. Zur Verhütung ist neben strengster Reinlichkeit der Arbeiter ausgiebige Ventilation erforderlich, da sich diese Erkrankung in einer anderen gut ventilirten Anilinfärberei nur andeutungsweise zeigte. (Aerztl. Sachverständ. Ztg. 1897. Nr. 18.) Neuburger.

114) Die Zuverlässlichkeit der Credé'schen Einträuflung, von Dr. Schallehn. (Arch. f. Gynaek. Bd. 54. H. 1.) Die genau nach des Erfinders Vorschrift sofort nach der Abnabelung und vor der Bekleidung des Neugeborenen angewandte Methode hatte in der Göttinger Frauenklinik das Resultat, dass unter 917 Neugeborenen nur 2 an Blenn. erkrankten, und zudem erst am 8. Tage; sie sind als Spätinfection aufzufassen und nicht der Methode zu Last zu legen. Die Arbeit bespricht ferner die Vorschriften des Hebammenlehrbuches und die bekannte Cohn'sche Sammelforschung. (Aerztl. Sachverständ. Ztg. 1897. Nr. 18.) Neuburger.

115) Zur Verhütung der Augeneiterung, von Dr. Klamann. (Allg. med. Central-Ztg. 1896. Nr. 82.) Trotz vorschriftsmässiger Einträufelung nach Credé entwickelte sich in einem Falle beiderseits Blenn. (am wievielten Tage post partum? Ref.). Anschliessend daran berichtet Verf. über seine angeblich stets erfolgreichen Behandlungsversuche der Blenn. mit Einträufelungen und Waschungen mittelst Kreolin (1—2 Tropfen auf eine Tasse abgekochten Wassers). Chinosol (1:500) beseitigte bei einem 2 tägigen Kinde eitrige Secretion mit Lidschwellung (? Blenn. — Ref.) in wenigen Tagen. (Deutsche Medic. Ztg. 1897. Nr. 44.) Neuburger.

116) Ueber Läsionen der äusseren Cornealfläche und der Adnexe, von Dr. L. Grossmann, Augenarzt in Budapest. (Therap. Wochenschr. 1897. Nr. 31.) Dem Augenarzt bekannte — dem praktischen Arzt leider nur zu oft unbekannte therapeutische Maassnahmen; in klarer Weise geschildert. Neuburger.

117) Zur Behandlung des Trachoms mit Jod, von W. Pylkow. (Wratsch 1897. Nr. 19.) S. diese von Niesnamow angegebene Methode in

diesem Centralbl. 1896, S. 648. Nach Beobachtung an 46 schweren Fällen hat sie keine Vortheile vor der üblichen medicamentösen und chirurgischen Behandlung, sie ist nur sehr einfach, bequem und nicht zeitraubend, führt aber langsamer zum Ziel. (Therap. Wochenschr. 1897. Nr. 31.) Neuburger.

118) L'airol dans l'ophtalmie des nouveau-nés, par P. Ardin-Delteil. (Presse méd. 1897. Nr. 76.) Nachdem das eine Auge unter gewöhnlicher Behandlung mit 1 $^0/_0$ Lapislösung und fortgesetzten halbstündigen Ausspülungen sich binnen 3 Tagen nicht gebessert hatte und auch das andere erkrankte, strich Verf. Abends und Morgens eine 5 $^0/_0$ Airolsalbe auf die Lider unter Beibehaltung der Ausspülungen (!). Nach 5 Tagen Heilung. Es dürfte sich, wenn überhaupt, nur um ganz leichte Blenn. gehandelt haben; denn in dieser Frist kann auch das Airol keine Blenn. heilen. (Therap. Wochenschr. 1897. Nr. 40.) Neuburger.

119) Zur Therapie der Blennorrhoea neonatorum, von Prof. Pflüger in Bern. (Corr. Bl. f. Schw. Aerzte. 1897. Nr. 12.) Mit Recht warnt Verf. vor den verschiedenen Neuerungsversuchen; das alte erprobte Verfahren: Kälte im Stadium der Schwellung, fleissige Auswaschung mit 4 $^0/_0$ Borlösung, Verhindern des Verklebens der Lider mit Vaseline, und Aetzungen 1—4 mal täglich, je nachdem, mit Arg. nitr., von 0,3 $^0/_0$ beginnend bis zu 2 $^0/_0$ Lösungen, bewährt sich immer noch am besten. Neuburger.

120) Ueber die Wirkung und Anwendung des Holocaïns, von Alex. Natanson, Moskau. (St. Petersb. med. Wochenschr. 1897. Nr. 32.) Holocaïn wirkt rascher als Cocaïn, auch bei entzündlicher Reizung, hält ebenso lange an, ist billiger, beeinflusst weder die Pupille, noch Accommodation, Lidspalte oder Augendruck, und schädigt die Hornhaut nicht. Neuburger.

121) Das Trachom. Eine ophthalmologisch-geographische Studie. Von Prof. Chibret. (Wien. klin. Rundschau 1896, Nr. 44—47.) I. Krankheitserreger und Ansteckungsfähigkeit. a) Der Mikroorganismus des Trachoms ist bisher noch unbekannt. b) Es besteht einige Analogie zwischen der Körnung der Conjunctiva bei Trachom und der Tuberkelbildung. Die verschiedenen Formen des Trachoma simplex, Catarrh, Folliculitis, Körnung des Conjunctivalgewebes, Frühjahrscatarrh sind verschiedene Reactionsarten der Conjunctiva auf die Trachominfection(?). Alle diese Formen können aber, ebenso wie das Trachom selbst, auch eine andere Ursache haben als die specifische Trachominfection. c) Ansteckung ist nur häufig in Gegenden, wo die Bevölkerung sehr empfänglich und die Virulenz der Infection dadurch gesteigert ist. In Gegenden, wo die Trachomfrequenz unter 1 $^0/_0$ herabsinkt, besteht überhaupt keine Ansteckungsgefahr.(?) II. Terrain, Rasse, Beschäftigung, Nahrung, Constitution. a) Die Aetiologie des Trachoms ist von der Rassenbeschaffenheit beherrscht.(?) Die Rassenimmunität kann eine absolute (canadische Wilde) oder eine relative (Neger, Kelten) sein. Mischlinge nehmen in höherem oder geringerem Grade an der Immunität ihrer Vorfahren Theil. Der Neger ist relativ immun (0,2 $^0/_0$ und weniger), der Weisse hat eine mittlere (0,5—50), die gelbe Rasse die höchste (70—75 $^0/_0$) Empfänglichkeit. b) Die Beschäftigung scheint keinen wesentlichen Einfluss zu haben. c) Ungenügende Nahrung, schlechte hygienische Bedingungen, Unreinlichkeit, sowie d) sympathische Constitution prädisponiren für Trachom. III. Meteorologische und atmosphärische Einflüsse, Temperatur, Feuchtigkeit, Insolation. Höhenklima ist besonders in Verbindung mit Kälte und Feuchtigkeit der Ausbreitung des Trachoms ungünstig, dagegen heben Trockenheit und Hitze diese günstige Wirkung

der Höhe auf. Analog der Höhe scheinen gewisse klimatische Verhältnisse an den Meerküsten zu wirken. (Deutsche Medic.-Ztg. 1897. Nr. 44.)

Neuburger.

122) Ueber die Verbreitung und Bekämpfung der contagiösen Augenentzündung, von Dr. Dobczynski in Christburg i/Westpr. (Deutsche Med.-Ztg. 1897. Nr. 10.) Eine Hauptansteckungsgefahr bilden die zur Sommerszeit zugereisten, stark mit Trachom durchseuchten russisch- und deutsch-polnischen Feldarbeiter. Verf. hat selbst bei seinen Untersuchungen zwar keinen Fall von Uebertragung auf die heimische Bevölkerung gesehen, zweifelt aber trotzdem nicht an deren Vorkommen, und schlägt deshalb die Beibringung eines Gesundheitsattestes für die einzustellenden Arbeiter vor, Zurückweisung der erkrankten fremden und Belehrung der Arbeitgeber. Neuburger.

123) Beitrag zum Studium der klinischen Urologie der Cataract, von Dr. Frenkel, Lyon. (Lyon méd. 1896. No. 14.) Bei 259 Cataractkranken (128 Männer, 131 Frauen) war die Harnmenge vermindert; die Concentration, im Mittel gleich der bei normaler Diathese, bewies verminderte Ausscheidung von Harnsalzen. Der Harnstoff war meistentheils vermindert, die Chloride normal oder gesteigert, Phosphate theils vermindert, theils normal, theils vermehrt; Cataract mit Phosphaturie ist nicht selten, häufiger als Cataract mit Glycosurie. Diabetische Cataract wurde in 1,16 % beobachtet; weder Diabetes noch Cataract schienen besonders schwer zu sein. Physiologische Albuminurie ist ebenso häufig bei Cataract wie bei normalen Menschen; pathologische Albuminurie wurde nur in 0,6 % gefunden. Häufig kann man Peptonurie finden; doch ist sie nicht speciell zugehörig zu Cataract. (Deutsche Medic.-Ztg. 1897. Nr. 44.) Neuburger.

124) Ectropium beider Lider des rechten und des Unterlides des linken Auges demonstrirte E. Thomson in der Glasgower medicinischen Gesellschaft (Gl. med. Journ. 1897, Nr. 4). Der rechte Bulbus war nicht atrophisch. Das Hornhautepithel wucherte regelmässig und trocknete zu einer harten Schale ein, die sich nach einiger Zeit abstiess, so dass die Frau nach zeitweise völliger Blindheit wieder leidlich sehen konnte. (Deutsche Medic.-Ztg. 1897. Nr. 44.) Neuburger.

125) Die syphilitischen Erkrankungen des Auges, von Dr. Gessner, Augenarzt in Bamberg. (Münch. med. Wochenschr. 1897. Nr. 15.) Die bei erworbener Syphilis erworbenen Augenkrankheiten werden, ohne Neues zu bringen, in gedrängter Kürze besprochen. Neuburger.

126) Initialsclerose om oberen Augenlide, von Dr. Rob. Fuchs, Augenarzt in Mannheim. (Münch. med. Wochenschr. 1897. Nr. 17.) Der 29jährige Schlosser zeigte an der oberen Uebergangsfalte R auf der stark gerötheten und diffus geschwollenen Conjunctiva des Lides ein schmutzig aussehendes etwa die Hälfte eines Pfennigs grosses grau belegtes Geschwür, mit harter Infiltration seines Randes. Die Conjunctiva bulbi R ziemlich injicirt, beiderseits Conjunctivitis cat. chron. levis. Vor dem rechten Ohre eine ca. haselnussgrosse und unter dem Ohre am Unterkiefermuskel eine etwas grössere angeschwollene Lymphdrüse. Das von aussen gesehene, einem Hordeolum gleichende Geschwür besteht seit 8 Tagen. Aetiologisch interessant ist der Umstand, dass Patient zu Hause ein hereditär-syphilitisches Pflegekind hat; dies hat er mit grauer Salbe eingerieben, ist mit seiner Hand an offene der Epidermis beraubte Hautstellen des Kindes gekommen und muss sich dann wahrscheinlich, veranlasst durch einen geringen Juckreiz in Folge der bestehenden Conj. cat. chron.

mit der beschmierten Hand ins Auge gekommen sein, wo dann das Gift in eine kleine Wunde der Bindehaut eingedrungen ist. Das Geschwür vernarbte bald; am 17. Tage nach der ersten Untersuchung beginnende Roseola; 4 g graue Salbe pro die. Neuburger.

127) Ein Fall primärer Syphilis der Conjunctiva, von Dr. Wladislaw Reiss, Krakau. (Arch. f. Derm. u. Syph. XXXV.) Erbsengrosse, flache, knorpelharte Geschwulst mit gelblich livider Oberfläche in der linken unteren Uebergangsfalte nahe dem Canthus externus, die bei geschlossenen Lidern keine Hervorwölbung bildete. Lidödem, Chemosis, Schwellung der submaxillaren Drüsen, Roseola. Der 25jährige Patient wurde wohl gelegentlich der Behandlung seines längere Zeit schon bestehenden Trachoms inficirt. (Deutsche Medic.-Ztg. 1897. Nr. 36.) Neuburger.

128) Ein Fall von syphilitischem Primäraffect an der Caruncula lacrymalis, von Dr. M. Gravagna. (Gaz. degli osped. 1896. Nr. 68.) Zunehmende Röthung und Schwellung der linken Carunkel, auf der sich nach 20 Tagen unter Kopfschmerz, Mattigkeit und leichtem Fieber ein ca. bohnengrosser, oberflächlich leicht abgeschürfter, knorpelharter Knoten entwickelt hatte; Schwellung der praeauricularen Drüsen; in der 5. Woche Roseola. Die 42jähr. Krankenpflegerin auf der syphilitischen Abtheilung der Universitätsklinik in Catania soll sich die Erkrankung durch unzüchtigen Verkehr mit Kranken zugezogen haben. (Deutsche Medic.-Ztg. 1897. Nr. 36.) Neuburger.

129) Ueber Anesin, ein neues Ersatzmittel des Cocaïns, von Dr. Zoltán v. Vámossy, Budapest. (Therap. Beil. Nr. 8 d. D. med. W. 1897. Nr. 36.) A. ist die wässerige Lösung einer längst bekannten, von Willgerodt dargestellten Verbindung, des Trichlor-pseudo-butylalkohols oder Acetonchloroforms. Die eingehenden Studien des Verf.'s sind im 5. Bande des Magyar Orvosi Archivum ungarisch publicirt. Wir beschränken uns hier auf seine Verwendung in der Augenheilkunde, indem wir das Gutachten von Dr. Grosz mittheilen. Das A. wurde auf der Augenklinik der Budapester Universität mehrfach angewendet. Die einfache Einträufelung macht Bindehaut und Hornhaut anästhetisch, aber nicht in dem Maasse wie eine 5 % Cocaïnlösung; das Baden des Auges (in den unteren Conjunctivalsack würde bei dem liegenden Kranken eine Minute lang ununterbrochen eingetröpfelt) ruft eine totale oberflächliche Anästhesie hervor. Die Empfindlichkeit des Iris wird nicht beeinflusst. Die subconjunctivale Einspritzung verminderte die Schmerzen einer Enucleation nicht; die subcutane Injection bei der Exstirpation des Thränensackes hatte glänzenden Erfolg. Reizerscheinungen, Pupillenveränderung traten nicht ein. Die bisherigen Resultate ermuntern zu weiteren Versuchen. Zwar wird es das Cocaïn nicht ersetzen, insbesondere bei grösseren Augenoperationen, doch dürfte es wegen Fehlens von Nebenerscheinungen und wegen seiner Haltbarkeit für die Entfernung von Fremdkörpern geeignet sein. Ueber den Preis ist nichts gesagt. Innerlich (0,5 bis 1,0) verursacht es normalen, von Nebenwirkungen freien Schlaf. Es ist in Wasser 1 bis 2 : 100 löslich und entspricht dann in Wirksamkeit einer 2 %igen Coaïnlösung, frei von localer Reiwirkung und allgemeiner Giftwirkung. Neuburger.

130) Die galvanokaustische Glühnadel, ein Mittel zur Beseitigung lästiger Haare, von Dr. F. Bloebaum, Köln. (D. Mediz.-Ztg. 1897. Nr. 60.) Die Entfernung von Haaren auf galvanokaustischem Wege geschieht rascher, schmerzloser, sicherer, auch ohne sichtbare Narbenbildung, wie auf electrolytischem Wege. Verf. hat sich folgende Nadel construirt: an einem

mehrere Milimeter dicken geraden oder an dem oberen Ende etwas winkelig abgebogenen 4—5 cm langen Kupferdraht wird unten eine feinspitzig auslaufende Platinnadel angeschmolzen von ca. 1—2 cm Länge; sie wird oben mit ihrem kupfernen Ende in das eine Loch eines passenden Handgriffes eingeschraubt. Eine zweite Platinnadel an einem langen mehrfach gewundenen dünneren Kupferdraht, über den in der Nähe der Platinnadel eine hölzerne Oese zum besseren Anfassen angebracht ist, wird in die zweite Oeffnung des Handgriffes eingesteckt und festgeschraubt. Die erste Nadel ist die Operationsnadel, sie wird ca. 1 mm tief in den Haarbalg kalt eingesenkt und der Strom geschlossen; dadurch dass man die zweite stumpfe Hilfsnadel mit der linken Hand mit der ersten Nadel mehrere Milimeter über der Spitze in Contact bringt, erglüht diese und zwar um so mehr, je näher man ihr mit der über sie hinstreichenden Hilfsnadel kommt. Man muss sich allerdings hüten, mit der Hilfsnadel der Haut zu nahe zu kommen oder ganz dicht stehende Haare in einer Sitzung zu operiren, da sonst die Brandwunden zusammenfliessen und grössere Narben entstehen würden. Verf. hat in einer Sitzung von 10—15 Minuten 100 Haare entfernt. Nicht allein zu kosmetischen Zwecken, sondern auch bei Entropium, Trichiasis, zur Cauterisirung kleiner, infectiöser Hornhautgeschwüre, eines Irisprolapses, eines Keratoconus will Verf. seine Glühnadel mit Vortheil anwenden. Neuburger.

131) Die Bedeutung der Gesichtsfelduntersuchung für die Allgemeindiagnose, von Privatdoc. Dr. Schloesser, München. (Münch. med. Wochenschr. 1897. Nr. 5.) Die Untersuchungen wurden mit farbigen Marken vorgenommen an Kranken mit gesunden Augen. Dabei fand sich je nach der Schwere der Erkrankung differirend eine concentrische Gesichtsfeldeinengung. Wohl hat das Fieber darauf Einfluss, aber die Hauptursache dürfte an den im Körper kreisenden Giften und der darniederliegenden Ernährung gelegen sein; letztere Ursache dürfte auch bei den Einengungen in Folge traumatischer Neurose, Neurasthenie und Hysterie ausschlaggebend sein. So fand sich nach Blutverlusten 3—5°, bezw. 10—12° Einengung; bei croupöser Pneumonie, mit 39—40° Fieber, 20—30° Einengung, die mit kritischem Abfall rasch verschwand; bei Abdominaltyphus, mit 38—39°, eine Einengung von 30°, die erst allmählich entsprechend dem lytischen Abfall wieder verschwand; bei Malaria nur während der Fiebertage Einengung von 20—30°; bei einer Angina fand sich Einengung auf 30—40°, die trotz Besserung des Allgemeinbefindens blieb, ja sogar noch stärker wurde; da brach am 4. Tage Diphtherie aus, nach derem Ablauf das G. F. erst normal wurde. Neuburger.

132) Mittheilungen über 400 Extractionen des Alters-Stars, ausgeführt durch Prof. v. Rothmund in der Universitäts-Augenklinik in München 1890—1896, von Dr. Ebner. (Münch. med. W. 1897. Nr. 11.) Am Abend vor der Operation Reinigung der Lider mit Seife, der Lidränder mit Oxycyanid 1:1000, jetzt mit Borsäure, und Ausspülung des Bindehautsackes mit derselben Lösung. Sterilisirung der Instrumente in kochender schwacher Sodalösung, des Verbandzeuges in strömendem Dampf. Nach der Operation Ausspülung mit in Eis gekühlter Oxycyanidlösung, Binoculus und Bettruhe 5—6 Tage lang. In der Regel Extraction nach oben mit Graefe'schem Messer, Ein- und Ausstich scleral, oben im Hornhautrande, meist mit Bindehautlappen. Iridectomie und Cystitomie. Extraction ohne Iridectomie nur an jüngeren, gesunden Leuten, die schon ein erfolgreich operirtes Auge besitzen. Extraction nach unten nur in besonderen Fällen. Die vollen Erfolge bis S = $^1/_{10}$ gerechnet, ergeben sich solche 63,5 %. Verluste 1,7 %, 5 mal Hornhautnecrose, 2 mal schwere Cyclitis. Allerdings ist bei Bemessung der

Erfolge zu erwägen, dass die Kranken grösstentheils dem Landvolk angehören, und nur 45 später nochmal untersucht werden konnten; von diesen zeigten 42% Verbesserung zu vollem Erfolg. 46 Discisionen, meistens erst nach Monaten; in 2 Fällen Cyclitis; die D. wird nur in dringenden Fällen gemacht. Secundärglaucom wurde nicht beobachtet. Eclatant ist die Besserung der Resultate durch Sterilisirung der Instrumente und Verbandstoffe. Bezüglich der weiteren zum Theil interessanten Einzelheiten muss auf das Original verwiesen werden. Neuburger.

133) Zu den Psychosen nach Augenverletzungen, von Dr. Stanislaus Szuman in München. (Münch. med. W. 1897. Nr. 1.) Psychosen nach Augenoperationen sind schon mehrfach beobachtet worden; Verf. erwähnt die betreffende Literatur. In seinem Falle war im Anschluss an eine anderweitig behandelte septische(?) Hornhautentzündung durch Fremdkörper eine dem acuten Schwachsinn sehr ähnliche Psychose bei einem nicht belasteten, früher gesunden 37jährigen Pat. entstanden; auffallende Beeinträchtigung der intellectuellen Vorgänge, Sinnestäuschungen, Gemüthsdepression, Kopfschmerzen. Beträchtliches Leucom; S = Lichtperception(?). Unter Massage Aufhellung und Besserung auf S = $^1/_3$. Ebenso trat unter entsprechender psychischer und somatischer Behandlung (Bäder, Massage) binnen 8 Wochen bedeutende Besserung des psychischen Zustandes ein. Neuburger.

134) Stereoskopische Bilder. Zum Gebrauch für Schielende, von Dr. v. Pflugk. (Wiesbaden 1897.) Um bei Schielenden durch Uebungen mit stereoskopischen Bildern die Verschmelzung zweier Bilder zu einem und damit Einfachsehen zu erreichen, dienen auf 24 Tafeln Bilder, bei denen der Abstand der einzelnen Bildhälften von einander verstellbar ist, während bei andern derartigen Bildern diese Veränderung des Abstandes nur durch Zugabe je einer beweglichen Tafel ermöglicht ist. Neuburger.

135) Mittheilungen über elastisches Gewebe im Auge, von Dr. H. G. Stutzer, I. Assistent der Universitäts-Augenklinik in Greifswald. (Deutsche med. Wochenschr. 1896. Nr. 42.) Da die Methoden zum Nachweis elastischer Fasern bis vor Kurzem noch unvollkommen waren, sind auch die bisherigen Mittheilungen über dieselben im Auge noch spärlich. Sie werden vom Verf. kurz besprochen, sodann seine Untersuchungsmethode mittelst Orceïn, bezüglich deren Einzelheiten wir auf's Original verweisen müssen. Er fand zunächst allgemein, dass sich nicht alle Arten von elastischen Fasern gleich färben, und dass die Menge des elastischen Gewebes in verschiedenen Bulbis eine verschiedene ist. Bezüglich der Sclera kann Verf. die Angaben Sattler's (s. dieses Centralbl. 1896, S. 417) im Allgemeinen bestätigen; er fand sie an Meridionalschnitten besonders reichlich in der Episclera, sowie da, wo Sclera und Chorioidea an einander liegen, ferner an den Insertionsstellen der Augenmuskeln; in der Episclera sehen sie gewellt, in der inneren Schicht mehr fadenförmig aus. Die Aderhaut ist ausserordentlich reich an elastischen Fasern, die theils den zahlreichen Gefässen derselben angehören, theils die ganze Membran in den verschiedensten Richtungen durchziehen, und in directer Verbindung mit denjenigen Faserzügen des Ciliarkörpers stehen, welche in der den Ciliarkörper nach innen begrenzenden Bindegewebsschicht verlaufen. Dem sowohl meridional als äquatorial durchschnittenen Ciliarkörper sind die Hauptuntersuchungen gewidmet. Die elastischen Fasern desselben sind in mehren Gruppen angeordnet. Eine Fasergruppe ist zu einem sehr kräftigen Ring angeordnet, der in der Iriswurzel verläuft; diese Fasern sind wenig gewellt und gehen keine deutlichen Anastomosen mit einander ein. Daneben sind hier noch feinste strichförmige Fäser-

chen vorhanden, die ein dichtes Gitterwerk bildend sich nach aussen in das Gewebe des Ciliarkörpers verlieren, nach der Iris zu in ein Maschenwerk meist radiär zum Pupillarrande verlaufender Fasern übergehen. Eine weitere Gruppe verläuft in dem intermusculären Gewebe der vorderen Hälfte des Brücke'schen Muskels; ungefähr 6 bis 8 von einander streng isolirte, dagegen nach vorne zu stellenweise mit der ersten Fasergruppe anastomosirende, fast genau parallel laufende Bündel, die aus je ungefähr ebenso viel Faserlocken bestehen, haben so grosse Aehnlichkeit mit langen Haarlocken, dass sie Verf. als Lockenbündel bezeichnen möchte. Eine letzte Fasergruppe verläuft im Ganzen meridional in der continuirlichen Bindegewebsschicht, welche den Ciliarmuskel von innen begrenzt und von welcher die Ciliarfortsätze sich erheben, und geht nach hinten in das elastische Fasernetz der Aderhaut über; feinste Ausläufer erstrecken sich bis in die äussersten Spitzen der Ciliarfortsätze; die Fasern sind sehr dick und zahlreich, zeigen weder Verästelungen, noch Anastomosen. Verf. verspricht weitere Mittheilungen auf Grund eingehenderer Untersuchungen.

Neuburger.

136) Winke zur Diagnose der peripherischen und centralen Nervenkrankheiten mit Hilfe der wichtigsten ophthalmologischen Untersuchungsmethoden, von Dr. Ch. A. Oliver, Augenarzt in Philadelphia; übersetzt von Dr. Julius Wolff. (Wiesbaden 1897.) Alle Untersuchungsweisen des Augenarztes werden gründlich angegeben. Neuburger.

137) Zur Frage der Ermüdbarkeit des Gesichtsfeldes beim Gesunden, von Dr. Erdmann Müller, Dalldorf. (Arch. f. Psychiatrie, Bd. XXIX.) Der Anschauung, dass die Ermüdungs- oder (nach W. König) Untersuchungs-Einschränkung (U. E.) des Gesichtsfeldes, welche als Zeichen der Neurasthenie und objectives Symptom der traumatischen Neurose aufgefasst wurde, auch bei Gesunden verhältnissmässig häufig vorkommen soll, trat schon W. König (s. d. Centralbl. 1896, S. 628) entgegen. Verf. schliesst sich demselben an: die Untersuchung auf U. E. erfordert ein gewisses Maass von Aufmerksamkeit seitens des zu Untersuchenden, und muss deshalb in zweifelhaften Fällen wiederholt werden mit Ausschaltung aller die Aufmerksamkeit ablenkenden Momente; auch ist ein möglichst sinnfälliges Object zu wählen (Fischbeinstab mit Elfenbeinkugel). Das Vorhandensein einer U. E. darf erst nach wiederholten Untersuchungen angenommen werden. Sie findet sich bei Gesunden, wenn überhaupt, so selten, dass ihr constantes Vorkommon bei einem anscheinend Gesunden eine Untersuchung auf sonstige nervöse Symptome nöthig macht. Den Satz König's „verschwindet das Object" — am Ende der ersten Ermüdungstour — „ungefähr an derselben Stelle, an welcher es in das G. F. eintrat, so kann man annehmen, dass das G. F. nicht ermüdbar ist" kann Verf. bestätigen. (D. Medic. Ztg. 1897. Nr. 41.) Neuburger.

138) Zwei Fälle von asthenischer Bulbärparalyse, von Prof. Kojewnikoff, Moskau. (D. Zeitschr. f. Nervenh. Bd. 9.) Unter der obigen Bezeichnung (auch Bulbärparalyse ohne anatomischen Befund oder Myasthenia gravis pseudoparalytica) versteht man einen Symptomencomplex, der sich in Schwäche und leichter Ermüdbarkeit vorzüglich der von den Bulbärkernen versorgten Muskeln, aber auch der Augen-, Rumpf- und Extremitätenmuskeln kundgiebt, ohne Sensibilitätsstörung einhergeht, nach wechselndem Verlauf abheilen kann, und der post mortem keinen anatomischen Befund giebt. Die Localisation des Processes wird in den motorischen Zellen des centralen Höhlengraues gesucht; die Affection braucht sich aber nicht auf die motorischen Elemente

zu beschränken; der zweite mitgetheilte Fall ist ein solcher. Das 17jährige Mädchen zeigte ausser dem erwähnten Krankheitsbilde constante Herabsetzung der Sehschärfe und hauptsächlich übergrosse Ermüdbarkeit der Netzhaut, sowie unvollkommene Geschmacksempfindungen, ebenfalls mit dem Charakter rascher Ermüdbarkeit. Diese Sensibilitätsstörungen werden als durch die Krankheit verursachte dargestellt und einer etwa gleichzeitig vorhandenen Hysterie zugeschrieben. (D. Medic. Ztg. 1897. Nr. 28.) Neuburger.

139) Ueber einige Symptome von Seiten der Augen bei Hysterie. (Hysterische paralytische und spasmodische Mydriasis des gleichen Auges), von L. Aurand und H. Frenkel. (Rev. de médec. 1896. Nr. 10.) Verf. kommen nach Mittheilung eines interessanten Falles zu folgenden Schlüssen: Hysterische Mydriasis kommt vor, wenn auch selten, und zwar klinisch als paralytische und als spastische Form, von denen jede für sich vorkommen kann; doch muss man die Möglichkeit zugeben ihres gleichzeitigen Vorkommens bei demselben Patienten, oder aber auf die klinische Trennung beider Formen verzichten. Meist besteht gleichzeitig Amaurose oder sonstige sensitiv-sensorielle Anästhesien; meist heilt die Mydriasis gleichzeitig mit der Amaurose; trotzdem darf die hysterische Mydriasis nicht als Mydr. durch Amaurose aufgefasst werden. Der beobachtete Fall beweist gerade die Unabhängigkeit der Mydriasis von der Amaurose, da trotz Amaurose der Lichtreflex erhalten blieb, was sonst bei Hysterie nicht Regel ist. Die hysterische Mydriasis wird als solche erkannt nicht sowohl durch die charakteristischen Symptome, welche völlig denen der organischen nukleären Mydriasis gleichen können, als vielmehr durch die gleichzeitig bestehenden hysterischen Stigmata und durch die Heilung. Bemerkenswerth ist der vorliegende Fall durch die Wiederkehr der directen und consensuellen Reaction der zuvor unbeweglichen Pupille auf Lichtreiz. (D. Mediz. Ztg. 1897. Nr. 28.) Neuburger.

140) Zur Bedeutung der Augenuntersuchung, speciell des ophthalmoskopischen Befundes, für die Frühdiagnose der multiplen Herdsclerose, von Dr. Günther Nagel. (Münch. med. W. 1897. Nr. 32.) Die bei der multiplen Sclerose vorkommenden Augenstörungen, schon von Charcot, Parineaud u. a. gekannt und gewürdigt, sind von Uhthoff (1889) in umfassender Weise in einer Monographie bearbeitet worden. Verf. theilt zwei weitere Fälle aus der Univ.-Augenklinik in Breslau (Uhthoff) mit, bei denen durch die Augenspiegeluntersuchung zuerst die Diagnose gestellt wurde; das charakteristische derselben ist in der Ueberschrift angegeben: 1. Einseitige (R) temporale Abblassung der Pupille mit auffallend geringer Sehstörung bei einer wegen Myopie in Behandlung kommenden 39jährigen Patientin. Verdacht auf disseminirte Sclerose durch neurologische Untersuchung bestätigt. S R $^1/_2$, G. F. Grenzen n, keine Scotome, grün bei herabgesetzter Beleuchtung überall nur als grau erkannt; L n. — 2. Doppelseitige temporale Abblassung der Papillen; auffallendes Missverhältniss zwischen Sehstörung (S beiderseits $^1/_3$; G. F. n.) und ophthalmoskopischer Befund; associirte Blickbeschränkung nach links; rechts unvollständige Ophthalmoplegia interna (R Pupille $>$ L; R keine Reaction auf Lichteinfall, schwache bei Convergenz). Diagnose: disseminirte Sclerose. Patient ist 42 Jahre alt. — Verf. betont, dass man sich allerdings erst durch Uebung die Ueberzeugung von dem absolut weissen, d. h. atrophischen Aussehen der temporalen Partien in diesen Fällen verschafft haben muss. Neuburger.

141) Nomenklatur und Terminologie der Keratitisformen, von Dr. P. Silex, Privatdocent in Berlin. (Die Heilkunde 1897.) Beschreibung

einiger selteneren Formen der oberflächlichen, nicht eitrigen Keratitis (dendritica exulcerans mycotica, punctata superficialis, nummularis, scrobiculiformis,[1] Fädchen- und Streifen-K.) und deren Behandlung. Neuburger.

142) Die Anwendung von Dauersonden bei der Behandlung chronischer Thränensack-Erkrankungen, von Dr. P. Silex. (Der ärztl. Praktiker. 1897. Nr. 7.) Einlegung einer Dauersonde nach Vulpius, d. h. eines entsprechend gearbeiteten, nicht zu dünnen Stückes Silberdraht nach vorheriger Schlitzung und Sondirung bewirkt in vielen Fällen dauernde Heilung; sie empfiehlt sich namentlich dann, wenn wiederholte Sondirung nicht möglich ist; die Sonde stört kometisch gar nicht, bleibt Monate ohne Störung liegen, und wirkt durch Thränenableitung mittelst Capillar-Attraction. Neuburger.

143) Die neuen Bestimmungen betreffend Untersuchung des Sehvermögens der Eisenbahnbediensteten bei den preussischen Staatsbahnen, von Dr. P. Silex. (Wiener med. Wochenschr. 1897, Nr. 16 und 17.) Die preussische Regierung hat jetzt genaue Anweisungen betreffend Untersuchung des Sehvermögens der Eisenbahnbediensteten an die Bahnärzte erlassen, die vom Verf. im Wortlaut mitgetheilt und günstig beurtheilt werden. Die Prüfungen sind nicht nur nach jeder schwereren Erkrankung, sondern auch in bestimmten Zeiträumen zu wiederholen. Neuburger.

144) Bemerkungen zur Farbenstiftprobe, von Dr. Hans Adler. (Münchner med. Wochenschr. 1897. Nr. 13.) Verf. wahrt sich die Priorität (s. dieses Centralbl. 1891, S. 319) gegenüber der von Dr. Görtz (in obiger Zeitschr. 1897. Nr. 8) als neue Methode angegebene Probe. Görtz gesteht ihm diese auch zu, weist aber nach, dass er seine jetzt erst veröffentlichte Methode schon seit 1884 als Bahnarzt ausübt. Neuburger.

145) Amblyopie und Amaurose bei Schwangeren, Gebärenden und Wöchnerinnen, von Dr. P. Silex. (Monatsschr. f. Geburtsh. u. Gynäk. 1897.) Auf Grund fremder (s. Literaturangaben) und eigener Beobachtungen bespricht Verf. die in Rede stehenden Erkrankungen, worunter er, wie der Wortlaut besagt, nur diejenigen Verminderungen des Sehens, bezw. Erblindungen versteht, bei denen sorgfältige Augenspiegeluntersuchung keine Veränderungen zeigt; aus letzterem Grunde sind auch viele Literaturangaben werthlos, weil der Spiegelbefund fehlt. Verf. kann daher weder eine eigene, noch eine fremde Beobachtung von Amblyopie in Folge der Schwangerschaftsvorgänge angeben. Dagegen führt er mehrere, theils eigene, theils fremde Fälle an von urämischer Amaurose ohne, häufiger mit Eclampsie; letztere Art trat sowohl am Ende der Schwangerschaft, als auch während, bezw. kurz nach der Geburt, und erst im Wochenbett auf. Letzterer Fall mit Restitutio ad integrum kommt am häufigsten zur Beobachtung und ist deshalb am besten gekennt. Von Amaurose ohne Urämie (Reflexneurose?) führt Verf. nur eine einzige unklare Beobachtung von Szilli an. Sodann kommen noch Amaurosen aus verschiedenen Ursachen vor, bei den während der Geburt auftretenden Krämpfen hysterischer, epileptischer und apoplectischer Natur; sie sind äusserst selten. Die besprochenen Amaurosen befallen schnell oder plötzlich immer beide Augen, dauern Minuten, Stunden und Tage, geben gute Prognose, und beruhen entweder auf urämischer Intoxication oder reflectorischer Anämie. Neuburger.

146) Hemianopsie bei puerperaler Amaurose, von Dr. Lehmann. (Berl. klin. W. 1896. Nr. 51.) 27 jähr. Primipara; im letzten Schwangerschaftsmonate Kopfschmerzen und Oedem der Beine; Blutverlust bei der Geburt

[1] Diese überflüssigen Namen wird wohl Niemand billigen. H.

minimal. In der folgenden Nacht sah sie plötzlich die linke Gesichtshälfte ihres Mannes nicht, die rechte dagegen deutlich; bald darauf sieht sie alles im Schleier und schliesslich nur mehr Unterscheidung von hell und dunkel. Am folgenden Tage status idem bei klarem Sensorium; Pupillarreaction intact; Augenhintergrund normal; Urin nicht vorhanden; leichtes Oedem der Beine; Kopfschmerzen imt Hinterkopf. Milchdiät, Essigklystier, Eisblase auf den Kopf. Am nächsten Tage leichte Albuminurie; Patientin erkennt alles deutlich, aber „alle haben keine Nasen"; beiderseits ca. fünfmarkstückgrosses absolutes Scotom (in $^1/_2$ Fuss Entfernung). Am nächsten Tage vollständig gutes Sehen; Augengrund normal; geringer Albumingehalt. Nach weiteren 8 Tagen geheilt entlassen. In dieser Beobachtung, in der es sich um einen eclamptischen Zustand ohne Krämpfe und ohne Bewusstseinsstörung gehandelt haben dürfte, sieht Verf. einen Beweis, dass die die Eclampsie begleitenden Sehstörungen ebenso wie die urämischen Amaurosen corticalen Ursprungs sind. (D. Mediz. Ztg. 1897. Nr. 44.) Neuburger.

147) Serumtherapie der Conjunctivitis diphtherica, von Dr. Aubineau. (Rev. de Thérap. 1897. Nr. 2.) Nach eigener Beobachtung an zehn Fällen kommt Verf. zum Schluss, dass das Serum auch bei Conjunctivitis diphtheritica specifische, augenfällige und rapide Wirkung besitzt, welche die Diagnose stützen kann, indem sie bei pseudodiphtheritischer Erkrankung nicht eintritt. Zwar schadet die Injection auch in solchen Fällen nicht, doch ist vorherige bakteriologische Untersuchung erwünscht. Bei Mischinfection verschwinden durch das Serum zwar die Löffler'schen Bacillen, die locale Affection aber kann bestehen bleiben. In keinem Falle darf die lolale Behandlung vernachlässigt werden. (D. Mediz. Ztg. 1897. Nr. 43.) Neuburger.

148) Augendiphtherie und Heilserum, von Dr. Amman, Zürich. (Corr. Bl. f. Schw. Aerzte. 1897. Nr. 3.) Von 6 mit Serum behandelten Fällen in der Züricher Augenklinik endeten 4 mit totaler Erblindung des einen oder beider Augen; in den 2 gut verlaufenden Fällen war nur die Conjunctiva erkrankt gewesen. Verf. kommt zum Schluss, dass, wenn einmal die Cornea ergriffen ist, die Erhaltung derselben sehr fraglich ist und durch die Seruminjectionen nicht beeinflusst werden kann, da es sich dann meist nicht mehr um einfache Diphtherie-Infection handelt, sondern um eine Mischinfection mit Strepto- und Staphylokokken, auf welche das Serum keinen Einfluss hat. (D. Mediz.-Ztg. 1897. Nr. 43.) Neuburger.

149) Ueber functionelle Lähmung der Augenmuskeln, von Pacetti. (Il Policlinico 1896. 15. März.) Bei drei Fällen von Augenmuskellähmung bestand auf dem erkrankten Auge deutliche Ptosis, die sofort verschwand bez. wiederkehrte, je nachdem man das gesunde Auge mit der Hand verdeckte bez. wieder frei liess; es war nicht nothwendig, dass das Lid des gesunden Auges geschlossen wurde. Verf. konnte diese Lähmung des Levator palpebrae nirgends beschrieben finden und hält sie für eine rein functionelle, wenn auch verbunden mit materiellen Störungen in den Centren der anderen Augenmuskeln. Von anderen Autoren wurde für andere Augenmuskeln ein analoges Verhalten schon beschrieben. (D. Mediz. Ztg. 1897. Nr. 42.) Neuburger.

150) Zur Kenntniss der selteneren Ursachen der typischen Keratitis parenchymatosa, von Dr. Achenbach, St. Wendel. (Berl. klin. W. 1897. Nr. 1.) Als Hauptursache der Keratitis parenchymatosa kommt angeborene Syphilis in erster Linie, ferner kommen noch Tuberculose, rheumatische Erkrankungen, Malaria in absteigender Häufigkeit in Betracht, in neuerer Zeit auch die Influenza, zuerst von Wagenmann erwähnt. Verf. konnte die letzt-

genannte Ursache in zwei an der Marburger Klinik beobachteten Fälle bestätigen. (D. Mediz. Ztg. 1897. Nr. 42.) Neuburger.

151) Ueber Ablösung der Bindehaut des Oberlides vom Tarsus nach Verletzungen, von Dr. Goering, Augenarzt in Meissen. (D. med. W. 1897. Nr. 11.) Den ersten Fall sah Verf. in Essen als Vertreter von Heddäus: der 10jährige Junge hatte, wie auch die Obduction erwies, durch Fall eine Basisfractur erlitten. Das rechte Oberlid war stark geschwollen, prall gespannt, blau-violett. Aus der fest geschlossenen Lidspalte war ein unförmlicher, wallnussgrosser, dunkelrother Sack hervorgequollen, der sich als abgelöste und herausgetriebene Bindehaut des Oberlides erwies; die Umbiegung, $^1/_2$ mm vom Lidrand entfernt, konnte mit einiger Mühe gesehen werden. Der Inhalt der Tasche war flüssig, Blut mit Luft gemischt; denn beim Abtasten von innen und durch das Lid hindurch war Knistern zu fühlen. Die Section bestätigte die Diagnose. — Der 2. Fall betraf ein neugeborenes Kind, das mit der Zange entwickelt worden war. Anfangs bestand nur leichte Schwellung und Blaufärbung des linken Oberlides; Bulbus gut zu sehen, intact. Über Nacht entwickelte sich aber ganz das gleiche Bild wie im ersten Falle; der Sack war über taubeneigross, die Spannung so stark, dass schon durch die unverwundete Epidermis Blut hindurchsickerte. Schädelbruch lag sicher nicht vor; das Kind war sonst ganz normal und munter; vielmehr war hier die Affection wohl so entstanden, dass durch den Druck des Zungenlöffels auf die Nasenwurzel eine Verbindung der Orbita mit einer Nachbarhöhle verursacht wurde, durch welche durch heftiges, fortgesetztes Schreien Luft hineingepresst wurde, welche schliesslich die fest anliegende Bindehaut abhob; dazu kam noch zufällige Beschädigung eines etwas grösseren Gefässes und dadurch nachhaltige Blutung. Durch Scarificationen nahe dem Lidrande und Druckverband verschwand die Erscheinung in wenigen Tagen. Neuburger.

152) Auch eine Ablösung des Bindehaut des oberen Lides vom Tarsus, von Dr. G. Freudenthal in Peine. (D. med. W. 1897. Nr. 17.) Der Fall betraf das rechte Auge eines 65 jährigen Patienten, der überfallen und am Boden liegend mit Stiefelabsätzen getreten worden war. Das klinische Bild entsprach ganz dem von Goering in seinen Fällen von Ablösung der Bindehaut beschriebenen. Unter fortwährenden Eisumschlägen und späterem Druckverband legte sich die Bindehaut bald wieder an. Neuburger.

153) Ophthalmologische Mittheilungen, von Dr. A. Graefe in Berlin. Mit einem Zusatz von A. Eulenburg. (D. med. W. 1897. Nr. 3.) 1. Ein Fall von linksseitigem Gesichtsfelddefect des rechten Auges. Links leichte Myopie, sonst Alles normal. Rechts: bei Belichtung der temporalen Netzhauthälfte nur minime, stark zögernde, dagegen bei Belichtung der nasalen prompte, also hemiopische Pupillarreaction. Dementsprechend im rechten Gesichtsfeld linksseitiger hemianopischer, genau in der Mittellinie abschneidender Defect, nur durch zwei parabolisch dicht ober- und unterhalb in den Defect einspringende Curven unterbrochen. Sehschärfe rechts = $^{15}/_{50}$; leichte Myopie. Die Affection soll vor 5 Jahren plötzlich während des Gebrauches protrahirter Seebäder bei der 53jährigen Patientin eingetreten sein; damals wurde die Affection von anderer Seite für vorübergehend gehalten. Rechts besteht temporale Abblassung der Papille mit Kaliber-Verengerung der temporalen Arterien, deren centraler Reflexstreifen fehlt. Als Ursache nimmt Verf. eine centrale, und zwar nach Wernike, centralwärts von den Vierhügeln gelegene, Embolie oder Blutung an; der wahrscheinlich auch auf dem linken

Auge ursprünglich vorhanden gewesene Defect nach links, der vielleicht zum Theil in die überflüssige Gesichtsfeldpartie hineingefallen und dadurch nicht zur Perception gelangt ist, hat sich wieder hergestellt. Die näheren Gründe für diese Annahmen sind im Original nachzusehen. — A. Eulenburg fügt einige neurologische Bemerkungen bei; Patientin hat zur Zeit noch Anfälle von linksseitigem Kopfschmerz, Schwindel u. s. w., die im ganzen den Habitus gewöhnlicher (angiospastischer) Migräneanfälle darbieten. Nach den von der sehr intelligenten Patientin gemachten Angaben dürften jedoch schon früher schwerere Formen sog. Migraine ophtalmique, mit Scotomen und transitorischer Sprachstörung verbunden, vorausgegangen sein, bei denen es sich um höhere Grade des Gefässkrampfes, bald auch um thrombotische und embolische Zustände, besonders im Gefässgebiet der l. Arter. carotis int. handelt. Hier dürfte die häufig dabei beobachtete transitorische Hemianopsie ausnahmsweise zu einem Dauersymptom geworden sein, wahrscheinlich durch Embolie oder Thrombose eines kleinen Arterienastes in solcher Lage, dass dadurch gleichzeitig die einseitige Hemianopsie und hemiopische Pupillarreaction des linken Auges erklärt werden könnte, also in der Nähe des inneren Kniehöckers oder im hinteren Abschnitt (Pulvinar) des Thalamus. — 2. Ein Fall von doppelseitiger Embolie der Art. centr. retinae. 68jährige Frau, mit Atherom der Arterien, erblindet plötzlich links durch Embolie der Centralarterie, gleich darauf Netzhautblutungen oberhalb der Fovea auf dem gleichen Auge; unter energischer Massage des Auges und ableitender Behandlung tritt nach 2 Wochen Besserung ein; das Auge erkennt wieder Finger in 3 Fuss in allen Meridianen des G. F.; nach 3 Monaten war auch die erloschene Pupillarreaction auf Licht und Convergenz wieder vorhanden; aber allmählich wurde die Sehschärfe wieder schlechter und nach Jahresfrist war das Auge wieder völlig erblindet; Retina ganz weiss, Gefässe blutleer; später entwickelte sich Cataract. Rechts war nach wiederholten Netzhautblutungen, die sich immer wieder resorbirten, ca. $1^3/_4$ Jahre nach der Embolie links, und eine Woche nach einer eingetretenen Apoplexie mit Lähmung des rechten Armes und Beines gleichfalls Embolie und Erblindung eingetreten. Nach einem weiteren Vierteljahre Exitus unter Lähmung der Sprache. — Verf. führt diesen Fall an, da er selten sei und auch für das G. F. des embolisirten linken Auges beim Wiedereintreten der Circulation, die doch nicht überall gleichmässig sein konnte, keine Ausfallserscheinungen bot.

Neuburger.

154) **Kritische Bemerkungen über die Anatomie des Chiasma opticum**, von Prof. Dr. Grützner, Tübingen. (D. med. W. 1897. Nr. 1 u. 2.) Im Gegensatz zu Kölliker, der auf Grund seiner neueren anatomischen Untersuchungen eine vollständige Kreuzung der Sehnerven bei Mensch, Hund, Katze, Fuchs und Kaninchen annimmt, kommt Verf. nach weiteren Ausführungen, die im Original nachzusehen sind, und sich auf die Ergebnisse der einfachen unmittelbaren Betrachtung des Chiasma, auf dessen makroskopische Zerfaserung, auf die mikroskopische Zerlegung desselben in Schnitte, auf die Entwickelungsgeschichte, vergleichende Anatomie und Experimente stützen, zum Schlusse, dass nach wie vor eine Halbkreuzung der Sehnerven anzunehmen ist, da zudem fast alle physiologischen und pathologischen Erfahrungen für dieselbe sprechen. — Zum Schlusse werden Modelle vom menschlichen Chiasma besprochen, die die Fasernkreuzung veranschaulichen (zu beziehen durch Universitäts-Mechaniker Albrecht in Tübingen). Neuburger.

155) **Multiple Eiterherde der Hornhautgrundsubstanz**, von Dr. Goering, Augenarzt in Meissen. (D. med. W. 1897. Nr. 14.) Verf.

beobachtete an der Saarbrücker Augenheilanstalt als Assistent 2 Fälle einer seltenen Erkrankung, die einen 50jähr. Bergmann und eine ältere Frau betrafen, und welche er noch nicht beschrieben gefunden hat. 3—4 dunkelgelbe, stecknadelkopfgrosse, nahe bei einander liegende Punkte sitzen im Hornhautparenchym 1—2 mm vom oberen Limbus entfernt; das Epithel darüber ist matt, uneben, rauh; es besteht Vascularisation und deutliche Iritis mit Trübung des Kammerwassers; T: n; O: n. Ursache dunkel. Kein Trachom, keine Lues oder sonstige Erkrankung. Starke Reizerscheinungen und Schmerzen. Therapie: Cocaïn, Atropin, feuchte Wärme, Inunctionscur. Verlauf: langsame (6—8 Wochen) und schleppende Heilung unter Zurücklassung parenchymatöser Trübungen.

Neuburger.

156) **Centrale beiderseitige Amaurose in Folge von metastatischen Abscessen in beiden Occipitallappen ohne sonstige Herdsymptome**, von Dr. H. Heinersdorff. (Aus der Univ.-Augenklinik in Bern, Prof. Pflüger. — D. med. W. 1897. Nr. 15.) 52jähriger Patient, vor 5 Wochen in die Lungenheilanstalt von Thun aufgenommen, wo er sich rasch erholte, bekam dort unter Fieber eine Periostitis des linken Vorderarms, die sich unter Jodbehandlung bald besserte. Vor 14 Tagen klagte er über zunehmende Sehschwäche, vor 8 Tagen von neuem Fiebersteigerung, Kopfschmerz, rasche Erblindung; Bildung eines Abscesses in der Leistengegend. Augenspiegelbefund normal, nur noch Lichtempfindung, Pupillarreaction träge, aber vorhanden. Sonst keine cerebralen Erscheinungen, kein Fieber mehr, Urin normal. Eröffnung des Abscesses in der chirurgischen Abtheilung. Unter zunehmender Somnolenz nach 7 Tagen Exitus im Coma, am letzten Tage einmaliges Erbrechen. Die Section ergab: Leberabscess; die Gehirnbasis bedeckt mit grünlichem Eiter, besonders am Boden des vierten Ventrikels und der Occipitallappen; beide Seitenventrikel eitergefüllt, vom Hinterhorn aus führen beiderseits Oeffnungen in je eine im Occipitallappen gelegene Abscesshöhle. Die übrigen Gehirntheile ohne Veränderungen. Bakteriologische Untersuchung wurde nicht gemacht. Das Fehlen von sonstigen Erscheinungen bis kurz vor dem Tode wird damit erklärt, dass die anfänglich auf das Occipitalmark beschränkten Abscesse erst kurz vor dem Tode nach den Seitenventrikeln und der Basis durchbrachen. Unter den 170 von Henschen zusammengestellten Fällen von Centralaffectionen der Sehbahnen konnte Verf. nur 6 ähnliche finden.

Neuburger.

157) **Netzhautvenenerkrankung als Ursache recidivirender jugendlicher Netzhaut- und Glaskörperblutungen**, von Dr. Otto Schefels, Augenarzt in Crefeld. Die Veröffentlichungen von Friedenwald und Simon (s. dieses Centralbl. 1896. Febr. und Nov.) veranlassen Verf. zu seiner Mittheilung, die 4 Fälle (darunter 3 Mädchen) von 17—22 Jahren betrifft, deren Krankengeschichten mitgetheilt werden. Die Blutungen waren bei allen doppelseitig; in zweien nur einseitig zu sehen; allerdings wurde der eine davon erst $1^1/_2$ Jahren nach der Blutung gesehen, und da nur kurz, während beim andern Glaskörperblutungen eine genaue Untersuchung verhinderten. Bei den recidivirenden Blutungen konnten neue perivasculitische Veränderungen nicht nachgewiesen werden; letztere bildeten sich nach 2—3 Monaten wieder völlig zurück, die Gefässe sahen wieder normal aus; in 2 Fällen bestand vorübergehende grauliche Trübung der Maculargegend mit feinen punktförmigen, weissen Fleckchen. In einem Falle war Retinitis proliferans zu sehen. Gestützt auf eine frühere Beobachtung von Perivasculitis der Netzhautvenen durch hereditäre Lues (Arch. f. Augenh. Bd. 22) hält Verf. auch die vorliegenden Fälle für ver-

ursacht durch Lues hered.; zwar giebt die Anamnese keinen positiven Aufschluss darüber, aber andererseits fehlen auch sonstige ursächliche Momente, als Anämie, Tuberculose, erworbene Lues, Leukämie, Malaria u. s. w. vollständig.

Neuburger.

158) Asthenopie not due to refractive errors, by Henry Gradle, M. D., Chicago. (The Journ. of the Amer. Med. Assoc. 1897. 6. März.) Unter einer Reihe von 500 Patienten befanden sich 20 bis 25 %, deren Beschwerden und Schmerzen bei Naharbeit nicht abhängig waren von Refractions- oder Accommodationsstörungen. Die Ursachen in solchen Fällen sind sehr verschiedenartig, allgemeine Neurasthenie, Anämie, Verdauungsstörungen, ungünstige hygienische Verhältnisse, leichte chronische Conjunctivitis und Blepharitis (3 %), Unregelmässigkeiten im Pigmentepithel der Retina (der Augengrund sieht gekörnelt, wie „Pfeffer und Salz", aus, besonders im nasalen unteren Quadranten); in letzteren Fällen brachten dunkle Schutzgläser und Ruhe Erleichterung. Weitere Ursachen der Asthenopie sind Augenmuskelanomalien, wenn auch nicht häufig nach Verf.'s Erfahrung, sodann Nasenerkrankungen und Sinuseiterungen (ca. 3 %), wie chronische Rhinitis hypertrophisans, Septumdeviationen, Tonsillenvergrösserung; freilich ist bei vielen Kranken derart auch das Nervensystem geschwächt; letzteres ist auch häufig der Fall bei den durch Magenstörungen, besonders chronische Gastritis, hervorgerufenen Asthenopien. Die Behandlung muss bei allen diesen Fällen natürlich eine causale sein; aber selbst nach Beseitigung aller Ursachen bleibt manchmal die Asthenopie bestehen und muss dann vielfach als hysterische angesprochen werden und dem entsprechend psychisch behandelt werden. — In der Discussion (Chicago Ophthalm. and Otolog. Society, 1897. Nr. 12. I.) weist auch C. A. Wood und Wm. H. Wilder auf den Einfluss der leichten Chorioidalveränderungen hin, bei denen man häufig centrale Scotome für Roth und Grün findet; ferner auf die Schlaflosigkeit als Symptom allgemeiner Neurasthenie als Ursache der Asthenopie. C. F. Hotz betont die Wichtigkeit der Behandlung allenfalls bestehender Blepharitis. H. T. Patrick erwähnt die neurotische Asthenopie par excellence, die bei Frauen nach oft nur ganz geringfügigen chirurgischen Eingriffen sich einstellt. C. W. Hawley schenkt schon lange in allen Fällen von Asthenopsie dem Allgemeinbefinden grosse Aufmerksamkeit.

Neuburger.

159) Strabismus, by G. A. Berry, M. D., Edinburgh. (Ed. Med. Journ. 1897. Jan., Febr., März.) S. Refer. dies. Centralbl. 1896, S. 652. — Strabismus convergens ist der active Zustand, zu welchem das Augenmuskelgleichgewicht führt, wenn die Interni lange Zeit eine abnorm starke Innervation zur Convergenz erhalten (uncorrigirte Hyperopie), Strabismus divergens dagegen der passive Zustand, wenn diese Muskeln zu wenig oder gar keinen Impuls zur Convergenz erhalten (häufig bei Myopie). Der Effect der Operation des Einwärtsschielens ist meist nur ein kosmetischer; nur wenn sich binoculares Sehen wiederherstellt durch geeignete optische Correction bei beiderseits fast gleicher Sehschärfe und nicht zu frühzeitigem Beginn der Schielstellung ist eine Wiederkehr des Schielens mit Sicherheit nicht zu erwarten. Bei Strabismus divergens soll etwas Uebercorrection zurückbleiben. Die weiteren Ausführungen über Strabismus convergens myopicus und concomitans sind im Original nachzulesen.

Neuburger.

160) Bilateral optic neuritis complicating enteric fever, by Braine-Hartnell. (Brit. med. Journ. 1897. 29. May.) Zwei Tage vor dem Tode des 11jährigen Knaben wurde leichte Neuritis optica R > L beobachtet;

die Section ergab Entzündung der Peyer'schen Plaques mit Schwellung der Mesenterialdrüsen und Sollitärfollikel; im Gehirn fand sich keine Ursache für die Neuritis. Neuburger.

161) Hysterical amblyopia, by Frank S. Milbury, M. D., Brooklyn. (Med. Rec. 1897. 20. März.) 22jährige Dame, seit 7 Jahren blind trotz aller möglichen Consultationen und Heilversuchen. Augenspiegelbefund völlig normal. Hypnotismus, lange Seereise, Alles umsonst. Da entdeckte Verf. zufällig einen schlecht abgebrochenen Prämolarzahn links oben; er suggerirte mit vieler Mühe der Pat., dass dieser Zahn Schuld an der Erblindung sei und nach dessen Entfernung, jedoch ohne Narkose, das Sehen wiederkäme, was auch in der That vollkommen eintrat und blieb bis zu dem 2 Jahre später an Typhus erfolgten Tode. Eine Erblindung gleicher Art bei einem 16jährigen Knaben und hochgradige Schwachsichtigkeit bei einem 9jährigen Mädchen wurden nach mancherlei vergeblichen Versuchen durch Suggerirung während des hypnotischen Schlafes in wenigen Minuten geheilt. Neuburger.

162) The cornea and the cautery — the use of the galvanocautery in ulcer of the cornea, by C. S. Rodman, M. D. Waterbury, Conn. (Med. Rec. 1897. 21. August.) Bekanntes. Neuburger.

163) The localization of foreign bodies in the eye by means of the X-ray, by Percy Friedenberg, M. D., New York. (Med. Rec. 1897. 15. Mai.) In einem Fall von Schrotschussverletzung beider Orbitae mit Erblindung und Glaskörperblutungen konnten die Schrotkörner mittelst Röntgenstrahlen photographirt werden. Einmal wurde die Crooke'sche Röhre am Hinterkopf angebracht und 2 länglich schmale, entsprechend den knöchernen Orbitalvorsprüngen zugestutzte Carbuttplatten auf die mit Watte bedeckten Augen gelegt und fest auf den Kopf gebunden, um die minimalen Kopfbewegungen zu neutralisiren; sodann wurde eine Profilansicht gemacht, indem Pat. auf der rechten Seite auf der sensitiven Platte lag, während die Röhre links aufgesetzt wurde; die der Platte zunächst liegenden Körner erschienen am deutlichsten. Durch Vergleichung beider Aufnahmen wurde die Localisation erleichtert.
Neuburger.

164) Eye and ear defects in scholars. (Med. Rec. 1897. 29. Mai.) Der Schulgesundheitsrath New Yorks hat unter ärztlicher Beihilfe die Schulräume visitirt, ob sie den Beleuchtungsanforderungen entsprechen, und ob die kurz- und schwachsinnigen und schwerhörigen Kinder richtig sitzen.
Neuburger.

165) Queer eyes in queer places, by James Weir jun., M. D. Ownesboro, Ky. (Med. Rec. 1897. 10. April.) Primitive Augen erscheinen schon bei sehr niedrig organisirten Thieren; als merkwürdigstes Beispiel wird die Meduse oder Schirmqualle angeführt. Rund herum am Rande des Schirmes, der sog. Umbrella, kann man in regelmässigen Zwischenräumen gewisse rundzellenähnliche Organe sehen, welche in der Zahl sehr variiren, von 8 bei einzelnen Arten bis zu 60 und 600 bei anderen. Diese sog. Randkörperchen enthalten durchscheinende Körperchen, welche von einigen Forschern für Otolithen oder Gehörsteine gehalten werden; Verf. fand jedoch in ihnen stets Pigment, welches er für eine primitive Retina hält, während er die durchsichtige Scheibe für eine primitive Linse anspricht; auf Grund dieser mikroskopischen, sowie anschaulich beschriebenen experimentellen Beobachtungen im Aquarium, nach welchen die Thierchen hell und dunkel gut unterscheiden, hält er die Organe für Augen. Der Seeigel hat schon höher entwickelte Augen mit Cornea,

Retina und Linse; letztere, inmitten von Pigment gelegen, sieht aus wie ein glänzendes Ei in einem scharlachrothen Nest; die Augen liegen über den Rücken zerstreut, direct unter der Haut. Die längs der Armstrahlen vorkommenden, an Zahl variirenden Augen der „Sternfische" sind wieder einfacher: Pigmentflecke mit Nerven; Linsen konnte Verf. nur bei einzelnen Arten finden. Sogar die Auster hat primitive Augen in Form von Flecken um den Mantelrand herum. Bei den meisten Würmern kommen Augen nur als sog. Ocellen vor, welche nur Licht und Dunkel unterscheiden können und mit Nerven versehene Pigmentflecke darstellen, so z. B. bei der Alciope, einem kleinen Seewurm; dieser ist sehr durchsichtig und gleicht einem belebten Ring, aus violetten Scheiben bestehend, mit einem Paar orangefarbigen Augengläsern am Kopfe, eben seinen Augen, welche schon gut entwickelt, Cornea, Linse, Glaskörper und Retina andeuten. Ein anderer Wasserwurm, Myrianide, der sich durch Sprossung vermehrt und aus einer Anzahl Glieder besteht (ähnlich dem Bandwurm) und auch sonst manche physiologische Merkwürdigkeit hat, zeigt auf jedem 4. Glied zwei runde dunkelfarbige Ocellen. Die Schnecke besitzt an der Spitze ihrer Hörner 2 Augen mit Cornea, Linse und Retina; anschaulich beschriebene Versuche zeigten, dass die Gartenschnecke ein bewegtes weisses Object in 2 Fuss, ein schwarzes erst in 12—14″ erkennt. Auch der Bachkrebs besitzt Augen an der Spitze von Augenstielen, aber ganz anderer Art, nämlich sog. Facettenaugen, wie sie auch vielen Insecten eigen sind. Mannigfachen Beobachtungen nach muss der Krebs ganz gut sehen, z. B. einen Menschen in 20—25 Fuss Entfernung. Ferner hat der Taumelkäfer, Gyrinus, der im Wasser so possirliche Bewegungen vollführt, ein paar scharfsehende Facettenaugen unten am Kopf für das, was im Wasser vorgeht, und ein weiteres ebenso scharfes Paar für den Ausblick nach oben. Solche sonderbare Augen hat ein auch noch andere Eigenthümlichkeiten bietender Raubfisch, der sog. Periophthalmus, nämlich 2 grosse prominente Augen an der Spitze des Kopfes, welche rund herum nach allen Seiten blicken können; daher auch sein Name. Seine Lieblingsnahrung bildet eine gleichfalls besondere Sehwerkzeuge besitzende Molluskenart, das sog. Onchidium. Während deren Kopfaugen denen anderer Mollusken gleichen, besitzen sie noch eine Anzahl, manchmal mehrere Hundert, von Rückenaugen von gleichem Typus wie die der Wirbelthiere, mit Cornea, Linse, Retina und blindem Fleck. Dadurch haben sie Ausblick nach allen Seiten, und dass sie etwas sehen, beweist der Umstand nach Verf., dass sie dem über den Sand daher hüpfenden Periophthalmus durch Entleerung Tausender von blasenähnlichen Hautzellen einen Hagel von kleinsten Concretionen entgegenschleudern, worauf sich dieser erschreckt zurückzieht. Als letzte Merkwürdigkeit führt Verf. in seiner durch zahlreiche Abbildungen und sonstige Mittheilungen über das Leben und Treiben der erwähnten Thiere noch interessanter gemachten Arbeit das bei manchen Eidechsen, vor allem der sog. Calotis, und bei einer Baumeidechse in Tenesse und Kentucky, dem sog. singenden Scorpion, vorkommendes Cyclopenauge an. Ausser den 2 regulären Augen besitzen diese Thiere noch ein 3. mit Linse, Retina und Sehnerven versehenes auf dem Gipfel dec Kopfes, welches von einer modificirten, durchsichtigen Schuppe wie von einer Cornea bedeckt wird. Neuburger.

166) The clinoscope, by George F. Stevens, M. D., New-York. (Med. Record. 1897. 27. Februar.) Apparat zur Bestimmung der Declination des verticalen Hornhautmeridians bei gesunden Augen sowohl wie bei Augenmuskellähmung; ohne Abbildung schwer zu beschreiben; nach Verf.'s Angaben verfertigt von E. B. Meyrowitz, New-York. Neuburger.

167) Ergänzung zu „Die Farbenblindheit und ihre Diagnose". Zum Gebrauch für Aerzte und Behörden, von Dr. M. Ohlemann, Augenarzt in Minden. Mit 26 Farbenkärtchen. (Braunschweig 1897.) Da Ophthalmospectroskope noch sehr theuer sind, Prüfungen mittelst Pigmentfarben in Gestalt der Wollprobe von manchen nicht für ausreichend gehalten werden, so hat Verf. 26 Kärtchen mit Spectralfarben zusammengestellt. Bezüglich der Anwendung muss auf den beigedruckten Text bez. auf des Verf.'s im Titel erwähnte Arbeit verwiesen werden. Neuburger.

168) Das Airol, ein Ersatzmittel des Jodoforms, seine Wirkung auf Gonorrhoe und Trachom, von Dr. Tausig. (Wien. med. Presse. 1896. Nr. 41.) Bei 4 Trachomfällen nahm nach Einstäubung des Airols in den Bindehautsack die bisherige starke Secretion schon nach 3 Tagen ab; die sammetartige Beschaffenheit der Conj. verschwand, ebenso allmählich die Körner, so dass Verf. das Mittel als ein Specificum gegen Trachom (und Gonorrhoe) ansieht; auch sonst bewährt es sich als vortreffliches, reiz- und geruchloses Trockenantisepticum; es wirkt durch langsame Abspaltung des Jods aus seinem Molekül. Neuburger.

169) Improved method of treatment in eye diseases, and recent advances in ophthalmic work. (Therap. Gaz. 1897. 15. Juli.) Thomas Bickertson empfiehlt (Liverpool Med.-Chir. Journ. 1897. Jan.) gegen Blenn. neonatorum Tag und Nacht fortzusetzende, alle paar Minuten zu wechselnde Umschläge von eiskalter Chlorzinklösung (1 : 600). Das Gefäss mit der Lösung steht in einem zweiten mit Eis gefüllten Gefäss. Dabei werden abgesehen von dem Abwischen des Eiters und Verhindern des Zusammenklebens der Lider weitere Maassnahmen unterlassen. Erfolg angeblich sehr gut, kein Verlust. Neuburger.

170) The ocular complications of typhoid fever, by Ch. St. Bull, M. D., New-York. (Med. Rec. 1897. 24. April.) Bei den meisten Infectionskrankheiten treten Augenstörungen im Prodromal- oder Initialstadium auf, beim Abdominaltyphus dagegen erst während des weiteren Verlaufs und in der Reconvalescenz. Der Häufigkeit nach geordnet sind es einfache catarrhalische Conjunctivitis; phlyctänuläre Conjunctivitis und Keratitis, in schweren Fällen bis zu Xerosis corneae ansteigend; dann Accommodationslähmung und Mydriasis. Netzhautblutungen sind auch nicht ungewöhnlich auf der Höhe der Krankheit, von verschiedener Art und Ausdehnung; die gewöhnlichen sind punktförmig und werden vom Patienten nur wahrgenommen, wenn sie die Macula betreffen; die ausgedehnten dagegen mit Durchbruch in den Glaskörper sind meist mit schlechter Allgemeinprognose verbunden; die Ursache ist wohl in Gefässwanddurchlässigkeit bez. -erkrankung in Folge des allgemeinen Schwächzustandes zu suchen. Sodann kommen Lähmungen der äusseren Augenmuskeln vor während der Reconvalescenz und noch später, bald heilend, häufig wiederkehrend. Seltener sind Neuro-Retinitis oder Neuritis retrobulbaris, zuweilen Amblyopie ohne ophthalmoskopischen Befund und sogar Hemianopsie, verursacht durch Basilarmeningitis bez. Irritation des Tractus. Glücklicherweise selten sind die auf der Höhe der Krankheit einsetzenden, quoad visum schlechte Prognose gebenden Entzündungen der Iris, Chorioidea und des Corpus ciliare, oft mit Cataractbildung verbunden. Neuburger.

171) What are the functions of the rods and cones and the pigment epithelium layer of the human retina? By Frank P. Pratt, M. D., Jackson, Mich. (Med. Rec. 1897. 28. August.) Verf. be-

antwortet obige Frage mit folgenden, wie er selbst sagt, Hypothesen: Die Zapfen allein sind die Endzellen der Sehnervenfibrillen, während die Stäbchen als Stützgewebe für sie dienen; das Pigmentepithel verwandelt die Lichtvibrationen in Nervenerregung. Der Beweis kann allerdings nur mit zum Theil erwiesenen, zum Theil umstrittenen anatomischen und physiologischen Beobachtungen geführt werden. Ausserdem stehen eine ganze Zahl von Thatsachen, die Verf. zum Theil selbst anführt, ohne sie widerlegen bez. mit seiner Theorie in Einklang bringen zu können, mit obigen Sätzen in Widerspruch. Die Einzelheiten müssen im Original nachgesehen werden. Neuburger.

172) Die Geschwülste der Cornea, von Dr. Fridolin Blascowics. (Pester med.-chir. Presse. 1897. Nr. 18.) Granulom der Cornea; Lidschluss dadurch erschwert; Enucleation. Diagnose anatomisch bestätigt. Die 25jährige Frau hatte mit 8 Jahren wahrscheinlich phlyctänuläre Keratitis; die Geschwulst scheint jedoch aus einem späteren Pannus, nicht aus dem Leucom hervorgegangen zu sein. Primäre Hornhautgeschwülste sind nach Verf. sehr selten; es folgt Besprechung derselben. Neuburger.

173) Lateral illumination: magnifying instruments employed in combination with lateral illumination; the use of highly magnifying glasses with the ophthalmoscope, by Prof. L. Laqueur, M. D., Strassburg. Translated bei Harry Friedenwald, M. D., Baltimore. (System of Diseases of the Eye, Vol. II.) Geschichte, Theorie und klinische Anwendung der focalen Beleuchtung, der Hornhautlupen und Mikroskope. Neuburger.

174) Eucaïn in ophthalmic surgery, by Surg.-Capt. F. P. Maynard. (Indian Med. Gazette. 1897. Febr. Nr. 2. Vol. 32.) Bei Anwendung in 20 Fällen von Cataractoperationen, Iridectomien, Discisionen u. a. sah Verf. folgende Nachtheile: Schmerz beim Einträufeln, wie es scheint bei dunkelfarbigen Individuen weniger, Thränen und Injection des Auges, und folgende Vortheile: vollkommene, genügend lange Anästhesie selbst nach nur einmaliger Einträufelung einer 10⁰/₀ Lösung, Verringerung des Augendruckes, keine Beeinflussung der Pupille oder der Accommodation, keine Schädigung des Hornhautepithels, Beständigkeit der Lösung beim Kochen, Ungiftigkeit und Billigkeit. Neuburger.

175) Traumatic prolapse of the iris and its treatment, by G. E. de Schweinitz, M. D. (Med. News. 1897. 3. Juli.) Je nach dem Sitz und der Grösse des Prolapses und je nach den begleitenden Umständen (ob Infection da ist oder nicht, Reizung des Auges und dergl. oder nicht) muss die Behandlung stets individualisirend sein. Unter Anführung von Krankengeschichten ist Verf. jedoch geneigt, stets, wenn die Entfernung des Prolapses irgend möglich ist, operativ einzugreifen, d. h. in frischen Fällen den Vorfall zurückzubringen und ev. die Wunde zu nähen, in alten denselben abzuschneiden. Bei friedlicher Behandlung, Druckverband, Bettruhe u. s. w. sah er von Atropin auch bei peripheren Vorfällen stets gute Wirkung; nur bei einigen Vorfällen nach Cataractoperationen zog er Eserin vor. Neuburger.

176) Unilateral albuminuric retinitis, with cases, by G. E. de Schweinitz, M. D., Philadelphia. (Med. News. 1896. 19. December.) Während die einen Autoren Retinitis albuminurica für eine gewöhnlich doppelseitig auftretende Erkrankung halten, erklären andere, z. B. Knies, die einseitige Erkrankung für nichts Seltenes; allerdings ist, wie Verf. selbst einräumt, die grosse Mehrzahl der letzteren Art nur scheinbar einseitig, da beide Augen in verschieden langem Zwischenraum nach einander erkranken können; in einer bestimmten Zahl von Fällen wurde jedoch bis zum Tode nur ein Auge erkrankt

gefunden, ebenso auch bei der Autopsie nur eine Niere erkrankt gefunden. Der eine Fall des Verf.'s beweist nichts, da er nur einmal gesehen wurde; im zweiten wurde allerdings während 5 Monaten nur einseitige Neuro-Retinitis mit zahlreichen Blutungen und $S = {}^6/_{15}$ beobachtet, auf dem anderen Auge dagegen nur ganz feiner weisser Schleier (!) in der Nähe des Sehnerven ohne weitere Veränderungen mit $S = {}^6/_4$. Patient lebt noch; die Blutungen sind zurückgegangen, dagegen zahlreiche Degenerationsherde und Perivasculitis aufgetreten. Neuburger.

177) A case of toxic amblyopia, with autopsy and micrscopical examination of the specimens, by G. E. de Schweinitz, M. D., Philadelphia. (Amer. Journ. of the Med. Sciences, 1897. September.) Die Veränderungen im mitgetheilten Falle (60jähriger, an Pneumonie gestorbener, starker Pfeifenraucher) von centralem Scotom, der nach Anamnese und Untersuchung zu der Gruppe der sog. Intoxicationsamblyopien gehörte, waren folgende: Degeneration des papillo-maculären Bündels vom Tractus an durch das Chiasma bis hin zur Papille; in diesem Bereiche merkliche Verdickung des Bindegewebes mit Degeneration der Nervenfasern, und Hypertrophie der Gefässwände, mit mässiger Kernwucherung innerhalb der Fascicel; geringe Zusammenziehung des temporalen Nervenfaserlagers in der Nähe der Papille und an dieser Stelle Unvollständigkeit der Fortsätze der Ganglienzellen, welch letztere aber in der Macula ganz normal waren. Schöne Abbildungen dieser Veränderungen, sowie Verzeichniss der einschlägigen Literatur sind beigegeben. Neuburger.

178) Tabacco amblyopia in a woman, with anomalous scotomas, by G. E. de Schweinitz, M. D., Philadelphia. (Ophth. Record. 1897. März.) Der Fall ist merkwürdig wegen der ungewöhnlichen Form der Scotome und weil er eine 60jährige Frau betrifft, die seit 15 Jahren zwar stark rauchte, aber keinen Alkohol trank. Die beiderseits ziemlich symmetrischen absoluten Scotome für Roth und Grün beginnen 5° temporal vom Fixirpunkt, den sie also frei lassen, ziehen sich in dieser Richtung bis zu 20° hin und erstrecken sich nach oben und unten ca. 15° weit, zeigen also Aehnlichkeit mit den Scotomen, welche bei von Jugend an in Folge Refractionsfehler schwachsichtigen Augen beobachtet wurden; zwar ist Pat. auch auf einem Auge in Folge Hyp. von Jugend an schwachsichtig; doch spricht die Symmetrie beiderseits gegen diese Ursache des Scotoms. Von 5° temporal an bis zum nasalen Rand des Fixirpunktes besteht nur relatives Scotom für Roth und Grün. Neuburger.

179) A clinical study of the ophthalmic symptoms seen in a case of fracture of the anterior base of the skull, by Ch. A. Oliver, M. D., Philadelphia. (Amer. Journ. of the Med. News. 1897. Juli.) Die Symptome wiesen darauf hin, dass der rechte Facialis centralwärts noch vor Abgabe des N. petrosus, der linke dagegen ganz peripher beschädigt wurde; ferner waren dabei betheiligt beide Optici, welche ungleichmässige und vorübergehende Compression beider Tractus anzeigten, beide Oculomotorii, der rechte mehr als der linke, welche durch intracranielle Beschädigung in der Gegend der processus clinoidei betroffen zu sein schienen, endlich beide Abducenten, ebenfalls $R > L$. Dazu kam Blutung aus der Nase, eine Woche dauernd, Fehlen meningitischer und anderer entzündlicher Erscheinungen, ferner zwar persistirende, aber sehr charakteristische Stauung der Retinalvenen. Dies alles zusammen liess Verf. einen Bruch des rechten Schläfenbeines, mit wahrscheinlicher Zerreissung eines benachbarten Sinus in der Dura annehmen. Die Lähmungserscheinungen an den Augen besserten sich im Laufe der Zeit sehr.

Neuburger.

180) On the occurence of retinal hemorrhage after middle age: and its bearing on the duration of life, by Hasket Derby, M. D., Boston. (Read at the Annual Meeting of the Massachusetts Med. Soc. 1897. 8. Juni.) Von 90 Fällen konnte Verf. das weitere Schicksal bei 31 erfahren; von diesen war der jüngste 43, der älteste 83 Jahre alt, der Durchschnitt betrug 62 Jahre. Davon waren 25 nach kurzer Krankheit, einzelne ganz plötzlich gestorben, und zwar 11 in Folge Herzerkrankung, 14 in Folge von Apoplexie. Von den übrigen 6 waren nach den letzten Erkundigungen, durchschnittlich 13 Jahre nach beobachteter Netzhautblutung, noch 5 am Leben mit einem durchschnittlichen Alter von 54 Jahren, einer, ein 83jähriger, war 6 Jahre später an Cystitis gestorben. Die Prognose ist also meistens ungünstig.

Neuburger.

181) Clinical notes of a case of injury producing as the most prominent symptom luxation of the eyeball into the orbit: (so-called traumatic enophthalmos), by Ch. A. Oliver, M. D., Philadelphia. (Ophth. Rec. 1897. Januar.) 5 Wochen nach Schlag mit einem Weberschiffchen gegen das linke Auge stand dasselbe um 4—5 mm rückwärts in der Orbita; linke Lidspalte verengt; linker Rectus superior vollständig, Obliquus inferior leicht gelähmt. Beim Versuch, auf ein nahes Object in der Mittellinie zu convergiren, tritt clonisches Zucken der Nasenflügel ein, L > R. Knochenverletzung war nicht zu constatiren.

Neuburger.

182) A case of reparation from extensive injury (Verbrennung) involving the inner angle of the eyelids, by Ch. A. Oliver, M. D. (Ophth. Rec. 1897. April.)

Neuburger.

183) Clinical history of a series of operative procedures for the cure of cicatrial ectropium from antral disease, by Ch. A. Oliver, M. D. (Univ. Med. Magaz. 1897. Mai.) Das 14jährige Mädchen zeigte sehr entstellendes Ectropium des Unterlides durch eine Hautnarbe, welche mit dem Knochen verwachsen war, als Folge früherer, langjähriger Oberkieferhöhleneiterung mit Durchbruch nach aussen. Das Ectropium wurde derart beseitigt, dass nach Lostrennung der Narbe vom Knochen und Lockerung der Haut bis weithin nach der Schläfengegend der äussere Canthus gespalten und der Schnitt ca. $2^1/_2$ cm nach aussen verlängert und der äussere Theil des Ciliarrandes ca. 1 cm lang entblösst, und sodann das Unterlid wie bei Blepharoplastik nach Dieffenbach in seine neue Stellung geschoben und mit Nähten befestigt wurde.

Neuburger.

184) Clinical history of a case of subconjunctival dislocation of the crystalline lens, by Ch. A. Oliver.. (Ophth. Rec. 1897. Juni.) Der Fall ist von Shoemaker in der Sect. of Ophth. of the College of Phys. of Philadelphia am 16. März 1897 vorgestellt worden; siehe Bericht hierüber an anderer Stelle.

Neuburger.

185) Cases of monucular optic neuritis, by G. E. de Schweinitz. (Philadelphia Polyclinic. 1896. 12. December.) Ueber 3 Fälle ist schon an anderer Stelle berichtet worden (siehe dieses Centralbl. 1896, S. 459), der 4. betrifft eine Schwangere im 5. Monat mit einseitiger Neuroretinitis und acuter centraler Chorioretinitis; im Urin Spuren von Eiweiss und Cylinder. Normale Entbindung zur normalen Zeit; Heilung mit Atrophie in der Maculargegend und disseminirten Pigmentstörungen.

Neuburger.

186) Ophthalmic cases, by G. E. de Schweinitz. (Philadelphia Polycl. 1897. 21. Aug.) Recidivirende Abducenslähmung bei einem 6jährigen

Kinde. — Totales Hornhautstaphylom; Mules' Operation; Ausstossung der Glaskugel am 8. Tage. — Doppelseitige Keratoiritis nach Influenza; mit subconjunctivalen Einspritzungen einer Deci-Normalsalzlösung günstig behandelt. — Hypertrophische Blepharitis und Keratitis ulcerosa mit Formaldehyd (1 : 2000 aq. dest.), 3—4 stündlich zu Waschungen und Umschlägen, sehr erfolgreich behandelt.
Neuburger.

187) Sub-conjunctival injections of physiologic salt solution, by G. E. de Schweinitz. (Codex Medicus. 1896. December.) Die in der Philadelphia Policlinic gemachten Versuche sind schon von Veasey (s. dieses Centralbl. 1896. S. 753) beschrieben. Verf. sah auch gummöse Scleritis unter dieser Behandlung sich rasch zurückbilden; über subconjunctivale Einspritzung von Salicylpräparaten bei gichtischer oder rheumatischer Scleritis, von Snellen empfohlen, hat Verf. noch zu wenig Erfahrung. Neuburger.

188) Die Entfernung von eingedrungenen Pulverkörnern aus dem Auge, von Prof. Dr. Ed. Jackson. (Albany med. Annals. 1897. Nr. 5. — Deutsche Med.-Ztg. 1897. Nr. 87.) Pulverkörner lässt man am besten ruhig sitzen, wenn sie nicht weiter stören. Zur Entfernung derselben aus den tieferen Hornhautschichten sowie aus der Gesichtshaut benützt Verf. eine feine galvanocaustische Nadel, mit welcher er in tiefer Chloroformnarcose das darüberliegende Gewebe berührt; zugleich mit dem Brandschorf soll sich auch das darunterliegende Pulver abstossen. Neuburger.

189) Einfluss des Radfahrens auf das Sehvermögen und hygienische Rathschläge für die Augen der Radfahrer, von Dr. Mirovitch, Paris. (Journ. d'hyg. 1897. S. 1068/1896. — Deutsche Med.-Ztg. 1897. Nr. 87.) Die Circulationsverhältnisse des Auges werden durch eine vornübergeneigte Rumpfhaltung mit Rückwärtsneigung des Kopfes schädlich beeinflusst. Der Luftdruck soll auch Myopie erzeugen oder verstärken (?), weil er den Bulbus an die Orbita drückt. Dass der Luftzug und Staub die Bindehaut reizen und entzünden können, ist klar, unwahrscheinlich dagegen, dass, wie Verf. angiebt, zahlreiche Radfahrer die Augen beim Fahren geschlossen halten und nur für Augenblicke öffnen, ebenso, dass die meisten Brillenträger ohne Brille radfahren, im Gegentheil, Ref. wurde schon vielfach von Radfahrern ersucht, ihnen ein Schutzglas zu verordnen. Angeblich soll auch durch die rasche Aufeinanderfolge der peripherischen Bilder der Farbensinn leiden (?). Neuburger.

190) Die postdiphtherischen Erkrankungen des Auges, von Prof. O. Schirmer in Greifswald. (Zwanglose Abhandlgn., I, 4. Halle, Marhold.) Die eigentlichen postdiphtheritischen Erkrankungen sind lediglich Spätwirkung der längst verschwundenen Bacillen. Am häufigsten findet sich beiderseitige Accommodationsparese, ca. 3 Wochen nach der Erkrankung und bis 4 Wochen dauernd, ohne Pupillenbetheiligung, oft nach nur leichter Diphtherie in schwerer Form auftretend; viel seltener ist die gleichfalls doppelseitige Abducensparese; noch seltener Lähmung anderer Augenmuskeln, z. B. fast totale Ophthalmoplegia externa mit totaler Ptosis bei völliger intacter Accommodation und Pupillarbewegung; letztere Form muss eine centrale Ursache haben; bei anderen ist sie noch nicht aufgeklärt. Recht selten[1] ist auch eine nur nach sehr schweren Fällen auftretende Neuritis optica, Papillitis oder retrobulbäre Neuritis. Zum Schlusse erwähnt Verf. noch 2 Fälle von Entzündung des Orbitalgewebes. (Deutsche Med.-Ztg. 1897. Nr. 87.) Neuburger.

---

[1] Ich glaube nicht daran. In 250 Fällen postdiphtherischer Accommodationslähmung wurde sie bei mir nicht einmal gefunden. H.

191) Ueber die Bindehautdiphtherie und ihre Behandlung mit Heilserum, von Prof. Ewetzky in Moskau. (Berl. klin. Wochenschr. 1896. Nr. 31.) Zwei selbst beobachtete Fälle fibrinöser Augenentzündung, einer mit charakteristischen Merkmalen des Croup, der andere schwerere mit denen der Diphtherie, beide mit positivem Befund bezüglich Löffler'sche Bacillen, verliefen unter Serumbehandlung günstig. Ueberhaupt habe sich diese Methode bei den bis jetzt veröffentlichten 29 Fällen so bewährt, dass Verf. räth, jede confluirende Form fibrinöser Conjunctivitis damit zu behandeln. (Zeitschr. f. pract. Aerzte. 1897. Nr. 24.) Neuburger.

192) Die diphtheritische Natur der croupösen Conjunctivitis, von Prof. Haab. (Corresp.-Bl. f. Schweiz. Aerzte. 1897. Nr. 4.) Nach Besprechung der bisherigen Veröffentlichungen, insbesondere des Falles von Vossius beschreibt Verf. eine eigene Beobachtung zum Beweis dafür, dass die croupöse Conjunctivitis durch den Bacillus Löffler verursacht wird. Ein 5jähr. Kind wird mit Eczem, eitriger Conjunctivitis und graugelbem Belag, der nach 2 Tagen verschwunden war, aufgenommen. 4 Tage darnach erkrankte ein anderes Kind an Halsdiphtherie, das schon 18 Tage vorher aufgenommen worden war, weshalb eine auswärtige Infection unwahrscheinlich ist. Weitere 2 Patienten wurden durch letzteres inficirt; alle vier kamen in die Diphtheriestation, wo der erste Patient „den diphtheritischen Charakter seiner anfänglichen Augenaffection noch durch Ueberstehen einer Halsdiphtherie documentirte". (Da über eine bakteriologische Untersuchung der ursprünglichen Augenaffection nichts mitgetheilt wird, ist nachträgliche Infection des Kindes auf der Diphtheriestation auch denkbar. Ref.) Verf. fasst nicht nur die früher als croupös angesprochenen Fälle (wenig Secret, zarte, die ganze Tarsalbindehaut überziehende Membran), sondern auch die mehr eitrigen mit fetzenartigen Membranen als croupöse auf. Jedenfalls verlangt er bei positivem Bacillenbefund, ev. schon vorher Serumbehandlung und Isolirung. (Zeitschr. f. pract. Aerzte. 1897. Nr. 24.) Neuburger.

193) Jahresbericht der k. Universitäts-Augenklinik München für das Jahr 1896, mit besonderer Berücksichtigung der Therapie, Dr. Ebner, k. Assistenzarzt I. Kl. (Münch. med. W. 1897. Nr. 48 u. 49.) Bezüglich der statistischen Mittheilungen (Gesammtkrankenzahl 6233, davon klinisch 759) und der an der Klinik gebräuchlichen und bewährten, im grossen Ganzen wenig Neues bietenden Behandlungsmethoden sei auf das Original verwiesen. Bei einfacher catarrhalischer Conjunctivitis leistete 5 % Alaunlösung, täglich einmal eingeträufelt, vorzügliche Dienste. Blennorrhoe wurde mit täglicher Ausspülung von Hydrarg. oxycyanatum (1 : 500) behandelt. Nach Spaltung eines durch Blenn. bei einem Erwachsenen entstandenen Narbenstaphyloms, trat sympathische Cyclitis ein, die nach Enucleation heilte(?), aber noch mehrfach recidivirte. Bei entzündlichen infectiösen Hornhautprocessen erwies sich gelbe Präcipitatsalbe als sehr vortheilhaft. Vorzüglich bewährte sich bei Iritis die Wärmedose aus Kupferblech mit Filz umhüllt, durch Glühstoffpatronen gewärmt. Die Cataractoperationen sind vom Verf. schon anderwärts beschrieben. Als Anaestheticum bewährte sich bei Operationen das Holocaïn. Interessant war das ophthalmologische Bild bei einer Endarteriitis obliterans der Chorioidealgefässe, welche grösstentheils in weisse Stränge umgewandelt waren. Bei Chorioiditis wurde ein Dampfschwitzapparat, zur Aufhellung von Glaskörpertrübungen subconjunctivale 4 % Kochsalzlösungen mit Erfolg angewendet. In dem einen Falle von Embolie der Centralarterie war ein minimaler Gesichtsfeldrest um den Fixirpunkt erhalten. Bei Thränensackentzündung war Ausspülung mit Oxycyanidlösung von Vortheil; bei frischen, besonders rheumatischen Muskellähmungen

der constante Strom, Anode im Nacken, Kathode auf die geschlossenen Lider in möglichster Nähe des gelähmten Muskels. Secundärdivergenz nach beiderseitiger Rücklagerung des Internus verlor sich durch methodische Uebungen und Prismenbrille, Basis nach innen. Uvealsarcom wurde 3 mal beobachtet: ein Leucosarcom des Ciliarkörpers, Melanosarcom in einem durch Verletzung atrophischen Auge wahrscheinlich von der Ciliarkörpernarbe aus sich entwickelnd und ein grosses Melanosarcom, das schon den Bulbus durchbrochen hatte; gleichzeitig bestand auch Leberschwellung, so dass die Frage, ob die Geschwulst am Auge primär oder secundär entstanden sei, da die Obduction nicht gestattet wurde, offen gelassen werden musste. Nach einem Schlag entwickelte sich ein Cavernom der Orbita; durch Operation entfernt. Bei Kalkverbrennung liess sich ein Symblepharon durch alle möglichen Versuche meist nicht verhindern. Oculomotoriuslähmung, Sehnervenatrophie und Aderhautzerreissung durch Quetschung von rückwärts in Folge von Schuss durch den Gaumen schräg nach hinten oben; ferner Zimmerstutzengeschoss wurde aus einer Bindehauttasche entfernt, später Netzhautablösung an der Anschlagstelle der Kugel. Magnetoperation mit Schlösser's grossem Magneten wurde 4 mal gemacht, 1 mal erfolgreich, der Splitter sass nahe der Macula, wurde bis in die Iris gezogen und durch Iridectomie entfernt; im zweiten Falle hatte der Splitter das Auge wahrscheinlich auch hinten durchschlagen, einmal steckt er zu fest, temporal von der Macula und einmal war er schon eingekapselt. Gesichtsfeldeinengung bei traumatischer Neurose und Gesichtsfeldstörungen bei Neurasthenie (centrales Scotom; der Fall erscheint nicht ganz klar; Ref.), sowie vorübergehende Blicklähmung nach rechts und G.-F.-Einegung nach Fall auf den Hinterkopf wurden beobachtet. 3 mal wurde excessive Myopie operativ behandelt; stets mit gutem Anfangserfolg; doch einmal trat Netzhautablösung 5 Monate nach der Operation (Verf. meint nicht in Folge derselben) auf und einmal bedeutende Verschlechterung durch Glaskörpertrübungen durch intraoculare Blutungen, (es waren wiederholte Discissionen gemacht worden). Neuburger.

194) Verwendung der einfachen Convexlinse zur subjectiven und objectiven Bestimmung der Refraction, von Laurenty. (Wien. Klinik. 1896. Nr. 72.) Verf. hat das Basedow'sche Optometer verbessert. Der Abstand, welcher nöthig ist, damit ein Object vom accommodationslosen Auge deutlich gesehen werden kann, dient zur Berechnung der Refraction. Durch seine Versuchsanordnung gelang es Verf., die scheinbare Grösse des Objects ganz unabhängig von der Refraction und nur von der Grösse des Objects und der Brennweite der Linse abhängig zu machen, wodurch die Möglichkeit gegeben war, die Sehschärfe zu messen. Verf. empfiehlt sein Instrument als Ersatz für den Brillenkasten: doch steht dem abgesehen von allem Andern schon der Umstand entgegen, dass stets atropinisirt werden muss. Ferner giebt Verf. eine Vereinfachung der Schmidt-Rimpler'schen objectiven Refractionsbestimmung an sowie ein neues Skiaskop. (Zeitschr. f. prakt. Aerzte. 1897. Nr. 24.) Neuburger.

195) Astigmatismus und Schule, von Dr. Steiger. (Corr. Bl. f. Schw. Aerzte. 1897. Nr. 10.) In Zürich wurden seit 8 Jahren alle Kinder nach $^1/_4$ jährigem Schulbesuch zunächst von den Lehrern vorgeprüft, über 6000, und davon diejenigen mit $S < 1$ Verf. zur weiteren Untersuchung vorgeführt, im Ganzen 936. Eine Reihe von Hypermetropen bleibt auf diese Weise unentdeckt. Als Ursache der Sehschwäche ($S \leq 0,75$) fand sich in der Hälfte aller Fälle Astigmatismus, und zwar hatten von 777 astigmatischen Augen 622

mindestens A S von 2 D, über 300 sogar 3 D und darüber. Speciell bei allen Sehschwachen mit S von 0,2 bis 0,5 waren 74 % astigmatisch. Die Feststellungen wurden mit Javal's Ophthalmometer gemacht. Sie geben Verf. Anlass auf die Häufigkeit von hartnäckigen bei Kindern vorkommenden Kopfschmerzen und andern nervösen Störungen hinzuweisen, die durch Astigmatismus verursacht und durch entsprechende Gläser beseitigt werden können. (Zeitschr. f. pr. Aerzte. 1897. Nr. 24.) Neuburger.

196) Zur Kenntniss der tuberculösen Bindehautentzündung, von Dr. Mitvalsky, Prag. (Wien. klin. Rundschau. 1897. Nr. 37—39.) Verf. bespricht die Symptomatologie der Bindehauttuberculose, indem er der Eintheilung Sattler's in 4 Hauptformen folgt, ferner Pathogenese und Behandlung, indem er seine allgemeine Darlegung durch 5 lesenswerthe eigene Beobachtungen erläutert. (Zeitschr. f. pr. Aerzte. 1897. Nr. 24.) Neuburger.

197) Einen Fall von Tuberkel der Conjunctiva und Sclera besprach Valude in der Paris. Acad. de Med. (D. Med.-Ztg. 1897. Nr. 95.) Bei einem 3jährigen Kinde mit Lupus der Wange entwickelte sich 4—5 mm vom Hornhautrande entfernt nin Tuberkel, der operativ mit Erhaltung des Bulbus entfernt wurde, während man früher gleich (?) das Auge enucleïrt hätte. Bei der Operation bemerkte Verf., dass die fibröse Wand der Sclera in der Mitte des Tuberkels verschwunden war, der Glaskörper war darin zu sehen und die Ränder desselben mit Tuberkeln infiltrirt. Die ganze Stelle wurde fortgeschnitten und die Ränder der Wunde vernäht. Glatte Heilung. Medien klar. Bis jetzt ohne Recidiv. In einer anderen Zuschrift bemerkt Prof. Eversbusch, Erlangen, (D. Med.-Ztg. 1897. Nr. 103), dass er bereits 1889 einen Fall von Tuberkel der Conjunctiva und Sclera erfolgreich, d. h. mit Erhaltung des Auges, operirt habe, und zwar in einer mit der oben vom Verf. mitgetheilten übereinstimmenden Weise (s. Diss. inaug. von Dr. Karl Danziger, 1890). Bei einer Vorstellung im Jahre 1897 zeigte sich das Auge vollständig recidivfrei. Neuburger.

198) Scorbut-Erkrankungen der Augen, von Dr. Woskresenki. (Medic. Obosrenie. 1897. Nr. 5. D. Med.-Ztg. 1897. Nr. 102.) Charakteristische Merkmale sind im Anfang der Erkrankung kupferrothe Färbung der Sclera, dann Blutergüsse in die Conjunctiva, hauptsächlich in die des Bulbus, von dunkelrother, fast brauner Farbe. Das Leiden hält 4 bis 6 Wochen an; ohne dass die Cornea oder das Sehvermögen beschädigt werden. Auch zuweilen vorkommende Irisaffectionen heilen ohne schädliche Folgen. Die Prognose ist somit stets günstig. Locale Behandlung ist zu unterlassen, weil sie nur verschlimmern kann; auch allgemeine roborirende Behandlung ist nur von geringer Bedeutung, Auffallend raschen Erfolg hat Verf. damit erzielt, dass er seine Patienten in einem nahen See zweimal täglich baden liess. Neuburger.

199) Die Secretionsnerven der Thränendrüsen, von Dr. Campos. (La France méd. 1897. Nr. 1. — D. Med.-Ztg. 1897. Nr. 102.) Auf Grund seiner experimentellen und klinischen Untersuchungen konnte Verf. zu folgenden Schlusssätzen: Der N. lacrymalis enthält zahlreiche secretorische Fasern, die vom N. facialis unabhängig sind. Der Ramus orbitalis des N. supramaxillaris enthält ebenfalls secretorische Fasern, die jedoch mit dem N. facialis in Verbindung stehen. Durch Reizung des Sympathicus gelingt es nicht eine Thränensecretion herbeizuführen, ebenso bleibt seine Durchschneidung auf die Thränensecretion und auf die Augenfeuchtigkeit ohne Einfluss. Bei completer Facialisparalyse mit Lähmung des N. petrosus superficialis major (was sich durch Gaumensegel-Lähmung kundgiebt) werden weder auf reflectorischem

Wege noch durch psychischen Einfluss Thränen secernirt; die secretorischen Thränendrüsennerven sind völlig gelähmt. Neuburger.

200) Fall von Iridocyclitis mit seltenen Complicationen, von Dr. A. W. Orr. (Australas. med. Gaz. 1897. 20. Aug. — D. Med.-Ztg. 1897. Nr. 87.) Der Beschreibung nach scheint es sich um einen intraocularen Tumor gehandelt zu haben: Iridocyclitis, Glaskörpertrübungen, Netzhautablösung im oberen äusseren Quadranten; allmählich entwickelt sich Keratitis punctata; Schmerzen werden durch Eserin beseitigt; jeder Behandlung trotzend erblindet das Auge; die Symptome bleiben die gleichen. Keine Allgemeinerkrankung. Neuburger.

201) Zeitweise Farbenveränderung der Iris beider Augen, von Dr. Clemesha. (Med. Record. 1897. 27. März. — D. Med.-Ztg. 1897. Nr. 87.) Junges Mädchen kommt mit asthenopischen Beschwerden: myopischer Astigmatismus. Sie erzählt, dass ihre Augen von Zeit zu Zeit die Farbe wechseln, und zwar treten alle Farben von schwarz zu braun, gelbbraun, gelbgrün bis blaugrau auf; zuweilen gleiche die Färbung ganz der der Katzenaugen. Der Hausarzt bestätige die Angaben. Patientin ist kräftig und gesund. Nur hat sich ihr bis zum 18. Jahre dunkles Haar in Grau verwandelt, wahrscheinlich durch psychische Erregungen, und ist auch so geblieben. Neuburger.

202) Ueber das Purkinje'sche Phänomen im Centrum der Netzhaut, von F. D. Sherman. (Wundt's Philos. Stud. 1897. Bd. 13. S. 434. — D. Med.-Ztg. 1897. Nr. 87.) Die von Purkinje zuerst gemachte und nach ihm benannte Beobachtung, dass bei eintretender Dämmerung die Farben nach der Reihenfolge ihrer Wellenlänge verschwinden, roth zuerst, dann gelb, grün und zuletzt blau, fehlt nach Parinaud und v. Kries im Centrum der Netzhaut. Des Verf.'s Versuche ergaben aber, dass das Phänomen im Centrum unter denselben Bedingungen gesehen wird wie in der Peripherie; nur ist die Wahrnehmbarkeit des Roth im Centrum grösser als die des Blau, und gegen die Peripherie fallen die Schwellenwerthe näher zusammen. Neuburger.

203) Vollständige Exposition der Cornea in Folge von Ectropium während 10 Jahren ohne Destruction des Bulbus, von Dr. Ernest Thomson. (Brit. med. Journ. 1897. 17. Juli. — D. Med.-Ztg. 1897. Nr. 87.) Narbenectropium in Folge vnn Abscess am oberen Orbitalrand entstanden bei einer 50jährigen Frau. Die seit 10 Jahren der Luft ausgesesetzt gewesene rechte Cornea ist mit einer dicken, grüngelben Kruste bedeckt, die sich nach dem Abfallen in einigen Wochen immer wieder neu bildet; die Cornea selbst ist getrübt und vascularisirt, aber ohne Substanzverlust. Neuburger.

204) Spontane Expulsion beider Linsen bei einem Kinde, von R. J. Hamilton. (Brit. med. Journ. 1897. 31. Juli. — D. Med.-Ztg. 1897. Nr. 87.) Ein 4 Monate altes Kind zeigte am äusseren unteren Quadranten des rechten Corneoscleralrandes einen Irisprolaps; gleichzeitig übergiebt die Mutter die kurz zuvor aus dem Auge gefallene Linse. Ein Trauma wird verneint, ebenso etwa vorhergegangene Erkrankung des Auges. Linkes Auge scheint normal. Nach einer Woche wird auch links die Linse Morgens auf dem Kissen gefunden; das Auge zeigt die gleiche Veränderung wie rechts. Tags darauf stirbt das schlecht genährte icterische Kind. Es wurde nur die Enucleation beider Bulbi gestattet. Im Glaskörper fand sich nach Präparation in Formol eine weisse, trübe Membran, die hinten an der Papille, seitlich mehrfach an die Chorioidea, vorn an der Pars ciliaris retina angeheftet, wie ein geleerter Ballon collabirt erscheint. Congenitale abnorme Entwickelung des Mesoblasts

ist wahrscheinlich. Die Membran hat durch Vergrösserung in der Längsrichtung die Ausstossung der Linse an der im frühen Kindesalter schwächsten Stelle des Auges verursacht. (?) [Wohl Keratomalacie.] Neuburger.

205) Die Zuverlässigkeit der Credé'schen Einträufelungen, von Dr. Schallehn. (Arch. f. Gyn. Bd. 54.) Die Resultate der Göttinger Klinik decken sich vollständig mit den von H. Cohn bei seiner Sammelforschung gefundenen. In 9 Jahren wurden unter 1000 Neugeborenen 0,2 $^0/_0$ Blenn. beobachtet; beide waren Spätinfectionen, indem sie erst am 8. Tage auftraten. Dauernde Schädigungen durch die Einträufelungen sind nie beobachtet worden, nur leichte Reizzustände der Conjunctiva. Minder gute Resultate anderer Kliniken sind vielleicht darauf zurückzuführen, dass entgegen der Vorschrift Credé's (gleich nach der Geburt, vor dem Ankleiden des Kindes) die Einträufelung zu spät, erst 1—2 Stunden post partum ausgeführt wird, wenn Asphyxie der Kinder oder Blutungen der Mutter u. dgl. ablenkend einwirken. Neuburger.

206) Endovenöse Sublimatinjectionen bei Augensyphilis, von Angelucci. (Clinica moderna 1897. 2. Juni.) Von einer Lösung von Hydrarg. bichlorat. 0,2, Natr. chlorat. 0,6, Aq. dest. steril. 100,0 injicirt Verf. bis zu 7 g (= 0,014 mg Sublimat) auf einmal. Er hat damit in 30 Fällen schwerer frischer Augensyphilis, ferner auch bei Iridocyclitis nach Trauma oder Cataract-operation ausgezeichnete, bezw. gute Resultate erzielt, ohne einen unangenehmen Zwischenfall zu erleben. Neuburger.

207) Ein verbessertes Täfelchen zur Prüfung der Sehleistung und Sehschärfe empfiehlt H. Cohn in Breslau. (Aerztl. Polytechnik. 1897. October.) Eine 9 cm im Durchmesser grosse, blaue Scheibe mit einer kreisrunden, 2,5 cm grossen Oeffnung liegt auf einer zweiten weissen Scheibe drehbar auf; letztere trägt 8 der bekannten Snellen'schen E-Haken in verschiedenen Grössen. Beim Drehen der unteren Scheibe erscheint immer nur eine Sehprobe im freien Felde, so dass ein Verwechseln der Zeichen durch den Geprüften unmöglich ist, ebenso wenig ein Auswendiglernen der übrigen Zeichen. Gleichzeitig empfiehlt Verf. eine kleine, aus Carton ausgeschnittene Gabel, welche der Geprüfte einfach in der Richtung halten muss, in der ihm der jeweils vorliegende E-Haken offen erscheint. Neuburger.

208) Partielle Opticusatrophie bei einer mit Jodoform behandelten Verbrannten beobachtete A. Terson. (Pariser Acad. d. Med. — D. Medic.-Ztg. 1897. Nr. 99.) Die 48jährige Frau war an den Schenkeln und am Unterleib verbrannt und mit Jodoformverbänden behandelt worden. Nach 3 Wochen trat ohne bedeutendere Symptome einer Allgemeinintoxication eine progressive Amblyopie auf. Beide Optici sind weiss, atrophisch, besonders an der temporalen Seite; S = $^1/_8$. Dieser Zustand dauert aller Behandlung zum Trotz bereits mehrere Jahre. Veränderungen des Augengrundes nach Verbrennungen sind noch wenig bekannt, sehr selten auch Opticuserkrankungen durch Jodoform. Neuburger.

209) Ueber Tumoren der Orbita sprach Cheatham in der Louisviller Med.-Chir. Soc. (D. Med.-Ztg. 1897. Nr. 101), indem er die verschiedenen bekannten Formen, ihre Häufigkeit, Symptomatologie und Diagnose beschrieb. Er warnt bei der ungünstigen Prognose der malignen Orbitalgeschwülste vor einer Operation, da abgesehen von den eingekapselten Tumoren nach der Exstirpation fast stets ein Recidiv eintritt, und zwar in viel kürzerer Zeit, als

der primäre Tumor zu seiner Entwickelung gebraucht hat, und öfters wiederholte derartige Exstirpationen unzweifelhaft lebensverkürzend wirken.

Neuburger.

210) Ueber Augenmuskelkrämpfe bei Athetose, von Dr. Carl Kunn, Augenarzt in Wien. (Deutsche med. Wochenschr. 1897. Nr. 24.) 43jähriger Maurer, der mehrfach Traumen erlitten hat und an Athetose erkrankt ist, zeigt auch Augenmuskelkrämpfe, die in ihrer Symptomatologie vollkommen an die Krämpfe erinnern, die an den Extremitäten, an der Kau- und Schlundmuskulatur beobachtet werden: dasselbe unsicher Tastende der Bewegung, dieselbe Unfähigkeit aus einer einmal eingenommenen Stellung rasch wieder los zu kommen, dieselbe scheinbare Unzweckmässigneit in der Art und Ausführung der Bewegungen. Es handelt sich um wahre Krämpfe der äusseren Augenmuskeln, denn es besteht ein Hinderniss im Sinne der Bewegung, welche derjenigen der krampfenden Muskeln entgegengesetzt ist; die Krämpfe sind langsame tonische Zusammenziehungen der Muskeln. Patient schielt seit früher Kindheit mit dem linken Auge nach aussen. Die Bulbi machen manchmal kleine Zuckungen, das rechte Auge hört plötzlich auf zu fixiren und steigt langsam nach oben. Plötzlich tritt unter Röthung der Conjunctiva bulbi ein Krampfanfall ein, bei welchem das rechte Auge stark nach oben-aussen, das linke nach oben-innen gezogen wird. In der nächsten Secunde werden die Lider stark auf einander gepresst. Patient empfindet deutlich die Verdrehung der Augen und wischt mit der Hand über dieselben wie Jemand, der geblendet ist, und damit ist der ca. 7 bis 10 Secunden dauernde Anfall vorüber. Bei Bedeckung des rechten Auges fixirt das linke; lässt man das rechte frei, so fixirt das linke noch kurze Zeit weiter, dann tritt entweder nach vorherigem Krampfanfall oder ohne denselben das rechte Auge wieder in Fixationsstellung. Der Blickwechsel von oben nach unten gelingt nur mit Mühe, und dabei kann man im Allgemeinen die Krampfanfälle jedesmal leicht hervorrufen; der rasche Wechsel der seitlichen Blickrichtungen dagegen gelingt gut. Wahre Augenmuskelkrämpfe sind sehr selten; doch besteht Mauthner's Ausführung über die untergeordnete Bedeutung derselben in diagnostischer Beziehung nicht mehr zu Recht, wie sowohl der vorliegende in der Klinik Nothnagel's beobachtete als auch ein ähnlicher schon früher (Wien. med. Bl. 1884. Nr. 19) von letzterwähntem Autor beschriebener Fall beweist.

Neuburger.

211) Ueber Augenmuskelkrämpfe bei Tetanie, von Dr. Kunn in Wien. (Deutsche med. Wochenschr. 1897. Nr. 26.) Die gleichfalls in der Nothnagel'schen Klinik beobachteten 3 Fälle sollen wie der oben erwähnte von Athetose beweisen, dass sie an den Augenmuskeln vorkommenden Krämpfe ein für das Grundleiden charakteristisches Gepräge besitzen. Die bei Tetanie vorkommenden grenzen sich scharf von den bei Athetose vorkommenden ab, insbesondere auch durch die Mitbetheiligung der inneren Augenmuskeln: Miosis, Verschwommensehen. Im ersten Falle handelt es sich um einen 18jährigen Schuhmacher, bei dem die Augenmuskelkrämpfe, immer seltener werdend, noch ca. ein Jahr nach Aufhören der übrigen Symptome der Tetanie, welche im Anschluss an Influenza entstanden war, fortdauerten. Er hat früher nie geschielt; während des Anfalles tritt jedoch starke Convergenz ein mit Doppeltsehen und Röthung der Conjunctiva; die Pupille verengt sich; bei Beginn der Erscheinungen erweitert sich die Lidspalte stark, dann aber sinken allmählich die Lider wie ermüdet herab, manchmal bis zum völligen Lidschluss. Alle heftig ausgeführten Bewegungen der Augen scheinen den auch zuweilen von selbst auftretenden Krampfanfall auslösen zu können. Im 2. und 3. Falle

handelt es sich um einen 15- bezw. 17jährigen Schuhmacher; bei beiden wurde ein analoger Krampfanfall nur einmal beobachtet. Aehnliche Fälle sind bisher sehr selten beobachtet worden. Hofmann hat zwei solche beschrieben. (Siehe D. Arch. f. klin. Med. Bd. 43.). Neuburger.

212) Zur Theorie des Schielens, von Dr. Kunn in Wien. (Wiener klin. Rundschau 1897. Nr. 13.) Verf. will eine neue Theorie des Schielens geben. Nicht Refractionsanomalien oder Muskelcontracturen, sondern das durch das Wachsthum eine Zeit lang hervorgerufene Missverhältniss der verschiedenen beim Bewegungsmechanismus der Augen mitwirkenden Factoren (Orbita, Bulbus, Muskeln, Innervation) verursacht das Schielen. Prädisponirend wirkt Amblyopie, welche sich oft als gleichzeitig ererbte Anomalie findet, wie auch sonst am Körper Missbildungen sich vergesellschaften können. Aehnlich entsteht das Secundärschielen Erwachsener nach Krankheiten, wenn durch einseitige Erblindung das Binocularsehen verloren geht. Die Abweichung tritt hier gewöhnlich nach aussen ein, weil der mehr gebrauchte innere Augenmuskel bei Ausserdienststellung des Auges viel mehr an functioneller Hypertrophie verliert, als der äussere, so dass dieser das Uebergewicht bekommt. (Zeitschr. f. pract. Aerzte. 1897. Nr. 24.) Neuburger.

213) Holocaïnum muriaticum erprobte Dr. Löwenstamm (Therap. Monatsh. 1897. Nr. 5) als ein Anästheticum, das auf die Conjunctiva und Cornea prompt, tief und langdauernd wirkt, ohne in den für die Praxis nöthigen Dosen (14 Tropfen mit Intervallen von 5 Minuten) wesentliche locale oder allgemeine Nebenwirkungen zu besitzen. Ein häufig sich findender rasch vorübergehender Schmerz und geringe Injection beim Einträufeln scheinen belanglos zu sein. (D. Medic. Ztg. 1897. Nr. 87.) Neuburger.

214) Ueber die Jodbehandlung des Trachoms, von W. Pylkow. (Wratsch 1897. Nr. 13. — St. Petersb. med. W. 1897. Lit.-Beil. Nr. 8.) Behandlung mit $1^1/_2$—$3\,^0/_0$ Jodlösung in Vasel. alb. lieferte bei 39 Fällen von schwerem Trachom mit Complicationen wohl günstiges Resultat, aber kein besseres, als bei den anderen medicamentösen Behandlungsmethoden, bei 7 Fällen ein ungünstiges. Neuburger.

215) Ueber die Indicationen zur Jodbehandlung des Trachoms, von E. Nesnamow. (Wratsch 1897. Nr. 17. — St. Petersb. med. W. 1897. Lit.-Beil. Nr. 8.) Jod wird in Glycerin oder Oleum vaselin. alb. gelöst bis zu $^1/_2\,^0/_0$; stärkere Lösungen können durch Alkohol, bezw. Aetherzusatz erhalten werden. Bei folliculärem Trachom genügen $^1/_2$—$1^1/_2\,^0/_0$ Lösungen; bei Narbentrachom mit Knorpelverdickung ist die Prognose weniger günstig, doch können 3—4 Monate fortgesetzte Pinselungen mit 2—$3\,^0/_0$ Lösung Erfolg haben; Pannus bildet keine Contra-Indication; bei Xerophthalmus bringen schwache Lösungen grosse Erleichterung; auch bei Thränensack-Eiterung bilden Ausspülungen mit $1\,^0/_0$ Jodlösung eines der besten Mittel. Neuburger.

216) Zur Casuistik der parenchymatösen Hornhautentzündung, von N. Burzew. (Wratsch 1897. Nr. 20. — St. Petersb. med. W. 1897. Lit.-Beil. Nr. 8.) 2 Schwestern mit hereditärer Lues, 14 bezw. 15 Jahre alt; ausserdem zeigen beide Myopia excessiva mit Staphyloma posticum, Chorioiditis, Glaskörpertrübungen, und Nystagmus oscillatorius. Neuburger.

217) Zur Bacteriologie der gesunden Conjunctiva, von E. Wolkowitsch. (Wratsch 1897. Nr. 17 u. 18. — St. Petersb. med. W. 1897. Lit.-Beil. Nr. 8.) Bei 30 Personen mit gesunden Augen fanden sich bacteriologisch in $90\,^0/_0$, mikroskopisch in $70\,^0/_0$ der Fälle Mikroben im Bindehautsack, vor-

wiegend Coccen, darunter auch Eitererreger. Die Auffindung verschiedener Arten hängt von der Jahreszeit ab, z. B. im Frühjahr fand sich fast in jedem Falle Bacillus subtilis; überhaupt fanden sich im einzelnen Falle bei wiederholter Untersuchung verschiedene Arten. Neuburger.

218) Calomel bei Blennorrhoea neonatorum, von A. Pukalow. (Djetskaja Medicina 1897. Nr. 3. — St. Petersb. med. W. 1897. Lit.-Beil. Nr. 8.) In 57 Fällen hat Verf. das Mittel mit Erfolg angewandt. Nach Ausspülung mit 2 % Borsäurelösung und Abtrocknen wird auf die ectropionirten Lider und auf die Cornea Calomel aufgestäubt; nach 2—3 Einstäubungen ist die Blenn. gehoben (? Ref.); zur Verstärkung der Wirkung kann man Umschläge mit 1 % Kochsalzlösung nach den Einstäubungen verordnen. Diese Behandlung dauere nur 7—8 Tage, und könne sogar den Eltern überlassen werden (?? Ref.); nur in verschleppten Fällen dauere es zwei Wochen. Neuburger.

219) Ein Fall von Enophthalmus mit intermittirendem Exophthalmus, von P. Radswitzki. (Medic. obosrenje 1897. Nr. 4. — St. Petersb. med. Woch. 1897. Lit.-Beil. Nr. 8.) 22jähriger Maurer, sonst gesund, zeigt links Enophthalmus, der sich bei Horizontallage und noch mehr bei Druck auf den Augapfel verstärkt. Bei leichtem Druck auf die Venae jugulares oder sogar beim Beugen des Kopfes nach unten tritt starker Exophthalmus ein. Druck auf die Carotis bleibt ohne Wirkung. Pulsation lässt sich am linken Auge, dessen Abduction etwas beschränkt ist, weder sehen noch fühlen. Als Ursache nimmt Verf. varicöse Veränderung der Orbitalvenen an.

Neuburger.

220) Die neue aseptisch construirte galvanokaustische Glühnadel und ihre weitere operative Verwendung, von Dr. Fr. Bloebaum, Köln a. R. (Deutsche Med. Ztg. 1897. Nr. 96—98). Verf. hat die von ihm construirte (s. Ref. a. a. O.) Glühnadel zum Entfernen lästiger Haare vervollkommnet, indem er beide Nadeln zu einem Instrument vereinigt hat, das wie jeder gewöhnliche Platinbrenner in einen Handgriff eingeschraubt und auf geeignete Weise zum Glühen gebracht werden kann. Ferner führt er jetzt die Nadeln im Gegensatz zu früher schon glühend ein und im selben Moment noch glühend wieder heraus; in der kurzen Zeit ist der Haarbalg schon zerstört. Zur Operation in jeder Sitzung wähle man verschiedene aus einander liegende Felder und entfernt in jedem Falle höchstens 10—15 Haare, damit eine Stelle nicht zu stark gereizt wird. Verf. benutzt sein Instrument auch zur Entfernung von Pigmentmälern, Teleangiectasien u. dgl. Neuburger.

221) Ueber die Pathogenese des Naphthalin-Stares, von Dr. Theo Klingmann aus Ann-Arbor, Mich. U.-S.-A. (Virchow's Archiv 149, 1.) Die Versuche wurden im patholog. Institut in Berlin angestellt. Kaninchen, welche täglich 1—2 g Naphthalin in Paraff. liq. gelöst in den Magen bekamen, zeigten bereits nach 24 Stunden das Bild der Iridocyclitis, bald darauf erst streifenförmige, dann diffuse Linsentrübungen, die im Verlaufe einiger Wochen zu einem vollständig reifen Star führten. Verf. folgert daraus, dass der Naphthalinstar niemals primär, sondern stets eine Folge der Entzündung der Uvea ist, welche analog den Entzündungen der Leber, Milz, Nieren u. s. w. durch die Naphthalinvergiftung entsteht. Neuburger.

222) Ein Fall von Heilung der Retinitis Brightii nebst Bemerkungen betreffs der Prognose dieser Affection, von Dr. James Hinshelwood. (Brit. med. Journ. 1897. 8. Mai.) Verf. beschreibt einen Fall von schwerer acuter Nephritis bei einer 65jährigen complicirt mit schwerer

Neuro-Retinitis albuminurica. Unter absoluter Milchdiät, Diurese, Eisen, Strychnin verschwand allmählich das Eiweiss vollständig, das Sehvermögen wurde wieder normal, von der Retinitis blieben nur einige unbedeutende Reste. Nach 2 Jahren war das Befinden ein ausgezeichnetes. Die quoad vitam ungünstige Prognose bei Retinitis albuminurica gilt scheinbar nur für die chronische interstitielle Nephritis, bei welcher die Retinitis auch am häufigsten eintritt, während die ab und zu bei den acuten und subacuten Formen der parenchymatösen Nephritis auftretende Retinitis, wie im vorliegenden Falle oder wie die bei der Nephritis gravidarum vorkommende, eine günstigere Prognose geben. (Deutsche med. Ztg. 1897. Nr. 99.) Neuburger.

223) Fall von Molluscum contagiosum an den Augenlidern, von Dr. Salzer. (Münch. med. W. 1897. Nr. 36.) Die 33jährige Patientin bemerkt seit 2 Jahren an den Lidern das Auftreten kleiner weisser Knötchen und wünscht davon befreit zu werden. Die anatomische Untersuchung des grössten derselben, welches beim Einbetten in Paraffin in mehrere Theile zerfiel, ergab zahlreiche Molluscumkörperchen. Auf Befragen erklärt Pat., dass vor 2 Jahren in dem von ihr bewohnten Hause Tauben gehalten wurden, mit denen sie vielfach in directe Berührung kam, und unter welchen bald eine verheerende Seuche ausbrach, die der genauen Beschreibung nach Epithelioma contagiosum gewesen zu sein scheint. Somit ist der zuerst von Bollinger vermuthete Zusammenhang dieser Erkrankung bei Hühnern und Tauben mit dem Molluscum contagiosum beim Menschen höchst wahrscheinlich gemacht.
Neuburger.

224) Hausarzt und Ophthalmologie, von Dr. Fürst. (Deutsche med. Ztg. 1897. Nr. 99 u. 100.) Verf. weist auf den innigen Zusammenhang zwischen Augen- und Allgemeinleiden hin und will durch Beschreibung einer Anzahl von Krankheitsbildern darthun, dass der Hausarzt recht wohl im Stande ist, eine Reihe von Augenkrankheiten selbst zu behandeln, ohne sie dem Augenarzt zusenden zu müssen. Neuburger.

225) Ueber die Organisation der augenärztlichen Hülfe in einigen Städten Deutschlands, nebst Bemerkungen über dieselbe in Russland, von Dr. med. O. Walter. (St. Petersb. med. Wochenschr. 1897. Nr. 49.) Verf. beklagt die geringe Fürsorge für Augenkranke in Russland, indem er speciell auch an die Verhältnisse in Odessa anknüpft, und macht Vorschläge znr Besserung, wobei er die Verhältnisse in Nürnberg, Stuttgart, Karlsruhe, die er gelegentlich einer Reise besichtigte, zum Muster nahm. Neben manchen richtigen Darlegungen bringt Verf., besonders was Nürnberg angeht, auch vieles Unrichtige und Irrige, doch ist hier nicht der Ort, auf diese grösstentheils weniger wissenschaftliche, als vielmehr sociale und die ärztliche Standesordnung berührende Fragen näher einzugehen. Neuburger.

226) Ren Karbolsyre ved ulcera corneae, van Magnus Geirsvold. (Norsk Magazin for Laegevidenskaben. 1897. Nr. 5.) Verf. empfiehlt vorsichtiges Betupfen von Hypopyongeschwüren mit Carbolsäure mittelst Bowman-scher Sonde als sehr wirksam; meistens genügten 3 Aetzungen. Das Verfahren erfolgt täglich; dazwischen Ausspülungen mit Sublimat (1 : 5000), Argent. nitr. (1 : 2000) und Borwasser. (Ref. St. Petersb. med. Wochenschr. 1897. Nr. 42.)
Neuburger.

227) A second series of cataract operations (158), by R. L. Randolph, M. D. (Bullet. of the Johns Hopkins Hospital, Baltimore. 1897. October.) Seinem vor 5 Jahren an gleicher Stelle über 50 Cataract-Operationen

erschienenen Bericht lässt Verf. jetzt einen zweiten über weitere 158 folgen. Zwei Fälle heilten trotz maniakalischer Geistesstörung, mit Abreissen des Verbandes u. s. w. am 2. Tage, schliesslich befriedigend; in einem anderen Falle blieb die Vorderkammer 17 Tage offen, ohne dass eine Ursache zu finden war, die Operation mit Iridectomie war gut verlaufen; 8 Monate später trat dann Iritis serosa ein, so dass nur mehr Lichtempfindung blieb. 42 einfache Extractionen, darunter 5 Irisvorfälle, von denen 3 bei friedlicher Behandlung, 2 nach Excision gut heilten und 102 mit Iridectomie; 3 Discisionen. Die Incision wurde im Limbus corneae gemacht. S war in 4 Fällen = $^{20}/_{20}$, in 46 $\geqq$ $^{20}/_{40}$, in 36 $^{20}/_{70}$, in 26 $^{20}/_{100}$, in 6 $^{20}/_{200}$; 31 mal konnte S nicht geprüft werden, 2 mal nur kosmetische Operation, 2 mal Sehnervenatrophie; fünf Verluste, darunter 4 mal Iritis ohne nachweisbare Ursache, 1 mal Dacryocystitis. Neuburger.

228) Ueber Euphthalmin, ein neues Mydriaticum, nebst theoretischen Bemerkungen über die Wirkung accommodationslähmender Mittel, von Dr. B. Treutler, Assist.-Arzt in Marburg. (Klin. Monatsbl. f. Augenh. XXXV. 1897. September.) Neuburger.

229) Ueber Euphthalmin, von Prof. Vossius, Giessen. (Deutsche med. Wochenschr. 1897. Nr. 38.) Ueber dieses von der Schering'schen chemischen Fabrik in Berlin hergestellte Mittel, welches das salzsaure Salz des Mandelsäurederivats eines labilen n-Methylvinyldiacetonalkamins darstellt, äussert sich Treutler nach Versuchen in der Universitätsaugenklinik in Marburg dahin, dass es, frei von subjectiven Beschwerden und Nebenwirkungen, in 5 bis 10 %-Lösung ein kräftiges Mydriaticum sei, indem es innerhalb derselben Zeit wirke wie 1 % Homatropin, ohne jedoch die Accommodation so stark zu beeinflussen wie letzteres Mittel. Auf alte Leute wirkt es nicht so intensiv und rasch ein wie auf junge. Es wirkt intensiver wie Cocaïn, allerdings auch langsamer. Mydriasis und Accommodationsparese verschwinden bedeutend schneller als beim Homatropin. Der Preis ist noch nicht festgesetzt, soll aber den des Homatropin bei weitem nicht erreichen. — Vossius schreibt: Nach Einträufelung von 2—3 Tropfen einer 2 %-Lösung tritt nach 20—30 Minuten eine nach 2 bis 3 Stunden wieder verschwindende Mydriasis ein, ohne subjective Beschwerden oder Accommodationsbeeinflussung; das Mittel eignet sich also sehr für eine diagnostische Pupillenerweiterung zur Augenspiegeluntersuchung. Neuburger.

230) Warum gehen noch immer Augen von Neugeborenen an Eiterung zu Grunde? Bemerkungen von Prof. H. Cohn in Breslau. (Deutsche med. Wochenschr. 1897. Nr. 50.) Diese unserem sogenannten hohen Culturzustand Hohn sprechende Thatsache erklärt Verf. mit dem Mangel an geschulten Wärterinnen, welche in der Wohnung der Wöchnerin die viel Zeit und Aufmerksamkeit beanspruchende Pflege der Kinder richtig und dauernd übernehmen. Die wirksame Credé'sche Einträufelung wird vielfach nicht angewendet; in Folge der Belehrungen, die in Breslau auf dem Standesamt den Angehörigen übergeben werden, und der Strafandrohungen an die Hebammen werden die Kinder zwar meist zeitig zum Arzt gebracht, aber in den niederen Ständen fehlt es vielfach sowohl an einer Person, die das Kind täglich zum Arzt bringen kann, als auch an häuslicher Pflege; in stabile Augenkliniken kann man die Kinder nicht aufnehmen, geschulte Pflegerinnen, wie sie Verf. mit Erfolg ausgebildet hat, sind zu theuer; es bleibt also nur übrig, dass wohlthätige Frauen und Mädchen (?) besserer Stände, die ihre Zeit human verwerthen wollen, nach Erlernung der Pflege diese selbst (?) ausüben in den kümmerlichen Wohnungen

der Wöchnerinnen, oder dass die Privatwohlthätigkeit, insbesondere die vielen vaterländischen Frauen- und andere Wohlthätigkeitsvereine, bezahlte, geschulte Wärterinnen dorthin schicken. Neuburger.

231) Die Anwendung des Itrol bei Augenleiden, von Dr. O. Mergl in Pressburg. (Uebers. d. O.-A. aus Szemészet, Beil. zu Orvosi Hetilap. 1897. Nr. 44.) Verf. empfiehlt das von Credé auf dem 25. Congresse der Deutschen Gesellschaft für Chirurgie angegebene Itrol, citronensaures Silber, nach Art des Calomel als Pulver eingestreut und als Lösung von 1:2000, bei eitrigen Augenentzündungen, insbesondere bei Blennorhoea neonatorum und Conjunctivitis gonorrhoica, während bei den anderen mit Eiterung verbundenen Augenleiden, insbesondere auch beim Hornhautgeschwür noch weitere Versuche nöthig wären, um die Indicationen für das Mittel festzustellen. Neuburger.

232) Ueber Anwendung von Sozojodol-Präparaten bei der Behandlung von Augenkrankheiten, von Dr. Benjamin Bjelilowsky, Sossnowska, Gouv. Tambow. (St. Petersburger medic. Wochenschrift. 1897. Nr. 5.) Verf. wandte mit Erfolg bei acuter Conjunctivitis Augenbäder an mit Natr. sozoj. 4—6 % und Tropfen von 6 % Zn. soz. nach vorhergehender Cocaïnisirung, ev. bei geringer Absonderung von 10 % Natr. soz., bei chronischer Conjunctivitis 4—6 % Zn. sozoj. und 2 % Hg-Sozojodol-Salbe sowie 1—2 % Zn-Na-Sozojodol-Lösung zum Waschen, bei Phlyctänen Atropincocaïn (!), dann 2—4 % Zn- oder 1—2 % Hg-Sozojodol-Lösung, bei Trachom nach Zerquetschung der Körner Zn-Sozojodol als Pulver, hierauf zu Hause 3 % Borzinklösung und 4 % Cocaïn, später 6—10 % Sozojodol-Lösung oder 2 % Hg-Sozojodol, ebenso bei Pannus 5—10 % Sozojodol-Hg-Salbe. Bei Gonorrhoe erwies sich beständige Irrigation von 4 % Hg-Sozojodol-Lösung von Vortheil. Bei Hornhautwunden im Reizzustand neben Atropincocaïn Auswaschen mit $^1/_2$ % Hg-Sozojodol-Lösung, während der Vernarbung Massage mit 4—6—10 % Zn-Sozojodol-Vaselin-Salbe, ebenso bei Maculae corneae. Bei Dacryocystoblennorrhoe Ausspülungen mit 1—2 % Zn-Sozojodol-Lösung. Subconjunctivale Einspritzungen von Hg-sozojod. 0,5 ‰ brachten Erfolg bei Keratitis parenchymatosa, Hypopyonkeratitis und Conj. crouposa (diphtheritica) mit gleichzeitiger Ausspülung durch dasselbe Mittel. Neuburger.

233) Tobacco Amblyopia, by Richard Ellis, M. D., New-York. (Med. Rec. 1897. 15. Sept.) Beschreibung des Krankheitsbildes, ohne Neues zu bringen. Neuburger.

234) What are the muscae volitantes? An entoptical study, by F. P. Pratt, M. D., Jackson, Mich. Verf. will durch eine entoptische Studie über die sog. fliegenden Mücken beweisen, dass die perlschnurartigen Anordnungen unter geeigneten Bedingungen entoptisch wahrgenommen, z. B. am Mikroskop, wie Verf. näher beschreibt, sich in Gefässe aufzulösen scheinen mit scharf begrenzten Wandungen, welche in ihrem Lumen Klümpchen oder Kügelchen enthalten; dass die Gesammtanordnungen dieser Gefässe der Beschreibung der verfilzten Fasern im Glaskörper von Virchow, Henle, Retzius entspricht; und dass sie, wenn sie überhaupt Gefässe sind, was wahrscheinlich zu sein scheint, die Lymphgefässe des Glaskörpers sind. Neuburger.

235) Phlegmone Orbitae, von Camill Hirsch. („Bibliothek medic. Wissenschaften". I. Augenkrankheiten.) Pathogenese, Symptomatologie, Prognose und Therapie dieses Krankheitsbildes. Neuburger.

236) Address in ophthalmology, by J. E. Willets, M. D., Pittsburg. (Pennsylv. Med. Journ. 1897. September.) Bespricht seine persönlichen Er-

fahrungen über Antiseptica und Anaesthetica bei Augenoperationen, indem er Formalin und Eucaïn verwirft wegen ihrer reizenden Eigenschaften; die Perimetrie, indem er sein an anderer Stelle beschriebenes Prismenperimeter empfiehlt, und die Sichtbarkeit der Circulation in der Hornhaut, indem er nachzuweisen sucht, dass die unter gewissen Umständen sichtbare Bewegung weisser Körperchen vor dem Auge, die mit grosser Geschwindigkeit in gekrümmten Linien, anscheinend in vorgebildeten Canälen vor sich geht, nicht, wie bisher angenommen, als die sichtbare Bewegung der rothen Blutkörperchen in den Netzhautcapillaren, sondern als Bewegung der Leucocyten in der Hornhaut(?) anspricht.

Neuburger.

237) The use of full doses of nux vomica in the treatment of insufficiency of the ocular muscles. (Therap. Gaz. 1897. Nov.) Bei Iusufficienz der Augenmuskeln ist nach den Beobachtungen von Musser und de Schweinitz der innerliche Gebrauch von Tinctura Nucis vomicae in rasch bis zur Maximaldosis ansteigenden Gaben von Vortheil, und zwar wird das Mittel umgekehrt zum Alter bei jugendlichen Patienten in grösserer Dosis vertragen.

Neuburger.

238) Foreign body of unusual size retained under the retrotarsal fold of the upper lid for a period of eight months, by J. W. Croskey, M. D., Philadelphia. (Med. and Surg. Reporter. 1897. 6. Nov.) Der 18 mm lange, 6 mm breite und 3 mm dicke, in Granulationen eingebettete Holzsplitter hatte 8 Monate in der oberen Uebergangsfalte gesteckt; er war beim Holzspalten hineingeflogen und hatte mit seinem Träger die Reise von Russland nach Amerika gemacht.

Neuburger.

239) Hysteria with strabismus and ptosis, by E. Hitzig. (Brit. med. Journ. 1997.) 36jähriger polnischer Arbeiter, etwas dem Trunke ergeben, zeigt beiderseits Ptosis und Drehung der Augen nach innen unten, später keine Pupillarreaction, angeblich sieht er auch nichts. Kein Zeichen von Spasmus des Orbicularis. Theilweiser einseitiger Verlust des Tast- und Geruchsinnes. Ferner kein Berührungsgefühl am ganzen Körper, Analgesie im rechten Arm, linken und an der linke Seite des Rumpfes, Halses und Kopfes. Die Augensymptome wurden zeitweise gebessert durch Chloroformnarcose, verschwanden aber erst völlig durch Electricität und Suggestion. Auch vorübergehende hysterische Taubheit und alle sonstigen Symptome verschwanden wieder vollständig. (Ref. i. Med. aud. Surg Reporter. 1897. 4. Oct.)

Neuburger.

240) Hysterical double ptosis, by J. G. Kiernan, M. D. (Medicine, 1897. October.) Ein dem vorigen etwas ähnlicher Fall, der auch beweist, dass die frühere Ansicht Charcot's, dass alle sog. hysterischen einseitigen Facialis- und Oculomotorius-Störungen hemispastischer Natur seien, falsch sei. Die 33jährige, hereditär neurotisch sehr belastete Frau, die häufig an Anfällen von Visceralgie litt, welche zeitweise sogar Peritonitis und Gallensteinkolik vortäuschten, doch ihren hysterischen Ursprung durch verschiedene Umstände zu erkennen gaben, und auch sonst noch viele hysterische Symptome zeigte, wurde nach einem solchen Anfall, als sie sehr erschöpft war, von einem Nachbar auf ihren schwachen Blick aufmerksam gemacht; das Resultat war leichte Amblyopie und doppelseitige Ptosis. Nach einigen Wochen gelang es diese Symptome hinweg zu suggeriren. Ein späterer Anfall, der auch durch äussere Umstände veranlasst wurde, konnte auch wieder geheilt werden. Seit einem Jahre keine Augenstörungen.

Neuburger.

241) Anaemia-ocular manifestations. Posey (Journ. of the American Med. Association. 1897. 24. Juli) beschreibt die Wirkungen der Blut-

veränderungen auf's Auge. Bei einfacher Anaemie wird die häufigste Veränderung an den Gefässen beobachtet, sodann Accommodationsschwäche durch schlechte Ernährung des Ciliarmuskels, ferner Exophorie; die Papille wird manchmal unregelmässig begrenzt gesehen, aber seltener wirkliche Neuritis; Verf. fand am häufigsten einen trüben, glanzlosen, grau-weissen Sehnerven. Bei perniciöser Anämie ist der Reflex des Fundus verändert, gelblichroth oder rosa in Folge der veränderten Blutbeschaffenheit; Netzhautblutungen kommen häufig vor, ferner auch leichte Netzhautschwellung und weisse Farbe des Sehnerven. Bei Leukämie wird die Diagnose oft durch die Augensymptome zuerst gemacht: Bindehaut- und Lidhautblutungen; häufig ist der Fundus normal, in schweren Fällen dagegen von orange-gelblicher Farbe; die Retinitis leucaemica zeigt weisse Flecken und schwere Blutungen; oft starke Venenerweiterung und Schlängelung; die Schädigungen betreffen gewöhnlich die Peripherie, ohne das centrale Sehen zu beeinträchtigen. Bei Purpura kommen nicht selten kleine Netzhaut- und zuweilen ausgedehnte Macularblutungen zu Stande. Intraoculare Blutungen bei Hämophilie wurden noch nicht(?) beobachtet, dagegen Erblindung nach starkem Blutverlust, wahrscheinlich durch Opticusatrophie. Bei Scorbut sind Netzhautblutungen nicht selten, ferner Lidhaut- und Orbitalblutungen: die Hauptstörungen werden durch die mangelhafte Ernährung hervorgebracht.

Neuburger.

242) Eyelid symptoms in exophthalmic goitre, by Maude. (Edinburgh Med. Journ. 1897. Juli.) Verf. bespricht die zwei hauptsächlichsten Störungen der Lidbewegung beim Morbus Basedowii. Das Graefe'sche Symptom — beim Blick nach unten folgt das Oberlid nicht synchron mit den Bewegungen des Augapfels, sondern nur zögernd und ruckweise — wurde schon vom Entdecker dem Spasmus der Müller'schen Muskelfasern zugeschrieben. Das Stellwag'sche Symptom — Retraction des Oberlides und dadurch Erweiterung der Lidspalte — kann theoretisch zu Stande kommen durch Reizung des Sympathicus oder Affection des Oculomotoriuskernes und folgender Parese der oberen Facialis-Muskelgruppe. Verf. neigt letzterer Ansicht zu.

Neuburger.

243) Treatment of very high myopia, by Jackson. (Med. and Surg. Reporter 1897. 3. Juli.) Verf. fordert auch für hochgradige Myopie das Tragen der voll corrigirenden Gläser, nur müssen sie mit grösster Sorgfalt hergestellt werden, und führt zum Beweis dafür, dass sie vom Pat. gut vertragen werden, Fälle an. Die operative Behandlung dagegen leitet er nur bei Linsentrübung ein, und wenn die Gläser nicht vertragen werden. Neuburger.

244) The ocular expressions of gout, by Ch. A. Oliver, M. D. (University Med. Magazine 1897.) Das Auge als lymphhaltiges Endorgan betrachtet, dessen flüssigen Bestandtheile stetem Wechsel unterworfen sind, mit vielen Blutgefässen versorgt, ist auch vielen Störungen unterworfen, die von einer abnormen Blutmischung, z. B. Ueberladung mit Harnsäure und Uraten, erzeugt werden. Insbesondere können durch Gicht hervorgerufen werden heftige, entzündliche, schmerzhafte Lid-, Bindehaut- und Thränenapparat-Schwellungen, die plötzlich entstehen und ebenso plötzlich durch trockene Hitze und Allgemeindiät beseitigt werden können; ferner Verkalkungen der Meibom'schen Drüsen, bandförmige Keratitis, Scleritis und Uveïtis, plötzlich entstehend mit starken Reizerscheinungen, gemildert durch trockene Hitze, Pilocarpin und Schwitzen, innerlichen Gebrauch von Alkalien. In der Netzhaut finden sich am Beginn plötzlich entstehende, feine federförmige Blutungen, Venen- und Arterienerwei-

terung, zuweilen mit Glaucomerscheinungen, später bei chronischen Fällen entzündliche Gefässveränderungen, Atherom, Netzhautödem gefolgt von entzündlicher Reaction des Glaskörpers, der Linse, der Chorioidea, zuweilen glitzernde, gelbliche Körperchen in den oberflächlichen Lagen der Gegend um den gelben Fleck, oft auch leichte Neuritis. Die Affection ist binocular, zeitlich nicht zusammenfallend, vorzugsweise links beginnend; Verminderung der Sehkraft; centrale und paracentrale negative Scotome. Die Prognose ist stets ernst. Neuburger.

245) Tuberculous parenchymatous Keratitis, by C. Zimmermann, M. D., Milwaukee. (Medicine 1897. November.) 9jähriges Kind gesunder Eltern; Syphilis wird verneint; Bruder und Schwester des Vaters an Abzehrung gestorben; zwei jüngere Kinder sind gesund. Sie klagt nicht über Schmerzen, und wird gebracht, weil sie nicht mehr lesen kann. Beide Corneae gleichmässig trüb. S : R = Fg : 4′, L : 10′. Submaxillar-, Cervical- und Cubitaldrüsen beträchtlich geschwollen. Hutchinson's Zähne. Zarte Constitution. I. K. Atropin, warme Umschläge, Leberthran. Die Pupillen erweitern sich, die Hornhaut vascularisirt sich gut. Nach 5 Monaten Sublimatpillen, $S = {}^1/_{10}$. 2 Monate später rechts Iritis mit 6 Synechien, unter energischer Atropinisirung zerreissen dieselben; Besserung. Circa 1 Jahr nach Krankheitsanfang vermehrte Injection, rechts zeigte die Cornea weisslich-graue Infiltrationspunkte auf der allgemeinen Trübung; Pupille zeigt Neigung zur Verengerung. Allmählich klärt sich die Trübung wieder; mit dem Lupenspiegel sind zahlreiche neugebildete Blutgefässe zu sehen. $S = {}^3/_{10}$ beiderseits. Inzwischen hatte sich auch ein Abscess der Cubitaldrüsen gebildet, der incidirt werden musste. 2 Jahre nach Krankheitsbeginn plötzlicher Tod, der Beschreibung nach wahrscheinlich an tuberculöser Meningitis oder Solitärtuberkel. Autopsie konnte nicht gemacht werden. Auf Grund des Gesammtbildes stellt Verf. die im Titel ausgesprochene Diagnose; die im Verlaufe entstandenen grauen Knötchen in der Cornea hält er für Tuberkel. [Es war eine syph. Erkrankung.] Neuburger.

246) Hemorrhage attending the extraction of cataract, by Wadsworth. (Boston Med. and Surg. Journ. 1897. 3. November.) Verf. berichtet über 5 Fälle von starker Blutung nach Cataract-Operation, in welchen keine Ursache gefunden wurde, und die sämmtlich zum Verlust des Auges führten, bezw. zweimal zur Enucleation. Die Operation, zweimal mit Iridectomie bei 80- und 75jährigen Pat., verlief stets glatt; die Blutung trat fast unmittelbar während und nach derselben auf; 2 mal Glaskörpervorfall. Die anderen Patienten waren 69, 75 und 45 Jahre alt; letzterer starb ein Jahr später an Apoplexie. In solchen, bezw. verdächtigen Fällen dürfte präparatorische Iridectomie am Platze sein. Neuburger.

247) Blindness due to jamaica ginger, by Thompson. (Med. and Surg. Report. 1897. June.) Verf. beobachtete einen 32jährigen, sonst gesunden Matrosen, der sich keinen Whisky kaufen konnte, und dafür Jamaica-Ingwer von gewöhnlicher Sorte mit Wasser genoss, ca. $1^1/_2$ Quart. Am nächsten Tage Kopfschmerz mit Erbrechen, am 4. Tage Abnahme der Sehkraft mit etwas Lichtscheu, so dass er Tags darauf nur mehr Hell und Dunkel unterscheiden konnte central, während er peripher schon noch grössere Gegenstände sehen konnte. Dann schwand auch der Lichtschein. Nach 7 Tagen beginnende Besserung bis zum Lesen grosser Druckschrift; nach weiteren 3 Wochen wieder beginnende Verschlechterung. Die Pupillen leicht erweitert, reagiren auf Licht und Accommodation. S. rechts = Fg: 1 m, links = $^1/_C$ exc. Beide Sehnerven sehr blass, die tempralen Bündel ganz atrophisch, grünlich weiss. Sonstige

Nervensymptome nicht vorhanden. Bemerkenswerth ist die seltene Erblindungsursache; wahrscheinlich war der Ingwer auch gefälscht und bestand grösstentheils aus Capsicum. Es handelte sich wahrscheinlich um toxische Neuritis retrobulbaris; nach Nachlassen der primären Schwellung des Sehnerven zunächst Besserung, bis dann die secundäre Atrophie eintrat. Neuburger.

248) Unfallentschädigung bei Augenverletzungen, von Dr. v. Grolman in Wiesbaden. (Zeitschr. für pract. Aerzte 1897. Nr. 17, 20 und 31.) Verf. unterwirft die mathematisch-deductiven Methoden zur Berechnung der Unfallentschädigung bei Augenverletzungen, wie sie von Zehender, Magnus, Heddaeus und Groenouw aufgestellt worden sind, einer sehr scharfen Kritik und zeigt an der Hand einer eingehenden Besprechung aller der Factoren, die bei der Begutachtung der Erwerbsfähigkeit und Concurrenzfähigkeit in Betracht kommen, dass es nicht genügt, einfach schematisch mit mathematischen Formeln zu arbeiten, dass man vielmehr verpflichtet ist, von Fall zu Fall unter Berücksichtigung aller Haupt- und Nebenumstände und unter Zuhilfenahme des schon vorhandenen statistischen und casuistischen Materials die verlangte gutachtliche Entscheidung zu fällen. Ancke.

249) Quatre cas de cancer des paupières traités par le chelidonium majus. (Vestnik ophtalmologi, 1897. Nr. 5 et 6. Revue de thérapeutique 1897. Nr. 21.) Kraisky hat 4 Fälle von Krebs der Lider und des Gesichtes mit gutem Erfolg behandelt, indem er Chelidonium majus anwendete. In zwei Fällen verschwand die Neubildung vollkommen, in den beiden anderen wurde Besserung constatirt. Die nekrotische Abstossung des Tumors und die Vernarbung trat schon nach 1 bis 2 Wochen ein. Verf. injicirte an mehreren Stellen der äussersten Peripherie des Tumors 25—50 cg einer Mischung von gleichen Theilen extract. Chelid. maj., aqu. sterilis. und Glycerin. Ausserdem liess er Waschungen vornehmen mit einer 50 % Lösung von Extract Chelid. in Glycerin. Das extract. Chelid. greift das gesunde Gewebe nicht an und wird von der Bindehaut leicht vertragen. — Die Reaction, die der Einspritzung folgt, ist nicht stark: Schmerz an der Einstichstelle einige Stunden lang, in zwei Fällen Fieber und bedeutende Schwellung in der Nähe des Tumors, endlich in einem Fall Eiterung an den Einstichstellen. Verf. hält auf Grund seiner Erfahrungen das Chelidonium für ein Specificum gegen Krebs. Ancke.

250) Observation d'un cas d'exophtalmie guéri par la ténotomie externe, par Dr. Lacompte, oculiste de Gand. (Annales et bulletin de la société de médecine de Gand. 1897. Août-Septembre.) Ohne nachweisbare Ursache entstand bei einem 14jährigen Knaben, der im Uebrigen vollkommen gesund war, keine Zeichen von Basedow, keine Tumoren, keine Aneurysmen oder Varicen aufwies, ein für gewöhnlich geringgradiger und nicht schmerzhafter rechtsseitiger Exophthalmus, der jedoch bei jeder Anstrengung und bei vorgebeugter Körperhaltung so zunahm, dass sich die Lider hinter dem ganz aus der Augenhöhle heraustretenden Bulbus sozusagen paraphimotisch zusammenzogen. Die Papille des exophthalmischen Auges hatte leicht verschwommene Grenzen und die Sehschärfe war auf $^1/_{60}$ gefallen. Von der Ansicht ausgehend, dass irgend ein Gefässgeschwulst den Exophthalmus bedingen müsse, machte Verf. die Externotomie und ging nach Erweiterung des Schnittes mit der Fingerspitze des Zeigefingers in die Tiefe der Orbita ein. Da er jedoch bei der Palpation nur einen ganz kleinen Tumor von der Grösse einer Erbse in der Nähe des Sehnerven vorfand, welche Geschwulstbildung die Exophthalmie nicht zu erklären im Stande war, so brachte er den ganz luxirten Bulbus wieder an seinen Platz

und brach die Operation ab. Nach 2 Tagen jedoch entschlossen dazu, sich um jeden Preis von dem Grund des Leidens zu überzeugen, öffnete er die Wunde wieder, löste die Suturen der Muskelsehne, erweiterte die Oeffnung und ging mit 2 Fingern in die Tiefe. Er fasste und zerdrückte den Tumor zwischen den Fingerspitzen, konnte jedoch auch diesmal eine weitere Geschwulstbildung nicht finden. Er legte deshalb wieder die nöthigen Suturen an und wartete das Weitere ab. Ganz gegen alles Erwarten konnte er nun einige Tage nach der Operation constatiren, dass der Exophthalmus ziemlich vollständig beseitigt war und ferner, dass die Sehschärfe bis auf $^5/_6$ gestiegen war. Diese Heilung blieb während einer 3monatlichen Beobachtungsdauer constant. Ancke.

251) Nouvelle methode pour l'obtention des skiagrammes oculaires. Un méfait des rayons X, par Dr. van Duyse. (Annales et bulletin de la société de médecine de Gand. 1897. Août-Septembre.) Wenn man das Vorhandensein und den Sitz eines im vorderen Segment des Auges befindlichen Metallstücks mittelst X-Strahlen diagnosticiren will, so genügt es, die Röntgenstrahlen ganz kurze Zeit von der Schläfenseite herauffallen zu lassen und das entstehende Schattenbild auf einer lichtempfindlichen Platte, die man in die Gegend des inneren Augenwinkels bringt, aufzufangen. Um aber auch Metallstücke, die im hinteren Augensegment sitzen, zu diagnosticiren, genügt diese Versuchsanordnung nicht, da die Knochenwände der Orbita als Hinderniss für die X-Strahlen sich erweisen. Dahfeld hat nun für solche Fälle vorgeschlagen, den Kopf quer zu durchleuchten. Bei stärkerer Annäherung der Lichtquelle und längerer Expositionsdauer erhalte man durch die dünnen Knochenwände hindurch, die hier in Betracht kommen, ein ganz brauchbares Skiagramm. Verf. warnt nun vor dieser Methode. Die Röntgenstrahlen lassen bei längerer starker Einwirkung die thierischen Gewebe nicht unverändert, und man darf das zweite gesunde Auge einer so lang dauernden Bestrahlung nach seiner Ansicht nicht aussetzen. Verf. räth vielmehr, in solchen Fällen die gesunde Schädelhälfte durch Bleiplatte vor der Bestrahlung zu schützen und dann von hinten her die X-Strahlen durch den Schädel und das kranke Auge fallen zu lassen. An Versuchen, die er mit Schädeln seiner Sammlung anstellte, erhielt er gleich brauchbare Skiagramme nach Dahfeld's Methode und nach der seinigen. Ancke.

252) Traitement de la dacryocystite purulente aiguë par le massage. (Journal russe de médecine militaire. 1897. Nr. 6. Ref. in Revue de thérap. 1897. Nr. 20) Vosskressensky beschreibt 3 Fälle von acuter eitriger Dacryocystitis. In zweien dieser Fälle hatte sich der Eiter im Thränennasencanal gestaut, im dritten war er nach aussen abgeschlossen. In allen drei Fällen ergab die Massage in Cirkeltouren über der erkrankten Stelle ausgezeichnete Erfolge. Schon am nächsten Tage liess sich Besserung constatiren und in weiteren 2 Tagen trat vollkommene Heilung ein. Dies sei erstaunlich bei einer Krankheit, die sonst einen Monat und noch länger braucht bis zur Heilung.

Ancke.

253) Traitement du trachome par l'iodure d'argent à l'état naissant. (Journal russe de médecine militaire. 1897. No. 6. Ref. in Revue de thérapeutique. 1897. No. 21.) Vassilenko bereitet sich zwei Lösungen und zwar 1. Kal. jodat. Aq. dest. āā 6,0, Glycerin 12,0 und 2. Argent. nitr., Aq. dest. āā 6,0, Glycerin 12,0 und lässt zunächst von der ersten Lösung und dann von der zweiten Lösung 3 Tropfen auf die Lidbindehaut fallen. So bildet sich Jodsilber. Nach einer halben oder ganzen Minute wäscht er mit Borsäurelösung nach. Der Patient empfindet nur 2—3 Minuten lang Schmerz.

Verf. hat sein Verfahren mit gutem Erfolg bei leichten und schweren Trachomformen, besonders bei der letzteren angewendet. Der Erfolg springt im Anfang der Behandlung mehr in die Augen, als später, wo eine gewisse Gewöhnung an das Mittel eingetreten ist. Es ist deshalb anzurathen, die Behandlung mitunter eine Zeit lang auszusetzen. Complicationen des Trachoms contraindiciren die hier empfohlene Behandlung nicht. Im Allgemeinen betrug die Heilungsdauer 1—2 Monate, bei trockenem Trachom noch mehr. Der schliessliche Ausgang ist ebenso wie bei anderen Behandlungsmethoden Narbenbildung. Doch ist dieselbe oberflächlich und zart. Ancke.

254) Contribution à l'étude de la dacryocystite congénitale, par Dr. Samuel-Davicion Lévy. (Thèse de Paris. 1897. Juin. Ref. in Revue de thérap. 1897. No. 20.) Die congenitale Dacryocystitis entsteht secundär bei Persistenz des fötalen Zustandes des Thränennasencanals. Dabei verstopft sich der Canal und der Thränensack durch degenerirte Epithelmassen, die am inneren Augenwinkel zu Tage treten. Mehr oder weniger heftige Infectionserscheinungen kommen secundär dazu. Die Therapie besteht in antiseptischen Waschungen, Umschlägen, Compression, Massage u. s. w. Die spontane Heilung solcher Fälle erfolgt bei Anwendung der vulgären Antisepsis nach 2—3 Monaten. Die Allgemeinbehandlung (?) darf dabei nicht vernachlässigt werden, chirurgische Eingriffe werden jedoch erst nöthig, wenn die Krankheit ungewöhnlich lange fortbesteht, wenn Dilatation des Thränensackes eintreten will, wenn die entzündlichen Erscheinungen sehr acut auftreten oder wenn die Eltern der kleinen Patienten die Geduld verlieren. Man wird dann unter Narcose 2—3mal sondiren, was im Allgemeinen zum Ziel führen dürfte.[1]

Ancke.

255) Sicherheitsbrillen für Sportzwecke. (British Med. Journ. 1897. 8. Jan.) Bei vielen Spielen und beim Schiessen riskirt man durch Zerbrechen der gewöhnlichen Brillengläser das Augenlicht. Es sind für solche Zwecke deshalb Linsen aus brasilianischem Quarz- oder Kieselgur angefertigt, die nicht splittern. Es empfiehlt sich dieselben so dick wie möglich zu schleifen, z. B. ein 2 D-Glas aus — 10 und + 12 D zusammenzuschleifen. Peltesohn.

256) Ueber einen durch Strabismus und andere Augensymptome ausgezeichneten Fall von Hysterie, von E. Hitzig. (Berl. klin. W. 1897. Nr. 7.) Bei dem an einer traumatischen Neurose in Form der Hysterie mit typischen Sensibilitätsstörungen leidenden 36jährigen Arbeiter stellte Verf. neben Schmerzen in den Augen Gesichtsfeldeinschränkung, Amblyopie, doppelseitige Ptosis, Strabismus convergens und fast starre, stark verengte Pupillen fest. Durch zweckmässige Suggestion gelang es leicht, diese Symptome zu beseitigen, während die Pupille nach wenigen Zügen Chloroform normal fungirten. Die Ptosis hält Verf. für einen Lähmungszustand, wie er in seltenen Fällen von Hysterie vorkommen kann, während die übrigen motorischen Innervationsstörungen der Kopfnerven auf einen Reizzustand zurückzuführen seien.

Peltesohn.

257) Zwei Fälle von cortialer und Seelenblindheit, von M. Lunz. (Deutsche Med. Woch. 1897. Nr. 38.) Fall I. Die dem Trunke ergebene 55jährige Patientin erkrankte in einem Zeitraum von $^1/_2$ Jahr zwei Mal an Seh- und Gehstörungen unter Schwindel und vorübergehender Bewusstlosigkeit. Hauptsächlich bestand Blindheit und gänzlicher Ausfall aller optischen Vorstellungen. Die Autopsie ergab Oedem der Pia, Arteriosklerose der basalen

[1] Ohne Narcose ein Mal. H.

Gefässe, gelbe Erweichung der zwei inneren Drittel des rechten Occipitallappens; kleiner Herd an der Spitze des linken, kleinere Erweichungsstellen im Nucl. lenticul. beiderseits, im rechten Thalamus und Nucl. candat. — Der zweite Fall betraf einen 36jährigen, mit Lues behafteten Patienten, der in wenigen Tagen rapide seine Sehkraft verlor und sich absolut nicht im Raume orientiren konnte. Die Pupillenreaction war dabei erhalten. Nach eingetretener Besserung auf antiluetische Behandlung zeigte sich linkseitige totale Hemianopsie mit bedeutender Verschmälerung in den rechten Hälften. Die Erscheinungen der Seelenblindheit zeigten sich deutlich in erheblichem Abblassen früherer optischer Erinnerungsbilder, exquisiter Farbenamnesie und Unfähigkeit, neue optische Eindrücke mit den früheren zu identificiren. Im Uebrigen war die Psyche vollkommen intact. — Verf. nimmt in beiden Fällen als Grundlage der Erscheinungen eine Veränderung der Gefässwände an. Peltesohn.

258) The representation of the function of the vision in the cerebral cortex, by Seymour J. Sharkey. (Lancet. 1897. May 22.) Ein sechsjähriges Kind mit rechtsseitiger Hemiplegie und Contractur, völliger Taubheit und fast völliger beiderseitiger Blindheit, wobei die Pupillen nur bei intensiver Belichtung des linken Auges schwach reagirten, zeigte bei der Section Zerstörung des linksseitigen Gyrus central. ant. und post., der Lobulus pariatal. infer., des Lobus tempor. auf der rechten Seite des Lobul. pariet. inf., der Gyrus angul., temp. sup. und zum Theil tempor. med. Dagegen war der Occipitallappen beiderseits völlig intact. Die Gratiolet'sche Sehstrahlung war makroscopisch nur links oben an einer Stelle etwas mitergriffen. Aus diesem und 2 älteren Fällen schliesst Verf., dass der Gyrus angularis ein dem Hinterhauptslappen übergeordnetes Sehcentrum darstellt. Peltesohn.

259) Centrale beiderseitige Amaurose in Folge von metastatischen Abscessen in beiden Occipitallappen ohne sonstige Herdsymptome, von Heinersdorff. (Aus Prof. Pflüger's Klinik. — D. med. Woch. 1897. Nr. 15.) Isolirte Erkrankungen beider Occipitallappen sind bisher nur 7 mal veröffentlicht worden, wo Erweichungen durch embolische Processe vorlagen. Der Patient des Verf.'s litt an einer Periostitis am Vorderarm, die unter Jodgebrauch verschwand, verlor dann unter Fieber und Kopfschmerz rapide seine Sehkraft und musste an einem Leistenabscess operirt werden. Er starb nach erfolgter Abscess-Spaltung im Coma. Die Section ergab abgesehen von chronischer Lungenverdichtung einen kleinen Abscess im rechten Leberlappen, stark abgeplattete Gyris, grüneitriger Massen an der Gehirnbasis und den Seitenventrikeln und je eine grosse Abscesshöhle, in beiden Hinterhauptslappen. Bei der fast vollkommenen Unterbrechung der Sehleitung und der grossen Ausdehnung der beiden Abscesse und secundären Veränderungen lässt Verf. diesen Fall für die Frage der genaueren Localisation des Sehcentrums unverwerthbar erscheinen. Peltesohn.

260) The need of inspection of the eyes of the children in the New-York public schools, by W. M. d'Aubigné Carhart. (Med. Rec. 1897. Oct. 23.) Die Thatsache, dass viele Schulkinder mit erheblichen Refractionsfehlern ohne Correction sich zu behelfen verstehen, beweist zwar ihre Tolerenz aber nicht ihre Immunität gegen Schäden. Denn das Ophthalmoskop zeigt auch in solchen Fällen eine hyperämische Retina, den Sehnerv leicht infiltrirt und verwaschen, und einen breiten und tiefen Conus, in welchem die Sclera durchschimmert. Auch die Lidränder und die Conjunctiva zeigten sich in manchen dieser Fälle geröthet, und es bestehen Photophobie und Asthenopie. Unter solchen Umständen kann es nicht Wunder nehmen, wenn, wie eine Statistik des

Verf.'s gezeigt hat, der Astigmatismus aller Art von 35,65 % zwischen 5—9 Jahren auf 61,69 % zwischen 13—18 Jahren ansteigt.(?) Myopie und zusammengesetzter myop. Astigmatismus von 2,61 % bis 5,43 % zu- und Hypermetropie von 53,48 % bis 22,81 % abnimmt. Eine frühzeitige Untersuchung durch Schulärzte ist deshalb dringend angezeigt, damit ein Kind, durch seine ververgeblichen Anstrengungen mit der Klasse mitzuhalten nicht immer mehr zu der verderblichen Accommodationsanstrengung verleitet wird. Dr. Frank Alport hat für Minneapolis, Dr. Harlan und Wood für Baltimore solche Untersuchungen angeregt. Ebenso rührt es sich in andren amerikanischen Städten. Die Schulärzte sollen nicht zugleich die Behandlung leiten, sondern sich darauf beschränken, den betreffenden Kindern ihren Befund auf einem Kärtchen zu notiren, der für den behandelnden Arzt bestimmt ist. Peltesohn.

261) The early history of ophthalmology and otology in Baltimore (1800—1850), by Harry Friedenwald. (Johns Hopkins Hosp. B. 1897. Nr. 77—78.) Im Jahre 1800 zählte Baltimore nur 26 614 Einwohner mit 44 Aerzten. Besondere Augenärzte gab es damals wohl schon, sie standen aber in keinem sonderlichen Ansehen, wie eine Verfügung aus dem Jahre 1805 lehrt, welche sie mit den Dentisten in einem Athem nennt. Von einer klinischen Verarbeitung des Augenmaterials ist bis 1825 nicht die Rede, wenigstens bestand keine besondere Augenheilanstalt, die sich der zu jener Zeit in New-York und Pennsylvania vorhandenen Klinik an die Seite stellen konnte. Von hervorragenden Aerzten des Faches nennt Verf. aus der Chronik der Stadt: Pierre Chatard, William Gibson, George Frick, den Verfasser des ersten Lehrbuches der Augenheilkunde in Amerika, Horatio G. Jameson, John Mason Gibson, John Harper und William Alexander Clendinen.

Peltesohn.

262) Bericht über die Wirksamkeit der Abtheilung für Augenkranke am Spital der Pester israelitischen Religionsgemeinde mit besonderer Berücksichtigung der letzten sechs Jahre, von Ad. Szili und Jul. Weiss. Aus den therapeutischen Notizen, die die Verff. in ihrem reichhaltigen Berichte, dessen statistisches und casuistisches Material hier nicht im Einzelnen wiedergegeben werden kann, anführen, seien folgende Winke herausgehoben. Bei der recidivirenden Hornhaut-Erosion, welche sie traumatische Dehiscenz des Hornhautepithels nennen, wird für die Zeit des Schlafes das ganze Lid in seiner vollen Ausdehnung mit einer dünnen Fettschicht bestrichen, um die Verdunstung zu mässigen, weil dadurch verhütet werden soll, dass der durch die Verdunstung inniger gewordene Contact zwischen Lidbindehaut und Bulbus beim Aufwachen durch das plötzliche Heben des Lids heftig gesprengt wird.[1] Bei der Iritis rheumatica wurde die entsprechende Stirnhälfte und Schläfe mit einem Gummipapier, das hohl über das Auge wegzieht, überklebt und so eine gleichmässige Wärmewirkung erzielt, die dem Kranken angenehm und förderlich war. Schwitzkuren wurden, wo die Anwendung von Dampfbädern nicht angängig war, mittelst des von Vulpius in Genf eingeführten Apparat „Phénix à air chaud" in der Form des warmen Luftbades durchgeführt, wobei die Kranken bis zu 3 Stunden in einer Temperatur von 37—39° C. blieben.

Peltesohn.

263) Abscess of the orbit as the result of suppurating ethmoiditis: operation and radical cure, by G. E. de Schweinitz. (Med. and

[1] Coldcream-Einstreichen ist günstig bei Hornhaut-Abschilferung nach Ptosis-Operation. H.

Surg. Rep. 1897. Nov. 20.) Verf. beschreibt einen glücklich operirten Fall von Orbitalabscess bei einem 67 jährigen Patienten und legt Werth darauf, dass die Entleerung des Eiters von der Orbita aus zugleich mit einer Drainage durch den Augenhöhlenboden nach der Nase hin verbunden wird. Es wird dadurch eine sorgfältige und ausgiebige Durchspülung der erkrankten Höhlen mit antiseptischen Flüssigkeiten erleichtert and gleichzeitig auch zu etwaigen Nebenherden der Zugang ermöglicht. Mit Gruening ist Verf. der Meinung, dass Ethmoidal- und Frontalabscesse auch, wo die Orbita noch nicht in die Eiterung einbezogen ist, am besten von dieser aus aufgesucht werden könnten.

Peltesohn.

264) Exostosis of the orbit, by Edw. Jackson. (Med. and Surg. Rep. 1897. Dec. 25.) Verf. entfernte bei einer 35 jährigen Italienerin ein an der inneren Seite der Augenhöhle hervortretendes rundliches Knochengewächs, welches zu seinem Wachsthum mehrere Jahre gebraucht hatte, bis es zuletzt rapide zunahm. Der Tumor entsprang, wie gewöhnlich, dem Ethmoidalsinus. Verf. sah unter 210 000 Augenkranken solche Exostosen nur 11 mal. Bisweilen lag der Ausgangspunkt theils im Sinus ethmoidalis, theils im Sinus frontalis. Nach anderen Autoren entspringt der Knochentumor auch der Stirnhöhle allein. Die Augenhöhle selber ist ebenfalls als Ursprungsstelle angegeben worden, doch bleibt es zweifelhaft, ob in diesen Fällen die Operation bis an die Wurzel gegangen ist. Peltesohn.

265) Ueber die Behandlung des Morbus Basedowii mittelst Durchschneidung des Halssympathicus, von Jaboulay. (Acad. de Médecine. 1897.) Verf. hat 14 Basedow-Fälle so behandelt und durch die an sich einfache und ungefährliche Operation immer eine Besserung erzielt; der Exophthalmus, die Struma und die Herzpalpitationen nahmen ab, und der Allgemeinzustand besserte sich. Bei älteren Individuen waren die Resultate besser, als bei jungen Mädchen. Die Operation soll event. wiederholt werden, um den Sympathicus noch höher hinauf zu durchschneiden. Die Operation kommt aber erst in Betracht, wenn alle inneren Mittel versagt haben. Peltesohn.

266) Resection and advancement of the levator palpebrae muscle in traumatic ptosis, by Charles A. Oliver. (University Med. Magazine. 1897. Octob.) Ein 5 jähriger Knabe fällt auf eine grosse Scheere, deren eines Blatt ihm durch beide Bindehautsäcke unten und oben dringt, ohne merkwürdiger Weise den Bulbus zu verletzen. Die darauf eintretende Ptosis wird durch eine Vorlagerung des abgelösten Levator palpebrae beseitigt, die nach aussen vorfallende Conjunctiva palpebrae wird durch Nähte fixirt, und so gelingt es, obwohl zwei Mal das Auftreten von infectiösen, perforirenden Hornhautgeschwüren den klinischen Verlauf complicirt, eine vollständige Heilung herbeizuführen. Peltesohn.

267) Anatomische Untersuchungen über die Sehnervenkreuzung bei Meerschweinen, Kaninchen, Katzen und Affen, von Jacobsohn. (Demonstrat. in der Gesellsch. f. Psych. u. Nervenkr. Sitzung vom 13. Decbr. 1897.) Die Präparate sind nach der Marchi'schen Methode gefärbt, welche vor der Weigert-Pal'schen den Vorzug hat, dass sie die frisch degenerirten Markfasern positiv färbt, während das normale Gewebe ungefärbt bleibt. Beim Meerschwein ist die Sehfasernkreuzung unzweifelhaft total, beim Kaninchen fast vollständig, indem nur vereinzelte, aber sicher nicht in einem geschlossenen Bündel verlaufende ungekreuzte Fasern zu verfolgen sind. Bei der Katze dagegen bleibt eine sehr grosse Zahl von Fasern auf derselben Seite im Tractus, fast ebenso viel wie gekreuzt. Beim Affen nähern sich die Verhältnisse den

menschlichen, insofern ein mächtiger Zug der gekreuzten Fasern sich mehr an der medialen Seite concentrirt, während der andere Zug sich an der Aussenseite des Tractus hält und nur einzelne Fasern davon sich im späteren Verlauf über den ganzen Tractus vertheilen. Besonders erwähnt Vortr. diejenigen Fasern, die an der lateralen Seite zum Chiasma ziehen und hier bogenförmig nach innen schwanken, als ob sie alle nach der gekreuzten Seite hinübergingen. Man kann auf den Marchi'schen Präparaten sich überzengen, dass diese Bogenfasern theilweise nach dem Tractus der gleichen Seite abschwenken, also nicht sämmtlich gekreuzt sind, wie man durch die Pal'sche Färbung versucht sein könnte anzunehmen. — Der weitere Verlauf der Fasern bis zu den Vierhügeln, Corp. genicul. ext., Thalamus, lässt sich beim Meerschweinchen nach Enucleation eines Bulbus ganz deutlich nur auf der entgegengesetzten Seite verfolgen, während bei der Katze und beim Affen die Degenerationszüge auf beiden Seiten zu finden sind. Im Chiasma machen die Fasern übrigens bogenförmige Linien durch verschiedene Ebenen, dem Laufe eines Korkziehers vergleichbar.

Peltesohn.

268) A report on holocaïn as a local anesthetic in ophthalmic work, by H. V. Würdemann and Nelson Black. (The Ophth. Rec. 1897. October.) Die Vorzüge des Holocaïn bestehen nach den Erfahrungen der Verff. in seiner Ungiftigkeit, Haltbarkeit und bactericiden Eigenschaft. Seine Wirkung tritt sehr schnell ein und dauert lange an, ohne dass es Pupillenerweiterung hervorruft, und geht in die Tiefe. Da es nur 5 mal so schwach wie das Cocaïn concentrirt zu sein braucht, ist es auch billiger. Nur bei subcutaner Injection treten klonische Krämpfe ähnlich denen bei Strychninvergiftungen ein.

Peltesohn.

269) A case of acute insanity due to eye strain, by Murray Mc. Farlane. (Ebenda.) Die 27jährige Patientin, welche seit langen Jahren an heftigen Hinterkopf- und Stirnkopfschmerzen gelitten hatte und allmählich einer melancholischen Depression verfiel, wurde vom Verf. durch Correction ihrer Hypermetropie des rechten und ihres Astigmatismus mixtus auf dem linken Auge vollständig wieder hergestellt.

Peltesohn.

270) A case of sympathetic ophthalmia following a succesful cataract extraction, by W. L. Bullard. (Ebenda.) Verf. beschreibt den seltsamen Fall einer vollständig gelungenen Star-Extraction bei einer gesunden 52jähr. Patientin, wo fünf Wochen nach der Operation, noch bevor Gläser gebraucht worden waren, eine schleichende Iridocyclitis und sehr bald darauf sympathische Entzündung des zweiten Auges einsetzte, ohne dass die genaueste Untersuchung zu einer Aufklärung führte.

Peltesohn.

271) A rare Refraction case, by J. Steele Barnes. (Ebenda.) Verf. corrigirte einen 33jähr. Pat. mit einem Concavcylinder von 8 D, und erzielte damit halbe Sehschärfe. Die Axe stand senkrecht. Der Astigmatismus war, wie die Messung mit Javal's Ophthalmometer ergab, total corneal.

Peltesohn.

272) A case of chronic pseudo-membranous conjunctivitis, with development of ocular and pharyngeal diphtheria on the use of jequirity, by Herbert Harlan. (Journ. of Eye, Ear and Throat Diseases. 1897. October.) Verf. beobachtete bei einem 10jährigen Mädchen eine unter dem Oberlide hervortretende fibröse Membran, welche beinahe die ganze Innenfläche des Lides auskleidete. Nach den Angaben der Angehörigen bestand dieser Zustand schon seit 6 Jahren und hatte allen Maassregeln verschiedener Aerzte getrotzt. Es war eine organisirte Membran, die sich wie eine diphtherische

verhielt und, abgelöst oder cauterisirt, sich innerhalb kurzer Zeit wieder neu bildete. Diphtheriebacillen liessen sich aber nicht nachweisen. Schliesslich wurde Jequiritpulver eingestäubt, welches eine ausserordentlich intensive Entzündung herbeiführte, daneben aber noch den weiteren Erfolg hatte, dass eine typische Halsentzündung eintrat, welche sowohl klinisch, wie bacteriologisch unzweifelhaft diphtherischen Charakter zeigte. Dies Verhalten ist immerhin merkwürdig und lässt vielleicht die Erklärung zu, dass in der chronischen Bindehautmembran einzelne abgeschwächte Diphtheriebacillen suspendirt waren, welche durch die Jequirityentzündung einen besseren Nährboden erhielten, auf dem sie zu activer Wirksamkeit herangedeihen. Von Howe und Guibert sind ähnliche Beobachtungen mitgetheilt worden. Peltesohn.

273) Microscopic examination of the conjunctival secretions from a clinical standpoint, by Dr. Augieras, Laval. (Ebenda.) In den mucopurulenten Absonderungen beim Conjunctivalcatarrh der Erwachsenen fand Verf. in 84%, bei den Neugeborenen immer Mikroorganismen. Bei der eczematösen Form der Conjunctivitis dagegen waren in der Regel, und zwar in 76%, keine Bacterien nachweisbar. Bemerkenswerth fand Verf. die filamentöse oder fibrinöse Form, welche in gewissen Präparaten das Secret bei mehreren Fällen der eczematösen, catarrhalischen und folliculären Conjunctivitis annahm. Die Eigenthümlichkeit der scrophulösen Secretion besteht in der Krustenbildung. (Fortsetzung folgt.) Peltesohn.

274) Spontane Heilung einer senilen Cataract, von A. Chevallereau. (La France Medicale. 1897. Juli.) Eine sehr schnell reifende Cataract sah Verf. innerhalb $2^1/_2$ Monaten geschwunden. Nach den Angaben des Pat. war das Sehvermögen in dieser Zeit ganz allmählich wiedergekehrt. Die Pupille zeigte sich dunkelschwarz und klar; nur eine ganz zarte centrale Linsentrübung war noch sichtbar. Augenhintergrund normal. Refraction nur $2^1/_2$ D annähernd wie auf dem zweiten gesunden Auge. Auch das Nahesehen war befriedigend. Peltesohn.

275) Die Technik der Thränensack-Exstirpation, von G. Ahlstrom. (Nach La Clinique Ophtalm. 1897. 25. August.) Verf. erleichtert sich die immerhin schwierige und oft sehr blutige Operation durch ein kleines, nagelkopfähnliches Instrument, welches er nach der Spaltung durch Haut und Thränensackwandung in das Lumen des Sackes einführt und dort durch zwei Fixirpincetten oder zwei Nähte festhält. Peltesohn.

276) Die Bedeutung der Pupillenungleichheit bei dem Carcinom des Oesophagus, von Hitzig. (D. med. Woch. 1897. Nr. 36.) Die durchaus nicht seltene Pupillendifferenz ist zum Theil auf das Befallensein des Sympathicus, zum Theil auf eine Läsion der vorderen Wurzel des ersten Dorsalnerven zurückzuführen, in welchen die oculopupillären Fasern des Sympathicus übergehen. Verf., durch einen Fall Eichhorst's darauf aufmerksam gemacht, fand unter neun Fällen von Oesophaguscarcinom die ungleichen Pupillen 4 mal. In 27 früheren Fällen war der Befund nur einmal erhoben worden. Peltesohn.

277) Antiseptics in eye surgery, by Henry D. Noyes. (Med. Rec. 1897. 30. October.) Die Antiseptik bei Augenoperationen erstreckt sich in erster Linie auf den Operateur und die Instrumente, dann auf das Operationsfeld und schliesslich den Verband. Der Arzt wasche sich mit Seife und Wasser, wobei Boraxpulver auf die Handbürste gestreut, von besonderem Nutzen sein soll, und tauche die Finger dann in starkes Sublimat. Die Instrumente werden

10 Minuten lang gekocht, darauf ebenso lange in 95 % Alkohol gelegt. Die Messer und Nadeln werden nur 1 Minute dem kochenden Wasser ausgesetzt und dann zu den übrigen Instrumenten gelegt. Ein Grundsatz ist, die gebrauchten Stücke sorgfältig gereinigt fortzulegen. Der Kranke selber erhält ein Bad und reine Wäsche. Den Probeocclusivverband während der letzten 24 Stunden unterlässt Verf. als überflüssige Reizung, die überdies latente Thränenschlaucheiterungen doch nicht an den Tag bringt.(?) Alle entzündlichen Zustände an den Lidern, der Bindehaut und vollends im Thränencanal sind gründlichst zu behandeln. Bezüglich der letzteren ist auf die Anamnese besonderes Augenmerk zu richten, weil alte abgelaufene Fälle unter der Einwirkung einer Star-Operation wieder aufgefrischt werden können. Auch ist die Untersuchung der Nase ein wichtiger Factor. Vor der Operation sind dann besonders die Augenbrauen und Lidränder gründlich mit 1 : 3000 Sublimat bezw. Borsäurelösung zu reinigen. Die ausgiebige Irrigation der Bindehautsäcke unter Zuhilfenahme des Sperrers ist nicht zu unterlassen, wenn auch dadurch eine Keimfreiheit nicht gewährleistet wird. Sie spült zum mindesten Secretflöckchen und alles Material fort, in welchem sich die Bacterien anzusiedeln pflegen. Auch nach der Operation wäscht Verf. mittelst wiederholter Irrigation die Wunde von allen Linsenresten rein. Die eigentliche Ausspülung der Vorderkammer dagegen hat er aufgegeben. Bezüglich des Verbandes verwendet Verf. steriles, nicht imprägnirtes Material, welches er in Sublimat taucht. Alle 24 Stunden wird der Verband gewechselt. Bei Wundinfection hat sich der Gebrauch fortwährend erneuter, möglichst heisser Umschläge mehr bewährt, als das Caterisiren der Wundränder mit glühendem Eisen oder concentrirter Carbolsäure. Eventuell entleert er die Vorderkammer von ihrem Exsudat und spült sie mit 1 : 3000 Sublimat aus. Peltesohn.

278) Ueber die Pupillenverengerung der Geisteskranken, von U. Stefani und E. Mopurgo. (Riv. sperim. di Freniatria. Bd. XXIII. S. 2.) Die Verff. untersuchten mit dem Schweigger'schen Pupillometer bei drei verschiedenen Beleuchtungsgraden und erhielten so für jedes Auge drei Werthe, die im gesunden Zustande im Mittel 3,6—3,7 mm betragen, dagegen bei den mehr oder weniger acut psychopathologischen unter 3,0 mm ergeben und mit dem Nachlassen der Geisteskrankheiten wieder zunahmen. Bei den stuporösen Erkrankungsformen zeigt sich eine Erweiterung der Pupille. Bei den meisten chronischen Kranken aber waren die Pupillen enger als im normalen Zustande bei gleicher Altersstufe. Einer Exacerbation ging stets eine Verengerung der Pupille parallel. Peltesohn.

279) Zur Bedeutung der Augenuntersuchung, speciell des ophthalmoskopischen Befundes, für die Frühdiagnose der multiplen Herdsklerose, von Dr. Günther Nagel. (Münch. med. Woch. 1897. Nr. 32.) Die weisse Abblassung der temporalen Papillenhälfte ist als Frühsymptom bei der multiplen Sklerose in zwei Fällen des Verf. von diagnostischer Bedeutung gewesen. Ihr gesellen sich an Werth der Nystagmus und die associirte Blicklähmung bei. Peltesohn.

280) Ueber Augenmuskelstörungen bei der multiplen Sklerose, von Dr. C. Kunn. (L. Voss, Hamburg u. Leipzig.) Verf. stell auf Grund von 20 genau untersuchten Fällen multipler Sklerose drei Symptome von Seiten des Augenmuskelapparates als charakteristisch auf: 1. Das Einstellungszittern, analog dem Intentionszittern, beim Fixiren eines bestimmten Objectes, wobei die erstrebte Convergenz ein oder mehrere Male über das Ziel hinausschiesst, bis

sie richtig eingestellt ist. 2. Ein echtes concomitirendes Schielen, als Ausdruck einer dissociativen Störung der vordem associirt gewesenen Augenbewegungen, wobei nicht ein besonderes Coordinationscentrum lädirt sein brauche, sondern nur die durch Erfahrung und Uebung erworbene Fähigkeit in der Benutzung functionell sich unterstützender Muskeln verloren gegangen ist. Endlich 3. eine plötzlich auftretende Anisokorie und Hippus, als Begleitsymptom zitternder Bewegungen des Ciliarmuskels beim Fixiren, welches durch Atropin und Anwendung von Convexgläsern prompt schwindet. Peltesohn.

281) Untersuchungen über den Faserverlauf im Chiasma des Pferdes und über den binocularen Sehact dieses Thieres, von H. Dexler. (Arbeiten aus Prof. Obersteiner's Laborat. 1897. Wien.) Verf. hat einem 2 Tage alten Fohlen einen Bulbus enucleïrt und nach 3 Monaten das Nervensystem nach Pal untersucht. Zur Controlle wurde bei einem 10jährigen Pferde 30 Tage nach der Enucleation das Gehirn nach der Marchi'schen Methode untersucht. Beide Untersuchungen zeigten in unzweideutiger, sich ergänzender Weise, dass beim Pferde die Hauptmasse des Sehnervenstammes in den contralateralen Tractus übergeht, ein kleiner Theil jedoch auf derselben Seite sich fortsetzt. Die sich nicht kreuzenden Faserbündel sondern sich von dem Gittergeflecht des Chiasma in der cerebral gelegenen Partie ab, liegen im Tractusaustritt dorsolateral, später ganz seitlich, verlaufen jedoch nicht als isolirter Strang im Tractus und dürften etwa $^1/_8$ der Tractusfasern ausmachen. Eine solche Masse spielt beim Sehact sicherlich eine bedeutende Rolle und spricht nach des Verf.'s Meinung unzweifelhaft für eine Partialkreuzung beim Pferde und logischer Weise für einen binocularen Sehact. Peltesohn.

282) Untersuchungen über den histologischen Bau der Ciliarnerven. 1. Extraoculärer Theil. Von W. Hahn. (Wien. klin. Woch. 1897. Nr. 31.) Die Ciliarnerven bestehen nach des Verf.'s Untersuchungen von 20 Orbitae aus lauter markhaltigen Fasern von verschiedenem Caliber, 20—10—$2^1/_2$—2 μ. Die kleinsten besitzen einen äusserst feineren Markmantel und sind zwischen den gröberen zerstreut. In den dickeren kurzen Ciliarnerven fanden sich an der Peripherie Bündel solcher feinster Fasern, die in den dünneren und den langen fehlten. Ob dieselben sympathischer Natur sind lässt sich noch nicht entscheiden. Die nach Mayer charakteristischen Merkmale de- oder regenirender Fasern liessen sich an Zupfpräparaten nicht nachweisen.

Peltesohn.

283) Ueber Fehlen der Pupillarreaction bei vorhandener Lichtempfindung, von Dr. J. Brixa. (Wien. klin. Woch. 1897. Nr. 36.) Der 30jährige Patient erlitt ein Trauma, bei welchem der Bulbus nach vorn, unten und aussen luxirt wurde, ohne dass die inneren Theile des Auges, abgesehen von einer leichten Hornhauttrübung und dem etwas verschwommenen Aussehen der Papille, berührt erschienen. Die linke Pupille, gleich weit wie die rechte, war lichtstarr und gab auch consensuell die Reaction auf dem zweiten Auge nicht weiter, obwohl bereits am Tage nach dem Trauma Finger gezählt wurden. Verf. nimmt zur Erklärung dieser Reflextaubheit (Heddäus) an, dass durch den Exophthalmus eine Zerrung oder Torsion des Opticus, vielleicht auch durch eine Fractur der unteren Orbitalwand oder ein Haematom, ein Stauungsödem herbeigeführt worden sei, durch welches ausnahmsweise die sonst widerstandsfähigeren Pupillarfasern stärker betroffen worden sind. 13 Monate später bestand linksseitige Opticusatrophie und Pupillenerweiterung. Die Pupille war nun lichtstarr, doch reagirte sie consensuell und löste den Reflex auch consen-

suell auf der rechten Seite aus. Der Fall spricht für das getrennte Vorkommen von Pupillen- und Sehfasern im Opticus und zeigt, dass die ersteren weniger widerstandsfähig sein können als die letzteren. Peltesohn.

284) Ueber atrophische Folgezustände an den Sehnerven, von Prof. Moeli. (Berl. Gesellsch. f. Psych. u. Nervenkr. 1897. 13. November.) Lange bestehende Degenerationsherde in der Sehsphäre brauchen bei Erwachsenen, wie Verf. schon 1889 gezeigt hat, keineswegs immer Degenerationen im Tractus und Opticus zur Folge haben. Auch neuerliche Untersuchungen an fünf Fällen ergaben analoge Schlüsse. — Andererseits gelangte Verf. zu folgenden Resultaten: Sowohl bei Zerstörung des Corp. gen. lat. als eines Opticus tritt in beiden Chiasmahälften und darüber hinaus eine Degeneration auf, welche verschiedene Stellen des Querschnittes auf beiden Seiten und Fasern von bestimmter Verlaufsrichtung betrifft. Ausschliesslich gekreuzte oder ungekreuzte Fasern sind, besonders in der Mitte des Chiasmaquerschnittes, nicht nachzuweisen. Aber es finden sich Abschnitte, wo neben vorzugsweise gekreuzten oder ungekreuzten Bündeln theilweise anders gerichtete Fasern getroffen werden. Beim Austritt aus dem Chiasma liegt die Masse der gekreuzten Fasern dorsomedial im Nerven, öfter hufeisenförmig die ungekreuzten umfassend, soweit sie schon beisammen sind, die mediale Randzone wird von den am meisten frontal gekreuzten eingenommen. In allen Fällen jedoch finden weiter noch Umlagerungen der noch nicht basal vereinigten ungekreuzten Fasern statt und zwar durch die Bündel der gekreuzten hindurch. Weder beide Nerven, noch die einzelnen Fälle bieten eine völlige geometrische Uebereinstimmung, aber stets kommt schliesslich diese Sonderung der Fasern zu Stande, und zwar im intracraniellen Abschnitt. Die ungekreuzten Fasern liegen im Tractus hinter dem Chiasma grösstentheils lateral und dorsal. Sie bilden zum Theil radiär gestellte, meist lateroventral convexe Bündel in den hinteren, und ziemlich gerade ventro-medial gerichtete Bündel in den frontalen Chiasmaebenen. Auch vor dem Chiasma tritt dieselbe Richtung noch hervor. Anscheinend kommt hier die ventrale Lagerung auch durch Herumziehen an der Peripherie des Chiasmaquerschnittes zu Stande. Der weitere Verlauf in der vorderen Orbita gestaltet sich in der bekannten, oft beschriebenen Weise. Peltesohn.

285) Ein Fall von asthenischer Bulbärparalyse, von Dr. Sänger. (Vorstellung im ärztl. Verein zu Hamburg.) Die 22jähr. blasse Pat. hat einen schlaffen, müden Gesichtsausdruck, blinzelt beständig mit den Lidern, weil sie Mühe hat, die Müdigkeit derselben zu überwinden. Des Abends fallen dieselben ganz herab. Die Bulbi können weder nach aussen noch nach innen bewegt werden. Sonstige Störungen functioneller Natur sind am Auge nicht vorhanden; die Pupillen sind beiderseits gleich. Im Uebrigen bestehen hier und da Schluckstörungen, schwache Stimme, trockener, nervöser Husten, leichter Tremor manuum und hochgradige Herabsetzung der groben Kraft der Extremitäten. Das Charakteristische ist, dass alle Erscheinungen morgens weniger intensiv ausgesprochen sind als abends. Einen gleichen Fall sah Vortr. bei einem 20jährigen Mädchen, welches mit doppelseitiger Ptosis und Ophthalmoplegia totalis externa erkrankte, einen schnellen Wechsel und Recidive der einzelnen Symptome zeigte, auch durch den wechselnden Grad der Ermüdbarkeit auffiel und schliesslich nach kaum $^1/_2$ Jahr starb. Die erste Pat. besserte sich deutlich im Laufe weniger Monate. Peltesohn.

286) Sympathische Amblyopie, von Prof. Nuel. (Arch. d'ophtalm. XVII. 3.) Verf. hat 17 Fälle der Art aus seiner eigenen Praxis zusammen-

stellen können. Einzeln sind solche von andern Autoren als sympathische Opticusatrophie, Anästhesie und Hyperästhesie, retrobulbäre Neuritis beschrieben worden. Die sympathische Amblyopie reiht sich als dritte Categorie zur sympathischen Reizung und sympathischen Entzündung. Im Gegensatz zu letzterer tritt die Amblyopie erst viel später, zwischen 6 Monaten und 2 Jahren nach dem primären Trauma auf. Sie entwickelt sich ganz unmerkbar zuerst unter der Form von Verdunkelungen des Sehens und erregt, da Sehschärfe, Gesichtsfeld und Farbensinn zu der Zeit ganz normal sind, oft den Verdacht der Simulation. Vielfach besteht Unfähigkeit zur Arbeit wegen Stirn- oder Schläfenkopfschmerz, bisweilen auch wegen Lichtscheu. Dies Prodromalstadium kann ein ganzes Jahr dauern. Dann traten auch die objectiven Symptome der Verminderung der Sehschärfe bis zu $^1/_6$ und $^1/_{10}$ und weniger, der concentrischen Gesichtseinschränkung und bisweilen auch des centralen Farbenscotoms. Vollständige Blindheit hat Verf. nie eintreten sehen. Ophthalmoskopisch zeigt sich ziemlich spät und immer secundär zur Amblyopie ein leichter Grad von Opticusatrophie. Das primär verletzte Auge verhält sich bei alledem reactionslos, verliert aber ebenfalls durch Sehnervenatrophie sein Sehvermögen, wenn es nicht schon von vornherein geschwunden war. Die Behandlung bestand in Ruhe, Schutzgläsern, Schmierkur u. s. w. und hatte zeitweilige oder dauernde Besserung zur Folge. — Es ist wichtig für die Beurtheilung von Berufsunfällen diese Classe von Fällen zu kennen, die Verf. stets nur im Zusammenhang mit Trauma beobachtet hat. Peltesohn.

287) Die Beziehungen der intraocularen Circulation zur Pathogenese des Glaucoms, von Sulzer und Morax. (Arch. d'opht. XVI. 4.) Das Glaucom entwickelt sich auf circulatorischer, vasculärer oder nervöser Basis. Alle Fälle beruhen schliesslich auf Gefässdegeneration. In der zweiten Gruppe ist diese das primäre, in den anderen beiden hängt sie von einer Störung der arteriellen Blutcirculation ab, die in der circulatorischen Gruppe durch die Differenz zwischen intraocularem und arteriellem Druck entsteht, bei der nervösen auf directem nervösen Wege. Die Sehnervenexcavation ist nicht bloss die Wirkung des erhöhten Druckes, sondern gleichzeitig ein Product voraufgegangener partieller Degeneration des Myelin der Nervenfasern in Folge mangelhafter Blutzufuhr. Peltesohn.

288) Sympathetic ophthalmitis after excision of the exciting eye; vision completely restored, by A. Critchett. (Edinburgh Med. Journ. 1897. October.) Verf. beobachtete bei einem 44 jährigen Hufschmied, dessen rechtes Auge wegen einer schweren Verletzung 5 Wochen nach dem Unfall enucleïrt worden war, nach weiteren 12 Tagen die rapide Erblindung des zweiten Auges durch schwere sympathische Ophthalmie. Es gelang durch Schmierkur u. s. w. innerhalb $6^1/_2$ Monaten die Sehkraft wieder nahezu normal herzustellen. Die Enucleation war 14 Tage nach dem Auftreten der ersten Schmerzen vollzogen worden. In dieser Zeit hatte offenbar die Fortleitung des inficirenden Agens nach dem zweiten Auge stattgefunden; dasselbe brauchte aber noch eine ganze Spanne Zeit, um in denselben Reizerscheinungen, vielleicht durch Erzeugung eines entzündungserregenden Alkaloids, hervorzurufen.

Peltesohn.

289) Zur Theorie der Schilddrüse und der Therapie des Morbus Basedowii, von César Félix de Traczewski. (Neurolog. Centralbl. 1897. Nr. 20.) Verf. hat durch Versuche an thyreodectomirten Thieren die Ueberzeugung erlangt, dass die schlechte Wirkung von Bouillon und ausgekochtem

Fleisch auf solche Thiere auf der Neutralisation des Schilddrüsensecrets durch die Phosphorsalze beruht. Dementsprechend hat er, wie auch Möbius nach ihm, den günstigen Einfluss von Natrium phosphoricum bei Basedowkranken feststellen können. Verf. geht mit Charcot davon aus, dass bei diesen eine functionelle Läsion am Boden des vierten Ventrikels vorliegt, und diese zu einer abnormen Reizung der Schilddrüse führt, die ihrerseits wieder auf das Centralnervensystem ungünstig einwirkt. Dieser Circulus viritiosus erfährt nun dadurch eine Unterbrechung, dass die Phosphatsalze den Schilddrüsensaft neutralisiren.

Peltesohn.

290) Ueber die Augenerkrankungen in der Frühperiode der Syphilis, von Dr. H. Wilbrand und Dr. A. Staelin. (Aus der Poliklinik des Allg. Krankenhauses Hamburg-St. Georg. 1897. Leopold Voss.) Die Verff. haben 200 in der Frühperiode der Syphilis befindliche Patienten aus der syphilitischen Abtheilung auf etwaige Augenbefunde untersucht, um daraus statistisches Material abzuleiten, und gleichzeitig analoge Angaben anderer Autoren damit in Vergleich gezogen. Die Augenlider zeigen 90 mal Veränderungen, die hauptsächlich als Hyperaemia ciliorum und Blepharitis ciliaris sich präsentirten. In 8,8 °/₀ der Fälle wurde Alopecie der Augenbrauen gefunden, in 5,1 °/₀ Ausfall der Cilien. Bei der allgemeinen Alopecie der Syphilitiker gehört ein Ausfallen der Cilien zu der grössten Seltenheit; nicht so der Schwund der Augenbrauenhaare. Nur einmal zeigte sich eine Schleimpapel am unteren Lidrande. Die Primäraffecte an der Conjunctiva sind im Allgemeinen sehr selten (auf 17 500 Luetische 1 Initialaffect der Bindehaut). In 11 Fällen fiel eine besondere Blässe beider Conjunctiven auf, auch die catarrhalische Conjunctivitis wurde 18 mal beobachtet. Die Sclera zeigt als einzig beobachtete Veränderung einmal beiderseitige Episcleritis. Keratitis parenchymatosa fand sich auf einem Auge. Die Iris zeigt sich wesentlich nur in 6 Fällen entzündet. Die Häufigkeit der Iritis bei der Syphilis überhaupt giebt Wilbrand mit 0,8 °/₀ an bei einem Material von 14 196 Kranken. Chorioidealveränderungen wurden als staubförmige Glaskörpertrübungen in 4 Fällen, als Chorioiditis mit Netzhautblutungen in 1 Falle und als einzelne chorioidale Herde ebenfalls einmal constatirt. Für Neuritis und Neuroretinitis nehmen die Verff. 8,5 °/₀ heraus. Die Hyperämie des Sehnerven in der Frühperiode ist relativ häufig (19 °/₀) aber bei sofortiger Behandlung völlig harmlos. Nur selten geht daraus eine leichte Papillitis oder Neuroretinitis hervor. Die Retina allein zeigte sich nur in 1 Falle ($^1/_2$ °/₀) ergriffen. Die Schmierkur hat auf die Zustände am Sehnerven, so milde dieselben auch anzusehen sind, keinen unmittelbaren Einfluss. Die Augenmuskeln wurden in keinem Falle gelähmt oder paretisch gefunden. Was das Gesichtsfeld anlangt, so zeigte sich bei 73 Fällen mit 128 Augen eine concentrische Einschränkung nach dem Typus der functionell nervösen Gesichtsfeldeinschränkungen; andere (10 Augen) gingen mit den organischen Läsionen am Hintergrund zusammen, darunter das centrale, das paracentrale Skotom und zonuläre periphere Gesichtsfelddefecte, wie sie sonst vornehmlich in der Spätperiode der Lues zugleich mit gummöser basilarer Meningitis gesehen werden und für dieselbe als pathognomisch gelten können.

Peltesohn.

291) Beitrag zur Kenntniss der Bindehautdiphtherie. Klinische und pathol.-anatom. Untersuchung, von Ernst Becker, Triptis i. Thür. Jena 1897. (Inaug.-Diss.) Verf. veröffentlicht 3 neue Fälle von Augendiphtherie aus der Jenenser Klinik, davon wurden 2 geheilt, einer verlief letal. In allen Fällen wurden Serumeinspritzungen gemacht, daneben locale Behandlung. Die Injectionen schienen den Process günstig beeinflusst zu haben.

Stiel.

292) Ueber einige Fälle von Orbital-Verletzung, von Edwin Gallus, Düsseldorf. (Inaug.-Diss.) I. Fall. Stoss ins linke Auge mit Mistgabel. Lähmung des R. int. Amaurose. Nach einiger Zeit hohes Fieber, heftige Kopfschmerzen, welche Trepanation erheischten. Kein Befund. Dann Heilung, bis wieder nach längerer Pause Fieber 40° und Kopfschmerz auftrat. Abermalige Trepanation ohne Ergebniss. Heilung. — II. Fall. Eindringen eines 5 cm langen, 0,5 cm breiten Holzstückes in die Orbita. Entfernung, reactionslose Heilung. Nach 2 Jahren Entzündung an der alten Stelle, aus der das Holzstück hervortritt, abermalige Extraction eines 4 cm langen, 0,5 cm breiten Holzstückes. Definitive Heilung. — III. Fall. Eindringen einer Schlägerspitze in die Orbita. Sofort Amaurose, Exophthalmus, Oculomotoriusparese. Behandlung expectativ. Oculomotoriusparese ging zurück; Amaurose blieb bestehen. Heilung. — IV. Fall. Ast eines Strauches in die Orbita gedrungen. Protrusio bulbi, Oculomotoriuslähmung, Chemosis. Allmählich Verschwinden aller Symptome bis auf Doppelbilder beim Blick in die Ferne. Stiel.

293) Ein Fall von sympathischer Ophthalmie nach subconjunctivaler Bulbusruptur, von Otto Meyer, Rudolstadt. (Inaug.-Diss.) Das zuerst erkrankte Auge wurde pathologisch-anatomisch untersucht. Es fanden sich Mikrokokken neben irido-cyclitischen Processen, Netzhautablösung u. s. w. Für die Genese der sympathischen Ophthalmie konnte kein neuer Gesichtspunkt gewonnen werden. Stiel.

294) Der gegenwärtige Standpunkt in der Pathologie und Therapie des Ulcus corneae serpens, von Prof. Dr. A. Vossius in Giessen. (Sammlung zwangl. Abhandl. aus dem Gebiete der Augenheilk., herausgeg. von Prof. Dr. A. Vossius in Giessen. II. Bd. Heft 4.) Seite 10 bemerkt Verf., dass die Iridocyclitis, die er in einzelnen Fällen mit nicht einmal sehr umfangreichem Ulcus serpens gesehen hat, hartnäckiger als das Geschwür selbst sein und den Regenerationsprocess desselben noch überdauern, ja selbst die Veranlassung zu recidivirendem Hypopyon werden kann, ohne dass man an dem Ulcus die Zeichen einer Reïnfection oder der Progression nachzuweisen vermag. Die grauen strichförmigen Trübungen, die man während der Progression des Ulcus oft von dem wallartig aufgeworfenen, weissgelblichen Rande sonnenstrahlenartig in divergenter Richtung meist geradlinig, seltener leicht gekrümmt abgehen sieht, sollen dadurch entstehen, dass der Geschwürsgrund bei einer gewissen Tiefe des Ulcus als die dünnste Stelle der Hornhaut durch den intraocularen Druck nach vorn gebuchtet wird, wobei sich die Descemet'sche Membran in Falten legen muss, welche von dem Rande der vorgebuchteten Membran ausstrahlen. Der Entstehung eines Ulcus corneae serpens liegt in den meisten Fällen eine Verletzung der Cornea zu Grunde. Als specifischer Infectionskeim wird für das typische Ulcus serpens gegenwärtig fast allgemein der Pneumococcus von Fränkel-Weichselbaum angesehen. Die Pneumokokken finden sich nur in dem wallartigen Progressionsrande; sie dringen nicht in das Innere des Auges, nie in das Hypopyon vor. Andere Keime scheinen von den Pneumokokken überwuchert zu werden. Von den Folgezuständen des Ulcus serpens steht mit obenan das Staphylom, dessen weiterer Ausbildung manchmal durch Entfernung der Linse vorgebeugt werden kann. Was die Therapie im Besonderen betrifft, so muss sie nach Verf. individualisirend sein. Er erwähnt eine Reihe bewährter Mittel, symptomatischer sowohl wie sogenannter specifischer. Stiel.

295) Weitere Erfahrungen über die chronische Diplokokkenconjunctivitis, von Dr. Theodor Axenfeld, Privatdocent in Breslau. (Berl.

klin. Wochenschr. 1897. Nr. 39.) Verf. berichtet über 40 neue Fälle, wonach sich folgende Gesichtspunkte ergeben: Das klinische Bild ist meist das der ausgesprochenen chronischen Blepharoconjunctivitis. Dasselbe klinische Bild findet sich nicht ganz selten ohne Diplobacillen. Die Diplobacillenconjunctivitis kann auch ganz stürmisch einsetzen und das Bild des acuten Schwellungscatarrhs liefern. Die Diplobacillen können unter Umständen Veränderungen hervorrufen, die bei ihrer hochgradigen, nachgewiesenen Contagiosität auch zu grösseren, acuten Epidemien führen. Complicationen sind sehr selten. Follikelbildung scheint kaum vorzukommen. Phlyktaenen und analoge Hornhautveränderungen wurden einige Male beobachtet. Keratitis vesiculosa, Hornhautinfiltrat sind selten. Die Lidhaut betheiligt sich fast immer unter dem Bilde des secundären Erythems. Ectropium ist sehr selten. Distichiasis wurde einmal in einem sehr alten Falle beobachtet. Verf. nimmt auch eine directe Betheiligung der Nasenschleimhaut (Diplobacillenrhinitis) an. Von den bekannten scrophulösen Entzündungen der Nasenöffnungen unterscheide sie sich durch das Fehlen von Rhagaden und von stärkerer Hautschwellung. Recidive kamen unter 40 Fällen nur 2 mal vor. Neben Diplobacillen wurden beobachtet einmal zahlreiche Pneumokokken, ein anderes Mal Streptokokken, häufig Xerosebacillen und Staphylokokken. Die Verbreitung scheint eine allgemeine zu sein. Die Therapie bestand in Zinkeinträufelungen ($^1/_2\,^0/_0$) 2 mal täglich, mindestens 3 Wochen lang. Stiel.

296) Ueber die elastischen Fasern der Sclera, der Lamina cribrosa und des Sehnervenstammes, von H. Sattler. (Archiv für Anat. und Physiologie. Anatom. Abtheilung. Supplementband 1897.) Verf. konnte schon früher feststellen, dass der Reichthum der Lederhaut an elastischen Fasern ein überraschend grosser ist; dass die Fasern durchwegs sehr fein sind; dass sie stets mit den Bindegewebsfibrillenbündeln annähernd parallel verlaufen, und wie diese in den verschiedensten Richtungen mattenartig sich durchkreuzen; und dass sie keineswegs einen stark welligen, spiraligen oder korkzieherartigen Verlauf haben, wie sie sich bei der Kalibehandlung darstellen, sondern einen mehr gestreckten oder nur leicht wellig geschwungenen. Verf. bediente sich anfangs ausschliesslich der Spalteholz'schen Färbungsmethode, später gelang es ihm, auch mit Orceïn tadellose Färbungen zu erhalten. Ueber die Menge und Anordnung der elastischen Fasern in der Sclera und über ihre Beziehung zu dem collagenen Gewebe bekommt man am besten Auskunft an Flächenschnitten (siehe Original). Elastische Fasern nehmen im Aufbau der Lamina cribrosa einen dominirenden Platz ein und bilden einen Hauptbestandtheil desselben, ein Umstand, der sowohl für die physiologischen, als auch für viele pathologische Zustände des Sehorgans von nicht zu unterschätzender Bedeutung sein dürfte.

Stiel.

297) Neuere Arbeiten aus dem Gebiete der physiologischen Optik. Sammelbericht von Dr. L. Heine in Marburg. (Fortschritte der Medicin, 1897. Bd. XV. Nr. 23.) Nach Erwähnung der Schön-Tscherning'schen und der Helmholtz'schen Theorie der Accommodation geht Verf. über zur Würdigung der von Hess und ihm selbst gefundenen Beweise für die Entspannung der Zonula bei der Accommodation. Bei stärkerer Accommodation fällt die Linse der Schwere nach nach unten, was sowohl durch entoptische Erscheinungen wie auch aus dem Verhalten der Reflexbildchen geschlossen werden kann. Die Linse kann aber nur ihrer Schwere folgen, wenn die Zonula entspannt ist. Auch lässt sich leicht nachweisen, dass die Linse einen Spielraum von 1 mm hat. Weiterhin berichtet Verf. über Fixation des Accommodationsmuskels bei Tauben, welcher das eine Mal in maximale Accommodation versetzt und andererseits in

Lähmungszustand gebracht worden war. Aus seinen Untersuchungen schliesst Verf., dass bei Tauben wenigstens mit der Accommodation eine Erschlaffung der Zonula einhergeht. Im Anschluss hieran erörtert Verf. die Frage von der ungleichmässigen Accommodation beider Augen, die nach den Untersuchungen von Hess nicht besteht. Für die Brillenordination ist diese Frage keineswegs gleichgültig. Haben die beiden Augen eine Refractionsdifferenz von nur 1 D, so wird man meist das stärker brechende um 0,5 D unter-, das schwächer brechende um 0,5 D übercorrigiren. Die dabei entstehenden geringen Zerstreuungskreise können ignorirt werden. Ist die Refractionsdifferenz eine grössere, so wird man wohl am besten das eine Auge voll corrigiren und auf das andere für das feinere Sehen verzichten. Partielle Ciliarmuskel-Contraction zum Ausgleich von Linsen- oder Corneal-Astigmatismus kommt nach Hess ebenfalls nicht vor. Stiel.

298) Ein Fall von Thrombo-Phlebitis der Centralgefässe der Retina, von H. V. Würdemann, M. D. Univ. Columbiae. (Archives of Ophthalmology, Vol. XXIII. Nr. 4.) Verf. beschreibt einen Fall von Thrombo-Phlebitis der Centralgefässe der Retina bei einem 8jährigen Knaben, welcher kurz vorher an einer Parotitis gelitten hatte. Vollständige Erblindung des Auges trat ein. Später bindegewebige Entartung des Glaskörpers und der Netzhaut, Netzhautablösung, Glaucom. Das Auge wurde enucleïrt und makroskopisch wie auch mikroskopisch untersucht. Stiel.

299) Zwei Fälle von Ectopia pupillae et lentis, von Dr. Nikolaus Damianós. Verf. berichtet über 44 aus der Literatur gesammelte Fälle und zwei eigene Beobachtungen. Die angeborene Verlagerung von Pupille und Linse fand sich viel häufiger beim männlichen Geschlecht, als beim weiblichen. In keinem einzigen der Fälle war bei den Eltern die gleich Anomalie vorhanden. Eine directe Vererbung dieses Fehlers scheint also nicht vorzukommen. Von Augenfehlern bei dem Vater fand sich unter 20 Fällen schlechtes Sehvermögen in 3 Fällen, und zwar in 2 Fällen hochgradige Kurzsichtigkeit, in einem Falle schräg-ovale Pupillen, starker Astigmatismus und Myopie. Die Mutter zeigte zweimal unter 20 Fällen ein schlechtes Sehvermögen, einmal hochgradige Myopie und Amblyopie und einmal Glaucom und Cataract. Blutsverwandtschaft der Eltern findet sich nur zweimal erwähnt. In 3 von 17 Fällen fand sich bei Kindern Corectopie vor; in einem Fall waren es zwei Kinder, in einem 3 und in einem 4 Kinder. In 3 Fällen war 1 Kind corectopisch, die Geschwister desselben normal. In 3 Fällen zeigt sich die Corectopie bei 2 Kindern, während die Geschwister davon frei waren. Bei einer Familie waren 3 Kinder corectopisch, drei normal. Ausserdem waren andere Augenanomalien noch bei Kindern, Kurzsichtigkeit, doppelseitige Linsenluxation, Iridodonesis, Pupillarmembran. Es folgen Angaben über Structur und Farbe der Iris, über die Lage der Pupille, die Pupillenweite, Form der Pupille und die Reaction derselben; ferner über die Lage der Linse, ihre Durchsichtigkeit und Grösse, über die Zonula, Reste der Pupillenmembran, den Fundus, über Refraction und Sehkraft. Was die Genese betrifft, so schliesst sich Verf. der von Best vertretenen Hypothese an. Bekanntlich werden beim menschlichen Embryon im 3. Monat das bindegewebige Stroma der Iris, sowie auch die spätere Zonula, beide zusammen durch eine Zellenwucherung repräsentirt, welche als ringförmige Leiste am vorderen Rand der secundären Augenblase aus der mesodermalen Umhüllung des Auges hervorwächst. Eine Entwickelungsstörung im Wachsthum dieser Leiste muss also sowohl die daraus hervorgehende Iris, als auch die Zonulafasern betreffen, und würde erklären, dass erstere an der betreffenden Stelle schmäler bleibt und

und letztere wegen unvollkommener Ausbildung hier nicht fest genug werden, weshalb die Linse durch den Zug der strafferen Fasern der anderen Seite nach dieser hingezogen wird. Folgt Tabelle und Literaturverzeichniss. Stiel.

300) Ein Fall von traumatischem, pulsirendem Exophthalmus, von Dr. Camill Hirsch. (Aus der Universitäts-Klinik zu Prag.) Patient hatte eine quere Compression des Schädels erlitten. Die Symptome deuteten auf eine Querfractur der Schädelbasis hin. Es wurde angenommen, dass ein Knochensplitter entweder vom Keilbein oder von der Pyramidenspitze in den Sinus cavernosus eingedrungen ist, eine Ruptur der Carotiswand erzeugt und so eine Communication zwischen Carotis und Sinus hergestellt hat, also ein Aneurysma arterio-venosum im Sinus cavernosus. Zur Heilung wurde die Compression der Carotis communis dextra unternommen. Die Summe der Compressionszeit betrug 40 Stunden und 34 Minuten, vertheilt auf 19 Tage und 27 Sitzungen. Die kürzeste Sitzung betrug 32 Minuten, die längste 3 Stunden 22 Minuten. Der Zustand besserte sich erheblich. Später besserte sich derselbe spontan und auch die Geräusche hörten endlich vollständig auf. Der Erfolg wird auf das allmähliche Platzgreifen eines obturirenden Thrombus zurückgeführt. Stiel.

301) Morbus Basedowii, complicirt mit Diabetes mellitus, nebst Bemerkungen über Jodothyrinwirkung, von Prof. Dr. E. Grawitz. (Fortschritte der Medicin. Begründet von Prof. Dr. Carl Friedländer. 1897. Nr. 22.) Mittheilung eines Falles von Basedow und Diabetes mellitus bei einem 22 Jahre alten Dienstmädchen. Jodothyrin hatte keinen günstigen Einfluss, vermehrte sogar den durch Entziehung der Kohlehydrate herabgeminderten Zuckergehalt, wie aus einer Tabelle ersichtlich. Stiel.

302) Mikroskopische Befunde bei Trachom, von Czaplewski. (Deutsch. med. Wochenschr. 1897. Nr. 46. Vereins-Beilage.) In Uebereinstimmung mit den meisten Autoren hat Verf. bei der Granulose keine als ätiologisches Moment zu beschuldigenden Bacterien, weder in Ausstrichpräparaten, noch in Culturen, noch in Schnitten nachzuweisen vermocht. Wenn Bacterien gefunden wurden, so traten sie weder in einer Zahl, noch in einer Anordnung auf, dass sie den pathologisch-anatomischen Veränderungen entsprachen. Dadurch wurde Verf. schrittweise zu der Annahme gedrängt, dass der Erreger der Granulose nicht unter den Bacterien zu suchen sei. Da die Untersuchung des frischen Follikelinhalts durch zu grossen Zellreichthum beeinträchtigt wurde, ging er zu der Untersuchung von frischem Conjunctivalsecret von an Granulose erkrankten und unbehandelten Personen über. Das Secret wurde mittelst feiner capillarer Lymphröhrchen entnommen und am besten im hängenden Tropfen untersucht. Ein Zusatz von Loeffler'schem Methylenblau zum hängenden Tropfen erwies sich zur Färbung der Kerne der Körperzellen als sehr geeignet. Es fanden sich: 1. rothe Blutkörperchen; 2. polynucleare Leukocythen, oft noch amoeboid; 3. Epithelzellen (sowohl Pflaster- als auch seltener Cylinderepithelien); 4. eigenthümliche grosse, zellige Gebilde von ca. 10—30 μ Grösse. Dieselben zeigen häufig einen Kern, mitunter fehlt derselbe. Amoeboide Bewegung wurde beobachtet, fehlt aber meist. Die Gestalt ist bald kugelig, bald der einer amoeboiden Zelle entsprechend, also sehr variabel, mitunter wurmförmig. Einige Male wurde Verschmelzung von zwei grossen Individuen beobachtet. In anderen Fällen wurden Bilder gesehen, welche einer Theilung in 2—4 Individuen zu entsprechen schienen. Das Protoplasma war häufig homogen, zeigte mitunter ausgesprochene Granula. Einige Male wurden Vorstülpungen von hyalinen Blasen

(Tropfen) beobachtet. 5. Eigenthümliche rundlich-eckige, gelbliche Körper, welche Verf. vorläufig als Burchardt'sche Körper benennt, weil er der Ansicht zuneigt, dass sie vielleicht mit den von Burchardt beim Trachom beschriebenen Körper identisch sein könnten. (Burchardt fand sie später auch im Bindehautsecret gesunder Augen. Ref.) 6. Eigenthümliche grosse, gelbbräunliche, cystische Gebilde bis zu 30 μ gross, mitunter mit deutlich sichtbarem Hohlraum, in welchem bis zehn und mehr der unter 5. beschriebenen Körper zu liegen scheinen. Unter Entleerung der letzteren fallen die Körper zusammen. Mitunter sieht man nur noch zusammengefallene Blasen. 7. Kleine ($^1/_4$—$^1/_2$ so gross wie Leukocyten) ganz blasse, rundliche bis wurmförmige Gebilde (vielleicht nur Zerfallsproduct). Stiel.

303) Zur Differentialdiagnose des Diphtheriebacillus, von Dr. Fritz Schanz in Dresden. (Berliner klin. Wochenschr. 1897. Nr. 50.) Verf. giebt eine kritische Zusammenstellung dessen, was wir in Bezug auf die Unterscheidung des Diphtheriebacillus vom Pseudodiphtheriebacillus und Xerosebacillus wissen. Verf. neigt zu der Ansicht, dass letztere beiden identisch sind und spricht seine Genugthuung aus über die von Max Neisser angegebene neue Methode des Nachweises des Diphtheriebacillus, zumal auch der Thierversuch nicht in Parallele gestellt werden dürfe mit den Beobachtungen am Menschen. Stiel.

304) Zur Lehre vom Spasmus nutans, von Dr. R. W. Raudnitz. Durch eine Reihe von eignen Beobachtungen, sowie durch sorgfältiges Studium der Literatur gelangt Verf. dazu, den Spasmus nutans als ein scharf umgrenztes Krankheitsbild darzustellen. Bei höchstens dreijährigen Kindern treten, am häufigsten zwischen dem sechsten und zwölften Lebensmonate, Kopfbewegungen in Form von Nicken, Schütteln oder Drehen auf. welche zum höchsten die Schnelligkeit des Secundenpendels, immer nur eine geringe Schwingungsbreite besitzen. Der Rumpf nimmt einzig in der Weise Antheil, dass er beim Nicken zuweilen eine kleine, rein mechanische Gegenbewegung macht. Den Kopfbewegungen ähnliche kommen im Gesichte (ausser um die Augen), am Rumpfe, an den Gliedmaassen nicht vor. Schiefe Kopfhaltung und Zurückbleiben des Kopfes bei bestimmten Blickrichtungen sind in einzelnen Fällen zu beobachten. Auf der Höhe der Erkrankung zeigt sich immer Nystagmus, sehr häufig nur eines oder vorwiegend eines Auges. Der Nystagmus tritt später auf als die anderen Erscheinungen und verschwindet in der Regel früher als die krampfhaften Kopfbewegungen, doch giebt es Fälle, wo der Nystagmus das Bild beherrscht, vielleicht selbst solche, wo überhaupt der Nystagmus allein auftritt. Augenzittern und Kopfbewegungen lösen sich sehr häufig derart ab, dass ersteres bei gewollter oder erzwungener Ruhe des Kopfes auftritt. Eigenthümliche, vorübergehend eingenommene Augenstellungen, Adduction seltener Abduction eines Auges, krampfhafte Bewegungen der Lider sind ein häufiges, Thränen der Augen ein seltenes Vorkommniss. Alle diese Erscheinungen, welche im Schlafe verschwinden, sind deutlich an das Blickrichten, sehr häufig nur an einzelne Blickrichtungen gebunden. Die krampfhaften Kopfbewegungen und die schiefe Kopfhaltung hören auf, wenn — in Fällen, wo nur oder vorwiegend ein Auge nystagmisch ist — dieses, in den übrigen, wenn beide Augen verbunden sind. Bei Verschluss der Augen hervorgerufene Kopfbewegungen sind vollkommen normal. Die Erscheinungen des Spasmus nutans gehen ohne jede Spur einer Bewusstseinstrübung oder nachfolgender Erschöpfung einher. Andere nervöse Krankheitserscheinungen fehlen in der Ueberzahl der Fälle, ebenso ein schädlicher Einfluss auf die geistige Entwickelung. Die Krankheit endet vielmehr

mit vollkommener Genesung, kann sich aber unter deutlichen Rückfällen oder Steigerungen durch zwei Jahre hinziehen. Der Differentialdiagnose widmet Verf. ganz besondere Aufmerksamkeit. Auf Grund seiner Beobachtungen schliesst Verf. hinsichtlich der anatomischen Ursache für den Spasmus nutans mit mehr oder minder vollkommener Sicherheit aus: 1. eine grobe Störung der Sehbahn; 2. eine Störung in der Thätigkeit der den Kopf bewegenden Muskeln; 3. wahre Paresen oder Paralysen der Augenmuskeln; 4. Störungen im Organe des Gleichgewichtssinnes (halbcirkelförmige Canäle); 5. Unlustgefühle, erzeugt an der sichtbaren Oberfläche des Bulbus; 6. auch eine autochthone Localisation im Gehirn, d. h. eine solche, welche nicht von der Peripherie erzeugt wird, ist unwahrscheinlich. Zur weiteren Erkenntniss musste die ätiologische Forschung helfend eingreifen. Diese ergab, dass Dunkelheit der Wohnung eine der Bedingungen der Krankheit sei und eine Aehnlichkeit des Spasmus nutans mit dem Nystagmus der Bergleute bestehe. Eine Reihe von „inneren Bedingungen" sind nach Verf. ausserdem nöthig, um das Krankheitsbild hervorzurufen. Zu diesen gehören wahrscheinlich allgemeine Muskelschwäche, abnorme Inversion der Augenmuskeln, Sehschwäche. Die krampfhaften Kopfbewegungen und das Thränen fasst Verf. als Ausbreitung der Erregung von den übermüdeten Ganglien einzelner oder aller Augenmuskeln auf functionell benachbarte Gebiete auf. Stiel.

305) Ueber die Veränderungen der Netzhaut bei Phosphorvergiftung. Experimentelle Untersuchungen von Dr. Julius Steinhaus in Warschau. (Beiträge zur pathologischen Anatomie und zur allgemeinen Pathologie, herausgeg. von Prof. Dr. Ernst Ziegler, Bd. XXII.) Ophthalmoskopisch trat bei den Versuchsthieren (Hund, Kaninchen) zunächst Stauungshyperämie auf. Weiter Stauungspapille, Aufschwellung der Papille bei engen Arterien, breiten, geschlängelten Venen und einem Verschwommensein der Grenzen der Papille. Sodann erschienen manchmal gleichzeitig mit der Stauungspapille, manchmal jedoch erst später an der Retina eigenthümliche Faltungen, anfangs seicht und spärlich, vornehmlich um die Papille gruppirt, später zahlreicher, grösser, auf der ganzen Retina zerstreut, etwas tiefer, miteinander zusammenfliessend oder Netze bildend. Diese Faltungen wurden als Netzhautablösungen erkannt. In einem Falle war dicht neben der Papille eine kleine Hämorrhagie. Mikroskopisch fand sich an Schnitten durch den Sehnerv und die Papille, dass die Nervenfaserbündel niemals so dicht aneinander gereiht sind, als bei normalen Thieren. Ein Transsudat trennt die einzelnen Bündel, schiebt sie auseinander. Die Nervenfasern sind oft aufgeschwollen, stellenweise varikös, manchmal auch an einzelnen Stellen durchgerissen. Das Pigmentepithel blieb zumeist unverändert; in einem Falle waren die Pigmentkörner stellenweise sehr spärlich vorhanden oder selbst vollständig verschwunden, und das Protoplasma der ihres Pigments beraubten Zellen erschien aufgequollen und enthielt oft Vacuolen; im zweiten Falle waren ebenfalls die Pigmentkörner geschwunden, jedoch keine Veränderungen im Protoplasma. Die Veränderungen des Pigmentepithels waren nur an den abgelösten Netzhautzellen vorhanden. Sämmtliche Netzhautschichten waren von Transsudat durchtränkt, so dass je nach dem Grade des Oedems die Netzhaut mehr oder minder stark verdickt war. Bei höheren Oedemgraden gesellte sich zur Verdickung noch eine Vergrösserung der Oberfläche, welche die Ursache der Netzhautablösung wurde. Was die Stäbchen und Zapfen betraf, so bestand die geringste Alteration in einer localen Abtrennung der Innenglieder von den Aussengliedern und in einer Ausfüllung der dadurch gebildeten Lücken durch Transsudat. Die abgetrennten Aussenglieder verfielen bald weiteren Umwandlungen, sie zerfielen in die sie bildenden Plättchen, die weiter aufquollen

und in unregelmässige Körner verwandelt wurden. Ueber die weiteren Veränderungen siehe Original. Nach Verf. erklärt sich das Oedem der Papille und Netzhaut durch die positive Hyperämie, Stauung in Verbindung mit Veränderungen in der Zusammensetzung des Blutes. Colloide Entartung stellte Verf. im Gegensatz zu Uziembko in Abrede. Stiel.

306) Messer zur Exstirpation des Pterygiums, von Prof. Albertotti. (Memorie R. Acc. di Scienze di Modena. 1897. Vol. XIII. p. 3.) Bildet einen rechten Winkel mit dem Griffe und hat 2 Krümmungen, eine sichelähnliche und eine zweite auf die Fläche, wodurch das Messer sich an die runde Oberfläche des Bulbes besser anschmiegt. Peschel.

307) Skiascopie, von Dr. Lucciola und Magnani. (Giornale Medico del R. Esercito, A. XLIV.) Eine Sammelarbeit. Verff. unterscheiden mit Bitzos einen seitlichen, directen und umgekehrten Schatten und einen paracentralen äusseren und inneren Schatten, widerlegen die Theorie von Leroy und acceptiren die von Parent. Peschel.

308) Skiascopie, von Dr. Petella. (Annali di Medicina Navale A. III. 1897.) Compilirt die Hauptsachen speciell zum Nutzen der Marineärzte und giebt am Schluss eine complete Bibliographie. Peschel.

309) Subconjunctivale Sublimatinjectionen, von Dr. Tornatola e Dr. Alessandro. (Messina 1896.) Deuten auf Irrthümerquellen hin, z. B. den Zusatz von Cocaïn zur Sublimatlösung, wobei Chlorquecksilber-Cocaïn aus Sublimat wird. Sie beobachteten bei einem Ulcus corneae mit Hypopyon einen Tag nach der Injection stärkere Congestion in der Iris und am folgenden Tage Hypoema, das nebst dem Hypopyon wuchs. Das Auge heilte unter Atrophie des Bulbus. Experimente an Thieren ergaben nach den Injectionen Lidödem, Hornhautinfiltrat, Oedem des Hornhautepithels, einzelne necrotische Herde in der Hornhautsubstanz. Auch Iris und Corpus ciliare zeigten lymphoide Infiltration. Die histologischen Läsionen resumiren sich in zwei Gruppen: Necrose der Zellen und Entzündung. Mikrochemische Untersuchungen ergaben, dass der Sublimat sich in unlösliches Hg-Albuminat verwandelt, also die Injectionen keine antiparasitäre Wirkung haben können. Peschel.

310) Röntgen-Strahlen, von Dr. Salvioni. (Atti d. Accad. med. di Perugia, Vol. VIII.) Nachweisung, dass die optischen Medien des Auges nicht sehr durchgängig für diese Strahlen sind. Peschel.

311) Die Purkinje-Sanson'schen Bilder im Pferdeauge, von Dr. Marchi. (Pisa 1897.) Peschel.

312) Die isometropischen Linsen, von Prof. Fortunati. (Roma 1897.) Peschel.

313) Ein Fall von Acromegalie, von Dr. Bocchi und Dr. Coggi. (Gazz. d. Ospitali. 1897. Nr. 10.) Frau von 24 Jahren hat seit 4 Jahren Vergrösserung der Hände und Füsse bemerkt. Seit 2 Jahren S verringert, stärker im linken Auge. Die oberen Augenlider sind stark vergrössert, linkes Auge zeigt Strabismus div. von 20°, Pupillen unregelmässig, linke weiter als die rechte, ihre Reactionen träge, mehr im linken Auge als im rechten. Temporale Hälfte beider Gesichtsfelder fehlt, nasale im rechten Auge für Weiss und Farben regelmässig beschränkt, im linken Auge für Farben mehr als für Weiss beschränkt. Rechtes Auge $V = {}^{20}/_{30}$, linkes Auge zählt Finger in $2^1/_2$ m. Ophthalmoskopisch Atrophie des Opticus mehr links als rechts mit Verengerung der Arterien. Peschel.

314) Bericht über die Augenabtheilung im Hospital zu Mailand für 1893 und 1894, von Dr. Denti. (Supplement zum Bollettino della Poliambulanza di Milano. 1897.) Conjunctivitis trachomatosa wurde unter 3578 aufgenommenen Kranken 821 mal constatirt. Conj. diphterica war mit 7 ‰ der Kranken vertreten. 30 % von diesen erblindeten auf beiden Augen, 10 % auf einem. Begleitende Erkrankungen waren: Ekzem in 17 Fällen, Masern in 8 Fällen, nur in 5 Fällen Diphtheritis der Fauces und der Nase. Bisher war es wegen administrativer Schwierigkeiten nicht möglich, Seruminjectionen zu machen. (Ist fast unglaublich! Ref.) Star-Operationen gaben 8 Verluste.

Peschel.

315) Congenitale Alterationen der Caruncula lacrymalis, von Prof. Galle nga. (Archivio d'Ottalmologia V.) v. Ammon verlegt das erste Erscheinen der Carunkel in den 4. Monat des Fötallebens. Verf. machte Untersuchungen über die Entwickelung der Carunkel an menschlichen Föten im Alter von $2^1/_2$ Monaten bis zur Geburt und an Neugeborenen. Es wurden horizontale und verticale Serienschnitte angelegt. Die Entwicklung der Plica semilunaris geht etwas der der Carunkel voran. Die Bildung der Carunkel geschieht nicht immer auf beiden Augen gleichmässig, ebenso wie die der Lider nach Ammon. In Föten von 3 cm existirt bereits die Plica semilun., die Lider bilden äquatorial schon einen deutlichen Vorsprung, Carunkel fehlt noch vollständig. In Föten von 3 Monaten ist die Lidspalte aus rund linear geworden, aber es fehlt noch die Carunkelanlage. Bei einem Fötus von 10—11 cm, wo bereits fast vollständige Berührung der Lider unter sich bestand, fand sich die erste Anlage als ein kleiner mit der Haut des inneren Augenwinkels direct zusammenhängender Vorsprung ohne Drüsen und Haare. Fötus von 15—16 cm zeigte die Carunkel hinter den ganz geschlossenen Lidern verborgen, vom inneren Winkel durch einen Sulcus getrennt. Ihr Epithel bestand aus 2—3 Zellenreihen, deren obere abgeplattet, die tiefen cubisch oder rund waren, und senkte sich mit soliden kleinen Zapfen bereits in das untenstehende Bindegewebe, erste Rudimente der Haare. Die Masse der Carunkel ist aus Bindegewebe gebildet, das noch wenig deutlich fibrillär und reich ist an Rund- unh Spindelzellen. Fötus von 19—20 cm: Haare zeigen bereits Wurzelscheide und Epidermisstratum der Follikel, auch kleine epitheliale Anhänge als erste Phasen der Talgdrüsen. Reichliche Blutgefässe in der Carunkel, an der Basis Muskelbündelchen, keine Spur von Fettgewebe. Fötus von 25 cm: Haare mit Talgdrüsen weiter entwickelt, eine acinöse Drüse zeigt sich mit ihrem Ausführungsgange im äusseren Theile der Carunkel. In keinem Fötus fand Verf. tubuläre Drüsen, wie sie am Lidrande vorkommen. Das oberflächliche Bindegewebe ist noch reich mii Lymphzellen infiltrirt. Das Bindegewebe der Carunkel ähnelt dem der Lider, und unterscheidet sich von dem unter ihr liegenden, welches gröbere, stärker lichtbrechende Fasern hat und weniger zellig infiltrirt ist. An der Basis finden sich Häufchen Fettgewebe und gestreifte Muskelfasern. Fötus von 35 cm: Geschichtetes Plattenepithel voll entwickelt, wird bedeutend dünner nach der Seite der Plica zu; einzelne cutane Papillen sichtbar, Haare meist mit Papillen, einzelne jedoch mit Matrix; auch die Vorstadien des Wechsels der Haare sind angedeutet. Im reifen Fötus sieht man Keratohyalin in grossen Körnchen in der inneren Scheide der Haare. Das Epithel hat keine Hornschicht und kein wirkliches granulöses Stratum, noch Keratohyalinkörnchen in den unter den oberflächlichen platt liegenden rautenförmigen Zellen. Hier wie auch beim Neugeborenen giebt es keine Spur von Becherzellen, die beim Erwachsenen reichlich vorhanden sind. Gegen das Ende des 3. Monats beginnt also die Carunkel sich zu bilden. Stieda (1890) gab

bereits an, dass im Epithel der Carunkel bei Neugeborenen die Becherzellen fehlen. Betreffs der Drüsen fand W. Krause 1854 1—4 Drüsen, die den von C. Krause in der Conjunctiva 1842 beschriebenen gleichen (acinöse Drüsen von Krause). Waldeyer (1874) lehrte in Graefe-Sämisch, dass die Carunkel modificirte Schweissdrüsen (Moll'sche Drüsen) besitze. Tartuferi widersprach bereits 1880 Waldeyer und stellte fest, dass keine tubulären Knäueldrüsen (Moll'sche) daselbst existiren, sondern die Krause'schen, welche beim Ochsen und Pferde tiefer liegen und etwas abgeplattete Lappen haben. Stieda bestätigte dies, auch Verf. fand nur Krause'sche Drüsen (subconjunctivale Drüsen von Sappey, asubconjunctivale acinöse von Ciaccio), auch eine derartige auf der Plica semil. des Menschen, wie schon bekannt ist (Giacomini, Sperino, Eversbusch, Peters). Der Mangel des Stratum corneum in der Carunkel, wo doch Haare und Talgdrüsen, aber keine Knäueldrüsen existiren, steht in Harmonie mit der Theorie von Schrön (1865), dass die Bildung der Hornschicht eine Function der Schweissdrüsen sei. Bei alten Individuen fand Verf. öfter etwas atrophische Talgdrüsen, deren Zellen in den Acini zum Theil auf das blosse Spongioplasma reducirt waren, so dass die Acini wie unregelmässig erweiterte Tubuli aussehen. Das Pigment in den Bindegewebszellen der Caruncula ist gelb oder braun, bei den Thieren viel reichlicher, als beim Menschen. Bei einem Macacus nemestrinus fand Verf. dasselbe in den oberflächlichen Bindegewebslagen sehr reichlich längs den Gefässen und nahe den Haarfollikeln. Es bestand auch starke Pigmentation des Stratum Malpighianum des Epithels. Das elastische Gewebe untersuchte Verf. mittelst Orcein und fand starke Netze um die Haarfollikel, Drüsen-Acini, Blutgefässe. Unter dem Epithel findet sich eine Schicht dichter elastischer Netze, welche gegen die papillären Erhebungen mit den Blutgefässen feine Ausläufer senden. Verf. giebt eine Zeichnung dieser Netze. Congenitale Anomalien sind: 1. Fehlen der Caruncula (Rhyas), mitunter mit Anophthalmie, oder mit Hydrocephalus oder Anencephalie. Landsberg beschrieb 1877 einen Fall von Anophthalmie mit Rhyas und Fehlen des oberen Thränencanälchens und der Thränendrüse. Verf. untersuchte einen monstruösen Fötus mit Mikrophthalmie, Colobom des rechten Unterlides, Cheiloschisis, Rhyas. Die Thränendrüse war normal, der untere Thränencanal undurchgängig, da mangelhafter Schluss der ersten inneren schiefen Gesichtsspalte von Morian vorlag, von der Hasenscharte an bis zum Lidcolobom, welches ganz am inneren Winkel sass. Bei Anophthalmie besteht Rhyas nur dann, wenn schwere Deformation der Lider vorhanden ist. 2. Mangelhafte Entwickelung. Diese ist öfter beschrieben worden und kann auch in Folge der Compression durch Dermoide eintreten, welche die Carunkel überdies verdrängen, ebenso durch Angiom der Plica semilunaris. 3. Hypertrophie. Graefe's Fall (1854) stellte eine nach der Geburt weiter gewucherte congenitale Hypertrophie der Carunkel dar, mit Befund von acinösen Drüsen und Haaren, der haselnussgrosse Tumor wurde exstirpirt. Ammon, Dixon, Broca, Nuel, Bock veröffentlichten andere Fälle, die nicht als Dermoide aufzufassen sind. 4. Trichiasis der Carunkel oder besser Hypertrichosis. Verf. widerspricht Mackenzie, der diese stets als Dermoidbildung aufgefasst wissen will. 5. Dermoid: Im Ganzen sind die veröffentlichten Fälle von oculärem Dermoid wenig mehr als 100, aber nur 4 auf der Carunkel: a) Demours (1818); b) Schiess (1877 und 1878); c) Piana (1889); d) Wolff (1891). Die Dermoide repräsentiren Hautinseln, welche längs den embryonalen Gesichtsspalten fixirt sind, wenn diese in ihrem Schluss gehindert worden sind. 6. Naevipigmentati, auch Melanosis carunculae von Himly genannt. Da sich Encanthis maligna melanotica entwickeln

kann, ist die mikroskopische Untersuchung der Naevi der Caruncula, die bisher nirgends gemacht wurde, gerechtfertigt. Verf. exstirpirte einem Studenten eine Carunkel, welche zu einem Theile melanotisch war, auch zeigte der Rand des Unterlides daselbst ähnlich wie bei einigen Mammiferen einen kleinen Pigmentstrich, wie auch ein melanotischer Punkt in der Sclera nahe dem oberen Cornealrande vorhanden war. Verf. giebt den mikroskopischen Befund der Carunkel, das Pigment war braun und theils in verschiedenst gestalteten Zellen, theils intercellular, auch längs der Gefässe, Drüsengänge und Haarwurzeln in Reihen geordnet. Es handelte sich um einen einfachen Naevus congenitus, der nicht, wie einige von solchem Naevi meinen, als Dermoid aufzufassen ist. Verf. hat öfter an Kindern kleine Pigmentnaevi als Pünktchen auf der Carunkel gesehen. In der normalen Carunkel fand Stieda Pigmentzellen. 7. Teleangiectasien sind in der Carunkel selten, häufiger in der Plica semil. beobachtet. Peschel.

316) Das Blutgefässsystem der Choriocapillaris des Menschen, von Dr. Passera. (Ricerche de Laboratorio di Anatomia di Roma, pubbl. dal Prof. Todaro, Vol. V.) Verf. wandte Injection mit Berlinerblau an, und entfärbte das Pigment mit Chlor in statu nascendi. Die Capillarnetze der Choriocapillaris zeigen in der Gegend der Macula lutea runde oder eckige Form der Maschen, aber immer eine ziemlich gleichmässige Grösse ihrer Durchmesser nach allen Richtungen. Nach der Ora serrata hin werden die Maschen länglicher und allmählich weiter. Dies hängt damit zusammen, dass hier die zu- und abführenden Stämmchen schief in die Choriocapillaris, dort hingegen senkrecht sich in dieselbe inseriren. Hinten gehen ferner die Capillaren erst vom Ende der Stämmchen aus, während vorn die Stämmchen schon während ihres Verlaufes seitlich mit den Capillaren zusammenhängen. In dem vorderen Theile giebt es Arterien, in deren Umgebung keine Capillaren vorkommen, es sind Rami recurrentes der Arteriae ciliares posteriores longae und der Art. cil. anteriores. Da die angegebenen Aenderungen der Verästelung allmählich von hinten nach vorn immer deutlicher werden, so könnte man 4—5 verschiedene Zonen in der Choriocapillaris auf Grund des verschiedenen Verhaltens der Capillaren statuiren. Sternförmige Disposition der Capillaren, wie sie bei Säugethieren mit Tapetum vorkommen, und auch beim Menschen beschrieben worden, fand Verf. nicht. Wo die Netzhaut ohne Capillaren ist, ist also das Capillarennetz der Choriocapillaris am dichtesten, nämlich in der Region der Macula lutea. Es folgen ausführliche Angaben über das Blutgefässsystem der Chorioidea von Vögeln, Amphibien und Reptilien. Peschel.

317) Die Arteriae recurrentes chorioideae, von demselben. (Ibid. Vol. VI.) Leber beschrieb diese schon von Haller gezeichneten Arterien zuerst genau (1865 und 1872). Verf. sah dieselben von den 2 Aesten ausgehen, in welche sich die Artt. ciliares posteriores longae theilen, (Sappey fand sie auch vom Stamme der post. longae ausgehend) oder vom Circulus arteriosus major oder von den Artt. ciliares anteriores. Sie gehen nicht immer sofort rückläufig, sondern mitunter noch eine kleine Strecke voran gegen die Iris, und biegen dann nach rückwärts, eine Schlinge bildend. Bisweilen entspringen zwei solcher Arterien aus einem anfänglich gemeinsamen Stamme. Sie geben Aestchen an den Musculus ciliaris ab, auch zwischen dem hinteren Ende dieses Muskels und der Ora serrata geben sie einzelne Zweigchen ab, welche an der Bildung des Capillarnetzes des vordersten Endes der Choriocapillaris theilnehmen. Diese Zweigchen leugnete Leber. Sie haben oft die Eigenthümlichkeit, welche auch die Artt. recurrentes chorioideae zeigen, nämlich in ihrem Verlaufe dicker zu

werden. An der Ora serrata theilen sich die Artt. recurrentes meist in zwei Stämme, auch in mehrere, auch geschieht die Verästelung in der Art, dass die Arterie auch eine Strecke äquatorial verläuft und dabei 4 und 5 Aeste nach der Choriocapillaris abgiebt. Diese gehen bis nach der Gegend des Abgangs der Venae vorticosae und geben während ihres Verlaufes mehrfach Aestchen an das Capillarnetz, am Ende gehen sie entweder direct in dem Capillarnetz auf oder machen überdies Anastomosen mit Zweigen der Artt. ciliares posteriores breves. Die Stämme der Artt. recurrentes liegen stets nach innen von den grossen Venen, welche sie kreuzen. So zerfällt die Choriocapillaris in zwei Zonen, die vordere von den genannten Artt. recurrentes versorgt, die hintere von den Artt. ciliares posteriores breves. Die Grenze beider, ungefähr in der Höhe der Venae vorticosae gelegen, ist unregelmässig wellig, da manche Art. cil. posterior brevis weiter nach vorn und manche Art. recurrens weiter als die andere nach hinten reicht. Eigenthümlich ist das Verhalten des Capillarnetzes zu den Artt. recurrentes, dasselbe bildet an deren Seiten Schlingen und lässt so einen Raum frei, in welchem die Arterien verlaufen, und dies gilt nicht nur für die Hauptstämme dieser Arterien, sondern auch für ihre terminalen Ramificationen. Andere Ciliararterien zeigen nie diese sonderbare Particularität, auch nicht die Venae vorticosae. Zwei sorgfältige Abbildungen illustriren alle Angaben. Peschel.

318) Die Nerven der Conjunctiva palpebrarum einiger Säugethiere, von Dr. A. Pensa. (Società medico-chir. di Pavia, Seduta 28. Meggio 1897. Laboratorio Golgi.) Unter Erwähnung der bestehenden Arbeiten von Irez, Kölliker, Toldt, Schricker, Waldeyer, Krause (1860), Helerich, Mises, Ciaccio, Pomat, Dogiel, Bach bringt Verf. eigene Untersuchungen mit der schwarzen Reaction von Golgi über die im Conjunctivalepithel endigenden Fäden, beschreibt die zu den Cilien und Meibom'schen Drüsen gehenden Netze, die bis zwischen die Drüsenzellen eindringen, findet endlich in den acinösen Krause'schen Drüsen ein feinstes jede Drüsenzelle umspinnendes nervöses Netz. Peschel.

319) Gegenwart des Klebs-Löffler'schen Bacillus bei dem acuten Conjunctivalcatarrh, von Dr. Pes. (Giornale Accad. med. Torino. 1897. S. 85.) Unter 75 Fällen von acutem Catarrh waren 20, wo Verf. den Diphtheriebacillus allein oder mit anderen Mikroorganismen fand. Derselbe war in 11 Fällen sehr virulent, in 6 weniger, in 3 Fällen unwirksam. Hippel (1896) hat bereits den Diphtheriebacillus bei acutem Catarrh der Conjunctiva gefunden. Verf. vermuthet, dass der Bacillus, den Weeks, Kartulis, Morax bei epidemischem, acutem Catarrh fanden, der Diphtheriebacillus sei. Peschel.

320) Acute Sinusitis frontalis, von Prof. Gradenigo, Torino. (Ibid. S. 133.) Es besteht eine nicht sehr seltene milde Form der classischen acuten Entzündung des Stirnsinus. Sie tritt immer in Folge einer Coryza auf, die allmählich wachsenden Schmerzen können mit Photophobie, Thränen des gleichseitigen Auges sich combiniren. Sie werden durch starkes Schnauben hervorgerufen. Wichtig ist, dass die Percussion der Stirn mit dem Finger besonders schmerzhaft auf der Vorderwand des kranken Sinus ist. Diese Region zeigt auch zuweilen tactile Hypaesthesie. In wohl ausgeprägten Fällen und bei Individuen mit sehr transparenten Gesichtsknochen kann man bei Einführung einer starken electrischen Lampe in die Mundhöhle eruiren, dass die Region des kranken Sinus dunkler ist, als die des gefundenen. Die rhinoskopische Untersuchung ist im Anfang negativ, erst später kann man mässige Schwellung der

mittleren Muschel, auch Ausfluss einiger Tropfen von Schleim oder Eiter aus dem Hiatus semilunaris nachweisen. Die Krankheit endigt mit schleimigem oder eitrigem Ausfluss aus dem betreffenden Nasenloch. Peschel.

321) Blastomycetische Formen in einem epibulbären Epitheliom, von Dr. Fumagalli und Alfieri. (Ibid. S. 141.) Verff. fanden im Tumor viele Blastomyceten, speciell im kleinzellig infiltrirten Bindegewebe, während sie im exclusiv epithelialen Gewebe absolut fehlten. Peschel.

322) Operation des Keratoconus, von Dr. Bossalino. (Ibid. S. 169.) Reymond versuchte den Corneo-Scleralschnitt nach Faber gegen Astigmatismus, bemerkte aber, dass die Aenderung der Cornealkrümmung nicht nur in dem Meridiane der Operation eintrat, sondern in allen Meridianer. Daher suchte er durch Wiederholung dieser Paracentese den Keratoconus zu beeinflussen. Ein Längenschnitt von 3 mm Länge wird 2 mm vom Limbus entfernt gemacht, humor aqueus womöglich nicht abgelassen, 2—4 mal in Intervallen von 8 bis 10 Tagen die Operation wiederholt. In 2 Fällen von acut in wenigen Tagen aufgetretenem Keratoconus mit Trübung (!) der Spitze plattete sich die Cornea bedeutend ab, es verschwand die Trübung und die Sehschärfe hob sich vom Fingersehen auf $^{20}/_{70}$. Peschel.

323) Die Verkehrung der Raumwahrnehmungen bei alternirendem Strabismus, von Dr. Gaudenzi. (Ibid. S. 191 u. 288.) Bei alternirendem Verdecken der Augen tritt bei Fixation eines festen Punktes Scheinbewegung desselben ein, wenn latente Deviation besteht. Diese Scheinbewegung hat bei Strabismus nicht Statt oder ist nur minimal im Verhältniss zu der manifesten Deviation. Verf. sucht dies zu erklären und macht weitere Auseinandersetzungen über die doppelte Projection bei Schielenden. Peschel.

324) Eine Methode zur haploscopischen Prüfung des binoculären Gesichtsfeldes, von Dr. Gaudenzi. (Ibid. S. 242.) Besteht einfach in der Verlängerung des Perimeterbogens durch einen Ansatz, welcher durch den Reflex eines kleinen Spiegelchens dem einen Auge sichtbar gemacht wird. Soll zur Prüfung der Schielenden dienen. Peschel.

325) Enophthalmus mit intermittirendem Exophthalmus, von Dr. Trombetta. (Ibid. S. 537.) Diese Krankheit wurde von Magnus periodischer Exophthalmus, von Sergent willkürlicher Exophthalmus, von Terson alternirender En- und Exophthalmus genannt. Verf. zieht ihm die im Titel gegebene Benennung vor, da der Enophthalmus das Wesentliche der Erkrankung ist, während der Exophthalmus auch fehlen kann. Der Enophthalmus rührt von der Atrophie des retrobulbären Fettzellgewebes her und ist Ausdruck einer Trophoneurose des Gesichtes, Hemiatrophia facialis. Der transitorische Exophthalmus wird nicht einem varicösen Zustande der retrobulbären Venen, sondern einfacher Dilatation derselben verdankt, indem ihr Tonus in Folge der Trophoneurose verloren gegangen ist. In der Literatur finden sich eigentlich nur 7 einschlägige Fälle, die zum Theil traumatisch sind. (Vieusse 1878, Gessner 1889, Schwarzschild 1892, Sergent 1893, Panas, traité; van Duyse und Bribosia 1895 und Terson 1897). Verf. beschreibt einen eigenen Fall: neurasthenischer Arbeiter von 33 Jahren, seit 6 Jahren bei Anstrengungen Exophthalmus. Die ganze linke Gesichtshälfte ist eingesunken in Folge von Atrophie des subcutanen Fettzellgewebes; Enophthalmus; die Talg- und Schweissdrüsen der Gesichtshälfte secerniren regelrecht. Bei Anstrengungen tritt der linke Bulbus nach vorn und etwas nach aussen, auch beobachtet man, wie im

Falle von Sergent, geringe Ptosis. Beim Herunterneigen des Kopfes ist der Exophthalmus stärker, da das Gewicht des Bulbus ihn begünstigt. Compression beider Venae jugulares internae ruft rapid den Exophthalmus hervor, weniger die der einen allein. S = 1. Auf der Höhe des Exophthalmus tritt starke Amblyopie des linken Auges ein, Gesichtsfeld beschränkt sich temporal um 15°; Diplopie, die im Normalzustande leichte Mydriasis wird stärker. Dabei leichte Erweiterung der Retinalvenen. — Die meisten Autoren glaubten, dass es sich um varicöse Orbitalvenen handelt in solchen Fällen, dass durch deren Druck das Fettgewebe atrophirt und so Enophthalmus hinzutritt. Dieser tritt aber früh auf, nicht erst in der Folge und repräsentirt im Gegentheil den wesentlichen Punkt der Erkrankung, wie zuerst van Duyse und Bribosia erklärten, ebenso Terson. Es scheint Trophoneurose des Sympathicus vorzuliegen, obwohl die des Trigeminus nicht absolut auszuschliessen ist, trotzdem dass nicht Anästhesie noch Keratitis neuroparalytica besteht. Verf. meint hypothetisch, dass die ohne Trauma bei neuropathischen Individuen beobachtenden Fälle dafür sprechen, dass es sich um Hemiatrophia facialis progressiva handelt. Von dieser ist erwiesen, dass die Muskeln des Gesichts intact bleiben, dagegen das subcutane Fett schwindet. Einige halten sie für Trophoneurose, andere für Atrophie ohne Nerveneinfluss, andere stellten die Theorie einer Angioneurose auf für traumatische Fälle, wo Spasmus der vasomotorischen Nerven eintrete, die im Halssympathicus verlaufen. Eine Autopsie (Mendel 1888) liess an Trophoneurose des Trigeminus denken, da die absteigende Wurzel desselben atrophisch gefunden wurde. — Die Mydriasis soll durch reflectorische Reizung des Sympathicus in Folge Zerrung des Bulbus bedingt sein, im geschilderten Falle war sie aber auch während des enophthalmischen Zustandes vorhanden, es scheint also überhaupt Reizung des Sympathicus vorzuliegen, wie auch bei Hemiatrophia facialis wiederholt beobachtet worden. Peschel.

326) Empyem des linken Stirnsinus, von Dr. Trombetta. (Ibid. S. 614. Klinik Prof. Reymond.) Der Fall dauerte 11 Jahre, bereits 1886 trat links Exophthalmus nach schwerer Coryza ein. Es wurde Periostitis diagnosticirt, der Kranke auch 1892 in der Klinik mit Jod und Arsen behandelt. 1897: linke Stirngegend vorspringend, Bulbus nach vorn und unten verdrängt, in allen Bewegungen behindert. Ophthalmoskopisch Oedem der Papille. Da man einen Tumor der Orbita vermuthete, wurde am unteren(!) Orbitalrande ein Einschnitt vergeblich gemacht. Doch unter Erweiterung des Schnittes konnte der explorirende Finger die obere Orbitalwand als herabgewölbt und in der Nähe des Orbitalrandes mit einem umwallten Loche versehen fühlen. Eine Membran, die dieses Loch verschloss, wurde mittelst Sonde durchstossen und es entleerte sich eitriger Detritus. Am folgenden Tage wurde die Trepanation der Höhle gemacht. Diese war durch eine Knochenwand vom wirklichen Sinus getrennt. Dieser wurde endlich in einer 3. Operation 17 Tage später trepanirt. Nach Heilung war Exophthalmus fast unverändert, ebenso die starke Amblyopie, und Gesichtsfeldbeschränkung. Der Detritus zeigte grosse Quantität von Cholestearinkrystallen. Peschel.

327) Die Plica semilunaris der anthropomorphen Affen, von Prof. Giacomini. (Ibid. S. 649.) Die Plica semilunaris ist als rudimentäres Organ sehr geeignet, die Stellung der einzelnen Thiere und ihre gegenseitigen Beziehungen zu erläutern, ebenso wie auch sehr hoch ausgebildete Organe z. B. der Kehlkopf. Verf. fand, wie bei Negern und niedrig stehenden Affen, nunmehr auch beim Gorilla, Chimpanse und Gibbon in der Plica einen hyalinen Knorpel

als Rest des 3. Lides. Beim Gorilla ist der Knorpel nach der Tiefe breiter, nach der Plica zu zugespitzt, im Ganzen von einer fibrösen Kapsel umgeben, die hinten mit der Sehne des rechten Internus zusammenhängt, nach vorn aber Fasern in die Plica abschickt. Er liegt bei allen 3 untersuchten Affen ziemlich tief unter der eigentlichen Plica. Beim Chimpanse ist der Knorpel stärker entwickelt und liegt etwas unter dem horizontalen Hauptschnitt des Auges, wie auch die Plica. Diese ist am freien Rande ausgefranst, was sich als Anomalie mitunter auch beim Menschen findet. Ebenso kann beim Menschen der freie Plicarand verdickt sein, was Verf. in Form einer triangulären Anschwellung bei Cercopithecus und Cynocephalus als normal beschrieben hat. Der Knorpel ist beim Chimpanse von einer nur dünnen fibrösen Kapsel umgeben, welche nicht mit der Sehne des rechten Internus zusammenhängt. Beim Gibbon ist Plica und Knorpel auch etwas nach unten gerückt, die Plica zeigt acinöse Drüschen, die bei den vorher geschilderten Affen nicht gesehen wurden. Deren wegen ist auch die Plica stärker vascularisirt als bei den anderen Affen. Wo eine Nickhaut functionirt, existirt auch die Harder'sche Drüse, deren Ausführungsgang auf jener mündet und sie befeuchtet. Diese Drüse existirt rudimentär nur bei niederen Affen, nicht beim Orang, noch bei den anthropomorphen Affen. Nur bei einem Buschmenschen fand Verf. Rudimente derselben. Der Plicaknorpel findet sich in der kaukasischen Race nur 3 mal unter 548 Individuen. Peschel.

328) Therapie des Frühjahrscatarrhs, von Dr. Magnani. (Ibid. S. 690.) Da im Winter Besserung eintritt, applicirte Verf. Eisumschläge, hatte aber zweifelhafte Erfolge davon. Peschel.

329) Hystero-traumatische Neurose, von Dr. Alaimo Marchetti. (Palermo. Tip. Amenta.) Ein 13jähriges Mädchen hatte in Folge eines Stockschlages eine Narbe am inneren Augenwinkel. Seit der Verletzung war Ptosis Mydriasis, Amblyopie aufgetreten. Excision der Narbe hatte keinen Erfolg. Durch Suggestion im Wachen (Angst vor Application des electrischen Stromes) wurde Heilung erzielt. Peschel.

330) Peripherische Abtrennung der Iris, von Prof. Businelli. (La Clinica moderna.) Nach einem Schlag auf das Auge beobachtete man totale Irideremie. Nach Monaten stellte sich Patient wieder vor, von Iris war keine Spur zu sehen, Linse war nicht luxirt. Vielleicht ist die Iris resorbirt worden. Peschel.

331) Erwärmte Cocaïnlösung, von Dr. Costa. (Genova.) Erwärmte Cocaïnlösungen (50—55°) rufen stärkere Anästhesie hervor als kalte, können daher in sehr schwachen ungefährlichen Concentrationen angewandt werden zur subconjunctivalen Injection z. B. 0,2—1,25 %. Das Kochen ist jedoch zu vermeiden, sowie das zu schnelle Abkühlen. Peschel.

332) Hornhautgeschwür durch colloide Entartung, von Prof. De Vincentiis. (Lavori d. clinica die Napoli. IV. S. 204.) Im Laufe von Jahren trat bei chron. Glaucom eine centrale Hornhauttrübung auf, welche immer gelblicher wurde und schliesslich oberflächlich ulcerirte. Die Partie wurde abgetragen und nach Dürr eine Scheibe von Kaninchenhornhaut implantirt. Mikroskopisch zeigte sich die Bowman'sche Membran in eine körnige Masse verwandelt und die Hornhautsubstanz bindegewebig umgewandelt. Ihre Fasern waren von vielen glänzenden knolligen Massen verschiedenster Grösse auseinandergedrängt, die wahrscheinlich von den Hornhautkörperchen stammten. Verf.

machte die Diagnose auf Kolloid, das bei dem Mangel einer chemischen Reaction an der runden Form erkannt wird, während Amyloid in Schollen verschiedenster Form und weniger scharfrandig erscheint, auch mehr weniger die Gestalt der degenerirten Elemente erkennen lässt. Peschel.

333) Monstruöser Cysticercus im Glaskörper, von Prof. De Vincentiis. (Ibid. S. 333.) Verf. beobachtete einen in einer präretinalen, durch Membranen gebildeten Höhle liegenden Cysticercus plurivesicularis (Zenker), der bisher am Auge nicht beschrieben worden ist. Man sah an Stelle des Halses eine 2. kleinere Blase mit dünnem Stiele, und an dieser befand sich ein Saugnapf. Nach oben befand sich eine 2. präretinale ähnliche Höhle, der frühere Sitz des Parasiten. Peschel.

334) Iritomie à ciel ouvert, von Prof. De Vincentiis. (Ibid. S. 266.) Verf. nimmt gegen Lagrange und Schöler die Priorität für sich in Anspruch betreffs der Iridotomie an der aus dem Auge herausgezogenen Iris. Peschel.

335) Conjugirte Lähmung der seitlichen Augenbewegungen, von Dr. Vastarini-Cresi. (Annali di Nevrologia. XIV. S. 177.) Ein 39jähriger Phthisiker hat seit ungefähr 2 Monaten Paralyse des linken Nervus facialis und linken abducens nebst conjugirter Deviation der Augen nach rechts, incompleter Paralyse der Convergenz, Parese des rechten Nervus abducens und beider Nervus oculomotorii, Parese der Zunge. Eine hemisphärische oder pedunculäre Läsion war auszuschliessen, weil a) bei diesen der Nervus facialis nie complete Lähmung zeigt, b) bei diesen die degenerative Atrophie der Muskeln fehlt, die hier vorhanden war, c) im vorliegenden Falle alle Reflexe normal waren. Es wurde ein Herd am Boden des 4. Ventrikels diagnosticirt, der vorzugsweise die linke Portion der vorderen Hälfte der Fossa rhomboidalis interessirt, speciell die Eminentia teres. Dort liegt der Kern des linken Abducens und das cerebrale Knie des Nervus facialis und vom Abducenskerne gehen zum Nervus oculom. der andern Seite auf noch unbekannten Wegen Fasern, die peripher sich zum rechten Internus der andern Seite begeben, so dass die conjugirte Paralyse der Linkswendung sich erklärt. Die leichte vorhandene rechtsseitige Abducensparese und die beider Oculomotorii und der Zunge erklärt sich wohl durch Hemmungswirkung des nahen Herdes, die er durch Compression oder durch Circulationsstörung ausübt. Die Autopsie bestätigte den vermutheten Tuberkelherd. Mikroskopische Untersuchung zeigte, dass links der Abducenskern vollkommen zerstört war, ebenso das cerebrale Knie des linken Nervus facialis, dessen Kern intact war, ebenso wie alle anderen Kerne der motorischen Augennerven, partielle Destruction des Fasciculus long. posterior links, von welchem beiderseits die Partie intact war, welche unter dem Kerne des Nervus oculomotorius hinzieht. Der rechte Internus zeigte auch leichte Parese bei Convergenz und einseitiger Adductionsbewegung, wobei nystagmusartige Stösse auftraten. Verf. stellt unter Berücksichtigung der Theorie von Knies über die centralen Beziehungen der Augenbewegungen (1891) 2 Schlüsse auf: 1. Die supranucleären und corticalen Lähmungen der Augenbewegungen sind immer associirt oder conjugirt. 2. Bei den rein corticalen Läsionen der Bewegung sind die unfreiwilligen Augenbewegungen erhalten. Verf. fand auch descendirende Degeneration des Lemniscus und des Fasciculus Gowers, was bereits von anderen Autoren auch beobachtet worden ist, während man früher glaubte, dass diese Fasern wie sensible Nerven nur centripetal degeneriren könnten. Peschel.

336) Chirurgische Behandlung des Trachoms, von Dr. Addario. (Riforma medica Anno XII. Vol. 2. p. 293.) Verf. wandte die Methode Sattler's

und Knapp's vorzugsweise an. Für die erstere (Aufritzen der Granulationen und darauffolgendes Abkratzen mit Löffel) empfiehlt er als Hülfsmittel die Pincette von Herrnheiser, mittelst deren die Uebergangsfalten auch Plica semil. sich gut anspannen lassen und so der Operateur die nöthige Resistenz findet, um das Abkratzen ausführen zu können. Für die Uebergangsfalten fand er sehr passend die Auspressung mittelst der Knapp'schen Rollpincette, in der Plica semil. wandte er die Sattler'sche Methode an. Knapp's Pincette gebrauchte er auch in vielen Fällen von chronischem Folliculärcatarrh mit sehr gutem Erfolge. Wenn die Mucosa geschwollen, verdickt ist, so gelingt es nicht, mit der Knapp'schen Pincette die Granulationen gut auszupressen, Verf. ritzte da erst nach Sattler diese an, löffelte sie aus und entfernte den Rest mittelst Knapp's Pincette. In anderen Fällen von diffuser Schwellung der ganzen Conjunctiva genügte weder Sattler's noch Knapp's Methode und Verf. ätzte alsdann oberflächlich mit der Fläche des Thermocauteriums. Gegen Pannus wandte er mitunter die von Hirschberg empfohlene lineäre Pericausis mit der galvanocaustischen Schlinge an, welche erfolgreich war, auch die Periectomie des Furnari, die ihm ein zwar langsames aber sicheres Resultat gab. Diese beschränkte er nach Panas auf das einfache Abtrennen der pericornealen Conjunctiva. Die Excision der Uebergangsfalte hatte in 6 Augen keinen Effect auf das Verschwinden der Granulationen der übrigen Conjunctiva und er missbilligt sie daher. Gegen diffuse trachomatöse Infiltration der Conjunctiva tarsea wandte er auch mit Erfolg die von Guaita viel empfohlenen Bepinselungen mit Sublimat (1:500) an vermittelst eines so rauhen Pinsels, dass der Epithel durchbrochen wird. Sklerosirte Excrescenzen (die er zweifelnd als chronische proliferirende Tarsitis anspricht) müssen mit Scheere abgetragen werden. Peschel.

337) Iritis syphilitica, von Dr. Collica-Accordino. (Policlinico, Supplemento Anno II. p. 437.) Betont, dass das Auftreten eines Gummas nicht direct mit der Entzündung zu thun hat, man daher nicht von Iritis gummosa sprechen solle, sondern von Iritis mit Bildung von Gumma. Peschel.

338) Wasserstoffsuperoxyd in der Augenheilkunde, von Dr. Ferrara. (Gazz. d. Ospedali. 1896. Nr. 110.) Will gute Erfolge bei Trachom, Blepharitis, Thränensackleiden und unter subconjunctivaler Anwendung bei Keratitis parenchymatosa gehabt haben. Bei Ulcus corneae, Frühjahrscatarrh, Iritis fand er es unwirksam. Er wandte Lösungen an, die 2—10 Volumina Sauerstoff enthielten. Bisweilen traten Entzündungen in Cornea und Iris ein, weshalb die stärkeren Lösungen mit Vorsicht zu gebrauchen sind. Peschel.

339) Die centrale Endigung des Nervus opticus bei den Teleostiern, von Dr. Fusari. (Riv. di patol. nerv. e ment. V. S. 300.) Peschel.

340) Cur der Netzhautablösung mittelst Kaninchenglaskörperinjection, von Dr. Gosetti. (Rivista veneta di scienze med. 1896. Agosto.) Verf. hatte in einem Falle in Folge Anwendung der Deutschmann'schen Methode Iritis, wonach die Netzhautablösung zunahm. Peschel.

341) Erb'sche Krankheit, von Dr. Grocco. (Archiv. Ital. di Clinica Med. XXXV. 30. Agosto.) In einem Falle dieser Krankheit war träge Pupillarreaction vorhanden. In einem 2. Falle waren an den Augen denen der Basedow'schen Krankheit ähnliche Symptome vorhanden, aber ohne Tachycardie und Kropf. Verf. glaubt, dass manche in Intervallen auftretende Ophthalmoplegien mit der Erb'schen Krankheit verwandt seien. Peschel.

342) Jodinjectionen bei scrophulösen Augenkrankheiten, von Dr. Trombetta. (Il policlinico. 1897. Nr. 21.) Die von Prof. Durante 1894 angegebenen Jodinjectionen bei der chirurgischen Tuberculose wurden bei Augenleiden auf scrophulöser Basis von De Bono, Alaimo, Nota bereits als wirksam erprobt. Erstere machten sie bei Dacryocystoblennorrhoea mit oder ohne Caries der Knochen, Nota bei Keratitis. Frisco, Andreoli, Angelucci, Lodato, Tasso erhielten gute Resultate bei Keratitis, Blepharitis ciliaris. Verf. hat in etwa 200 Fällen überraschend günstige Resultate gehabt, mitunter in 8 Tagen. Er machte intramusculäre Injectionen von 5 $^0/_0$ Jodlösung in sterilisirtem destillirtem Wasser unter Zusatz von nur soviel KJ, als zur Lösung nöthig ist. 1 g der Lösung wurde täglich injicirt, bei kleinen Kindern $^1/_3$ bis $^1/_2$ gr. Jodismus trat nie auf, aber Intoleranz in 2 Fällen, wo die Cur suspendirt werden musste. Dr. Tasso comprimirt mit den Fingern stark die gefaltete Haut, auch eventuell die Muskeln, wo die Injectionen gemacht werden, und erreicht so Anästhesie auf einfachste Weise für schmerzhafte Injectionen. Betreffs der Wirkung des Jods glauben einige Autoren, dass es nur eine allgemein reconstituirende Action ausübe, andere meinen, dass auch eine specifische eventuell antiseptische Wirkung hinzukomme. Peschel.

343) Bemerkung über zwei Lidoperationen, von Dr. Moauro. (Atti dell'Accad. med. di Napoli. Anno 50. S. 314.) Die Knapp'sche Methode, das traumatische Lidcolobom zu operiren, schädigt die Function des Lides nicht wenig und fügt durch Entspannungsschnitte neue Narben hinzu. Verf. operirte folgendermaassen. Durch Pferdebiss bestand ein Colobom im innern Drittel des Oberlides in dessen ganzer Höhe und eine sich daran anschliessende Narbe, welche vertical den Augenbrauenbogen durchsetzte. Verf. excidirte zunächst die Narbe an den Colobomrändern nur oberflächlich, nicht total, wie Knapp rieth, um die Orbicularisfasern, die sich an dieser Narbe inseriren, ihres Ansatzes nicht zu berauben und dieselben in keiner Weise zu stören. Dann unterminirte er die Haut seitlich sowie auch unter dem obern Narbenstrange. Darauf trennte er mit stumpfer Scheere zwischen Haut und Conjunctiva am oberen Tarsalrande das Ligamentum suspensor. des Oberlides und zwar in seiner ganzen Länge in der nasal vom Colobom liegenden kleineren Lidportion, und in der temporalen grössern Lidportion nur auf etwa 3 oder 4 mm. Darauf verwandelte er den Colobom-Tarsusrand der nasalen Lidportion durch Exstirpation eines Keils in eine Rinne, die nach oben etwas tiefer sein sollte, als nach dem Lidrande zu, und spitzte den gegenüberliegenden Colobom-Tarsusrand der temporalen Lidportion zu. Beides geschah um eine grössere angefrischte Tarsusfläche zu erreichen zum Zweck guter Vereinigung. Endlich folgten Nähte: a) Conjunctivalnähte, b) Tarsusnähte zwischen der Vorderlippe der Rinne des einen und dem zugespitzten Ende des anderen Tarsusstumpfes, c) eine Naht wurde nahe dem Lidrande in die narbigen Muskelinsertionen an beiden zu vereinigenden Colobomrändern gelegt, d) Hautnähte, deren Fäden endlich mit den correspondirenden der Conjunctiva palp. zusammengeknüpft wurden. Verf. giebt ferner eine Methode der Blepharoplastik an, für die Fälle, wo vom inneren oder äusseren Winkel an der Lidrand in seiner ganzen Dicke zu ersetzen ist, der Defect aber nicht bis in die Längenmitte des Lidrandes geht. Nach Entfernung des Tumors oder resp. Anfrischung wird Haut und Muskel unterminirt, der Tarsus nebst der zugehörigen Conjunctiva senkrecht bis in die Uebergangsfalte durchschritten an der Grenze des normalen; dieser Schritt wird in der Uebergangsfalte nicht senkrecht, sondern schräg nach dem gesunden Lidtheile zugeführt. Dann wird mit stumpfer Scheere nach De Vincentiis das Ligamentum suspensorium der

abgetrennten Tarsusportion am oberen Tarsusrande durchschnitten, wobei Haut und Conjunctiva zu schonen sind. Dieser Tarsusstumpf wird nun heruntergezogen bis zum Niveau des normalen Lidrandes und wird an diesen durch Nähte befestigt. Nun ist nur noch der freiliegende Tarsusrand mit Haut zu decken, wozu ein Lappen aus Stirn oder Schläfe genommen wird. Sind beide Lider zu operiren, so nimmt man einen in 2 Schenkel auslaufenden Hautlappen, die für den oberen und unteren Lidrand bestimmt sind. Peschel.

344) Tuberculose der Conjunctiva bulbaris, von Dr. Moauro. (Ibid. S. 320.) Die Neubildung begann im rechten A. temporal nahe der Cornea, betheiligte dann das Hornhautgewebe und stellte sich als rundlicher Tumor dar von etwa dem Umfange einer Hornhaut. Er war temporal von einer rothen reactiven geschwellten Zone umgeben, seine Oberfläche glatt, hier und da knotig, Consistenz weich. Warum der Tumor nicht ulcerirt war, ergab sich aus der mikroskopischen Untersuchung. An der Peripherie des Tumors zeigten sich Knötchen mit epithelloiden Zellen, die in Fibroplasten transformirt waren, bis zur Organisation von Bindegewebe durch sie. Im Centrum des Tumors waren Knötchen mit wenig ausgesprochenem Zerfall: homogenem Protoplasma, schlecht gefärbtem oder verschwundenen Kerne. Es handelte sich um die von Angelucci, auch vom verstorbenen Tailor beschriebene fibröse Tuberculose. Abtragungen und Thermocauter heilten. Peschel.

345) Doppelseitiges Osteom der Orbita, von Prof. Gallozzi. (Ibid. S. 329.) Links war der hervorgetretene Bulbus atrophisch geworden und enucleïrt worden. Rechts bestand starker Exophthalmus und Deviation des Bulbus nach aussen, da der Tumor mit dem Stirnbein am inneren Theile des Orbitaldaches vereint schien. Er hatte eine glatte Oberflache, was Osteophytenbildung ausschliessen liess. Verf., der als Chirurg viele epiphysäre Osteome beobachtet hat, vermuthete auch hier wegen der glatten Oberfläche ein solches mit wenigstens theilweise cartilaginöser Bekleidung. Der Tumor wurde mit Hammer und Meissel exstirpirt, wog 35 gr. Dem Auge wurde eine in fortschreitender Besserung begriffene Sehkraft erhalten. Das linke Osteom wurde vorläufig nicht operirt. Peschel.

346) Beitrag zur Lehre vom Glaucom, von Dr. Morabito. (Bollettino d. Poliambulanza di Milano. 1897. S. 75.) Giebt eine Zusammenstellung des Bekannten. Peschel.

347) Bericht über die Augenheilanstalt Torlonia für 1895 und 1896, von Prof. Scellingo. (Rom 1897.) 1570 ambulante Kranke, 373 in der Anstalt behandelte. 91 Staroperationen, ohne Verluste. Peschel.

348) Bericht über die Augenheilanstalt für Arme in der Provinz Rom, von Prof. Scellingo. (Roma 1897.) 1387 Kranke von denen 233 in die Anstalt aufgenommen wurden. Verf. empfiehlt ein Keratotom, das ein auf die Kante gebogenes Graefe'sches Messerchen darstellt. In einem Falle von Verlust des rechten Auges und Vernarbung seiner Lider schloss Verf. durch plastische Operation die Lidspalte und machte eine oculopalpebrale Prothese in der Art, dass er an eine indifferente leicht blaue Brille ein mit Caoutchouc-Lidern versehenes künstliches Auge befestigte. Peschel.

349) Serumtherapie bei Conjunctivitis diphtherica, von Dr. Rioselli. (Bullett. Accad. med. die Roma, anno XXII. Fasc. 7.) Hat in 5 Fällen, zum Theil sehr befriedigende Erfolge gehabt. Peschel.

350) Jod in statu nascendi gegen Trachom, von demselben. Mittheilung auf dem internationalen Congress für Medicin in Moskau.) Verf. fand wirksamer, Jodkaliumlösung (1:20) örtlich aufzupinseln als innerlich zu verordnen, um durch darauffolgende örtliche Wirkung von Wasserstoffsuperoxyd Jod zu entwickeln. Bei einmaliger täglicher Anwendung, welcher nur kurzdauernde Reizung (1—10 Minuten) folgt, sah er Pannus cornealis sich aufhellen, Trachom besonders bei scrophulösen Individuen sich bessern (?), acutes Trachom ohne Narbenbildung heilen. Peschel.

351) Sonden für die Thränenwege, von demselben. (Ibid.) Verf. hat Hohlsonden construirt, die mittelst einer feinen Leitungssonde, welche zuerst eingeführt wird, in den Thränennasengang eingeschoben werden. Wird letztere entfernt, so dienen sie sofort auch zur Injection von Medicinalien. (Es ist durchaus nicht ersichtlich, warum man mit diesen Sonden eine leichtere und wirksamere Dilatation erreichen soll, als mit den Bowman'schen, wie Verf. meint.) Peschel.

352) Airol in der Augenheilkunde, von Dr. Valenti. (Bollett. Accad. med. di Roma, Anno XXIII. Fasc. 1.) Fand Airol wirksam bei Trachom, purulenter Conjunctivitis, ulcus cornea. Peschel.

353) Atropinintoxication, von demselben. (Bollettino d'oculistica di Firenze. 1897.) In einem Falle hatte mehrmalige tägliche Instillation von Atropinlösung (1:250) nach 12 Tagen deutliche Vergiftungserscheinungen zur Folge. Peschel.

354) Tarsoraphie, von Dr. Tagliaferri. (Bollett. K. Accad. Med. di Roma, Anno X3III. Fasc. 1.) Die Tarsoraphie wird in der Klinik von Prof. Scellingo auf folgende Art geübt. Nach Anlegung eines Intermarginalschnittes am oberen und am unteren Lidrande wird die Nadel durch die vordere Wundlefze des Oberlides so geführt, dass sie von der Haut aus bis auf den Grund des Intermarginalschnittes dringt, darauf wird sie durch die Vorderlefze des Unterlides in derselben Weise gestossen, aber vom Grunde des Intermarginalschnittes nach der Haut zu. Derselbe Faden wird nun einige Millimeter daneben wieder durch die Vorderlefze des Unterlides von der Haut aus eingeführt, und durch die des Oberlides ganz in derselben Weise hindurchgestossen, wie vorher, nur durchläuft die Nadel den zuvor gemachten Weg in der entgegengesetzten Richtung. Die Fadenenden werden endlich auf der Haut des Oberlidrandes, wo sie sich in der Entfernung von wenigen Millimeter neben einander befinden, geknotet. Peschel.

355) Jodinjectionen nach Prof. Durante bei Keratitis parenchymatosa, von Dr. Tagliaferri. (Ibid. Fasc. 2.) Verf. will eine scrophulöse (?) und syphilitische Form dieser Keratitis unterscheiden, und diagnosticirt unter 10 Fällen 8 als scrophulös und 2 als syphilitisch. In jenen sollen die Jodinjectionen Abkürzung und Heilung des Processes gewirkt haben, in diesen ganz effectlos geblieben sein. Peschel.

356) Epitheliom des Limbus bei einem 14jährigen Knaben, von Dr. De Berardinis. (Lavori della Clinica ocul. di Napoli. IV. S. 366.) Bestand an beiden Augen am nasalen Cornealrande. De Vincentiis exstirpirte die Tumoren bis ins gesunde Hornhautgewebe und deckte den Verlust durch einen Lappen von Kaninchenhornhaut. Peschel.

357) Anatomische Untersuchungen über Cornealtransplantation, von Dr. De Lieto Vollaro. (Ibid. S. 293.) Histologische Unter-

suchungen an Kaninchen, denen auf einen Hornhautdefect ein Corneallappen nur mit dem vorderen Epithel transplantirt war. Der Lappen wurde in 1 und 2 Taschen der Hornhautsubstanz fixirt. Armanni (1875) zeigte schon, dass bei der Verschmelzung weder die Hornhautkörperchen, noch Leucocyten eine Rolle spielen. Zunächst tritt Proliferation des Epithels an den Rändern, sowie an der Peripherie des Lappens ein. In den Taschen verdünnt sich das Epithel des Lappens, wuchert aber in der Tiefe derselben. Auf der Verlöthungsfläche bildet sich eine feinkörnige, eiweissartige Masse, dann folgt beiderseits eine homogene Schicht Hornhautgewebe, in welcher die Hornhautkörperchen geschwunden sind. Nach einer Woche ist die Zwischenmasse resorbirt. Nach 40 Tagen ist jede Spur von Epithel in den Taschen verschwunden und das Epithel des Lappens normal. Peschel.

358) Entstehung des Colloids im Cornealepithel, von demselben. (Ibid. S. 347.) In einem Hornhautleucom fand sich ein gelber Herd, in welchem Verf. colloide Degeneration nachwies und zwar war diese auf das blosse Epithel beschränkt. Daher ist er vom zellulären Ursprung des Colloids überzeugt. Er konnte die allmähliche Umwandlung der Zellen verfolgen, welche schliesslich eine verdickte, glänzende Wand und einen von dieser etwas abgehobenen stark lichtbrechenden Inhalt mit Kernrest zeigen. Hippel's Ansicht von der Bildung des Colloids aus Blutextravasaten ist nach Verf. nicht aufrecht zu erhalten.
Peschel.

359) Ein Fall von Erb'scher Krankheit, von Prof. Murri. (Policlinico II. Fasc. 9.) Parese der Beine war das erste Symptom des Falles, bald folgte beiderseitige Ptosis, Parese der conjugirten und Convergenzbewegungen, leichter Exophthalmus. Bei seitlichem Fixiren trat bald Nystagmus auf.
Peschel.

360) Retinitis albuminurica, von Dr. Moglie. (Ibid. III. Nr. 12.) Verf. beobachtete 17 Fälle und bringt 10 histologische Untersuchungen. Das Primäre ist die Erkrankung der Gefässe, aus welcher die übrigen Befunde sich ableiten. Die ophthalmoscopisch glänzend weissen Flecken sollen nicht durch fettige Degeneration zu Stande kommen, sondern durch Fibrinausscheidung aus den Blutextravasaten, sowie durch Bildung von Höhlen in der Zwischenkörnerschicht. Die fettige Degeneration kann später hinzutreten. Die Sternfigur in der Nähe der Macula lutea beruht auf Oedem der Stützfasern. Die Hämorrhagien sind im Anfange in der Regel arteriellen Ursprungs, und zwar bei jeder beliebigen Form der Nephritis; es kommen auch venöse Blutungen vor.
Peschel.

361) Gliom des linken Stirnlappens, von Dr. Obici. (Ibid. II. Nr. 12.) Es bestand Atrophie n. optici beiderseits mit verwaschenen Papillen, Anosmie, später auch rechtsseitige Hemiparese und Convulsionen, Stumpfsinn. Der Tumor wurde exstirpirt, worauf anfänglich Verschlimmerung eintrat, dann aber Besserung der S und Intelligenz. Es entstand eine Gehirnhernie, an deren Eiterung Patient etwa nach 1 Jahre zu Grunde ging. Peschel.

362) 6 Anfälle periodischer Augenentzündung in 161 Tagen, von Dr. Trinchera. (Clinica veterin. XIX. p. 109.) Peschel.

363) Tumor der Stirnlappen, von Dr. Pianetta. (Rivista sperimentale XXI.) An der Hand eines Falles, wo die Section ein teleangiectatisches Gliosarcom in der Furche zwischen beiden Stirnlappen nachwies, hebt der Verf.

hervor, dass der Symptomencomplex: Herabsetzung der Sehschärfe bis zur Amaurose, Stauungpapille, Geruchslähmung und Stumpfsinn zur Diagnose eines Tumors im Stirnlappen berechtigt. Peschel.

364) Capsulo-musculäre Vorlagerung bei Strabismus, von Dr. Bajardi. (Gazz. med. di Torino. 1897. 10. Sept.) Peschel.

365) Aetiologie und Kur des klonischen Spasmus des Facialis, von Dr. Gasparini. (Congresso Med. Ligure. Atti 1898. Supp. al Bollett. Med. Genova. . p. 135.) Verf. meint, dass die Ursache dieser Krankheit meist in Geschwüren auf der Mucosa des Mundes oder der Nase zu suchen ist. Wirksam gegen letztere ist vor Allem anodische Electrolyse, im Munde besonders auf das Zahnfleisch der Schneidezähne, auch der Eckzähne applicirt. Peschel.

366) Star-Operationen in 10 Jahren, von Prof. Mazza. (Ibid. p. 143.) 401 Extractionen mit 4 Verlusten, 280 mit Iridectomie. Peschel.

367) Bilateraler congenitaler Pseudoanophthalmus bei einer Ziege, von Dr. Betti und Prof. Savarese. (Ibid. p. 158.) Es bestand Atrophie der Hirnhemisphären, keine wirkliche Orbitalhöhle, beiderseits monstruöse rudimentale Augen. Peschel.

368) Die strahlende Hitze in der Augentherapie, von Dr. Simi. (Bollettino d'ocul. XVIII. S. 74.) Verf. will die Cornea durch die strahlende Hitze eines Paquelinknopfes ätzen. Um die Wirkung zu begrenzen, hat er einen complicirten Apparat angegeben, es kann aber auch ein gefensterter Mantel, z. B. aus Kork, dienen. Die Dosirung der Wirkung ist schwer zu bemessen. Peschel.

369) Mettallisches Jod in der Augentherapie, von demselben. (Ibid. S. 19.) Bei Trachom wurde Lösung von Jod in Oleum vaselini 1 : 100 als Collegrium in 1 Falle mit Erfolg angewandt, in 2 anderen Fällen wurde die Behandlung wegen starker Reizung nicht vertragen. Peschel.

370) Prothese, von demselben. (Ibid. S. 2.) Setzt die Anforderungen an ein brauchbarses Glasauge auseinander. Peschel.

371) Das Austreten der Linse bei der Star-Extraction, von demselben. (Ibid. S. 34.) Bespricht den Mechanismus der Linsenbewegung bei der Extraction. Peschel.

372) Die Iridectomie und Verbände bei der Star-Extraction, von demselben. (Ibid. S. 42 u. 50.) Ueber die bei der Iridectomie vorkommenden Blutungen, einen Probeverband vor und einen Klebeverband nach der Extraction. Peschel.

373) Sympathisches Glaucom, von demselben. (Ibid. S. 12.) Beurtheilt den Fall Abadie's (Archiv. d'Opht. XVI. S. 81) als sympathische Ophthalmie mit glaucomatösen Erscheinungen. Peschel.

374) Netzhautablösung als Metastase, von demselben. (Ibid. S. 82.) Bei Furunculose der Lippe und Nase trat durch embolische Infection Netzhautablösung ein. Peschel.

375) Trichiasis, von Dr. Silvestri. (Lo Sperimentale, Anno 50, Febbraio.) Verf. hatte unter 7000 Augenkranken 1705 Trachome, und unter

diesen 300 mit Trichiasis. Er bevorzugt am oberen Lide die Crampton'sche Operation, am unteren die Schneller'sche. Peschel.

376) Die chirurgische Cur der Myopie, von demselben. (Ibid. Nr. 20—22.) Verf. operirte 10 Myopen, von denen 3 doppelseitig. Alle ausser Einem hatten M > 16 D. In 7 Fällen besserte sich die Sehschärfe durch die Operation. Peschel.

377) Die Marginoplastik des Prof. Scimemi bei Trichiasis, von Dr. Sgrosso. (Lavori della clin. oculist. di Napoli, IV. S. 317.) Verf. übt mit Vorliebe die Transplantation eines nur 1—1,5 mm breiten Hautstreifens aus dem Lide in den Intermarginalschnitt. Er schneidet nach der Anheilung die Stiele des Lappens ab. Peschel.

378) Galvanocaustische Operatiou des Keratoconus und Iritomie, von demselben. (Ibid. S. 305.) Beiderseitiger Keratoconus wurde durch 3 resp. 4 Cauterisationen in 1—2 wöchentlichen Zwischenräumen reducirt. Darauf wurde an 1 Auge Iridectomie, am 2. Auge Iridotomie à ciel ouvert hinzugefügt. Das 2. Auge erreichte bessere Sehschärfe, woraus hervorging, dass die Iridotomie optisch mehr leistet, als die Iridectomie. Peschel.

379) Statistik der Augenabtheilung des Ospedale degl' Incurabili, von Dr. Sbordone, Napoli. Verf. hat 437 Star-Operationen ohne Iridectomie nach seiner 1893 in diesem Centralblatt beschriebenen Methode gemacht. Peschel.

380) Calomelinjectionen gegen nichtsyphilitische Augenkrankheiten, von Dr. Querenghi. (Tribuna medica, II. S. 108.) Verf. sah gute Erfolge von subcutanen Calomelinjectionen bei Augenleiden, auch wenn sie an vom Auge entfernten Stellen applicirt wurden und vermuthet, dass die antiseptische Wirkung des Hg dabei das Wirksame sei. Ein Fall von hartnäckig recidivirendem Herpes corneae wurde erst durch eine solche am Arme gemachte Injection geheilt. Peschel.

381) Keratitis dendritica, von demselben. (Ibid. S. 59.) Verf. hält diese Keratitisform nicht für Herpes, sondern für eine besondere Krankkeit und meint, dass sie durch Bacterien bedingt sei. Peschel.

382) Zerreissung der Sclerotica, von demselben. (Ibid. S. 61.) Verletzung durch Stoss mit einem Stocke, Zerreissung der Sclera, Luxation der Linse. Scleralnaht, später Extraction der Linse, $S = {}^1/_4$. Peschel.

383) Abducenskern, von Dr. Pacetti. (Ricerche del Laboratorio di Anatomia in Roma. Prof. Todaro. Vol. V. p. 121.) In einem Falle von congenitaler Abducenslähmung fand Verf. Degeneration des gleichseitigen Kernes, überdies einer Zellgruppe, welche in der Mitte zwischen diesem Kerne und dem Facialiskerne lag. Da er diese Gruppe im normalen Gehirn nicht auffinden konnte, so kam er auf die Hypothese, sie stelle eine atavistische Bildung dar, da van Gehuchten eine ähnliche Zellgruppe bei Hühnerembryonen beschrieben habe(!). Peschel.

384) Functionelle Paralysen der Augenmuskeln, von demselben. (Policlinico, Anno III. p. 101.) In 3 Fällen von einseitiger Oculomotoriusparalyse verschwand die vorhandene Ptosis, sobald das nichtparalytische Auge bedeckt wurde. In einem der Fälle, wo zugleich divergente Stellung des Auges

vorhanden war, stellte sich dabei das Auge in die mediane Lage ein. Verf. will den von Mauthner scharf bekämpften Begriff der functionellen Paralysen vertheidigen. Peschel.

385) Chirurgische Cur des Morbus Basedow, von Prof. Dr. Tricomi. (Ibid., p. 341.) Verf. giebt unter Literaturangaben über chirurgische Eingriffe bei Morb. Basedow die Krankengeschichte von 3 von ihm operirten Fällen, wo partielle Exstirpation beider Lappen der Thyroidea gemacht wurde. In zwei derselben schien Influenza die Krankheit hervorgerufen oder ihren Ausbruch beschleunigt zu haben, wahrscheinlich durch Hypersecretion der Thyroidea. Peschel.

386) Papilloma der Caruncula lacrymalis, von Dr. Roselli. (Bullettino Accad. med. Napoli, Anno XXII. p. 624.) Der Tumor bereits einmal operirt, war recidivirt und reichte bis an den Corneallimbus. Die anatomische Beschreibung lässt dem Leser den starken Verdacht, dass es sich um Epitheliom handelt. Der Erfolg der zweiten Operation ist nicht mitgetheilt. Peschel.

387) Epitheliom des Unterlides, von demselben. (Ibid., p. 630.) Operation nach Dieffenbach mit der Panas'schen Modification, wo der Horizontalschnitt, welcher vom Canthus externus ausgeht, etwas nach oben geführt wird, um den Lappen um so ausgiebiger zu heben. Das nach Hinübernähen des 4eckigen Dieffenbach'schen Lappens unbedeckt bleibende Dreieck bedeckt er einfach durch die nebenstehende Haut, indem er den obigen Horizontalschnitt noch weiter verlängert, aber nicht mehr in auf- sondern in absteigender Richtung. Peschel.

388) Subconjunctivale Sublimatinjectionen, von Dr. Parisotti. (Bull. Accad. med. di Roma, Anno 22. p. 386.) Verf. sah in 3 Fällen gute Resultate bei infectiösen Hornhautprocessen. Peschel.

389) Vertheilung der infectiösen Augenkrankheiten in Rom, von demselben. (Ibid., p. 761.) Verf. giebt eine Tabelle über ungefähr 3000 Fälle nach ihrer Verbreitung in den verschiedenen Stadttheilen Roms. Peschel.

390) Augenerkrankung in Folge von Radfahren, von demselben. (Ibid., p. 768.) Ein sehr schneller Radfahrer stiess mit einem Auge gegen ein fliegendes Insect. Es folgte heftige Reaction mit partiellem Epithelverluste, der aber bald heilte. Es hatte wohl Abrasion des Epithels bei der Schnelligkeit des Fahrens stattgefunden. Peschel.

391) Jod-Injection nach Durante bei Augenkrankheiten, von Dr. Frisco. (Giorn. internaz. delle scienze med. 1896. Fasc. 16.) Peschel.

392) Elephantiasis und Pseudo-Elephantiasis des Oberlides, von Prof. de Vincentiis. (Atti d. Accadem. medinc. chirur. di Napoli 1897. p. 205.) Verf. giebt eine Tabelle der in der Literatur vorhandenen Fälle, welche aber sehr disparate Erkrankungen darstellen. Michel theilte die Elephantiasis der Lider zuerst anatomisch ein in El. arabum, lymphangioide und teleangiectatische. Es giebt dann noch die auf plexiformen Neuromen beruhende Form. Die Arbeit von Esmarch und Kulenkampf (1885) hat die Elephantiasis am Körper und auch an den Lidern in ähnlicher Weise eingetheilt. Die Dermatologie erkennt heutzutage nicht mehr eine congenitale wahre Elephantiasis an, sondern diese congenitalen Formen sind entweder Fibroma molluscum oder

Lymphangiom oder Naevus vasculosus, oder Neurom. Hingegen ist die wahre acquirirte Elephantiasis eine Entzündung chronischer Form mit Verschlimmerungen. Verf. trennt partielle und totale Elephantiasis des meist allein betroffenen Oberlides, je nachdem nur Haut und subcutanes Bindegewebe oder die ganze Dicke des Lides betheiligt ist. Im ersten Falle wird Excision der Haut gutes Resultat haben, im zweiten muss diese Operation nothwendiger Weise Ectropium zur Folge haben, wie auch verschiedene Autoren behaupteten. Es muss im zweiten Falle soviel von dem gewucherten Lide weggenommen werden, dass eine ästhetisch befriedigende Form desselben resultirt. Die Pseudoelephantiasis ist congenital und nach Verf. zu trennen in die harte fibröse, die weiche gelatinöse, lymphangioide Form, in die dem Molluscum analoge, in die teleangiectatische und die häufige Neuromform. Ein neuer Fall von wahrer Elephantiasis des linken Oberlides wird mitgetheilt. 41 jähriger Mann hat seit dem 2. Lebensjahre ein über das Unterlid herabhängendes, vergrössertes Oberlid. Am Körper sind viele (101) Mollusca vorhanden, keines an den Lidern. Lidhaut ist verschieblich, mit Venen durchzogen. Die Hebung des Lides ist nur in minimalem Grade möglich und gehört überdies der Stirnmusculatur an, während die Action des Levator palp. durch die Verlängerung der Fascia tarso-orbitalis und seiner Sehne fast ganz unwirksam gemacht ist. Verf. führte folgende neue Operation aus. Aus der Cutis wurde ein Queroval 5 mm über dem freien Lidrande in der Grösse exstirpirt, dass die übrig bleibende Haut einem normalen Oberlide entsprach. Am Lidrande wurde auch ein Theil des entarteten Muskels mit entfernt. Dann wurde die Vorderfläche des Tarsus in seiner ganzen Ausdehnung durch Abpräpariren der Weichtheile blossgelegt und 2 verticale 2 cm von einander entfernte Schnitte vom Lidrande aus durch die ganze Liddicke geführt bis über 1 cm hinauf, worauf diese Schnitte horizontal (mit leichter Concavität gegen den Lidrand hin) bis zum seitlichen Ende des Tarsus weiter verlängert wurden. So wurde der Tarsus in 2 seitliche dem Lidrande nahe liegende und eine mediane mit der Sehne des Levator im Zusammenhange stehende mit 2 seitlichen Flügeln versehene Portion getheilt. Die Conjunctiva des Fornix wurde von der Levatorsehne sorgfältig zurückpräparirt, und die 2 seitlichen isolirten Tarsusportionen von ihrer Conjunctiva befreit. Der mittlere geflügelte Tarsuslappen wurde nach der Stirn zu umgestülpt, die 2 seitlichen isolirten Tarsusportionen durch Sutur vereinigt, ihre Hinterfläche mit der Conjunctiva des Fornix bekleidet, die am freien Lidrande mit Nähten fixirt wurde. An den oberen convexen Rand des so in normaler Grösse neugebildeten Tarsus wurde darauf die Levatorsehne angenäht und das überflüssige mediane Tarsusstück nebst dem überflüssigen Sehnenstück des Levator abgeschnitten, endlich Haut nebst Muskelschicht durch Naht vereinigt. Das Lid hatte so seine normale Grösse und Beweglichkeit wieder erreicht. Es folgt der sehr genaue mikroskopische Befund der abgetragenen Gewebsportionen, aus welchem hervorgeht, dass es sich um Hyperplasie des Bindegewebes in Folge chronischer Entzündung handelte. Peschel.

Uebersicht der Literatur der Augenheilkunde im Jahre 1897.

I. Allgemeines, Lehrbücher, Statistik.

Abrahamsz, Swart, Verslag eener the Maastricht opgerichtete oogheelkundige Maatt 1896—1897. — Albertotti, G., L'Opera oftalmoiatrica di Benvenuto nei codici, negli incunabili e nelle edizioni moderne. Modena 1897. — Amsterdam. Vereeniging tot oprichting en in standhonding eener Inrichting voor ooglijders te Amsterdam. 24. Verslag. — Belilowski, W., Bericht über meine oculistische Thätigkeit während eines Jahres. Wjest. Oft. XIV. 1. p. 53. — Bobrik, Conrad, Ueber Erwerbsverminderung bei Augenverletzungen. In.-Diss. Berlin 1897. — Bononi, M., Verslag over 1896 van de inrichting voor Ooglijders te 's Gravenhage. — Cohn, H., Dreissig Jahre augenärztlicher und akademischer Lehrthätigkeit. Breslau 1897. — Culbertson, L. R., A new ophthalmic record book. Amer. J. of Oph. 1897. Nr. 2. — Dikernskaïa, E., Bericht über die Wirksamkeit der fliegenden augenärztlichen Colonnen im Oberkaspiergebiete i. J. 1896. Wjest. Oft. 1897. Nr. 4—5. p. 333. — Ebner, Jahresbericht der k. Universitäts-Augenklinik München für das Jahr 1896, mit besonderer Berücksichtigung der Therapie. Münch. med. W. 1897. Nr. 48 u. 49. — Erisman, F., Die künstliche Beleuchtung der Schulzimmer. Zeitschr. f. Schulgesundheitspflege. 1897. Nr. 10. — Friedenwald, H., 1. Joseph Friederich Pieriger, his method and investigations; 2. The early history of Ophthalmology and Otology in Baltimore (1800—1850). John Hopskins Hosp. Bulletin. 1897. Nr. 77 u. 78. — Germann, Th., Ophthalmologische Beobachtungen in Syrien und Palästina. Wjest. Oft. 1897. 4—5. p. 367. — Goertz, R., III. Bericht über die Augenklinik in Landshut. Jahrgang 1896. — Goseki, F., La divisione oculistica dell' ospedale civile di Venezia nel quinquenuio 1892/96. Resoconto statistico-clinico. Ann. di Ottalm. XXVI. 4. p. 332. — v. Grolmann, Unfallsschädigung bei Augenverletzungen. Zeitschr. f. pr. Aerzte. 1897. Nr. 17, 20 u. 21. — de Grósz, E., Examen de la vision obligatoire du personnel des chemins de fer royaux de l'état hongrois. Ann. d'Ocul. CXVIII. 3. p. 191. — Gunnig, W. M., Verslag over 1895, betreffende de Inrichting voor Ooglijders Amsterdam 1897. — Haab, O., Atlas und Grundriss der Ophthalmoskopie und ophthalmoskopischen Diagnostik. 2. stark verm. Aufl. München 1897. Lehmann. — de Haas, J. H., 31ste Verslag van de Vereeniging tot het verleenen van hulp aan minvermoogende ooglijders van Zuid-Holland, gevestigt te Rotterdam, over het jaar 1896. — Hersing, F., Compendium der Augenheilkunde. 8. Aufl. Stuttgart 1897. F. Enke. — Heymann, Bericht über die Augenabtheilung im Krankenhaus der Diakonissen-Anstalt auf das Jahr 1896. — Howe, L., An arithmetic and geography lesson on blindness in New York state. N. Y. med. J. LXV. Nr. 26. p. 869. — Iwanow, W., Kurzer Bericht über des Augenkranken im Kreise Zwi[illegible] des Kasan'schen Gouvernements. Wjest. Oft. 1897. Nr. 4—5. p. 410. — Jos[illegible], B., Morbiditäts-Statistik der Kgl. Universitäts-Augenklinik zu Kiel vom Jahre 1872 bis 1892. In.-Diss. Kiel 1897. — Koslowski, Bericht über die Popow'sche Augenabtheilung von Neese in Kiew. Wjest. Oft. XIV. 3. p. 269. — Landolt und Gygax, Therapeutisches Taschenbuch für Augenärzte. Wiesbaden 1897. Bergmann. — Lewis, G. G., Some statistics on blindness and deafness, with comparison of the inconveniences of each. N. Y. med. J. 1897. Nr. 3. — Mellinger, K., Augenheilanstalt in Basel. XXXIII. Jahresbericht vom 1. Jan.

1896 bis 31. December 1896. Basel 1897. — van Moll, F. V. A. C., Verslag der vereeniging „Inrichting voor ooglijders te Rotterdam", over het jaar 1896. — Mulder, M. E., 4de jaarlijksch verslag van de Inrichting tot behandeling en verpleging van beholftige en minvermogende ooglijders te Groningen, over het jaar 1896. — Perles, M., Die neuen Bestimmungen, betreffend Untersuchung des Sehvermögens der Eisenbahnbediensteten bei den preussischen Staatsbahnen. Wiener med. W. 1897. Nr. 16 u. 17. — Reddingius, R. A., Verslag over 1896 van de Afdeeling „Ooogheelkunde" der Poliklinik te 's Gravenhage. — Roth, Zur Diagnostik der Sehstörungen mit besonderer Berücksichtigung der Simulationsfrage. Wiener med. W. 1897. Nr. 3. — Rotterdam, Vereeniging tot het verleenen van hulp aan minvermogende ooglijders voor Zuid-Holland gevestigt te Rotterdam. Een en Dertigste Verslag Coopende over het jaar 1896. Met Bylagen. Rotterdam 1897. — Schmidt-Rimpler, H., Sehstörungen beim Schiessen. C. f. pr. A. 1897. S. 129. — Schreiber und Lembeck, Augenheilanstalt in Magdeburg. Bericht über 1895—1896. Magdeburg 1897. — Schwalbe, G., Bericht über seine Augenklinik, über die Jahre 1895—1896. Leipzig 1897. — Snellen, H., Nederlandsch Gasthius voor behoeftige en minvermogende Ooglijders. XXXVIII. Jaarligksch Verslag over jaar 1896. — Stephenson, S., The ophthalmic condition in poor-law children. Brit. med. J. 1897. Nr. 1919. p. 1023. — Stilling, J., Grundzüge der Augenheilkunde. Wien und Leipzig 1897. — Stitchew, A., Die Augenkranken im Kreise Kosmodemiansk des Kasan'schen Gouvernements. Wjest. Oft. 1897. Nr. 4—5. p. 428. — Szili, A. und Weiss, J., Bericht über die Wirksamkeit der Abtheilung für Augenkranke am Spital der Pester israelitischen Religionsgemeinde. Budapest 1897. — Terson, A., Maladies de l'oeil. Traité de Chirurgie, T. V. 1897. Avril. — Truc, H., Gandibert et Rouveyroles, Contribution à l'étude de l'oeil et de la vision chez les criminels. Ann. d'Ocul. CXVII. 4. p. 242. — Walter, O, Ueber die Organisation der augenärzlichen Hülfe in einigen Städten Deutschlands, nebst Bemerkungen über dieselbe in Russland. St. Petersburger med. W. 1898. Nr. 49. — Wernicke, O., Ueber Blindheit und Augenkrankheiten in Argentinien. C. f. pr. A. 1897. S. 169. — Wolffberg, Unfallversicherung und operatives Heilverfahren. Wochenschr. f. Ther. u. Hyg. des Auges. I. Nr. 7. S. 52. — Wood, C. A., The effect of Kindergarten. Work on the eyesight of children. N. Y. med. J. 1897. Nr. 3. p. 74.

II. Allgemeine Pathologie und Therapie.

Allport, F., Mules' operation for artificial eye. Ann. of Oph. VI. 3. p. 553. — Angé, F., De l'observation des reflexes pupillaire et cornéen pendant la chloroformisation. Thèse de Paris 1897. — Angelucci, Sulle iniezioni endovenose di cloruro di mercurio nella sifilide oculare. Arch. d'Ott. IV. p. 297. — Bach, L., Antisepsis und Asepsis in ihrer Bedeutung für das Auge. Samml. zwangloser Abhdlg. a. d. Gebiete der Augenhlkde. Bd. I. Nr. 7. 1897. — Bacteriologische Untersuchungen über den Einfluss antiseptischer Ueberschläge auf den Reingehalt des Lidrandes und Bindehautsackes. Arch. f. A. XXXIV. S. 69. — Fortgesetzte Versuche über Desinfection des Lidrandes und Bindehautsackes. Die Wirkung 0,75 $^0/_0$ Kochsalzlösung auf Mikrococcus pyogenes aureus. Ibid. S. 116. — Bates, W. H., Painless eye operations. N. Y. med. J. LXVI. Nr. 16. p. 529. — Baudry, S., Leichtes und sicheres Verfahren zur Erzeugung der monocularen Diplopie mittelst einfacher Prismen.

Wjest. Oft. XVI. 6. p. 530. — Benedikt, M., Beiträge zur Augenheilkunde. Arch. f. O. XLIII. S. 683. — Bernheimer, St., Aseptik und Antiseptik. Bibliothek med. Wissenschaften. I. Augenkrankheiten. 1897. — Berry, G. A., On the treatment of some of the more common eye affections. Edinburgh. med. J. II. 4. p. 337 und 5. p. 447. — Bock, E., Vorschlag zur Verwendung von X (Röntgen-)Strahlen bei einigen Formen von Blindheit. Memorabilien. XL. 7. p. 397. — Boucheron, Sérothérapie antistreptococcique dans certains rheumatismes à streptocoques. Compt. rend. des séances de la Soc. de Biol. 1897. Oct. 23. — Bourgeois, Sur le déveleppement artificiel du moignon après l'enucléation. Rec. d'Opht. 1897. Nr. 6. p. 305. — Browne, E., The abuse of adstringents in treatment of eye diseases. Ther. Gaz. XXI. 5. Nr. 339. — Bull, G., The ophthalmometer as a guide in subjective optometry. Oph. Rev. 1897. Nr. 188. p. 163. — Burnett, S. M., Some unusual congenital anomalies of the eye. Oph. Rec. Jan. 1897. — Burnham, H., The hypodermic use of pilocarpine alone and associated with other medicines in the treatment of certain afflictions of the eye. Ibid. XVI. Nr. 191. p. 259. — Chalupecky, H., Ueber die Wirkung der Röntgen-Strahlen auf das Auge und die Haut. C. f. pr. A. XXI. p. 234. — Clavelier, La méthode des grands lavages en ophtalmologie. Clin. opht. 1897. Nr. 7. p. 75. — Dahlfeld, C. und Pohrt, N., Der Nachweis von Fremdkörpern im Auge mit Hilfe der X-Strahlen. Deutsche med. W. 1897. Nr. 18. — Dor, H., La sensibilité de l'oeil aux rayons X. Rev. génér. d'Opht. XVI. p. 49. — Essais de therapeutique ophtalmologique avec l'extrait de corps ciliaire de boeuf. Clin. opht. 1897. Nr. 12. — Dalén, Albin, Experimentela undersökingar öfver desinfectionen af ágats bindehuma. Norw. Med. Ark. XXIX. — Eversbusch, O., Behandlung der bei Infectionskrankheiten vorkommenden Augenkrankheiten. Handbuch d. Therap. innerer Krankheiten. 2. Aufl. Bd. I. — Ewetzky, Th., Cyclitis beim Affen nach Einimpfung von Spirochaeten. C. f. pr. A. 1897. S. 111. — Eyre, J., A contribution to the bacteriology of the normal conjunctival sac. Ann. of Oph. VI. 4. p. 676. — Francoso, Quelques observations sur la pratique de la coreskiascopie. Clin. opht. 1897. Nr. 17. p. 209. — Franke, F., Weitere Untersuchungen über Asepsis und Antisepsis in der Augenchirurgie. Arch. f. A. XLIII. 1. S. 111. — Friedmann, A., Ueber die Anwendnng von Röntgen-Strahlen zur Feststellung von Fremdkörpern im Auge. Klin. Mon.-Bl. f. A. XXXIV. p. 340. — Guillery, Begriff und Messung der centralen Sehschärfe auf physiologischer Grundlage. Arch. f. A. XXXIV. 4. S. 35. — Hallidie, A., Topography of the emmetropic fundus. Oph. Hosp. Rep. XIV. 2. p. 361. — Harlan, New method of dealing. with cicatricial contraction of the orbital tissue after enucleation. Section of Ophthalm., College of physicain of Philadelphia 1897. Febr. 16. — Helfreich, Ueber einige für den practischen Arzt wichtige Maassnahmen der ocularen Antisepsis. Der ärztl. Prac. 1897. Nr. 13. — Hertel, E., Anatomische Untersuchung eines Falles von Siderosis bulbi. Arch. f. O. XLIV. 2. S. 283. — Hewitt, G. A., The advantages of Mules 's operation of evisceration with insertion of articial vitreous over enucleation of the eyeball. Med. Bull. XIX. 2. p. 55. — Hilgartner, H. L. und Northrup, F. F., Experiments with X-rays upon the blind. Journ. of Eye, Ear et Throut Diseare. II. 3. p. 114. — Hjort, J., Offene Wundbehandlung bei Augenoperationenen. C. f. pr. A. 1897. S. 138. — Weitere Erfahrungen über offene Wundbehandlung bei Augenleiden. Ibid. XXI. S. 329. — Katz, R., Vorrathscoefficient der Beleuchtung für anhaltende Arbeit. Klin. Mon.-Bl. f. A. XXXV. S. 352. — Lange, O., Zur Anatomie und Pathogenese der Mikrophthalmus congenitus unilateralis.

Arch. f. O. XLIV. 1. S. 66. — Laurent, R., Zur Theorie der Bewegung des skiaskopischen Schattens. Wjest. Oft. XIV. 1. p. 29. — Ledbetter, S. L., Subconjonctival injections of sodium bichloride solution in the treatment of Iritis, Keratitis, Cyclitis and Chorioiditis. Amer. J. of. Opht. 1897. Nr. 11. p. 342. — di Lorenzo, G., Le iniezioni sottocongiunctivali di sublimato nei processi infettivi dell' occhio. Contributo sperimentale e clinico. Ann. di Ottalm. XXVI. 5. p. 423. — Marshall, C. D., On meningitis following excision of the eyeball for panophthalmitis. Oph. Hosp. Rep. XIV. 2. p. 312. — On the pathological examination of the eyeball. Ibid. p. 379. — A report on pathology of the eye. Oph. Rec. VI. 11. p. 600. — Morton, H., The insertion of an artifical globe into Tenon's capsule, with preservation of the function of the ocular muscles; an operation for cases in which Mules 's method is in advisable or impracticable. — Nicodemi, Contributo alle indicazioni, alla tecnica ed alla casuistica dell' exenteratione. Arch. di Ottalm. IV. p. 225. — Norrie, Gordon, Aben Sårbehandling ved Ögenoperationes. Et Bidrag till svensk Medicinalhistorie. Nord. Med. Ark. 1897. Nr. 21. — Oliver, Ch. A., The value of repeated and different placed exposures to the Röntgen ray in determining the location of foreign bodies in and about the eyeball. Ann. of. Oph. VI. 4. p. 764. — Dasselbe. Trans. Amer. Oph. Soc. XXXIII. p. 85. — Ostwalt, F., Mittel zur Bekämpfung der Infection nach intraocularen Operationen. Arch. f. A. XXXV. p. 308. — Pagenstecher, H., Ueber die Anwendung von grossen Dosen Jod in der Augenheilkunde. Klin. Mon.-Bl. f. A. XXXIV. p. 401. — Panas, Ph., Le role de l'autoinfection dans les maladies oculaires. Ach. d'Opht. XVII. 5. p. 273. — Pergens, E., Das Verhalten der Retina bei Anwesenheit von Röntgen-Strahlen. Klin. Mon.-Bl. XXXIV. p. 354. — Reid, Thomas, Scope and limits of Ophthalmometry (Keratometry). Ann. of Oph. VI. 3. p. 454. — Roosa, O. B. St., The prescription of glasses for seeing distant objects. Trans. Amer. Oph. Soc. 1897. p. 718. — Sachs, M., Zur Erklärung der Mikropie. Arch. f. O. XLIV. 1. p. 87. — Santos, Fernandez, Les injections sous-conjonctivales de cocaîne en oculistique operatoire. Ann. d'Ocul. CXVII. 4. p. 254. — Schirmer, O., Untersuchungen zur Pathologie der Pupillenweite und der centripetalen Pupillarfasern. Arch. f. O. XLIV. 2. p. 358. — Schloesser, Die Bedeutung der Gesichtsfelduntersuchung für die Allgemeindiagnose. Münch. med. W. 1897. Nr. 1. — Schmidt, H., Enucleatio bulbi mit beweglicher Prothese. Klin. Mon.-Bl. XXXIV. p. 383. — Sureau, De la superiorité incontestable des cataplasmes sur les compresses en thérapeutique oculaire. Rec. d'Opht. 1897. Nr. 7. — Swanzy, Some of the congenital anomalies of the eye. Oph. Soc. of the Un. K. 1897. Oct. 21 und Nov. 11. — Tarducci, A., Differente azione fisiologica della corrente assendente sul campo visivo. Ann. di Ottalm. XXXVI. 6. p. 534. — Theobald, S., Marked impairment of central vision following prolonged use of the affected eye. Trans. Amer. Oph. Soc. XXXVI. p. 198. — Thomson, Wm., A new achromatic glass for cataract for far vision and a bifocal combination for far and near use. Ibid. p. 90. — Tomatola, S. e Alessandro, F., Le injezioni sotto congiunctivali di cloruro di sodio. Studio sperimentale. Ricerche anatomo-patologiche. Arch. di Ottalm. V. 3—4. p. 92. — Trousseau, A., La greffe d'éponges comme renforcement du mignon après l'énucléation. Ann. d'Ocul. CXVIII. 6. p. 417. — Visser, S., Eine neue objective Refractionsbestimmung des Auges. C. f. pr. A. XXI. p. 257. — Walter, B., Vorläufige Mittheilung über Versuche experimenteller Erzeugung von Lidemphysem am Cadaver. Arch. f. O. XLIII. 1. p. 201. — de Wecker, L., Du traitement des amblyopies toxiques par les

injection de serum. Ann. d'Ocul. CXVII. 6. p. 426. — Weeks, F., The pathogenic microbes of pneumonitis in diseases of the eye. Oph. Rec. VI. 6. p. 299. — Welland, C., Is the corneal reflex of practical importance in the location of opacities near the posterior pole of the lens. Ibid. VI. 4. p. 178. — Willetts, J. E., Antiseptics and anaestetics in ocular operations. Amer. J. of Oph. XIV. 8. p. 255. — Wolffberg, Ueber Hjort's offene Wundbehandlung. Wochenschr. f. Therapie u. Hygiene des Auges. I. S. 2 u. 9. — Ueber Hjort's weitere Erfahrungen über offene Wundbehandlung bei Augenleiden. Ibid. I. S. 81. — Würdemann, H. V., The relation of the objective to the subjective methode of ascertaining the ocular refraction. Oph. Rec. VI. 11. p. 569. — Zehnder, J., Ueber Anwendung und therapeutische Wirkung subconjunctivaler Kochsalzinjectionen bei inneren Augenerkrankungen. In.-Diss. Basel 1897.

III. Medicamente, Instrumente.

Armaignac, De l'emploi des fiches pour l'examen et le contrôle facile et apide de lar vision des employés de chemin de fer. Rec. d'Opht. 1897. Nr. 11. p. 637. — Babcock, W. M., Ointment of the yellow oxide of mercury. Oph. Rec. VI. 8. p. 421. — Baudry, S., Démonstration d'un procedé facile et certain de provoquer la diplopie monoculaire à l'aide du prisme simple. Son application à la récherche de la simulation. Résumé de la communication faite au congrès de Moscou. Août 1897. Arch. d'Opht. XVII. 9. p. 550. — Beard, Ch., A new instrument. Amer. J. of Oph. 1897. Nr. 10. p. 319. — Berger, E., Emploi de l'holocaïne en ophtalmologie. Rev. de Thérap. 1897. Nr. 13. — Bock, E., Ein Fall von schädlicher Wirkung des Holocaïn. C. f. pr. A. XXI. S. 272. — Bull, G., The ophthalmometer as a guide in subjective optometry. Journ. of Eye, Ear and Throat. Disease. II. 4. p. 211. — Chavez, Enucleation of the eyeball with presentation of new instruments. Amer. J. of Oph. XIV. 1. p. 17. — Cicardi, T., Modulo per la designazione delle lente correttrici delle vario specie di astigmatismo. Ann. di Ottalm. XXVI. 6. p. 558. — Cohn, H., Verbesserte Täfelchen zur Prüfung der Sehleistung und Sehschärfe. Wochenschr. f. Therapie u. Hygiene des Auges. I. 1. S. 4. — Culbertson, L. R., Illumination of the Javal Astigmometer. Amer. J. of. Oph. XIV. 1. p. 13. — Culver, C. M., The desirability of a periscopic quality in correcting lens. Trans. Amer. Oph. Soc. XXXIII. p. 119. — Dolbeau, P., Contribution à l'étude de l'anesthésie en chirurgie oculaire par l'emploi de l'eucaïne B. Thèse de Paris 1897. — Dolganoff, W. N., Ueber die Wirkung des Eucaïns auf das Auge. Klin. Mon.-Bl. f. A. XXXIV. S. 51. — Erwin, A. J., A new epilatory needle. Oph. Rec. VI. 12. p. 653. — Faber, E., Feilbaarheid der Skiaskopie. Oogheelkundige Verslagen en bibladen 1897. p. 344. — Ferguson, H. Lindo, A stitch for the advancement or adjustment of the ocular muscles. Trans. of the Oph. Soc. of the N. K. XVIII. p. 336. — Fowler, W., Scopolamine hydrobromate as a mydriatric and cycloplegic. Amer. J. of Oph. p. 234. — Frank, V. S. H., A new perimeter. Med. Rec. 1897. March. 6. — Fromaget et Laffray, Récherches expérimentales sur l'action des injections sousconjonctivales de cyanure de mercure dans les suppurations du globe oculaire. Clin. Oph. 1897. Nr. 6. p. 63. — Fryer, B. E., A new lamp for skiascopy. Amer. J. of Oph. 1897. Nr. 4. p. 106. — Gires, Paul Edmund, L'Holocaïne. Thèse de Paris 1897. — Gould, G. M., Text cards with black background and white lettres. Ann. of Oph. VI. 1. p. 4. — A

word of caution as to the shape of the presbyopic segment in cement bifocal lenses. Oph. Rec. IV. 5. p. 229. — Hawkes, Cl. S., Deux cas d'intoxication par la scopolamine survenus dans la pratique ophtalmologique. Ann. d'Ocul. CXVIII. 2. p. 28. — Heinz, R., Zur Wirkung des Holocaïns. C. f. pr. A. 1897. S. 85. — Helmbold, Ein Perimeter für den practischen Arzt. Klin. Mon.-Bl. f. A. XXXIV. S. 435. — Hinshelwood, J., On the advantages of Reid's portable ophthalmometer. Oph. Rev. XVI. Nr. 193. p. 327. — Hirschberg, erste Mittheilung über Holocaïn (Amidin). C. f. pr. A. 1897. S. 31. — Hirschfeld, Holocaïn. Klin. Mon.-Bl. f. A. XXXIV. S. 154. — Jackson, E., Lenses for the binocular examination of the eye. Trans. Amer. Oph. Soc. 1696. — Modification of the binocular magnifying lenses. C. of Phys. Philadelphia, sect. of Oph. 1896. Febr. 16. — A Modification of the sighthole of the ophthalmoscopic mirror. Ibid. Mars. 16. — Dasselbe Oph. Rec. VI. 6. p. 283. — Auto-skiaskopy. Ibid. 1897. Nr. 190 u. 227. — Dasselbe. College of Phys. Philadelphia sect. of Oph. 1897. Oct. 19. — Keiper, George, Proper preparation of the yellow oxide of mercury ointment. Oph. Rec. VI. 9. p. 475. — Kletzky, W., The combination of cylindrical lenses and its optical effect. Ibid. VI. 8. p. 422. — Kuthe, R., Versuche mit dem örtlichen Betäubungsmittel Holocaïn. C. f. pr. A. 1897. S. 55. — Lagrange et Cosse, Action comparative de l'holocaïne et de la cocaïne en ophtalmologie. Rec. d'Opht. 1897. Nr. 11. p. 625. — Lewis, G. G., A new instrument for testing the external ocular muscles. Ann. of Oph. VI. 2. p. 325. — Lohnstein, Th., Die Berechnung der Planconvexlinse des Hydrodiaskops. Klin. Mon.-Bl. f. A. XXXIV. S. 266. — Kritische Bemerkungen zu den hyperbolischen Gläsern. Ibid. S. 97. — Loewenstamm, F., Ueber weitere Versuche mit dem Holocaïnum muriaticum. Therap. Monatsheft. — Masselon, M. R., De l'holocaïne en ophtalmologie. Arch. d'Oph. XVII. 10. p. 599. — Merz, H., Untersuchungen über Gallicin. In.-Diss. Basel 1897. — Mitchell, S., A Skiaskopy. Oph. Rec. VI. 2. p. 55. — Mündler, Ein Beitrag zum Studium des Diplococcus lanceolatus im Auge. Ziegler's Beitr. z. path. Anat. u. allg. Path. XXII. S. 248. — Natanson, A., Ueber die Wirkung und Anwendung eines neuen localen Anästheticums des Holocaïns. St. Petersburger med. W. 1897. Nr. 32. — Dasselbe. Ann. d'Ocul. CXVIII. 4. p. 279. — Neuschuler, L'ophtalmochromoscopie. Rec. d'Opht. 1897. Nr. 11. p. 643. — Pansier, P., Trois cas d'intoxication par la scopolamine. Clin. opht. 1896. Nr. 1. p. 5. — Pergens, E., Ueber farbige und farblose Augengläser. Klin. Mon.-Bl. f. A. XXXIV. p. 33. — Rogman, Sur la valeur des anesthétiques locaux en ophtalmologie. La cocaïne, l'eucaïne, l'holocaïne et la tropocaïne. Clin. opht. 1894. p. 221. — Roth, A., Ein neuer Sehproben-Beleuchtungsapparat. Klin. Mon.-Bl. f. A. XXXIV. S. 281. — Schmidt, H., Ein Doppelspatel für Lidoperationen. Ibid. S. 95. — Schwenk, New artificial eye. College of Phys. Philadelphic section of Oph. 1897. Febr. 16. — Silex, P., Weitere Mittheilungen über Eucaïn. Ther. Monatsh. 1897. Juni. — Smith, Priestley, A new method of mounting ophthalmic specimens. Oph. Rev. 1896. Nr. 183. p. 4. — Model illustrating Tscherning's theorie of accommodation. Trans. Oph. Soc. of the U. K. XVII. p. 316. — Stevens, G. T., The Clinoscope. Med. Rec. 1879. p. 322. — Sweet, A novel apparatus for determining the location of foreign bodies in the eye by the Roentgen-rays. College of Phys. of Philadelphia section of Ophtalm. 1897. Mars 16. — Täuber, E., Ueber p-Diathoxyäthenyldiphenylamin, ein neues locales Anästheticum. C. f. pr. A. 1897. S. 54. — Thorington, F., A new Ophthalmoscope. Oph. Rec. VI. 4. p. 176. — Treutler, B., Ueber Euphthalmin, ein neues Mydriaticum, nebst

theoretischen Bemerkungen über die Wirkung accommodationslähmender Mittel. Klin. Mon.-Bl. f. A. XXXIV. p. 285. — Truc, H., Nouveau scotomètre central. Ann. d'Ocul. CXVIII. 4. p. 285. — Valude, De l'intoxication consécutive aux instillations oculaires de scopolamine et les moyens de l'éviter. Clin. opht. 1897. Nr. 1. p. 6. — Visser, S., Eine neue objective Refractionsbestimmung des Auges. C. f. pr. A. XXI. S. 257. — Werndly, L. M. H. C., Bewegliche Optotypen. Ooogheelkundige Verslagen en bibladen. 1897. p. 293. — Wescott, Cassius, A new tenotomy scissors. Oph. Rec. VI. 9. p. 486. — Wessely, K., Augenspiegeln an sich selbst (Auto-Ophthalmoskopie). C. f. pr. A. XXI. p. 303. — Wiegmann, E., Ein neues Instrument zur Sklerotomie. Klin. Mon.-Bl. f. A. XXXIV. S. 277. — Winselmann, Ueber Holocaïn. Ibid. S. 150. — Würdemann, H. V. and Nelson M. Black, A report on holocaïn as a local anesthetic, in ophthalmic works. Oph. Rec. VI. 10. p. 515. — Ziegler, L., A note on the use of the Zeng's refractometer. Ibid. 9. p. 461. — Zirm, E., Discissionsmesser. C. f. pr. A. 1897. S. 243.

IV. Anatomie.

Alt, A., Is there a layer of pigment epithelium between the choroid and retina. Amer. J. of Oph. 1897. Nr. 2. — Andogsky, N., Zur Frage über die Ganglienzellen der Iris. Corr.-Bl. f. Schweizer Aerzte. 1893. Nr. 3—4. — Bietti, A., Contribuzione allo studio del tessuto elastico nell' occhi. Arch. di Ottalm. IV. p. 217. — Sulla distribuzione e terminazione delle fibre nervose nel corpo ciliare. Ann. di Ottalm. XXVI. 3. p. 215. — Le fibre nervose della corioidea studiate col metodo di Golgi. Annotazioni d'istologia normale. Ibid. VI. 8. p. 416. — Capellini, C., Sui nervi della cornea dimostrati col metodo Golgi. Arch. di Ottalm. VI. 11—12. p. 352. — Collins, E. T., The development of the posterior elastic lamina of the cornea or membrane of Descemet. Oph. Hosp. Rep. XIV. 2. 305. — Elschnig, A., Cilioretinale Gefässe. Arch. f. O. XLIII. 1. p. 144. — Greef, R., Ueber Zwillings-Ganglienzellen in der menschlichen Retina. Arch. f. A. XXXV. S. 156. — Gutmann, Zur Histologie der Ciliarnerven. Arch. f. mikr. Anat. u. Entwicklungsgesch. XLIX. — Johnson, Lindsay, G., Beobachtungen an der Macula lutea. Aus dem Englischen übersetzt von Dr. R. Greeff. Arch. f. A. XXXV. S. 171. — Ritter, C., Beiträge zur Entwickelungsgeschichte der Linse. Ibid. XXXIV. S. 187. — Sattler, H., Ueber die elastischen Fasern der Sclera, der Lamina cribrosa und des Sehnervenstammes. Arch. f. Anat. u. Phys. 1897. Anat. Abthg. Suppl. S. 335. — Dasselbe. Bericht über die 26. Vers. d. Opht. Ges. S. 50. — Tornatola, Origine et nature du corps vitré. Rev. génér. d'Oph. 1897. Nr. 12. p. 543. — Valk, F., Does the human cornea change its radius of curvature? The Post-Grad. XII. p. 739. — Weiss, L., Ueber das Wachsthum des menschlichen Auges und über die Veränderung der Muskelinsertionen am wachsenden Auge. Anatomische Hefte. 1897. — Widmark, J., Sur la position du faisceau papillo-maculaire. Nord. med. Ark. Festband. 1897. Nr. 25. — Om läget of des papillo-makulära Knippet. Ibid. Nr. 52.

V. Physiologie.

Abelsdorff, G., Die ophthalmoskopische Erkennbarkeit des Sehpurpurs. Zeitschr. f. Psych. u. Phys. d. Sinnesorg. XIV. 1—2. S. 77—79. — Axen-

feld, Th., Ueber den Brechungswerth der Hornhaut und der Linse beim Neugeborenen nebst Bemerkungen über Ophthalmometrie der Leichenaugen. Ibid. XV. 1—2. S. 71. — Barius, E., Esiste una imagine visiva cerebrale. Ann. di Ottalm. XXVI. 3. p. 217. — Beard, Chas., Is there extracrystalline accommodation? Amer. J. of. Oph. 1897. Nr. 2. — Berlin, E., Ueber eine Bestimmung des Totalbrechungsindex der Linse am lebenden Auge. Arch. f. O. XLIII. 2. S. 287. — Bernheimer, St., Experimentelle Untersuchungen zur Localisation im Kerngebiete des Oculomotorius. Wiener klin. W. 1897. Nr. 13. — Experimentelle Studien zur Kenntniss der Innervation der inneren und äusseren vom Oculomotorius versorgten Muskeln des Auges. Arch. f. O. XLIV. S. 481. — Ein Beitrag zur Kenntniss der Beziehungen zwischen dem Ganglion ciliare und der Pupillarreaction. Ibid. S. 526. — Bielschowsky, Ueber monoculäre Diplopie ohne physikalische Grundlage. Ber. über die 26. Vers. d. Ophth. Ges. S. 145. — Bocci, B., L'immagine visiva cerebrale. Ann. di Ottalm. IV. 11—12. p. 397. — Bode, H., Zur Theorie des Astigmatismus katoptischer Anamorphosen. Inaug.-Diss. Rostock 1897. — Campos, Récherches expérimentales et cliniques sur les nerfs sécreteurs des larmes. Thèse de Paris 1897. Arch. d'Opht. VI. 9. p. 482. — Dennet, W. S., A lecture introductory to the study of physiological optics. N. Y. eye ear Inf. Rep. V. p. 10. — Einthoven, W., De cardinale Punten van het oog voor verschillend gekleurd Licht. Oogheelkundige Verslagen en Bijbladen. 1897. p. 203. — Fick, E., Hydrodiaskop und Contactglas. Klin. Mon.-Bl. f. A. XXXIV. S. 129. — Fukala, V., Zur Berechnung der Achsenlänge des Auges und der Bildgrösse. Wiener med. W. 1897. Nr. 7. — Was ist die Aufgabe des Brücke'schen Muskels? Arch. f. A. XXXVI. S. 65. — Fromages, C. und Bordien, H., Études sur l'acuité visuelle et l'amplitude d'accommodation. Arch. d'Opht. XVII. 10. p. 601. — Gatti, A., Sulla rigenerazione della porpora e sul comportamento dell' epitelio pigmentoso nella retina esposta ai raggi Röntgen. Ann. di Ottalm. XXVI. 4. p. 344. — Guillery, Zur Physiologie des Netzhautcentrums. Arch. f. d. ges. Phys. Bd. 66. S. 401. — Ueber die Empfindungskreise der Netzhaut. Ibid. Bd. 68. S. 120. — Weitere Untersuchungen über den Lichtsinn. Zeitschr. f. Psych. u. Physiol. d. Sinnesorg. XIII. 13. S. 187. — Bemerkungen über Raum- und Lichtsinn. Ibid. XVI. 4. S. 242. — Hallervorden, Die Continuität des Gesichtsfeldes. Klin. Mon.-Bl. f. A. XXXIV. S. 178. — Heine, L., Demonstration des Scheiner'schen Versuches nebst Betrachtungen über das Zustandekommen von Raumvorstellungen. Zeitschr. f. Psych. u. Phys. d. Sinnesorg. XIV. 3—4. S. 274. — Die accommodativen Linsenverschiebungen im Auge, subjectiv und objectiv gemessen. Arch. f. O. XLIV. 2. S. 299. — Accommodative Ortsveränderung der Linse. Ber. d. 26. Vers. d. Ophth. Ges. S. 20. — Mikroskopische Fixirung des Accommodationsactes. Ibid. S. 145. — Heinig, E. S., Some of the physiological factors contributing towards making the eye emmetropic. Amer. J. of Oph. 1897. Nr. 10. p. 304. — Hess, C., Arbeiten aus dem Gebiete der Accommodationslehre. III. Ortsveränderungen der menschlichen Linse während der Accommodation und ihre Messung, nebst Beiträgen zur Theorie der Accommodation. Arch. f. O. XLIII. 3. S. 477. — Experimentelle Untersuchungen über die Nachbilder bewegter leuchtender Punkte. Ibid. XLIV. S. 445. — Heymans, G., Quantitative Untersuchungen über die Zöllner'sche und die Loeb'sche Täuschung. Zeitschr. f. Psych. u. Phys. d. Sinnesorg. XIV. 1—2. S. 101. — Hilbert, R., Ueber das Sehen farbiger Flecke als subjective Gesichtsempfindungen. Ibid. 5. S. 381. — Ein Fall von Geschmacksphotismen. Klin. Mon.-Bl. f. A. XXXIV. S. 271. — Katz, R., Hängt die Farbe

des rotirenden Kreises nur von der Breite des Sector ab? Wjest. Oft. XIV. 3. p. 246. — Keyser, P., On subjective visual sensations. Oph. Rec. VI. 5. p. 230. — Klapp, P., Beitrag zu den Untersuchungen über die Innervation der Thränendrüse. Inaug.-Diss. Greifswald 1897. — König, A., Die Abhängigkeit der Sehschärfe von der Beleuchtungsintensität. Sitzungsber. der K. Preuss. Akademie der Wissenschaften zu Berlin. 1897. S. 559. — Die Abhängigkeit der Farben und Helligkeitsgleichungen von der absoluten Intensität. Ibid. S. 871. — Koster, W., Kritik des Aufsatzes von Schapringer: Findet die Perception der verschiedenen Farben nicht in einer und derselben Lage der Netzhaut statt? Arch. f. O. XLIV. 2. S. 250. — v. Kries, J., Abhandlungen zur Physiologie der Gesichtsempfindungen, aus dem physiologischen Institut zu Freiburg i. B. Heft 1. Hamburg u. Leipzig 1897. L. Voss. — Ueber die Farbenblindheit der Netzhautperipherie. Zeitschr. f. Psych. u. Phys. d. Sinnesorg. XV. 4. S. 247. — Lipps, Th., Bemerkungen zu Heymann's Artikel „Quantitative Untersuchungen über die Zöllner'sche und die Loeb'sche Täuschung. Ibid. 1—2. S. 132. — Loeb, J., Ueber Contrast-Erscheinungen im Gebiete der Raumempfindungen. Ibid. XVI. 4. S. 298. — Lohnstein, Th., Ueber den Brechungsindex der menschlichen Hornhaut. Arch. f. d. ges. Physiol. Bd. 66. S. 210. — Meyer, W., Ueber den physikalisch-optischen Bau der Augen von Schaf und Hund. Inaug.-Diss. Rostock 1897. — Müller, G. E., Zur Psychophysik der Gesichtsempfindungen. Zeitschr. f. Psych. u. Physiol. d. Sinnesorg. XIV. 3—4. S. 161. — Müller, G. E., Ueber die galvanischen Gesichtsempfindungen. Ibid. 5. S. 329. — Zur Psychophysik der Gesichtsempfindungen. Ibid. XIV. 1—2. S. 1. — Münsterberg, H., Die verschobene Schachbrettfigur. Ibid. XV. S. 184. — Nicolai, Over het waarnemen der diepte afmeting in verband met het zien van Schiderizen. Oogheelkundige Verslagen en bijbladen. 1897. p. 269. — Ostwalt, F., Beitrag zur Dioptrik des Auges. Arch. f. O. XLIV. 3. S. 565. — Ovia, Fenomeni di fatica oculare. Arch. di Ottalm. IV. p. 277. — Parinaud, H., Rélations fonctionelles des deux yeux; la vision simultanée, la vision binoculaire, la vision alternante. Ann. d'Ocul. CXVIII. 3. p. 161 u. 5. p. 334. — Dasselbe. 4. p. 241. — Pergens, E., Action de la lumière colorée sur la retine. Ann. des soc. méd. et naturelles de Bruxelles. T. VII. 1. — Pes, Orlando, Ricerche microchimiche sulla secrezione delle glandole sebacee palpebrali. Arch. di Ottalm. V. 3—4. p. 82. — Pratt, F. P., What are the functions of the rods and cones and the pigment epithelium layer of the human retina? Med. Rec. 1897. Aug. 28. — Preyer, W., Farbenunterscheidung und Abstraction in der ersten Kindheit. Zeitschr. f. Psych. u. Phys. d. Sinnesorg. XIV. 5. S. 321. — Recke, R., Einige Bemerkungen zur Messung der Sehschärfe. Arch. f. A. XXXVI. S. 143. — Reddingius, R. A., Het gezichtszinting als stelsel van remomotorische organen. Weekblad. 1897. Nr. 9. — Ritter, C., Beiträge zur Entwickelungsgeschichte der Linse. Arch. f. A. XXXIV. S. 187. — Schenk, R., Ueber intermittirende Netzhautreinigung. Sitzungsber. d. Würzb. phys.-med. Ges. 1896. Nr. 6. S. 85. — Schirmer, O., Ueber die Function der sogenannten parareticulären oder amakrinen Zellen in der Retina. Ber. d. 26. Vers. d. Opht. Ges. S. 146. — Schmidt, H., Die Intermittentenzahl bei Lichtempfindungen. Inaug.-Diss. Würzburg 1897. — Schön, W., Der Brechungsverlust bei Linsenentfernung. C. f. pr. A. 1897. S. 1. — Siethoff, E. G. A. sen., Die Erklärung des Zeeman'schen autoptischen Phänomens. Zeitschr. f. Psych. u. Phys. d. Sinnesorg. XIV. 5. S. 375. — Snellen, H., La détermination quantitative du sens chromatique. Weekblad. 1897. Nr. 17. p. 688. — Söhngen, J. J. A. J., Fechner's Kleuren en de Dispersie van hetoog. Oogheelkundige Verslagen

en bijbladen. 1897. p. 211. — Stevens, G., Examinations by the tropometer and some of the phenomena observed. Oph. Rec. VI. 5. p. 223. — The directions of the apperent vertical and horizontal meridians of the retina and their modification from physiological and pathological causes, with a description of the clinoscope. Arch. of Oph. XXVI. 2. — Tornatola, S., Sull' origine e la natura del vitreo. Arch. di Ottalm. V. 3—4. p. 106. — Ueberhorst, K., Eine neue Theorie der Gesichtswahrnehmungen. Zeitschr. f. Psych. u. Physiol. d. Sinnesorg. XIII. 1—2. S. 54. — Uhthoff, W., Weitere Beiträge zum Sehenlernen blindgeborener und später mit Erfolg operirter Menschen, sowie zu dem gelegentlich vorkommenden bei jüngeren Kindern, nebst psychologischen Bemerkungen über totale congenitale Amaurose. Ibid. S. 197. — Ulrichs, Zur Ernährung der Hornhaut. Arch. f. A. XXXVI. S. 46. — Vold, J. Mourly, Einige Experimente über Gesichtsbilder im Traum. Zeitschr. f. Psych. u. Phys. d. Sinnesorg. XIII. 1—2. S. 54. — Widmark, J., Om gränzen för det Synliga spectrum. Sfvertigt af kongl. Vetenskaps Akademins Förhandlingar. 1897. Nr. 5.

VI. Farben.

Adler, Bemerkungen zur Farbenstiftprobe. Münch. med. W. 1897. Nr. 13. — Angiéras, Fusion stéréoscopique des couleurs au point de vue clinique. Progrès méd. 1897. Nr. 25. — Culbertson, L. R., Can we prevent color-blindness by education of the color-sense in infancy? Amer. J. of Oph. XVI. Nr. 12. p. 362. — Edridge-Green, F. W., The varieties and degree of color blindness. Trans. Oph. Soc. of the U. K. XVII. p. 320. — Görtz, Zur Prüfung auf Farbenblindheit, speciell der Bahnbediensteten. Münch. med. W. 1897. Nr. 8. — Hilbert, R., Die Pathologie des Farbensinnes. Eine klinische Studie. Samml. zwangl. Abh. a. d. Gebiete d. Augenheilk. Bd. II. Heft 1. — König, A., Ueber Blaublindheit. Sitzungsber. d. K. Preuss. Akad. d. Wissensch. zu Berlin. 1897. S. 718. — v. Kries, J., Ueber Farbensysteme. Zeitschr. f. Psych. u. Phys. d. Sinnesorg. XIII. 4—5. S. 241. — Ohlemann, M., Die Farbenblindheit und ihre Diagnose zum Gebrauch für Aerzte und Behörden. Braunschweig 1897. H. Meyer. — Ergänzung zu „Die Farbenblindheit und ihre Diagnose“. Braunschweig 1897. — Williams, Ch. W., Standarts of form and color-vision required in railway service. Trans. Amer. Oph. Soc. 1897. p. 227.

VII. Refractions- und Accommodations-Anomalien.

Astheim, H., Ueber einen Fall von erworbenem Hornhautastigmatismus von 32 Dioptrien. Klin. Mon.-Bl. f. A. XXXIV. S. 108. — Barnes, J. St., A rare refraction case. Oph. Rec. VI. 10. p. 519. — Bull, G., Les effets visuels des defauts de réfraction. Arch. d'Opht. XVII. 4. p. 232. — Bulson, A., The value of weak lenses in moderate errors of refraction. Amer. J. of Oph. XIV. Nr. 5. p. 129. — Carhart, William Merle d'Aubigné, The refraction of the eyes of law school children, with particular reference to astigmatisme, as shown by the Javal ophthalmometer. N. Y. med. J. 1897. Nr. 16. — — The importance of the exact correction of refractive errors in school children. Ibid. Nr. 24. — Duane, A., Myopia developing in a one-eyed patient. Ann. of Oph. and Otol. VI. 2. p. 247. — Dimmer, F., Zur Lehre vom Astigma-

tismus. Arch. f. O. XLIII. 3. p. 613. — Fröhlich, C., Beitrag zur chirurgischen Behandlung hochgradiger Kurzsichtigkeit. Arch. f. A. XXXV. S. 267. — Fukala, V., Zur Verbesserung der Sehschärfe nach Myopie-Operationen. Arch. f. O. XLIII. 1. S. 206. — Gelkpe, Th. und Bihler, W., Die operative Behandlung der myopischen Schwachsichtigkeit. Beitr. z. Augenh. XXVIII. S. 1. — Gould, Ch., Law of refraction. Change following increase or decrease of body-weight. Trans. Amer. Oph. Soc. 1897. 115. — Gradle, H., Zur Correction des Astigmatismus durch ungleichmässige Anspannung des Ciliarmuskels. Arch. f. O. XLIII. 1. S. 252. — Grosjean, Extraction du cristallin transparent dans un cas de myopie forte. Clin. opht. 1897. Nr. 15. — Harlan, H., A contribution to the question of removal of the lens in myopia. Amer. J. of Oph. XIV. Nr. 1. p. 30. — Hess, C., Ueber das Vorkommen partieller Ciliarmuskelcontraction. Arch. f. O. XLIII. 1. p. 257. — v. Hippel, A., Ueber die operative Behandlung hochgradiger Kurzsichtigkeit. Deutsche med. W. 1897. Nr. 25. — Hirschberg, J., Ueber die Verminderung der Kurzsichtigkeit durch Beseitigung der Krystall-Linse. C. f. pr. A. 1897. S. 65. — Kellog, F., Subconjunctival injections of bichloride in the deep-seated disturbances of myopia. Amer. J. of Oph. 1897. Nr. 11. p. 345. — Lenz, W. G., A case of temporary myopia following a blow on the eye. Oph. Rev. XVI. Nr. 189. p. 204. — Leber, Th., Bemerkungen über die Sehschärfe hochgradig myopischer Augen. Arch. f. O. XLIII. 1. p. 218. — McLehose, Norman, Notes of a myopic family. Oph. Rev. XVI. Nr. 189. p. 207. — Monoyer, Mesure et correction de la presbytie; extension des formules des lunettes à toutes les anomalies de la réfraction. Arch. d'Oph. XVII. 12. p. 721. — Mooren, A., Die medicinische und operative Behandlung kurzsichtiger Störungen. Wiesbaden 1897. J. F. Bergmann. — Otto, F., Beobachtungen über hochgradige Kurzsichtigkeit und ihre operative Behandlung. Arch. f. O. XLIII. 2. S. 323 und 3. S. 343. — Panas, Du traitement chirurgical de la myopie. Arch. d'Opht. XVII. 2. p. 65. — Pansier, P., L'extraction du cristallin dans la myopie forte chez les vieillards. Clin. opht. 1897. 14. p. 169. — Rayner, D. Batten, Conical astigmatism, and staphylomata of the sclerotic as a cause of astigmatism. Oph. Rev. 1897. Nr. 183. p. 1. — Reynolds, W., Astigmatism. Amer. J. of Oph. VI. Nr. 2. p. 340. — Roosa, O. B. St., The prescription of glasses for seeing distant object. The Post-Graduate. XII. Nr. 12. — Salzmann, Die Brechungsverminderung durch Verlust der Linse. Arch. f. A. XXXVI. S. 152. — Savage, G. C., Image changes caused by astigmatism and by correcting cylinders. Oph. Rec. VI. 2. p. 61. — Schön, W., Der Brechungsverlust myopischer Augen. Eine Richtigstellung. Klin. Mon.-Bl. f. A. XXXIV: S. 172. — Seggel, Ueber den Einfluss der Beleuchtung auf die Sehschärfe und die Entstehung von Kurzsichtigkeit. Münch. med. W. 1897. Nr. 37 u. 38. — Steiger, A., Zur Aetiologie und Variabilität des Hornhautastigmatismus. Arch. f. A. XXXVI. S. 128. — Thorington, J., Retinoskopy in the determination of refraction at one meter distance, with the plane mirror. Amer. J. of Oph. 1897. Nr. 4. p. 127. — Vacher, De l'extraction du cristallin transparent comme moyen prophylactique et traitement de la myopie très forte progressive. Clin. opht. 1897. Nr. 8. — Valk, F., The curvation of the cornea in reference to the refractive condition of the dioptric apparatus in the two principal meridians. Oph. Rec. VI. 6. p. 276 u. 329. — Visser, S., Eine neue objective Refractionsbestimmung des Auges. C. f. pr. A. XXI. S. 257. — Het Accommodeeren van astigmatici. Oogheelkundige Verslagen en Bijbladen. 1897. p. 315. — Vossius, A., Weitere Mittheilungen über die operative

Behandlung der excessiven Myopie. Beiträge z. Augenh. XXIX. S. 1. — Walter, Will., The objections of the theories of the harmonious symmetrical action of the oblique muscles in oblique astigmatism. Ann. of Oph. and Otol. VI. 4. p. 726. — Weinland, E. F., Zur Aetiologie der Myopie. Ibid. XXVI. S. 1. — Weiss, L., Ueber das Vorkommen scharfbegrenzter Ektasien im Augengrunde und über partielle Farbenblindheit bei hochgradiger Myopie. Wiesbaden, 1897. Bergmann. — White, J. A., So called accommodation on the lensless eye. Oph. Rec. VI. 9. p. 487. — Widmark, J., Etudes statistiques sur la myopie. Nord. med. Ark. Festband. 1897. Nr. 25. — Statiska studier rörande närsynthesen. Nord. med. Arch. XXX. Nr. 15. — Wray, Heredity and the development of myopia. Oph. Soc. of the Un. K. 1897. Oct. 21 u. Nov. 11.

VIII. Umgebung des Auges.

Goldzieher, Ein Fall von Trophoneurose nach Herpes Zoster. Wiener med. Presse. 1897. Nr. 8.

IX. Lider.

Adjemian, D., De l'application de la greffe cutanée (méthode de Thiersch) au traitement de l'ectropion cicatriciel. Arch. d'Opht. XVII. 8. p. 487. — Ammann, E., Ein Fall von Pediculi capitis an Cilien und Augenbrauen. Klin. Mon. Bl. XXXIV. p. 307. — Baquis, E., Sull abnorme accrescimento sottocutaneo dei cigli. Ann. di Ottalm. XXVI. p. 4. — Beard, Ch. H., Blepharoplasty. Amer. J. Oph. XIV. 6. p. 161. — Bourgeois, A., Observation d'oedème essentiel des paupières. Clin. opht. 1897. Nr. 8. p. 89. — Buller, Notes on the Mules's operation. Oph. Rev. XVI. Nr. 191. p. 282. — Bunzel, R., Ankyloblepharon filiforme adnatum. Prager med. W. 1897. Nr. 37. — Coppez, Présentation d'une jeune fille opérée de ptosis par le procedé de Gillet de Grammont. Bull. de la Soc. Belge d'Opht. 1897. Nr. 2. — Darier, A, L'ichthyol en ophtalmologie. De l'ichtyol dans la blépharite et la cératite strumeuse. Ibid. Nr. 3. — Mort par tétanos consécutif à une plaie contus de la paupière inférieure. Ibid. Nr. 12. — Opération du ptosis complet par autoplastie on greffe musculaire. Ann. d'Ocul. CXVIII. 2. p. 93. — Dasselbe. Ber. über d. 26. Vers. d. Ophth. Ges. 1897. S. 113. — Dubarry, Chancre syphilitique du cul-de-sac de la paupière inférieure chez un enfant de trois ans. Clin. d'Oph. 1897. Nr. 7. — van Duyse et Moyart, Méningo-encephalocèle biloculaire de l'orbite avec occlusion de la poche distale. Bull. de la Soc. Belge d'Opht. 1897. Nr. 2. — Enophtalmie et exophtalmie intermittente. Ibid. — Feuer, N., Ueber die Distichiasis-Operation. Wiener med. W. 1897. Nr. 14. — Fischer, Stirnlappen. C. f. pr. A. 1897. S. 174. — Fuchs, Initialsclerose am oberen Augenlide. Münch. med. W. 1897. Nr. 17. — Gifford, H., The use of epithelial lipflaps and half skin flaps in eye surgery. Oph. Rec. VI. 12. p. 640. — Gomez, V., A case of uniocular epicanthus with an unusual aetiology. N. Y. med. J. 1897. Nr. 16. — Hanke, V., Peritheliom des Lides bei Xeroderma pigmentosum. Virchow's Arch. CIIL. S. 428. — Helmbold, Zur Operation gegen Ektropium des unteren Lides. Klin. Mon.-Bl. f. A. XXXIV. S. 283. — Hirschfeld, Einige Bemerkungen über Lidplastik. Ibid. S. 435. — Hotz, F. C., Ueber die Verwendung Thiersch'scher Hautläppchen bei der

Pterygium-Operation. Ibid. S. 175. — Hubbel, A. A., Peculiar congenital growth at the inner canthus. Trans. Amer. Oph. Soc. 1896. — Jocovidès, L'ichthyol dans le traitement des conjonctivites et des blepharites. Rev. méd. 1897. Fevr. 3. Nr. 135. — Israelson, Zur Transplantation von Lippenschleimhaut in den Lidrand bei Trichiasis und Entropium. C. f. pr. A. XXI. S. 299. — Kempner, Beitrag zur Ptosis-Operation. — Doppelseitige Ptosis traumatischen Ursprungs. — Ein Fall von Erblindung und Ptosis beider Augen aus unbekannter Ursache mit Ausgang in Heilung. Klin. Mon.-Bl. f. A. XXXIV. S. 10 u. 11. — Kellogg, F., Electrolysis for Xanthelasma. Ann. of Oph. and Otol. VI. 2. p. 334. — Kipp, Ch. J., A case of bilateral necrosis of the skin of the eyelid. Trans. Amer. Oph. Soc. 1896. — Kohan, M., Zur Operation des Lidentropiums. Wjest. Oft. XIV. 2. p. 140 u. 3. p. 230. — Kraiski, W., Chelidonium majus bei Carcinoma der Lider. Ibid. 3. p. 252. — Kuschew, N. E., Neues Operationsverfahren bei Lidektropion. Ibid. XVI. 6. p. 544. — Lagrange, F., Tumeur épithéliale epibulbaire, récidive et envahissement de la paupière supérieure. Arch. d'Opht. XVII. 12. p. 763. — Landolt, E., Une modification de l'opération du ptosis. Ibid. 1. p. 1. — Machek, E., Ein neues Verfahren zur Transplantation des Cilienbodens, Plastik des Lidrandes. C. f. pr. A. 1897. S. 39. — Mazet, Epithélioma ancien et étendu de la face traité et guéri par les applications de bleu de méthylène. Rec. d'Opht. 1897. p. 182. — Menachem, M., Contribution à l'étude du traitement du trichiasis et du distichiasis. Thèse de Paris. 1897. — Mitvalsky, Beitrag zur Kenntniss der Pathologie der Meibom'schen Drüsen. C. f. pr. A. 1897. S. 47 u. 73. — Motais, Opération du ptosis par la greffe tarsienne d'une languette du tendon du muscle droit superieure. Ann. d'Ocul. CXVIII. p. 5. — Mohr, M., Ein Fall von Blepharoplastik. Winer klin. Rundschau. 1897. Nr. 9. — Oliver, Ch. A., Description of a successful operation for blepharoplasty embracing the outer halves of both the upper and the lower lids by single splitflap taken from the forhead, for epithelioma. Trans. Amer. Oph. Soc. 1896. — Case of reparation from injury involving the inner angle of the eyelids. Sect. of. Opht., College of phys. of Philadelphia. 1897. Febr. 6. — Dasselbe. Oph. Rec. VI. 4. p. 163. — Clinical history of an operation for cicatricial ectropium with advancement of the levator palpebral. Ann. of Oph. and Otol. VI. 2. p. 213. — Clinical history of series of operative procedures for the cure of cicatricial ectropium from antral disease. University med. Magazine. 1897. May. — Resection and advancement of the levator palpebrae in traumatic ptosis. Trans. Amer. Opht. Soc. 1897. p. 103. — Parinaud, Nouveau procédé operatoire du ptosis. Clin. Opht. 1897. p. 13. — Pergens, Favus des Augenlides. Klin. Mon.-Bl. f. A. XXXIV. S. 241. — Priouzeau, C., Essais sur l'étiologie du chalazion. Thèse de Paris. 1897. — Rumschewitsch, K., Zur Pathologie des Ektropion sarcomatosum. Klin. Mon.-Bl. f. A. XXXIV. S. 1. — Sattler, R., Congenital epicanthus and Ptosis. Trans. Amer. Opht. Soc. 1897. p. 96. — Schimanowski, A., Beiträge zur Frage über die congenitalen Cysten des unteren Lides mit Mikrophthalmus. Wjest. Oft. 1895. Nr. 4 u. 5. p. 317. — Siroskin, W., Eine Modification der Entropiumoperation nach Panas und die Operation von Flarer. Ibid. XVI. 6. p. 538. — Thiébaut, Traitement du trichiasis par dédoublement et suture par transfixion complète par la pexie chondromarginale. Clin. Opht. 1897. Nr. 17. p. 205. — Thomson, E., Ectropium complète, exposure of the cornea for ten years without destruction of the eyeball. Brit. med. J. 1897. Nr. 1907. p. 134. — Truc, H., Nouvelle opération autoplastique de l'ectropion de la paupière intérieure consécutif à l'énu-

cléation de l'oeil. Arch. d'Opht. XVII. 10. p. 593. — Contribution clinique à la pathogenie et au traitement des blepharites sèches. Rec. d'Opht. 1897. Nr. 10. p. 575. — Waldhauer, C., Zur Operation der Trichiasis höheren Grades. Klin. Mon.-Bl. f. A. XXXIV. S. 377. — Wiggin, Holme and Fordyce, Report of a case of malignant papillary dermatitis with especial reference to its pathology. N. Y. med. J. LXVI. Nr. 14. p. 415. — Wilder, W. H., Operation for ptosis. Trans. Amer. Oph. Soc. 1897. p. 99.

X. Thränenapparat.

Ahlström, G., Zur Technik der Thränensackexstirpation. C. f. pr. A. 1897. S. 79. — Alt, A., An other case of tumor of the palpebral Lachrymal Gland, including some remarks on tumors of the orbital Lachrymal Gland. Amer. J. of Oph. XIV. 3. p. 70. — Baxter, W. M., Foreign body in the canaliculus. Oph. Rec. VI. 3. p. 134. — Bouchéron, M., Serótbérapie dans le phlegmon du sac lacrymal. Compt. rend. de la Soc. d'Opht. de Paris 1897. Juillet 6. — Conétoux, L'origine nasale des affections oculaires et le cathétérisme des voies lacrymales. Ann. d'Ocul. CXVII. 4. p. 270. — Dianoux, A propos d'un cas de dacryadénite aiguë. Ibid. 3. p. 175. — Doyne, R. W., Congenital malformation of the puncta lacrymalia. Trans. Oph. Soc. of the U. K. XVII. p. 272. — Döring, Ein Fall von acuter Dacryoadenitis. Inaug.-Diss. Greifswald 1897. — Duyse et Rutten, Canal lacrymal non décrit dans un cas de fente oblique incomplete de la face à gauche avec colobome double des paupières, bride oculopalpébrale etc. Clinique Opht. 1897. Nr. 3. p. 13. — Dasselbe. Arch. d'Opht. XVII. 1. p. 4. — Eyre, J. W. H., Aetiology of Dacryocystitis. Opht. Rec. VI. 11. p. 587. — Fischer, Ein Thränenstein. C. f. pr. A. 1897. S. 207. — Gallenga, Delle principali alterazioni congenite della caruncola lagrimale con alcuni cenni sul suo sviluppo e la sua struttura. Arch. di Ottalm. V. 1—2. p. 1. — Hormann, W., Ueber die Verwendung der Dauersonden bei Erkrankungen des Thränennasencanals. Klin. Mon.-Bl. f. A. XXXIV. S. 423. — Jankelewitsch, S., De la cure radicale de la fistule lacrymale. Thèse de Paris 1897. — Jaerisch, M., Ein Fall von Dacryoadenititis tuberculosa. Inaug.-Diss. Greifswald 1897. — Jennings, E., A case of scrirrhotic carcinoma of the orbital lachrymal gland. Amer. J. of Oph. 1897. Nr. 4. p. 109. — Jones, H. M., Congenital closure of the inferior lacrymal punctum, and absence of the canaliculus; operation and cure. Trans. Oph. Soc. of the U. K. XVII. p. 271. — Königshöfer, O., Thränenschlaucherkrankungen. Festschr. d. Stuttgarter ärztl. Vereins 1897. — Kümmel, Werner, Weitere Beiträge zur Lehre von der symmetrischen Erkrankung der Thränen- und Mundspeicheldrüse. Mitth. a. d. Grenzgebieten d. Med. u. d. Chir. 1897. Bd. II. — Lévy, S. D., Contribution à l'étude de la dacryocystite congenitale. Thèse de Paris 1897. — Lodato, Gaetano, Tuberculosi primaria della gliandola lacrimale. Arch. di Ottalm. IV. 11—12. p. 383. — Mantey, G., Ueber die malignen Tumoren der Karunkelgegend. Inaug.-Diss. Greifswald 1897. — Mazet, C., Fistule lacrymale. Insuccès d'une intervention chirurgicale. Injections iodées, guérison. Arch. d'Opht. XVII. 1. p. 15. — Puech, Opération des fistules, anciennes et de grand dimension du sac lacrymal. Rec. d'Opht. 1897. Nr. 8. — Puybernau, De l'extraction des glandes lacrymales. Thèse de Bordeaux 1897. — Scott, K., Remarks on the treatment of a case of complete obliteration of the nasal canal, followed by cure. Ann. of Oph. VI. p. 433.

— Sarcome of the lachrymal gland. Ann. of Oph. and Otol. VI. p. 451. — Silex, P., Die Anwendung von Dauersonden bei der Behandlung chronischer Thränensack-Erkrankungen. Der ärztl. Praktiker. X. Nr. 7. — Silvestri, A., Sarcoma del sacco lacrimale. Ann. di Ottalm. XXVI. 5. p. 452. — Süsskind, J., Klinischer und anatomischer Beitrag zur Tuberculose der Thränendrüse. Arch. f. A. XXXIV. p. 221. — Terson, A., Comparaison entre divers cas d'exstirpation de la glande lacrymale palpebrale. Arch. d'Oph. XXVII. 7. p. 418. — Veasey, C. A., Primary sarcoma of the lacrymal caruncle with the report of an additional case. Ibid. XXVI. 2. p. 204. — Vuyle, F. F., Operation intended as substitute for exstirpation of lachrymal gland or duct. Amer. J. of Oph. XIV. 12. p. 369. — de Wecker, L., De l'efficacité de l'ablation de la glande lacrymale palpebrale. Progr. méd. 1897. Nr. 47. p. 393. — Zimmermann, W., Beitrag zur Therapie der Thränensackleiden. Klin. Mon.-Bl. f. A. XXXIV S. 259.

XI. Muskeln und Nerven.

Bach, L., Zur Lehre von den Augenmuskellähmungen. Ber. über d. 26. Vers. d. Ophth. Ges. S. 78. — Baker, W. H., A case of mental depression apparently due to a graduated tenotomy; and the use and limitation of prismes. Ann. of Oph. VI. 2. p. 185. — Bellows, G., A case of oculomotor paralysis with scotoma of vitual field. Amer. J. of Oph. XIV. 5. p. 144. — Berry, G. A., Strabismus. Edingburgh med. J. I. 2. p. 147 u. 252. — Bettremeux, P., Guérison d'un cas de tic douloureux de la face. Arch. d'Oph. XVII. 9. p. 560. — Bistis, J., Nucleare Oculomotoriuslähmung. Panas'sche Ptosis-Operation. C. f. pr. A. 1897. S. 174. — Black, M., The relation of malposition of the macula lutea to heterophoria. Oph. Rec. VI. 8. p. 416. — Brixa, J., Mitbewegung der Oberlider bei Bewegungen des Augapfels. Beiträge z. Augenh. XXVI. S. 52. — Buller, F., Anomalies in the functions of the extrinsic ocular muscles. Oph. Rev. 1897. Nr. 194. p. 363. — Colburn, J. E., Congenital Nystagmus. Amer. J. of. Oph. XIV. 8. p. 237. — Dallwig, K., Ueber das Vorkommen der Torticollis bei Höhenablenkung eines Auges. Arch. f. A. XXXVI. S. 102. — Darier, A., Comment doit-on opérer le strabisme. Clin. Ophth. 1897. Nr. 4. p. 37. — Dreyer-Dufer, R., La mensuration du strabisme. Thèse des Paris 1897. — Duane, A., A new classification of the motor anomalis of the eye, based upon physiological principles. Ann. of Oph. and Otol. VI. 2. p. 247. — Gasperini, E., Ottalmoplegia esteriore isterica monolaterale guarita rapidamente coll' elettricita e colla cura jodo-bromica. Ann. di Ottalm. XXVI. 6. p. 555. — Gaudenzi, Les erreurs de la projection dans le strabisme et leurs rapports avec la thérapie. Rev. génér. d'Opht. XVI. 12. p. 529. — Giebler, Max, Ueber recidivirende Oculomotoriuslähmung. Inaug.-Diss. Jena 1S97. — Graefe, A., Das Sehen der Schielenden. Eine ophthalmologisch-physiologische Studie. Wiesbaden 1897. J. F. Bergmann. — Graefe, A., Erörterungen das Sehen der Schielenden betreffend. Arch. f. A. XXXVI. S. 30. — Griffin, Watson, Hyperphoria and ocular headaches. Brit. med. J. 1897. Nr. 1919. p. 1060. — Gullstrand, A., Ueber Lähmung des unteren schiefen Augenmuskels. Nord. Med. Ark. Festband 7. 1. — Hansell, H. F., A case of paralysis of the superior oblique in Nephritis. Amer. J. of Oph. XIV. Nr. 3. p. 65. — Hobby, C. M., Treatment of strabismus in childhood. Oph. Rec. VI. 3. p. 127. — Hubbel, A., Ocular palsies from injury. Ibid. 4. p. 170.

— Kollock, Ch. W., A case of strabismus in a pure blooded negro. Ibid. 12. p. 643. — Kunn, C., Kasuistische Beiträge zur Lehre von den angeborenen Beweglichkeitsdefecten der Augen. Beiträge z. Augenh. XXVI. S. 57. — Contribution à la théorie du strabisme. Rec. d'Oph. 1897. Nr. 5. p. 24. — Ueber Augenmuskelkrämpfe bei Athetose. Deutsche med. W. 1897. Nr. 24. — Ueber Augenmuskelkrämpfe bei Tetanie. Ibid. Nr. 26. — Zur Theorie des Schielens. Beiträge z. Augenh. XXVII. S. 44. — Landolt, E., De l'étiologie du strabisme. Arch. d'Opht. XVII. 2. p. 74. — Le dosage dans l'opération du strabisme et un procédé d'avancement musculaire. Ibid. 5. p. 309. — Ueber die Dosirung der Schieloperation. Arch. f. A. XXXIV. 4. S. 286. — Laure, M., Contribution à l'étude de la desinsertion traumatique des muscles de l'oeil. Thèse de Paris 1897. — Lechner, C. S., Ein Fall von angeborener einseitiger Abductionsunfähigkeit des Auges. Klin. Mon.-Bl. f. A. XXXIV. S. 81. — Abnorme willkürliche Augenbewegungen. Arch. f. O. XLIV. 3. p. 596. — Leszynsky, W. M., Congenital absence of outward movement of both eyes. N. Y. med. J. 1897. Nr. 9. p. 291. — Lewis, Griffin, Anomalies musculaires de l'oeil. Rec. d'Opht. 1898. Nr. 11. p. 634. — Marina, Allessandro, Bemerkungen zu dem Aufsatz des Herrn Dr. C. Kunn: Kasuistische Beiträge. zur Lehre von den angeborenen Beweglichkeitsdefecten der Augen. Beiträge z. Augenh. XXVII. S. 67. — Marple, E. B., Traumatic abducens paralysis coinplicated with facial paralysis. N. Y. eye and ear Inf. Rep. V. p. 32. — Marlow, F. W., Note on the use and non use of the occlusive bandage in cases of heterophoria. Oph. Rec. VI. 3. p. 115. — Morton, H. Mc., Advancement preferable to simple tenotomy. Ibid. p. 123. — Prentice, Ch., Strabismus theories. N. Y. med. J. 1897. Nr. 4. p. 117. — Reddingius, R. A., Das Schielen. Arch. f. A. XXXVI. p. 92. — Roosa, D. B. St., Convergent squint. The Post-Graduate. XII. Nr. 12. — Sachs, M., Ueber das Sehen der Schielenden. Arch. f. O. XLIII. 3. S. 597. — Zur Symptomatologie der Augenmuskellähmungen. Ibid. XLIV. 2. S. 320. — Schnabel, Ueber zwei Fälle von Strabismus. Wiener klin. W. 1897. Nr. 47. S. 1025. — Schwarz, O., Ueber unwillkürliche einseitige Augenbewegungen. C. f. pr. A. 1898. S. 107. — Steffan, Erfahrungen und Studien über Strabismus. Arch. f. A. XXXV. S. 200. — Straub, M., Ueber Lähmung der Divergenz. C. f. pr. A. 1897. S. 8. — Strzeminski, Cas de paralysie oculomotrice récidivante. Rec. d'Opht. 1897. Nr. 9. p. 497. — Thompson, A. H., Loss of conjugate movement of the eyes to either side. Oph. Rec. 1897. Nr. 186. p. 102. — Violet, P., Strabisme consécutif à une cautérisation de la muqueuse nasale. Ann. d'Ocul. CXVII. 6. p. 436. — Warrington, Congenital double abducens and right-sided facial paralysis. Oph. Rec. 1897. Nr. 186. p. 99. — Weeks, J., A case of injury to the motor oculi nervi followed by paralysis. Ibid. VI. 4. p. 174. — Weiss, L., Ueber das Verhalten des Gesichtsfeldes der Schielenden. Ber. über die 26. Vers. d. Ophth. Ges. 1897. Nr. 104. — Zoth, Oskar, die Wirkungen der Augenmuskeln und die Erscheinungen bei Lähmungen derselben. Leipzig und Wien. F. Deuticke. 1897.

XII. Orbita und Nebenhöhlen.

Abadie, Ch., Nature et traitement du goître exophtalmique. Clin. opht. 1897. 1. p. 4. — Ahlström, G., Sur l'empyème des sinus frontaux. Ibid. 3. p. 28. — Aiken, W. F., A case of Exophthalmic goitre following ether

anesthesia. Trans. Amer. Oph. Soc. XXXIII. p. 20. — Alt, A., Sack of orbital fat, congenital microphthalmus, persistent pupillary membrane and foetal tissue in the vitreous body. Amer. J. of Oph. 1897. Nr. 2. — Ayres, S. C., A case of chloroma. Ibid. Nr. 3. — Bane, W. C., Orbital periostitis. Report of a case. Oph. Rec. VI. 7. p. 335. — Bauby, Denis, Complications orbitaires des empyèmes du sinus maxillaire. Arch. d'Opht. XVII. p. 770. — Beaumont, W. M., Cirsoid aneurysm of the orbit and forehead and skalp. Brit. med. J. 1897. Nr. 1909. p. 273. — Bocchi, Fibromioma dell' orbita. Arch. di Ottalm. V. 1—2. p. 59. — Boucheron, Radiographies d'un grain de plomb dans l'orbite après blessure perforante de l'oeil. Soc. d'Opht. de Paris 1897. — Braunschweig, P., Weitere Erfahrungen über die Krönlein'sche Operation. Ophthalm. Klinik. 1897. S. 4. — Bruner, W., Traumatic enophthalmus. Oph. Rec. VI. 9. p. 462. — Bull, Ch. St., The curse and prognosis of orbital tumors as influenced by surgical operations for their removal. Trans. Amer. Oph. Soc. 1896. — Bullard, J. W., Malignant growth of the orbit, with report of a case. Oph. Rec. VI. 7. p. 547. — Buller, F., The treatment of dermoid tumors of the orbit. Trans. Amer. Oph. Soc. 1896. — Clarke, F., The etiology, prognosis and treatment of exophthalmic goitre. Amer. J. of Oph. 1897. Nr. 11. p. 349. — Cobb, G. H., Exophtalmic goitre. N. Y. med. J. LXVI. 1. p. 7. — Collins, E. Tr., Microphthalmos with cystic protrusion from the globe. Trans. Oph. Soc. of the U. K. XVII. p. 264. — Coppez, Présentation d'une jeune fille avec sarcome de l'orbite. Bull. de la Soc. Belge d'Opht. 1897. Nr. 2. — Cramer, Zu den Verletzungen der Augenhöhle. Monatsschr. f. Unfallkeilkunde. 1897. — Critchett, A. und Griffith, J., Implantation cyst of orbit, microscopic section. Tranc. Oph. Soc. of the U. K. XVII. p. 242. — van Duyse et Moyart, Meningo-encéphalocèle binoculaire de l'orbite avec occlusion de la poche distale. — Enophtalmie et exophtalmie intermittente. Bull. de la Soc. Belge d'Opht. 1897. Nr. 2. — Fehleisen, Diagnosis and Treatment of affections of the frontal sinuses. Med. Rec. 1897. p. 192. — Fernandez, J. S., Observations with respect to orbital osteoperiostitis. Amer. J. of Oph. XIV. Nr. 1. — Franke, V., Ein Fall von pulsirendem Exophthalmus, geheilt nach beiderseitiger Unterbindung der Carotis communix. Beiträge z. Augenh. XXIX. S. 19. — Gallus, E., Ueber einige Fälle von Orbitalverletzung. Inaug.-Diss. Jena 1897. — Greene, D. W., A case of unrecognized empyema of the sphenoidal sinus, great exophthalmus and divergence of right eyeball; extensive edema of right side of face and neck. death, autopsie. Oph. Rec. VI. 7. p. 346. — Harlan, G. C., Report on new operation for prothesis in cases of cicatricial orbit. Trans. Amer. Oph. Soc. XXXIII. p. 63. — Hirsch, Camill., Ein Fall von traumatischem, pulsirendem Exophthalmus. Beiträge z. Augenh. XXIX. S. 31. — Phlegmone orbitalis. Bibliothek med. Wissensch. I. Augenkrankheiten. 1897. — Hytier, De la tuberculose du rebord orbitaire inférieur. Thèse de Paris 1897. — Jonnesco, Th., La résection totale et bilatérale du sympathique cervical. Ann. d'Ocul. CXVII. p. 161. — Klingelhöffer, W., Ueber eine durch temporäre Resection der äusseren Orbitalwand nach Krönlein exstirpirte Orbital-Cyste. Arch. f. A. XXXIV. 4. S. 86. — Knapp, H., A case of multiple round-cell sarcoma involving the bones of the orbit, cranium, and femur of the right side. Trans. Amer. Oph. Soc. 1896. — Lang, W. and Thompson, A. H., Enophthalmos becoming exophthalmos on stooping or on compression of the jugular venae. Trans. Oph. Soc. of the U. K. XVII. p. 250. — de Lapersoune, F., Meningites à pneumocoques après l'énucléation et les opérations orbitaires. Clin. opht. 1897. 13. p. 150. —

Lawson, A., A case of orbital cyst, probably a dacryops. Trans. Oph. Soc. of the U. K. XVII. p. 233. — Lee, Ch. G., Malignant tumor of orbit; partial removal; re-growth; recovery. Oph. Rev. XVI. Nr. 192. p. 296. — Maklakow, jun., De l'enophtalmie traumatique. Clin. opht. 1897. p. 210. — Mande, A., The eyelids symptoms in exophthalmic goitre. Edinburgh med. J. II. 2. p. 138. — van Moll, F. W. H. C., Behandeling van Angyomala der Oogleden en der Orbita, en van haematoma orbital. Oogheelkundige Verslagen en Bijbladen. 1897. p. 358. — Nammack, Ch. E., A case of ophtalmic goître treated with thymus gland. N. Y. med. J. LXVI. Nr. 1. p. 13. — Neulen, W., Zur Pathogenese des Enophthalmus traumaticus. Inaug.-Diss. Greifswald 1897. — Neese, Ernst, Ein Fall von Angioma orbitale fibrosum. Arch. f. A. XXXIV. 4. S. 9. — Norris, W. F., An ivory exostosis of the orbit. Trans. Amer. Oph. Soc. 1897. p. 67. — Poinot, Phlegmon de l'orbite consécutive à un phlegmon du sac lacrymal. Atrophie du nerf optique. Clin. opht. 1896. 3. p. 26. — Pooley, Th., Ethmoidal disease. Amer. J. of Oph. 1897. Nr. 4. p. 100. — Piccoli, Cisti dell' orbita da cisticerco. Lavori della Clin. Ocul. della R. Universita di Napoli. V. 1. p. 100. — Querenghi, F., Un cas curieux d'abcès chronique de l'orbite. Ann. d'Ocul. CXVIII. 3. p. 182. — Reber, W., Tertiary orbital periostitis and cellulitis with consecutive unilateral optic atrophy. Ann. of Oph. and Otol. VI. 2. p. 340. — Redzwicki, Enophthalmos mit intermittirendem Exophthalmos. Wjest. Oft. XIV. 3. p. 294. — Rolston, J. R., A case of microphthalmos with cyst. Trans. Oph. Soc. of the U. K. XVII. p. 266. — Rumschewitsch, Ein Fall von cavernösem Angiom des oberen Lides. Klin. Mon.-Bl. f. A. XXXIV. S. 294. — Sachsalber, A., Ueber das Rankenneurom der Orbita mit secundärem Buphthalmos. Beiträge z. A. XXVII. S. 1. — Salva, Sarcome de l'orbite. Clin. opht. 1897. 20. p. 248. — Sattler, R., Malignant sarcoma of the orbit. Amer. J. of Oph. XIV. Nr. 1. — Ivory exostosis of the Orbit. Trans. Amer. Oph. Soc. 1896. — Supplementary report of a case of ivory exostosis of the orbit. Ibid. 1897. p. 70. — Sarcoma of the orbit. Oph. Rec. VI. 6. p. 290. — Schimanowski, A., Beitrag zum pulsirenden Exophthalmus. Wjest. Oft. XIV. 1. p. 1. — Schreiber, Bericht über 3 mit Krönlein'scher Osteoplastik operirte Fälle von Orbitaltumor. Schreiber's Augenheilanstalt in Magdeburg. Bericht über 1896. S. 22. — Snell, S., Sarcoma of orbit. Trans. Oph. Soc. of the U. K. XVII. p. 245. — Starck, J., Ein Fall von Gliosarcoma orbitae dextrae. Inaug.-Diss. Greifswald 1897. — Steiner, F., Die Besonderheit im Bilde der Basedow'schen Krankheit bei Kindern. Wiener med. Blätter. 1897. Nr. 6. — Steiner, Zwei Fälle cystischer Erweiterung von Knochenhöhlen am Eingange der Orbita. C. f. pr. A. 1897. S. 161. — Terson, Jean, Contribution à l'étude de l'enophtalmie et de l'exophtalmie alternantes. Thèse de Paris. 1897. — Tiffany, F. B., Skin-graffing for malignancy of the orbit and entropion. Amer. J. of Oph. XIV. 6. p. 180. — Truc, H., Deux cas de corps étrangers péri-orbitaires volumineux ignorés des patients et tólérés pendant quatre ans. Clin. oph. 1897. 19. p. 281. — Trzebisky, R., Zur Casuistik seltener Localisationen von Dermoid-Cysten. Wiener med. W. 1897. Nr. 10. — Valude, E., Hématome orbito-palpebral à répétition chez une hemophile. Ann. d'Ocul. CXVII. p. 190. — Varese, Cisti di echinococco dell' orbita con papillite. Arch. di Ottalm. IV. p. 266. — Vincentiis, de, Elefantiasi e pseudo-elefantiasi della palpebra superiore. Contributo clinico-anatomic. Elefantiasi della palpebra superiore sinistra e fibroma molluschi. Lavori della clin. Ocul. della R. Univ. di Napoli. V. 1. — Vossius, A., Ueber den intermittirenden Exophthalmus. Ber. über

d. 26. Vers. d. Oph. Ges. 1897. S. 139. — Weeks, J. E., Actinomycosis of the orbit and eyeball occuring in a parrot. N. Y. eye and ear Inf. Rep. V. p. 20. — Wernicke, O., Kryptophthalmus cicatricosus. C. f. pr. A. 1897. S. 13. — Wilder, W. H., Report of cases of pulsating exophthalmus. Trans. Amer. Oph. Soc. 1897. p. 23. — Williams, R., Notes on a case of melanotic sarcoma of the orbit. Trans. Oph. Soc. of the U. K. XVII. p. 243. — Winslow, R. and Winslow, W. R., A spherical ivory osteoma of the superior maxilla; obliteration of the antrum and nasal occlusion; dacryocystitis. Journ. of Eye, Ear and Throat. Dis. II. 3. p. 143.

XIII. Conjunctiva.

Adams, A. E., Report of seven cases of ophthalmie neonatorum. N. Y. med. J. 1897. Nr. 14. p. 434. — Ames, F. W., A plea for more mild treatment of the conjunctiva. Amer. J. of Oph. 1897. Nr. 11. p. 337. — Ammann, E., Augendiphtherie und Heilserum. Corr.-Bl. f. Schweizer Aerzte. 1897. Nr. 3—4. — Abortive Blennorrhoea neonatorum. Klin. Mon.-Bl. f. A. XXXIV. S. 307. — Angièras, De l'examen microscopique de la sécrétion conjonctivale au point de vue clinique. Cong. d'Opht. franç. 1897. — Armaignac, H., Tuberculose primitive de la conjonctive palpebrale et de la coroncule suivie de tuberculose pulmonaire et laryngée; mort. Ann. d'Ocul. CXVIII. 2. p. 81. — Axenfeld, Th., Ueber die chronische Diplobacillen-Conjunctivitis. Centralbl. für Bacteriol., Parasitenkunde und Infectionskrankheiten. XXI. 1. 1897. — Weitere Erfahrungen über die chronische Diplobacillen-Conjunctivitis. Berliner klin. Wochenschr. 1897. Nr. 39. — Was wissen wir über die Entstehung der phlyctaenulären Augenentzündungen? Ber. über d. 26. Vers. der Ophth. Ges. 1897. S. 197. — Bach, H., Zur geographischen Verbreitung und Statistik des Trachoms in der Provinz Oberhessen und den angrenzenden preussischen Provinzen. Inaug.-Diss. Giessen 1897. — Becker, E., Beitrag zur Kenntniss der Bindehautdiphtherie. Inaug.-Diss. Jena 1897. — Belilowski, Eine kleine Epidemie von Schwellungscatarrh. — Conjunctivitis catarrhalis nivalis. Wjest. Oft. XIV. 3. p. 258. — Bentéjac, H., Traitement de l'ophtalmie granuleuse par le guïacol associé à la glycérine. Clin. opht. 1897. 5. p. 51. — Du guïacol contre l'ophtalmie granuleuse et de son emploi comme révulsif oculaire direct. Ibid. 14. p. 163. — Berenstein, M., Conjunctivitis blennorrhoica neonatorum complicirt mit multipler Arthritis. C. f. pr. A. 1897. S. 84. — Biard, Maurice, Étude sur la conjonctivite subaiguë. Thèse de Paris. 1897. — Black, Melville, The simple excision operation for pterygium, with a new instrument. Oph. Rec. VI. 12. p. 650. — Brandenburg, G., Ueber die Granulose und ihre Verhütung. Hygieinische Rundschau. 1897. Nr. 6 u. 7. — Brault, J., Lipomes congénitaux des deux yeux. Arch. d'Opht. XVII. 7. p. 440. — Bryant, The treatment of burns of the conjunctiva. Amer. J. of Oph. XIV. Nr. 1. p. 17. — Burchard, Ueber die Ursache und die Behandlung der Körnerkrankheit des menschlichen Auges. C. f. pr. A. 1897. S. 33. — Burnett, Sw., Papilloid growth on the bulbar conjunctiva. Amer. J. of Oph. 1897. Nr. 4. p. 97. — Hints on the hygiene of trachoma and the influence of climate and altitude in its management. Ibid. XIV. 7. p. 193. — Phlebolith of a varix of the conjunctival veins. Arch. of Oph. XXVI. Nr. 1. — Cheney, F. E., A case of tuberculosis of the conjunctiva probably primary, followed by general infection and death. Trans. Amer. Oph.

Soc. 1896. — Cohn, H., Warum gehen noch immer Augen von Neugeborenen an Eiterung zu Grunde? Deutsche med. W. 1897. Nr. 50. — Coppez, H., Des conjonctivites pseudo-membraneuses. Histoire, formes cliniques, traitement. Bruxelles 1897. H. Lamertin. — Contribution à l'étude historique de la Conjonctivite pseudo-membraneuse. Arch. d'Opht. XVII. 5. p. 314. — Darier, The tarsal form of spring catarrh. Ann. of Oph. VI. 3. p. 558. — Dobcynski, Beitrag zur Verbreitung und Bekämpfung der contagiösen Augenentzündung. Deutsche med. W. 1897. Nr. 10. — Dobogoric-Mokriewisch, J., Ueber die Anwendung der Gummistifte, der Gummilamellen und Gummirollpincetten bei der Behandlung des Trachoms. Wjest. Oft. XIV. 2. p. 151. — Dominique, J., De la conjonctivite infectieuse d'origine animale. Thèse de Paris 1897. — Dasselbe. Rec. d'Opht. 1897. Nr. 5. p. 253. — Dorbitz, J., Ein Fall von Frühjahrscatarrh mit Hautekzem. Inaug.-Diss. Greifswald 1897. — Elschnig, E., Syphilitische Infiltration der Conjunctiva bulbi. Klin. Mon.-Bl. f. A. XXXIV. S. 155. — Elschnig, A., Molluscum contagiosum und Conjunctivitis folliculllaris. Wiener klin. W. 1897. — Elze, K., Plasmodienbefunde bei Trachom. Ein Beitrag zur Aetiologie der ägyptischen Augenkrankheit. Zwickau 1897. R. Zückler. — Eine Methode der Behandlung der Ophthalmoblennorrhoea gonnorrhoica der Neugeborenen, welche sich durch ihre günstigen Resultate empfiehlt. Wochenschr. f. Ther. u. Hyg. des Auges. I. 7. S. 49. — Eyre, J. W. H., Tuberculosis of the conjunctiva. Trans. Oph. Soc. of the U. K. XVII. p. 8. — Fehr, O., Ein Angiom der Conjunctiva bulbi. Arch. f. O. XLIV. 3. S. 614. — Fernandez, The treatment of trachome by injections of permanganate of potassium into the fornix, and studies concerning some palpebral autoplasties. Amer. J. of Oph. XIV. Nr. 1. p. 17. — Feuer, N., Die Verbreitung des Trachoms in Ungarn und das behördliche Vorgehen gegen dasselbe. Stuttgart 1897. F. Enke. — Freudenthal, G., Auch eine Ablösung der Bindehaut des oberen Lides vom Tarsus. Deutsche med. W. 1897. Nr. 17. — French, C. G., Description of an eyeball lost from gonorrhoeal ophthalmia. N. Y. eye and ear Inf. Rep. V. p. 62. — Gardette, Aimé, Du catarrhe printañier de la conjonctive; son traitement. Thèse de Paris 1897. — Garnier, R., Ueber das Pterygium und seine Operation. Wjest. Oft. XIV. 3. p. 221. — Gielen, G., Ueber gutartige doppelseitige Conjunctivitis bei Affectionen der Urethra. Inaug.-Diss. Bonn 1897. — Giffard, H., Der Fränkel'sche Diplococcus als häufiger Erreger des acuten Bindehautcatarrhs. Arch. f. A. XXXVI. S. 138. — Ginsberg, S., Ueber seröse, epitheliale Bindehautcysten und Neubildung von Drüsen bei Conjunctivalcatarrh. Ibid. XLIV. 1. — Goernig, Ueber Ablösung der Bindehaut des Oberlides vom Tarsus nach Verletzungen. Deutsche med. W. 1897. Nr. 14. — Grunert, C., Beitrag zur Tuberculose der Bindehaut. Arch. f. A. XXXIV. S. 94. — Hale, A. B., Aneurysm of the conjunctiva. Fort Wayne med. J. Mag. XVII. 8. p. 377. — Harlan, H., A case of chronic pseudomembranous conjunctivitis, diphtheria on the use of jequirity. Journ. of Eye, Ear and Throat Disease II. 4. p. 198. — Heustis, J. W., Dangers in slight injuries to the cornea when complicated with granular lids. Oph. Rec. VI. 8. p. 425. — Hirsch, G., Die Art der Ausbreitung des Trachoms im rheinisch-westphälischen Industriebezirk. Arch. f. A. XLIII. S. 706. — Hirschberg, J., Ueber die geographische Verbreitung der Körnerkrankheit. Deutsche med. W. 1897. Nr. 27, 28, 29 u. 33. — Hirschberg, J., Die körnige Augenentzündung in Ost- und Westpreussen und ihre Bekämpfung. Klin. Jahrb. VI. 1897. — Hoor, De l'argentamine comme prophylactique de l'ophtalmie de nouveau-nés. Clin. opht. 1897. 19. p. 231. — Hotz, Fr. C.,

Four cases of Thiersch's skin-graffing for pterygium. Ann. of Ophthalm. VI. 1. — Howe, L., Credé's method in public institutions. Amer. J. of Oph. XIV. Nr. 8. p. 225. — Dasselbe. Trans. Amer. Oph. Soc. 1897. p. 52. — Pathology of chronic membranous conjunctivitis. Ibid. p. 36. — Hübner, W., Der Lidspaltenfleck. Arch. f. A. XXXVI. S. 70. — Ischreyt, G., Ueber Veränderungen des Conjunctival-Epithels bei Trachom. C. f. pr. A. 1897. S. 200. — Ueber Cysten der Krause'schen Drüsen. Arch. f. A. XXXV. S. 282. — Knapp, G., Ophthalmia nodosa. Amer. J. of Oph. XIV. 8. p. 247. — Knapp, H., La nature et le traitement mécanique de la conjonctivite granuleuse. Clin. opht. 1897. 16. p. 191. — Kuhnt, H., Ueber die Behandlung der Conjunctivitis granulosa trachomatosa. Deutsche med. W. 1897. Nr. 38. — Ueber die Therapie der Conjunctivitis granulosa mit besonderer Berücksichtigung der in den Provinzen Ost- und Westpreussen herrschenden Krankheitsformen. Klin. Jahrb. Jena. 1897. — Kyle, J. J., Some observations upon the irritating effects of the natural gas upon trachoma. Amer. J. of Oph. XIV. Nr. 6. p. 173. — Leber, Th., Ueber die Behandlung der gonorrhoischen Conjunctivitis der Erwachsenen mit der von Kalt empfohlenen Methode der Ausspülungen durch schwache Lösungen von Kalium hypermanganicum. Ber. über d. 25. Vers. d. Ophth. Ges. 1897. S. 249. — Maklakow, A., Das primäre Carcinom der Lidbindehaut. Wjest. Oft. XIV. 1. p. 44. — Mackenzie, H. V. and Marschall, C. D., On Ophthalmia neonatorum. Oph. Hosp. Rep. XIV. 2. p. 411. — Miller, Ueber die Verbreitung der trachomatösen Augenentzündung in der bayrischen Provinz Oberfranken. Münch. med. W. 1897. Nr. 43. — Mitvalsky, Sur une inflammation tarso-conjonctivale chronique avec rémarques sur des états connexes. Ann. d'Ocul. CXVIII. 4. p. 271. — Morax, La conjunctivitis subaiguë. Étude clinique et bactériologique. Soc. d'Opht. de Paris. 1897. Janv. 5. — Dasselbe. Ann. d'Ocul. CXVII. 1. p. 5. — Neese, E., Ueber Trachom und dessen Behandlung. Deutsche med. W. 1897. Nr. 43. S. 684. — Nesnamoff, E. A., Zur Behandlung des Trachoms mit Jodlösungen. C. f. pr. A. XXI. S. 225. — Nobbe, W., Ueber die Lipodermoide der Conjunctiva. Arch. f. O. XLIV. 2. S. 334. — Noyes, H., Pemphigus of the conjunctiva. N. Y. eye and ear Inf. Rep. V. 1. — Ohlemann, Zur Behandlung der Blennorrhoea neonatorum. Klin. Mon.-Bl. f. A. XXXIV. S. 59. — Onisi, U., Einige statistische Bemerkungen über 2641 Fälle von Trachom. C. f. pr. A. XXI. — Peters, A., Ueber die chronische Diplobacillen-Conjunctivitis. Klin. Mon.-Bl. f. A. XXXIV. S. 181. — Beiträge zur pathologischen Histologie der Conjunctiva. C. f. pr. A. XXI. S. 321. — Pick H., Zur Histologie des Trachoms. Klin. Mon.-Bl. f. A. XXXIV. S. 144. — Dasselbe. Arch. f. O. XLIV. 3. S. 614. — Reik, H. O., A case of cavernous angioma (vascular naevus) of the tunica conjunctiva. Ann. of Oph. and Otol. VI. 4. p. 737. — v. Reuss, A., Statistik des Trachoms in Cisleithanien. 8. internat. Congr. für Hygieine u. Demographie zu Budapest 1897. — Reylnig, Cases of ophthalmia neonatorum. Amer. J. of Oph. 1897. Nr. 10. p. 289. — Rumschewitsch, K., Ein Fall von cystoider Bildung in der Bindehaut des Augapfels. Arch. f. A. XXXV. S. 295. — Ein Fall von Papillom der Conjunctiva. Ibid. XXXVI. S. 139. — Santos, Fernandez, Injections sous-conjonctivales de permanganate de potasse dans le cul de sac contre le trachome. Rev. génér. d'Oph. 1897. Nr. 10. p. 443. — Schanz, J., Die Schnelldiagnose des Löffler'schen Diphtheriebacillus. Berliner klin. Wochenschr. 1897. Nr. 3. — Zur Differentialdiagnose des Diphtheriebacillus. Ibid. Nr. 50. — Schimmelpfennig, W., Ueber einen Fall von infantiler Conjunctivalxerose mit Kera-

tomalacie. Arch. f. O. XLIII. 1. S. 41. — Schleich, G., Zum Wesen des Frühjahrscatarrhs. Festschrift d. Stuttgarter ärztl. Vereins. 1897. S. 354. — Schlottmann, W., Ueber sulzige Infiltration der Conjunctiva und Sclera. Arch. f. O. XLIII. S. 56. — Schlub, H., Fibrombildung am Limbus der Cornea bei Frühjahrscatarrh. Arch. f. A. XXXV. S. 137. — Schmey, Fedor, Ueber contagiöse Augenentzündungen. Erfahrungen aus der 1896 in Oberschlesien herrschenden Epidemie. Der ärztliche Praktiker. 1897. Nr. 4. — Silcock, A. A., Pemphigus or essential shrinking of the conjunctiva. Trans. Oph. Soc. of the U. K. XVII. p. 1. — Snell, S., On the employment of electrolysis as a means of treating granular lids. Oph. Rev. XVI. Nr. 189. p. 202. — Standish, Myles, Diphtheritic conjunctivitis. Trans. Amer. Oph. Soc. 1896. — Dasselbe. 1897. p. 44. — Dasselbe. Arch. f. A. XXXV. S. 209. — Stuelp, O., Papillom der Bindehaut. C. f. pr. A. 1897. S. 51. — Steffan, Ph., Erfahrungen über die Körnerkrankheit in Frankfurt a. M. und Umgebung in dem 36jährigen Zeitraum 1861—1897. Ibid. S. 290. — Stoewer, Cysten der Uebergangsfalte. Klin. Mon.-Bl. f. A. XXXIV. S. 234. — Stephenson, Sydney, Potassium permanganate in Ophthalmia. Trans. Oph. Soc. of the U. K. Oct. 21 and Nov. 11. — Stewens, G. T., Suggestions regarding an element in the etiology of trachoma. Oph. Rev. XVI. Nr. 191. p. 268. — Talko, J., Mélanose hypertrophique de la conjonctive des paupières. — Remplacement de la conjonctive mélanique par la muqueuse de la bouche et de la lèvre et par le peau de la paupière. Rec. d'Oph. 1897. Nr. 3. — Mélanose hypertrophique de la conjonctive des deux paupières. Ibid. Nr. 1. p. 6. — Theobald, S., Two cases of vernal catarrh in which the roller forceps were employed with good effect. Ann. of Ophthalm. VI. 1. — Valude et Laur, Chancre syphilitique de la conjonctive bulbaire. Clin. oph. 1897. 7. — Valude, E., Conjonctivite à streptocoques et keratite ponctuel superficielle. Ann. d'Ocul. CXVII. 6. p. 431. — Gomme tuberculeuse de la conjonctive et de la sclérotique; ablation guérison. Ibid. CXVIII. 2. p. 106. — Viau, Des solutions concentrées de permanganate de potasse dans le traitement de l'ophtalmie purulente chez le nouveau-né et chez l'adulte. Rec. d'Opht. 1897. Nr. 8. p. 450. — L'huil brute de petrole dans le traitement de la diphterie oculaire. Ibid. Nr. 8. p. 388. — Walter, Erie, General considerations on the treatment and managgement of Ophthalmia neonatorum. N. Y. med. J. LXV. Nr. 3. p. 80. — Wechsler, E., Zur Klinik des Frühjahrscatarrhs. Beiträge z. Augenh. XXVI. S. 38. — Weiss, L. und Klingelhöffer, W., Ueber Arthritis nach Conjunctivitis blennorrhoica. Klin. Mon.-Bl. f. A. XXXIV. S. 71. — Woods, Hiram jun., Conjunctivitis associated with false membrane. Ann. of Ophthalm. VI. 1. — Zimmermann, W., Gegenwärtiger Stand der Prophylaxis und Therapie der Blennorrhoea neonatorum. Württemb. med. Corr.-Bl. 1897. Nr. 16.

XIV. Cornea.

Baas. Ueber das Hornhauthorn. Münch. med. W. 1897. Nr. 14. — Bach, L., und Neumann, B., Die eitrige Keratitis beim Menschen. Eine bakteriologische und klinische Studie. Arch. f. A. XXXIV. 4. S. 267. — Bentéjac, Ulcère rougeant superficiel de la cornée, d'origine palustre, déterminé par une plaie operatoire. Rec. d'Opht. 1897. Nr. 9. p. 511. — de Berardini, Contributo anadomico sulla xerosis epiteliale. Lavori della clin. Ocul. della

R. Univ. di Napoli. V. 2. p. 194. — Bistis, J., Epithélioma du limbe sclero-cornéen. Ann. d'Ocul. CXVII. 3. p. 182. — Un cas de kératite bulleuse, guérison par le galvano-cautère. Clin. opht. 1897. 14. p. 168. — Brodzki, J., Die Ophthalmomalacie. Inaug.-Diss. 1897. Berlin. — Bryant, The treatment of burns of the conjunctiva. Amer. J. of Oph. XIV. Nr. 1. p. 17. — Bullard, J. W., Keratoconus. Ibid. Nr. 7. p. 202. — Du Kératocône. Clin. opht. 1897. 14. p. 167. — Clarke, E., Some experiments on the union of corneal wounds. Trans. Oph. Soc. of the U. K. 1897. Oct. 21 and Nov. 11. — Collins, E. Tr. and Stocker, G., Ulcer of cornea with extensive purulent infiltration; treatment with oxygen only; recovery. Ibid. XVII. p. 27. — Despagnet, Déformation globuleuse des cornées. Progrès méd. 1897. Nr. 17. — Dufour, Sur l'ulcère rongeant de la cornée. Clin. opht. 1897. 10. p. 109. — Edsall, F. H., Some causative factors in ulcerations of the Cornea. Oph. Rec. VI. 7. p. 351. — Fischer, Eine Hühnerlaus als Fremdkörper in der Cornea. Münch. med. W. 1897. Nr. 5. S. 113. — Fridenberg, P., A microscopical study of corneal staphyloma. N. Y. eye and ear Inf. Rep. V. p. 50. — Fröhlich, C., Zur Technik der Tätowirung. Klin. Mon.-Bl. f. A. XXXIV. S. 301. — Galezowski, Des kératites parenchymateuses sympathiques, et réflexes et leur traitement. Rec. d'Opht. 1897. Nr. 8. — Germaix, De la kératite sclérosante. Ibid. Nr. 4. p. 190. — Ginsberg, Ein Fall von intracornealer Retentionscyste bei einem Hühnchen. C. f. pr. A. XXI. S. 359. — Goernig, Multiple Eiterherde der Hornhaut-Grundsubstanz. Deutsche med. W. 1897. Nr. 14. — Grawehr, K., Beitrag zur Behandlung der Keratitis parenchymatosa. Inaug.-Diss. 1897. Basel. — Greef, R., Die Keratitis interstitialis in ihren Beziehungen zu Allgemeinerkrankungen. Samml. zwangl. Abhdl. a. d. Geb. der Augenhlkde. I. H. 8. 1897. — Green, J. and Ewing, E. Arthur, Hypopyonkeratitis, Break in Descemet's membrane, preceding corneal perforation. Trans. Amer. Oph. Soc. 1897. — Harlan, G. C., Trophic keratitis with a case occuring in caisson disease. Ibid. p. 107. — Jackson, E., Foreign bodies retained in the cornea. Brit. med. J. Nr. 1932. — Langi, Du tatouage des tachès de la cornée pour corriger la vue. Rec. d'Opht. 1897. Nr. 9. p. 515. — Laqueur, L., Du traitement de l'ulcère cornéen grav. Clin. opht. 1897. Nr. 12. — Leber, Th., Ueber die bandförmige Hornhauttrübung. Ber. über d. 26. Vers. d. Ophth. Ges. 1897. S. 53. — Leloutre, Traitement des brulures de la cornée par l'acide picrique. Clin. opht. 1897. Nr. 13. p. 154. — Luksch, L., Ueber einen Fall von Keratitis neuroparalytica. Wiener med. W. 1897. Nr. 7. — Mandonnet, Sur quelques formes d'herpès de la cornée. Thèse de Paris 1897. — Martin, W. A., A case of recurring interstitial Keratitis. Ann. of Ophthalm. VI. 2. p. 237. — Marschall, Devereux, On interstitial keratitis and its complications. Ibid. 3. p. 479. — Mazet, G., De la greffe conjonctivale dans les ulcères torpides et rebelles de la cornée. Rec. d'Opht. 1897. p. 378. — Miller, G. V., A case of recurrent bullous keratitis. Brit. med. J. 1897. Nr. 1902. p. 1476. — Norrie, Gordon, Keratitis bullosa. Ugeskrift for Laegar. 1897. Nr. 37. — Pleasants, Thomas, Treatment of certain corneal laesions by hydrantic curretting with sublimate solutions. Amer. J. of Oph. XIV. Nr. 10. p. 294. — Randall, B. A., A Note on keratitis punctata superficialis. Trans. Amer. Oph. Soc. 1896. — Rohmer, De la suture conjonctivale en bourse contre les solutions de continuité de la cornée. Ann. d'Ocul. CXVIII. 5. p. 321. — Sandford, A., Note on the application of oxygen to suppurative conditions of the cornea. Trans. Oph. Soc. of the U. K. XVII. p. 25. — Schmitz, R., Die Therapie des Ulcus serpens nach

Beobachtungen aus der Universitäts-Augenklinik zu Bonn. Bonn 1897. — Senn, A., Typische Hornhauterkrankung bei Anilin-Färbern. Corresp.-Bl. für Schweizer Aerzte. 1897. Nr. 6. — Sgrosso, Sur les effets de la galvanocaustic et de l'iritomie externe dans le kératocone. Ann. d'Ocul. CXVII. 1. p. 46. — Sisson, E. O., Ulcerative inflammations of the cornea. Oph. Rec. VI. 9. p. 476. — Snellen, H., Die Behandlung des Keratoconus. Arch. f. O. XLIV. 1. S. 105. — Spicer, W. T. H., Striated opacity of the cornea. Oph. Hosp. Rep. XIV. 2. p. 338. — Stern, E., Ein seltener Fall von Keratitis parenchymatosa. Klin. Mon.-Bl. f. A. XXXIV. S. 21. — Steinheim, Zur Kenntniss der angeborenen Staphylome der Cornea. C. f. pr. A. XXI. p. 353. — Thiébaut, H., Considération sur la diphterie primitive de la cornée. Clin. opht. 1897. 16. p. 192. — Uhthoff, W. und Axenfeld, Th., Weitere Beiträge zur Bakteriologie der Keratitis des Menschen. Arch. f. O. XLIV. 1. p. 172. — Valois, Un cas d'ulcère infectieux de la cornée. Rec. d'Opht. 1897. Nr. 9. p. 507. — Valude, E., La keratite interstitielle dans la syphilis acquise. Ann. d'Ocul. CXVII. 1. p. 40. — Veasey, Cl., The treatment of complicated ulcers of the cornea. Ther. Gaz. XXI. 7. p. 440. — de Wecker, L., Le plissement cornéen et sa valeur clinique. Clin. opht. 1897. Nr. 1. p. 2. — Le tatouage cornéen optique. Ann. d'Ocul. CXVIII. 2. p. 88. — Wescott, Cassius, Keloid of the cornea. Ann. of Oph. and Otol. VI. 3. p. 472. — Zimmermann, W., Ueber angeborene Veränderungen der Cornea und Sclera eines Hundes. Klin. Mon.-Bl. f. A. XXXIV. S. 226. — Bemerkungen zu dem von Schultze mitgetheilten Fall von „tuberculöser Iritis und Keratitis parenchymatosa". Arch. f. A. XLIII. 2. S. 258. — Zimmermann, Ch., Tuberculous parenchymatous keratitis. Trans. of the State medical society of Wisconsin. 1897. p. 197.

XV. Sclerotica.

Boström, H., Casuistische Beiträge zur Kenntniss der epibulbären Neubildungen. Inaug.-Diss. Giessen 1897. — Hirsch, L., Ein Fall von Ruptura sclerae mit Verfärbung der Conjunctiva durch losgerissene Iris. Beiträge z. Augenh. XXVI. S. 29. — de Lapersonne, F. et Curtis, A propos d'une tumeur sarcomateuse, du limbe scléro-cornéenne. Arch. d'Opht. XVII. 12. p. 757. — Rogman, Kyste séreux de la sclérotique. Ann. d'Ocul. CXVII. 2. p. 115. — Terson, A., Episclérite traitée par l'électrolyse. Clin. opht. 1897. Nr. 8.

XVI. Vordere Kammer.

Leber, Th., Ansammlung von Fett im oberen Theil der vorderen Augenkammer. Ber. über d. 26. Vers. d. Ophth. Ges. 1897. S. 253.

XVII. Linse.

Addario, Un vizio di conformazione del cristallino con contributo allo sviluppo dell' occhio dei vertebrati. Arch. d'Ottalm. V. 1—2. p. 51. — Allemann, L, A. W.. Cholesterine crystal in the opaque lens of a child. Trans. Amer. Oph. Soc. 1897. p. 142. — Angelucci, A., Una modificazione al processo di etrazione semplificata della cataratta. Arch. di Ottalm. V. 3—4. p. 71.

— Antonelli, A., Le croissant linéaire du cristallin dans certains forms de cataract; confirmation anatomo-pathologique. Ann. d'Ocul. CXVIII. 2. p. 17. — Baas, K., Ueber eigenartige Krystalldrusen in der cataractösen Linse. Arch. f. O. XLIV. 3. p. 657. — Bach, L., Histologische und klinische Mittheilungen über Spindelstar und Kapselstar, nebst Bemerkungen zur Genese. Ibid. XLIII. 3. S. 663. — Bäck, S., Beitrag zur Histologie und Entstehung des Lenticonus posterior. Arch. f. A. XXXVI. S. 160. — Baquis, E., Sul resorbimento intracapsulare spontaneo della cataratta. Riassunto bibliografico e contribuzione clinica. Ann. di Ottalm. XXVI. p. 76. — Barck, C., On retarded closure of the wound, and some rare accidents and sequelae of cataract extraction. Amer. J. of Oph. XIV. Nr. 9. p. 281. — Bert, Ellis, Penetrating wounds of the lens. Report of four cases. Oph. Rec. VI. 3. p. 131. — Bickerton, Th. H., Spontaneous dislocation of lens in its capsule into the anterior chamber. Trans. Oph. Soc. of the U. K. XVII. p. 34. — Bietti, A., Sulla struttura della cataratta cistica. Ann. di Ottalm. XXVI. 6. p. 523. — Bikerton, Dislocation of lens: Couching; Recovery. Trans. Opht. Soc. of the U. K. 1897. Oct. 21 and Nov. 11. — Bitzos, G., Cataractes primitives et secondaires spontanément guéries. Ann. d'Ocul. CXVII. 4. p. 276. — Bourgeois, D'une cause de retard de cicatrisation chez les opérés de cataracte. Soc. d'Opht. 1897. Mars 7. — Bronner, A., A case of coloboma of the lens. Trans. Oph. Soc. of the U. K. XVII. p. 275. — Chevallereau, A., Guérison spontanée d'une cataracte sénile. La france méd. 1897. Nr. 28. — Chibret, P., Le lavage de la chambre postérieure après l'opération de la cataracte. Arch. d'Opht. XVII. 9. p. 545. — Colemán, W. F., Preliminary iridectomy in the extraction of senile cataract. Ann. of Oph. and Otol. VI. 2. p. 216. — Coover, W., An interesting but disastrous termination of a cataract operation. Oph. Rec. VI. 3. p. 128. — Damianós, Nicolaus, Zwei Fälle von Ektopia pupillae et lentis. Beiträge z. Augenh. XXIX. S. 48 u. 812. — Delbès, Deux cas de maturation instantanée de la cataracte sénile. Clin. opht. 1897. Nr. 20. p. 249. — Demicheri, J., Anneaux d'interférence du cristallin cataracté. Arch. d'Opht. XVII. 1. p. 38. — Dimmer, F., Beiträge zur Ophthalmoskopie. 3. Der Rand geschrumpfter oder theilweise getrübter Linsen. Arch. f. O. XLIII. 1. S. 1. — Dubarry, Opération de cataracte, suivie de suppuration, guérie par les injections sous-conjonctivales de sublimé a $^1/_{1000}$. Clin. opht. 1897. 13. p. 154. — Ebner, Mittheilungen über 400 Extractionen des Altersstares, ausgeführt durch Herrn Geheimrath Professor v. Rothmund an Kranken der Universitäts-Augenklinik zu München. Münch. med. W. 1897. Nr. 11. — Fryer, B. E., The technique of cataract extraction. Amer. J. of Oph. XIV. Nr. 7. p. 210. — Gayet, Renversement temporaire de la cornée pour opérer à ciel ouvert sur l'iris et la capsule de cristallin. Clin. opht. 1897. Nr. 13. p. 149. — Griffith, J., A case of arrest of development of the crystalline lens with apparent subluxation outwarts. Trans. Oph. Soc. of the U. K. XVII. p. 75. — Grosjean, Ectopie cristallienne bilatérale. Clin. opht. 1897. Nr. 15. — Guiot, Luxation complète en bas et en arrière du cristallin transparent chez une femme de 68 ans. Ibid. Nr. 7. — Hamilton, R., Spontaneous expulsion of both lenses in a child. Brit. med. J. 1897. Nr. 1909. p. 275. — Haring, W., Beitrag zur Kenntniss der pathologischen Anatomie des Pyramidalstars mit Hornhautadhärenz. Arch. f. O. XLIII. 1. S. 25. — Herbert, Cataract extraction. Trans. Oph. Soc. of the U. K. 1897. Oct. 21 and Nov. 11. — Hidaka, J., Beitrag zur Statistik der Star-Operationen. Inaug.-Diss. Halle 1897. — Hirschberg, J., Angeborener grauer Star als Familienübel. C. f. pr. A. XXI. S. 271. — Ingoni, Cassiani, Dell'

estrazione capsulo-lenticulare della cataratta. Ann. di Ottalm. XXVI. 5. p. 460. — Jackson, E., The location of opacities near posterior pole of the lens by means of the corneal reflex. Oph. Rec. VI. 2. p. 58. — Jocqs, R., Extraction du cristallin transparent dans un cas de tache circonscrite de la lentille. Présentation du malade. Clin. opht. 1897. Nr. 2. p. 14. — Juda, M., Hes aandeel, das de Nederlanders hebben gehad in de ontwikkeling der Methode van de Staar-Operatie. Ooghoelkundige Verslagen en Bijbladen. 1897. p. 255. — Knapp, H., Notizen zur Cataract-Extraction in Bezug auf die grosse Statistik der neuen Fälle. Wjest. Oft. XIV. 6. p. 493. — König, Guérison spontanée de la cataracte. Progrès med. 1897. Nr. 18. p. 273. — Krautscheider, Ein Fall von Krystallbildung in der Linse. Beiträge z. Augenh. XXVI. S. 34. — Lange, O., Zur Frage der spontanen intracapsulären Resorption der Cataracta senilis. Beitr. zur wissenschaftl. Med. Braunschweig. 1897. — Lenz, A., Ein Fall von Contusionsstar. C. f. pr. A. 1897. S. 15. — Lesshaft, A., Selbstentbindung der ungetrübten Linse nach Glaucom-Iridektomie. Klin. Mon.-Bl. f. A. XXXIV. S. 273. — Manca, G. e Ovio, G., Studi intorno alla cataratta artificiale. Esperience intorno alle proprieta osmotiche della lente cristallina. Arch. di Ottalm. V. 3—4. p. 112. — Mitválsky, Rémarques sur la luxation sousconjonctivale du cristallin. Arch. d'Oph. XVII. 6. p. 337. — Moulton, H., A case of cataract extraction under descouraging conditions, but with especially gratifying results. Oph. Rec. VI. 4. p. 180. — Mulder, M. E., Cataracta polaris posterior en lenticonus. Oogheelkund. Verslagen en Bijbladen. 1897. p. 255. — Ein Fall von Lenticonus posterior. Klin. Mon.-Bl. f. A. XXXIV. p. 409. — Mutermilch, J., Notes sur l'opération de la cataracte. Ann. d'Ocul. CXVII. 6. p. 408. — Nicati, Expulsions spasmodiques du vitré dans les opérations de la cataracte, contribution à la physiologie du muscle tenseur oculaire. Arch. d'Opht. XVII. 12. p. 767. — Oliver, Ch., A case of traumatic subconjunctival dislocation of the lens. Coll. of phys. of Philadelphia. Sect. of Opht. 1897. March 16. — Clinical history of a case of subconjunctival dislocation of the crystalline lens. Oph. Rec. VI. 6. p. 282. — Peltesohn, Beiderseitige congenitale hereditäre (familiäre) Ectopia lentis. C. f. pr. A. 1897. S. 113. — Pflüger, Der Irisvorfall bei der Extraction des Altersstars und seine Verhütung. Klin. Mon.-Bl. f. A. XXXIV. S. 332. — Pinto, Gama, J. da, Contribution à l'opération de la cataracte secondaire. Ann. d'Ocul. CXVII. 1. p. 22. — Plaut, R., Ein Fall von spontaner Aufhellung einer Cataract. Inaug.-Diss. Kiel 1897. — Puech, A., A propos de la cataracte de Morgagne. Clin. oph. 1897. 4. p. 38. — Purtscher, Angeborener grauer Star als Familienübel. C. f. pr. A. 1897. S. 198. — Randolph, R. L., A series of consecutive cataract operations. Oph. Soc. 1897. p. 126. — Dasselbe. Ther. Gaz. Vol. XXI. 12. 842. — Rauschenbach, Karl, Beitrag zur Pathologie und Therapie der Cataracta traumatica. Inaug.-Diss. Basel 1897. — Rogman, Nouvelle contribution à l'étude des anomalies lenticulaires congénitales, colobomes situés dans une direction différente à la fente foetale. Conclusions générales sur la genèse des colobomes lenticulaires. Arch. d'Opht. XVII. 7. p. 427. — Roosa, D. B. St., The operations for senile cataract. Oph. Soc. 1897. p. 682. — Rumschewitsch, K., Zur pathologischen Anatomie der spontanen Linsenluxation in die vordere Kammer. Arch. f. A. XXXIV. S. 139. — Sandford, A., Case of cataract extraction in an albino. Trans. Oph. Soc. of the U. K. XVII. p. 332. — Sattler, H., Ueber operative Behandlung der Ectopia lentis congenita. Ber. über d. 26. Vers. d. Opht. Ges. 1897. S. 233. — Schanz, F., Eine Familie mit juveniler Cataract. C. f. pr. A. XXI. S. 264. — Schlodtmann, W., Ueber

einen Fall von Luxation der Linse in den Tenon'schen Raum bei äquatorial gelegenem Scleralriss. Arch. f. O. XLIV. 1. S. 127. — Schweigger, C., Extraction mit Lappenschnitt nach unten ohne Iridectomie. Arch. f. A. XXXVI. S. 1. — Shumway, E. A., Summary of operations for cataract one at the New York Eye and Ear Infirmary. N. Y. eye and ear Inf. Rep. V. p. 64. — Snell, S., An attack of herpes ophthalmicus occuring shortly after extraction of cataract on the same side. Trans. Oph. Soc. of the U. K. XVII. p. 334. — Sourdille, G., La section de Daviel d'après des textes démonstratifs. Arch. d'Opht. XVII. 11. p. 657. — Sucker, G. F., Cataracte pyramidale compliquée de cataracte sénile chez le même sujet. Amer. J. of Oph. XIV. 9. p. 266. — Terson, Sur un cas d'hémorrhagie sous choroidienne partielle au cours d'une operation de cataracte. Clin. opht. 1897. Nr. 10. — Theobald, S., Some bacteriological experiments bearing upon the sterilisation of instruments used in cataract extraction. Trans. Amer. Oph. Soc. 1896. — Thomson, Case of foreign body in the lens. Sect. of Oph. College of phys. of Philadelphia. 1897. Febr. 16. — Trousseau, A., Traitement de l'hémorrhagie après extractions de cataracte par la suture scléro-cornéenne. Arch. d'Opht. XVII. 2. p. 106. — Velhagen, Ein Fall von Scheingeschwulst im Augeninnern. C. f. pr. A. XXI. S. 363. — Vertiz, A new operation for cataract. Amer. J. of Oph. XIV. 1. p. 17. — Vollaro, Lieto, Sulla penetrazione di corpuscoli rossi del sangue nella capsula anteriore del cristallino. Osservazione anatomica. Lavori della Clin. Ocul. della R. Univ. di Napoli. V. 2. p. 172. — Wadsworth, O. F., Hemorrhage attending the extraction of cataract. Trans. Amer. Oph. Soc. 1897. p. 136. — Walter, O., Ueber Accomodation bei Aphakie. Arch. f. A. XXXVI. 4. S. 22. — Wettendorfer, F., Ein Beitrag zur Aetiologie des juvenilen Totalstars. Wiener med. W. 1897. Nr. 11 u. 12.

XVIII. Iris.

Ammann, E., Zur Iristuberculose. Klin. Mon.-Bl. f. A. XXXIV. S. 135. — Andrews, J. A., Primary sarcoma of the iris. Tubercle of the iris. Trans. Amer. Oph. Soc. 1896. — Antonelli, L'iritis suite de petites blessures de la cornée. Rec. d'Oph. 1897. Nr. 6. p. 319. — Benoit, Du role de l'humeur aqueuse dans les infections endogenes de l'iris. Arch. d'Opht. XVII. 17. p. 409. — Brixa, J., Ueber Fehlen der Pupillarreaction bei vorhandener Lichtempfindung. Wiener klin. W. 1897. Nr. 36. p. 801. — Cheatham, W., Is there ever a serious iritis without an involvement of the ciliary body, or choroid, or both? Oph. Rec. VI. 8. p. 414. — Denig, R., Inoculations in tuberculous iritis. N. Y. med. J. 1897. Nr. 15. p. 498. — Dunn, J., A case of iritis with deposits in the cornea, resulting in sclerosis and change of the normal surface curve of the cornea. Ann. of Oph. and Otol. VI. 1 p. 17. — van Duyse et van Schevenstein, Leucosarcome de l'iris. Arch. d'Opht. XVII. 4. p. 209. — Fage, M., Tuberculose du corps ciliaire et son traitement. Clin. opht. 1897. Nr. 19. — Gayet, A., Zur „Sklero-Iridectomie" des Professor Schöler. Klin. Mon.-Bl. f. A. XXXIV. S. 31. — Goldzieher, W., Beiderseitige angeborene Aniridia, verbunden mit Ectopia lentis und Glaucoma. C. f. pr. A. 1897. S. 114. — Hennicke, Ein Fall von isolirter Ruptur der Iris ohne Verletzung der Augenhäute. Corr.-Bl. d. allg. ärztl. Vereins von Thüringen. 1897. — Hilbert, R., Zur Kenntniss der Iritis toxica. C. f. pr. A. 1897. S. 53. — John, S. B. St., Primary sarcoma of the iris. Trans. Amer. Oph. Soc. 1896. — Kluger, F.,

Ein Fall von traumatischer Iriscyste. Inaug.-Diss. Greifswalde. 1897. — Lechner, C. S., Ein Fall von acuter, einseitiger, reiner Cyclitis. Klin. Mon.-Bl. f. A. XXXIV. p. 159. — Linde, M., Ein seltener Fall von Pupillarmembran. C. f. pr. A. 1897. S. 81. — Marshall, C. Devereux, Sarcoma of the iris. Trans. Oph. Soc. of the U. K. XVII. p. 30. — Mayweg, W., Sarkom der Iris. Ber. über d. 26. Vers. d. Ophth. Ges. 1897. S. 70. — Norris, W. F., Cases of persistent pupillary membrane, in which there was a firm attachment to the lens capsule with partial opacity of this membrane and of an thin layer of underlying lens substance. Trans. Amer. Oph. Soc. 1897. — Peltesohn, Congenitaler partieller Irisdefect. C. f. pr. A. 1897. S. 112. — Prume, J., Absence congénitale des iris aux deux yeux aniridie totale. Clin. opht. 1897. Nr. 8. — Radzwitzky, P., Ein Fall von Aniridia congenita bilateralis completa. Wjest. Oft. XIV. 3. p. 262. — Schapringer, A., Ein Fall von Polycorie und Iriscolobom. N. Y. med. Monatsschr. 1897. 20. Juni. — Schwenk, Two cases of rupture of the pupillary margin of the iris. Philadelphia. Sect. of Oph. Coll. of Phys. 1897. Oct. 19. — de Schweinitz, G. D., Traumatic prolapse of the iris and its treatment. Med. News. 1897. July 3. — Spicer, W. T. H. and Marshall, D. C., Tubercular disease of iris and Ciliary body. Trans. Oph. Soc. of the U. K. XVII. p. 31. — Stoewer, Iridotomie bei Verschluss der Pupille durch totale Verwachsung mit einer Hornhautnarbe. C. f. pr. A. XXI. S. 239. — Truc, H., Abaissement de la pupille par reculement du droit supérieur dans deux cas d'iridectomie optique en haut avec vaste leucome en bas. Clin. opht. 1897. Nr. 19. p. 237. — Veasey, Cl. A., Primary sarcoma of the iris. Ann. of Oph. and Otol. VI. 4. p. 767. — de Wecker, L., La sphinctér-ectomie de l'iris. Ann. d'Ocul. CXVIII. 6. p. 429. — Weill, Tuberculose der Iris und Corpus ciliare mit Bacillen-Färbung. Arch. f. A. XXXVI. S. 96. — Wilder, W. H., Unilateral reflex iridoplegia. Ann. of Oph. and Otol. VI. 2. p. 234. — Zimmermann, M. W., A case of bilateral melanotic tumors, probably cysts of the ciliary body. Ibid. 3. p. 427. — Zimmermann, Bemerkungen zu dem von Schultze mitgetheilten Fall von tuberculöser Iritis und Keratitis parenchymatosa. Arch. f. O. XLIV. 2. p. 258. — Zimmermann, De la coagulation spontanée du conte denu la chambre antérieure à la suite d'une iridectomie optique. Clin. opht. 1897. p. 233.

XIX. Chorioidea.

Addario, Le iniezioni sotto-conginutivali di sublimato nelle iride-coroidito infettive e simpatiche. Arch. di Ottalm. IV. p. 253. — Baudouin, Du sarcome mélanique du tractus uvéal. Thèse de Paris 1897. — Barnes, J. S., A case of idiopathic retino-choroiditis. Trans. of the State med. Soc. of Wisconsin 1897. — Batten, R. D., Two brothers with symmetrical disease of the macula, commencing at the age of fourteen. Trans. Oph. Soc. of the U. K. XVII. p. 48. — Brixa, Angeborene Sichel nach unten und aussen von der Papille. C. f. pr. A. XXI. p. 327. — Chevallereau, Carcinome métastatique de la choroide. Soc. d'Oph. de Paris. 1897. Dec. — Collins, E. Tr., Disseminated white patches in the choroid, with cholesterine crystals on the surface. Trans. Oph. Soc. of the U. K. XVII. p. 63. — Coover, D., Three cases of intraocular neoplasm. Ann. of Oph. and Otol. VI. 1. p. 24. — Darier, Xavier et Rochon-Duvigneaud, Contribution au diagnostic différentiel entre les vraies et les fausses tumeurs intra-oculaires. Arch. d'Opht. XVII. 3. p. 183. — Driver, W., A general con-

sideration of the etiology and treatment of chorioiditis non-suppurativa. Amer. J. of Oph. XIV. 9. p. 275. — Ellet, E., A case of rupture of the choroidea. Oph. Rec. VI. 9. p. 484. — Fage, Les ruptures de la choroide. Arch. d'Opht. XVII. 7. p. 401. — Fiske, G., Sarcoma of the choroid. A series of cases. Amer. J. of Oph. XIV. 1. p. 29. — Gasparrini, E., Gomma del corpo ciliare. Ann. d'Ottalm. XXVI. p. 105. — Ginsberg, S., Ein anatomischer Befund bei alter, verheilter Aderhautruptur. Arch. f. O. XLIV. 1. S. 26. — Goerlitz, M., Mittheilung eines weiteren Falles von Chorio-Retinitis striata. Klin. Mon.-Bl. f. A. XXXIV. S. 361. — Haab, O., Eine besondere Art von Scheintumor im Auge. Ber. über d. 26. Vers. d. Ophth. Ges. 1897. S. 178. — Hansell, Two cases of non-syphilitic central retino-choroiditis improved by skin-injections of pilocarpin. Philadelphia. Sect. of Ophth. Coll. of Phys. 1897. Oct. 19. — Holthouse, E. H. and Batten, R. D., A case of superficial chorioretinitis of peculiar form and doubtful causation. Trans. Oph. Soc. of the U. K. XVII. p. 92. — Jackson, E., Intraocular enchondroma springing from the choroid. Trans. Amer. Oph. Soc. 1897. p. 72. — Jessop, W. H. H., Sarcoma of the choroid. Trans. Oph. Soc. of the U. K. XVII. p. 218. — Juler, H., Peculiar macular changes. Ibid. p. 75. — Kastalskaïa, E., Zur Aetiologie der Panophthalmitis. Wjest. Oft. 1897. Nr. 4—5. p. 239. — Lange, O., Chorioidealtumor oder Chorioideal-ablösung. Beitr. z. wissenschaftl. Med. Braunschweig 1897. — Leber, Th., Ueber die Aderhautsarkome und die Herkunft ihres Pigments. Arch. f. O. XLIV. 3. S. 683. — Ueber die Combination von intra-ocularen Geschwülsten mit Phthisis bulbi. Ber. über d. 26. Vers. d. Ophth. Ges. 1897. S. 242. — Lewis, G. G., A peculiar case of sarcoma of the choroid. Ann. of Oph. and Otol. VI. 1. p. 7. — Lubowski, E., Zur Tuberculose des Auges. Arch. f. A. XXXV. S. 183. — Mannhardt, Das Colobom der Aderhaut und seine Folgen. Arch. f. O. XLIII. 1. S. 127. — Mulder, M. E., Sarcoma choroideae. Oogheelkundige Verslagen en Bijbladen. 1897. p. 346. — Neese, E., Sarcoma chorioideae carcinomatosum et alveolare melanoticum. Arch. f. O. XLIII. 2. S. 261. — Noyes, H. D., Carcinoma of the choroid. Sarcoma of the choroid. Trans. Amer. Oph. Soc. 1896. — Polano, O., Ueber isolirte Chorioidealrupturen. Inaug.-Diss. Kiel 1897. — Pooley, Th. R., Two cases of enucleation in panophthalmitis. Ann. of Oph. and Otol. VI. 2. p. 243. — Purtscher, Aderhautblutung nach Altersstar-Ausziehung. Aderhautblutung nach Geschwürsbildung. C. f. pr. A. 1897. S. 193. — Randolph, R. L., A case of suppurative iridochorioiditis of obscure origin ending in panophthalmitis, in an infant of nine month. Trans. Amer. Oph. Soc. 1896. — Risley, Melano-sarcoma originating in ciliary body. Ibid. — de Schweinitz, Case of suspected sarcoma of the ciliary body. Coll. of phys. of Philadelphia. Sect. of Ophth. 1897. March 16. — Stiel, A., Beitrag zur Tuberculose des Auges. C. f. pr. A. 1897. S. 146. — Terson, A., Diagnostie et traitement des tumeurs intraoculaires. Progrès méd. 1897. Nr. 16. — Vollaro, Lieto, Contributo clinico ed anatomopatologico alla tuberculose bulbare. Lavori della Clin. Ocul. della R. Univ. di Napoli. V. 2. p. 177. — Walker, C. H., A case of new growth in the macula region. Trans. Oph. Soc. of the U K. XVII. p. 64. — Zimmermann, A case of bilateral pigmented tumours, probably cysts of the ciliary body. Coll. of phys. of Philadelphia. Sect. of Ophth. 1897. March 16.

XX. Glaskörper.

Abadie, Ch., Des hemorrhagies du fond de l'oeil chez les jeunes sujets et les adultes. Clin. opht. 1897. Nr. 7. — Agababow, A., Zur Aetiologie der spontanen ·recidivirenden Blutungen in das Innere des Auges. Wjest. Oft. XIV. 2. p. 125. — Alt, A., Case of synchysis scintillans with normal visual acuity. Amer. J. of Oph. 1897. Nr. 2. p. 47. — Batten, R. D., Bilateral spontaneous haemorrhage into the vitreous. Trans. Oph. Soc. of the U. K. XVII. p. 75. — Crainiceanu, G., Douē anomalic congenitale all corpuliis vitros al ochineni. Romania medicala Annal V. Nr. 13. — Ellis, R., Opacities in the vitreous. N. Y. med. J. LXVI. 16. p. 531. — Fischer, J. H., A case of subhyaloid haemorrhage, in which the specimen was obtained with microscopic sections. Oph. Hosp. Rep. XIV. 2. p 291. — Fischer, Glaskörperblutungen bei jugendlichen Individuen, Gefässveränderungen. C. f. pr. A. 1897. S. 173. — da Gama, Pinto F., On profuse intra-ocular hemorrhage. Ann. of Ophth. VI. 4. p. 741. — Guiot, Synchysis scintillant monolateral. Clin. opht. 1897. Nr. 7. — Hemmi, H., Klinische Beobachtungen über die Folgen von Glaskörperverletzungen des Auges. Inaug.-Diss. Zürich 1897. — Leber, Th., Entwickelung von Fadenpilzen im Glaskörper nach Stichverletzung durch ein Messer. Ber. über d. 26. Vers. d. Ophth. Ges. 1897. S. 256. — Lewis, F. M., Circumscribed inflammation of the vitreous. The Post-Graduate XII. 12. p. 715. — Luchting, G., Ein Beitrag zur Casuistik der Arteria hyaloidea persistens. Inaug.-Diss. Kiel 1897. — van Rijnberk, Geval van blaeding in het Glasvocht. Oogheelkundige Verslagen en Bijbladen 1897. p. 302. — de Schweinitz, G., On bloodvessels formation in the vitreous. Philadelphia. Coll. of Phys. Sect. of Oph. 1897. Oct. 19. — Terrien, F., Constance chez l'homme d'un vestige de l'artère hyaloid dans les premiers mois de l'existence. Arch. d'Opht. XVII. 11. p. 675.

XXI. Glaucom.

Abadie, Ch., Nature du glaucome. Explication de l'action curative de l'iridectomie. Progrès méd. 1897. Nr. 22. — Dasselbe. Arch. d'Opht. XVII. 6. p. 375. — Das Wesen des Glaucoms. Wiener klin. Rundschau 1898. Nr. 30. Progrès méd. 1897. Nr. 22. — Die Natur des Glaucoms, Erklärung und Heilwirkung der Iridectomie. Ophth. Klinik 1897. S. 7. — Alt, A., Haemorrhagic glaucoma. Amer. J. of Oph. 1897. Nr. 4. p. 121. — Angelucci, A., Ancora sui disturbi del mecanismo vascolare e sulla operabilita del buftalmo. Arch. di Ottalm. IV. 11—12. p. 343. — Ayres, S. C., Acute Glaucoma associated with large nasal polypus. Amer. J. of Oph. 1897. Nr. 4. p. 108. — Bietti, Sull' azione fisiologica dell' arecolina nell' occhio con alcune considerazioni sulle sue applicazioni nella cura del glaucoma. Arch. di Ottalm. V. 1—2. p. 33. — Bitzos, Le glaucome primitif en Orient. Arch. d'Opht. XVII. 1. p. 30. — Chibret, La ponction scléro-cyclo-irienne dans le traitement chirurgical du glaucome. Ann. d'Ocul. CXVIII. 3. p. 198. — Czermak, W., Einiges zur Lehre von der Entstehung und dem Verlaufe des prodromalen und acuten Glaucomanfalles. Prager med. Wochenschr. 1897. Nr. 1. — Eliasberg, Quelques mots à propos de l'article de M. Bitzos. Glaucome primitif en Orient. Arch. d'Opht. XVII. 5. p. 327. — Elles, E. C., Haemorrhagic glaucoma. Ann. of Oph. VI. 4. p. 711. — Fridenberg, P., Zur Pathologie des hämorrhagischen Glaucoms. Arch. f. A. XXXIV. S. 175. — Galezowski, Ueber das aty-

pische Glaucom. Wiener klin. Rundschau 1897. Nr. 21—23. — Gros, E. L., Étude sur l'Hydrophtalmie ou glaucome infantile. Thèse de Paris 1897. — Gruber, R., Die Beziehungen von Augendruck und Augenspannung. Arch. f. A. XXXIV. 4. S. 59. — Gunn, R. M., Result of chronic glaucoma. Trans. of Soc. of the U. K. XVII. p. 328. — Haitz, E., Ueber Netzhautblutungen nach Glaucomoperationen. Inaug.-Diss. Freiburg i. B. 1897. — Heinersdorf, Ein Fall von doppelseitigem, nicht entzündlichem Glaukom in jugendlichem Alter bei gleichzeitiger Retinitis pigmentosa und Myopie. Arch. f. A. XXXIV. S. 240. — Hess, C., Ueber einige seltnere Glaucomfälle und über die Wirkung der Accommodation beim primären Glaucom. Ber. über d. 26. Vers. d. ophth. Ges. 1897. S. 44. — v. Hippel, E., Ueber Hydrophthalmus congenitus. Ibid. S. 225. — Ueber Hydrophthalmus congenitus nebst Bemerkungen über die Verfärbung der Hornhaut durch Blutfarbstoff. Arch. f. O. XLIV. S. 539. — Hoffmann, F. W., Therapie des Glaucoms. Klin. Mon.-Bl. XXXIV. S. 251. — Jenkel, A., Ein Fall von Luxatio lentis mit acutem Glaucom. Inaug.-Diss. Kiel 1897. — Millikin, B. L., An unusual case of glaucoma. Trans. Amer. Oph. Soc. 1896. — Mitchell, S., Two cases of glaucoma following cataract extraction. Oph. Rec. VI. 7. p. 355. — Pergens, E., Buphthalmos mit Lenticonus posterior. Arch. f. A. XXXV. S. 1. — Peter, M., Beseitigung glaucomatöser Prodromalerscheinungen durch Convexgläser. C. f. pr. A. XXI. S. 274. — Prichard, A., Intraocular myotomy. Ann. of Oph.. VI. 2. p. 239. — Randolph, R. L., A case of chronic glaucoma with some unusual features. Trans. Amer. Oph. Soc. 1896. — Richey, St. O., The management of glaucoma, chronic simple glaucoma. Ibid. p. 156. — Gout and rheumatism as factors in the etiology of glaucoma. Ann. of Oph. VI. 3. p. 460. — Taxis in increased intra-ocular tension. Trans. Amer. Oph. Soc. 1897. p. 156. — Risley, S. W., Secondary glaucoma. Ann. of Oph. VI. 3. p. 687. — Smith, Priestley, Diminished secretion as a factor in the causation of primary glaucoma. Oph. Rev. XVI. Nr. 189. p. 139. — Stirling, A. W., Glaucoma; its symptoms, varieties, pathology and treatment. Ann. of Oph. VI. 1. p. 47. 2. p. 261. 3. p. 491. — Stölting, Ueber Retinitis haemorrhagica mit nachfolgendem Glaucom. Arch. f. O. XLIII. 2. p. 306. — Ueber die Erhöhung des intracraniellen und intraocularen Druckes. Ber. über d. 26. Vers. d. ophth. Ges. 1897. S. 187. — Sulzer, Glaucome foudroyant et abolition persistante de la circulation retinienne. Considérations sur le rôle de la circulation intraoculaire dans la pathogénie du glaucome. Progrès méd. 1897. Nr. 3. p. 40. — Glaucome foudroyant et abolition persistante de la circulation retinienne. Ann. d'Ocul. CXVII. p. 81. — Thomas, J., Essai sur le prognostic du glaucome primitif. Thèse de Paris. 1897. — Valois, Du pseudoglaucome. Rec. d'Opht. 1896. Nr. 12. — Vennemann, E., Deuxième contribution à l'étude du glaucome hemorrhagique. Clin. opht. 1897. Nr. 14 p. 166.

XXII. Sympathische Ophthalmie.

Ard, F. C., A case of sympathic ophthalmia. Complete recovery. N. Y. eye and ear Inf. Rep. V. p. 48. — Bullard, W. L., A case of sympathetic ophthalmia following a successfull cataract extraction. Oph. Rec. VI. 10. p. 518. — Cabannes et Ulry, Observation d'ophtalmie sympathique grave apparue deux jours après un traumatisme par coup de feu. Clin. opht. 1897. Nr. 3. p. 25. — Cross, F. R., Some cases of sympathetic ophthalmitis. Trans. Oph. Soc. of the U. K. XVII. p. 300. — Donaldson, E., A case of sympathetic in-

flammation of the eye following enucleation for subconjunctival rupture of the sclerotic. Oph. Rev. 1897. Nr. 184. p. 35. — Fage, Ophtalmie sympathique apparue un mois après l'énucleation d'un oeil blessé. Ann. d'Ocul. CXVII. 3. p. 186. — Haab, O., Ueber Chorioretinitis sympathica. Ber. d. 26. Vers. d. ophth. Ges. 1897. S. 165. — Millikin, B. L., A case of sympathetic iridocyclitis. Trans. Amer. Oph. Soc. 1896. — Mulder, M. E., Papillitis sympathica. Oogheelkundige Verslagen een Bijbladen. 1897. p. 350. — Nuel, J. P., De l'amblyopie sympathique. Arch. d'Opht. XVII. p. 145. — Trousseau, Ophthalmie sympathique et galvanocautère. Rec. d'Opht. 1897. Nr. 5. p. 249.

XXIII. Netzhaut und Sehnerv.

Adamük, E., Ueber traumatische Netzhautdegeneration. Arch. f. A. XXXVI. S. 114. — Ammann, E., Ein Fall von Retinitis circinata mit anatomischer Untersuchung. Ibid. XXXV. S. 123. — Andogsky, N., Ueber das Verhalten des Sehpurpurs bei der Netzhautablösung. Arch. f. O. XLIV. 2. S. 404. — Baas, K., Ueber die anatomische Grundlage des Ringscotoms. Ibid. S. 642. — Bourgeois, Constitution du corps vitré comme point de départ du traitement du decollement de la rétine. Clin. opht. 1897. Nr. 10. p. 566. — Claiborne, H., A case of embolism of a branch of the central retinal artery. Oph. Rec. VI. 8. p. 432. — A probable case of thrombosis of the lower central retinal artery. Ibid. 9. p. 471. — Clarke, E., Specimens of Y-schaped detachment of the retina. Trans. Oph. Soc. of the U. K. XVII. p. 47. — Clavellier, L'éléctrolyse dans le décollement de la rétine. Languedoc médico-chirurgical. 1897. Mai. — Cocks, G. H. and Weeks, J. E., A case of retinitis proliferans. N. Y. eye and ear Inf. Rep. V. 27. — Cook, S. E., Unusual tortuosity of the retinal arteries. Ann. of Oph. VI. 2. p. 216. — Glioma of the retina. Oph. Rec. VI. 8. p. 407. — Dunn, J., Ein weiterer eigenthümlicher Fall von Netzhautstreifung. Arch. f. A. XXXIV. 4. S. 294. — Partial detachment of the superotemporal vein of the retina. Ann. of Oph. 3. p. 447. — Éperon, Du prognostic de la papille étranglée. Rév. méd. de la Suisse Rom. 1897. Nr. 2. — Flintzer, A., Beitrag zur Kenntniss der retrobulbären Neuritis. Inaug.-Diss. Jena 1897. — Fridenberg, E., A case of retinitis circinata. Trans. Amer. Oph. Soc. 1897. p. 181. — Fünfstück, W., Ueber die Entstehung der Retinitis proliferans. Inaug.-Diss. Freiburg i. B. 1897. — Galezowski, Sur une atrophie particulière des nerfs optiques provoquée par une alteration des vaisseaux lymphatiques. Rec. d'Oph. 1897. Nr. 6. p. 314. — Gloor, Arthur, Ein Fall von angeborener, abnormer Schlängelung der Netzhautvenen beider Augen. Arch. f. A. XXXV. p. 328. — Goldzieher, W., Ein Fall von Retinitis pigmentosa mit Glaucoma. C. f. pr. A. 1897. S. 116. — Die Hutchinson'sche Veränderung des Augenhintergrundes. Arch. f. A. XXXIV. S. 112. — Goerlitz, M., Anatomische Untersuchungen eines sogenannten Coloboma nervi optici. Ibid. XXXV. S. 219. — Gould, G., Retinitis pigmentosa without the characteristic pigmentation. Brit. med. J. 1897. Nr. 1920. S. 1060. — Gradle, H., Occlusion of the arterioles supplying the macula lutea. Ann. of Oph. VI. 2. p. 328. — Grand, Note sur un cas de gliome de la rétine. Ann. d'Ocul. CXVIII. 2. p. 30. — Griffith, J., A case of so-called retinitis punctata albescens. Trans. Oph. Soc. of the U. K. XVII. p. 51. — Guilband, Gaétan, La rétinite proliférante. Thèse de Paris 1897. — Gunn, M., Retroocular neuritis. Trans. Oph. Soc. of the U. K. 1897. March 11.

— Hertel, E., Ein Beitrag zur Kenntniss des Netzhautglioms. Klin. Mon.-Bl. XXXIV. S. 323. — Higier, H., Zur Klinik der familiären Opticusaffectionen. Deutsche Zeitschr. f. Nervenh. X. S. 489. — Hirsch, C., Ueber Astembolie der Netzhaut. Wiener klin. Rundschau. 1897. Nr. 32. — Hirschberg, J., Eigenthümliche Entartung sämmtlicher Netzhaut-Blutadern. C. f. pr. A. 1897. S. 206. — Hoche, A., Zur Frage der Entstehung der Stauungspapille. Arch. f. A. XXXV. S. 192. — Horstmann, C., Ueber den Verlauf der spontanen Netzhautablösung. Ibid. S. 166. — Hotzen, F., Retinitis haemorrhagica. Inaug.-Diss. Kiel 1897. — Hunter, D. W., A case of detachment of the retina with peculiar features. N. Y. eye and ear Inf. Rep. V. p. 23. — Johnson, W. B., Angio-sarcoma of apparently retinal origin. Ibid. p. 76. — Juler, H., Un cas de névroretinite monoculaire syphilitique avec examen microscopique. Clin. opht. 1897. 7. p. 607. — Case of retinal pigmentation. Trans. Oph. Soc. of the U. K. XVII. p. 50. — Case of retinal oedema with sudden failure of lower half of visual field. Ibid. p. 53. — Iutrzenka, Ueber die operative Behandlung der Netzhautablösung nach Deutschmann. Wiener med. W. 1897. Nr. 20. — Kalt, Sarcome endothélial du nerf optique. Soc. d'Oph. 1897. Mars 7. — Kastalsky, Kash., Ein Fall von doppelseitigem Colobom der Macula lutea. Arch. f. A. XXXVI. S. 58. — Knaggs, R. Lawford, A case of spontaneous recovery of retinal detachment. Trans. Oph. Soc. of the U. K. XVII. p. 38. — Kollock, Ch., A case of optic nerve atrophy treated by inhalations of nitrite of amyl. Oph. Rec. VI. 4. p. 217. — Dasselbe. Amer. J. of Oph. 1897. Nr. 11. p. 347. — Krückmann, E., Zur Pathogenese der Stauungspapille. Ber. über die 26. Vers. d. Ophth. Ges. 1897. S. 3. — Loktew, W. A., Zwei Fälle von Sehnervencolobom. Wjest. Oft. XIV. 6. p. 546. — Marcon, J., Hyalitis striata et retinitis proliferans. Ibid. p. 493. — Miller, R., Functional diseases of the optic nerve and retina. Oph. Rec. VI. 4. p. 167. — Moissonier, De l'atrophie du nerf optique, à la suite de choriorétinite. Clin. opht. 1897. Nr. 15. — Nottbeck, B., Ein Beitrag zur Kenntniss der congenitalen Pseudoneuritis optica. Arch. f. O. XLIV. 1. p. 31. — Posey, A case of congenital pigmentation of the retina. College of phys. of Philadelphia. 1897. Febr. 16. — Risley, S. D., Tumor of optic nerve and retina, gliosarcoma. Cyst of the right optic disc. Trans. Amer. Oph. Soc. 1896. — A case of detachment of the retina and choroid. Section of Ophth. College of phys. of Philadelphia. 1897. Febr. 16. Amer. J. of Oph. XIV. 3. p. 68. — Scalinci, Di un mixo-sarcoma del nervo ottico, asportato con conservazione del bulbo, illustrazione clinica ed anatomo patologica. Lavori della clin. Ocul. della R. Univ. di Napol. V. 2. p. 1. — Scheffels, Otto, Netzhautvenenerkrankung als Ursache recidivirender jugendlicher Netzhaut- und Glaskörperblutungen. Deutsche med. W. 1897. Nr. 13. — Schmidt-Rimpler, H., Zur Theorie und Behandlung der Netzhautablösung. Ibid. Nr. 44. — Schweigger, R., Ueber Netzhautblutungen nach klinischen Beobachtungen. Inaug.-Diss. Berlin 1897. — de Schweinitz, G. E., Angioid streaks in the retina. Trans. Amer. Oph. Soc. 1896. — Dasselbe. College of phys. of Philadelphia. Section of Ophth. 1897. March 16. — Dasselbe. Oph. Rec. VI. 7. p. 325. — Silcock, A. A., Detachment of retina; chorioidal atrophy. Wjest. Oft. XIV. 6. p. 75. — Snell, S., Hereditary or congenital optic atrophy and allied cases. Ibid. p. 66. — Spalding, J. A., A group of four cases of optic nerve atrophy with nearly total blindness following sexual excess. Trans. Amer. Oph. Soc. 1897. p. 206. — Stuelp, O., Embolie eines Astes der Arteria centralis retinae nach normal verlaufenem Wochenbett. C. f. pr. A. 1897. S. 52. — Sweet, W. H., The result of puncture of the sclera in recent detachment of

the retina. Philadelphic Coll. of phys. Sect. of Ophth. 1897. Oct. 19. — Thomas, J., Décollement de la retine avec glaucome, simulant un neoplasme dans un oeil anciennement traumatisé. Arch. d'Opht. XVII. 8. p. 474. — Wadsworth, Embolism of central artery. Retention of central vision. Trans. Amer. Oph. Soc. 1896. — Wagenmann, A., Beitrag zur Kenntniss der Circulationsstörungen in den Netzhautgefässen. Arch. f. O. XLIV. 2. p. 219. — Dasselbe. Ber. über d. 26. Vers. d. ophth. Ges. 1897. S. 153. — Weeks, J., Retinitis proliferans. Trans. Amer. Oph. Soc. 1897. p. 158. — Würdemann, H. V., Ein Fall von Thrombophlebitis der Centralgefässe der Retina. Beiträge z. Augenh. XXIX. S. 100. — Zentmayer, A case of anamolous pigmentation of the retina. College of phys. of Philadelphia. 1897. Febr. 16. — Zimmermann, W., Ueber einen Fall von Netzhautablösung beim Hunde. Klin. Mon.-Bl. f. A. XXXIV. S. 346.

XXIV. Amblyopien ohne Befund.

Antonelli, Die Amblyopie transitoire. Halle a. S. 1897. — Ayres, S. C., quinine Amblyopia. Amer. J. of Oph. XIV. 1. p. 13. — Barabacheff, Contribution à l'étude des effets toxiques du salicylate de sonde. Clin. opht. 1897. Nr. 7. — Basso, O., Un epidemia di emeralopia con xerosi epiteliale della conjunctiva. Ann. di Ottalm. XXVI. p. 275. — Bruns, H. W., Case of quinine Amaurosis; observations-extending over ten years. Amer. J. of Oph. XIV. 1. p. 1. — Colhoun, A. W., A contribution to quinine blindness. Oph. Rec. VI. 7. p. 360. — Collins, J. Treacher, Case of permanent central scotoma caused by looking at the sun, with partial atrophy of the optic nerve. Oph. Hosp. Rep. XIV. 2. p. 374. — Dor, L., Une observation de persistance de la vision binoculaire dans un cas d'amblyopie monoculaire hystérique. Rev. génér. d'Opht. XVI. p. 51. — Ellis, R., Tabacco amblyopia. Med. Rec. 1897. Sept. 25. — Gruening, E., On mild types of quinine amaurosis without pallor of the optic discs. N. Y. eye and ear Inf. Rep. V. 6. — Harlan, H., A case of amblyopia from a large dose of quinine sulphate. Oph. Rec. VI. 3. p. 113. — Kollock, Ch., Epidemic hemeralopia, as seen on the coast country of South Carolina. Trans. Amer. Oph. Soc. 1896. — Salvas, Le champ visuel périphérique dans l'amblyopie toxique. Ann. d'Ocul. CXVII. p. 254. — Santos Fernandez, J., Differential diagnosis between malarial and quinine amaurosis. Journ. of Eye, Ear and Throat. Dis. II. 4. p. 191. — de Schweinitz, G. E., Tobacco amblyopia in a woman, with anomalous scotomas. Oph. Rec. VI. Nr. 3. p. 118. — A case of toxic amblyopia, with autopsy and microscopical examinations of the specimen. Amer. Journ. of the med. Sciences. 1897. Sep. — Snellen, H., Erythropsie. Arch. f. O. XLIV. 1. p. 19. — Dasselbe. Oogheelkundige Verslagen en Bijbladen. 1897. p. 329. — Somya, R., Kleiner Beitrag zum Capitel „Flimmerscotom". Klin. Mon.-Bl. f. A. XXXIV. S. 164. — Stoty, A., Zur Aetiologie der Amaurose. Inaug.-Diss. Giessen 1897. — Thompson, A. H., Tobacco-Amblyopia: some cases in with the interval between cessation of smoking and improvment of vision was unusually long. Oph. Hosp. Rep. XIV. 2. p. 406. — Thomson, A., Complete blindness due to acute poisoning from overuse of essence of Jamaica Ginger, recovery followed by toxic amblyopia of the ordinary chronic from with eventualy atrophy. Oph. Rec. VI. 11. p. 579. — Walter, Will., On asthenopia as a fatigue neurosis and its

analogy to the professional neuroses. Oph. Rec. VI. 2. p. 73. — On the primary causation of asthenopia. — Influence of fatigue. Amer. J. of Oph. 1897. Nr. 11. p. 321. — Wolffberg, Ein Fall von chronischer Aconitin-Intoxication. Wochenschr. f. Ther. u. Hyg. des Auges. I. 9. S. 65. — Zehender, W., Das sichelförmige Flimmerscotom Listing's. Klin. Mon.-Bl. f. A. XXXIV. S. 25.

XXV. Verletzungen, Fremdkörper, Parasiten.

Alt, A., On the histology of a case of sudden blindness caused by an injury to the skull. The first case of fresh choroidal rupture histologically examined. Oph. Rec. XVI. Nr. 392. p. 289. — D'Ambigne, C. M., A case of traumatic blindness with partial recovery after fifteen months. Oph. Rec. VI. 11. p. 583. — Antonelli, L'atrophie développée sur les deux yeux, sur le compte des corps étrangers. Soc. d'Opht. 1897. Dec. — Bousignorio, Essai sur le traitement conservateur des blessures graves de l'oeil. Thèse de Paris. 1897. — Chisolm, F., A large foreign body in the orbit penetrating and destroying the eye-ball. Journ. of Eye, Ear and Throat Disease. II. 3. p. 144. — Clark, C. F., A question as to the presence and location of a minute fragment of steel in the eye determined by the Roentgen-rays. Successful removal by the electro-magnet. Trans. Amer. Oph. Soc. 1896. — Cowgill, W., Report of two cases of foreign bodies in the eye. Oph. Rec. VI. 8. p. 428. — Duclos, Un cas de rupture double circulaire suivant le méridien horizontal de la choroide; avec décollement rétinien. Ann. d'Ocul. CXVIII. 6. p. 147. — Fridenberg, P., The localinspection of foreign bodies in the Eye by means of the X-rays. Med. Rec. 1897. May 15. — Ueber einen Fall von Schrotschussverletzung beider Augen; Nachweis des Fremdkörpers mittelst Röntgen-Photographie. Deutsche med. W. 1897. Nr. 46. — Galezowski, Les rayons de Roentgen en ophtalmologie et de leur emploi pour la decouverte des corps étrangers de l'oeil. Rec. d'Oph. 1897. Nr. 2. p. 68. — Goldsmith, G. H., Cases of foreign body in the eye. Brit. med. J. 1897. Nr. 1907. p. 136. — Gottschalk, E., Zufällige Verbesserung des Sehvermögens durch Verletzung. Wochenschr. f. Therapie u. Hygiene des Auges. I. Nr. 2. S. 12. — Griffith, A. H., Some cases of intra-ocular cysticercus and one case of intraocular hydatid. Trans Oph. Soc. of the U. K. XVII. p. 220. — Haab, O., Traumatische Macula-Erkrankung bewirkt durch den elektrischen Strom. Klin. Mon.-Bl. f. A. XXXIV. S. 213. — Harlan, G. C., Rupture of the iris, at the pupillary margin and in continuity, from contusion of the eyeball. Trans. Amer. Oph. Soc. 1896. — Hirsch, C., Cysticercus subretinalis. Extraction, Heilung. Prager med. W. 1897. Nr. 19—20. — Hirschberg, Ueber Entfernung von Metallsplittern aus dem Augengrunde. Deutsche med. W. 1897. Nr. 15. — Hirschberg, Bericht über die im Jahre 1896 bei mir vorgenommenen Magnet-Operationen. Ibid. Nr. 31. — Inouye, T., Ueber einen Fall von Augenverletzung durch stumpfe Gewalt und insbesondere über Linsenkapselabhebung. C. f. pr. A. 1897. S. 147. — Isbruch, H., Beitrag zur Kenntniss der Schrotverletzungen der Augen. Inaug.-Diss. Jena 1897. — Kollock, Ch. W., Four cases of successfull removal of foreign bodies from the eye. Ann. of Oph. VI. 1. p. 31. — The use of mercury in traumatic irido-chorioiditis. Trans. Amer. Oph. Soc. 1896. — Lefrançois, M., Pronostic et traitement des plaies perforantes de l'oeil. Thèse de Paris 1897. — Levinsohn, G., Beitrag zur Casuistik der perforirenden Augenverletzungen. Klin. Mon.-Bl. f. A. XXXIV. S. 416. — Linde, M.,

Ueber Contusion des Bulbus mit besonderer Berücksichtigung der Commotio retina. C. f. pr. A. 1897. S. 97. — Lunn, J. R. and Marshall, Ch. Devereux, Foreign body in the orbit for four years; sympathetic irritation; excision of the blind eye; recovery. Trans. Oph. Soc. of the U. K. XVII. p. 252. — Müller, J. J., Ueber die Behandlung grösserer Perforations-Verletzungen des Bulbus durch die Naht. Inaug.-Diss. Giessen 1897. — Natanson, A., Ueber den schädlichen Einfluss der behaarten Raupen auf den Organismus der Menschen und der Thiere, insbesondere der Augen. St. Petersb. med. W. 1897. Nr. 12. — Bindehaut- und Hornhautentzündung in Folge Verletzung des Auges durch eine behaarte Raupe. Klin. Mon.-Bl. f. A. XXXIV. S. 189. — Norman-Hansen, C., Études sur la contusion de l'oeil. Ann. d'Ocul. CXVIII. 3. p. 195. Oliver, Ch. A., Ophthalmoscopic representation of a case of traumatic rupture of the inferior temporal vein of the right retina. Ann. of Oph. VI. 1. p. 31. — A clinical study of a case of double chorio-retinitis in the macular region, following a flash of lightning and a flash from burning lycopodium. Trans. Amer. Oph. Soc. 1896. — A case of supposed foreign body in the eyeball. College of phys. of Philadelphia. Sect. of Ophth. 1897. March 16. — Removal of a piece of steel from the vitreous chamber, the position of the foreign body being determined by the presence of scotoma in the field of vision. Oph. Rec. VI. 8. p. 434. — The value of repeated and differential-placed exposure to the Röntgen-rays in determining the location of foreign bodies in and about the eyeball. Trans. Amer. Oph. Soc. 1897. p. 85. — Robertson, D. A., Note on the further history of the case of filaria loa previously reported to the society. Trans. Oph. Soc. of the U. K. XVII. p. 227. — Rogers, F., Report of a case of persistent retinal impression following the use of the sextant. Oph. Rec. VI. 4. p. 164. — Roy, Dunbar, The effect of intense flashes of electricity upon the eye. Amer. J. of Oph. XIV. 12. p. 353. — Schweinitz, G. D. de, A piece of steel imbedded in the ciliary body was located by means of Röntgen's rays. Sect. of Ophth., Coll. of phys. of Philadelphia 1897. Febr. 16. — A piece of steel in the ciliary body located by means of Röntgen's X-rays. Extraction with the electromagnet and perservation of good vision, after two similar operative procedures, without the use of the rays, had been unsuccessful. Amer. J. of the med. Sciences 1897. May. — Snell, S., A series of cases of optic atrophy following injury, chiefly of the anterior part of the head. Trans. Oph. Soc. of the U. K. XVII. p. 81. — Szili, Entfernung von Eisensplittern aus dem Auge mittelst der Electromagneten. Wiener med. Presse 1897. Nr. 18. — Szumara, St., Zu den Psychosen nach Augenverletzungen. Münch. med. W. 1897. Nr. 1. — Thomson, W., Removal of a piece of iron imbedded in the crystalline lens. Trans. Amer. Oph. Soc. 1897. p. 83. — Removal of piece of steel located by X-rays from interior of eyeball. Ibid. p. 88. — Vossius, Zwei Magnet-Operationen. Deutsche med. Wochenschr. 1897. — Ueber die durch Raupenhaare bedingten Augenaffectionen. Zeitschr. f. pr. Aerzte. 1897. Nr. 13. — Wagenmann, A., Beitrag zur Kenntniss der Zündhütchenverletzungen. Arch. f. O. XLIV. 2. S. 272. — Williams, Ch. R., Extraction of a bit of copper from the vitreous where X-rays helped to locate the metal. Trans. Amer. Oph. Soc. 1896. — Worell, F. R., Passage of a shot through the eyeball. Oph. Rec. VI. 8. p. 436. — Zirm, O., Ein Fall von Contusio bulbi mit Zerreissung des Sehnerven. C. f. pr. A. 1897. S. 208.

XXVI. Augenerkrankungen bei sonstigen Körperleiden.

Ahlström, G., Cas d'Ophtalmie métastatique pendant une pneumonie. Clin. opht. 1897. Nr. 6. — Alfieri, Coroidite metastatica-exenteratio bulbi-morte per setticopiemia criptogenitica-autopsia-esame anatomico del moncone. Arch. di Ottalm. IV. p. 328. — Alt, A., A case of endothelioma of the dura mater and brain. Amer. J. of Oph. XIV. Nr. 1. p. 4. — Two cases of atrophy of the optic nerves after typhus abdominalis, one due to a debilitated condition, the other to meningitis. Ibid. Nr. 2. p. 46. — Angelucci, Un nuovo caso di edema di papilla par focolaio cerebellare o para-cerebellare. Arch. di Ottalm. IV. p. 209. — Le traitement chirugical et le prognostic de l'oedeme de la papille dans les affections centrales circonscrites. Rev. génér. d'Oph. XVI. 5. p. 193. — Antonelli, A., La dissociation, de la vision binoculaire chez quelques hystériques, à propos d'un cas d'amaurose monoculaire hystérique. Arch. d'Oph. XVII. p. 218. — Les stigmates ophtalmoscopiques rudimentaires de la syphilis héréditaire. Thèse de Paris 1897. — Berger, E., Rémarques sur quelques troubles oculaires dépendant de l'état général. Arch. d'Oph. XVII. 8. p. 479. — Blessig, E., Ein Beitrag zur toxischen Diagnose der Gehirnerkrankungen auf Grund von Augenstörungen. St. Petersburger med. W. 1897. Nr. 15. — de Bono, F. P., Macropia isterica-suggestione in reglia-guarigione. Arch. di Ottalm. XXVI. 3. p. 223. — Bramwell, Byron, Case of left hemiplegia due to a perforating wound of the right orbit. Scottish med. and surg. Journ. Vol. I. 8. p. 710. — Bull, Ch. St., Lesions of the retinal vessels, retina and optic nerve, associated with gout. The med. News 1897. May 8. — Burnett, S., Double exophthalmos with ulcerative degeneration of the eyes in an infant, from sarcoma of the dura mater, starting most probably at the sella turcica. Extensive pathologic changes in the bones. Death. Autopsie. Trans. Amer. Oph. Soc. 1897. p. 31. — Claiborne, J. H., A case of metastatic chorioiditis following puerperal septicaemia. Ann. of Oph. VI. 2. p. 228. — Collins, E. Tr., Young woman presenting the clinical characters of embolism of the central artery of the retina, first in one eye and then in the other; no evidence of heart disease; amenorrhoea and epistaxis; (?) haemorrhage into the optic nerve sheath. Trans. Oph. Soc. of the U. K. XVII. p. 324. — Conkey, C. D., Panophthalmitis and meningitis accompanying la grippe. Trans. of State med. soc. of Wiskonsin 1897. — Culbertson, L. R., Can castration and ovariotomy cause optic atrophy? Report of two cases. Amer. J. of Oph. XIV. 8. p. 252. — Davis, A. E., Vicarious hemorrhages into the eyes as the menstrual periods. Report of cases. Oph. Rec. VI. 7. p. 341. — Dayton, W. L„ Hysteria in ophthalmology. Amer. J. of Oph. XIV. p. 257. — Demicheri, L., A propos d'un cas de syphilis cérébrale avec complications oculaires. Ann. d'Ocul. CXVII. 2. p. 104. — Dimmer, Beiderseitiger Exophthalmus mit relativer, temporärer Hemianopsie. Wiener klin. W. 1897. Nr. 17. — Dollganoff, W. und Bellarminoff, Ueber die Veränderungen des Auges nach Ligatur der Gallenblase. Arch. f. A. XXIV. 3. p. 196. — Duclos, J., Hämorrhagie rétinienne au cours de la leucémie. Ann. d'Ocul. CXVII. 1. p. 50. — Dufer-Dreyer, Essai sur la méningite à forme ophtalmoplegique, son diagnosis précoce. Arch. d'Opht. XVII. 11. p. 689. — Emerson, J. B., Double optic neuritis supposed to be due to an aneurism, with recovery. Trans. Amer. Oph. Soc. 1897. — Ewetzky, Th., Cyclitis bei Affen nach geimpfter Recurrens. Wjest. Oft. XIV. 1. p. 51. — Eyre, J. W. H., Albuminuric retinitis. Oph. Rev. XVI. 191. p. 275. — Faber, E., Botryomycose der oogleden. Oogheelkundige

Verslagen en Bijbladen. 1897. p. 336. — Mc Farlane, Murray, A case of acute insanity due to eye strain. Oph. Rec. VI. 10. p. 517. — Ferri, L., Infezione endogena dei bulbi oculari da pneumococchi di Fraenkel. Ann. di Ottalm. XXVI. 3. p. 306. — Fischer, Metastatische Ophthalmie. C. f. pr. A. 1897. S. 174. — Fournier et Sauvineau, Troubles oculaires d'origine hérédosyphilitique. Rec. d'Oph. 1897. Nr. 1. p. 1. — Galezowski, Danger des injections intra-veneuses de préparations mercurielles dans la syphilis oculaire. Ibid. 1896. Nr. 12. — De la scrofule oculaire et ses rélations avec la syphilis héréditaire. Ibid. 1897. Nr. 3. — Des accidents oculaires provoqués par l'influenza et par son microbe. Ibid. Nr. 4. p. 172. — Galloway, W. C., A diagnosis of chronic Bright's disease by ophthalmoscopic examinations. Journ. of Eye, Ear and Throat diseases. II. 1. p. 16. — Gessner, Die syphilitischen Erkrankungen des Auges. Münch. med. W. 1897. Nr. 15. — Gibson, G. A. and W. Aldren Turner, Paralysis of one third nerve from haemorrhagic neuritis with extravasation of blood over the opposite frontal lobe. Edinb. med. J. Vol. I. Nr. 5. — Ginsberg, Ueber der Tuberculose ähnliche Augen-Erkrankungen mit säure-resistenten Bacillen. C. f. pr. A. 1897. S. 131. — Goh, K., Beitrag zur Kenntniss der Augenveränderungen bei septischen Allgemeinerkrankungen. Arch. f. O. XLIII. 1. p. 147. — de Gouvea, H., Les manifestations oculaires de l'epilepsie. Ann. d'Ocul. CXVIII. 2. p. 96. — Graefe, A., Ein Fall von linksseitigem Gesichtsfelddefect des linken Auges. Ein Fall von doppelseitiger Embolie der Arteria centralis retinae. Deutsche med. W. 1897. Nr. 13. — Gross, Pathogenese und Bedeutung der im Gefolge der Gehirngeschwülste auftretenden Papillitis. Wiener med. Presse. 1897. Nr. 13. — Grussendorf, W., Ein Beitrag zur Kenntniss der metastatischen Ophthalmie. Inaug.-Diss. 1897. — Hähnle, E., Ueber die Lebensdauer der Retinitis albuminurica-Erkrankten. Inaug.-Diss. Tübingen 1897. Med. Corr.-Bl. d. Württemb. ärztl. Landesvereins. 1897. Nr. 25. — Hale, A. B., Ein Fall von Arterienpuls der Arteria centralis retinae, abhängig von einem Aneurysma der Aorta ascendens, der innominata und subclavia. Klin. Mon.-Bl. f. A. XXXIV. S. 239. — Hansell, H. J., Double choked disc, caused by cyst involving the right frontur lobe of the brain, with autopsy. Trans. Amer. Oph Soc. 1896. — Heinersdorff, H., Centrale beiderseitige Amaurose in Folge von metastatischen Abscessen in beiden Occipitallappen ohne sonstige Herdsymptome. Deutsche med. W. 1897. Nr. 15. — Hitschmann, R., Ein Fall von Acromegalie mit eigenthümlichem Augenbefund. Wiener klin. W. 1897. Nr. 27. — Dasselbe. Wiener med. Blätter. 1897. Nr. 26. — Hitzig, Th., Ueber das Vorkommen und die Bedeutung einer Pupillendifferenz beim Oesophaguscarcinom. Ibid. Nr. 36. — Horsey, A. J., Case simulating tumour of the brain, in which there were present headache vomiting and optic neuritis, with remarks. Oph. Rec. VI. 12. p. 636. — Hubbel, A. A., Hysterical or functional blindness. N. Y. med. J. 1897. Nr. 3. p. 77. — Dasselbe. Trans. Amer. Oph. Soc. 1897. p. 200. — Jehine-Prume, Contribution to the treatment of syphilitis ailments of the eyeball. Oph. Rec. XVI. Nr. 192. p. 300. — Joelsohn, K., Beitrag zu den Veränderungen des Sehorgans bei Acromegalie. Wjest. Oft. XIV. 1. p. 39. — Kirkendall, J. S., Epilepsy and eye strain. N. Y. med. J. 1897. Nr. 16. — Koller, K., Two cases of a rare and fatal diseases of infancy with symmetrical changes in the macula lutea. Trans. Amer. Oph. Soc. 1896. — Kunn, C., Ueber Augenmuskelstörungen bei Hysterie. Wiener klin. Rundschau. 1897. Nr. 22 u. 23. — Lagrange, J., Contribution à l'étude des ophtalmics métastatiques d'origine non microbienne. Arch. d'Oph. XVII. 2. p. 94. — Laurens, G., Rélations entre les maladies de

l'oreille et celles de l'oeil. Thèse de Paris 1897. — Laquer, Ueber hereditäre Erkrankung des Auges. Zeitschr. f. pr. Aerzte. 1897. Nr. 21. — Lauterbach, Louis, The influence of nasal disease in modifying the quantity and axis of corneal astigmatism. Oph. Rec. VI. 3. p. 104. — Lawford, J. B., Embolism of lower division of central artery of retina. Trans. Oph. Soc. of the U. K. XVII. p. 324. — Lawson, A. and Sutherland, Case of albuminuric retinitis. Ibid. Oct. 21 and Nov. 11. — Liebrecht, Ueber physiologisches und hysterisches Doppelsehen. Arch. f. A. XXXIV. S. 74. — Lübbers, A., Beitrag zur Kenntniss der bei der disseminirten Herdsclerose auftretenden Augenveränderungen. Inaug.-Diss. Marburg 1897. — Lunn, J. R., Double facial paralysis and complete deafness; ulcers of cornea due to exposure; affection of the chorda tympani. Trans. Oph. Soc. of the U. K. XVII. p. 335. — Lunz, M. A., Zwei Fälle von corticaler und Seelenblindheit. Deutsche med. W. 1897. Nr. 38. — Markow, J., Ein Fall von Embolia arteriae cerebralis posterioris ramitertii. Wjest. Oft. AIV. 2. p. 166. — Marlow, F. W., Clinical reports of central lesions with eye symptoms. Ann. of Oph. VI. 1. p. 133. — Mawz, W., Zur Casuistik der doppelseitigen, homogenen Hemanopsie. Arch. f. A. XXXVI. S. 35. — Minor, J., A case of optic neuritis, probably of uterine origine. Oph. Rec. VI. 2. p. 55. — Le Mond, Robert, Syphilitic amblyopia. Amer. J. of Oph. 1897. Nr. 10. p. 301. — Moritz, W. E., Zwanzig Fälle von primärer Sehnervenatrophie mit besonderer Berücksichtigung des Allgemeinbefundes. Inaug.-Diss. Würzburg 1897. — Mulder, M. E., De la rotation compensatrice de l'oeil en cas d'inclinaison à droite ou à gauche de la tête. Arch. d'Opht. XVII. Nr. 8. p. 465. — Murray, George, Acromegaly with goitre and exophthalmic goitre. Edinburgh med. Journ. I. p. p. 170. — Nagel, Zur Bedeutung der Augenuntersuchung, speciell des ophthalmoskopischen Befundes, für die Frühdiagnose der multiplen Herdsclerose. Münch. med. W. 1897. Nr. 32. — Nettleship, G., Central amblyopia as an early symptom in tumour at the chiasma. Trans. Oph. Soc. of the U. K. XVII. p. 277. — Neumann, Gottlieb, Papilloretinitis bei Chlorose. Inaug.-Diss. Berlin 1897. — Nieden, A., Ueber den Einfluss der Ankylostomiasis auf das Auge. Wiener med. Presse. 1897. Nr. 35. — Oliver, C. A., A brief study of the ophthalmic conditions in a case of cerebellar tumour. Trans. Amer. Oph. Soc. 1896. — The ocular expressions of gout. University med. Magazine. 1897. August. — Ostmann, Ueber die Beziehungen zwischen Auge und Ohr. Arch. f. O. XLIII. 1. S. 1. — Ostwalt, Complications oculaires de la maladie de Pavy. Contribution à la pathogénèse de cette affection. Rév. génér. d'Ophtalm. XVI. 8. p. 337. — Pansier, P., L'amaurose hysterique; dedoublement de la vision consciente et de la vision polygonale. Ann. d'Ocul. CXVIII. 6. p. 401. — Pfeiffer, B., Beitrag zur Casuistik der Augen-Lepra. Inaug.-Diss. Freiburg i. B. 1897. — Prentice, Ch., The ophthalmological aspect of diabetes. N. Y. med. J. LXVI. Nr. 14. p. 467. — Prume, J., A contribution to the treatment of syphilitic ailments of the eyeball. Ann. of Oph. VI. 4. p. 752. — Querenghi, F. e Beduaski, V., Contributo alla camistica clinica dell' acromegalia. Ann. di Ottalm. XXVI. 4. p. 323. — Ramsey, A. L., Eye strain as a cause of epilepsy, and the results of eye treatment. N. Y. med. J. 1897. Nr. 2. p. 45. — Risley, Two cases of marked and rapid change in refraction in patients suffering from glycoturia, associated with variations in the amount of sugar secreted in the urine. Trans. Amer. Oph. Soc. 1897. p. 121. — Roosa, D. B. St. J., Asthenopia as a forerunner of neurasthenia. Med. Rec. 1897. p. 765. — Sabrazèz, J. et Cabannes, C., Contribution à l'étude clinique et anatomo-pathologique des ophtalmo-

plégies nucléaires et du symptome cerbelleux dans deux cas do tumeur de la protubérance et du cervelle, suivis d'autopsie. Arch. d'Oph. XVII. 3. p. 164. — Schlagenhauer, Anatomische Beiträge zum Faserverlauf in den Sehnervenbahnen und Beitrag zur tabischen Sehnervenatrophie. Wiener med. Presse. 1897. Nr. 28. — Schmidt, W., Ueber einen Fall von Papillo-Retinitis bei Chlorose. Arch. f. A. XXXIV. p. 164. — Schreiner, Max, Ein Fall von Tumor des Thalamus opticus. Inaug.-Diss. Jena. 1897. — Schwarz, Otto, die Bedeutung der Augenstörungen für die Diagnose der Hirn- und Rückenmarks-Krankheiten. Berlin 1898. S. Karger. — de Schweinitz, G. E., Histological examination of the eyes from a case of pernicious anaemia. Trans. Amer. Oph. Soc. 1896. — A case of toxic amblyopia with autopsy and microscopical examination of the specimens. Ibid. p. 186. — Ten Siethoff, Pathologisch-anatomisch onderzoek van Botryomycose. Oogheelkundige Verslagen en Bijbladen. 1897. p. 340. — Silex, P., Amblyopie und Amaurose bei Schwangeren, Gebärenden und Wöchnerinnen. Monatsschr. f. Gynäk. u. Geburtsh. 1897. S. 373. — Spalding, J., A case of exophthalmic goitre, in which, owing to panophthalmitis the enucleation of both eyes in succession became imperative. Trans. Amer. Oph. Soc. 1897. p. 15. — Steffan, Ph., Ueber sensorische Anopsie im physiologischen und pathologischen Sinne. Arch. f. O. XLIII. 3. p. 643. — Stirling, F. W., Tumor of the meninges in the region of the pituitary body, pressing of the chiasma. Ann. of Oph. VI. 1. p. 15. — Strzeminski, Complications oculaires des maladies du foie. Rec. d'Oph. 1897. Nr. 2. p. 49. — Terson, A., Atrophie partielle des nerfs optiques à la suite d'une brulure cutanée, traitée par l'iodoforme. Arch. d'Oph. XVII. Nr. 10. p. 675. — Thomson, W. G., Sensory aphasia, with sector-shaped homonymous defect of the fields of vision; a study in localisation. Edinburgh med. J. 1897. Vol. I. Nr. 5. — Trantas, Syphilis héréditaire tardive. Arch. d'Oph. XVII. 1. p. 26. — Upson, H. S., A case of tumor of the oblongata. Ann. of Oph. VI. 1. p. 136. — Veasey, Cl., Binasal hemianopsia, with the repport of an additional case. Oph. Rec. VI. 2. p. 78. — Wagenmann, A., Einiges über Augenerkrankungen bei Gicht. Arch. f. O. XLIII. 1. S. 83. — Spontaner Hämophthalmus bei hereditärer Hämophilie. Ibid. XLIV. 1. S. 206. — Wallach, H., Zwei Fälle von metastatischer Ophthalmie bei Sepsis. Inaug.-Diss. Kiel 1897. — Weber, A., Fall von successiver Erblindung beider Augen durch extraoculare und intraoculare Blutungen bei Hämophilie. Arch. f. O. XLIV. 1. S. 214. — Wilbrand, H. und Staelin, A., Ueber die Augenerkrankungen in der Frühperiode der Syphilis. Hamburg u. Leipzig 1897. L. Voss. — Zimmermann, W., Ueber den Zusammenhang von Augenleiden mit constitutionellen Erkrankungen. Memorabilien XLI. Heft 1.

Centralblatt

für praktische

AUGENHEILKUNDE.

Herausgegeben von

Prof. Dr. J. Hirschberg, Geh. Med.-Rath, in Berlin.

Unter ständiger Mitwirkung der Herren Dr. Ancke in München, Dr. Berger in Paris, Prof. Dr. Birnbacher in Graz, Dr. Brailey in London, Prof. Dr. H. Cohn in Breslau, Doc. Dr. Cl. du Bois-Reymond in Berlin, Dr. Dahrenstaedt in Herford, Doc. Dr. E. Emmert in Bern, Dr. Ginsberg in Berlin, Prof. Dr. Goldzieher in Budapest, Dr. Gordon Norrie in Kopenhagen, Prof. Dr. Horstmann in Berlin, Dr. Issigonis in Smyrna, Prof. H. Knapp in New York, Prof. Dr. Krückow in Moskau, Dr. Kuthe in Berlin, Dr. Landau in Coblenz, Prof. Dr. Magnus in Breslau, Surg. Capt. F. P. Maynard in Calcutta, Dr. Michaelsen in Görlitz, Dr. van Millingen in Constantinopel, Dr. Moll in Berlin, Prof. Dr. J. Munk in Berlin, Dr. Neuburger in Nürnberg, Dr. Peltesohn in Hamburg, Prof. Dr. Peschel in Turin, Dr. Purtscher in Klagenfurt, Dr. M. Reich in Petersburg, Dr. Scheer in Oldenburg, Prof. Dr. Schenkl in Prag, Doc. Dr. Schwarz in Leipzig, Dr. Spiro in Berlin, Dr. Stiel in Köln.

Monatlich ein Heft. Preis des Jahrganges 12 Mark. Zu beziehen durch alle Buchhandlungen des In- und Auslandes und die Postanstalten des Deutschen Reiches.

Januar. Zweiundzwanzigster Jahrgang. 1898.

I. Die Chemie der Atropin-Alkaloide.

Von Prof. Dr. **A. Pinner.**

Die für die Augenheilkunde so wichtigen mydriatisch wirkenden Arzneistoffe sind in den letzten 20 Jahren bezüglich ihrer chemischen Natur vielfach Gegenstand der Untersuchung gewesen. Dadurch ist manche Verwirrung und noch mehr mannigfache Unklarheit bezüglich der Zusammensetzung und in Folge davon auch der Wirkung vieler im Handel vorkommender und theilweise überschwänglich empfohlener Arzneistoffe dieser

Gattung aufgeklärt worden; auch sind die vielen, lediglich die Herkunft der Stoffe bezeichnenden Namen bis auf wenige geschwunden. Leider aber ist auch durch Abänderung älterer in Gebrauch gewesener Namen, wie z. B. „Hyoscin" in „Scopolamin", neue Verwirrung und Unklarheit geschaffen worden für alle diejenigen Kreise, welche die Fortschritte der chemischen Erkenntniss dieser schwierigen Materie in jedem Augenblick zu verfolgen nicht in der Lage sind. Es dürfte deshalb nicht überflüssig sein, an dieser Stelle einen kurzen Ueberblick über die Entwicklung der chemischen Erforschung der Atropin-Alkaloide und über den augenblicklichen Stand unseres Wissens darüber zu geben.

Im August 1833 theilte in einer öffentlichen Sitzung der Gesellschaft für Naturwissenschaft und Heilkunde zu Heidelberg Philipp Lorenz Geiger mit, dass es ihm in Gemeinschaft mit L. Hesse gelungen sei, aus inländischen Giftpflanzen „fünf neue organische Alkalien" darzustellen, darunter die drei: Atropin, Hyoscyamin, Daturin. Zwar glaubte man schon früher aus Belladonna und Bilsenkraut die wirksamen Bestandtheile nach Art der Gewinnung von Coniin aus dem gefleckten Schierling durch Destilliren des Krauts mit verdünnter Kalilauge isoliren zu können, allein den geringen Mengen so erhaltener Producte, welche ihre Entstehung der Zersetzung des Atropins und anderer in den benutzten Pflanzen enthaltener Bestandtheile verdankten, fehlte vor allem die charakteristische Kraft der Pflanzen, die Erweiterung der Pupille zu bewirken. Erst Geiger und Hesse benutzten diese Eigenschaft, um bei der Reindarstellung der Alkaloide vor möglichen Irrthümern sich zu schützen, indem sie die von ihnen isolirten Producte in allen Stadien der Reinheit auf ihre Wirkung auf das Katzenauge prüften. Die Darstellung des Atropins allein hatten im Anfang desselben Jahres Geiger und Hesse in Liebig's Annalen (V. 43) bereits ausführlich veröffentlicht. Aber kurz darauf theilte Nees von Esenbeck mit, dass schon im Jahre 1831 ein Apotheker Mein Atropin in völlig reinem und krystallisirten Zustande gewonnen, jedoch diese Thatsache bis dahin nicht öffentlich bekannt gemacht hätte. Geiger und Hesse haben, wie schon die Bezeichnung ergiebt, Atropin aus Atropa Belladonna, Hyoscyamin aus Hyoscyamus niger und Daturin aus Datura stramonium gewonnen.

Die chemische Zusammensetzung des Atropins wurde von Liebig 1833 gleich nach seiner Reindarstellung vollkommen richtig ermittelt, eine Thatsache, welche wiederum ein Kennzeichen der ausserordentlichen Genauigkeit der Liebig'schen Arbeitsweise ist. Im Jahre 1850 untersuchte v. Planta eingehend Atropin und Daturin und deren Salze, bestätigte die von Liebig gefundene Zusammensetzung des Atropins und stellte ausserdem die Identität von Atropin und Daturin fest. Man wusste also vor einem halben Jahrhundert, dass das aus Tollkirsche darstellbare Alkaloid auch in dem Stechapfel enthalten sei. Beiläufig sei noch erwähnt, dass man in der Belladonna neben dem Atropin ein zweites Alkaloid vermuthete und Belladonnin

benannte, welches aber bis dahin nur in schmierigem, nicht reinem Zustande erhalten werden konnte.

Einen wesentlichen Schritt vorwärts machte die chemische Erkenntniss der mydriatischen Alkaloide im Jahre 1863, wo K. KRAUT fand (LIEB. Ann. CXXVIII. 280; CXXXIII. 87), dass das Atropin beim Kochen mit Barytwasser in eine Base, welche er Tropin nannte, und in eine Säure zersetzt würde, welche er als Atropasäure bezeichnete. Auch die Zusammensetzung dieser beiden Spaltungsproducte konnte er, wenn auch nach anfänglichem Irrthum, feststellen: Tropin = $C_8H_{15}NO$ und Atropasäure = $C_9H_8O_2$, so dass seiner Meinung nach das Atropin, dessen Zusammensetzung $C_{17}H_{23}NO_3$ feststand, ohne weiteres in die beiden Stoffe zerfiele:

$$C_{17}H_{23}NO_3 = C_8H_{15}NO + C_9H_8O_2.$$

Unabhängig von KRAUT fand LOSSEN 1864 (LIEB. Ann. CXXXI. 43; CXXXVIII. 230), dass das Atropin beim Erhitzen mit Salzsäure in gleicher Weise wie durch Barytwasser zerfalle, dass aber hierbei in erster Linie nicht die Atropasäure, $C_9H_8O_2$, sondern eine von ihm Tropasäure genannte Verbindung $C_9H_{10}O_3$ entstehe, und dass die Atropasäure erst aus der Tropasäure durch Zersetzung derselben unter Abspaltung von Wasser sich bilde:

$$C_9H_{10}O_3 = C_9H_8O_2 + H_2O.$$

Demnach erfolge die Zerlegung des Atropins in Tropin und Tropasäure unter Aufnahme der Elemente des Wassers in derselben Weise, wie andere Alkaloide, z. B. das dem Atropin ähnliche Cocaïn u. s. w. nach der Gleichung:

$$C_{17}H_{23}NO_3 + H_2O = C_8H_{15}NO + C_9H_{10}O_3.$$

Die Tropasäure aber zerfalle beim Erhitzen für sich oder auch mit Säuren in die von KRAUT gefundene Atropasäure und in eine zweite mit dieser gleich zusammengesetzte Säure $C_9H_8O_2$, welche er Isatropasäure nannte.

So war denn für die chemische Erforschung des Atropins bereits ein reichhaltiges Material gesammelt, während die des Hyoscyamins noch immer der ersten Anfänge, der Ermittelung der Zusammensetzung, entbehrte. Die Schwierigkeit der Gewinnung des Hyoscyamins in krystallisirtem Zustande und die geringe Ausbeute an Alkaloid aus dem Bilsenkraut verhinderte die eingehende Untersuchung desselben. Im Jahre 1865 hat KLETZINSKI die Base analysirt und zu $C_{15}H_{17}NO$ gefunden, im Jahre 1871 haben H. HÖHN und E. REICHARDT aus den Analysen der freien Base und mehrerer Salze die Zusammensetzung $C_{15}H_{23}NO_3$ berechnet und angegeben, dass die Base ebenso wie das Atropin beim Kochen mit Barytwasser sich spalte in zwei Bestandtheile, einen basischen, den sie Hyoscin nannten und dem sie die Zusammensetzung $C_6H_{13}N$ beilegten, und einen sauren, den sie Hyoscinsäure nannten und $C_9H_{10}O_3$, also wie die Tropasäure zusammengesetzt, fanden. Erst im Jahre 1880 zeigte LADENBURG (Berichte der deutschen chem. Ges.), dass das Hyoscyamin dieselbe Zusammensetzung besitze, wie

das Atropin: $C_{17}H_{23}NO_3$, dass es mit diesem isomer, nicht identisch sei, dass aber seine beiden Zerfallproducte Hyoscin und Hyoscinsäure identisch seien mit den beiden Zerfallproducten des Atropins, dem Tropin und der Tropasäure.

Andererseits wurde im Jahre 1878 von F. v. MÜLLER und L. RUMMEL aus der aus Australien bei uns eingeführten Droge Duboisia myoporoides ein Alkaloid in Form eines gelblichen Oels isolirt, welches sie Duboisin nannten. 1880 zeigte LADENBURG, dass dieses Alkaloid durch Ueberführen in das Goldsalz gereinigt werden könne und dass es alsdann mit Hyoscyamin identisch sei. Das aus Datura stramonium gewonnene Daturin sei ein Gemisch von Hyoscyamin und Atropin, endlich käme im rohen Hyoscyamin neben diesem Alkaloid ein zweites isomeres vor, welches er Hyoscin bezeichnete.

Im Jahre 1880 war also der Stand unseres Wissens über die mydriatischen Alkaloide, namentlich auf Grund der Untersuchungen von LADENBURG, folgender:

Es giebt drei Alkaloide gleicher Zusammensetzung: Hyoscyamin, Hyoscin und Atropin. Das erstere ist in Duboisia myoporoides, dann neben dem zweiten in Hyoscyamus niger, ferner neben Atropin in Datura stramonium enthalten, letzteres kommt ausserdem in Atropa Belladonna vor.

Das von LADENBURG als Hyoscin bezeichnete Alkaloid, dessen Name schon deshalb nicht ganz glücklich gewählt war, weil man früher das basische Zersetzungsproduct des Hyoscyamins so genannt hatte, sollte nach den Angaben desselben Forschers beim Kochen mit Barytwasser zerfallen in Tropasäure und eine dem Tropin isomere Base: „Pseudotropin". Später (1888) giebt LADENBURG an, das Duboisin sei nicht identisch mit Hyoscyamin, sondern mit Hyoscin. In demselben Jahre veröffentlichte auch E. SCHMIDT in Gemeinschaft mit H. HENSCHKE (Archiv der Pharmacie III. 26. 185) eine Untersuchung über die Alkaloide der Wurzel von Scopolia japonica, aus welcher bereits vorher EIJKMANN mydriatisch wirkende, von ihm als unreines Atropin vermuthete Stoffe dargestellt hatte, und giebt an, die erwähnten drei Alkaloide Atropin, Hyoscyamin und Hyoscin daraus isolirt zu haben, dagegen konnte SCHMIDT in der Wurzel von Scopolia Hlardnackiana lediglich Hyoscyamin als wirksamen Bestandtheil nachweisen.

Inzwischen war es LADENBURG 1879 geglückt, aus den Zersetzungsproducten des Atropins, dem Tropin und der Tropasäure, das Atropin wieder aufzubauen und so die Möglichkeit zu geben, eine ganze Reihe dem Atropin ähnlicher Verbindungen künstlich darzustellen, unter denen das aus Tropin und Mandelsäure aufgebaute Homatropin, $C_{16}H_{21}NO_3$, medicinische Bedeutung gewonnen hat. Ausserdem hatte man bei der Darstellung des Atropins in grossem Maassstabe aus Belladonna erkannt, dass man neben diesem Alkaloid stets mehr oder weniger Hyoscyamin erhält, und man unterschied im Handel zwischen leichtem Atropin, welches nichts Anderes

als unreines Hyoscyamin war, und schwerem Atropin, dem eigentlichen Atropin, weil das Hyoscyamin in feinen leichten Nädelchen, das Atropin dagegen in kleinen derben, dichten und deshalb schwereren Prismen krystallisirt.

Da machte im Jahre 1888 W. Will (Berichte XXI. 1717) die überraschende Thatsache bekannt, dass das Hyoscyamin sich sehr leicht in Atropin verwandeln lasse. Durch Erhitzen auf 109—110°, durch Behandeln mit Alkalien oder auch Alkalicarbonaten, namentlich bei etwas höherer Temperatur, finde diese Umwandlung statt, die leicht verfolgt werden konnte, weil das Hyoscyamin bei 109°, das Atropin bei 116° schmilzt, das Hyoscyamin sehr stark die Ebene des polarisirten Lichtes nach rechts dreht, das Atropin aber äusserst wenig oder vielleicht gar nicht. Diese Umwandlung, die etwa zu vergleichen wäre mit der Umwandlung der bei gewöhnlicher Temperatur flüssigen Oelsäure in die erst bei 40° schmelzende Elaïdinsäure, wurde durch die in der Schering'schen Fabrik gemachte Beobachtung herbeigeführt, dass je nach den Arbeitsbedingungen aus Belladonna entweder ausschliesslich Hyoscyamin oder ausschliesslich Atropin oder ein Gemenge beider Basen gewonnen wurde. Durch die Erkenntniss des leichten Uebergangs des Hyoscyamins in Atropin gewann die Ueberzeugung rasch an Boden, dass nicht nur in Belladonna, sondern auch in Hyoscyamus niger und in Datura stramonium hauptsächlich Hyoscyamin enthalten ist, und dass erst in Folge der gebräuchlichen Methoden zur Isolirung des Alkaloids, wobei dasselbe mit Alkalien vielfach in Berührung bleibt, daraus Atropin sich bildet. Beiläufig sei hier bemerkt, dass Ernst Schmidt die Priorität der Beobachtung des Ueberganges von Hyoscyamin in Atropin für sich in Anspruch nahm, weil er bereits auf der Naturforscher-Versammlung zu Wiesbaden 1887 mündlich mitgetheilt hatte, dass dieser Uebergang beim Erhitzen des Hyoscyamins auf 115—120° von ihm beobachtet worden sei (Ber. XXI. 1829).

Das bis dahin wenig erforschte Belladonnin wurde im Jahre 1884 von zwei Seiten, von Ladenburg und Roth und von G. Merling etwas näher untersucht und der Hauptsache nach als ein Gemisch zweier Alkaloide von Atropin und einem zweiten, welchem die Zusammensetzung $C_{17}H_{23}NO_4$ zugeschrieben wurde, gehalten, weil das Belladonnin, ebenso wie das Atropin, wenn auch schwieriger, zerlegt werden konnte und als Zersetzungsproducte neben Tropasäure und Tropin auch einen als Oxytropin bezeichneten, angeblich $C_8H_{15}NO_2$, also um ein Sauerstoffatom reicher als Tropin zusammengesetzten Körper lieferte. Das Belladonnin sollte demnach neben Atropin ein „Oxyatropin" enthalten. Dagegen giebt Hesse 1893 an (Lieb. Ann. CCLXXVII. 295), das Belladonnin entstehe durch die Einwirkung von Salzsäure aus dem Apoatropin, $C_{17}H_{21}NO_2$, welches seinerseits in verschiedener Weise, z. B. durch Salpetersäure, Essigsäureanhydrid u. s. w. schon früher aus dem Atropin dargestellt worden war, und sei ebenfalls

$C_{17}H_{21}NO_2$ zusammengesetzt. Ein von HESSE als Atropamin bezeichnetes Alkaloid ist von E. MERCK als identisch mit Apoatropin erkannt worden. Es findet demnach lediglich eine Abspaltung von Wasser aus dem Atropin statt, anscheinend indem der eine Bestandtheil desselben: die Tropasäure, $C_9H_{10}O_3$, in die Atropasäure, $C_9H_8O_2$, übergeht.

Im Jahre 1892 fand E. SCHMIDT (Archiv der Pharmacie CCXXX. 207), dass ein im Handel vorkommendes, aus Scopolia atropoides gewonnenes „Hyoscin“ nicht die von LADENBURG ihm zugeschriebene und allseitig angenommene Zusammensetzung $C_{17}H_{23}NO_3$, sondern $C_{17}H_{21}NO_4$ besass, also statt zweier Wasserstoffatome jener Verbindung ein Sauerstoffatom enthielt. SCHMIDT schlug gleichzeitig vor, die Base $C_{17}H_{21}NO_4$ mit dem Namen Scopolamin zu belegen. Da sich in der Folge herausstellte, dass sämmtliche im Handel befindlichen, als Hyoscin bezeichneten Präparate der Hauptsache nach dieselbe Zusammensetzung $C_{17}H_{21}NO_4$ besitzen; so sollte für dieselben der Name Hyoscin in Scopolamin umgewandelt werden. Dieses „Scopolamin“ wird, wie er fand, analog dem Atropin zersetzt in Tropasäure und „Scopolin“, welches $C_8H_{13}NO_2$ zusammengesetzt und identisch ist mit dem „Oxytropin“ von LADENBURG.

Unabhängig von SCHMIDT fand auch O. HESSE (LIEB. Ann. CCLXXI. 110), dass das Handelsproduct „Hyoscin“ die Zusammensetzung $C_{17}H_{21}NO_4$ besitzt, dass es durch Barytwasser zerlegt würde in Tropasäure und eine Base $C_8H_{13}NO_2$, welche er „Oscin“ nannte.

HESSE befürwortet mit Recht die Beibehaltung des in der Wissenschaft und in der Praxis gebräuchlich gewordenen Namens „Hyoscin“, indem er hervorhebt, dass lediglich eine von LADENBURG irrthümlich gemachte Annahme bezüglich der Zusammensetzung des neben Hyoscyamin in den Hyoscyamusarten vorkommenden Alkaloids durch die Untersuchungen von SCHMIDT und ihm (HESSE) richtig gestellt sei, und daher zur Abänderung des Namens gar keine Veranlassung vorgelegen habe.

Neben dem „Hyoscin“ hat HESSE in dem aus Scopoliawurzeln gewonnenen, von MERCK in den Handel gebrachten „Scopolamin“ ein mit diesem isomeres Alkaloid $C_{17}H_{21}NO_4$ aufgefunden, welches bei 37° schmilzt, mit 2 Mol. Krystallwasser krystallisirt, auf die Ebene des polarisirten Lichtes nicht einwirkt, während Hyoscin nach links dreht, und dessen Salze etwas anders krystallisiren als die des Hyoscins. HESSE nennt dieses Alkaloid Atroscin. Bei der Zersetzung mittelst Barytwasser oder Säuren liefere es dieselben Producte, wie „Hyoscin“, nämlich Tropasäure und „Oscin“. Dagegen konnte er das Hyoscin nicht in „Atroscin“, etwa so wie Hyoscyamin in Atropin, überführen (Ber. XXIX. 1776). Hingegen soll nach E. SCHMIDT dieses Atroscin identisch sein mit dem von ihm aus Scopolamin (d. h. Hyoscin) durch Einwirkung von Alkalien und von Silberoxyd bereiteten „inactiven“ Scopolamin, also in der Pflanze nicht enthalten sein, sondern erst aus dem Hyoscin entstehen.

Der Wirrwarr, welcher durch die völlig überflüssige Namensveränderung der einzelnen Stoffe bei geläuterter Erkenntniss der Natur oder Zusammensetzung derselben in der Wissenschaft hervorgerufen und namentlich späteren Forschern auf diesem Gebiet lästig wird, würde die medicinischen Kreise nicht weiter berührt haben, wenn nicht das „Hyoscin“ als bromwasserstoffsaures Salz unter der Bezeichnung „Hyoscinum hydrobromicum“ als officinelles Präparat in die dritte Ausgabe des „Deutschen Arzneibuches“ aufgenommen und diese Bezeichnung durch den Einfluss von E. SCHMIDT in dem 1895 erschienenen „Nachtrag“ in „Scopolaminum hydrobromicum“ umgewandelt worden wäre.

Schliesslich sei noch erwähnt, dass während die aus verschiedenen Solanaceen bereiteten, gleich zusammengesetzten, aber als verschieden betrachteten Atropinalkaloide $C_{17}H_{23}NO_3$ auf die beiden: Hyoscyamin und Atropin zusammenschrumpften, die anderen dagegen als in naher Beziehung zu diesen stehend, jedoch anders zusammengesetzt sich erwiesen, neuerdings E. MERCK in seinem Jahresbericht (1893) mittheilte, dass es ihm gelungen sei, aus Duboisia myoporoides neben Hyoscyamin und Hyoscin ein drittes Alkaloid aufzufinden, welches mit keiner der bekannten Solanumbasen identisch sei, ebenfalls die Zusammensetzung $C_{17}H_{23}NO_3$ (wie Hyoscyamin und Atropin) besitze und beim Kochen mit Barytwasser in Tropasäure und eine mit Tropin gleich zusammengesetzte, von diesem jedoch verschiedene Base zerfalle. MERCK nennt das Alkaloid Pseudohyoscyamin. Es unterscheide sich von Hyoscyamin und Atropin durch seinen weit höheren Schmelzpunkt (134°). Nach E. SCHMIDT soll es ebenfalls aus einem Gemisch verschiedener Alkaloide bestehen.

Wie aus den vorhergehenden Zeilen ersichtlich, ist die Chemie der Atropinalkaloide keineswegs völlig klargestellt. Als sicheres Eigenthum der Wissenschaft können folgende Thatsachen betrachtet werden.

In den verschiedenen Solanaceen aus den Gattungen Atropa, Hyoscyamus, Datura, Mandragora, Solanum, Anisodus sind wenigstens zwei Alkaloide enthalten, von denen das eine $C_{17}H_{23}NO_3$, das andere $C_{17}H_{21}NO_4$ zusammengesetzt ist, so dass das zweite als Oxydationsproduct des ersten betrachtet werden kann.

Das erstere ist das **Hyoscyamin**, welches durch die Einwirkung von Alkalien leicht in eine isomere Base, **Atropin**, sich verwandelt. Letzteres scheint in geringer Menge auch in manchen der erwähnten Pflanzen direct vorzukommen, jedoch ist es ebenso leicht möglich, dass in der lebenden Pflanze stets nur Hyoscyamin enthalten ist und das Atropin nachträglich in den abgestorbenen Pflanzentheilen sich bildet.

Die zweite Base ist das **Hyoscin** oder, was dasselbe ist, **Scopolamin**. Es scheint, als ob das Hyoscin durch Alkalien eine ähnliche Umwandlung erleidet, wie das Hyoscyamin, wenn auch schwieriger, und dabei in inactives Scopolamin oder Atroscin übergeht.

Ausserdem kann Hyoscyamin bezw. Atropin leicht unter Abspaltung von Wasser in Apoatropin oder Atropamin sich verwandeln, welches seinerseits sich wieder in das ihm isomere Belladonnin umwandelt, $C_{17}H_{21}NO_2$. Das Belladonnin ist wiederholt in den hier in Betracht kommenden Pflanzenextracten aufgefunden worden. Es ist jedoch in hohem Maasse wahrscheinlich, dass es erst der Zersetzung des Atropins seine Entstehung verdankt.

Bei der Schwierigkeit der Reindarstellung dieser Alkaloide ist es leicht begreiflich, dass die im Handel vorkommenden und den Arzt allein interessirenden Präparate fast stets Gemenge der verschiedenen oben erwähnten Alkaloide sind, wenn nicht durch die Forderung der Pharmacopöe völlige Reinheit gesichert wird. So ist das käufliche Hyoscyamin, zuweilen auch „leichtes Atropin" genannt, hauptsächlich wohl aus Hyoscyamin bestehend, daneben aber mehr oder minder grosse Mengen von Atropin enthaltend. Es wird aus der Wurzel von Atropa Belladonna bereitet.

Das käufliche Atropin, auch „schweres Atropin" genannt, besteht aus reinem, bei 116° schmelzendem Atropin, weil die dritte Ausgabe der Pharmacopöe für das einzige officinelle Präparat, das schwefelsaure Salz (Atropinum sulfuricum) verlangt, dass es aus bei 115,5° schmelzendem Atropin hergestellt werde.

Das Hyoscin, oder wie es in dem Nachtrag zur Pharmacopöe umgetauft worden ist, das Scopolamin, dessen bromwasserstoffsaures Salz officinell ist, wird meist aus der Wurzel von Scopolia atropoides dargestellt und enthält neben optisch activem Hyoscin auch das inactive (Atroscin) und kleine Mengen Hyoscyamin und Atropin.

Das Duboisin enthält neben Hyoscyamin Hyoscin und noch andere nicht genügend erforschte Alkaloide.

Was die chemische Natur dieser Alkaloide betrifft, so kann hier selbstverständlich nur ganz oberflächlich darauf eingegangen werden. Sowohl die Alkaloide $C_{17}H_{23}NO_3$, als auch $C_{17}H_{21}NO_4$ sind Verbindungen, welche ähnlich dem Antifebrin aus einer Säure und einer Base unter Abspaltung von Wasser entstanden gedacht werden können. Wie das Antifebrin aus Anilin, $C_6H_5NH_2$, und Essigsäure, $CH_3.COOH$, sich bildet:

$$C_6H_5NH_2 + CH_3.COOH = C_6H_5NH.COCH_3 + H_2O,$$

so bildet sich Atropin aus Tropin, $C_8H_{15}NO$, und Tropasäure, $C_9H_{10}O_3$:

$$C_8H_{15}NO + C_9H_{10}O_3 = C_{17}H_{23}NO_3 + H_2O,$$

das (noch nicht künstlich dargestellte) Hyoscin oder Scopolamin aus Oscin (oder Scopolin), $C_8H_{13}NO_2$, und Tropasäure:

$$C_8H_{13}NO_2 + C_9H_{10}O_3 = C_{17}H_{21}NO_4 + H_2O.$$

Die chemische Natur der Tropasäure ist genau ermittelt. Die Säure leitet sich nämlich ab von der sog. Hydracrylsäure, welche der Milchsäure gleich zusammengesetzt ist und die Formel $CH_2OH.CH_2.COOH$ besitzt, indem Phenyl an Stelle von H in CH_2 getreten ist, so dass ihr die Constitution

$$\begin{array}{l} CH_2OH.CH.COOH \\ \quad\quad | \\ \quad\; C_6H_5 \end{array} = C_9H_{10}O_3$$

zukommt. Ebenso wie die Hydracrylsäure leicht Wasser abspaltet und in Acrylsäure, $CH_2{=}CH.COOH$, übergeht, spaltet die Tropasäure leicht Wasser ab und geht in Phenylacrylsäure, die Atropasäure, über:

$$\begin{array}{l} CH_2{=}C.COOH \\ \quad\quad\;\; | \\ \quad\;\; C_6H_5 \end{array} = C_9H_8O_2.$$

Daher spalten auch Hyoscyamin und Atropin leicht Wasser ab und gehen über in Verbindungen des Tropins mit der Atropasäure:

$$C_8H_{15}NO + C_9H_8O_2 = C_{17}H_{21}NO_2 + H_2O,$$

d. h. in Apoatropin oder Atropamin, bezw. Belladonnin. Daher ist auch von Kraut zuerst die Atropasäure aufgefunden worden, während Lossen die Tropasäure unzersetzt erhielt.

Die chemische Natur des Tropins ist noch nicht mit Sicherheit aufgeklärt worden, obwohl es sehr eingehend studirt worden ist. Es ist ein Derivat des Pyridins. Noch weniger aufgeklärt ist die chemische Natur des noch wenig nach dieser Richtung hin untersuchten Oscins, $C_8H_{13}NO_2$.

Da es Ladenburg gelungen ist, aus Tropin und Tropasäure das Atropin wieder aufzubauen, lag der Gedanke nahe, aus Tropin und Säuren, welche der Tropasäure ähnlich sind, dem Atropin ähnliche, in der Natur nicht vorkommende Verbindungen herzustellen. Von den verschiedenen, von Ladenburg dargestellten Substanzen dieser Art hat das sog. Homatropin, $C_{16}H_{21}NO_3$, Bedeutung erlangt, welches aus Tropin und Phenylglycolsäure oder Mandelsäure, $C_6H_5.CHOH.COOH = C_8H_8O_3$, bereitet worden ist:

$$C_8H_{15}NO + C_8H_8O_3 = C_{16}H_{21}NO_3 + H_2O.$$

Wenn es erst gelungen sein wird, die chemische Natur des Tropins völlig aufzuklären und es künstlich darzustellen, was jedenfalls die nächste Zukunft bereits ermöglichen wird, dann wird man auch atropinähnliche Alkaloide in so grosser Mannigfaltigkeit darstellen können, dass man mit Leichtigkeit Stoffe darunter antreffen wird, die die gewünschten Eigenschaften des Atropins besitzen, ohne die unerwünschten Wirkungen desselben auf den Organismus auszuüben.

II. Hyoscin (Scopolamin) und Hyoscyamin.

Von Dr. **E. Emmert,** Docent für Ophthalmologie an der Universität in Bern.

„Hyoscin und Hyoscyamin sind verlassen wegen der Unbeständigkeit ihrer Wirkung."

So lesen wir in dem kürzlich im Verlage von BERGMANN in Wiesbaden erschienenen therapeutischen Taschenbuch von LANDOLT (Paris) und GYGAX (Milwaukee) auf S. 132 unter der Abtheilung der Mydriatica.

Im Jahre 1881 machte uns HIRSCHBERG (Berlin) zum ersten Male mit dem von Prof. LADENBURG dargestellten neuen Alkaloide Hyoscin bekannt und schrieb „Hyoscinum hydrojodicum ist ein äusserst kräftiges Mydriaticum".

Im Jahre 1882 (bezw. 1881) veröffentlichte ich im Arch. f. Augenh. (Bd. XI, H. 2, S. 183) eine grössere Zahl von Versuchen an Thieren und Menschen mit Hyoscin, welche so günstig ausfielen, dass ich seit jener Zeit fast ausschliesslich das Hyoscin, zuerst als Hyoscin. hydrochloricum, dann als Hyoscin. hydrojodicum und seit einigen Jahren als Hyoscin. hydrobromicum, als Mydriaticum in meiner poliklinischen und Privatpraxis verwende.

In diesen 16 Jahren habe ich das Hyoscin als ein immer gleich wirkendes und daher durchaus zuverlässiges Präparat kennen gelernt.

Ebenso günstige Resultate berichtete OTTO WALTER im Jahre 1887 in seiner Dissertation sub ausp. Prof. RAEHLMANN in Dorpat über „Experimentelle und klinische Beobachtungen über die Wirkung des Hyoscin in der Augenheilkunde".

Seitdem ist nichts Eingehenderes mehr in medicinischen Zeitschriften über das Hyoscin veröffentlicht worden.

Da nun weder meine eigenen Erfahrungen jenen Ausspruch bestätigen, noch auch von anderer Seite maassgebende Aeusserungen aus der Literatur mir bekannt sind, welche jenes schroffe Urtheil rechtfertigen würden, so war mir daran gelegen von ersten Technikern zu vernehmen, ob die gemachten experimentell-physiologischen und klinischen Beobachtungen sich möglicherweise in Widerspruch befinden mit den chemisch-technischen Kenntnissen, d. h. ob vom chemisch-technischen Standpunkte aus vielleicht berechtigte Zweifel in die Beständigkeit und Zuverlässigkeit des Hyoscin gesetzt werden können.

Hier, wie anderwärts, wird Hyoscin meistentheils aus den bekannten chemischen Fabriken von E. MERCK in Darmstadt und GEHE & Co. in Dresden bezogen. Aus diesem Grunde, und weil jene beiden Fabriken Weltruf geniessen, wendete ich mich brieflich an dieselben, und gestatteten mir beide in liebenswürdigster Weise, ihre Aussprüche zu dem hier vorliegenden Zwecke zu benützen.

Herr E. MERCK schreibt mir: „Hyoscyaminum verum puriss. cryst. und seine Salze werden von mir immer in gleicher Zusammensetzung geliefert, die Qualität ist stets dieselbe.

Hyoscinum verum hydrobromicum cryst. wird von mir gleichmässig in einer den Anforderungen des deutschen Arzneibuches und der Ph. Helv. III entsprechenden Qualität in den Handel gebracht.“

Herren GEHE & Co. schreiben mir: „Wir halten gleich Ihnen den citirten Ausspruch: »Hyoscin und Hyoscyamin sind verlassen wegen der Unbeständigkeit ihrer Wirkung« für nicht zutreffend. Der Verfasser scheint übersehen zu haben, dass nicht nur die schweizer. Pharmacopöe, sondern auch die deutsche das Hyoscin aufgenommen haben, letztere allerdings unter dem Namen Scopolamin, nachdem SCHMIDT (Marburg) die Identität des als Hyoscin bezeichneten Alkaloids mit dem aus der Scopolia atropoïdes gewonnenen Scopolamin bewiesen hat.

Auch vom chemisch-technischen Standpunkte aus ist das Alkaloid durchaus nicht als ein unzuverlässiges, zersetzliches oder variables Product zu bezeichnen, im Gegentheil, es zeichnet sich durch hervorragendes Krystallisationsvermögen, besonders seiner Salze, vortheilhaft aus. Dem Absatz nach zu schliessen, befindet sich die Verwendung des Alkaloids im Zunehmen, wobei allerdings in Betracht zu ziehen ist, dass es auch interne Verwendung, hauptsächlich in der Irrenpraxis findet, so dass dadurch eine genauere Controlle, wie weit sich die Zunahme auf ophthalmologischem Gebiet erstreckt, vereitelt wird.

Den vielfachen Empfehlungen nach zu urtheilen, wie wir sie in medicinischen Zeitschriften wiederholt fanden, kann sie aber nicht unbedeutend sein.

Hyoscyamin zeigt eine ständige, geringe Verbrauchsziffer; mit ihm dürfte der Autor, aber auch nicht der Unbeständigkeit wegen, sondern weil es keine Vorzüge vor dem Atropin hat, im Rechte sein.“

Nach diesen werthvollen Mittheilungen der Herren MERCK und GEHE & Co. ist an der Zuverlässigkeit des Hyoscins in chemisch-technischer Hinsicht, sowie auch an der chemischen Identität des Hyoscins und Scopolamins nicht mehr zu zweifeln.

Eine weitere Bestätigung dafür las ich im Archiv für experimentelle Pathologie und Pharmakologie 1896 von ARNOLD SCHILLER, in seinem Aufsatze „Ueber die Wirkungen des Scopolins und einiger Scopoleïne“.

Es blieb mir daher noch übrig eine Antwort auf die Frage zu erhalten, ob nun auch die experimentell-physiologischen und die klinischen Beobachtungen über die Wirkungsweise des Scopolamins, mit den über Hyoscin gemachten übereinstimmen, um zu einem sicheren Schlusse darüber zu gelangen, dass auch vom physiologischen und klinischen Standpunkte aus, Scopolamin und Hyoscin identisch sind.

Eine Antwort auf diese Frage ergiebt sich von selbst, indem ich meine eigenen früheren und seitherigen Beobachtungen und Erfahrungen über das Hyoscin, sowie diejenigen O. Walter's in seiner Dissertation unter Prof. Raehlmann's Leitung, mit den in der Literatur der Jahre 1893—96 niedergelegten Beobachtungen und Erfahrungen Anderer über das Scopolamin vergleiche.

In meinem 1882 erschienenen Aufsatze schrieb ich unter Anderem: „Meine Versuche zeigen deutlich, dass ein Tropfen Hyoscinlösung von 0,01 : 10,0 schneller und stärker auf Pupille und Accommodation einwirkt, als ein Tropfen einer Atropinlösung von 0,05 : 10,0; ebenso, dass Hyoscin dem Eserin grösseren Widerstand entgegensetzt, als Atropin, dass aber die Wirkung einer Hyoscinlösung von 0,01 : 10,0 auf Pupille und Accommodation weniger nachhält, als eine Atropinlösung von 0,05 : 10,0, oder wenigstens durch Eserin leichter aufzuheben ist." „Hyoscinlösungen in einer Stärke von 0,05 : 10,0 angewendet, rufen noch keine sehr erschreckende Erscheinungen (Allgemeinwirkungen) hervor, und es ist eben wegen der Stärke des Mydriaticums nicht nothwendig, solche Lösungen so häufig zu gebrauchen, wie beim Atropin."

„Es genügen in der Mehrzahl der Fälle Lösungen von 0,01 : 10,0, welche eine mindestens ebenso kräftige Wirkung hervorbringen, als Atropinlösungen von 0,05 : 10,0."

„Hyoscin wird von der Bindehaut sehr gut und lange Zeit ertragen."

„Die Gründe, welche dazu bestimmen können, das Hyoscin. hydrojod. mit den anderen Mydriaticis zu vertauschen, liegen in seiner ganz ausserordentlichen mydriatischen Wirksamkeit, welche von keinem anderen bisher bekannten Präparate dieser Art, mit gleicher Menge, in gleichem Grade und mit gleicher Schnelligkeit erreicht, geschweige denn übertroffen wird. Dieses beweisen die an Menschen und Thieren angestellten Versuche. Darin liegen zugleich auch die Indicationen für seinen Gebrauch."

„Hyoscinum hydrojodatum wird dadurch nicht nur zu dem kräftigsten, sondern gleichzeitig zu einem billigen, vielleicht später zum billigsten Mydriaticum, da zu erwarten ist, dass, bei allgemeinerem Gebrauch, sein Preis, der jetzt 25 Mark per Gramm beträgt, bedeutend niedriger werden wird."

Die letzte Preisliste von Merck verzeichnet das jetzt ausschliesslich gebrauchte Hyoscin. hydrobrom. mit nur noch 3,50 Mark per Gramm. Demnach kosten jetzt 0,01 g Hyoscin 3,5 Pf.; 0,05 g Atropin 3,0 Pf.

Meine sämmtlichen im Jahre 1882 veröffentlichten Beobachtungen bestätige ich nach 15 Jahren vollständig wieder. Ich kann denselben jedoch noch beifügen, dass sich Hyoscinlösungen viel länger halten, als Atropinlösungen, ferner, dass ich unter Hyoscingebrauch niemals eine sog. Atropin-Conjunctivitis habe entstehen sehen, endlich, dass Nebenwirkungen in Form von Allgemeinerscheinungen überhaupt sehr selten sind und viel seltener, als beim Atropin.

Anfangs gebrauchte ich oft Lösungen in gleicher Stärke wie das Atropin (1:200) und sah dann Allgemeinwirkungen; daraufhin verwendete ich mehrere Jahre lang nur 1 °/₀₀ Lösungen, welche meistentheils ausreichen, benütze jedoch seit längerer Zeit oftmals wieder solche von 2 °/₀₀ (1:500) und selbst 4 °/₀₀ (1:250), und sehe nur selten, und dann nur ganz vorübergehend, Allgemeinerscheinungen, was wohl der reineren Darstellung des Hyoscin, gegenüber früher, zuzuschreiben ist.

Mit Vaseline, oder einem anderen nicht flüssigen Träger verbunden, äussern sich die ersten Allgemeinwirkungen auch seltener und weniger rasch, als bei Lösungen, was natürlich ist.

O. Walter (1887) sagt am Ende seiner Dissertation: „Das Hyoscin schliesst sich in der Art seiner Wirkung auf Pupille und Accommodation dem Atropin an.“ „Die Wirkung des Hyoscins tritt viel schneller ein, als die des Atropins, die Dauer der Mydriasis ist aber bei ersterem etwas geringer, als bei letzterem, die Dauer der Accommodationslähmung annähernd gleich.“ „Der intraoculare Druck wird durch Hyoscin auch bei chronischem Glaucom nicht beeinflusst.“

„Das acute Glaucom ist eine Contraindication für Hyoscinanwendung“ (wie alle pupillenerweiternden Mittel). „Die Allgemeinerscheinungen der Hyoscinwirkung sind nicht so gefährlicher Natur, als die der Atropinwirkung.“

„Für die Praxis empfiehlt sich eine Lösung von 1:1000 bis 1:400. Von ersterer sind 10 bis 15 Tropfen, von letzterer 4 bis 6 Tropfen in kurzen Intervallen zu instilliren.“

Schon frühere Versuche von Kobert und Sohrt, sowie neuere von Kobert, haben bei Hyoscin sowohl wie bei Scopolamin ergeben, dass beide, nicht wie Atropin, auf die Hirnrinde reizend, sondern lähmend einwirken (daher ihr Gebrauch in der Irrenpraxis), und nicht pulsbeschleunigend wie Atropin, sondern pulsverlangsamend, daher bei Herzfehlern viel gefahrloser.

Die über das Scopolamin erschienene Literatur entstand zu einer Zeit, wo man im Scopolamin ein neues Mydriaticum entdeckt zu haben glaubte, und hörte auf, als die chemische Identität des Scopolamin mit dem Hyoscin erwiesen wurde.

Wenige Citate aus der ziemlich umfangreichen Literatur (etwa 25 Mittheilungen) aus den Jahren 1893—1896 mögen genügen, um darzuthun, ob Hyoscin und Scopolamin auch physiologisch-klinisch mit einander identisch sind oder nicht.

Raehlmann sagt: „Scopolamin wirkt 5mal stärker als Atropin“ (also wie das Hyoscin) „und genügt in einer 1 °/₀₀ Lösung noch vollständig allen praktischen Zwecken“ (wie das Hyoscin). „Es ist nicht allein geeignet, das Atropin zu ersetzen, sondern es ist dem Atropin in jeder therapeutischen Richtung überlegen“ (wie das Hyoscin). Raehlmann bezeichnet es als das wichtigste und zugleich das wirksamste Arzneimittel, über welches die praktische Ophthalmologie zur Zeit verfügt.

Gutmann sagt, es übertreffe in der Lösung von 0,02 : 10,0 die gewöhnliche Atropinlösung an Wirksamkeit, bei geringerer Giftigkeit (wie das Hyoscin).

Bock sagt in allen Hinsichten ungefähr dasselbe.

Ausserdem fügt er bei: „Als Mydriaticum für gesunde Augen ist das Scopolamin dem Atropin wegen des schnelleren Schwindens der Mydriase und Accommodationslähmung vorzuziehen" (wie das Hyoscin). „Bei entzündlichen Erkrankungen bringt es die Reizerscheinungen ebenso rasch, in manchen Fällen sogar rascher zum Schwinden, als Atropin" (wie das Hyoscin). „Selbst lange Zeit hindurch gebraucht, rufen $^1/_{10}\,^0/_{00}$ Lösungen weder locale" (Atropin-Conjunctivitis), „noch allgemeine Intoxication hervor" (wie das Hyoscin). „Endlich ist Scopolamin billiger, als Atropin, und unterliegen Scopolaminlösungen nicht so leicht dem Verderben in Folge von Pilzbildung" (wie das Hyoscin). Martelli, Beljarminow, Peters, Vierling, Sarti, Grossmann und viele Andere sprechen sich ähnlich aus.

Alle gehen einig in Bezug auf die Stärke der anzuwendenden Lösungen und ihr Verhältniss zu denjenigen des Atropin; alle rühmen die Schnelligkeit, Intensität, Dauer und Art der Wirkung auf Pupille und Accommodation, die Unschädlichkeit für die Bindehaut, die Ungefährlichkeit der Allgemeinwirkungen auf Gehirn und Herz, die Haltbarkeit der Lösungen u. A., und alles dieses deckt sich so vollständig mit dem von O. Walter (1887) und von mir schon im Jahre 1881 über das Hyoscin Gesagten und nun seit 16 Jahren Erfahrenen und Beobachteten, dass an der Identität von Hyoscin und Scopolamin, auch in physiologisch-klinischer Hinsicht, nicht mehr zu zweifeln ist.

Was über das Scopolamin Rühmenswerthes geschrieben worden, ist daher ebenso gut über das Hyoscin gesagt worden, da eben Hyoscin und Scopolamin chemisch, physiologisch und klinisch identisch sind.

Ein Präparat, welches so vorzügliche Eigenschaften besitzt, und welches, aus diesen Gründen, sowohl in die deutsche wie in die schweizerische Pharmacopöe aufgenommen worden ist, kann daher nicht, als wegen Unbeständigkeit seiner Wirkung verlassen, bezeichnet werden.

Sollte das therapeutische Taschenbuch eine zweite Auflage erleben, so wird es gerechtfertigt sein, wenn wir darin lesen: Hyoscin-Scopolamin ist sowohl wegen der Beständigkeit seiner Wirkung, als auch wegen anderer hervorragender Eigenschaften das zur Zeit beste Mydriaticum.

III. Die Ursache der Retinitis pigmentosa.

Von Prof. Dr. Schön in Leipzig.

Die Frage, was „typische Retinitis pigmentosa“ sei, scharf zu beantworten, ist nicht so leicht, wie es scheinen möchte. Denn es giebt eine Retinitis pigmentosa ohne Gesichtsbeschränkung und sogar eine solche ohne Pigment. Ferner wird einerseits behauptet, typische Formen zeigten keine Aderhautherde, während eine entgegengesetzte Meinung dahin geht, die Aderhautherde fehlten niemals. Für beide Meinungen hat man geglaubt, anatomische Beweise beibringen zu können.

Die Kenntnisse in Betreff der Aetiologie sind sehr gering und meist mit einer Erörterung des Für und Wider der Verwandtschaftsehen erschöpft.

Dass die syphilitische Chorioiditis disseminata zu typischer Pigmentablagerung in der Netzhaut führt, ist anerkannt. Diese Form wird durch das Vorliegen der Syphilis, die Verlaufsweise hinreichend als in ihrer Art typisch gekennzeichnet, um sie von der Retinitis pigmentosa trennen zu können; die Möglichkeit dazu, das Verdienst so zu sagen, liegt aber ganz auf Seiten der ersteren, nicht der letzteren. Ausserdem giebt es nichtsyphilitische Formen von Chorioiditis disseminata mit Pigmenteinlagerung in die Netzhaut von Knochenkörperchengestalt und längs den Gefässen, wo eine unzweideutige Abgrenzung gegen die Retinitis pigmentosa eigentlich nur dann möglich wäre, wenn man letzterer Aderhautherde ganz absprechen dürfte. Es ist wohl richtig, dass in der Gegend, wo die Pigmentknochenkörperchen gewöhnlich lagern, keine Aderhautherde vorhanden zu sein brauchen.

Früher war man nicht gewöhnt, die vordersten Abschnitte des Auges zu durchmustern. Das regelmässige Absuchen derselben fördert so viele Fälle von Aderhautherden zu Tage, wo man sie nicht vermuthet hatte, dass die Angaben, es hätten in Fällen von Retinitis pigmentosa die Aderhautherde gefehlt, an Werth verlieren, weil sie sich nur auf die Gegend des Pigmentgürtels beziehen. Zudem findet man oft Herde von grosser Kleinheit, die nur bei gespannter Aufmerksamkeit bemerkt werden. Die anatomische Untersuchung weist Herde auf, welche nicht mehr als 2 bis 3 Zellen umfassen. Die Frage, ob regelmässig Aderhautherde bei der Retinitis pigmentosa vorkommen, muss daher unter Berücksichtigung der vordersten Augenabschnitte noch einmal untersucht werden.

In nicht typischer Anordnung findet man bei der Chorioretinitis anterior sehr häufig Pigment in der Netzhaut als Russflocken, welche z. Th. auch längs den Gefässen liegen.[1]

[1] Entgegen der Ansicht von MAUTHNER glaube ich, dass man in der Aderhaut oder Netzhaut liegendes Pigment ganz gut unterscheiden kann. Ersteres bildet entweder dichte Schollen oder geschwungene Umrisslinien, letzteres tiefschwarze, lockere Russflocken, Knochenkörperchen oder Linien längs den Gefässen.

Anatomische Präparate aus solchen Augen stehen mir reichlich zur Verfügung.

Die Grenzlinie zwischen diesen Formen und der Retinitis pigmentosa zu ziehen, ist keineswegs immer leicht. Es schien daher behufs Entscheidung obiger Frage rathsam, sich hauptsächlich an die alten Fälle, die langjährigen Stammgäste der Augenspiegelcurse zu halten, wo niemals der geringste Zweifel darüber bestanden hatte, es seien typische Fälle.

Die wesentlichen Merkmale: Nachtblindheit, Gesichtsfeldbeschränkung, typische Pigmentanordnung, langsame Entwickelung, fehlten nirgends. Drei entstammten einer Familie, Bruder, Schwester und der letzteren Tochter. Eine andere Schwester der beiden Ersteren hatte angeblich dasselbe Leiden. Blutsverwandtschaft bestand weder im ersten noch zweiten Gliede. Der vierte Fall betraf einen Knaben, der fünfte einen Mann. Sämmtliche Fälle zeigten nun rundliche, feine, chorioiditische Herde im vorderen Augenabschnitte, das Kind und der letzte Mann bis in den Pigmentgürtel hinein. Das Gleiche fand sich später in zwei neuen Fällen, wo der typische Charakter auch nicht zweifelhaft war.

Nummer			Cataract		Retinitis pigmentosa	Choroideal-herde	Nacht-blindheit	Concentr. Ges.-Beschr.	Rachit.	
			zonularis	aequatorial.					Zähne	Krämpfe
1	N. 29 w.	— $2\frac{1}{2}$ D	0	0	1	1	1	1	0	0
		— 2 D	0	0	1	1	1	1		
2	B. 26 m.	— 2 D	0	0	1	1	1	1	0	0
		— $2\frac{1}{2}$ D (ein Punkt)	z. ?	q. ?	1	1	1	1		
3	N. 9 w.	+ 5 D	0	0	1	1	1	1	0	0
		+ 5 D + ca. $^2/_3$ D ‖ $^{15}/_{40}$	0	0	1	1	1	1		
4	B. 16 m.	— $6\frac{1}{2}$ D	z.	0	1	1	1	1	1	1
		— $6\frac{1}{2}$ D	z.	0	1	1	1	1		
5	F. 29 m.	E $^{20}/_{30}$ — $^{20}/_{20}$ . .	z.	0	1	1	1	1	1	?
		E $^{20}/_{30}$ — $^{20}/_{20}$.	z.	0	1	1	1	1		
6	H. 50 m.	Finger in 6 Fuss . . .	z.	q.	1	1	1	1	1	?
		— cyl. 2 D = $^4/_5$ . .	z.	q.	1	1	1	1		
7	S. 15 m.	— $5\frac{1}{2}$ D $^5/_{24}$	z.	0	1	1	1	1	1	1[1]
		— 5 D $^5/_{18}$	z.	0	1	1	1	1		

[1] Glaskörperflocken.

Die Zahl der verfügbaren Fälle ist zwar nicht gross. Da aber der Befund ausnahmslos derselbe ist, so darf man wohl erwarten, dass weitere Fälle keine andere Beschaffenheit aufweisen werden und obige Frage als dahin erledigt ansehen, dass bei Retinitis pigmentosa immer Aderhautherde vorhanden sind, wenn öfter auch nur im vordersten Theile des Auges.

Die Untersuchung hatte noch ein zweites Ergebniss. Bei dem fünften der aufgeführten Fälle sind gleich Anfangs Schichtstar und rachitische Zähne verzeichnet. Der Befund wurde als zufällig nicht weiter beachtet. Die regelmässige Durchmusterung des vorderen Augengrundes deckte dann eine grosse Zahl von Fällen mit Chorioretinitis anterior und Pigmenten der Netzhaut auf bei Leuten, Kindern und Erwachsenen, die an Rachitis gelitten hatten. Die Cataracta zonularis habe ich auf Krämpfe des Ciliarmuskels und die Zerrung der vorderen Enden der Zonulafasern an der Linsenkapsel zurückgeführt.[1] Dieselben Krämpfe scheinen nun auch durch Zerrung der hinteren Enden der Zonulafasern die Erscheinungen der Chorioretinitis anterior hervorrufen zu können.

Als darauf Fall 6 mit typischer Retinitis pigmentosa und Rachitis sich vorstellte, war Zweifel an der Zufälligkeit berechtigt und die Nachuntersuchung der alten Fälle angezeigt. Bei dreien fehlten sichere Anzeichen von Rachitis, der einzelne Punkt in der Linse bei Nr. 2 ist zweifelhaft; einer dagegen, Nr. 4, hatte wieder die deutlichsten Zeichen von Rachitis, nämlich kleinen Wuchs, rachitische Zähne und Geschichte von Krämpfen. Endlich der letzte, siebente Fall entschied die Frage völlig. Der Knabe klagte über Kurzsichtigkeit. Als er etwas ungeschickt durch das ziemlich dunkle Augenspiegelzimmer ging, stellte ich ohne weitere Untersuchung — der Kranke war allerdings klein — die Diagnose auf Retinitis pigmentosa und Rachitis, was sich vollkommen bestätigte.

Unter sieben Kranken mit typischer Retinitis pigmentosa sind also vier mit Rachitis, ein Verhältniss, welches den Zufall ausschliesst. Die übrigen Fälle sind meines Erachtens als die äussersten Fälle von Chorioretinitis anterior simplex mit Pigmenteinlagerung in die Netzhaut zu betrachten.[2] Freilich ist das für 1 und 2 nicht zu beweisen. Die Kurzsichtigkeit derselben müsste erworben sein und zum Theil auf Accommodationskrampf beruhen oder es müsste Strabismus divergens vorliegen. Der positive Beweis hierfür fehlt. Ich verzichte auf ein Rückwärtsconstruiren, erinnere aber daran, dass Umwandlung von Emmetropie und Hypermetropie in Myopie keine Seltenheit ist und der Befund bei dem Kind Nr. 3 immerhin eine solche Annahme bezüglich seiner aufsteigenden Verwandten unterstützt. Denn das Kind wies hohe Uebersichtigkeit, Astigmatismus, Kopfschmerzen und sonstige Beschwerden auf. Das Gesichtsfeld war eingeschränkt. Die Beschwerden verschwanden hinter der Brille, und eine spätere Gesichtsfeldmessung ergab normale (!) Ausdehnung. Hiernach würde die Retinitis pigmentosa in zwei Gruppen zerfallen, welche die Gegenstücke zu der Cataracta simplex sive accommodativa, und der Cataracta zonularis sive spastica bildeten. Wie diese ihre Entstehung der

[1] Functionskrankheiten des Auges. S. 155. Wiesbaden, Bergmann, 1893.
[2] Functionskrankheiten der Ora serrata. S. 34. Wiesbaden, Bergmann, 1895.

Zerrung am vorderen Endpunkte der Zonulafasern verdanken, würde die Zerrung am hinteren Ende, geschieht sie durch die Accommodation, der Chorioretinitis pigmentosa simplex, geschieht sie durch die Krämpfe bei Rachitis, die Chorioretinitis pigmentosa spastica erzeugen.

Nur die letzteren Fälle können schon in den ersten Lebensjahren, die ersteren frühestens vielleicht im sechsten beginnen. Die Verbindung beider ätiologischen Momente, welche besonders dadurch ermöglicht wird, dass die Rachitis auch zum Astigmatismus in ursächlicher Beziehung zu stehen scheint, würde die schwersten Fälle von Retinitis pigmentosa liefern. Wie z. B. der sechste Kranke ausser seiner Cataracta zonularis sive spastica noch durch den Astigmatismus bedingte Cataracta aequatorialis sive accommodativa hat, wird höchst wahrscheinlich in derselben Weise seine Chorioretinitis anterior und Retinitis pigmentosa zum Theil auf das eine, zum Theil auf das andere ursächliche Moment zurückzuführen sein.

Ich habe mit der Veröffentlichung längere Zeit gezögert, in der Hoffnung, Augen Rachitischer bekommen zu können. Da diese Hoffnung sich nicht zu erfüllen scheint, veröffentliche ich das Vorstehende, weil vielleicht Andere in günstigerer Lage sind. Auch wären Mittheilungen über das Verhalten weiterer Fälle bezüglich der beiden ätiologischen Momente erwünscht.

Für die Chorioretinitis pigmentosa simplex eröffnet sich die Möglichkeit einer Verhütung durch frühzeitige Ausgleichung der Brechungsfehler, namentlich in damit belasteten Familien, für die Chorioretinitis pigmentosa spastica durch Bekämpfung der Rachitis.

Neue Instrumente, Medicamente etc.

Unsere gelbe Salbe.

Von Dr. Fritz Schanz in Dresden.

Unsere gelbe Salbe hat seit den Vorschriften von Pagenstecher schon mehrfache Verbesserungen erfahren. Ihre leichte Zersetzbarkeit war wohl allgemein bekannt, und es werden wohl viele Collegen die alte Vorschrift nach ihrem Ermessen abgeändert haben. Soweit mir bekannt, war es aber wohl erst Fischer[1], der auf diesen Nachtheil hinwies und ihn abzustellen suchte. Er ersetzte das Ungt. leniens, welches sehr leicht ranzig wird, durch Ungt. Paraffini, dem er, da es allein für unsere Zwecke zu starr ist, auf jedes einzelne Gramm 2 Tropfen Mandelöl zusetzte, oder er verwandte das amerikanische Vaselin, das der Zersetzung kaum zugängig. Er glaubte augenscheinlich, dass die beim Ranzigwerden des Ungt. leniens sich bildenden Fettsäuren die Hauptschuld an der Zersetzung tragen. Durch diesen Artikel wurde Holth[2], der schon längere

[1] Centralbl. f. pr. Augenh. 1894. S. 80.
[2] Archiv f. Augenh. 1895. S. 206.

Zeit das amerikanische Vaselin als Constituens verwandte und trotzdem die Verfärbung bei seiner Salbe sah, veranlasst, diese Salbe und ihre Veränderungen zu prüfen. Er zeigte, dass einzig und allein die reducirende Wirkung des Lichtes die rasche Zersetzung der Salbe bewirkte. Er empfahl daher zur Aufbewahrung der Salbe absolut lichtdichte Kruken zu benutzen, die mit einem lichtdichten Deckel versehen sind. Fischer, welcher durch diesen Artikel veranlasst wurde, nochmals auf diesen Gegenstand zurückzukommen[1], meint, dass die Einwirkung des Lichtes nur eine langsame sein könne, die gelbe Salbe mit Ungt. leniens aber verderbe oft mit 3 Tagen, und dies liesse sich vermeiden durch Verordnung mit Vaselin.

Wenn man die Ansichten beider Autoren vergleicht, so wird man wohl zu der Ueberzeugung kommen, dass das Richtige in der Mitte liegt. Dass das Licht einen zersetzenden Einfluss ausübt, ist nach den Versuchen Holth's, die auch in den Versuchen von Dr. Schweissinger[2] Bestätigung finden, zweifellos; dass aber auch freiwerdende Fettsäuren auf das Quecksilberoxyd einwirken können, ist wohl wahrscheinlich. Aber selbst wenn dies nicht der Fall wäre, wird wohl Niemand gern ein rasch ranzig werdendes Fett, dessen Zusammensetzung er nicht mehr kennt, in das Auge bringen wollen. Es dürfte daher sich empfehlen, beide schädigenden Einflüsse auszuschliessen und neben den lichtdichten Kruken auch ein beständigeres Constituens zu wählen, als das Ungt. leniens.

In Betreff des Constituens stimmen beide Autoren darin überein, dass sich das Vaselin nicht so schön dem Bulbus anschmiegt und sich nicht so leicht mit der Conjunctivalflüssigkeit vermischt wie das wasserhaltige Ungt. leniens. Holth sucht diesen Missstand abzuhelfen, indem er sich ein Constituens bildet aus Lanolin, Wasser und Vaselin, das er ebenso geschmeidig fand wie das Ungt. leniens. Fischer hingegen suchte in dem Ungt. leniens das weisse Wachs durch gelbes zu ersetzen, da er annahm, dass Spuren Chlor — das weisse Wachs wird meist durch Chlor gebleicht — die Hauptschuld an der raschen Zersetzung tragen und verordnet dieses ebenso wie Nieder als Ungt. anglicum flav. Er ist mit dieser Salbe zufriedener, als je zuvor. Wahrscheinlich wird es sich, da die Versuche Holth's wohl beweiskräftig genug sind, empfehlen auch diese Salbe im olla nigra zu verschreiben.

Im vorigen Jahr kam von Wiesbaden aus eine gelbe Salbe zum Versand, die nach einer besonderen Vorschrift hergestellt sein und das Quecksilberoxyd in einer ganz besonders feinen Vertheilung enthalten sollte. Die mir zugeschickte Probe übertraf in Feinheit alle die Salben, die ich im Gebrauch hatte. Da die Herstellung der Salbe noch geheim gehalten, der Bezug von auswärts mir zu umständlich war, so ersuchte ich Herrn Apotheker Dr. Schweissinger, ob er mir nicht eine ebensolche Salbe liefern könnte. Dieser stellte mir eine Salbe dar, die bei der mikroskopischen Prüfung eine noch feinere Vertheilung des Quecksilberoxyds zeigte als die Wiesbadener. Dr. Schweissinger hat die Darstellung dieser Salbe beschrieben in der „Pharmaceutischen Centralhalle" 1897 Nr. 50. Ich entnehme seiner Darstellung folgendes:

„Bei den Versuchen, eine bessere Vorschrift für die Salben mit Hydrargyrum oxydatum v. h. par. zu finden, überzeugte ich mich zunächst, dass das trockene, käufliche oder selbst hergestellte Präparat auch bei langem, feinem

---

[1] Centralbl. f. pr. Augenh. 1895. S. 191.

[2] Ueber die rationelle Darstellung tadelloser Salben mit Hydrarg. oxydat. v. h. parat. pultiforme. Pharmaceutische Centralhalle. 1897. Nr. 50.

Zerreiben eine tadellose Salbe nicht giebt; es blieben stets unzerriebene Klümpchen in der Salbe, wie man das beim Ausstreichen auf einer Glasplatte meist schon mit blossem Auge, besonders aber mit der Lupe sofort sehen kann. Die von mir in anderen Fällen zur Bereitung herangezogene Salbenmühle lieferte ebenfalls kein befriedigendes Präparat, abgesehen davon, dass dieselbe, wenn die Reibeplatten aus Stahl bestehen, nicht zur Verwendung kommen kann.

Ich versuchte daher die Verwendung eines frisch gefällten Hydrargyr. oxydatum via humida paratum in feuchtem Zustande und zwar mit bestem Erfolge. Man berechnet die auf die anzufertigende Salbe nöthige Menge gelben Quecksilberoxyds auf Quecksilberchlorid, löst dasselbe in Wasser, fällt mit der äquivalenten Menge Natriumhydroxyd, wäscht sorgfältig aus, bringt auf ein Filter und saugt mit der Luftpumpe ab, bis das Quecksilberoxyd fast trocken ist. Nun wird dasselbe in eine Porzellanschale gebracht und noch feucht mit der Fettsubstanz höchst fein verrieben. Die Feuchtigkeit lässt sich auf ein sehr geringes Maass erniedrigen, das Gewicht derselben wird natürlich von der Fettsubstanz abgezogen, so dass es leicht gelingt, Salben mit genauem Quecksilberoxydgehalt herzustellen."

Das käufliche, trockene Hydrarg. oxydat. flav. via humid. parat. ist auf demselben Weg hergestellt, doch wird dasselbe für den Verkauf in der Hitze vollständig getrocknet, dabei bäckt es zusammen und verwandelt sich in ein ziemlich grobes, ungleichmässiges Pulver, in welchem Stücke von der Grösse einer Erbse vorkommen sollen. Dass ein solches Präparat zur Herstellung einer tadellosen Salbe Schwierigkeiten macht, dürfte klar sein; die feinste Verreibung des käuflichen trockenen Präparates kann kein so feines Pulver liefern, wie es der frische Niederschlag darstellt. Fig. 1 zeigt eine sehr sorgfältig nach der Vorschrift des Arzneibuches aus trocknem Hydrarg. oxyd. flav. via humid. parat. bereitete Salbe. Ist das Quecksilberoxyd sehr stückig, so fällt die Salbe noch weit gröber aus. Fig. 2 ist die nach dem hier beschriebenen Verfahren hergestellte Salbe. Die Vergrösserungen sind 240fach nach Zeiss (Object. D., Ocular 2).

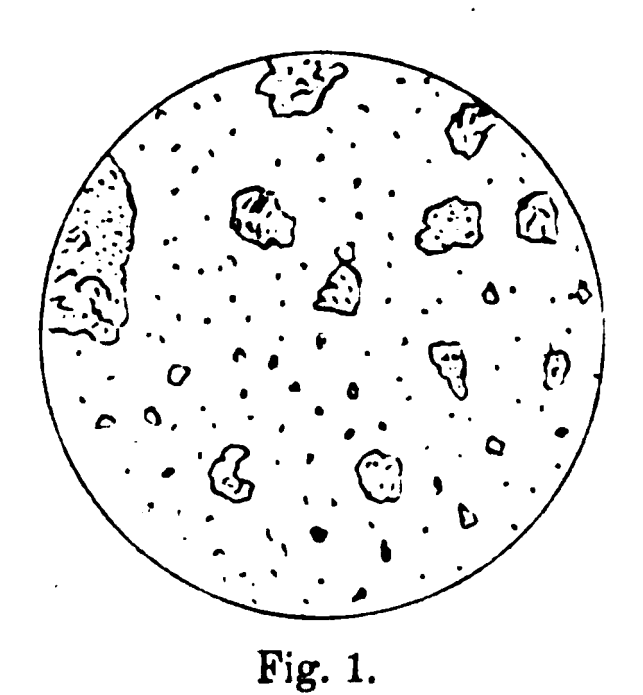


Fig. 1.

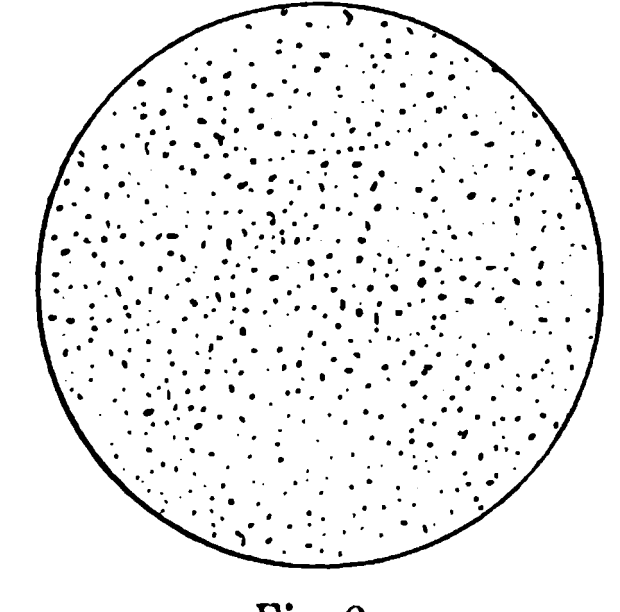


Fig. 2.

Das Constituens wähle ich ähnlich wie Holth und verordne jetzt die Salbe:

Rp. Hydrarg. oxyd. flav. via hum. recenter par. 0,1—02
Adeps lanae
Aqu. destill. āā 1,0
Vasel. amer. alb. pur. ad. 10,1
M.D. in olla nigra.

Diese wasserhaltige Salbe schmiegt sich sehr gut dem Auge an, vermischt sich leicht mit der Conjunctivalflüssigkeit, wird nicht ranzig, wird durch das lichtdichte Gefäss vor dem schädigenden Einfluss des Lichtes bewahrt und enthält das Medicament in der denkbar feinsten Vertheilung.

Da die gelbe Salbe eines unserer wichtigsten und unentbehrlichsten Medicamente darstellt, dürfte jede kleine Verbesserung erwünscht und diese kleine Mittheilung gerechtfertigt scheinen.

Unser Büchertisch.

Neue Bücher.

1. Damianos Schrift über Optik. Mit Auszügen aus Geminus. Griechisch und deutsch herausgegeben von Richard Schöne. Berlin 1897.

Ueber diese interessante Schrift habe ich schon 1890 im Centralbl., S. 350, berichtet und ebendaselbst 1895, S. 116, Note, darauf hingewiesen, dass wir von allen optischen Schriften der alten Griechen neue kritische Ausgaben besässen, nur noch nicht von Damian (Heliodor). Diese Lücke ist jetzt in vortrefflichster Weise durch unsren berühmten Gelehrten ausgefüllt.

Wenn man wissen will, was die Griechen auf dem Gebiet der Optik gewusst und gekonnt, muss man die Quellen studiren, nicht Citate oder Aussprüche von Philosophen oder Dichtern. Die Optik des 18. Jahrhunderts lernt man auch besser aus Newton, als aus Goethe. Eine Arbeit von mir, die Optik der alten Griechen, ist bereits im Druck.

2. Du sens chromatique dans l'antiquité, sur la base des dernières découvertes de la préhistorie, de l'étude des monuments écrits des anciens et des données de la glossologie, par le docteur N. P. Benaky de Smyrne. Paris, Maloine, 1897. 363 S.

Eine willkommene Ergänzung zu den optischen Schriften der Alten (Euklid, Theon, Heron, Ptolemaeus, Damianos, Galen). Bekanntermaassen haben besonders Aristoteles und Theophrast die Farbenlehre zum Gegenstand der Forschung gemacht, — wenn man auf diesem Gebiet vor Newton jenen Namen überhaupt zulassen will. Wer sich weiter über diesen Gegenstand unterrichten will, findet Belehrung in folgenden Schriften: 1. Goethe, Materialien zur Farbenlehre (29. Band der Ausgabe in 30 Bänden, Stuttgart, Cotta, 1858). 2. Eberhard, Die Lehre des Aristoteles von den Farben, Coburg 1838. 3. Prantl, Aristoteles über die Farben, München 1849. 4. Veckenstedt, Geschichte der griechischen Farbenlehre, Paderborn 1888. 5. *Α. Κορδελλα, Χρωματολογία, ἤτοι περὶ φύσεως, ὀνομασίας καὶ τῆς χημικῆς συστάσεως τῶν χρωμάτων παρὰ τοῖς ἀρχαίοις καὶ τοῖς νεωτέροις, Ἀθῆναι,* 1886 (Fol., 188 S., mit 11 Tafeln), das ich auf meiner zweiten griechischen Reise von dem Verf. erhielt, das aber bisher in deutschen Schriften (z. B. von Siegmund Günther im Handwörterbuch der Alterthumswissenschaft) nicht erwähnt wird. 8. Diesen schliesst sich Dr. Benáky in erfreulicher Weise an. Er benutzt die neuesten Ergebnisse der Wissenschaft. Sein Werk ist jedem Liebhaber des Alterthums zu empfehlen. Ueber geschichtliche Entwicklung des Farbensinns handeln 9. H. Magnus, Leipzig 1877, 10. Marty, Wien 1879, 11. Hochegger, Innsbruck 1889.

*3. Optique physiologique. Dioptrique oculaire. Fonctions de la rétine. Les mouvements oculaires et la vision binoculaire. Leçons professées à la Sorbonne par le Dr. Tscherning, Directeur adjoint du laboratoire d'ophtalmologie. Paris, Carré & Nauel, 1898.

Wohl das erste selbständige Werk, das seit Helmholtz' physiologischer Optik in einer anderen, als der deutschen[1] Sprache erschienen ist, und zahlreiche eigne Untersuchungen einschliesst. Wir werden auf den Inhalt dieser bedeutsamen Schrift noch zurückkommen.

4. Augenärztliche Unterrichtstafeln für den akademischen und Selbst-Unterricht. Herausgegeben von Prof. Dr. H. Magnus. Heft 11. Die partiellen, stationären Staare[2], von Dr. Hugo Wintersteiner, I. Assist. der I. Univ.-Augenklinik zu Wien.

Verf. bedient sich des Magnus'schen Lupenspiegels. Gegen diesen Ausdruck muss ich Einspruch erheben. Ich habe diese Untersuchung eingeführt und die Linsen-Bläschen oder -Tropfen, wie sie auf Fig. 2 dargestellt sind, zuerst beschrieben und abgebildet. Auch die Hartnack'sche Kugel-Lupe habe ich zuerst für unsre Zwecke dienstbar gemacht.

Sehr gut ist die Abbildung der Sterntrübung am vorderen Scheitel, wofür Verf. Cat. cort. polar. anter. stellata sagt, ich gelegentlich — Mandel-Kuchen; und auch der C. punct. caerulea. Besonders interessant sind die doppelten Schichtstare; überhaupt sind so künstlerische Abbildungen der Feinheiten bei diesen Linsentrübungen wohl noch nicht veröffentlicht worden. Dasselbe bezieht sich auf die hinteren Rinden- und die Nachstare.

5. Dasselbe. Heft 13.[3] Die Entwicklung des Auges. Von Dr. Eugen Fick, Privatdocent an der Hochschule Zürich.

In keinem Lehrbuch der Entwicklungsgeschichte kann man sich so rasch und bequem über diesen Gegenstand unterrichten, wie in diesen Tafeln mit dem beigegebenen Text.

*6. Bibl. medica. Abth. C. Pathologie. Heft 10. Prof. Dr. E. Rählmann. Ueber Microphthalmus, Colobomi oculi und Hemimicrosoma. Mit 2 Tafeln. Stuttgart, E. Nägele, 1897. 21 S.

7. Therapeutisches Taschenbuch für Augenärzte, von Dr. E. Landolt (Paris) und Dr. P. Gygax (Milwaukee), übersetzt von Dr. H. Landolt (Strassburg). Wiesbaden, Bergmann, 1897, 16⁰, 178 S.

„Dem Augenarzt ein Vademecum an die Hand zu geben, das, in kurzer und praktischer Form, die wichtigsten Heilmittel und Heilmethoden der ophthalmologischen Therapeutik enthält, das ist der Zweck dieses Werkes . . .“

8. Kroll's stereoskopische Bilder für Schielende. 26 farbige Tafeln. 4. Auflage von Dr. R. Perlia, Augenarzt in Crefeld. Hamburg, Voss.

Die Tafeln sind sehr brauchbar, nicht bloss zur Verschmelzung gut ausgeführt, sondern auch durch ihren Inhalt dem kindlichen Auffassungsvermögen ganz vorzüglich angepasst. Ich empfehle sie regelmässig.

9. Ueber die Therapie der Conjunct. granulosa, von Dr. H. Kuhnt, Geh. Med.-Rath und Prof. der Augenheilkunde und Dir. der kgl. Univ.-Augenklinik zu Königsberg i. Pr. Mit 26 Abbildungen im Text, Abdruck aus dem Klin. Jahrbuch, VI. Band. Jena 1897. 172 S.

Gründliche Darstellung eigner Erfahrungen. Vgl. das Referat in diesem Heft, S. 29.

---

[1] In dieser haben wir noch die Werke von Aubert, Hering, Fick, Kaiser.

[2] Wie man noch Staare schreiben kann, nachdem von Andern und von mir gezeigt worden, dass Stare allein richtig, — verstehe ich nicht. Wer lieber Autoritäten, als Gründen glaubt, sehe nach Kluge's etymolog. Wörterbuch der deutschen Sprache, Strassburg 1894, S. 359.

[3] Heft 12 (Greef, Retina) ist schon besprochen, vgl. Centralbl. f. pr. Augenh. 1896, S. 239.

Referate, Uebersetzungen, Auszüge.

1) Bericht über die im Jahre 1896 und in der ersten Hälfte des Jahres 1897 bei mir vorgenommenen Magnet-Operationen, von J. Hirschberg. (Deutsche med. Wochenschr. 1897. Nr. 31.)

I. Vorbemerkungen.

Noch heute giebt es Anstalten, die fast gar keine Erfolge mit dem Magneten zur Entfernung von Eisensplittern aus dem Augeninnern aufzuweisen haben. Das liegt nicht an dem Verfahren.

Zum Beweis führe ich die Thatsache an, dass in den 12 Fällen von Magnetoperation, die vom 1. Januar bis 1. December 1896 bei mir vorgenommen sind, jedesmal ohne die geringste Schwierigkeit der Eisensplitter entfernt worden ist.[1] Zweimal war die glückliche Operation leider vergeblich, da durch übergrosse Splitter der Augapfel bei der Verletzung zu stark zerfetzt worden, als dass er erhalten werden konnte. Aber in drei schwierigen Fällen, von denen zwei im Glaskörper, einer in der Netzhaut den Eisensplitter beherbergte, ist das Auge durch das Verfahren gerettet worden: in zweien von diesen Fällen ist die Sehkraft des verletzten Auges normal, im dritten wird sie hoffentlich noch (nach Beseitigung des weichen Stars) normal werden. In einem vierten Fall ist auch die Sehkraft fast normal geworden (Fall 4). Die übrigen Fälle waren leichterer Art und sollen nur kurz berührt werden.

II. Unsre Einrichtung.

Wer mit dem Magneten Erfolge haben will, muss für diese Operationen eingerichtet sein und die Einrichtung stets überwachen, dass sie in jedem Augenblick in Ordnung ist. Denn, bei noch offner Wunde des Augapfels, muss der Splitter sofort entfernt werden, wenn der Verletzte eintrifft. Bei mir verstreichen in der Regel nur 10—15 Minuten zwischen dem Augenblick, wo der Verletzte meine Schwelle überschreitet, und dem, wo wir den herausgezogenen Splitter messen. Die gelungenste Ausziehung kann gelegentlich zu spät und vergeblich sein, wenn der Verletzte, z. B. durch die kleinlichen Kasseneinrichtungen, einige Stunden aufgehalten worden war. Ist allerdings schon längere Zeit nach der Verletzung verstrichen, die Wunde des Augapfels geschlossen, der Fremdkörper sicher keimfrei, was allein durch das Ausbleiben einer vorschreitenden Eiterung im Augeninnern bewiesen wird; so ist ein gewisser Aufschub der Operation, für einen oder zwei Tage und selbst für länger, durchaus zulässig.

Die Einrichtung gliedert sich in das Werkzeug zur Untersuchung und das zur Heilung.

Das erste ist der Eisenspäher (Sideroskop). Natürlich kann man von diesem absehen, wenn der Arbeiter, mit Eisen auf Eisen schlagend, sich verletzt hat und der glänzende Metallsplitter, sei es vom blossen Auge, sei es mit dem Augenspiegel[2] deutlich sichtbar ist, auch die Wunde (der Lederhaut, in welcher

---

[1] In 34 auf einander folgenden Fällen, vom 1. Januar 1895 bis zum 20. Juni 1897, 33 mal.

[2] Röntgen-Strahlen haben für unsren Zweck keinen besonderen Werth. Bei den Fällen, die sofortige Hilfe erheischen, sind sie zu umständlich und führen gefährlichen Zeitverlust herbei. In den Fällen, wo Aufschub möglich, gelingt es, mit Hilfe der Magnetnadel sogar den unsichtbaren Sitz des Eisensplitters im Augeninnern genauer örtlich zu begrenzen, als es durch ein bis zwei Schattenbilder gelingen kann. Ueberhaupt fehlt noch jeder klinische Nachweis, dass durch Röntgen-Strahlen

Glaskörper sichtbar wird) erheblich klafft, so dass jede Bewegung des Verletzten und jeder Aufschub bedenklich scheint. Sonst aber bringen wir immer das verletzte Auge an die (im magnetischen Meridian aufgehängte, in ein schmales Glasröhrchen eingeschlossene) Magnetnadel und werden durch kräftigen Ausschlag sofort belehrt, dass Eisen im Augeninnern und wo es sich befindet: ob gerade nach unten vom Hornhautscheitel, oder nach aussen-unten, oder nach innen-unten, oder auch hinter dem Mittelpunkt der Hornhaut und der Linse, im Glaskörper. Das cocaïnisirte Auge wird nämlich von dem Gehilfen mit den entsprechenden Punkten der Lederhaut (bezw. Hornhaut) sanft gegen (an) die Kuppe des Glasröhrchens gehalten, während der Arzt mit dem Fernrohr die Verschiebung der Theilung beobachtet, die in dem an der Magnetnadel befestigten Spiegel sichtbar wird.

Das Sideroskop von Asmus ist dicht neben dem Operationssaal in einem besonderen Zimmer fest aufgestellt und auf die Theilung eingestellt. Nur so ist es wirklich brauchbar. Uebrigens sind alle die zusammengesetzten Beigaben desselben ganz überflüssig, eher schädlich. Die einfache Magnetnadel zeigt $1^1/_2$ mg Eisen im Glaskörper, hinter der Linse, mit grösstem Ausschlag an. Man kann den Ausschlag sogar, bei dem Kranken stehend, vom blossen Auge auf das deutlichste wahrnehmen. Nie hat diese Magnetnadel bisher mich getäuscht oder im Stich gelassen. Nur muss man stets die drei verschiedenen Quadranten der Lederhaut einstellen, wenn man über den Sitz des Splitters im Unklaren ist; sehr kleine Splitter auch vorher magnetisiren, indem man das Auge einem starken Magneten nähert.

(Der früher verwendete Eisenspäher von Gérard hat mich oft genug im Stich gelassen, so dass ich ihn gar nicht mehr verwende.)

Das Werkzeug zur Entfernung des Eisensplitters besteht aus meinem kleinen, handlichen Electromagnet, der mit einem einfachen Zinkkohle-Element verbunden ist und mit dem stärksten Endstück ein Pfund trägt, sowie aus einem unbeweglichen Riesenmagnet (von Schlösser), der, mit einem dazu passenden Accumulator verbunden, 20 Pfund trägt. Uebrigens halte ich mir von dem kleinen Magnet immer noch ein zweites Exemplar bereit, das an dem feineren, gekrümmten Endstück mindestens 200 g zu tragen im Stande ist, damit ich im Bedarfsfall ohne jeden Zeitverlust wechseln kann.

Dies Werkzeug wird bei mir zweimal wöchentlich erprobt und, wenn es an Güte nachlässt, sofort wieder in Ordnung gebracht. Nie habe ich so, wie leider manche berühmte Fachgenossen, im entscheidenden Augenblick die Anziehungskraft schmerzlich zu vermissen gehabt. Selbstverständlich ist auch ein zweiter Accumulator, mit Nr. 2 bezeichnet, zur Stelle, dessen Ladung frischer ist, so dass wir auch mit dem grossen Magnet nie in Verlegenheit kommen können.

Im Operationszimmer sind natürlich die zur Eröffnung des Augapfels nöthigen Instrumente und die Vorrichtungen zur Asepsie übersichtlich aufgestellt, so dass 5 Minuten nach dem Eintreffen des Kranken alles Nöthige, auch die Endstücke der kleinen Magneten, in Schimmelbusch's Sodalösung brodeln.

Stets hat der mit Eisen im Auge eintreffende Kranke sofort den Arzt gefunden. Nur einmal, an einem Sommer-Sonntag-Abend, kam ich eine Stunde später als der verletzte Knabe, dessen sehkräftiges Auge sofort zu operiren ich mich nicht entschliessen konnte.

---

der Sitz eines Fremdkörpers im Augeninnern genau festgestellt worden ist. Sollte dieser Beweis erbracht werden, so könnten die Röntgen-Strahlen bei Kupfersplittern, Schrotkörnern u. a. m. gelegentlich von Wichtigkeit werden.

III. Die Magnet-Operationen im Jahre 1896.

A. Schwierige, glücklich erledigte Fälle.

Fall 1. Eisensplitter, in der Netzhaut haftend, nicht mit dem Riesenmagneten zu holen, wohl aber sofort durch blosse Wundlüftung mit meinem kleinen Magneten entbunden. Volle Sehschärfe.

Der 26jähr. J. K. aus einer benachbarten Stadt verletzte am 6. November 1896, Vormittags 9 Uhr, beim Abhauen von Eisen mit Stahl sein linkes Auge. Angeblich sei ihm erklärt worden, er habe kein Eisen im Auge, doch könne er Mittags sich in unsrer Sprechstunde vorstellen. So kam er um $^3/_4$3 Uhr Nachmittags an. Die Unterlidkante ist geritzt. Das Auge sieht reizlos aus, zeigt aber deutlich, im Weissen, 6 mm nach innen-unten vom Hornhautrande eine über 2 mm lange Wunde der Binde- und der Lederhaut. Eine Glaskörperperle sitzt daselbst unter der Bindehaut. Die Spannung ist stark herabgesetzt. Der Augenspiegel zeigt sofort, nach innen-unten, in der Gegend des Aequators, einen grossen, zackigen, stark glitzernden Fremdkörper (Fig. 1), der in der Netzhaut festsitzt, nach der einen Seite umgeben von einem Blutstreifen (*2*), der wiederum von einem schmalen weissen Streifen (*3*, Netzhauttrübung) begrenzt wird. Bei dieser klaren Sachlage und dieser erheblichen Verletzung verzichte ich auf jeden weiteren diagnostischen Versuch und bringe sofort die Wundöffnung des Auges, indem ich den Kopf des Kranken zwischen meine beiden Hände nehme, gegen die stumpfe Spitze des unbeweglichen Riesenmagneten. Denn nach Mohamed's Vorbild muss der Kranke zum Magneten kommen, wenn der Magnet nicht zum Kranken kommen kann. Zweimal wird dieser Versuch gemacht, jedesmal eine Minute lang, ganz vergeblich. Jetzt wird die mittlere gebogene Spitze meines kleinen Magneten, die $2^1/_2$ mm im Durchmesser misst und 200 g bequem getragen hat, sanft zwischen die Wundlefzen gebracht: sofort ertönt der Klick, der Fremdkörper ist an- und ausgezogen. Die Bindehautwunde wird mittelst einer gekochten Seidennaht geschlossen. Verband. Zu Bett. Der Splitter ist dreikantig, trapezförmig, $3^1/_2$ mm lang, 2 mm breit, an der einen Seite ziemlich dick, an der andern zugeschärft, und wiegt nicht weniger als 27 mg, gehört also schon zu den schwersten der ersten (kleinen) Art.

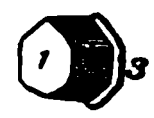


Fig. 1.

Am 7. November 1896 ist das Auge schmerzlos, Regenbogenhaut und Pupille sehen normal aus, Sehkraft gut; aber die Naht nehme ich heraus, da die Bindehaut in der Nahtgegend geschwollen ist, und stäube Jodoform ein. Die Heilung erfolgte reizlos.

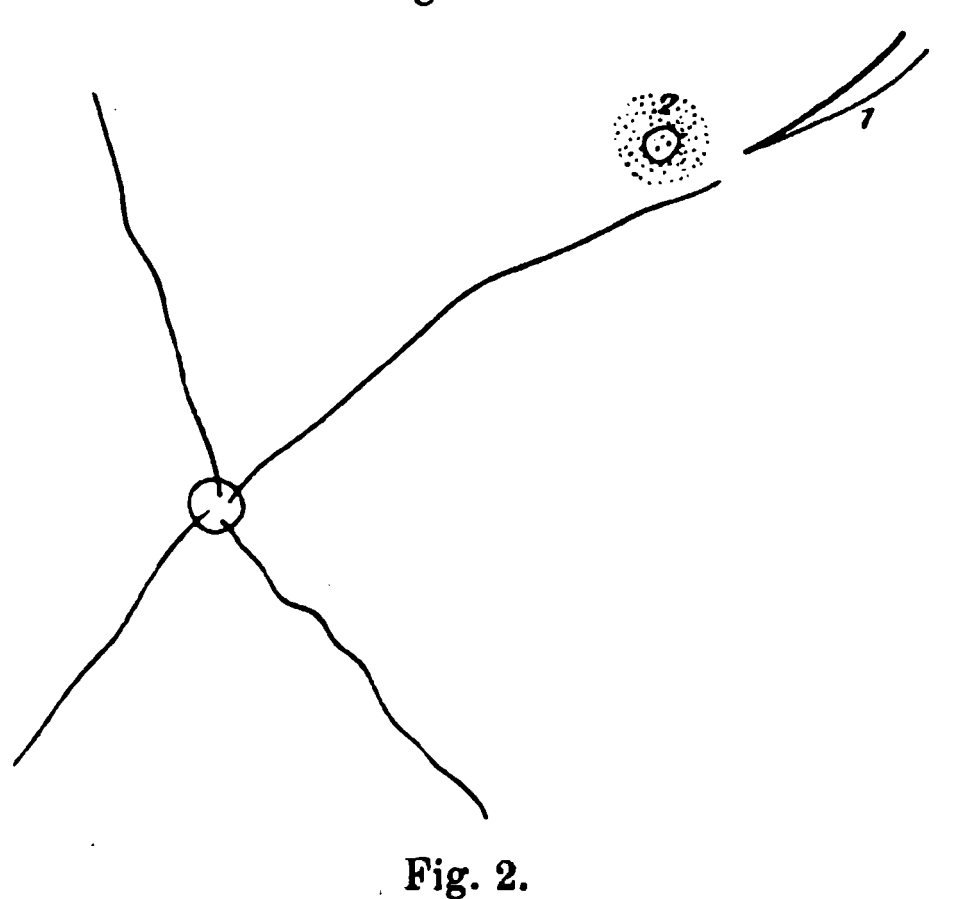


Fig. 2.

Am 17. November ist Sehkraft = $^5/_6$, wie auf dem andern Auge. Das Auge liest feinste Schrift. Das Gesichtsfeld ist fast ganz normal (o. 55°, u. 60°, i. 60°, a. 90°; nur aussen-oben misst es 55° statt 65°, dem Maximum des Schema). Das Auge sieht wie ein gesundes aus; nur ist die Nahtstelle noch

sichtbar. Der Augenspiegel zeigt am 27. November 1896 (Fig. 2, umgekehrtes Bild, schematisch), dass die brechenden Theile vollkommen durchsichtig und der grösste Theil des Augengrundes vollkommen normal ist. Innen-unten ist in der äussersten Peripherie die schnabelförmige, helle Figur der Verletzungsnarbe (*1*) sichtbar und dicht dabei eine helle Stelle (*2*), wo der Fremdkörper in der Netzhaut gesessen, von einem dünnen, eng anliegenden bläulichen Schleier bedeckt, wie er bei einer in den Glaskörper vorragenden Netzhautblutung so regelmässig gefunden wird und bis auf geringe Spuren zu schwinden pflegt.

Am 7. Februar 1897: Sehkraft und Gesichtsfeld wie am 17. November 1896. Auge reizlos, von normalem Aussehen und normaler Spannung. Vor und neben der schnabelförmigen Spitze der Verletzungs-(Durchbohrungs-)Narbe sieht man mit dem Augenspiegel einige Pigmentpunkte und Striche und daneben, an der Stelle, wo der Fremdkörper im Augenhintergrund festgesessen, eine flache, bläuliche Glaskörpertrübung. Keine Spur von Netzhautablösung nachweisbar. Ich[1] beantrage für den Verletzten 5 % Entschädigung und betone die Nothwendigkeit weiterer Beobachtung. Am 23. Juni 1897 ist die Glaskörpertrübung geringer, S = 1. Ebenso December 1897.

Es ist nicht anzunehmen, dass das Auge den Eisensplitter auf die Dauer vertragen hätte. Es ist nicht möglich, mit anderen mechanisch wirkenden Werkzeugen einen solchen Splitter ohne Nebenverletzung aus der Netzhaut herauszuziehen: wenigstens ist noch nie ein derartiger Fall veröffentlicht worden. Folglich hat der Magnet das Auge gerettet, und zwar der kleine, da der Riesenmagnet unwirksam blieb.

Fall 2. Eisensplitter von 16 mm Länge aus dem Glaskörper mit dem kleinen Magneten herausgezogen, voller Erfolg. (Vgl. Centralbl. f. pr. Augenh. 1896, S. 488, 1.) (Fortsetzung folgt.)

---

2) **Ueber die geographische Verbreitung der Körnerkrankheit,** von J. Hirschberg. (Deutsche med. Wochenschr. 1897. Nr. 27.)

... Trotz dieser Schwierigkeit habe ich eine neue Sammelforschung der Art unternommen und sehr zahlreiche, recht brauchbare Berichte erhalten, für die ich den Einsendern meinen verbindlichsten Dank ausspreche.

... Ich nenne eine Gegend trachomfrei (0), wenn die einheimische Bevölkerung nicht mehr Trachomfälle als 1 bis 2 ‰ (pro Mille) der Augenkranken für die betreffende Augenheilanstalt liefert; dagegen leicht behaftet (I), wenn die Zahl der Trachomkranken (möglichst nur aus der einheimischen Bevölkerung) auf 10 bis 15 ‰ der Augenkranken ansteigt. Die mittlere Erkrankung (II) rechne ich bis zu 50 ‰; die starke (III) verbleibt den noch höheren Zahlen (100 ‰, 200 ‰ und darüber). Diese Eintheilung ist eine künstliche, wegen des allmählichen Uebergangs; doch scheint sie mir nützlich zur ersten Uebersicht.

In Europa giebt es trachomfreie Länder und Provinzen. Die Schweiz ist trachomfrei. Chibret betont, dass das Höhenklima[2] die Empfänglichkeit herabsetzt, was allerdings für Europa eine gewisse Richtigkeit hat, aber gar nicht für Asien, Afrika, Amerika; A. v. Reuss hebt die geringere

---

[1] Der Verletzte hatte ebenso wenig, wie der vom Fall 2, überhaupt daran gedacht, den Unfall anzumelden.

[2] Vgl. den Bericht des X. internationalen Congresses zu Berlin 1890, Bd. IV, X. Abth., S. 190 ff. Aber nicht 200 m, sondern 500 m über dem Meer stellt die Grenze dar.

Dichtigkeit der Bevölkerung in Gebirgsländern hervor, die schwierigere Communication, den Mangel an Fabriken. Uebrigens ist die Schweiz gar nicht so spärlich bevölkert, da sie 70,9 Einwohner auf den Quadratkilometer zählt, das Deutsche Reich 96,6.

Die Rassen-Eigenthümlichkeiten spielen im Ganzen, und besonders in Europa, eine untergeordnete Rolle; namentlich kann ich Chibret's Ansicht von der geringeren Empfänglichkeit der keltischen Rasse gegenüber der deutschen nicht beitreten. In der Schweiz leben 71,4 % Deutsche, 21,7 % Franzosen, 5,3 % Italiener, 1,3 % Romanen.

Die Trachomziffer für Bern (540 m über Meereshöhe) beträgt nur 0,03 ‰. Herr Docent Dr. Emmert schreibt mir: „Unter 30 000 eigenen Augenkranken beobachtete ich nur sechs Fälle von Trachom; von diesen waren fünf Ausländer, nämlich aus Havre, Rotterdam, Berlin, St. Petersburg; und nur ein Fall aus Bern, durch einen Italiener angesteckt.“ [1]

Die Trachomziffer für Basel (am Rhein, 248 m über Meereshöhe) ergiebt sich aus dem 25 jährigen Bericht der Augenklinik zu 0,74 ‰ insgesammt, ohne Ausschluss der Landfremden.

Aus Basel schreibt mir Herr Prof. Mellinger: „Wir haben bei der letzten Zusammenstellung auf 28 338 Augenkranke 28 Fälle von Trachom gehabt, also 1 ‰. Trachom ist bei uns sehr selten und findet sich fast nur bei italienischen Arbeitern.“

Aus Wil im Canton St. Gallen (583 m ü. M.) schreibt mir Herr Augenarzt Dr. Senn: „Unter den vom März 1894 bis Juli 1897 von mir behandelten 3350 Privatkranken war nur ein Trachomfall (0,3 ‰). Derselbe betraf eine junge einheimische Wirthin, in deren Wirthschaft viel italienische Arbeiter verkehren.“

Allerdings verdient wohl angemerkt zu werden, dass diejenigen Landstriche der Schweiz, welche an Italien, ein sehr trachomreiches Land, grenzen und italienisches Gepräge haben, nicht trachomfrei sind.

Herr Dr. Strauss aus Locarno (am Lago maggiore, 208 m über Meereshöhe) schreibt mir, dass er unter 1000 Augenkranken 25—30 Trachomfälle zu beobachten Gelegenheit hat (25 ‰). Also gehört Locarno sogar zu unserer Gruppe II.

Hingegen sind die östlich und nördlich an die Schweiz grenzenden Landstriche von Oesterreich und Deutschland so gut wie trachomfrei.

... Es ist vielleicht von Interesse, mit den Zahlen von Ostpreussen (Königsberg 154 ‰) die des benachbarten Russland zu vergleichen. Ich erhielt von dort die folgenden Zahlen, auf die ich noch zurückkommen werde:

Moskau 24—40 ‰, Rostow 60 ‰, Petersburg 96 ‰, Helsingfors 102 ‰, Saratoff 114 ‰, Lodz 116 ‰, Warschau 124 ‰, Libau 121 ‰, Reval 146 ‰, Dorpat 180—350 ‰, Riga 200 ‰, Kasan 180—220 ‰, Charkow 200 ‰, Kiew 250 ‰, Bessarabien 250 ‰. Landstriche, die gar nicht oder wenig behaftet sind, konnte ich aus Russland nicht in Erfahrung bringen.[2] —

---

[1] Seit Jahren sende ich Privatkranke, deren Körnerkrankheit durch Behandlung gebessert ist, zur Nachkur in die Schweiz. Andere thun es auch. Dazu kommen noch Geschäfts- und Vergnügungsreisende, sowie Arbeiter. Somit begreifen wir, dass Aug. Dufour (Lausanne) in 4 Jahren unter 3200 Augenkranken 15 Fälle von Trachom beobachtet, alle Ausländer (4,7 ‰). In den Jahresberichten von Prof. Pflüger aus Bern für 1880 und 1881 ist die Trachomziffer 1,5 ‰.

[2] Habe aber nie behauptet, dass sie nicht existiren.

Somit vermag ich, Dank der zahlreichen Zuschriften der Herren Fachgenossen, zum ersten Male eine planmässige, ziemlich genaue und leidlich vollständige Uebersicht über die geographische Verbreitung der Körnerkrankheit im Deutschen Reich zu geben:

1. Baden, Württemberg und Bayern sind trachomfrei. Nur Hohenzollern und die Gegend von Bayreuth in Oberfranken bilden Trachom-Inseln; die letztere wirkt bis nach Erlangen hin.

2. Thüringen und das Königreich Sachsen sind theils frei, theils wenig behaftet.

3. In Berlin und der Provinz Brandenburg ist die Erkrankung ganz gering, ebenso in Magdeburg, während Halberstadt und Halle eine mittlere Erkrankung (mit 20—30 $^0/_{00}$) darbieten.

4. Pommern zeigt in Stettin geringe, in Greifswald mittlere, im östlichen Hinterpommern starke Erkrankung.

5. Mecklenburg, Schleswig-Holstein, die drei Hansestädte haben niedrige Ziffern.

6. Hannover hat im Norden und in der Mitte eine geringe, in Göttingen eine mittelstarke Erkrankung.

Das theils zur Provinz Hannover, theils zur Provinz Sachsen gehörige Eichsfeld bildet einen Trachomherd.

7. Von den westlichen Grenzprovinzen ist Elsass-Lothringen wenig behaftet, bis auf die Gegend von Mühlhausen, wo die Ziffer von 33 $^0/_{00}$ erreicht wird.

Der westliche Theil der Rheinpfalz steigt auf 50 $^0/_{00}$.

Die preussische Rheinprovinz ist keineswegs durchweg stark erkrankt, es überwiegt meist eine mittlere Erkrankung von 20—25 $^0/_{00}$; in Köln und Düsseldorf steigt die Erkrankung an, um in Bonn (durch die Nähe des Westerwaldes, der Eifel und des Siegthals) mit 110 $^0/_{00}$ in die Gruppe der schweren Erkrankung weit emporzuragen.

Westfalen hat durchweg eine mittlere Erkrankung mit 20—40 $^0/_{00}$.

Dagegen zeigt Hessen und Nassau eine stärkere Erkrankung (Giessen 50 $^0/_{00}$, Marburg 100 $^0/_{00}$).

Der Kreis Biedenkopf an der oberen Lahn in der preussischen Provinz Hessen-Nassau birgt einen starken Trachomherd.

8. Von den östlichen Grenzprovinzen ist Schlesien am besten daran; dasselbe zeigt eine geringe oder mittlere Erkrankung; nur Gleiwitz in Oberschlesien ragt mit 67 $^0/_{00}$ in die stärkere Erkrankung empor.

Aus der Provinz Posen sind nur Zahlen stärkerer Erkrankung bekannt. (Aus Bromberg 119 $^0/_{00}$, aus Posen 130—160 $^0/_{00}$.)

Aus Westpreussen liefert Danzig 58 $^0/_{00}$, aus Ostpreussen Königsberg mit die grösste Ziffer Deutschlands, 154 $^0/_{00}$.

Hiernach besteht die Aufgabe, durch hygienische Maassregeln und ärztliche Behandlung die Trachomziffer in den östlichen Grenzprovinzen, auch in den westlichen und ferner in den genannten Trachom-Inseln herabzumindern, sowie durch Ueberwachung der Sachsengängerei und der Wanderung von Fabrik- und Bergwerks-, sowie Eisenbahn- und Canalarbeitern die Verschleppung der Körnerkrankheit in die seuchenfreien Bezirke Deutschlands, die zum Glück bei weitem überwiegen, nach Kräften zu verhüten.

---

3) **Ueber die Behandlung der Conjunctivitis granulosa sive tachomatosa**, von H. Kuhnt. Vortrag, gehalten im Auftrage des Comités in der ophthalmologischen Section des XII. internationalen medicinischen Congresses zu Moskau am 21. August 1897. Aus der Univers.-Augenklinik in Königsberg i. Pr. (Deutsche med. Wochenschr. 1897. 16. Sept.)

Um den Werth therapeutischer Maassnahmen bei Trachom zu würdigen, muss die principielle Trennung von Conjunctivitis follicularis und granulosa vorausgeschickt werden. Die Gründe für das Auseinandergehen der Ansichten über Trachomtherapie sind hauptsächlich darin zu suchen, dass beide Krankheiten zusammengeworfen werden und die leichte Heilung bei der Follicularis auch auf die Granulose übertragen wird. Praktisch lässt sich in durchseuchten Gegenden die Grenze zwischen beiden Erkrankungen nicht ziehen, und erst die Beobachtung des Verlaufs giebt oft Gewissheit.

Verf. fasst seine Ausführungen in folgenden Schlusssätzen sehr vollständig zusammen:

1. Die Conjunctivitis granulosa und follicularis sind zwei auf besonderen Infectionen beruhende, selbständige Erkrankungen.

2. Besteht neben der Granulose ein Lidkrampf, eine Blepharophimosis, ein Thränensackleiden oder eine fehlerhafte Stellung der Cilien, so sind diese womöglich vorher auszuschalten.

(Im Text giebt Verf. an, dass unter 443 speciell hierauf untersuchten Granulosekranken 290 mal, also in 65,5 %, ein Nasenleiden festgestellt wurde, ferner fanden sich in 21 % Eiterflüsse des Thränensacks und in weiteren 11 % catarrhalische Veränderungen desselben, die ein Durchspülen unmöglich machten.)

3. Die Therapie gegen den granulösen Process ist nicht nur dem vorliegenden Stadium und der speciellen Form anzupassen, sondern auch mit Berücksichtigung der äusseren und individuellen Verhältnisse zu wählen.

4. Von entscheidender Bedeutung bleibt nebstdem für die Wahl der Behandlungsart der Umstand, ob der Kranke in einer immunen oder durchseuchten Gegend wohnt, ferner ob er nach erlangter Heilung in einen Granulose-Herd zurückkehren muss oder nicht.

5. Nur für die leichten Fälle in immunen oder annähernd immunen Gegenden ist eine rein medicamentöse Behandlung am Platze.

6. Für alle ernsteren Fälle kommen a) die die Körner isolirt zerstörenden Verfahren (wie z. B. die Galvanocausis), b) die mechanischen und operativen Methoden in Frage.

7. Die wirksamsten mechanischen Methoden sind die der Ausquetschung und der Ausrollung.

8. Bei gleichzeitiger Tarsus-Schwellung oder -Infiltration ist der Ausquetschung bezw. Rollung eine ergiebige Stichelung vorauszuschicken.

9. In pandemisch durchseuchten Gegenden folgen sowohl der Aussengung wie der Ausquetschung und Ausrollung häufig und schnell Recidive bezw. Reïnfectionen.

10. Den chirurgischen Verfahren (Excision der Uebergangsfalten, der Uebergangsfalten und eines Knorpelstreifens, Ausschälung des Tarsus) haften, wenn sie in richtiger Weise und an der rechten Stelle ausgeführt werden, keinerlei schlimme Folgen an.

11. In den stark durchseuchten Bezirken Ostpreussens konnten bisher nur durch die chirurgischen Verfahren Dauerheilungen erzielt werden.

12. Der mechanischen, ebenso wie der chirurgischen Behandlung hat sich in den meisten Fällen eine medicamentöse Nachbehandlung anzuschliessen.

Spiro.

---

4) **The ophthalmic condition of poor law children.** (Brit. med. Journ. 1897. Nr. 1919.)

Das Brit. med. Journ. bringt einen Auszug aus einem Bericht, den Dr. Sydney Stephenson über den Zustand der Augen bei den Armenschulenkindern Londons in localbehördlichem Auftrage erstattet.

Stephenson untersuchte 17002 solcher Kinder und fand bei 1156 (7,16 %) Blepharitis, bei 973 (5,72 %) Trachom, bei 762 (4,72 %) secernirende Augenentzündung. Im Ganzen waren 17,6 % augenkrank. Spuren bestandenen Trachoms fand er dazu bei 244 Kindern (1,43 % der Gesammtzahl).

Dazu untersuchte er in den Arbeits- und Siechenhäusern 860 Kinder unter 2 Jahren. Von diesen hatten 27 (3,14 %) schleimig-eitrige, 39 (4,53 %) reineitrige Augenentzündung.

Die Fälle von activem Trachom vertheilten sich, wie folgt:

Exmouth	0,84 %	
Districtschulen	3,65 „	
Privatschulen	4,66 „	
Siechenhäuser	5,60 „	Ausgenommen die Kinder unter 2 Jahren.
Arbeitshäuser	6,41 „	(Ausgenommen die Kinder unter 2 Jahren.)
Römisch-katholische Schulen	7,48 „	
Genesungshäuser	29,89 „	
Augenkranken-Schulen . . .	57,19 „	

Verallgemeinert zu einem Ueberblick über den Zustand der Augen bei der Normalbevölkerung werden Stephenson's Zahlen dadurch, dass er 14792 Kinder aus öffentlichen und halböffentlichen, Kirchen- und Pensionsschulen, höheren Schulen und Waisenhäusern untersuchte.

Unter diesen 14792 fand er 62 Fälle von Trachom, also 0,46 %. Demgegenüber kommen die Armenschulen mit einer 12 mal so grossen Trachomziffer schlecht fort.

Eine andere Aufstellung giebt die Zahl der Kinder mit Hornhautschädigungen, sie beträgt 871 (5,12 %), und bei 277 von diesen, mit 439 beschädigten Augen, konnte Trachom als Ursache nachgewiesen werden. 22 Augen davon (5,01 %) waren in Folge von Trachom blind im populären Sinne.

Interessant ist die Zusammenstellung von Nettleship's Tabellen für 1874 mit denen Stephenson's für 1896. Es betrug:

	1874	1896
Secernirende Entzündung	11,9 %	4,06 %
Trachom	42,0 „	4,91 „ [1]
Hornhautschäden . . .	9,1 %	1,28 %
Beobachtungsziffer . .	8798	13047

Von den trachomkranken Kindern der Armenschulen waren isolirt 33,54 %, die übrigen 66,46 % gingen unter den gesunden Kindern herum.

Isolirt waren: In den Districtschulen 48,91 %, in den Privatschulen 33,33 %, in den römisch-katholischen Schulen 13,91 %.

Stephenson macht verschiedene Reformvorschläge, die auf Besserung der hygienischen Bedingungen in den Armenschulen hinzielen.

---

[1] Es ist sehr wahrscheinlich, dass Nettleship und Stephenson verschiedene Ansichten über Trachom gehabt. H.

Das Brit. med. Journ. schliesst mit dem Wunsche, dass Stephenson's Bericht ein neuer Nagel zu dem Sarge für das System werde, welches Kinder in grossen Scharen zusammendrängt und dies nach einem unnatürlichen System, das Krankheit und Schwächung Thür und Thor öffnet. Spiro.

Zusätze des Herausgebers.

1. Bei der grossen Aufmerksamkeit, welche den englischen Einrichtungen allenthalben gespendet wird, auch in unserem Vaterlande, wo es Armenschulen nicht giebt, will ich die Vorschläge des Herrn Collegen Stephenson wörtlich anführen:

„Briefly, he advocates: The breaking up of all barrack schools; that no child should ever enter the workhouse; that medical officers should have the power to reject applicants; that a central ophthalmic receiving house and another hospital school be established. He also urges that greater attention should be paid to the dormitories and their ventilation and warming; that more cubic feet should be allowed to each child; that better day rooms and play sheds should be provided, that night sanitary conveniences should be supplied, the school rooms should be made more hygienic, that probation periods should be longer and quarantine wards adequate, and that official inspection be not only personal and thorough, but carried out at regular intervals only by a medical man with a good knowledgs of eye disorder."

2. Trachom in England. Da die Trachomziffern aus dem vereinigten Königreich bei uns auf dem Festland ziemlich unbekannt sind und in den zahlreichen Erörterungen über diesen Gegenstand, welche neuerdings veröffentlicht sind, nicht vorkommen; so möchte ich eine wichtige Zusammenstellung desselben Herrn Dr. Sydney Stephenson, die er auf S. 112 seines Buches Epidemic Ophthalmia (1895, publ. by Young Pentland) giebt, hier beifügen, für deren Zusendung ich Herrn Collegen Hill Griffith zu Dank verpflichtet bin. Bedauerlicherweise ist London in dieser Zusammenstellung nicht vertreten.

Place	Name of Observer	Period	Total No. of Ophthalmic Patients	Trachoma	
				No	Promille
		a) England.			
Manchester Royal Eye Hospital	A. Hill Griffith	12 years	192296	1624	8,4
Sheffield General Hospital	Simeon Snell	—	5500	40	7,2
Bath Eye Infirmary	W. M. Beaumont	Nov. 3. 1888 to May 19. 1894	10000	73	7,3
Kent County Ophthalm. Hosp.	Percy T. Adams	1863—1893	74393	733	9,8
Bradford Eye Hospital	Adolph Bronner	10 years	29961	142	4,7
Cardiff Infirmary and Dispens.	Tatham Thompson	11 months	1880	15	7,9
Oxford Eye Hospital	R. W. Dogne	7 years	12000	21	1,7
Birmingham Queen's Hospital	Priestley Smith	10 years	19346	98	5,0
Eye Hospital	Henry Eales	2 years	37004	51	1,3

Place	Name of Observer	Period	Total No. of Ophthalmic Patients	Trachoma	
				No	Promille
	b) Scotland.				
Edinburgh Royal Infirm. and Disp.	G. A. Berry	—	46320	305	6,5
Glasgow Eye Infirmary	Freeland Fergus	1850—1894	222636	1586	7,12
Dundee Eye Institution	A. M'Gillivray	1893—1894	3983	58	14,5
	c) Ireland.				
Dublin Nation. Eye and Ear Inf.	H. R. Swanzy	1 year	1981	66	33,3
St. Marks Hospital	A. H. Benson	13 years	64223	2494	38,8
Belfast Royal Hospital	Joseph Nelson	1885—1894	5136	119	23,1
Children's Hospital	dito	1886—1894	2618	32	12,2
Grand totals			729277	7457	10,22

H.

Vermischtes.

Unser geschätzter Mitarbeiter für Italien, Herr Dr. M. Peschel in Turin, ist zum a. o. Prof. befördert worden.

Bibliographie.

1) Ueber die Lebensdauer der an Retinitis albuminurica Erkrankten, von E. Hähnle. (Inaug.-Diss. Tübingen 1897.) Von 98 Fällen aus der Privatpraxis und dem klinischen Material Prof. Schleich's starben innerhalb des ersten Jahres nach Stellung der Diagnose: Retinitis albuminurica 55 oder 67,9 % der 81 Gestorbenen. Innerhalb der ersten 2 Jahre starben 67 = 82 %, nach mehr als 2 bis nach 9 Jahren starben 14 Pat. = 19,5 %. Es lebten noch 17 Pat., von denen sich 11 noch innerhalb zweier Jahre, 6 3—7 Jahre nach der Diagnosenstellung befinden. Ein auffallender Unterschied in der Lebensdauer besteht zwischen Männern und Frauen zu Gunsten der letzteren. Spiro.

2) Ein Beitrag zur Kenntniss der congenitalen Pseudoneuritis optica (Scheinneuritis), von B. Nottbeck. (Inaug.-Diss. Marburg 1897.) Verf. weist auf das Vorkommen eines eigenthümlichen ophthalmoskopischen Befundes hin, der durchaus dem Bilde einer Neuritis optica entspricht, ohne eine Entzündungserscheinung darzustellen. Die grosse Mehrzahl der in Frage kommenden Fälle machen „hyperopische Papillen" aus, die in 30 % der Fälle von Hyperopie beobachtet sind. Genaue subjective Untersuchung, die Untersuchung im aufrechten Bilde, in ausgesprochenen Fällen häufigere Untersuchungen während längerer Beobachtungszeit schützen vor Verwechslungen. — Ref. beobachtete in Geh.-Rath Hirschberg's Augenheilanstalt einige sehr ausgesprochene Fälle der Art, bei denen nach dem umgekehrten Bilde frische Entzündungserscheinungen am Sehnerven zu bestehen schienen, die mit dem normalen subjectiven Befunde nicht in Einklang standen. Im aufrechten Bilde schwand das anomale Aussehen bis auf ein Geringes und führte zur Diagnose von Scheinneuritis bei hoher Hypermetropie. Spiro.

Um Einsendung von Separatabdrücken wird gebeten.

Verlag von Veit & Comp. in Leipzig. — Druck von Metzger & Wittig in Leipzig.

Centralblatt

für praktische

AUGENHEILKUNDE.

Herausgegeben von

Prof. Dr. J. Hirschberg, Geh. Med.-Rath, in Berlin.

Februar. Zweiundzwanzigster Jahrgang. 1898.

I. Hundert Star-Extractionen mit offener Wundbehandlung.

Von Prof. Dr. **Johan Hjort** in Christiania.

Es wird vielleicht Einzelnen ein wenig agitatorisch vorkommen, dass ich so oft auf dasselbe Thema zurückkomme; ich fühle es aber fast als eine Verpflichtung, Andren mittheilen zu sollen, was mir selbst so ungemein nützlich und hilfreich gewesen ist.

Ich habe jetzt das erste Hundert Star-Extractionen mit offener Wundbehandlung voll, und es scheint mir daher angezeigt, einen kurzen ergänzenden Bericht zu meinen vorigen, im Mai- und Novemberhefte 1897 dieses Centralblattes mitgetheilten, hinzuzufügen.

Ich muss im Voraus bemerken, dass dieser Bericht nicht nur ausgewählte Fälle umfasst, sondern alle Star-Extractionen der Reihe nach, sowohl uncomplicirte (reife, unreife, überreife, Schichtstare), als complicirte z. B. mit diffuser Hornhauttrübung, totalen hinteren Synechien, Occlusio pupillae, Glaskörpertrübung und Glaskörperverflüssigung, in zwei Fällen Cataracta traumatica mit Spannungserhöhung bei Männern; einige 70 Jahre alt u. s. w.

Weiter muss ich darauf aufmerksam machen, dass es sich in diesem Berichte um eine Statistik der Wundheilung handelt, nicht um eine solche der functionellen Resultate bei Extraction uncomplicirter seniler Cataracte.

Der schlimmste Fall in operativ-technischer Beziehung war gewiss folgender:

G. J., 37 Jahre alt, verlor die Sehkraft auf beiden Augen Januar 1897 bei der Explosion einer Pulverminenladung. Er kam am 11. October 1897 in die Klinik. Das rechte Auge war damals phthisisch, hatte aber Spur von Lichtsinn. Das linke besass guten Lichtsinn und Projection, zeigte Massen von eingesprengten Fremdkörpern in der Conjunctiva und Cornea, welche letztere diffus verdunkelt war wie eine mattgeschliffene Glasplatte, doch so durchscheinend bei focaler Beleuchtung, dass die ziemlich grosse, unregelmässige graue Pupille hindurchschimmerte. So gut wie keine Camera anterior. Ein Versuch, Iridectomie zu machen, scheiterte wegen Verwachsungen und Atrophie des Irisgewebes. Ein paar Wochen später wurde Extractio lentis gemacht. Ein grosser Lappen nach unten wurde mittelst Durchstechung der Cornea und Iris gebildet. Das Cystotom konnte nicht zwischen Cornea und Linse hervorgebracht werden wegen deren fester Verlöthung, die Linse wurde deswegen mit der Pincette gefasst. Drei Versuche damit, dieselbe hervorzuziehen, scheiterten unter heftigen Schmerzen, das vierte Mal folgte die Linse als flacher, kuchenförmiger Körper von $3^1/_2$ bis 4 mm Durchmesser in der ganzen Kapsel. Zugleich folgte indessen fast die ganze mit der Linse fest verwachsene Iris und zudem eine bohnengrosse klare Glaskörperblase, was alles mit der Scheere gekappt werden musste, damit der Hornhautlappen sich leidlich anlegen konnte.

Es kam keine Reaction, keine Schmerzen, keine Geschwulst oder Röthe der Lider, unbedeutende Thränen- und Schleimsecretion. Im Laufe einer Woche war die Wunde solide geheilt, die Hornhaut durchscheinend wie vorher, Camera anterior vorhanden, aber kaum Reste der Iris, in der hinteren Bulbushöhle eine gleichmässige graue Masse. Jetzt kaum Lichtsinn nach-

zuweisen. Spannung ein wenig herabgesetzt. Wahrscheinlich Ablösung der Retina oder Retina und Chorioidea vorhanden.

Ungeachtet des Vorhandenseins der grossen Menge Fremdkörper war die Schleimhaut verhältnissmässig rein und die Wundheilung ging ungestört vor sich, trotz der Gegenwart von Glaskörper in der Wunde.

Die bacteriologische Untersuchung anlangend, wird unter dem 17./X. angeführt: „Aussaat von der Conjunctiva auf Agar. Nach 48 Stunden zwei Gattungen von Stäbchen hervorgewachsen, eine mit Querstreifen in der Mitte, die andere mit enormen keulenförmigen Anschwellungen am Ende."

In dem letzten Aufsatze (Novemberheft 1897) habe ich über die ersten 80 Fälle berichtet, es erübrigen somit 20, unter denen in einem Falle Irisvorfall eintrat, in den übrigen die Hornhautwunde ohne Störung zuheilte.

In einem complicirten Falle kam nach der Operation im Innern des Auges ein Vorgang zu Stande, welcher ein besonderes Interesse darbietet und eine nähere Analyse verdient.

A. A., 73 Jahre alt, Sattler, hat angeblich früher gut gesehen, konnte auch bis zum 60. Jahre lesen und arbeiten ohne Gläser. Seitdem nahm das Sehvermögen ab, Gläser brachten keine Hilfe. Vor 8 Jahren habe er den Bescheid bekommen, dass ein Star in Entwickelung sei; die Sehschärfe wurde immer schlechter, besonders nachdem er vor $1^1/_2$ Jahren an acutem Gelenkrheumatismus gelitten hatte. Beim Herumgehen kann er sich leidlich orientiren.

Thränenträufeln und Schleimabsonderung an beiden Augen.

O. d.: Eine kleine, etwas eckige, bewegliche Pupille, eine begrenzte Trübung am hinteren Linsenpole. V Fingerzählen in 1 m, keine Besserung mit Gläsern.

O. s.: Kleine, bewegliche Pupille, eine mehr ausgebreitete Linsentrübung mit klarer vorderer Corticalis. V Finger in 1 m, ohne Besserung mit Gläsern.

29./IX. 1897 Spaltung des Canalic. lacr. inf. Sondirung.

Bacteriologisch: Am rechten Auge fanden sich Streptokokken, Staphylokokken sowie Pneumokokken.

Am linken Auge: 9 Tage vor der Operation Aussaat auf Agar. Nach 24 Stunden 5 Colonien von Staphylococcus albus sowie zahlreiche Colonien von Streptokokken, von welchen eine 24 Stunden alte Bouilloncultur einer weissen Maus eingespritzt wurde, welche am Leben blieb.

27./X., 2 Tage vor der Operation, linkes Auge: In allen Gläsern wachsen Kokken, zum Theil kleinere und traubenförmig geordnet, zum Theil grössere, mehr intensiv gefärbt, am meisten in Tetraden geordnet. Zudem Stäbchen mit Anschwellungen.

30./X., am Tage nach der Operation, linkes Auge: Weisse Staphylokokken und Stäbchen.

10./XI., linkes Auge: Nur Bacillen; ist regelmässig mit Sublimatlösung (1:10 000) eingeträufelt.

29./X., linkes Auge: Operation Extractio cataracta cum iridectomia.

Wegen der engen Pupille und des wahrscheinlich grossen Kernes wurde im Voraus beschlossen, Iridectomie zu machen.

Operation correct, Kern 9 × 3½ mm. Sehvermögen gut.

30./X. notirt: Gestern Schmerzen im Auge, heute reichliche Schleimabsonderung, im inneren Wundwinkel ein kleiner graulicher Exsudatflocken, Hornhautlappen mit feinen verticalen Streifen. Vorderkammer mit einem graulich gelatinösen, durchscheinenden Exsudate gefüllt, so dass die Iris nur undeutlich hindurchschimmert. Auge ein wenig mehr geröthet als gewöhnlich.

1./XI., 3 Tage nach der Operation, wird notirt: Die Nacht mit gutem Schlafe, keine Schmerzen seit erstem Tage. Hornhaut vollständig aufgeklärt, Pupille erweitert fast ad maximum, das gelatinöse Exsudat in der Vorderkammer geschrumpft, bildet einen Klumpen von 1½ mm Durchmesser, das übrige Kammerwasser klar, Irisgewebe vollkommen klar, im Coloboma eine Platte von grauer Corticalis, während in der eigentlichen Pupille eine runde, schwarze Oeffnung sich findet von 2 mm Durchmesser.

3./XI., 5 Tage nach der Operation: Alles aufgeklärt mit Ausnahme des Corticalisbelages, Pupille regelmässig erweitert fast ad maximum. Sehvermögen gut, seiner Aussage nach.

Dieser Zustand am Bulbus hielt sich unverändert bis 10./XI., während die Schleimhaut etwas geröthet war und eine Menge Schleim absonderte.

10./XI.: Heftige Schmerzen heute Nacht, Oberlid geschwollen, Auge mehr geröthet. Cornea besonders die äussere Hälfte nicht ganz klar. Bulbus empfindlich bei Berührung. Sehvermögen bedeutend abgenommen. Ein wenig Linderung durch Cocaïn-Morphin-Einträufelung.

11./XI.: Am folgenden Tage waren die Schmerzen vorüber, sowie die Geschwulst des oberen Lides, Hornhaut wieder aufgeklärt. Ophthalmoskopisch: starke rothe Reflexe in der Pupille mit Ausnahme nach aussen und unten, wo eine ausgebreitete Trübung im Glaskörper sich zeigte. Details im Augengrunde nicht sichtbar. Bei der Fingerprobe zeigte sich Mangel des grössten Theils des inwendigen und oberen Gesichtsfeldes.

Allmählich klärte sich der Glaskörper wieder mit Ausnahme einzelner fadenförmiger Trübungen, und am 24./XI. wurden ausgebreitete Chorioidealänderungen beobachtet in der Richtung nach oben, aussen und unten als grosse umschriebene helle Flächen, innerhalb welchen Gruppen von Pigmenthaufen zerstreut waren. Die Papillenscheibe scharf begrenzt, blass, mit dünnen Gefässen. Gesichtsfeld (am Perimeter) beschränkt zu 10° nach innen und unten, 20° nach oben und 40° nach aussen.

Fortwährend Massen von Schleim im Auge, die Hornhautwunde aber schon längst glatt geheilt.

Bei diesem Kranken hat sich wahrscheinlich nach dem 60. Jahre eine schleichende Chorioiditis exsudativa (non suppurativa) entwickelt, welche sogar eine nicht ganz unbedeutende Gesichtsnervenatrophie im Gefolge gehabt hat. Dies wird begründet durch die allmählich zunehmende Gesichtsschwäche, dadurch, dass am nicht operirten Auge eine zackige Pupille, sowie besonders durch die Linsentrübung am hinteren Pole, welche wahrscheinlich auch am operirten linken Auge früher zugegen war, sich aber später zu der mehr diffus verbreiteten Cataract entwickelt hat. Auch am rechten — nicht operirten — Auge zeigte sich ein Gesichtsfeld von derselben Form, nur ein klein wenig grösser.

Diesen Fall kann ich nicht als Wundinfection auffassen, es erwachte auch ein Zweifel in mir, ob die zwei im vorigen Berichte (Novemberheft 1897) als Fall 2 und 3 erwähnten Casus als bacterielle Wundinfection anzusehen sind. Ich staunte, schon am Morgen nach der Operation die ganze Camera ant. mit dem durchscheinenden gelatinösen Exsudate erfüllt zu finden, welches eine kurzdauernde Incubation einer bacteriellen Infection andeuten würde; ich war daher bedacht, am anderen Morgen, falls das Exsudat sich mehr getrübt hätte, die Vorderkammer zu leeren, theils weil es wahrscheinlicherweise von Nutzen sein würde, das Auge von dem kranken Kammerwasser zu befreien, theils um dasselbe bacteriologisch untersucht zu bekommen, was ja in wissenschaftlicher Hinsicht ein grosses Interesse hatte. Als aber der Morgen kam, hatte das Exsudat sich zusammengezogen, zeigte nach oben einen scharfen Rand und hatte sozusagen das klare Kammerwasser ausgepresst, so dass nach oben in der Camera sich ein klares Segment befand, wo die Irisecken hervortraten, ohne Spur von Infiltration zu zeigen. Der Reizzustand hatte im Ganzen abgenommen, und nach der goldenen Regel: quieta non movere, sah ich mich nicht berechtigt, einen Eingriff vorzunehmen und stand davon ab. Als das Ganze in 4—5 Tagen aufgeklärt, die Pupille regelmässig fast ad maximum erweitert war, musste ich mich fragen, woher das beschriebene Exsudat geliefert war. Eine Iritis war es jedenfalls nicht. Man konnte annehmen, dass es von den Wundlefzen der Iris oder von dem Corpus ciliare — durch eine Cyclitis — abgesondert war. Das erste würde eine ungewöhnliche Erscheinung bei einer Iridectomie sein[1], und der spätere Verlauf — das verhältnissmässig acute Auflodern der exsudativen Chorioiditis — macht die letztere Annahme (Cyclitis) mehr wahrscheinlich.

Wie oben erwähnt, erweckte dieser Fall bei mir Zweifel über die Art der Entzündung in den zwei anderen Fällen.

[1] Dr. ZIMMERMANN in Stuttgart hat eben einen etwas ähnlichen Fall beschrieben: „De la coagulation spontanée du contenu de la chambre anterieure à la suite d'une iridectomie optique.“ La clinique ophtalmologique. 1897. 10. Nov. S. 223.

A priori glaube ich, dass eine bacterielle Invasion nicht leicht statthaben wird bei reiner Schnittwunde und offener Behandlung. Ich denke mir nämlich die Sache so: solange die Wunde offen ist, wird das Kammerwasser das Eindringen von Mikroben verhüten, und wenn die Wunde verklebt ist, wird die Thränenfeuchtigkeit und das Blinzeln deren Verweilen in der Wundfurche verhindern, was als eine Vorbedingung anzusehen ist, damit die Mikroorganismen in's Hornhautgewebe oder durch die weiche Narbe dringen können. Dies kann man sich leichter denken, wenn die „Augentoilette" stockt, z. B. beim Occlusionsverband.

Es giebt aber auch andere Möglichkeiten, einen Reizzustand in der Iris (Corpus ciliare) nach der Star-Operation zu erklären.

Wie es allgemein angenommen wird, dass geschwollene Linsenmassen auch bei ganzem Bulbus durch mechanischen Druck oder chemischen Reiz iritische Symptome auslösen können, die alsdann als eine Iritis traumatica zu bezeichnen sind, so können sie zwar auch nach der Star-Extraction in ähnlicher Weise wirken. In beiden erwähnten Fällen blieben Linsenreste zurück, besonders in dem letzteren, wo die Linse stark geschwollen und die Corticalis unvollkommen erweicht war. Wenn wir auch keine klinischen Zeichen besitzen, wodurch wir beurtheilen können, ob eine Entzündung in der Iris (Corpus ciliare) bacterieller Natur ist, so bleibt doch eine Möglichkeit vorhanden, dass auch diese zwei Fälle nicht als Infection aufzufassen sind. Die in casu verhältnissmässig kurze Dauer einer traumatischen Iritis, der relativ günstige Ausgang mit vollständiger Aufklärung der Hornhaut und des Irisgewebes, so dass der Kranke O. N. (Fall 3) 3 Wochen nach der Operation Finger in 3 m zählte, weist auf einen mehr gutartigen Vorgang hin, als wir bei einer infectiösen traumatischen Irisentzündung zu sehen gewöhnt sind.

Hornhauteiterung ist in keinem der 100 Fälle vorgekommen.

Es bleibt somit fraglich, ob überhaupt in einem einzigen Falle (unter den 100) eine Infection durch die Wunde eingetreten ist.

Wie es sich auch damit verhält, so viel scheint doch durch das gesammte Material sichergestellt zu sein, dass die offene Wundbehandlung in hohem Grade gegen Wundinfection schützt, was auch für andere Operationen am Bulbus und der Conjunctiva gilt. Wenn dem aber so ist, dann ist die bei der Star-Operation am meisten gefürchtete Gefahr auf ein Minimum reducirt und sehr viel gewonnen, was, wie ich hoffe, auch andere Operateure bald werden bestätigen können.

Resumé der Resultate der Wundheilung.

Auf 100 Fälle kommt:

1 Fall von Panophthalmitis hämatogenen Ursprungs.

1 Fall von Iritis mit Occlusio pupillae. Lichtsinn.

1 Fall vorübergehender Iritis. V = Fingerzählen in 3 m.

1 Fall acuter Exacerbation einer präexistirenden Chorioiditis exsudativa. V = Fingerzählen in $3^1/_2$ m.

6mal Irisprolaps auf 61 Extractionen ohne Iridectomie; von denen 2mal in den letzten 37 Fällen.

5mal Glaskörperverlust ohne wesentliche Störung der Wundheilung.

II. Ueber die Erblindungsursachen nach dem statistischen Material aus den Blindenanstalten Russlands.

Von Dr. S. S. **Golowin**,
Privatdocent und I. Assistent an der Universitäts-Klinik zu Moskau.

Der Vortrag, dessen ganz kurzen Auszug ich hier zu geben beabsichtige, wurde von mir auf dem zweiten russischen Congresse für technische und professionelle Bildung im Jahre 1896 gehalten. Die in so mancher Beziehung brennende Frage über die Verbreitung der Blindheit in einem Staate veranlasste viele russische Augenärzte, sich mit dieser Frage abzugeben. Um jedoch nicht die ziemlich umfangreiche Literatur dieses Gegenstandes anzuführen, verweise ich auf die im Centralblatt f. pr. Augenheilk. November 1895 erschienene Arbeit von Ischreyt, betitelt: „Zur Geschichte der Blindenstatistik in Russland". In diesem Werke sind alle russischen Arbeiten, die diese Frage berühren, bis zum Jahre 1895 sorgfältig angeführt, und seitdem wären nur noch einige Dissertationen aus der St. Petersburger medicinischen Akademie hinzuzufügen: Rudin (1895), Wainstein (1896), Bondarew (1896). Um die Aetiologie der Blindheit zu ermitteln, schlagen alle Autoren den Weg ein, dass sie entweder alle Blinden einer gegebenen Gegend (Stadt, Bezirk) untersuchten, oder die seit vielen Jahren in den Spitälern, Kliniken und anderen Anstalten angehäuften Notizen über Blinde benutzten. Einige (z. B. Diakonoff) untersuchten auch unter anderem die Zöglinge in den Blindenanstalten. Doch, soweit mir bekannt, ist in unserer Literatur keine Arbeit vorhanden, die ausschliesslich auf der Untersuchung blinder Kinder und Jünglinge basirt wäre. Indessen scheint es jedoch wahrscheinlich, dass ein solches, sozusagen speciell gesammeltes Material einen gewissen Beitrag in der Frage über die Aetiologie der Blindheit im Kindesalter liefern könnte. Daher muss ein aufrichtiger Dank den Gliedern des Congresscomités und besonders Frl. v. Adler ausgesprochen werden für den glücklichen Gedanken, an die verschiedenen Blindenanstalten eine Reihe programm-mässig ausgearbeiteter Fragen zu stellen, mit der Bitte, diese zu beantworten. Die Ausarbeitung des so

gesammelten statistischen Materials war Gegenstand meines Vortrages. Dieses Material giebt uns einen allgemeinen Ueberblick über die Zöglinge der Blindenanstalten in Russland, berührt aber hauptsächlich die Frage über die Ursachen der Erblindung. Dieser Gegenstand scheint mir von genügend allgemeinem Interesse zu sein, um ihn nochmals in diesem Auszuge zu discutiren. Bevor ich aber zu dieser Kernfrage des Vortrags, die Erblindungsursachen, übergehe, möchte ich noch einige Hauptzahlen aus dieser Statistik anführen.

Die oben erwähnten statistischen Karten wurden zur Ausfüllung in 30 Erziehungslehranstalten für Blinde gesandt. Aus 18 dieser Anstalten wurden die nöthigen Antworten erhalten, wofür ich den Aerzten dieser Anstalten, die mir die nachstehenden Untersuchungsresultate mitgetheilt hatten, an dieser Stelle meinen besten Dank ausspreche.

Die Zahl der Zöglinge in diesen 18 Anstalten betrug 522, darunter 330 männlichen und 192 weiblichen Geschlechts.

336 dieser Zöglinge befanden sich im Alter zwischen 9 und 15 Jahren, was also 64,36 % der Gesammtzahl ausmacht. Pfleglinge, die 25 Jahre überschritten hatten, waren nur 23 in 3 Anstalten vorhanden.

Der Nationalität nach waren 442 Zöglinge (84,6 %) Russen, also war der Religion nach die Hauptmasse griechisch-orthodox, nämlich 85 %, lutherisch 6,1 % und römisch-katholisch 4 %.

Dem Stande nach waren es hauptsächlich Bauern (68 % beider Geschlechter), darauf folgten die Kleinbürger (15 %). Das zeigt also, dass das Hauptcontingent der Zöglinge aus dem gemeinen Volke stammte, was auch durch die Profession der Eltern dieser Kinder bestätigt wird: es waren darunter 40,6 % Ackersleute, 13 % Handwerker. Zählen wir aber die Ackersleute, Handwerker, Dienstboten, Arbeiter in Fabriken und anderen Industrien u. dgl. zusammen, so beläuft sich ihre Zahl auf 361, also 69,15 %. Die Zöglinge der Blindenanstalten entstammen also hauptsächlich den niederen Schichten des Volkes. Welche Umstände hier auch mitspielen mögen, die Thatsache bleibt doch unanfechtbar, dass die Blindheit ein trauriges Privilegium des einfachen Volkes ist. Dieses wird durch die Literatur aller Länder bewiesen und rechtfertigt den Ausspruch des Dr. Kerschbaumer: „Der Blindengehalt eines Volkes ist der beste Gradmesser für dessen Cultur und Gesundheitspflege."

Der Gruppirung meines Materials nach den Erblindungsursachen habe ich die Classification von Prof. Hugo Magnus[1] zu Grunde gelegt.

In der Tabelle I sind die Erblindungsursachen nach diesem System und mit einigen anderen Data combinirt, zusammengestellt.

[1] H. Magnus, Die Blindheit, ihre Entstehung und ihre Verhütung. Breslau 1883.

Tabelle I.

Erblindungsursachen combinirt mit 1. dem Geschlecht, 2. dem Ort der Erblindung (Stadt oder Land) und 3. ob in oder ausser der Ehe geboren.

Erblindungsursachen	Zahl der Blinden			% beider Geschl.	Erblindet		Uneheliche
	m.	w.	b. G.		in der Stadt	auf d. Lande	
I. Angeborene Blindheit	**21**	**16**	**37**	**7,1**	**14**	**23**	**1**
1. Microphthalmus	1	5	6	1,15	—	6	—
2. Anophthalmus	1	4	5	0,96	3	2	—
3. Microphthalmus auf einer Seite und Anophth. auf der anderen	3	1	4	0,76	1	3	—
4. Verschiedene Starformen	4	2	6	1,15	2	4	1
5. Atrophia nervi optici	5	1	6	1,15	2	4	—
6. Retinitis pigmentosa	—	2	2	0,38	2	—	—
7. And. Erkr. d. Retina u. Choroidea	2	—	2	0,38	—	2	—
8. Nicht aufgeklärte Fälle	5	1	6	1,15	4	2	—
II. Blindh. in Folge selbst. Augenleiden	**81**	**56**	**137**	**26,24**	**55**	**75**	**7**
1. Blennorrhoea neonatorum	50	37	87	16,6	41	39	5
2. Andere Blennorrhöe-Formen	4	4	8	1,5	—	8	—
3. Trachom	2	9	11	2,1	3	8	1
4. Hornhauterkrankungen	13	1	14	2,6	5	9	1
5. Erkrankungen der Membr. uvea	3	3	6	1,15	2	4	—
6. Glaucom	1	1	2	0,38	1	1	—
7. Erkrankungen des Sehnerven	4	1	5	0,96	2	3	—
8. Erkrankungen der Netzhaut	1	—	1	0,19	—	1	—
9. Nicht aufgeklärte Fälle	3	—	3	0,57	1	2	—
III. Blindheit durch Verletzungen	**17**	**4**	**21**	**4,02**	**1**	**20**	**1**
1. Unmittelb. Trauma beider Augen	2	—	2	0,38	—	2	—
2. Trauma eines Auges und sympathische Ophthalmie d. anderen	12	4	16	3,1	1	15	1
3. Kopfverletzungen	2	—	2	0,38	—	1	—
4. Nicht aufgeklärte Fälle	1	—	1	0,19	—	1	—
IV. Blindheit als Folge Allgemeinerkrank.	**180**	**109**	**289**	**55,36**	**71**	**202**	**17**
1. Variola	97	52	149	28,5	19	127	5
2. Morbillen	8	2	10	1,91	4	5	—
3. Scarlatina	2	—	2	0,38	—	2	—
4. Typhus und „Nervenfieber“	2	1	3	0,57	—	2	—
5. Scropheln	37	34	71	13,6	20	44	7
6. Syphilis	4	7	11	2,1	9	2	1
7. Krankh. d. Gehirns u. seiner Häute	27	12	39	7,4	16	19	4
8. Krankheiten des Rückenmarks	1	—	1	0,19	1	—	—
9. Nicht aufgeklärte Fälle	2	1	3	0,57	2	1	—
V. Ursachen nicht bekannt	**31**	**7**	**38**	**7,28**	**13**	**18**	**5**
Summe	330	192	522		154	338	31

Diese Tabelle kann auch in folgendem Diagramm deutlicher veranschaulicht werden:

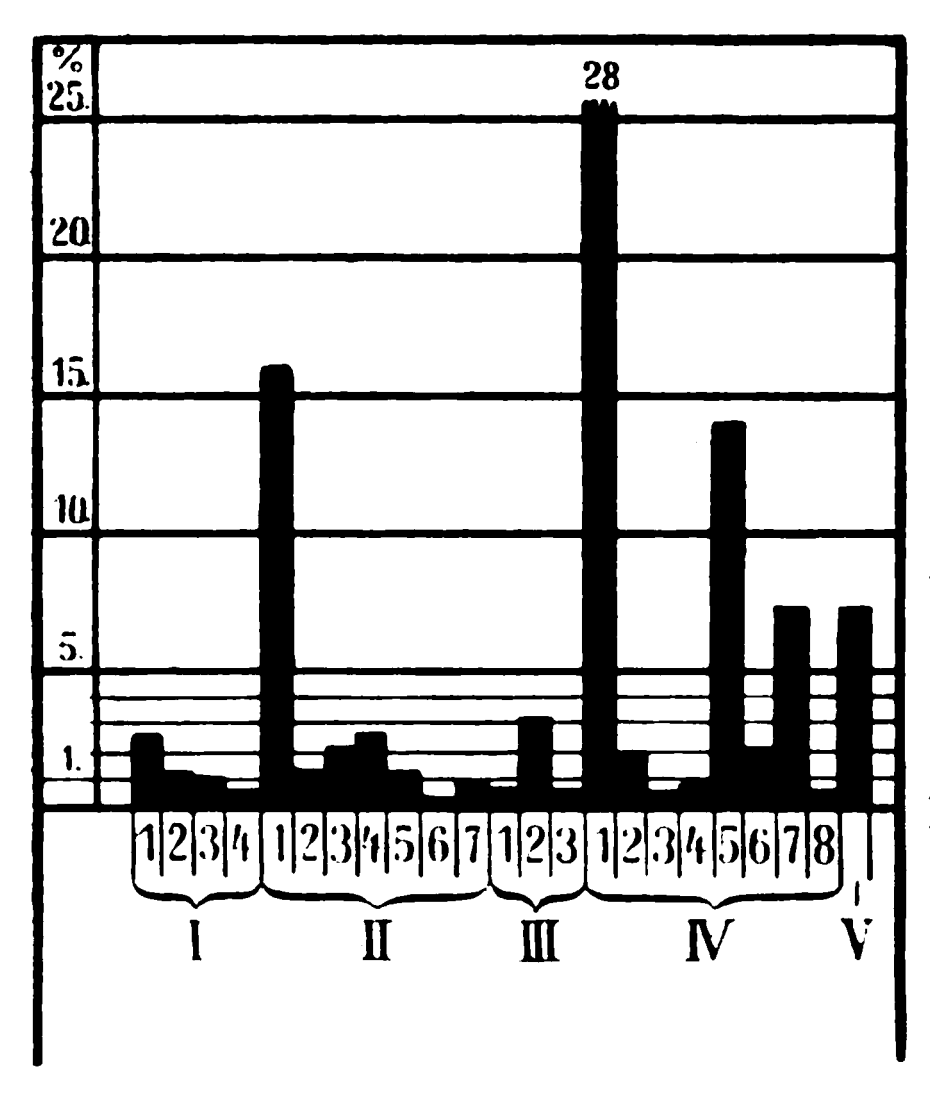


Diagramm.
Vertheilung der Erblindungsursachen.

I. 1. Microphthalmus u. Anophthalmus.
2. Cataracta congenit. (inoperab.).
3. Atrophia nervi optici.
4. Netzhauterkrankungen.

II. 1. Blennorrhoea neonatorum.
2. Andere Blennorrhoe-Formen.
3. Trachom.
4. Hornhauterkrankungen.
5. Erkrankungen d. Membrana uveae.
6. Glaucom.
7. Erkrank. d. Sehnerven u. d. Retina.

III. 1. Traumata beider Augen.
2. Trauma des einen Auges und sympathische Ophthalmie des anderen.
3. Kopfverletzungen.

IV. 1. Variola.
2. Morbillen.
3. Scarlatina.
4. Typhus und „Nervenfieber“.
5. Scropheln.
6. Syphilis.
7. Erkrankungen des Gehirns.
8. Atrophia nervi optici spinalis.

V. Ursachen unbekannt.

Von ganz besonderem Interesse war die Auskunft auf die Frage: ob die Zöglinge je geimpft waren? Es stellte sich dabei heraus, dass unter den 149 an Pocken Erblindeten 120, also 80,5 % nie vaccinirt worden waren. Ausserdem konnte bei vielen unter den übrigen 29 nichts Sicheres ermittelt werden, so dass es sehr wahrscheinlich ist, dass einige darunter zur Kategorie der Nichtgeimpften gehören.

Diese Thatsache bestätigt noch einmal die wichtige Rolle der Schutzblatternimpfung als Maassregel gegen Erblindung.

Ich gehe jetzt zu dem Alter über, in dem die Erblindung stattfand. In der Tabelle II sind die Zöglinge je nach dem Alter, in dem sie ihr Sehvermögen einbüssten[1], vertheilt, und in der Tabelle III sind die Haupterblindungsursachen mit dem Alter, in dem die Kinder erblindeten, combinirt.

---

[1] In denjenigen Fällen, wo beide Augen nicht gleichzeitig erblindeten, rechnete ich als „Alter, in dem die Zöglinge ihr Sehvermögen einbüssten,“ das Jahr der Erblindung des zweiten Auges. Fast in allen diesen Fällen ging die Zeitfrist zwischen dem Verluste des einen und des anderen Auges nicht über 1 Jahr; nur in drei Fällen war dieser Zeitraum grösser und betrug: 7, 8 und 10 Jahre.

Tabelle II.
Vertheilung der Blinden nach dem Alter, in dem sie erblindeten.

Alter	m.	w.	b. G.	%
Congenitale Blindheit	21	16	37	7,1
Bis zu 1/2 Jahre	61	42	103	19,7
„ „ 1 „	20	13	33	6,3
1 Jahr (bis zu 2 Jahre)	17	8	25	4,8
2 Jahre	27	13	40	7,6
3 „	30	34	64	12,2
4 „	27	11	38	7,2
5 „	26	14	40	7,6
6 „	17	7	24	4,6
7 „	21	13	34	6,5
8 „	12	7	19	3,6
9 „	10	3	13	2,5
10 „	5	1	6	1,15
11 „	3	—	3	0,57
12 „	7	1	8	1,5
13 „	1	2	3	0,57
14 „	1	—	1	0,19
15 „	1	1	2	0,38
16 „	—	1	1	0,19
17 „	1	—	1	0,19
18 „	1	1	2	0,38
19 „	1	—	1	0,19
Nach 20 Jahren	4	1	5	0,96
Alter unbekannt	15	3	18	3,3
Summe	330	192	522	

Tabelle III.
Vertheilung der Haupterkrankungsursachen je nach dem Jahr der Erblindung.

Alter	Blenn. neon.			Traumen			Variola			Scropheln			Erkrank. des Gehirns		
	m.	w.	b.G.	m.	w.	b.G.	m.	w.	b.G.	m.	w.	b.G.	m.	w.	b.G.
Bis zu 1 Jahre	50	37	87	—	—	—	3	5	8	8	7	15	5	3	8
1 Jahr	—	—	—	1	—	1	11	4	15	4	3	7	3	—	3
2 Jahre	—	—	—	1	—	1	11	7	18	1	6	7	5	—	5
3 „	—	—	—	1	—	1	17	13	30	5	8	13	6	3	9
4 „	—	—	—	4	—	4	11	7	18	2	1	3	—	1	1
5 „	—	—	—	2	—	2	10	7	17	7	4	11	2	—	2
6 „	—	—	—	—	—	—	11	2	13	3	2	5	—	1	1
7 „	—	—	—	3	1	4	6	1	7	—	2	2	2	1	3
8 „	—	—	—	2	—	2	4	3	7	2	—	2	—	1	1
9 „	—	—	—	—	2	2	3	1	4	2	—	2	1	1	2
10 „	—	—	—	—	—	—	1	1	2	1	—	1	—	—	—
11 „	—	—	—	1	—	1	1	—	1	1	—	1	1	—	1
12 „	—	—	—	1	—	1	2	—	2	1	—	1	1	1	2
Ueber 12 Jahre	—	—	—	1	—	1	—	—	—	—	—	—	1	—	1
Alter unbekannt	—	—	—	—	1	1	6	1	7	—	1	1	—	—	—
Summe	50	37	87	17	4	21	97	52	149	37	34	71	27	12	

Zum Schlusse erlaube ich mir einige Hauptergebnisse aus diesem statistischen Materiale anzuführen:

1. Unter den 522 Zöglingen, über die wir auf unsere Anfrage Auskunft erhalten hatten, waren 154, also 29,5 %, in der Stadt, und 338, also 64,75 %, auf dem Lande erblindet.

Die Blindheit in Folge Blennorrhoea neonatorum, Erkrankungen des Gehirnes und Syphilis kam häufiger vor unter den in der Stadt Erblindeten; dagegen in Folge von Variola und Traumen viel häufiger auf dem Lande.

2. Die Data über das Alter, in dem das Sehvermögen zu Grunde ging, weisen auf die besonders ungünstigen Ophthalmo-Sanitätsbedingungen hin, in denen sich unsere Kinder bis zum fünften Jahre befinden.

3. Die anatomischen Veränderungen in den Augen der blinden Zöglinge zeigten hauptsächlich folgende Formen: Atrophie beider Augen bei 120; Atrophie des einen und Leucom des anderen Auges bei 132; verschiedenartige Hornhauttrübungen (Leucomata, Staphylomata u. s. w.) beider Augen bei 118; verschiedene Formen von Sehnervenatrophie bei 60.

Das Vorwiegen von Hornhaut- und Augapfelzerstörungen ist wahrscheinlich eine Folge vernachlässigter, wegen Mangel an Behandlung in schwere eitrige Formen übergegangener Entzündungsprocesse.

4. Nach dem Grade der Blindheit vertheilen sich die Zöglinge folgendermaassen: absolut Blinde 210 (40,2 %), Blinde mit erhaltenem Lichtsinn 235 (45 %), und Blinde, die noch Finger zählen können, 68 (13 %).

5. Wenn wir die Erblindungsursachen nach der Classification von Magnus vertheilen, so steht auf dem ersten Platze die Blindheit nach allgemeinen Körpererkrankungen (55,3 %), darauf folgt die Blindheit nach selbständigen Augenerkrankungen (26,2 %), dann die angeborene Blindheit (7,1 %) und zuletzt die Blindheit aus traumatischen Ursachen (4 %). Wenn wir die secundären Theilungen dieser Gruppen durchsehen, so finden wir, dass die ersten Stellen der Blindheit nach Variola (28,5 %) und nach Blennorrhoe neonatorum (16,6 %) gehören. Darauf sind verhältnissmässig viele an Scropheln und wegen Erkrankungen des Gehirns und seiner Häute erblindet.

Ich muss jedoch hier hervorheben, dass diese Zahlen nur für die Blindheit im Kindes- und Jünglingsalter gelten, wenn man aber die Zahlen bei anderen Autoren für alle Lebensalter berücksichtigt, so wird dieses Verhältniss ein ganz anderes; so finden wir z. B. bei Diakonoff, dass die Blindheit nach selbständigen Augenerkrankungen vorwiegt (74,68 %), dann kommen als Ursachen für die Erblindung die allgemeinen Körpererkrankungen (16,9 %), die Traumen (3,22 %) und die angeborenen Missbildungen (3,19 %). Von den secundären Theilungen dieser Gruppen treffen die Hauptzahlen: das Trachom, die Erkrankungen der Hornhaut, das Glaucom, die Atrophien des Sehnerven. Und dann erst kommen die Pocken und die eitrige Ophthalmie der Neugeborenen, die verhältnissmässig also eine bescheidene Rolle spielen, die erstere nämlich 6,88 % und die zweite 5,55 %.

Unsere Statistik zeigt aber, dass dem Kindesalter am meisten die Gefahr zu erblinden seitens der Blennorrhoea neonatorum und den Pocken droht.

6. Wenn ich zur letzten, sehr interessanten Frage, in wie weit diese Erblindungsursachen zu verhindern waren, übergehe, so kommen wir zu sehr lehrreichen Schlüssen:

Wie bekannt besitzen wir eine sehr sichere prophylaktische Maassregel gegen Blennorrhoea neonatorum (Verfahren von Credé), daher muss vorausgesetzt werden, dass allen 87 an dieser Krankheit Erblindeten ihr Sehvermögen erhalten wäre, falls dazu die entsprechenden Maassregeln genommen wären.

Die Schutzblatternimpfung, als Prophylaxe, und eine sachverständige Behandlung in den wenigen Fällen, wo trotzdem die Pocken zum Ausbruch kamen, hätten das Sehvermögen bei 149 Zöglingen gerettet.

Wenn wir aber zu den vermeidbaren Erblindungsursachen noch 11 Fälle von Trachom, 8 von Ophthalmoblennorrhoe (nicht neonatorum), 11 von syphilöser Erkrankung und wenigstens die Hälfte von sympathischer Ophthalmie (da ein rechtzeitiges Eingreifen vielleicht wenigstens ein Auge gerettet hätte) zurechnen, so bekommen wir die einleuchtende Zahl von 274 Erblindeten.

Das heisst also, dass unter den Zöglingen, über die die Blindenanstalten aus verschiedenen Gegenden Russlands genaue Auskunft gaben, 274 oder 52,49% nur daher erblindeten, dass ihnen eine rechtzeitige und sachverständige Behandlung nicht zu Hilfe kam.

Gesellschaftsberichte.

Internationaler Congress für Neurologie, Psychiatrie, Electro-Medicin und Hypnologie, abgehalten in Brüssel vom 14. bis 19. September 1897. (Ophthalmologisches.)

1. Thomsen (Bonn a. Rh.) berichtete „Ueber den diagnostischen Werth der Prodromalsymptome, welche längere Zeit den Erscheinungen der allgemeinen Paralyse vorangehen". Vortr. nimmt als Augensymptome an das Argyll-Robertson'sche Phänomen, das Westphal'sche Zeichen, die vorübergehenden Ophthalmoplegien und paralytische Anfälle, sowie Opticusatrophie. Mehrere Jahre können diese Zeichen dem Ausbruch der allgemeinen Paralyse vorausgehen.

Antonelli (Paris) hat beobachtet, dass der ungleiche Durchmesser der Pupille zuweilen viel deutlicher ausgesprochen ist, als das Robertson'sche Phänomen. Ausserdem gehen congestive Veränderungen der Papille dem Ausbruch mehrere Monate voraus.

2. Eulenburg (Berlin) war verhindert dem Congress beizuwohnen und sandte einen Bericht „Ueber die Pathogenese und Behandlung des Morbus Basedowii". Er constatirt, dass die hämatogene, die neurogene und die thyreogene Theorie, jede einzeln genommen, ungenügend sind, um alle Erscheinungen der Erkrankung zu erklären. Es handelt sich nach Eulenburg nicht um einen

Hyperthyroidismus, sondern um einen Parathyroidismus, d. h. qualitative und quantitative Veränderung des Glandularsecretes. Die Ursache dieser Veränderung ist zu suchen in qualitativen und quantitativen Abnormitäten des Blutes, welches zu der Drüse gelangt; es ist aber auch möglich, dass eine Aenderung der Drüsensecretion vorhanden ist; das Secret würde dann nicht durch die Lymphgefässe, sondern direct in das Blut gelangen.

Diese toxische Substanz greift das Nervensystem und ganz besonders dessen Centraltheile an; es entsteht eine Neurose und sogar eine Neuropsychose durch Autointoxication.

Als Therapie hat die Organotherapie nur Misserfolge vorzuweisen; die chirurgische Behandlung giebt ebenfalls keine thatsächlichen Erfolge. Klimatische Kuren, Wasser- und Electrotherapie gaben bis jetzt die besten Erfolge; diese Krankheit gehört demnach in das Gebiet der inneren Medicin.

Voisin (Paris) hat durch Fütterung mit der Drüse sehr gute Resultate erhalten; damit der Erfolg andauere, muss der Kranke jede Woche zweimal davon nehmen.

Regnier (Paris) sieht diese Erkrankung als eine Neurose an; bei allen damit Behafteten fand er vorhergehende nervöse Symptome.

Foveau de Courmelles (Paris) empfiehlt die electrischen Ströme gleichzeitig mit dem Gebrauch der Drüse.

Debray (Charleroy) glaubt auch an den nervösen Ursprung der Krankheit; einen Fall heilte er durch Galvanismus und beruhigende medicamentöse Behandlung.

3. Antonelli (Paris) sprach „Ueber Dissociation des Binocularsehens bei einigen Schielenden und bei einigen Hysterischen“. Seine Beobachtungen über Dissociation des Binocularsehens bei Hysterischen stellen einen Beitrag dar zum Studium der „systematisirten Anästhesien“, welche bei der Hysterie häufig beobachtet werden können, jedoch nicht immer Beachtung finden. Die Amblyopie ist schon eine dissociirte Erkrankung der Netzhaut an der Maculagegend; die Einengung des Gesichtsfeldes ist eine solche der peripheren Netzhautregion; ebenso gehört hierzu das Centralscotom für Farben. Es soll dann nicht befremden, dass das Binocularsehen, welches ja eine Function höherer Ordnung ist als das Monocularsehen, dissociirte Erscheinungen vorzeigen kann, welche wohl das Lesen, aber nicht andere Binocularperceptionen zulassen. Im Stereoskop wird gelesen; einfache Bilder kommen jedoch nicht zur Deckung. Das Lesen ist eine Function höherer Ordnung, und es ist nicht ein einfacher Verhältnissmechanismus, wie es nach Donders angenommen wird.

Diese Dissociation ist selten, vom Vortr. jedoch bei einigen Schielenden und einigen Hysterischen vorgefunden.

Wahrscheinlich besteht sogar ein specieller Apparat in der Gehirnrinde für das Binocularsehen.

4. Debray (Charleroy) theilte einen Fall mit von „linksseitiger homonymer Hemianopsia“ mit conjugirter Abweichung der Augen nach rechts bei einem Manne von 82 Jahren.

5. Antonelli (Paris) sprach „Ueber transitorische Amblyopie“.[1]

Pergens.

---

[1] Ausführlicher in: Antonelli, Die Amblyopie transitoire, Halle a. S. 1897, wovon im Centralbl. f. pr. Augenh. 1897, S. 343, ein Auszug erschien.

Referate, Uebersetzungen, Auszüge.

1) **Bericht über die im Jahre 1896 und in der ersten Hälfte des Jahres 1897 bei mir vorgenommenen Magnet-Operationen,** von J. Hirschberg. (Deutsche med. Wochenschr. 1897. Nr. 31.) (Schluss.)

Fall 3. Eisensplitter aus dem Glaskörper, hinter der Linse, mit dem Riesenmagneten hinter die Regenbogenhaut gebracht und nach Iridectomie mit dem kleinen Magneten ausgezogen.

Der 19jährige E. K. kommt am 23. November 1896 in die Sprechstunde ohne Ahnung einer schweren Augenverletzung, klagt über Bindehautbeschwerden und giebt auch ganz gelegentlich an, dass er seit 8 Tagen mit dem rechten Auge schlechter sieht. Sofort wird ein schmaler, glänzender Splitter entdeckt, der hinter der mässig getrübten Linse im Glaskörper sitzt, nahe dem Schläfenrande der Hornhaut, etwas beweglich ist und durch Fäden mit der Linsenhinterfläche verbunden zu sein scheint. Leicht entdeckt man die Eingangspforte, eine linienförmige Narbe der Hornhaut, an ihrem Rande, im wagerechten Meridian, etwa 2,5 mm lang; in demselben Meridian ein kleines Loch der Iris, nahe dem Pupillenrande, so dass der Splitter, wie so oft, beim Durchschlagen durch die Vorderkammer sich gedreht hat. Durch die Hornhaut ist er mit der Längsseite, durch die Iris mit der Schmalseite hindurchgedrungen. Die Linse zeigt die bekannte sternförmige Unterlaufung. Die Durchschlagstelle der hinteren Linsenfläche ist im Pupillengebiet deutlich zu sehen. Das Auge ist nicht gereizt, Sehkraft befriedigend (S = $^1/_4$). Da bereits 8 Tage seit der Verletzung verstrichen, aber keine Spur von Eiterbildung nachweisbar, muss der Splitter aseptisch sein. Art der Arbeitsverletzung nicht festzustellen, da der Arbeiter den Augenblick der Verletzung nicht anzugeben vermag. Eine starke Ablenkung der Magnetnadel wird beobachtet, sowie der Schläfensaum der Lederhaut angelegt wird. Sofort wurden Versuche mit dem Riesenmagneten unternommen, um den Splitter in die Vorderkammer zu ziehen. Dieselben fielen ganz unbefriedigend aus, 1. weil der Verletzte trotz Cocaïn-Einträuflung sehr ungebärdig; 2. weil bei der künstlichen Beleuchtung (mit electrischen Lämpchen) zu wenig zu sehen ist, da die stumpfe Spitze des Riesenmagneten die Hornhaut deckt.

Am folgenden Morgen wird der Versuch wiederholt, zunächst der Magnet etwas schräg, mit der Spitze nach oben, festgestellt und seitliche Beleuchtung zu Hilfe genommen. Jetzt sieht man deutlich, dass, sowie der aufrecht sitzende Kranke mit der cocaïnisirten Hornhaut (und zwar der Schläfenseite) an die stumpfe Spitze des Riesenmagneten herangebracht wird, die Spitze des Eisensplitters, der nach vorn gezogen ward, die Regenbogenhaut kugelförmig nach vorn wölbt. Natürlich gelingt es nicht, die Iris zu durchbohren. Aber es ist auch unmöglich, trotz wiederholter Versuche, indem die stumpfe Spitze des Magneten vor der Pupille gegen die Hornhaut gebracht wird, den Splitter hinter der Iris in die Pupille hineinzuleiten. Sowie der Magnet entfernt wird, sinkt der Splitter zurück; wie weit, ist nicht zu sehen. Somit hat der Riesenmagnet wohl dem Splitter eine günstigere Lage gegeben; aber zur Ausziehung ist der kleine Magnet unentbehrlich.

Die Irispincette wird magnetisirt, indem man sie eine Minute an dem grossen Magneten haften lässt, dann sofort die Instrumente zur Iridectomie und das gekrümmte Ende des kleinen Magneten sterilisirt, eine Iridectomie lateralwärts ausgeführt und der kleine Magnet in die Vorderkammer eingeführt. Bei

der zweiten Einführung haftete der Splitter und wurde leicht entfernt. Kein Glaskörper, kein Blut. Verband. Zu Bett. Reizlose Heilung.

Der Splitter ist $2^1/_2$ mm lang, $^1/_2$ mm breit und wiegt nur $1^1/_2$ mg.

Es war hier sehr wichtig, den Lederhautschnitt zu vermeiden, da derselbe wegen der vorderen Lage des Splitters zu nahe an den Ciliarkörper herangekommen wäre. Ebenso wichtig war es, die Ausziehung der weichen, durchgeschlagenen Linse zu vermeiden, da hierbei Glaskörpervorfall zu befürchten stand. Ich war mit der Hilfswirkung des Riesenmagneten in diesem Fall zufrieden, glaube aber, dass auch ohne diese mein Magnet nach der Iridectomie den Splitter geholt hätte. Nach der reizlosen Heilung der Iridectomie erübrigt es noch, den Verletzung-Star zu beobachten und nöthigenfalls zu heilen, was wohl keinen Schwierigkeiten unterliegen wird. Uebrigens hält sich zunächst die umschriebene Linsentrübung, die von dem Durchfliegen des Splitters abhängt, ganz stationär.

Am 9. Februar 1897: + 3 D S = $^5/_{30}$, mit Lochbrille dazu, = $^5/_{10}$. Dünne Trübung an der Vorderkapsel, Striche und Punkte in der hinteren Rinde. — Trotzdem wird Beseitigung der Linse (Discission) wohl später nöthig werden.

Fall 4. Am 12. December 1896 kommt der 24jährige M. S. 2 Stunden nach der Verletzung des rechten Auges beim Scheibenstanzen. Auge reizlos, verharschte Hornhautnarbe von 3 mm Länge in der Mitte des wagerechten Meridians. Fremdkörper liegt auf der Iris schräg von innen-oben nach aussen-unten. Linse leicht getrübt. Der Riesenmagnet, der im Vollbesitz seiner Kraft ist, zieht den Splitter gar nicht, richtet ihn auch nicht gegen die Wunde, auch nicht nach der Lüftung derselben; der kleine Magnet holt ihn sofort. Der Splitter ist 4 mm lang, $^1/_2$ mm breit, 4 mg schwer. Es trat Linsenquellung und 7. Januar 1897 Drucksteigerung ein, deshalb Lanzenschnitt zur Entfernung der gequollenen Linsenmasse. 20. März 1897: + 8 D S = $^5/_{10}$, also ein sehr guter Erfolg. Später S = 1.

B. Schwierige Fälle, wo zwar der Eisensplitter leicht entfernt, aber wegen der Grösse der Verletzung der Augapfel nicht erhalten werden konnte. (Fall 5 mit 300 mg, Fall 6 mit 150 mg.)

C. Leichte Fälle, bequeme Entfernung des Eisensplitters, vollständige Heilung. (Fall 7 bis 12.)

D. Obwohl das Vorliegende nur einen einfachen objectiven Jahresbericht für 1896, betreffend unsre Magnetoperationen, darstellen soll, möchte ich doch noch die 5 Fälle aus der ersten Hälfte des Jahres 1897 anschliessen, da sie für die kritische Vergleichung meines kleinen und des grossen Magneten von Wichtigkeit sind.

Fall 13. Der erste Fall aus dem Jahre 1897 zeigt gute Wirkung des Riesenmagneten auf einen grossen Splitter in der Tiefe; leider konnte, nach der Natur des Falles, nur die Form des Augapfels gerettet werden.

Der 35jährige P. S. kommt am 12. Januar 1897, $2^1/_2$ Uhr Nachmittags, eine halbe Stunde nachdem er, mit dem stählernen Meissel auf Eisen schlagend, sein linkes Auge verletzt, und wird sofort von meinem ersten Assistenten Herrn Dr. Kuthe, operirt, während ich selber nur den Schlussakt ausführte.

Die Umgebung des Auges ist sehr schmutzig, die Mitte des Oberlidrandes ist auf $^1/_3$ cm durchschlagen, der Augapfel hat in der Gegend des Schläfenrandes der Hornhaut eine durchbohrende Wunde von etwa 7 mm Länge, die schräg nach oben weit in die Ciliargegend hineinreicht. Die Wunde klafft in ihrer

oberen Hälfte, enthält einen stecknadelkopfgrossen Irisvorfall und zeigt zwischen den Wundlefzen ein wenig Glaskörper. Pupille mandelförmig, Glaskörper voll Blut, wie ein Blick lehrt.

Als die Wundgegend dem Sideroskop angenähert wurde, erfolgte kein Ausschlag; ein ganz colossaler, als der untere äussere Quadrant herangebracht wurde. Nach gründlicher, aber zarter Reinigung der Umgebung des Augapfels, vorsichtiger Spülung des Auges selber mit schwacher Sublimatlösung (1 : 5000) wird das Auge dem Riesenmagnet angenähert. Sofort erscheint ein grosses Eisenstück in der Vorderkammer, vor dem Schläfentheil der Iris; kann aber, auch nach Lüftung der Wunde mit dem Spatel, nicht herausbefördert werden, da es vom grossen Magnet fest gegen die Hinterfläche der Hornhaut gedrückt wird. Ebenso wenig gelingt die Ausziehung mit dem schwächeren Ansatzstück an den grossen Magneten. Sowie aber die mittelstarke Spitze meines kleinen Magneten soeben die Wundlefzen lüftet, schiesst der Splitter heran und wird leicht ausgezogen. Der Splitter hat die Gestalt einer Messerklinge, der gekrümmte Rand ist dick, der gerade aber haarscharf; Länge 9,5 mm, Breite 2,5 mm; Gewicht 62 mg. Leider trug er an seinem spitzen Ende einen Flock schmierigen Wergs, wie es in den Maschinenbauanstalten benutzt wird; deshalb stellte ich von vornherein die Vorhersage wenig günstig, trotz der raschen und glatten Entfernung, bei der keine Spur von Glaskörper ausgetreten war, während der Irisvorfall von selber sich zurückgezogen hatte. Morphiumeinspritzung unter die Haut.

Am 13. Januar 1897: Das Auge sieht gut aus, die Linse ist getrübt. Der Verletzte muss während der Verletzung den Kopf stark nach vorn geneigt haben, so dass der Splitter hinter der Schläfenseite der Iris die Linse von oben nach unten durchschlagen hat. 15. Januar 1897: Keine Chemosis, die Wunde trocken unter Jodoform. 18. Januar 1897: Nachts Schmerz, die durchschlagene Linse quillt in die Vorderkammer hinein. 22. Januar 1897: Ausziehung der gequollenen Linse durch Lanzenschnitt, ohne Ausschneidung der Regenbogenhaut, unter Amidin-(Holocaïn-)Einträuflung, normal. Die Pupille ist klar, aber dahinter ist Blut in Glaskörperhäutchen zu sehen. 17. Februar 1897: Die Iris sieht grasgrün aus. Wenn diese Färbung bei einem Magnetfall vorkommt, rührt sie vom Blut her, nicht vom Eisen. Der Sideroskop-Versuch ist jetzt negativ.

12. Mai 1897: Das Auge hat Lichtschein, aber nicht mehr; ist reizlos, mit grasgrüner Iris; mit fleischrothem Häutchen in einiger Entfernung hinter der Pupille. Ebenso am 23. Juni 1897.

12. Januar 1898: Rechts Sn, On. Linkes Auge reizlos, Tn, Iris etwas nach hinten gezogen, zeltförmig, Glaskörper bindegewebig.

Fall 14. Der Fall ist besonders wichtig, da er zeigt, dass der kleine Magnet nicht bloss ein unterstützendes Hilfsmittel, sondern in einzelnen Fällen das alleinige Heilmittel zur Rettung des verletzten Auges darstellt.

Es handelt sich um einen sehr kleinen Splitter (von 1,9 mg) inmitten des Glaskörpers, welcher erfahrungsgemäss von dem Riesenmagneten nicht leicht geholt wird, aber dem eingeführten kleinen Magneten bequem zu folgen pflegt. (Vgl. auch den mit Lederhautschnitt von mir operirten Fall, Centralbl. f. pr. Augenheilk. 1896, S. 489, Fall 2. — Uebrigens war der Verletzte 54, nicht 24 Jahr alt gewesen.) Diese schwierigen Fälle mit kleinen Splittern, die tief eindringen, sind bei unsren Eisenarbeitern verhältnissmässig nicht so selten. (Vgl. auch oben, Fall 3.)

Der 37jähr. H. K. kommt am 25. März 1897, Morgens, nachdem er Abends zuvor beim Eisenhämmern sein linkes Auge verletzt. Das Auge ist wenig geröthet, zeigt vor der Pupille (innen-oben) eine ganz kleine, verharschte Hornhautwunde von 1,5 mm Länge, dahinter eine Wunde der vorderen Linsenkapsel. Linse schon beträchtlich getrübt, vorn wie hinten. Hintere Kapselwunde und Fremdkörper auch nach Erweiterung der Pupille nicht zu sehen. Da der Mann nicht mit Draht gearbeitet, dürfte ein ganz kleiner Fremdkörper in der Tiefe des Auges sitzen. Das Sideroskop zeigt einen mässigen, aber deutlichen Ausschlag, 5°, wenn der Hornhautscheitel herangebracht wird.

Der Riesenmagnet fördert nichts bei mehrfachen Versuchen. Am Abend war die hintere Linsenkapselwunde deutlich sichtbar und ebenso der Splitter im Glaskörper, wohl in Folge von Resorption und Pupillenerweiterung.

Am 26. März 1897, Morgens, ist der Splitter am deutlichsten bei Tageslicht zu sehen; etwas hinter der Linse, deren Trübung ihm einen gelblichen Schein verlieh, so dass er wie Messing glänzte, auch ein wenig vergrössert erschien. Er lag etwas schräg, parallel der hinteren Linsenfläche, nicht günstig, um mit seinem schmalen Ende wieder in das kleine Loch der Hinterkapselwunde hineinzuschlüpfen. Der Ausschlag am Sideroskop war heute deutlicher, weil durch das Annähern des Auges an den Riesenmagnet der Splitter magnetisirt worden; der Ausschlag betrug am Hornhautscheitel 10°, am Nasentheil des Strahlenkörpers 6°.

Nunmehr wurde der zusammengesetzte Plan ausgeführt, erst den grossen Magneten zu versuchen und, wenn dieser nichts fördert, sofort den kleinen einzuführen. Der Riesenmagnet wirkt deutlich auf den Splitter; aber, indem er ihn stets mit der Längsrichtung gegen die hintere Kapsel zog, nie mit einer Spitze, gelang es auf keine Weise, auch bei lange fortgesetzten Bemühungen, den Splitter in die Linse und Vorderkammer zu bringen. Nunmehr schritt ich zur Eröffnung des Augapfels, da ein beweglicher Eisensplitter im Glaskörper ja nicht vertragen wird: Lanzenschnitt von 6 mm Länge, 3 mm oberhalb des unteren Hornhautrandes, wagerecht; Einführung eines mittleren Magneten von 250 g Tragkraft, in Richtung auf den Splitter zu und glatte Entfernung desselben, ohne Spur von Glaskörpervorfall, obwohl man innen-unten eine schwarze Lücke durch die Linse hindurch ziehen sieht. Hornhautwunde glatt, wie nach gewöhnlicher Iridectomie. Der Splitter war sehr dünn, weniger als 2 × 1 mm und wog nur 1,9 mg; auf der einen Seite war er schwarz, auf der andern heller.

14 Tage später musste die gequollene Linse entfernt werden (v. Graefe's Linearextraction mittelst Lanze, unter Holocaïn), normal. 13. Mai 1897 ist das Auge reizlos und hat mit + 9 D $S = {}^5/_{20}$. Bald war die Sehkraft $^1/_2$, so dass feinste Schrift gelesen wurde (23. Juni 1897). Ebenso Januar 1898.

Fall 15. Der 28jährige Dreher M. W. erlitt am 17. Juni 1897 eine Verletzung des linken Auges durch einen Eisensplitter beim „Retourklopfen" an der Drehbank (Stahl auf Stahl). Er kommt um $12^1/_4$ Uhr, gerade zum Beginn meiner Vorlesung. Das verletzte Auge sieht gut aus, zeigt aber aussen am Hornhautrande ein wenig nach unten eine Stelle der Bindehaut, die geröthet und angeschwollen ist; doch sieht man keine offene Wunde. Tn, On. Die Magnetnadel zeigt maximalen Ausschlag an der Wundgegend. Erneute Untersuchung mit dem Augenspiegel ergiebt nichts. Wenn man aber die der Wunde benachbarten Theile des Augapfels seitlich bestrahlt, erkennt man, dass das zurückkehrende Licht in der Wundgegend durch einen dreieckigen Schatten abgefangen wird. Somit war bewiesen, dass in der Wundgegend ein Fremdkörper im Augeninnern stecke, und dass es Eisen sei. Sofort wird unter

den üblichen Vorsichten zur Operation geschritten: Cocaïn eingeträufelt, Sperrer eingelegt, die Bindehaut, die doch in der Wundgegend eine Trennung zeigte, mit der Scheere etwas gelüftet und das Auge dem Riesenmagnet genähert. Derselbe zieht den Fremdkörper an, aber nicht heraus. Beim zweiten Versuch befördert er den Splitter soweit nach vorn, dass derselbe mit der kleinen gerieften Irispincette gefasst und herausgezogen werden kann. Zu unsrem Staunen entwickelte sich ein Eisensplitter von $4^1/_2$ mm Länge, fast 2 mm grösster Breite und, wie sich nachträglich ergab, von 9 mg Gewicht. Kammerwasser floss nicht ab bei der Operation, Glaskörper wurde nicht sichtbar. Verband, zu Bett. Am nächsten Tage sieht das Auge so gut, wie das gesunde, und sieht auch vollkommen gut aus. Die Stelle der Lederhautdurchbohrung ist etwas geröthet, sonst alles normal. Am 23. Juni 1897 S = 1.

In diesem Falle hat nur der sichere Fingerzeig der Magnetnadel und die feinere optische Methode uns den Muth zu der Operation gegeben, die ein so vollkommenes Ergebniss geliefert hat.

Fall 16. Dass leider immer noch die Anwesenheit von Eisensplittern in der Tiefe des Auges übersehen wird, hatte ich am 19. Juni 1897 an zwei neuen Fällen zu beobachten Gelegenheit, von denen der eine einen Splitter $^1/_2$ Jahr, der andere 4 Tage beherbergte, während das Sideroskop sofort die Diagnose sicherstellte. Der letztere von den beiden Fällen, der sofort operirt wurde, soll hier kurz geschildert werden.

Ein 18jähriger Schlosser, dem bei mir vom 21. bis 28. Juni 1894 eine durchbohrende Wunde der Horn- und Lederhaut des rechten Auges ganz glücklich geheilt worden war[1], verletzte am 15. Juni 1897 Nachmittag 4 Uhr dasselbe Auge beim Eisenhämmern. Die Sehkraft war gleich fort. Kommt am 19. Juni 1897 Nachmittag in die Sprechstunde. Das Auge erkennt nur noch Finger in $1^1/_2$ Fuss Entfernung, hat in der Mitte des Gesichtsfeldes einen Dunkelfleck und aussen-oben einen Gesichtsfeldausfall bis zu 20°. Das Auge ist mässig gereizt und zeigt am Nasenrande der Hornhaut zwei kleine Blutungen der Bindehaut und wohl auch eine verharschte, kaum erkennbare, kleine Wunde der Lederhaut. Glaskörper und Netzhaut voll Blut; innen-unten sitzt vor der Netzhaut, im Glaskörper, ein silberglänzender Streif, offenbar die Bruchfläche eines im Augengrund festhaftenden Splitters. Beim Anlegen des inneren-unteren Quadranten der Lederhaut zeigt das Sideroskop maximalen Ausschlag. Sofort wird alles zur Magnetoperation hergerichtet, und zwar sowohl mit dem Riesenmagneten, als mit dem kleinen, d. h. zur Eröffnung des Augapfels.

Der Versuch mit dem Riesenmagneten schien ja nicht sehr aussichtsvoll, wurde aber doch mit grossem Vertrauen fortgesetzt, weil der Kranke beim ersten Anlegen des stumpfen Magnetendes innen-unten an die Lederhaut lebhaften Schmerz empfand. Unter weiterer Cocaïneinträuflung wurde das Anlegen an den unteren-inneren Hornhautrand fortgesetzt, wohl ein paar Minuten, bis das Schattenbild eines dunklen Splitters unten hinter der Iris sichtbar wurde. Sofort ergriff ich die Schlosspincette und Lanze, um am unteren Rand der Hornhaut einen Einschnitt zu machen. Inzwischen gelang es meinem ersten Assistenten, Herrn Dr. Kuthe, welcher inzwischen den Kopf des sitzenden Kranken gegen die stumpfe Spitze des Riesenmagneten hielt, um den Splitter festzubannen, durch vorsichtiges Abwärtsbewegen des verletzten Auges längs der stumpfen Fläche des Magnetendes den Splitter über den unteren Pupillenrand hinüber in die Vorderkammer hineinzuziehen. Hierbei nahm die Pupille

[1] Entlassen 28. Juni 1894 mit S = $^1/_{12}$. Ausfall der Gesichtsfeld-Mitte und Blutung in der Netzhaut-Mitte.

zuerst eine bohnenförmige Gestalt an, mit Vorwölbung des unteren Randes, um sogleich, als das Magnetende dem oberen Hornhautrande sich annäherte, die normale Kreisgestalt wieder zu gewinnen. Mit der mittleren Lanze vollführte ich einen Schnitt von 5 mm längs des unteren Hornhautrandes, führte meinen Electromagneten mit dem mittleren gekrümmten Endstück ein und holte augenblicklich den Splitter. Es lässt sich nicht leugnen, dass dies die ideale Operation eines ungewöhnlich schwierigen Falles nach Haab darstellt. Selbstverständlich vermeide ich den Lederhautschnitt, wo er vermeidbar ist. Schon die Möglichkeit, ohne Betäubung sofort den eben angekommenen Arbeiter zu operiren, ist ein grosser Gewinn; ein noch grösserer, die sichere Heilung eines kleinen Schnittes am Hornhautrande, auch für die Zukunft. Der Splitter ist flach, viereckig, mit scharfen Kanten, $2^1/_2 \times 1^1/_2$ mm und wiegt 9 mg. Am 20. Juni war die Wunde reizlos geheilt. Am 23. Juni wird schon die Uhr erkannt.

30. Juni 1897: $S = ^1/_2$, das Auge liest feinste Schrift und zeigt einen unbedeutenden Gesichtsfeldausfall aussen-oben bis 42°, ausserdem einen kleinen Dunkelfleck nasenwärts vom Fixirpunkt (Prallstelle) und sieht wie ein gesundes aus. Mit dem Augenspiegel erkennt man nahe der Mitte eine mässige Pigmentirung und an der Einpflanzungsstelle eine Netzhautblutung.

12. Januar 1898: Auge reizlos, Tn, kleiner Gesichtsfeld-Ausfall aussen-oben bis 45°, feinste Verdunklung der Gesichtsfeld-Mitte, $S = ^2/_3$. — Drei Herde im Augengrund: ein Aderhautriss, dicht neben dem Sehnerven, schläfenwärts; zwei Pigmentflecke neben der Netzhaut-Mitte, — beide von der ersten Verletzung (1894). Ferner ein scheckiger Herd, innen-unten vom Sehnerven, der Sitz des Fremdkörpers, und gerade nach unten in der Peripherie eine zart bräunliche Verfärbung, Rest einer Blutung.

Es kommt also bei den kürzlich in der Netzhaut fixirten Splittern darauf an, die stumpfe Spitze des Riesenmagneten dicht über die Einpflanzungsstelle an die Lederhaut zu bringen, um den Fremdkörper herauszuziehen, dann durch Emporschieben der Magnetspitze zum Hornhautrand den Splitter hinter die Iris zu bringen und endlich, durch weiteres Vorschieben der Magnetspitze über die Hornhautmitte, den Splitter über den Pupillenrand zu leiten, bis er in die Vorderkammer fällt. Dann ist es leicht, aus einem Hornhautschnitt ihn mit dem kleinen Magneten zu entfernen.

So habe ich auch den folgenden Fall operirt, und zwar sofort nach dem Eintreffen, sogar bei einem 9jährigen Knaben, ohne Betäubung.

Fall 17. Am 28. Juni 1897 wurde mir der 9jährige Knabe H. J. gebracht, der drei Tage zuvor beim Hauen auf einen Kistennagel am rechten Auge verletzt worden. Sehkraft sofort erloschen. Das verletzte Auge ist reizlos, zeigt eine ganz kleine Narbe in der Schläfenhälfte der Hornhaut, etwa von 1 mm Länge, etwas oberhalb des wagerechten Meridians; dicht darunter einen Sphincter-Riss, Linsentrübung, so dass man mit dem Augenspiegel nichts sehen konnte. Sideroskop negativ. Trotzdem nahm ich an, dass Eisen darin sein müsse. Der Knabe war schwer zu handhaben, man konnte das Auge nicht bequem an das Sideroskop bringen. Man sollte nach der gewöhnlichen Erfahrung annehmen, dass das Eisen innen-unten stecke. Aber der Magnet förderte von hier nichts. Sofort aber, als derselbe aussen-unten aufgesetzt wurde, Schmerz. Vorsichtiges Emporleiten des Magneten zum Hornhautrande, der Splitter wölbt die Iris vor, wird über den Pupillenrand geleitet, fällt auf den Boden der Vorderkammer und wird aus Lanzenschnitt mit dem kleinen Magneten flugs entfernt. Der Splitter ist rundlich, 1,25 mm gross, 2,1 mg schwer.

Der Knabe sass aufrecht, hatte Cocaïn bekommen und fühlte wenig Schmerz. Reizlose Wundheilung. Die Quellung des Wundstars erforderte am 15. Juli die Ausziehung der gequollenen Linsenmasse. Reizlose Heilung.

Am 12. Januar 1898: Auge reizlos, Tn. Irislöchlein nicht mehr durchleuchtbar. Pupille ganz klar. Aussen-unten vom Sehnerven grosser scheckiger Herd, wohl Einpflanzungs-Stelle. S = $^5/_6$ m. (mit + 10 D ◯ + 2 D cy.); G.-F. n.

Also von 34 auf einander folgenden Fällen binnen $2^1/_2$ Jahren sind 33 technisch vollkommen gelungen, ohne jede Nebenverletzung. Der einzige Fall, der nicht gelang, stammt noch aus der Zeit, wo die jetzige Einrichtung noch nicht vollendet gewesen. Die Erfolge sind jetzt doch noch bedeutend besser geworden, als 1885, wo ich in meiner Sonderschrift über 33 in 5 Jahren von mir operirte Fälle berichtet. Die Magnetoperation ist heute bei guter Einrichtung und Uebung ein ganz sicheres Verfahren.

---

2) **Ueber einen Fall von Schrotschussverletzung beider Augen; Nachweis der Fremdkörper mittelst Röntgen-Photographie,** von Dr. P. Friedenberg in New York. (Deutsche med. Wochenschr. 1897. Nr. 46.)

Verf. wandte in einem Falle von Schrotschussverletzung beider Augen mit massenhaften Blutungen im Augeninnern und fast vollkommener Undurchleuchtbarkeit die Methode der Durchleuchtung mittelst Röntgenstrahlen in folgender Weise an: Er liess zwei länglich schmale Carbuttplatten entsprechend den Vorsprüngen des inneren Orbitalrandes abstutzen. Dieselben wurden sodann in schwarzes Papier gewickelt, auf die mit Watte bedeckten Augen gelegt und mittelst einer um den Kopf gehenden Binde festgehalten. Auf diese Weise werden auch die minimalen Kopfbewegungen, die auszuschliessen wohl unmöglich gewesen wäre, in ihrer Wirkung doch vollständig neutralisirt. Denn durch jede Lageveränderung wurde jetzt eine gleiche und gleichnamige auch der sensitiven Platte bewirkt. Die relative Stellung blieb jedoch bestehen, und eine Verzerrung oder Verschleierung des Bildes war ausgeschlossen. Höchstens wäre durch geringen Wechsel des Einfallswinkels der Röntgenstrahlen eine Art stereoskopischer Wirkung zu Stande gekommen, die nicht unerwünscht gewesen wäre. Nach $^1/_2$ stündiger Aussetzung der vom Hinterkopf kommenden Strahlen wurden deutliche Bilder erzielt. In der linken Augenhöhle erkennt man leicht fünf kleine dunkle Schatten, alle in der Peripherie der Orbita sitzend. In der rechten Augenhöhle sieht man zwei Schrotkörner, deren eines fast in der Mitte, das andere dicht am unteren Rande sitzt. Nach dem Bilde zu urtheilen, war links kein Fremdkörper im Auge selber, rechts dagegen konnte man in Zweifel sein über den etwaigen Sitz des in der hellgrauen Mitte erscheinenden Körpers. Um nun die Tiefenverhältnisse zu veranschaulichen und durch Combination mit dem eben gewonnenen Bild eine möglichst genaue Vorstellung zu gewinnen, liess Verf. auf eine grosse Platte eine Profilansicht aufnehmen. Der Patient lag auf der rechten Seite. Die sensitive Platte wurde unter die rechte Gesichtshälfte geschoben. Es kam die Crookes'sche Röhre gegenüber der linken Seitenwandgegend unter denselben Verhältnissen wie oben. Die Aufnahme dauerte 35 Minuten und erzielte ein sehr deutliches und instructives Bild. Für den speciellen Fall stellt sich nun heraus, dass im Bulbus selber kein Fremdkörper sitzen geblieben war. Da jedoch in beiden Augen die Perforationswunde deutlich zu sehen war, zieht Verf. mit Recht den Schluss, dass man es hier mit einem Durchschlagen beider Augen zu thun hat, dass also die Schrotkörner durch den hinteren Abschnitt der Sclera aus- und in die Weichtheile der Orbita eingetreten sind.

Stiel.

3) **Zur Theorie und Behandlung von Netzhautablösungen**, von Prof. H. Schmidt-Rimpler. (Deutsche med. Wochenschr. 1897. Nr. 44.)

Bei der Erklärung der Netzhautablösung stehen sich zwei Theorien gegenüber, die sog. Glaskörper-Retractions-Theorie (H. Müller, Leber u. A.) und die Secretionstheorie (Rählmann, Schweigger, Samelsohn u. A.). Erstgenannte Theorie fordert den Nachweis eines Netzhautrisses, der jedoch nicht immer vorhanden ist, und wenn er vorhanden ist, nicht durch Retraction des Glaskörpers entstanden zu sein braucht; ferner verlangt sie identische Beschaffenheit des Glaskörpertranssudates und der subretinalen Flüssigkeit, was ebenfalls meist nicht der Fall ist. Noch mehrere andere Umstände sprechen gegen die Retractionstheorie, so auch die nicht allzu seltenen Fälle, wo die Netzhaut sich wieder anlegt, nach einiger Zeit wieder ablöst, dann wieder anlegt und so fort.

Die Gegner der Secretionstheorie verlangten, dass die vermehrte subretinale Exsudation theoretisch eine Steigerung der Augapfelspannung bewirken müsste. Nach Schweigger ist dies nicht unbedingt erforderlich. Auch sonst wird mit einer Vermehrung des Bulbusinhaltes nicht immer eine Drucksteigerung wahrgenommen, weil der Abfluss dann auch gesteigert ist.

Andererseits besteht aber auch keine Druckabnahme bei Netzhautablösung, wenigstens nicht in frischen Fällen. Verf. befindet sich nicht in Uebereinstimmung mit Rählmann, der einen Druckausgleich nur durch Diffusion zwischen Glaskörper und Exsudat zu Stande kommen lässt, sondern er nimmt die übrigen Ausflusswege aus dem Bulbus in Anspruch.

Verf. stellt nicht in Abrede, dass Netzhautablösungen niemals durch Glaskörperretraction eintreten könnten. Nur hält er diese Fälle, im Gegensatz zu Leber, für die selteneren.

Therapeutisch werden Jodtinctur-Einspritzungen in den Glaskörper oder in den präretinalen Raum (Schöler) verworfen.

Auch die Deutschmann'schen Verfahrungsweisen, welche auf der Leber'schen Theorie begründet sind, passen nur für einen Theil der Fälle. Gegen die Glaskörpereinspritzungen erhebt Verf. dieselben Bedenken, wie gegen die Jodtinctur-Injectionen. Für ihn bilden der Druckverband mit Rückenlage, Schwitzen oder Mercurialisation, je nach der Individualität und Aetiologie und eventuell wiederholte Scleralpunction zur Zeit noch die beste und jedenfalls ungefährlichste Behandlungsmethode. Stiel.

---

4) **Weitere Mittheilungen über die operative Behandlung der excessiven Myopie**, von Prof. Dr. A. Vossius in Giessen. (Beitr. z. Augenheilk. 1897. XXIX. Heft.)

Die untere Grenze der Myopie, bei welcher operirt werden kann, ist nach Verf. etwa eine solche von 12,0 D. Er hat auch Kinder mit einer Kurzsichtigkeit von 10—12 D operirt, wenn die Myopie rapide zugenommen, entsprechende Veränderungen am Sehnerven sich gezeigt und die Sehschärfe abgenommen hatte. Verf. hat im Ganzen 21 Patienten operirt und die Resultate in einer Tabelle zusammengestellt. Die höchste erreichte Besserung der Sehschärfe betrug in einem Falle ca. 0,5; im Allgemeinen war sie 0,1—0,3. Nur bei einem Patienten war das Sehvermögen für die Ferne etwas geringer, als vor der Operation.

Die Kranken befanden sich zwischen dem 7. und 27. Lebensjahre. Wenn irgend möglich, operirte Verf. beide Augen. Choroidealveränderungen schreckten ihn nicht zurück; Verf. fand vielmehr, dass derartige Augen den operativen Eingriff ebenso gut vertrugen, wie die mit dieser Complication nicht behafteten.

Eine Netzhautablösung hat er bei seinen Kranken noch nicht erlebt. Einige Monate oder Jahre nach der Operation auftretende Amotio retinae unbedingt dem Eingriff zuzuschreiben, hält Verf. nicht für richtig.

Was das Operationsverfahren anlangt, so ist Verf. von der durch Thier empfohlenen Durchschneidung der Linse in ihrer ganzen Dicke zurückgekommen, weil bei der Extraction in diesen Fällen der Glaskörper sich zu leicht zwischen die quellenden Linsenflocken vordrängt oder sogar prolabirt, so dass man die Entleerung des gequollenen Linsenbreies frühzeitig unterbrechen muss und zu häufigen Nachoperationen gezwungen wird. Verf. beschränkt sich deshalb entweder auf mehrere Discissionen in mehrwöchentlichen Zwischenräumen, nach denen er die Linse der Spontanresection überlässt, zu deren Unterstützung warme Umschläge und Druckverband abwechselnd verordnet werden, oder er punctirt nach der ersten Discission, wenn die quellende Linse Reizerscheinungen oder Drucksteigerung macht, je nach Bedarf ein- oder mehrmals die vordere Kammer mit der Lanze oder dem Graefe'schen Messer in der Corneoscleralgrenze bezw. nahe der Hornhautwunde und lässt dabei soviel verflüssigte und flockige Linsensubstanz heraus, als ohne besondere Gewaltanwendung und ohne Einführung von Instrumenten in's Auge austreten will, indem er mit dem Graefe'schen Messer einen gelinden Druck gegen die hintere Wundlefze ausübt.

Bei der Nachbehandlung spielen warme Umschläge vom 8. bis 10. Tage nach der Linsenextraction mit regelmässigen Einträufelungen eines Mydriaticums, dem nach Bedarf Cocaïn zugesetzt wird, die Hauptrolle.

Eine nachträgliche Erhöhung des Brechungszustandes der operirten Augen hat Verf. nicht constatiren können. In der Entwickelung begriffenen Strabismus divergens hat er nach der Operation schwinden und den gestörten binocularen Sehact wieder zurückkehren sehen. Einmal trat nach der Operation des ersten Auges Strabismus convergens des anderen Auges auf. Stiel.

5) **Ueber hereditäre Erkrankungen des Auges**, von Prof. Dr. Laqueur in Strassburg i. E. (Vortrag, gehalten in der ophthalmologischen Section der 69. Versammlung der deutschen Naturforscher und Aerzte in Braunschweig.)

Aus einem grossen und bezüglich seiner Zusammensetzung ziemlich constanten Beobachtungsmaterial suchte Vortr. zuerst zu ermitteln, bei welchen Krankheiten, bezw. Bildungsfehlern des Auges der hereditäre Ursprung am häufigsten nachweisbar ist. Es stehen obenan die Retinitis pigmentosa und die Cataracta congenita; es folgen dann der Albinismus, die Irideremia totalis und partialis, der Microphthalmus, die Cataracta juvenilis, das Coloboma mac. lutea, die Ectopia lentis, die extreme Myopie und der Buphthalmus. Bei der Retinitis pigmentosa spielt Consanguinität der Eltern eine grosse Rolle, sie war in 30 bis 40 % aller Fälle vorhanden.

Bei der Cataracta congenita tritt die Inzucht als ätiologisches Moment weit zurück. Eine wichtige Rolle spielt die Consanguinität wiederum beim Albinismus und dem in der Regel mit ihm verbundenen Nystagmus. Ebenso ist der Antheil der Inzucht an der Entstehung des Microphthalmus und des Coloboma centrale choriodeae deutlich. Extreme Myopie und Buphthalmus sollen ebenfalls durch Consanguinität begünstigt werden. Vortr. fand bei ersterer unter 126 Fällen 13 mal Consanguinität der Eltern. Auch beobachtete er 4 Fälle von Buphthalmus congenitus, bei welchen Inzucht sich nachweisen liess.

Von 244 hereditär belasteten Kindern waren 79 mit einer hereditären Augenkrankheit behaftet. Die Viert- und Mehrgeborenen erweisen sich als ganz

besonders gefährdet. Die hereditären Störungen zeigen sich vorwiegend gebunden einerseits an die Linse, den Abkömmling des Ectoderms, andererseits, und zwar die überwiegende Mehrzahl, an diejenigen Zellgruppen, welche der Arachnoidea und Pia mater entsprechen, und aus denen die Gefässhaut hervorgeht. Stiel.

Journal-Uebersicht.

I. v. Graefe's Archiv f. Ophthalmologie. XLIII. 3.

1) **Arbeiten aus dem Gebiete der Accommodationslehre,** von Prof. C. Hess in Marburg.

Beobachtet man durch ein mit feinstem Loche versehenes Diaphragma das entoptische Bild der eigenen Linse, so gelingt es bei einiger Uebung nicht unschwer, ein Pünktchen zu finden, welches bei Accommodationsruhe ziemlich genau in der Mitte der entoptisch gesehenen Pupille liegt. Wird das Diaphragma so befestigt, dass es bei Bewegungen des Kopfes seine Lage zum Auge nicht verändert, so lässt sich aus Ortsveränderungen des „Linsenpunktes" auf Verschiebungen der Linse schliessen, und zwar müssen beide Bewegungen in entgegengesetzter Richtung erfolgen. Sinkt die Linse nach unten, so fällt auch der Schatten auf eine mehr nach unten gelegene Netzhautstelle und wird daher nach oben projicirt. Wird Eserin eingeträufelt und dann accommodirt, so lässt sich leicht eine maximale Contraction des Ciliarmuskels erzielen. Die Versuche ergaben, dass bei den verschiedensten Kopfhaltungen die Linse ihrer Schwere folgend nach unten sinkt und keine Bewegungen ausführt, wenn die Iris in einer horizontalen Ebene liegt.

Derartige Ortsveränderungen der Linse sind unvereinbar mit der Annahme einer activen Verschiebung der Linse bei der Accommodation (Tscherning).

Durch Rechnung kann ermittelt werden, welchen Weg die Linse zurücklegt. Verf. fand bei seinen normalen Augen, dass die Linse bei starker willkürlicher Accommodationsanstrengung um 0,3 bis 0,35 mm, beim Neigen des Kopfes von einer Schulter auf die andere um das Doppelte sinkt, und dass dieses Maass bis auf 1 mm steigt, wenn das Auge stark eserinisirt war.

Die Frage, ob bei gehobenem und gesenktem Kopfe eine Ortsveränderung der Linse eintritt, suchte Verf. dadurch zu lösen, dass er an einem zwischen den Zähnen festgeklemmten Stabe, auf welchem sich feine, durch ein Glühlämpchen beleuchtete Fixationsobjecte verschieben liessen, den Nahepunkt bestimmte. Dabei zeigte sich, dass bei starker Accommodation der Nahepunkt dem Auge näher liegt, wenn der Kopf gesenkt, als wenn er gehoben wird. Der Fernpunkt verändert seine Lage bei keiner Kopfhaltung, daher ist die Accommodationsbreite bei gesenktem Kopfe vergrössert. Ist die Zonula entspannt, so rückt bei Hebung des Kopfes die Linse von der Cornea ab und nähert sich derselben bei Senkung des Kopfes.

Die Grösse der Verschiebung wurde = 0,15 mm bezw. = 0,19 mm, nach Eserin = 0,36 mm berechnet. Bei drei Collegen konnten übereinstimmende Werthe ermittelt werden. Ist die Accommodation entspannt, so lässt sich nicht die geringste Ortsveränderung nachweisen.

Werden an dem bereits erwähnten, mit Mundstück versehenen Stabe zwei Spiegel in geeigneter Stellung befestigt, so kann man mit dem einen Auge das andere von der Seite beobachten. Verf. fand mittelst dieses Apparates, dass

bei entspannter Accommodation die Tiefe der vorderen Kammer bei verschiedenen Kopfhaltungen keine Aenderung erleidet, dass sich aber während der Contraction des Musc. ciliar. (Eserin) bei Senkung des Kopfes eine Abflachung, bei Hebung eine Vertiefung der vorderen Kammer deutlich nachweisen lässt.

Auch bei der Farbenstereoskopie werden Erscheinungen beobachtet, welche sich nur aus einer durch die Verschiebung der Linse bedingten veränderten Centrirung erklären lassen.

Verf. macht darauf aufmerksam, dass die Beweglichkeit der Linse gegen die Annahme spricht, dass während der Accommodation der intraoculare Druck in der vorderen Kammer und im Glaskörperraum ungleich ist. Eine Druckdifferenz müsste zunächst die Zonula spannen und daher der Verschiebung der Linse entgegenwirken.

Aus den Beobachtungen geht hervor, dass der Ciliarmuskel nach Eserinisirung einer wesentlich stärkeren Contraction fähig ist, als wenn nicht Eserin eingeträufelt wurde. Demnach giebt die übliche Bestimmung des Nahepunktes uns kein Maass für die ganze Accommodationsbreite, sondern nur für einen Bruchtheil, neben dem noch eine latente Accommodation besteht. Bei normaler Lage des Nahepunktes kann daher eine Parese des Musc. ciliar. bestehen. Diese Verhältnisse können diagnostisch von Bedeutung sein.

---

2) **Beobachtungen über hochgradige Kurzsichtigkeit und ihre operative Behandlung**, von Dr. Franz Otto, Stabsarzt im 9. königl. sächs. Inf.-Reg. Nr. 133 in Zwickau. (Aus der Univers.-Augenklinik zu Leipzig.) II. Theil.

Eine grössere Reihe von Messungen mit dem Javal-Schiöz'schen Ophthalmometer ergab, dass der Hornhautradius bei Myopie zwar im Mittel etwas kleiner, bei Hypermetropie etwas grösser war, als bei Emmetropie, doch zeigten die Werthe so geringe Unterschiede, dass von einem wesentlichen Einflusse der Hornhautkrümmung auf die myopische Refraction nicht die Rede sein kann.

Die Myopie beruht stets auf Verlängerung der Achse. Bei den höchsten Graden der Myopie lässt sich häufig eine umschriebene Ektasie der hinteren Bulbuswand ophthalmoskopisch, durch Beobachtung eines deutlichen Schattens am Rande der Ausstülpung, nachweisen. Die Schatten sind an der nasalen Seite zuerst sichtbar und werden hier am tiefsten. Bei geringeren Graden der Myopie deuten Unregelmässigkeiten der Pigmentirung und der Conus auf Dehnungsvorgänge hin. Bei den niedrigsten Graden genügt die Elasticität der Gewebe, um das Auftreten sichtbarer Veränderungen zu verhindern. Der myopische Process ist keine harmlose Refractionsanomalie, sondern stets eine wirkliche Erkrankung des Auges.

Verf. fand in vielen Fällen eine concentrische Einengung des Gesichtsfeldes, welche meistens an der temporalen Seite am stärksten war. Demnach leidet vorwiegend die nasale Netzhauthälfte in ihrer Functionsfähigkeit, was dem ophthalmoskopischen Bilde entspricht. Die Einengung des Gesichtsfeldes trat manchmal erst bei der Prüfung mit kleinen Objecten hervor. Ausserdem konnten in der Umgebung des blinden Flecks relative und absolute Farbenscotome nachgewiesen werden.

Die Verbesserung der Sehschärfe war auch bei den in Leipzig operirten Myopen oft recht beträchtlich, überschritt jedoch nicht die theoretisch zu erwartenden Grenzen. In allen Fällen, in denen die Sehschärfe nach der Operation relativ besonders hoch stieg, war sie vor der Operation auffallend gering (etwa 0,1) — so gering, dass der Verdacht unzuverlässiger Angaben nahe liegt. Die

Sehschärfe für die Nähe ist anscheinend wenig berücksichtigt worden. Wenn mit verhältnissmässig starken Convexgläsern bei grosser Annäherung feiner Druck gelesen wird, so ist das praktisch meistens von geringer Bedeutung. Wichtig ist, dass in einer Entfernung von 25 bis 30 cm gut gelesen wird. Auch nach dieser Richtung hin waren in den vom Verf. beobachteten Fällen die Resultate günstig.

In Leipzig wird, wenn nicht besondere Gegenanzeigen vorliegen, doppelseitig operirt, das zweite Auge aber erst dann, wenn das erste sich vollkommen beruhigt hat. In mehreren Fällen wurde exactes binoculares Sehen erreicht.

Bei Insufficienz der Mm. int. tritt während der operativen Behandlung nicht selten Strabismus divergens des operirten Auges auf. Man mache daher vor der Operation die Tenotomie eines oder beider Mm. rect. extern. Besteht Strabismus divergens, so prüfe man, ob befürchtet werden muss, dass nach Erzielung eines besseren Sehvermögens auf dem abgelenkten Auge die bisher unterdrückten Netzhautbilder wahrgenommen werden und Doppelbilder auftreten. Durch Prismen und farbige Gläser bringe man die bisher unterdrückten Netzhautbilder zur Wahrnehmung, mache darauf die erforderlichen Muskeloperationen und schreite zur doppelseitigen Myopieoperation nur dann, wenn für die Ferne binoculares Einfachsehen wenigstens annähernd erreicht wurde. Gelingt das nicht, oder können die Netzhautbilder des abgewichenen Auges nicht bemerkbar gemacht werden, so operire man nur auf dem nicht abgewichenen Auge.

Einen Einfluss der Blutsverwandtschaft auf die Entstehung der Myopie konnte Verf. nicht nachweisen.

---

3) **Ueber das Sehen der Schielenden**, von Dr. Moritz Sachs, Assist. der Augenklinik des Herrn Prof. Fuchs in Wien.

Eine vicariirende Macula im Helmholtz'schen Sinne ist im Schielauge nicht vorhanden. Wird einem Individuum mit Strabismus convergens und beiderseits guter Sehschärfe ein farbiges Glas vor das abgelenkte Auge gebracht, so erscheint ein mit dem anderen Auge fixirter ruhender Gegenstand nie farbig. Führt man den Gegenstand durch das Gesichtsfeld, so wird er in einem Theile desselben unverändert, in einem anderen Theile aber farbig gesehen, und zwar geschieht dies dann, wenn der Gegenstand sich in der Richtung der Macula des abgelenkten Auges befindet. Lässt man am Perimeter das eine Auge die Fixationsmarke ansehen und bringt ein zweites Object an die Stelle des Gesichtsfeldes, an welcher bei dem früheren Versuche das Object farbig erschien, so werden bei der Aufforderung, abwechselnd das eine und das andere Object zu fixiren, keine Bewegungen der Augen ausgeführt. „Die Aufmerksamkeit geht vom Fixationspunkte des einen Auges auf den des anderen über.“ Die Objecte erscheinen aber, obgleich sie auf correspondirende Netzhautpunkte (Hering) fallen, nicht an demselben Orte, sondern werden richtig localisirt. Bei dieser Versuchsanordnung entstehen Bilder der Objecte zugleich auf peripheren Netzhautstellen jedes der beiden Augen, so dass diese schon dadurch über die wahre Lage der Gegenstände unterrichtet sind. Werden bei dem Versuche Blenden so angebracht, dass die peripheren Netzhautstellen kein Bild erhalten können, so erscheinen den meisten Schielenden beide Objecte an demselben Orte. Verf. erblickt darin eine Bestätigung der Hering'schen Theorie.

Dass bei einer kleineren Anzahl Schielender auch bei diesem Versuche beide Objecte an verschiedenen und zwar an ihrem richtigen Orte gesehen werden, ist noch kein Beweis für die Existenz einer vicariirenden Macula im abgelenkten Auge. Bringt man bei diesen Individuen, welche bei Reizung beider

Maculae die Objecte nicht an demselben Orte sehen, Prismen, Basis innen, vor das abgelenkte Auge, so gelingt es wohl, die beiden Gegenstände einander scheinbar näher zu bringen. Sobald sie aber fast zusammenfallen, verschwindet der eine Gegenstand und erscheint bei Anwendung eines etwas stärkeren Prismas an der anderen Seite wieder. An derselben Seite werden sie nie gesehen. Ein Verschmelzen der Bilder beider Augen findet nicht statt, wie denn auch kein Schielender den Fallversuch besteht. Die beim normalen Auge im Interesse des binocularen Einfachsehens stets erfolgende Ablenkung nach Vorsetzen eines Prismas unterbleibt bei Schielenden stets. Verdeckt man das fixirende Auge, so stellt sich das bisher abgelenkte so ein, dass es die Netzhautgrube, nicht aber die vicariirende Macula auf das Object richtet.

Die Schielenden sehen einfach, weil in den einzelnen Bezirken des Gesichtsfeldes nur mit dem einen oder mit dem anderen Auge gesehen wird.

---

4) Zur Lehre vom Astigmatismus, von Prof. F. Dimmer in Innsbruck.

Besprechung einiger Fälle, bei denen zwischen dem Resultate der subjectiven Prüfung und der objectiven Bestimmung mittelst des Javal-Schiötz'schen Ophthalmometers wesentliche Differenzen gefunden wurden. Die objective Bestimmung bestätigte die Angaben anderer Autoren, dass die Krümmung der Hornhaut in ihren einzelnen Bezirken erheblichen Schwankungen unterworfen ist. Vergleicht man die objectiv ermittelten Maasse und die durch bestimmte Cylindergläser zu erzielende Correction, so wird man zu der Annahme geführt, dass es dem Astigmatiker genügt, wenn er durch eine kleine Hornhautpartie, welche nicht einmal genau in der Gesichtslinie zu liegen braucht, scharfe Bilder erhält, und dass er die durch benachbarte Hornhautstellen entworfenen verzerrten Bilder zu übersehen in der Lage ist.

In einer Reihe von Fällen war der subjective Astigmatismus stärker als der mit dem Ophthalmometer festgestellte. Verf. ist hier einen Linsenastigmatismus anzunehmen geneigt.

Für die Praxis ergiebt sich der Schluss, dass die Correction des Astigmatismus nur auf Grund der subjectiven Prüfung erfolgen darf.

---

5) Ueber sensorische Anopsie (Seelenblindheit) im physiologischen und pathologischen Sinne. Eine Studie von Th. Steffan in Frankfurt a. M.

Verf. unterscheidet zwischen physiologischer und pathologischer „sensorischer Anopsie“ und rechnet zu der ersteren ausser der experimentell hervorgerufenen (Munk) auch die bei solchen Individuen beobachtete Form, welche blind geboren wurden oder in frühester Jugend erblindeten und später ihr Sehvermögen wiedererlangten (Star, Blepharospasmus). Die pathologischen Fälle zeigen die Erscheinungen aus naheliegenden Gründen nie rein. Die Versuche, für diese Fälle ein befriedigendes Schema aufzustellen, konnten nicht gelingen. Am richtigsten erscheint es, je nach dem Sitze der vermutheten örtlichen Erkrankung von subcorticaler, corticaler bezw. transcorticaler (Associationsfasersystem) Störung zu sprechen.

---

6) Histologische und klinische Mittheilungen über Spindelstar und Kapselstar nebst Bemerkungen zur Genese dieser Starformen, von Dr. Ludwig Bach, Privatdoc. und I. Assist. der Univers.-Augenklinik zu Würzburg.

1. 21jähr. Mädchen. Rechts: leicht ektatisches Leucoma adhaerens im äusseren Quadranten, Cataracta polar. ant., an dieselbe setzt sich ein in der

Achse der Linse nach hinten verlaufender dünner, trüber Strang an, welcher kurz vor dem hinteren Pol endet, Cataracta polar. post., Papille n. opt. excavirt, atrophisch. Links: zarte Hornhauttrübung, rudimentäre Arter. hyaloid.

2. Kaninchen. Hornhäute beiderseits normal. Rechts: Cataracta polar. ant. Im Bereiche derselben besteht eine Kapselspaltung derart, dass der vordere dickere Theil in situ bleibt, während ein hinteres feines Blättchen mit dem Endothel nach rückwärts zieht und sich später wieder mit dem vorderen Blatt vereinigt. Da wo die Blätter sich spalten, ist das Endothel gewuchert. Das Gewebe des Kapselstars ist dem der Linsenkapsel gleichartig. In dem Kapselstar befinden sich schollige Massen, welche perlschnurartig angeordnet sind und aus mehr oder minder entarteten Endothelzellen bestehen. Diese scheinen sich demnach nicht nur auf das hintere abgespaltene Kapselblättchen, sondern auch in gerader Richtung fortzusetzen. Daneben spindelförmige, gut gefärbte Kerne. Auf der Vorderfläche des Kapselstars befindet sich eine bindegewebige Membran, von der Verf. annimmt, dass sie den Rest der Pupillarmembran darstellt. Von der Hinterfläche des Kapselstars zieht in der Richtung der Achse ein grauer Strang rückwärts bis zum Kern. In dem Strange sieht man vorne kleine Hohlräume, Pigment, stark lichtbrechende Kügelchen und zerfallene Endothelzellen, der hintere Abschnitt zeigt bis auf vereinzelte Kügelchen homogene Structur. Die dem Strange zunächst anliegenden Linsenpartien sind von mehr homogenem Aussehen, erst in einiger Entfernung beginnt die normale Linsenstructur. Kern sclerosirt, zerklüftet. Nahe dem hinteren Pole, durch vollständig normale Linsensubstanz von dem Kerne getrennt, befindet sich eine kleine Stelle, an welcher das Gewebe ebenfalls zerklüftet ist und Myelintropfen enthält. Links: ähnlich.

3. Neugeborenes Kind, Blennorrhoea neonat., starb an Meningitis. Ulcus corn. perforatum, hinter einer Randpartie, nicht hinter der Mitte des Ulcus, Catar. capsul. ant., Kapselspaltung, Wucherung der Endothelzellen, welche den hinteren Abschnitt des Kapselstars fast ausschliesslich bilden. Der vordere Theil des Kapselstars zeigt Hohlräume, auf der Vorderfläche liegen Fibringerinnsel, Leukocyten sowie Pigment. An den Kapselstar grenzt nach hinten zerfallene, mit myelinartigen Schollen durchsetzte Linsensubstanz, die vordere Corticalis zeigt bis in die Gegend des Aequators zahlreiche Hohlräume, welche geronnene Flüssigkeit und stark lichtbrechende Kugeln enthalten.

Bei dem Kaninchen bestanden angeborene Veränderungen, bei Fall 1 wird man zunächst erworbene Anomalien anzunehmen geneigt sein, doch ist die Catar. pol. post. schwer erklärbar, und da zudem auf dem anderen Auge Arter. hyaloid. persist. bestand, so ist auch an die Möglichkeit zu denken, dass es sich um angeborene, vielleicht später durch das Ulc. corn. perforat. beeinflusste Processe handelte.

Der Bau des Kapselstars lässt vermuthen, dass wuchernde Kapselzellen die Kapsel aus einander drängen und so zu den geschilderten Veränderungen führen.

Die Genese des Spindelstars denkt Verf. sich so, dass bei verspäteter Abschnürung des Linsenbläschens in ihrer Ernährung gestörte Linsenfasern aus der offenen Kapselstelle herauswuchern, bis ein Abschluss der Spalte zu Stande kommt. Die wesentlich veränderte centrale Linsenpartie hängt fest mit dem Kapselstar zusammen und wird beim Wachsthum der Linse zu einem Strange ausgezogen.

---

7) **Beiträge zur Augenheilkunde,** von Prof. Dr. M. Benedikt in Wien.

Für die electrische Behandlung der „Schmerzleiden“ der Augen empfiehlt es sich, den Strom durch die Hand des Arztes auf die Lider des Kranken zu

leiten. Der inducirte Strom wirkt hervorragend schmerzstillend, seine katalytische Kraft ist oft geringer, als die des galvanischen Stromes. Neuralgien sind nicht immer mit „Anatomielosigkeit" verbunden, Circulationsstörungen und entzündliche Erscheinungen können Folge der Neuralgie sein.

Die Papillitis n. opt. entsteht nicht durch erhöhten intracraniellen Druck, sondern nach dem „Gesetze der Mitleidenschaft". Die electrische Behandlung der Sehnervenatrophie bei Tabetikern ist werthlos.

---

8) **Die Art der Ausbreitung des Trachoms im rheinisch-westphälischen Industriebezirk,** von Dr. Georg Hirsch, Augenarzt in Lüdenscheid.

Das Trachom wird durch Individuen, welche aus den bekannten Trachomcentren kommen, in den genannten Bezirk eingeschleppt. Seitdem in den letzten Jahren eine scharfe Controle der Einwanderer geübt und jeder Trachomatöse sofort im Krankenhause isolirt und behandelt wird, sieht man frische Fälle vorwiegend bei eingewanderten, die Formen späterer Stadien bei einheimischen Personen. Da die Einwanderer meistens in den Bergwerken Arbeit suchen und finden, so sind im Verhältniss zu anderen Arbeiterklassen die Bergleute besonders vom Trachom heimgesucht. Die engen räumlichen Verhältnisse der Kohlengruben und die gemeinschaftliche Benutzung grosser Waschwasserbehälter befördern die Infection, andererseits wirkt aber die mit der weit verbreiteten Wohlhabenheit der Arbeiterbevölkerung verbundene Reinlichkeit der Wohnungen und der Personen hemmend auf die Ausbreitung. Scheer.

II. Zehender's klinische Monatsblätter für Augenheilkunde. 1897. October.

1) **Ein Beitrag zur Kenntniss des Netzhautglioms,** von E. Hertel.

Verf. untersuchte die beiden Augen eines Kindes, welche wegen Netzhautglioms entfernt worden waren, mikroskopisch. Er behandelte dieselben mit der Osmiumbichromat-Silbermethode von Golgi. In den Schnitten fanden sich, in Uebereinstimmung mit Greeff, ovale oder sternförmige Zellen mit zahlreichen feinen, langen Ausläufern, welche, von dem Centrum nach allen Seiten ausstrahlend, niemals eine deutliche Theilung erkennen liessen: es waren dies die Gliazellen, die Hauptmasse des Tumors ausmachend. Ausserdem fanden sich Ganglienzellen in den Präparaten und zwar von mittlerer Grösse, von ganz verschiedener Gestalt, überwiegend mehrkantig mit sich verjüngenden Plasmafortsätzen und mehr oder weniger deutlichem Nervenfortsatz. Es gelang nicht, die grossen und kleinen Formen, wie sie Greeff constatirte, festzustellen.

---

2) **Der Irisvorfall bei der Extraction des Altersstares und seine Verhütung,** von Prof. Pflüger.

Der Irisvorfall bei der Cataractextraction beruht auf Ueberreife oder Unreife des Stares, auf oft klebriger Beschaffenheit der Corticalis, und auf der Operationsmethode. Der bogenförmige Schnitt muss glatt sein, die Kapsel ausgiebig eröffnet und die Linse sorgfältig entbunden werden. Bei furchtsamen, willenlosen Patienten, solchen, die an Circulationsstörungen und chronischem Husten leiden, ist die einfache Extraction nicht auszuführen. Besteht nach der Operation noch die Gefahr eines secundären Irisvorfalls, so macht Verf. eine kleine periphere Iridectomie.

---

3) **Ueber die Anwendung von Röntgenstrahlen zur Feststellung von Fremdkörpern im Auge,** von A. Friedmann.

Im ersten Falle wurde vermittelst der Röntgenstrahlen am hinteren Rande des Thränenbeins ein Eisensplitter nachgewiesen, im zweiten Falle eine Revolverkugel ungefähr zwei Finger breit hinter dem äusseren unteren Orbitalrand, welche sich aber später in die Backenmuskulatur senkte, und im dritten ein Eisensplitter im Innern des Auges.

---

4) **Ueber einen Fall von Netzhautablösung beim Hunde,** von W. Zimmermann.

Verf. beschreibt eine Netzhautablösung bei einem Hunde. Dieselbe wurde veranlasst durch eine primäre degenerative Entzündung des Glaskörpers, welche durch den Zug der Fibrillenbündel an der Netzhaut zur Ablösung derselben führte.

---

5) **Vorrathscoëfficient der Beleuchtung für anhaltende Arbeit,** von R. Katz.

---

6) **Das Verhalten der Retina bei Anwesenheit von Röntgenstrahlen,** von Ed. Pergens.

Verf. stellte Versuche an über die Wirkung der Röntgenstrahlen auf das Auge eines Fisches, des Leuciscus rutilis. Dieselben verhielten sich in jeder Hinsicht so, wie dem absoluten Dunkel gegenüber, Dunkelstellung des Pigments, Aussenstellung der Zapfen und Stäbchen, keine Verminderung des Nucleïngehaltes.

November.

1) **Mittheilung eines weiteren Falles von Chorioretinitis striata,** von Martin Görlitz.

Verf. beobachtete im linken Auge eines 27jährigen Mädchens oberhalb der Papille grosse helle Flecke mit zahlreichen spitzen und faserigen Ausläufern. Die ganze Peripherie des Augenhintergrundes war von ausgedehnten chorioiditischen Veränderungen eingenommen. Der Grund dieser Affection ist nach Verf. in einer früher vielleicht bestandenen, jetzt geheilten Netzhautablösung, welche sich in Folge eines im 9. Jahre erlittenen Traumas entwickelt hatte, zu suchen. Das subretinale Exsudat ist in fibrinöse Stränge verwandelt worden, welche das obige ophthalmoskopische Bild erzeugten.

---

2) **Zur Operation der Trichiasis höheren Grades,** von C. Waldhauer.

Verf. empfiehlt bei höheren Graden der Trichiasis der unteren Lider einen Hautschnitt vom äusseren Orbitalwinkel hart auf dem Orbitalrand bis in die Nähe der Stelle, wo der Nervus infraorbitalis hervortritt, auszuführen, dann ein schmales sichelförmiges Hautstück zu excidiren und die Wunde mittelst fortlaufender Naht, mit Aufnahme des Tarsalrandes bei jedem Einstich in dieselbe zu nähen. Die Durchschneidung des Periost und die Blosslegung der Knochensubstanz, wenn auch in geringer Breite, genügt vollkommen zur festen Anheftung des unteren Tarsalrandes und somit zum festen Stützpunkt für ihn.

---

3) **Enucleatio bulbi mit beweglicher Prothese,** von H. Schmidt.

Bei der Enucleatio bulbi löst Verf. zunächst die vier Musculi recti ab und zieht einen Catgutfaden durch deren Sehne, danach durchtrennt er die Obliqui

und den Sehnerv und nimmt den Bulbus heraus. Hierauf näht er die Sehnen der vier Recti an die stehen gebliebene Conjunctiva und vereinigt den Conjunctivaleinschnitt durch eine fortlaufende Naht. Hierdurch gelingt es, ein geringeres Zurücksinken der Prothese und eine gute Beweglichkeit derselben zu erzielen.

December.

1) **Ueber die Anwendung von grossen Dosen Jod in der Augenheilkunde,** von H. Pagenstecher.

In einem Falle von Orbitaltumor wandte Verf. Jodkali 25:100 und Jodnatrium 30:200 mit günstigem Erfolge an. Der Tumor schwand danach vollständig. Auch bei hartnäckigen Fällen von Episcleritis beobachtete er hierbei die günstigste Wirkung.

2) **Ein Fall von Lenticonus posterior,** anatomisch untersucht von M. E. Mulder.

Verf. beobachtete bei einem Kaninchen, das von Eltern stammte, denen er in die vordere Kammer ein Stückchen Iris von einem wahrscheinlich an Iritis tuberculosa leidenden Kranken eingeimpft hatte, was aber nur geringe Reaction verursacht hatte, einen ausgesprochenen Lenticonus posterior.

3) **Ein Fall von Papillitis sympathica,** von M. E. Mulder.

Bei einem 15jährigen Jungen, der vor 3 Jahren in Folge einer Verletzung mit einer Patronenhülse das rechte Auge verloren hatte, trat auf dem linken eine Papillitis auf. Nach Enucleation des rechten Auges verschwand die Papillitis und das Sehvermögen hob sich von $^6/_{24}$ auf $^6/_9$.

4) **Beitrag zur Casuistik der perforirenden Augenverletzungen,** von G. Levinsohn.

Nach einer Verletzung mit einem Eisendrahtstück beobachtete Verf. leichte Ciliarinjection besonders am äusseren unteren Quadranten der Sclerocornealgrenze, wo sich eine 3 mm lange Wunde befand. Es bestand Hyphaema und Glaskörperblutung. Nach Verschwinden der äusseren Erscheinungen fanden sich im Augenhintergrund ein kleiner Pigmentherd, Netzhautblutungen und Glaskörpermembranen. Von einem Fremdkörper liess sich nichts mehr finden. Die centrale Sehschärfe war intact.

5) **Ueber die Verwendung von Dauersonden bei Erkrankungen des Thränennasencanals,** von W. Hormann.

Verf. empfiehlt bei Erkrankungen des Thränennasencanals die Einführung eines Silberdrahtes, dessen eines Ende analog den Angaben von Schweigger, Vulpius und Silex rechtwinkelig umgebogen ist, was die Sonde am weiteren Herabsinken verhindern soll. Diese Sonde bleibt mehrere Monate liegen.

6) **Einige Bemerkungen über Lidplastik,** von Hirschfeld.

Bei Zerstörungen des unteren Lides nimmt Verf. zur Plastik desselben den Ersatzlappen aus der Haut des oberen Lides.

7) **Ein Perimeter für den praktischen Arzt,** von Dr. Helmbold.

Horstmann.

Vermischtes.

1) London, January 18, 1898.

Honoured Colleague!

I have perused with interest the abstract of my Report upon the ophthalmic state of poor law children in the metropolis which appears in the January number of the Centralblatt. One point, however, is not stated, namely, that the enquiry was instigated by the Local Government-Board, and that the Report is therefore an official document. This, I think, should be clearly understood, since otherwise the credit of originating the enquiry might be given to me instead of, to a Government department. I may add that the Blue-book itself has been presented to both Houses of Parliament, and can be obtained (at a trifling cost) from the Queen's Printers, Messrs Eyre and Spottiswoode, London. Sydney Stephenson.

2) Die Redaction des Archives für Physiologie (Physiol. Abtheilung des Archives für Anatomie und Physiologie), welche nach dem Tode von E. du Bois-Reymond interimistisch während des Jahres 1897 in den Händen der Berliner Physiologischen Gesellschaft lag, hat vom Jahre 1898 ab Herr Professor Dr. Th. W. Engelmann in Berlin übernommen.

Bibliographie.

1) Ein Fall von pulsirendem Exophthalmus, geheilt nach beiderseitiger Unterbindung der Carotis communis, von Dr. V. Francke, Augenarzt in Danzig, früher I. Assist.-Arzt der königl. Univers.-Augenklinik in Greifswald. Der Exophthalmus betraf das linke Auge, dessen Sehschärfe vollständig erloschen war. Es wurde eine Fractur der Basis cranii und ein Aneurysma arterio-venosum angenommen. Wegen starker Geräusche, Kopfschmerzen und des Exophthalmus wurde nach vergeblicher Compression zunächst die linke Carotis unterbunden, später auch die rechte Carotis communis, als die subjectiven Beschwerden sich wieder einstellten. Die in zwei Abschnitten vorgenommene Unterbindung der Carotiden hatte keine Hirnstörungen zur Folge. Die Beschwerden waren sehr gering, so dass Patient wieder leichte Arbeit verrichten konnte. Stiel.

2) Zum Wesen des Frühjahrscatarrhs (Sämisch), von Professor Dr. G. Schleich in Tübingen. (Festschrift des Stuttgarter ärztlichen Vereins. 1897.) Verf. theilt 11 Fälle von Frühjahrscatarrh mit, in denen er, wie vor ihm Michel, zugleich einen allgemeinen Krankheitszustand feststellte, der sich äusserte in Anschwellung fast aller tastbaren Lymphdrüsen, in Blässe und Schlaffheit der Gewebe, in fehlerhafter Blutbeschaffenheit, Vermehrung der weissen Blutkörperchen, Verminderung des Hämoglobingehaltes. Durch Hebung des Kräftezustandes glaubt Verf. auch auf den Ablauf des Bindehautleidens günstig eingewirkt zu haben. Stiel.

3) Ein Fall von progressiver traumatischer Lähmung des III. bis VII. Hirnnerven, von Hauptmann. (Inaug.-Diss. Greifswald 1897.) Die Ursache der beschriebenen Lähmung ist eine durch einen Hufschlag entstandene Basisfractur, die ihren Verlauf vom Türkensattel durch den Sinus cavernosus und das Felsenbein genommen haben dürfte. Moll.

Um Einsendung von Separatabdrücken wird gebeten.

Verlag von Veit & Comp. in Leipzig. — Druck von Metzger & Wittig in Leipzig.

Centralblatt

für praktische

AUGENHEILKUNDE.

Herausgegeben von

Prof. Dr. J. Hirschberg, Geh. Med.-Rath, in Berlin.

Monatlich ein Heft. Preis des Jahrganges 12 Mark. Zu beziehen durch alle Buchhandlungen des In- und Auslandes und die Postanstalten des Deutschen Reiches.

März. Zweiundzwanzigster Jahrgang. 1898.

I. Ueber die Verwendbarkeit des von Professor Fuchs zur Nachbehandlung von Star-Operirten angegebenen Drahtgitters.

Von Dr. E. Praun, Augenarzt in Darmstadt.

Statt des Arlt'schen Flanellstreifenverbandes hat Professor Fuchs in Wien seit 1886 über die durch Heftpflasterstreifen geschlossene Lidspalte nach der Star-Operation ein von ihm erdachtes Schutzgitter angelegt, das leichter und fester anzubringen ist und das operirte Auge besser vor Be-

rührung mit der Hand des Patienten schützt, als Flanellstreifen. Professor Fuchs beschreibt in einem Aufsatze über die neuen Methoden der Staroperation[1] sein Gitter folgendermaassen:

„Das Gitter ist leicht gewölbt, seine Ränder passen sich der Umgebung des Auges an und müssen namentlich an der Nase eine entsprechende Einbuchtung haben. Man muss daher zweierlei Gitter vorräthig haben, nämlich für das rechte und für das linke Auge. Die Ränder des Gitters werden mit starkem Flanell überzogen, um Druck auf die Unterlage zu vermeiden. Von den beiden temporalen Ecken des Gitters gehen Bänder ab, von welchen das eine unter, das andere über dem Ohre der entsprechenden Seite nach rückwärts geleitet wird, um über den Hinterkopf und die entgegengesetzte Gesichtshälfte wieder zum Gitter geführt zu werden. Hier befindet sich, und zwar an der nasalen Ecke des Gitters, eine Bandschlinge, an welche die obengenannte Binde geknüpft wird. Auf diese Weise kann man das Gitter losbinden und wieder befestigen, ohne dass der Patient den Kopf vom Kissen zu erheben braucht."

Professor Fuchs hat weiterhin, als sich die Brauchbarkeit des Gitters erwies, auch Doppelgitter herstellen lassen, welche ebenso beschaffen sind und in der Mitte einen Ausschnitt für die Nase haben.

Die Vortheile der Drahtmaske sind nach Fuchs folgende: 1. Sie ist viel leichter und namentlich im Sommer weniger heiss, als der gewöhnliche, mit Binden hergestellte Monoculus. 2. Sie schützt viel besser als dieser das Auge vor einer etwaigen Berührung mit der Hand des Patienten. 3. Sie übt nicht den lästigen Druck auf das Auge aus.

Ich hatte in den Jahren 1892 und 1893 Gelegenheit, mich an der Wiener Klinik von der ausserordentlichen Brauchbarkeit dieses Fuchs'schen Drahtgitters zu überzeugen. Die Bänder der Drahtmaske werden schon vor der Operation unter den Kopf des Patienten gelegt, welcher, zur Operation im Bette liegend, nicht die geringste Bewegung auszuführen braucht, und werden vorne oder seitlich in der Schläfengegend geknüpft. Die Nachbehandlung gestaltet sich dadurch wesentlich einfacher, dass man keine endlose Binde abzuwickeln und zwischen Kopf des Patienten und Kissen wieder anzulegen braucht, sondern nur das Gitter auf der einen Seite loszuknüpfen und zurückzuschlagen hat. Ausserdem machte Fuchs die Erfahrung, dass seit Anwendung der Drahtmaske die Wundsprengungen an seiner Klinik um vieles seltener geworden sind, während solche durch unregelmässig angelegte Verbände mittelst langer Binden und bei ungenügender Schulung neueintretender Assistenten viel häufiger zu beobachten waren.

Der Augenverband überhaupt bezweckt: 1. Ruhigstellung des Augapfels, 2. Ruhigstellung der Lider, 3. Abhaltung des Lichtes, 4. Vermeidung der Infection von aussen und 5. Beschädigung von aussen.

---

[1] Wiener klin. Wochenschr. 1893. Nr. 2.

Dies alles erreichen wir am einfachsten durch Anlegung eines gewöhnlichen Bindenverbandes, der aber immer auch die Lidspalte verschliesst und den Lidschlag aufhebt, ohne dass dies zunächst unsere Absicht ist, denn wir wollen das Auge hauptsächlich nach aussen hin absperren, um Infection von aussen abzuschneiden, und erst in zweiter Linie den Augapfel und die Lider ruhig stellen und das Licht abhalten, da wir dies ja schon erreichen können, wenn wir den Patienten das Auge schliessen lassen und das Zimmer verdunkeln; in der Dunkelheit oder im Schlafe stehen die Augen ja ohnedies still. Es wäre also in den meisten Fällen genügend und das Beste, das Auge einfach schliessen zu lassen und keinen Verband anzulegen, ein Gedanke, der nicht neu ist und besonders von amerikanischen Collegen wiederholt vorgeschlagen, neuerdings von Hjort[1], und ausgeübt wurde, doch setzen wir hierbei die Patienten der Gefahr der Infection und der Beschädigung durch ihre eigene Hand aus, während wir mit Anlegung eines Verbandes bei gleichzeitigem Lidverschlusse dem Patienten immer einen gewissen Schaden zufügen.

Der gewöhnliche Augenverband mit Verschluss der Lidspalte, sei es durch einen Heftpflasterstreifen oder Rollbindenverband, hat immer eine Reihe von Nachtheilen, die wir da, wo wir sie vermeiden können, zum Heile unserer Patienten auch vermeiden müssen. Diese Nachtheile lassen sich in zwei Hauptpunkten zusammenfassen: 1. Verursacht die Thränenansammlung dem Patienten Unannehmlichkeiten, so dass es durch Kneifen und Pressen zu Wundsprengung kommen kann, und 2. wird der Lidschlag und die mechanische Wirkung der Thränen fast völlig aufgehoben, so dass der Keimgehalt des Bindehautsackes unter dem Verbande stark ansteigt.

Sammelt sich im Bindehautsack zwischen den Lidern, die ja nicht geöffnet werden dürfen und können, und dem Augapfel das Thränenwasser an, so verursacht es Schmerzen und veranlasst den Patienten zu kneifen, was hinwiederum Sprengung der frisch verklebten Wunde nach sich ziehen kann; deshalb räth Arlt[2] bei wiederholtem Thränen, den Verband abzunehmen, die Lidspalte durch leichtes Herabziehen des unteren Lides zu öffnen und die angesammelte Thränenflüssigkeit abfliessen zu lassen, wonach die Schmerzen nachlassen; auch soll man den Verband für einige Stunden mit dünnen, in kaltes Wasser getauchten Compressen vertauschen. Ebenso räth v. Graefe[3], der den Druckverband eingeführt und hauptsächlich empfohlen hat, den Verband bei eintretenden Schmerzen und lästigen Thränen alle 2—3 Stunden zu lichten und die Lider mit kalten Compressen abzukühlen, alles Maassnahmen, die sich mit unseren heutigen Begriffen der Wundbehandlung nicht vertragen.

---

[1] Centralbl. f. pr. Augenh. 1897. Mai.

[2] Handbuch von Graefe-Sämisch, Operationslehre S. 281.

[3] Arch. f. Ophth. IX. 2. S. 111.

Fernerhin kommt es gar nicht selten vor, dass besonders bei greisenhaft schlaffen Lidern das untere Lid sich einwärts stülpt, wodurch einmal Schmerzen, Thränen und Kneifen ausgelöst werden und dann die nicht immer keimfreien Cilien direct mit der Wunde in Berührung kommen können.

Wir wissen aus den grundlegenden Arbeiten von Gayet, Sattler, Meyer, Chibret, van Genderen Stort, Franke, Hildebrandt, Bernheim, Marthen, Bach, Morax und Anderen, dass es uns weder mittelst der antiseptischen, noch aseptischen Reinigung gelingt, den Bindehautsack völlig keimfrei zu machen, wenn es auch unsere Pflicht ist, Keimfreiheit durch die Reinigung nach Möglichkeit zu erstreben, und dennoch berauben wir das Auge durch Anlegung eines Schlussverbandes seines einzigen natürlichen Mittels zur Selbstreinigung, nämlich des Lidschlages, welcher die Infectionskeime nach der Nase zu abführt und die Thränen über den Bindehautsack ausbreitet, wodurch der Bindehautsack sich selbst viel keimfreier machen kann, als wir dies auf chemischem und mechanischem Wege erreichen können. Aus den Untersuchungen von Marthen[1] ist ersichtlich, dass unter dem Verbande, der 24 Stunden lang auf das vorher gründlich gesäuberte Auge aufgelegt wurde, die Keimzahl sowohl am Lidrande, wie im Bindehautsack auf mehr als das Tausendfache der vorgefundenen Colonien gestiegen ist, und Bach[2] konnte diesen Befund durchaus bestätigen.

Wir wissen aus den Arbeiten der obengenannten Autoren, dass der Lidschlag beim Verbande fast völlig stillsteht, und dass nur bei völlig erhaltenem Lidschlag die keimabführende und keimschwächende Wirkung des Lidschlages und der Thränenflüssigkeit eintreten kann, und dennoch legen wir Tag für Tag das Auge unter Verschluss, verhindern den Lidschlag und setzen so, bei nicht rasch eintretender Verklebung der Wundränder, oder bei verzögerter Epithelregeneration, besonders nach Verletzungen, wo die Reinigung meist keine so gründliche sein kann, die Wunde der secundären Infection vom Bindehautsack oder Lidrande her aus. Diese Gefahr wächst bei vorhandenen Anomalien des Thränenschlauches, indem die Bindehauttasche bei geschlossener Lidspalte mit den Thränenpunkten, den Ausführungsgängen des septischen Herdes in ausschliessliche Verbindung gebracht wird, während bei offener Lidspalte die Keime durch die Nase oder über den Lidrand abgeführt oder weggeschwemmt werden. Jedenfalls müsste doch der Augenverband so beschaffen sein, dass er den Lidschlag, wo dies wegen der Art der Wunde angeht, nicht behindert, aber andererseits das Auge vor äusserer Infection oder Beschädigung schützt; wenn daher Arlt in seiner berühmten Operationslehre (S. 278) sagt: „Der Zweck

[1] Experimentelle Untersuchungen über Antisepsis der Augenoperationen und die Bacteriologie des Conjunctivalsackes. Beiträge z. Augenheilk. 1893. Heft XII.

[2] Arch. f. Ophth. XL. 3.

des Verbandes (nach der Operation) ist nicht, einen Druck auf das Auge zu üben, sondern dessen Bewegungen zu beschränken, namentlich den Lidschlag möglichst zu hemmen, und überdies eine gleichmässige Temperirung des Lichtes zu erzielen,“ so können wir ihm heute nicht mehr in allen Punkten Recht geben.

Es soll im Folgenden gezeigt werden, dass uns das Augengitter von Professor Fuchs für die weitaus grösste Mehrzahl der Bulbus-, sowie der Bindehaut- und Lidwunden einen durchaus passenden, einwandfreien Abschluss bietet, der uns aus dem Dilemma hilft, entweder das Auge offen zu lassen und der Contact-Infection auszusetzen, oder das Auge zu verbinden und so den Lidschlag zu unterdrücken.

Ich habe in meiner eigenen Praxis bei einer grossen Reihe von Starextractionen in der ersten Zeit bei der grösseren Hälfte ausschliesslich die von Fuchs gebrauchten Leinwandstreifen, welche an den Rändern mit Seifenpflaster bestrichen sind und über die Lidspalte angelegt werden, verwendet und darüber das Fuchs'sche Gitter anlegt, bin aber in Folge der von den genannten Forschern bewiesenen Wichtigkeit der Erhaltung des Lidschlages für die Keimfreiheit des Bindehautsackes nach mehrfachen Versuchen im Sommer 1895, ebenso wie seit dem Jahre 1893 Czermack[1], ohne von dessen Vorgehen unterrichtet zu sein, dazu übergegangen, die durch die Operationen und Verletzungen gesetzten Wunden in der Regel bei offener Lidspalte unter dem Augengitter, ausheilen zu lassen.

Im Anfang wollte ich den Bulbus völlig von der Luft abschliessen, indem ich zuerst das Gitter mit Tuch benähte, dann Kappen aus Gummi, später aus Celluloid herstellen liess, doch haben sich diese nicht bewährt, weil sich das Auge wie in einem Dampfbade befindet und die Leute unter der Kappe schwitzen, was ihnen unangenehm wird, so dass sie eventuell durch Zukneifen der Lider dem Auge schaden. Ich liess deshalb den völligen Luftabschluss fallen und bin dazu übergegangen, das Gitter ohne Polsterung über den Lidern, so dass der Lidschlag nicht gehemmt wird, anzuwenden. Infection ist ja durch die Luft nicht zu befürchten, und Staub darf eben in einem Krankenzimmer, in welchen sich Staroperirte befinden, nicht aufgewirbelt werden. Ueberdies werden ja die Augen für gewöhnlich geschlossen gehalten, und der Staub, der in die Bindehauttasche geräth, wird durch den Lidschlag abgeführt; ausserdem ist die Infection von den wenigen im Bindehautsack vorhandenen pathogenen Keimen nicht zu befürchten. Dem neuerdings aufgetauchten Vorschlage (Hjort), das Auge ganz ohne Abschluss zu lassen, kann man nicht das Wort reden, so empfehlenswerth er an sich scheint, denn sobald die Leute ohne Verband sind, geben sie lange nicht mehr so auf sich acht, reiben sich gelegentlich einmal die Lider, wenn das Auge thränt oder waschen sich, wenn es ihnen

---

[1] Die augenärztlichen Operationen. Wien 1896. Heft 8 u. 9. S. 588 ff.

gefällt, einmal das Gesicht, was mir alles schon vorgekommen ist. In einem Falle fuhr sich sogar ein Staroperirter am zweiten Tage mit dem Daumen in das Auge und ein anderer liess sich von seinem Nachbarn die Augenlider aufmachen und das Auge besehen, „ob es gut geworden wäre“. Das FUCHS'sche Gitter genügt aber den Anforderungen, den Lidschlag zu erhalten und das Auge vor der Contact-Infection zu schützen. Empfehlenswerth ist es, die Tuchbenähung, die leicht schmutzt und immer neu ersetzt werden muss, wegfallen zu lassen, und nur da, wo das Gitter drücken sollte, ein wenig mit Watte polstern; im Nasenstege legt man ein 2 cm langes, der Länge nach aufgeschnittenes Stücken Gummirohr von 5—7 mm Lumen ein, so dass die Maske über der Nase nicht drückt. Ich habe eine, dem FUCHS'schen Gitter völlig analoge Doppelmaske nur mit engerem Gitter[1] anfertigen lassen, die aus verzinktem Draht besteht und auskochbar ist. Man hat nur eine Sorte von Gittern (nicht rechts-, links und doppelseitige) nöthig, weil ja beide Augen unter dem Gitter offen bleiben dürfen. Die Befestigung geschieht mittelst eines schwarzen gewöhnlichen Baumwollenbandes, dessen Enden durch die beiden bequemen Drahtohren des Gitters durchgeführt und durch Sicherheitsnadeln festgesteckt werden.

Will man die Maske nach der Staroperation anwenden, so legt man vorher das Band unter den Kopf des Patienten, so dass dasselbe hinterher ohne jede Bewegung und Hebung des Kopfes über den Ohren festgemacht werden kann. Es fragt sich nun, ob dieses Augengitter ohne Lidverschluss den Anforderungen an einen Augenverband genügt. Ein solcher hat ja auch die Aufgabe die Bewegungen der Lider einzuschränken oder aufzuheben, weil auf diese Weise auch die Bewegungen des Augapfels gehemmt werden. Wir können bei geschlossenen Augen den Augapfel nicht so ungehindert bewegen, als bei offener Lidspalte und machen in der Dunkelheit, wo wir nichts sehen können, gern die Augen zu und lassen die Augäpfel in Ruhestellung; desshalb verdunkle man das Zimmer und lasse den Patienten die Augen schliessen und nur von Zeit zu Zeit, wenn er eine starke Ansammlung von Thränen verspürt, die Augenlider leicht bewegen ohne zu pressen und ohne die Augen zu stark aufzusperren. Ersteres unterbleibt übrigens von selbst, da durch den Lidschlag die Thränen rasch abgeführt werden und den Patienten durch Drücken und Schmerzen nicht belästigen. Wir können also auf den Verschluss der Lidspalte verzichten, weil wir hierfür die grosse Annehmlichkeit des Lidschlages eintauschen, dessen Erhaltung für den Patienten eine Wohlthat und für die weitere Keimfreiheit des Bindehautsackes und für den ungestörten Verschluss der Wunde von maassgebender Bedeutung ist.

Leider können wir nicht in allen Fällen den Lidschlag erhalten;

[1] Dieselbe ist für 50 Pfennig zu beziehen durch MÜLLER & KERSCHBAUM, Drahtwaarenfabrik, Ludwigsburg.

besteht stärkere Erosion der Hornhaut, welche sehr schmerzhaft ist, so ist es am Anfang besser, die Lider ruhig zu stellen, weil das Hin- und Hergleiten derselben über die blossgelegten Nervenendigungen sehr schmerzhaft ist. Nach gründlicher Reinigung des Lidrandes und des Bindehautsackes ist der Verschluss für einen Tag ja bei normaler Thränenleitung nicht gefährlich. Da wo hingegen Thränensackeiterung mit Behinderung des Abflusses nach der Nase besteht, ist es trotz der grösseren Schmerzhaftigkeit richtiger, den Verband über der Lidspalte wegzulassen und das Gitter anzulegen, weil so das möglicherweise vom Thränensack heraufgestiegene Secret durch die Thränenflüssigkeit bei unterbrochener Thränenleitung über den Lidrand weggeschwemmt wird, oder bei erhaltener, durch die Nase.

Wir müssen die Lider ferner da ruhig stellen, wo durch ihre Bewegung die Wundlefzen einer perforirenden Bulbuswunde stärker zum Klaffen gelangen, oder sogar durch das Anstossen der Lidkanten nach aussen umgekrempelt werden können. Dies gilt zum Glück nicht für den gewöhnlichen Limbus- oder Scleralschnitt bei der v. Graefe'schen modificirten Linearextraction, weil hierbei der Schnitt unter das obere Lid fällt und von diesem ohnehin gedeckt wird, so dass er nicht aufklappen kann. Man kann sich leicht überzeugen, dass bei den meisten Menschen bei gewöhnlicher Lidspalte ungefähr $^1/_4$ des Hornhautumfanges von dem oberen Lide bei jeder Blickrichtung bedeckt gehalten wird; natürlich dürfen die Patienten unter dem Schutzgitter die Augen nicht gewaltsam aufreissen; deshalb wäre bei Leuten mit weiter Lidspalte, oder bei sehr ungeschickten oder schwachsinnigen Leuten eventuell der Lidschluss durch Auflegen von Watte unter die Maske bis zum Verschluss der Wunde zu bewerkstelligen. Man kann in der Regel nach jedem Starschnitt und nach jeder Iridectomie nach oben den Lidschlag erhalten. Hingegen ist dies nicht möglich beim Beer'schen Lappenschnitt nach unten, weil das untere Lid die Hornhaut nicht bedeckt, und der Lappen also umgeschlagen werden würde.

Selbst bei Glaskörpervorfall kann man bei verständigen Menschen getrost die Maske ohne Lidschluss anlegen, besonders wenn ein Bindehautlappen (beim Schnitt nach oben) gebildet worden ist, der sich gut anlegt und eine Neigung zum Aufklappen nicht zeigt. Gerade hier ist ja ein Lidverband schlecht, weil schon beim Anlegen des Verbandes weiterer Glaskörperverlust eintreten kann, weil der Verband in der Folge drücken kann und zu Kneifen und Wundsprengung Veranlassung giebt, und weil der Verband, wenn er nicht von vornherein gut angelegt ist, oder sich verschiebt, einen unregelmässigen Druck auf den Bulbusinhalt ausübt, der die Wunde verhindert sich zu schliessen, oder sie selbst sprengen kann.

Dasselbe gilt für Verletzungen; liegen die Wundränder so, dass sie auch bei offener Lidspalte nicht stärker klaffen und umklappen, so ist die Augenmaske am Platze, während sonst der Schlussverband angezeigt ist. Deshalb können im Allgemeinen alle unter dem Oberlide liegenden, sowie

alle vertical oder schräg verlaufenden Wunden mit Erhaltung des Lidschlages unter den Augengitter behandelt werden, während horizontale, und in der Lidspalte gelegene Wunde, den Lidschluss verlangen.

Schliesslich dürfen wir die Maske da nicht anlegen, wo wir zwar wegen der Lage und Art der Wunde dies könnten, aber ein Gegendruck gegen das Auge nöthig ist; hier ist die eigentliche Domäne des Lidverbandes. Wenn wir nach einer Glaucomiridectomie Blutungen in das Augeninnere fürchten, wenn wir einen verdünnten Geschwürsgrund oder eine junge, nicht verlässige Narbe, vor uns haben, wenn wir eine umfängliche Hornhaut- oder Scleralnaht angelegt haben, werden wir besser zum Druckverband greifen.

Wundsprengung beim Niesen, Erbrechen und regelwidrigem Verhalten des Patienten erfolgt unter der Kappe viel seltener als unter dem Verbande, weil die Hauptursache der Wundsprengung, das Zukneifen und Pressen der Patienten, wegfällt.

Wir dürfen also die Maske da anlegen, wo die Lidbewegung der Wunde keinen Schaden thun kann, und der Zustand des Auges keinen Druckverband erfordert; die Anwendung des Drahtgitters ist deshalb nach der Star-Operation sowohl, wie nach Verletzungen und bei Geschwürbildung der Hornhaut von grossem Vortheil. Bei Geschwürbildung der Cornea ist es uns, in weitaus den meisten Fällen, nicht darum zu thun die Lider und noch weniger den Bulbus ruhig zu stellen, als die Berührung des Auges und die Infection von aussen, die durch genaues Anpassen des Gitters durchaus unmöglich gemacht wird, zu vermeiden. Man denke nur an das Ulcus corneae serpens; auf die bereits im Gewebe haftenden Fraenkel-Weichselbaum'schen Diplokokken kann man nur mit der Glühhitze wirken, aber dennoch erfolgt weitere Infection der Wundränder durch beständiges Eintauchen der Hornhaut in die keimhaltige Bindehauttasche und Weiterkriechen des Geschwüres. Der Verband hemmt den Lidschlag und lässt unter der feuchtwarmen Decke die nicht völlig zu beseitigende Keime sich auf das Tausendfache vermehren. Man streiche nach Cauterisation des Geschwüres Sublimatvaseline 1:3000 in den Bindehautsack und auf die Lidränder, um die erzielte Keimfreiheit für längere Zeit zu sichern (Bach), erhalte den Lidschlag, welcher die Keime nach der Nase zu abführt und weise den Patienten an, das Auge für gewöhnlich zu schliessen und nur gelegentlich zu öffnen, wenn die Thränen sich stark ansammeln; so hat man den Patienten in die besten Heilungsbedingungen gesetzt, ohne von aussen her Infection befürchten zu müssen. Schlussverband wäre nur am Platze, wenn ein anfänglicher, verdünnter Geschwürsgrund mit dem Durchbruch drohte, oder da, wo der Lidschlag heftige Schmerzen verursachte, doch genügt es in den meisten Fällen die Patienten anzuweisen, die Augen für gewöhnlich unter der Maske zu schliessen.

Auch bei den ekzematösen Geschwüren der Kinder hat das Schutz-

gitter seinen Vortheil; der Hauptfactor, welcher die Entzündung unterhält, nämlich die Tag für Tag wiederholte Einreibung von Staphylokokken mittelst der Finger in die Bindehauttasche gestaltet sich so, dass man nach Cocaïnisirung des Auges die Bindehauttasche, oder wo dies nicht gelingt, wenigstens die Lidränder desinficirt, dass man gelbe Salbe oder Calomel einbringt, eventuell auch andere Medicamente, dass man den Lidrand und die Wange mit Bor- oder Zinksalbe bestreicht, um sie vor der Einwirkung der salzhaltigen, Ekzem hervorrufenden Thränen zu schützen und die Maske darüber anlegt. Dieses ist angezeigt, wo nicht der HORNER'sche Schnürverband seine überraschende Wirkung thun soll; die Augen werden in der Regel rascher geöffnet, als die Anwendung von Augenverbänden und nach Eintauchen des Gesichtes in kaltes Wasser. Jedenfalls nützt die Maske, welche einen wirklichen Schutz abgiebt, mehr, als die sogen. Schutzbrillen, die auch heute noch von vielen Aerzten verordnet werden.

Auch das Ulcus catarrhale wird passend unter dem Schutzgitter behandelt; zwei Mal täglich wiederholtes Einstreichen von Sublimatsalbe, und mehrmalige Reinigung des Bindehautsackes und der Lidränder geneigt zur raschen Heilung.

Es wird sich herausstellen, dass die Augenmaske einen weiten Wirkungskreis hat.

Ich habe die Augenmaske ohne Lidverschluss, ausser bei eben genannten Zuständen, mit grossem Nutzen in einer grossen Reihe von Staroperationen (über 50), Discissionen, Iridectomien, Schiel-, Ectropium- und Entropium- und anderen kleineren Operationen, ausserdem bei einer grossen Menge von perforirenden und nichtperforirenden Wunden nach Verletzung verwendet und gefunden, dass die Patienten für die ihnen erwiesene Wohlthat sehr dankbar sind. In einer kleinen Reihe von Fällen wird im Anfang einige Tage lang zur Ruhigstellung der Lider die Augenhöhle gepolstert, während man in der Regel von vornherein die Lidspalte unter der Maske offen lassen kann, da der Patient ja selbst das Auge nach Bedarf geschlossen hält. Die Ersparniss an Watte und Binden ist besonders für die Cassenpraxis keine unerhebliche, zumal das Gitter unverwüstlich ist. Die Nachbehandlung des Auges gestaltet sich ungemein einfach, da der Verband nicht mit den Lidrändern, eventuell Wundrändern verklebt, was besonders nach Star- und Lidoperationen sehr viel werth ist. Auch nimmt die verzinkte Drahtmaske durchaus keinen Schmutz an, was in der Cassen- und Armenpraxis angenehm ist.

Der genannte Verband ist eine Wohlthat für den Patienten und Arzt und erspart letzterem Zeit, Aerger und Aufregung, ersterem manche unnöthige Qual.

[Aus der Augenheilanstalt des Geh.-Rath Prof. Hirschberg.]

II. Ein Fall von Lidhaut-Erschlaffung, sog. Blepharochalasis.

Von Dr. **Fehr.**

Fuchs[1] lenkte vor 2 Jahren die Aufmerksamkeit auf eine Erkrankung der Lidhaut, für die er den Namen Blepharochalasis[2], Liderschlaffnng, vorschlug. Er hatte Gelegenheit, in einer Sitzung der Gesellschaft der Aerzte in Wien einen Fall derart vorzustellen, der mit mehreren früher von ihm beobachteten Fällen in seinen wesentlichen Merkmalen übereinstimmte.

Das Wesen der Krankheit, sagt er, besteht in einer Atrophie der Lidhaut mit Verdünnung und Elasticitätsverlust und in Folge dessen Ausdehnung derselben; ferner in einer Atrophie oder wenigstens Erschlaffung des Unterhautzellgewebes.

Er beobachtete die Krankheit bei Personen im jugendlichen und mittleren Alter beiderlei Geschlechts. Sie befällt ausschliesslich die oberen Lider und tritt stets beiderseitig auf. Vorzugsweise ist der Theil zwischen Augenbraue und oberem Tarsalrand betroffen; die Haut ist ausserordentlich dünn, in unzählige Fältchen gelegt, ganz ohne Elasticität; ihre Oberfläche ist vergrössert, ihre Farbe geröthet, kleine erweiterte Venen durchziehen sie. In hochgradigen Fällen hängt die Haut des Oberlides als schlaffer gerötheter Beutel über den Lidrand herab. Was die Entstehung des Leidens betrifft, so giebt Fuchs die Möglichkeit zu, dass zuweilen die Atrophie langsam und allmählich ohne entzündliche Erscheinungen entsteht und neuropathischer Natur ist. Für eine Anzahl der beobachteten Fälle steht es jedoch fest, dass die Liderschlaffung eine Folge von vorausgegangenem Oedem war. In den einen war es stationär, in anderen periodisch recidivirend.

Vor Kurzem kam in Geh.-Rath Hirschberg's[3] Augenheilanstalt ein Fall zur Beobachtung, der in Allem auf die von Fuchs gegebene Beschreibung passt. Da seit Fuchs' Arbeit kein weiterer Fall veröffentlicht ist und auch keine anatomische Untersuchung vorliegt, mag die Publication gerechtfertigt sein.

Die Patientin ist ein 21jähriges Mädchen Namens Emma R. Sie war

---

[1] Wiener klin. Wochenschr. 1896. Nr. 7.

[2] *τὸ βλέφαρον*, das Lid; *ἡ χάλασις*, die Erschlaffung. Aetius VII. 68. *καλοῦσι δὲ οἱ ἰατροὶ τὴν τῶν βλεφάρων χάλασιν φαλλάγγωσιν ἢ πιῶσιν.* (Hirschberg, Wörterbuch d. A. S. 87.) Das sind ganz andere Zustände. — Der Name Blepharochalasis findet sich schon vor Fuchs' Arbeit von Dr. Schwabe für ein Verfahren angewendet, das in einer künstlichen Lidlockerung besteht und bei Trachom und Keratitis scrophulosa gute Heilerfolge haben soll. Deutsche med. Wochenschr. 1895. Nr. 20.

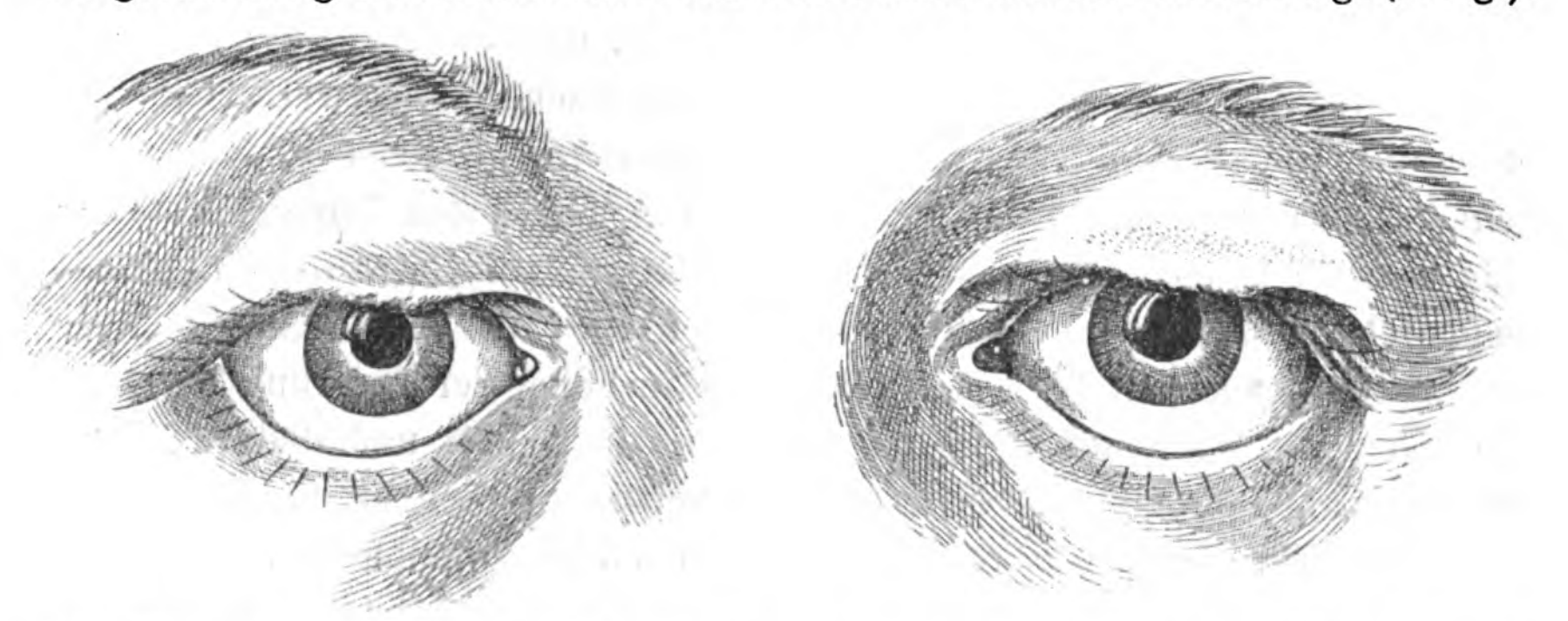
[3] Wir kannten die Krankheit schon in v. Graefe's Klinik. A. v. Graefe operirte eine indische Dame, welche deswegen die weite Reise gemacht. H.

nie ernster krank gewesen und hatte immer gut gesehen in Nähe und Ferne.

Vor 8 Jahren erkrankte Pat. an einer Anschwellung beider Oberlider, die plötzlich in der Nacht auftrat und so stark war, dass sie nur mit Mühe die Augen zu öffnen vermochte. Die Haut über den Lidern war leicht geröthet, aber nicht empfindlich, der Augapfel selbst ganz gesund. Die Anschwellung hielt 2 Tage an, um dann ebenso plötzlich, wie sie gekommen, zu verschwinden. In den folgenden Jahren wiederholte sich dieses Bild, zuerst alle 6—8 Wochen, später seltener. Seit 3 Jahren ist die Anschwellung nicht wieder aufgetreten. Ein Zusammenhang mit der Menses scheint nicht bestanden zu haben. Mit der Zeit hatte sich an den Augenlidern der Zustand ausgebildet, wie er bei der Aufnahme der Pat. beobachtet wurde. Die Beschwerden, die die Pat. in die Klinik führen, bestehen in dem sehr lästigen Gefühl des Herabhängens der Lider und in der Entstellung.

Befund: Pat. ist ein kräftiges, gesund aussehendes Mädchen.

Auf den ersten Blick fällt ein Tiefstand der Oberlider auf. Dieser ist jedoch keine eigentliche Ptosis; denn er ist bedingt durch eine Hautfalte, die bei geradeaus gerichtetem Blick über den oberen Lidrand herabhängt (s. Fig.).



Die Haut ist ungemein dünn, wovon man sich überzeugt, wenn man sie zwischen die Finger nimmt; sie ist leicht geröthet, ohne alle Elasticität; die emporgehobenen Falten bleiben stehen. Der Zustand ist auf beiden Augen derselbe. Die Unterlider sind normal, ebenso die Haut in der Umgebung des Auges. Auch an den Augen selbst ist nichts Abnormes bemerkbar.

Die von Herrn Geh.-Rath Hirschberg ausgeführte Operation bestand beiderseits in der Ausschneidung einer breiten elliptischen Hautfalte aus dem Oberlid. Sie wurde erst rechts, dann nach der Verheilung auch links gemacht. Rechts wurde dicht über dem Lidrand mit Pincetten eine Falte aufgehoben und mit der Scheere abgetragen, die Wundränder danach sorgfältig vereinigt. Links kam eine neue, hierfür gearbeitete Balkenzange in Anwendung. Die Excision geschah weiter ab vom Lidrand, als rechts, und wirkte besser. Die Heilung erfolgte per primam. Der Erfolg war vorzüg-

lich. Die Haut lag dem Tarsus glatt an. Die Augen konnten leicht und bequem geöffnet und geschlossen werden.

Anatomische Untersuchung: Die etwa $2^1/_2$ cm langen und 1 cm breiten ausgeschnittenen Theile werden in Formol gehärtet, die Schnitte auf verschiedenste Weise gefärbt. Zur genauen Controlle dienen Schnitte von normaler Oberlidhaut, die auf die gleiche Art behandelt werden. Beim Vergleich mit letzteren zeigt sich eine erhebliche Atrophie in allen Theilen. Die Papillen des Rete Malpighi sind ganz geschwunden oder stark abgeflacht. Die Cutis ist wesentlich verschmälert, das Unterhautzellgewebe sehr locker und ausserordentlich zerreisslich. Sehr auffallend ist der grosse Reichthum der Cutis und Subcutis an erweiterten und zum Theil strotzend mit gut erhaltenen rothen Blutkörperchen gefüllten Gefässdurchschnitten. Stellenweise finden sich im Gewebe Ansammlungen von wahrscheinlich hämatogenem Pigment.

Da das Verhalten der elastischen Fasern im Präparat besonderes Interesse bieten muss, wird ein Theil der Schnitte nach der Unna-Taenzer'schen Methode mit Orceïn-Lösung gefärbt, wobei die elastischen Fasern sich blauschwarz färben, während das umgebende Gewebe nach Entfärbung eine grauröthliche Farbe annimmt. Es stellt sich heraus, dass in der ausgeschnittenen Lidhaut unseres Falles sich noch reichliche elastische Fasern vorfinden, dass diese aber meist feiner sind und viel weitmaschigere Netze bilden, als in dem Präparat von der normalen Lidhaut. Von den dicken dunkeln Knäueln, wie man sie in letzterem besonders an der Grenze von Cutis und Unterhautzellgewebe findet, ist in dem pathologischen Präparat nichts zu sehen.

Es ist jedoch zu berücksichtigen, das in Folge der Dehnung der Haut alle Elemente auf einen grösseren Raum vertheilt sind und dadurch leicht der Schwund der elastischen Fasern überschätzt werden kann.

Wie in vielen von Fuchs beobachteten Fällen ist auch im vorliegenden Falle die Liderschlaffung eine Folge von acutem recidivirendem Oedem der Oberlider. In seiner Arbeit über Episcleritis periodica fugax[1] stellt Fuchs mehrere zum Theil selbstbeobachtete, zum Theil der Literatur entnommene Fälle von acutem recidivirendem Oedem zusammen und kommt zu der Auffassung, dass diese stets angioneurotischer Natur sind. Da alle Anhaltspunkte für eine andere Entstehungsursache fehlen, so müssen wir auch in unserem Falle das vorausgegangene recidivirende Oedem als ein angioneurotisches ansehen.

Herrn Geh.-Rath Hirschberg spreche ich für die gütige Anregung zu dieser Arbeit und die Ueberlassung des Materials meinen herzlichsten Dank aus, ebenso Herrn Dr. Ginsberg für die gütige Unterstützung bei der histologischen Untersuchung des Präparates.

[1] Fuchs, Episcleritis period. fugax. Archiv f. Ophth. Bd. XLI. S. 264.

III. Ein Carcinom der Conjunctiva bulbi mit Einwucherung in die Hornhaut und natürlicher Injection ihrer Lymphbahnen.

Von Dr. Fehr.

Der Güte des Herrn Dr. Ginsberg verdanke ich das Präparat eines Carcinoms der Conj. bulbi, das sich über die Hornhaut ausbreitete und in sie einwucherte. Dasselbe bietet besonderes Interesse, da es sich in Folge des Fortschreitens der Krebsmassen in der Cornea auf dem Wege der Lymphbahnen zum Studium der letzteren eignen kann.

Die klinischen Daten des Falles fehlen leider vollständig. Ich muss mich auf die Beschreibung des mikroskopischen Präparates beschränken. Dieses entspricht einem Sagittalschnitt durch den Bulbus, der die Iris zwischen Ciliar- und Pupillarrand getroffen hat.

Makroskopisch hat man folgendes Bild (Fig. 1):

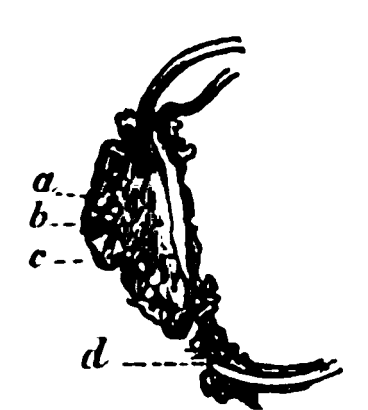


Fig. 1.
a Tumor. *b* Cornea. *c* Iris. *d* Stelle der Perforat. in der Sclera.

Der im Schnitt vorhandene Theil der Hornhaut ist ganz bedeckt von einem bohnengrossen Tumor, der mit ihr fest verwachsen ist und ohne scharfe Grenze in sie übergeht. Peripher greift er nach beiden Seiten etwas über den Limbus hinaus. Seine Breite beträgt 15 mm, seine Erhebung über das Niveau der Hornhaut 4 mm.

Eine Perforation der Cornea hat nicht stattgefunden; ihre tiefsten Schichten erscheinen normal. Dagegen hat die Geschwulst an einer Stelle etwas nach aussen vom Limbus die Sclera durchbrochen und ist in den Ciliarkörper und die angrenzende Aderhaut eingewuchert. Die Sclera klafft hier 3 mm weit. Eine strahlige Anordnung der Geschwulst ist schon makroskopisch zu erkennen. Die Oberfläche erscheint blumenkohlartig. Die übrigen Augenhäute und die Form des Bulbus sind scheinbar nicht wesentlich verändert.

Mikroskopisch erweist sich der Tumor der Hauptmasse nach zusammengesetzt aus Zellhaufen von epithelialer Anordnung, die durch bindegewebige, gefässhaltige Septen in einzelne Alveolen abgetrennt sind. In den oberflächlichen Schichten bilden diese breite Balken, die reichlich unter einander anastomosiren; nach der Tiefe zu verjüngen sie sich und laufen schliesslich als feine Stränge zwischen den wenig veränderten Hornhautlamellen.

Fig. 2 giebt eine Abbildung eines Schnittes durch die Hornhaut bei schwacher Vergrösserung. Man sieht, wie links und oben im Bilde die massiven Zellmassen des Tumors zarte Ausläufer in das Hornhautgewebe hinein senden, die als zierliche, zum Theil einzellige Stränge in ihr weiter verlaufen. Vielfach weisen die einzelnen Züge reichliche Verästelungen und Verbindungen unter einander auf, stellenweise spindelförmige Verbreiterungen. Das corneale Zwischengewebe findet man hier und da

entzündlich infiltrirt und vascularisirt. Die tiefsten Schichten, im Bilde an der DESCEMET'schen Membran erkenntlich, sind intact geblieben.

In Fig. 3 hat man eine Stelle desselben Schnittes bei starker Vergrösserung. Die Zellen sind fast alle grosse polygonale Epithelien mit grossen Kernen. In vielen ist ein Kernkörperchen sichtbar. Durch Aneinanderreihen entstehen die Zellstränge. Die Zell-Leiber zeigen unter einander keine deutliche Abgrenzung, dagegen haben die ganzen Züge sehr bestimmte scharfe Contouren. Ihre Enden laufen meist spitz aus und geben den Eindruck, als wären sie im Begriff, die Hornhautlamellen noch weiter aus einander zu treiben. Endothelien an der Grenze von Zellsträngen und Hornhautgewebe konnten auch bei stärkster Vergrösserung nicht nachgewiesen werden.




Fig. 2.

a Massive Zellbalken, von denen die feinen Zellstränge *b* ausgehen. *c* Rundzelleninfiltrate. *d* Gefässdurchschnitte. *e* DESCEMET'sche Membran.
LEITZ Syst. IV. Oc. III. Vergr. 1 : 110.

Es ist im höchsten Grade wahrscheinlich, dass wir es hier mit einer natürlichen Injection der Saftbahnen der Hornhaut zu thun haben. Das Bild, das die von normaler Hornhaut umgebenen, feiner verästelten und anastomosirenden Züge von Krebszellen bilden, berechtigt zu dieser Annahme. Sie zeigen grosse Aehnlichkeit mit den Räumen, die man bei entzündlichen Processen und vermehrtem Lymphzufluss mit Rundzellen angefüllt beobachtet; auch ist eine Aehnlichkeit mit den Figuren, die v. RECKLINGHAUSEN und andere Forscher durch Injection erzielten, nicht zu verkennen.

Die Ansichten über die nähere Beschaffenheit der Lymphwege sind heute noch sehr getheilt. Der von v. RECKLINGHAUSEN, nach welcher die Lymphe in dem von ihm entdeckten Saftcanalsystem ausserhalb und ohne

wesentliche Betheiligung der Hornhautzellen circulirt[1], steht die gegenüber, welche dem lebenden Inhalt des Saftcanalsystems die Haupt- oder allein active Rolle bei der Ernährung der Hornhaut zuschreibt und nach der Hornhautzellen und Grundsubstanz als Continuum anzusehen sind.[2]

Nach einer dritten Ansicht werden den Lymphbahnen der Hornhaut überhaupt jede festen Grenzen abgesprochen: die Fibrillenbündel und Lamellen schliessen gar keine Kittsubstanz zwischen sich, sondern nur saftgefüllte Lücken. Bei starkem Lymphstrom soll sich der die Hornhautzelle umschliessende Interfascicularraum erweitern und die Lymphe in benachbarte Interfascicularspalten übertreten lassen.[3]

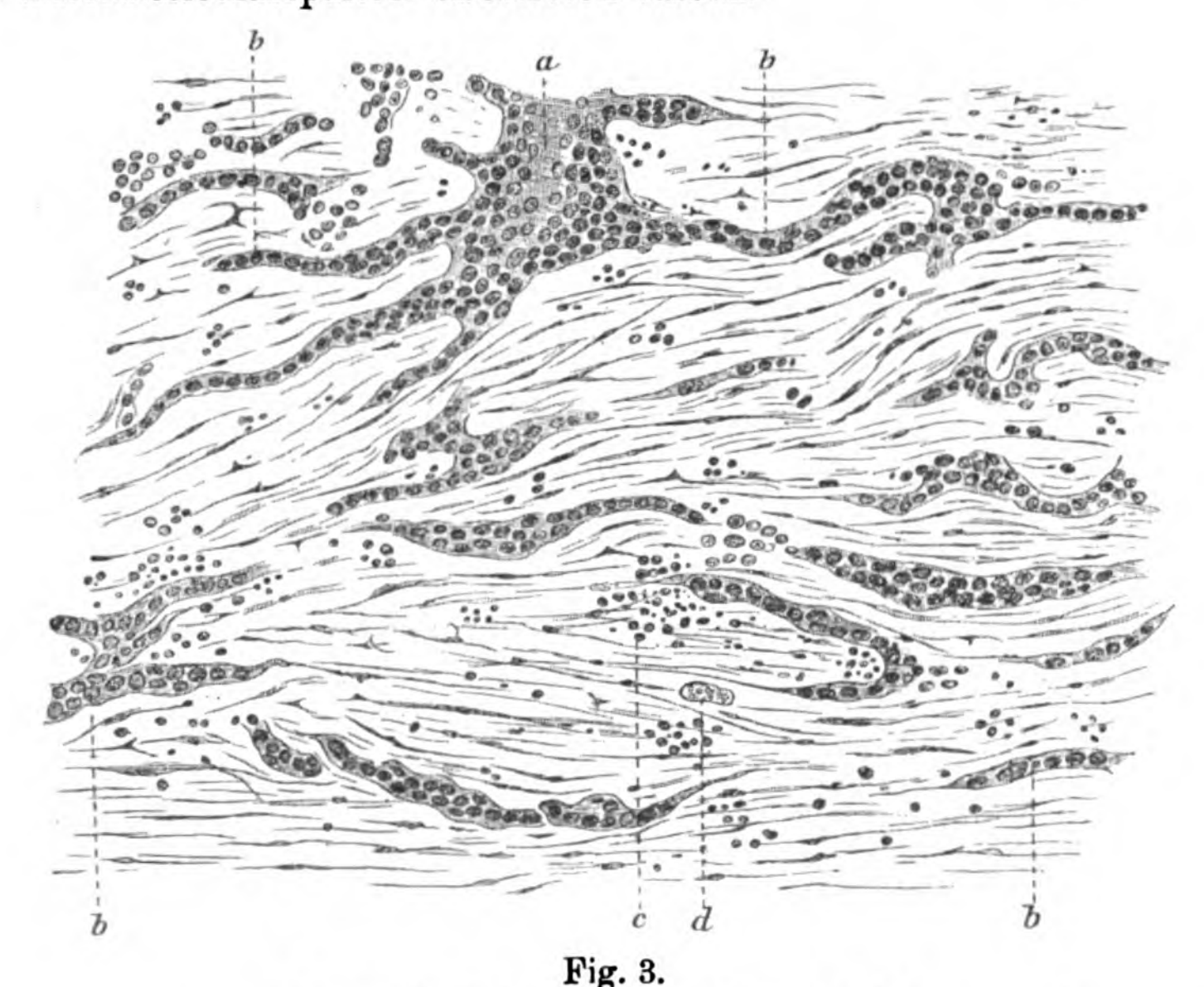


Fig. 3.
Leitz Syst. 7. Oc. III. Vergr. 1 : 480.
(Fig. 3 giebt die in Fig. 2 mit einem + bezeichnete Stelle bei starker Vergrösserung wieder.)

Eine Einigung hat sich noch nicht erzielen lassen, da auch die histologischen Details des Canalsystems noch nicht aufgeklärt sind.

Auch unser Präparat kann in keiner Weise mit Bestimmtheit für oder gegen eine der erwähnten Ansichten Stellung nehmen. Immerhin vermag es den Eindruck zu erwecken, dass es präformirte Räume sind, in denen sich die Geschwulst ziemlich widerstandslos vorschiebt, bezw. sich im Normalen die Lymphe bewegt.

[1] v. Recklinghausen, Verhandl. d. anat. Gesellsch. zu Würzburg. Anat. Anzeiger. 1888. S. 62.

[2] Stricker, Med. Jahrb. 1880 und Wiener klin. Wochenschr. 1893; ferner Gruber, Beitr. zur Kenntniss der Hornhautcirculation. Arch. f. Ophth. Bd. XL. 4. S. 25.

[3] Straub, Die Lymphbahnen der Hornhaut. Arch. f. Anat. u. Phys. Anat. Abth. 1887. S. 179.

Gesellschaftsberichte.

Berliner ophthalmologische Gesellschaft. (Bericht des Vorstands.)

Sitzung vom 28. Januar 1898.

Vorsitzender: J. Hirschberg. Schriftführer: Wertheim.

1. Hr. Kuthe: Zur praktischen Behandlung der Hornhaut-Schmelzung bei kleinen Kindern.

Vortr. hat in den $4^1/_2$ Jahren seiner Thätigkeit in Geh.-Rath Hirschberg's Augenheilanstalt, bei einem Krankenmaterial von 34 000 Fällen, 26 Fälle (0,75 ‰) von Hornhaut-Schmelzung bei kleinen Kindern beobachtet.

Die Behandlungsweise in Geh.-Rath Hirschberg's Augenheilanstalt besteht 1. in Behandlung des Allgemeinleidens, 2. in örtlicher Behandlung durch täglichen Collodium-Watteverband mit physiologischer Kochsalzlösung. Der Collodiumverband ist deshalb empfehlenswerth, weil 1. vollkommene Haltbarkeit trotz Verschieblichkeit der Schädelknochen erzielt, 2. zu schnelle Verdunstung der Verbandflüssigkeit verhindert wird. Etliche Fälle heilen mit vollkommener Pupillensperre, welche frühzeitig zu operiren ist, 1. um Drucksteigerung zu vermeiden, 2. um ein Sehloch zu schaffen zur ungestörten Ausbildung der Netzhaut. Eine Erweiterung der Lidspalte ist gewöhnlich der intraocularen Operation vorauszuschicken.

Im Anschluss daran Vorstellung eines geheilten Falles.

2. Hr. Spiro: Ueber die Wirkung der Mydriatica und Miotica bei Pupillenlähmung.

Ein Versuch, auf klinischem Wege zur Frage der Wirkungsweise der Mydriatica und Miotica beizutragen, hat seine Schwierigkeiten, da über die anatomischen und physiologischen Grundlagen grosse Meinungsverschiedenheiten bestehen.

Vortr. setzt die neuesten Ansichten über den Aufbau des Ganglion ciliare auseinander und bezieht sich auf den vor kurzem in der Berliner ophthalmologischen Gesellschaft gehaltenen Vortrag des Herrn Dr. Schultz, der seine physiologisch-experimentellen Studien darlegte.

Auf Anregung des Herrn Geh.-Rath Hirschberg hat Vortr. in dessen Augenheilanstalt die von Schultz erbetene Prüfung der Wirkung von Atropin und Eserin bei Pupillenlähmung systematisch durchgeführt. Untersucht wurden 12 Fälle von totaler Oculomotoriuslähmung, bei denen Pupillen- und Accommodationslähmung stark ausgesprochen waren. Die Lähmungen waren theils ganz frisch, theils alte, bis 6 Jahre zurückdatirende.

Es ergab sich, dass:

a) Atropin die weite Pupille noch um 1—$1^1/_2$ mm erweiterte. Vortr. möchte dies nicht als Sympathicusreizung deuten, sondern als Lähmung der noch nicht voll gelähmten Nervenendigungen, wie es Dr. Schultz thut.

b) Das Eserin brachte stets eine maximale Verengerung der Pupille nach Ablauf von 10 Minuten zu Stande.

Es ergab sich damit die Unhaltbarkeit der von anderer Seite früher angegebenen Möglichkeit einer cerebralen Wirkung.

Ob Eserin, wie das Schultz nach einwandsfreien Experimenten neuerdings schliesst, im vollen Gegensatz zu Atropinlähmung auf die Nervenendigungen im Sphincter reizend wirkt oder direct auf letzteren Muskel, dazu konnte das klinische Experiment nichts Entscheidendes beitragen.

Von Interesse ist, dass bei älteren Fällen von ausgesprochener Pupillenlähmung eine Einwirkung selbst des Lichtes auf die Verengerung beobachtet werden konnte.

Benutzt wurden je ein Tropfen einer 1 % Atropinlösung, bezw. ein Tropfen einer $^2/_3$ % Lösung von Eserin salicyl., die in Geh.-Rath Hirschberg's Augenheilanstalt stets frisch sterilisirt bereit stehen.

Weitere klinische Untersuchungen in dieser Frage sind in Geh.-Rath Hirschberg's Augenheilanstalt im Gange.

3. Hr. Hamburger: Vorstellung eines Falles aus Prof. Hirschberg's Augenheilanstalt, in welchem ein 20jähriger sonst gesunder Mann im Anschluss an eine überstandene Lungenentzündung eine Sehstörung bekommt, die auf dem linken Auge in wenigen Wochen zu völliger Erblindung, auf dem rechten in einigen Monaten zu starker Herabsetzung der Sehkraft führt. Die Untersuchung ergiebt auf dem erblindeten linken Auge Sehnervenatrophie, auf dem rechten Stauungspapille mit Ausfall der lateralen Gesichtsfeldhälfte unter senkrechtem Verlauf der Trennungslinie. Hierauf gründet sich die Diagnose: Geschwulst an der Stelle der Sehnervenkreuzung mit völliger Zerstörung des linken Sehnerven und Unterbrechung derjenigen Faserzüge des rechten, welche zur medialen rechten Netzhauthälfte hinziehen; intact sind also nur noch die lateralen Fasern des rechten Sehnerven.

4. Hr. Fehr: Ueber Liderschlaffung (sogenannte Blepharochalasis). Mit anatomischer Untersuchung. (Vgl. S. 74 dieses Heftes.)

5. Hr. F. Mendel zeigt einen Fall aus Prof. Hirschberg's Augenheilanstalt, wo ein Kupfersplitter reizlos seit fast 5 Jahren in der Krystall-Linse des linken Auges sitzt, mit fast voller Sehschärfe, bei einem 19jährigen. (Vgl. Deutsche med. Wochenschr. 1894. Nr. 14, Fall 3 und Centralbl. f. pr. Augenh. 1894. S. 111, B, 4.)

Referate, Uebersetzungen, Auszüge.

1) **Ueber das Vorkommen von scharf begrenzten Ectasien im Augengrunde und über partielle Farbenblindheit bei hochgradiger Myopie**, von Dr. L. Weiss, a. o. Prof. in Heidelberg. (Mit 15 Abbildungen im Text und 8 Tafeln; 72 S. Wiesbaden, Bergmann, 1897.)

Während sich bei myopischen Augen der Uebergang von der stärkst ectasirten Stelle am hinteren Pol nach vorne zu gewöhnlich ganz allmählich vollzieht, fand Verf. schon 1891, dass bei hochgradiger Myopie entgegengesetzt diesem Verhalten auf dem Boden einer diffusen Ectasie gelegentlich eine scharf begrenzte, steil abgesetzte Ausbuchtung der hinteren Bulbuswandung vorkommt, und er hat diese Fälle schon damals veröffentlicht.[1] In der vorliegenden Arbeit soll das Ergebniss der fortgesetzten Untersuchungen über diesen Gegenstand mitgetheilt werden, insbesondere das merkwürdige Verhalten des Gesichtsfeldes, namentlich für Farben, in solchen Fällen. Die überraschenden Befunde bezüglich des Gesichtsfeldes für Farben beim myopischen Auge überhaupt sollen an anderer Stelle ausführlich im Zusammenhange beschrieben werden. Nach allgemeinen Ausführungen über analoge und ähnliche Veröffentlichungen von anderer Seite, denen gegenüber Verf. sich die Priorität wahrt, werden unter Beifügung vorzüglicher Zeichnungen und Gesichtsfeld-Aufzeichnungen die einzelnen Fälle,

[1] Schon in v. Graefe's Klinik als Staph. ver. Scarp. regelmässig gebucht. In meinen Büchern finden sich Dutzende von Skizzen mit den Gesichtsfeldern. Vgl. auch Arch. f. Ophthalm. XXII, 1, 66. H.

alte und neu beobachtete, im Ganzen 12, genau beschrieben, in welchen eine scharf begrenzte Ectasie unzweifelhaft festgestellt werden konnte, und daran anschliessend weitere 11 Fälle, bei welchen an entsprechender Stelle statt der Ectasie nur eine dunkle Bogenlinie von ungefähr gleicher Richtung und Verlauf gefunden wurde, jedoch ohne irgend erheblicher nachweisbarer Niveaudifferenz, mit geradlinigem Gefässverlauf. Betreffs der Einzelheiten muss auf das Original verwiesen werden; hier sollen nur die Hauptthatsachen mitgetheilt werden. — Was zunächst die scharf begrenzten Ectasien anlangt, so wären anatomische Untersuchungen für die Erklärung derselben von höchster Wichtigkeit, doch konnte Verf. bis jetzt kein derartiges Auge zur Autopsie erhalten, wohl aber hochgradig myopische Augen anderer Art; vielleicht dass die Untersuchung derselben, über welche an anderer Stelle im Zusammenhang berichtet werden soll, Aufschlüsse bringt, z. B. darüber, ob die scharf begrenzte Ectasie auf der nasalen Papillenseite mit den Vorgängen der Erweiterung des Zwischenscheidenraums zusammenhängt u. dergl.; doch soll auf diese und ähnliche Fragen erst eingegangen werden, wenn genügendes anatomisches Material vorliegt. Bezüglich der ophthalmoskopischen Einzelheiten der Ectasien, welche meistens nasal von der Papille, in einem Falle jedoch temporal, sitzen, muss auf das Original verwiesen werden; ein Fall war auch dadurch bemerkenswerth, dass bei ihm im Laufe der Jahre mit zunehmender Myopie (7 D mit 50, 15 D mit 62 Jahren) die Entstehung einer auf der nasalen Seite scharfrandig begrenzten Ectasirung der hinteren Bulbuswand beobachtet werden konnte. Was den oben erwähnten dunklen Bogenstreif betrifft, den man bei hochgradiger Myopie an correspondirender Stelle nasalwärts von der Papille sieht, ohne eine Niveaudifferenz an dieser Stelle constatiren zu können, so dürfte er eine anatomische Beziehung zu der scharf begrenzten Ectasie haben; freilich kann man bis jetzt nichts Sicheres und Genaues darüber mittheilen; für den ophthalmoskopischen Befund kommt neben Schattenbildung auch stärkere Pigmentansammlung in Betracht. Die Gesichtsfeldveränderungen bei Myopie sind anderwärts bisher noch nicht beschrieben worden; Verf. will dieselben an anderer Stelle ausführlich mittheilen; er fand sie nicht nur bei hochgradig myopischen Augen mit scharf begrenzter Ectasie, oder mit Bogenstreifen, sondern auch bei solchen ohne diese Veränderungen, ja sogar auch bei Myopie mittleren und selbst geringen Grades. Sie charakterisiren sich durch Vergrösserung des blinden Fleckes für Weiss und insbesondere für Farben, namentlich für Roth; doch auch an anderen Stellen des Gesichtsfeldes findet man ohne entsprechenden Augenspiegelbefund verschieden geformte Farbenscotome bei guter centraler Sehschärfe; auch die Aussengrenze des Gesichtsfeldes kann eingeschränkt sein, in einigen Fällen, bei welchen die Supertraction am nasalen Papillenrande ungemein stark war, nasalwärts so hochgradig, wie bei Glaucom. Diese Gesichtsfelduntersuchungen, welche in ihren Einzelheiten bei den einzelnen Fällen im Original nachzusehen sind, eröffnen nach Verf. ganz neue Einblicke in das Wesen und in die Function des myopischen Auges; ferner darüber, welche Theile des Augengrundes am stärksten gedehnt worden sind, und über die Kraftrichtung und die Kräfte, welche die Ectasirung hervorrufen. Die Bezeichnung Staphyloma verum vermeidet Verf., weil das Charakteristische der Erscheinung, die scharf begrenzte Ectasie, damit keinen geeigneten Ausdruck findet, da Staphyloma verum nur im Gegensatz zum Staphyloma posticum schlechtweg gebraucht wird. Ueber die Häufigkeit derartiger Befunde lassen sich schwer ziffernmässige Angaben machen; sind sie auch nicht so selten, wie Verf. anfangs meinte, so sind sie doch nicht gerade häufig.

Neuburger.

---

2) **Ueber Trachom und dessen Behandlung.** Erfahrungen aus einer 15jährigen Anstaltspraxis, von Dr. Ernst Neese in Kiew. (Deutsche med. Wochenschr. 1897. 21. Oct.)

Die Verbreitung des Trachoms in Russland charakterisirt Verf. durch folgende Zahlen. Trachomkranke sind in den St. Petersburger Heilanstalten 8—10 % der Augenkranken, im Nordosten (Perm und Wjatna) 15—20 %, in Dorpat 33—50 %, in Livland 37 %. In Kiew litten 25 % aller Augenkranken an Trachom, unter den stationären Patienten 27,5 %, so dass bei der Langwierigkeit der Krankheit die Trachomatösen fast jederzeit etwa die Hälfte des Krankenbestandes der Anstalt ausmachten. Zu berücksichtigen ist, dass die Anstalt hauptsächlich von der bäuerischen Landbevölkerung aufgesucht wird. Im April, Mai, Juni steigt bei deren stärkerem Zuströmen die Trachomziffer auf 33 % an.

In fast allen Trachomfällen wurden Complicationen von Seiten der Hornhaut beobachtet (90 %), typischer Pannus in 52 %, vollkommene Erblindung in 3 %.

Ausgeschieden hat Verf. die Gruppe des Follicularcatarrhs, 2 % der gesammten Augenkranken; er neigt zu der Anschauung, dass es sich bei Follicularcatarrh und Trachom um verschiedene Stadien der Krankheit handelt.

Bei der Trachombehandlung hat Verf. ziemlich alle empfohlenen Mittel versucht, die beste Wirkung sah er von der Einträuflung von Creolin in 1—2 % wässriger Lösung. Er rühmt besonders den Erfolg bei narbigen, trockenen Formen, die von nicht zu dichtem Pannus begleitet sind. Methodische, langdauernde Behandlung ist erforderlich.

Von operativen Eingriffen kam in erster Linie Spaltung der äusseren Lidcommissur in Betracht, sobald Verengerung bestand.

Von allen Ausschneidungsverfahren sah Verf. sehr ungünstige Wirkungen, bessere Erfahrungen machte er mit der Ausquetschung.

Mechanische Behandlung (Sublimat-Einreibungen) kürzten mehrfach den Krankheitsprocess.

Bei Pannus wurde in 11 % der Fälle die Peritomie ausgeführt, es ist ihr ein Nutzen nicht abzusprechen.

Günstiger wirkte die Iridectomie, besonders wenn Trägheit der Pupillenreaction, Beschläge auf der Hinterfläche der Cornea Mitbetheiligung der Iris anzeigten.

Grosse Bedeutung hat die Sondirung der Thränenwege, da der trachomatöse Process und namentlich die Hornhautaffectionen durch Verengerung der Thränenwege, an den 10—18 % der Patienten litten, beeinflusst werden. Spiro.

Journal-Uebersicht.

I. v. Graefe's Archiv f. Ophthalmologie. XLIV. 1.

1) **Beiträge zur Ophthalmoskopie,** von Prof. F. Dimmer in Innsbruck. (Vgl. Arch. f. Ophth. XXXVIII. 4; Centralbl. f. pr. Augenh. 1893. S. 119.)

III. Der Rand geschrumpfter und theilweise getrübter Linsen.

Die Thatsache, dass bei seitlicher Beleuchtung der Linsenrand auch dann, wenn die Linse nicht dislocirt ist, unter Umständen, wie bei Schrumpfung und centraler Trübung der Linse, weiss oder gelblich glänzend erscheint, führte den Verf. zu Versuchen mit Glaslinsen. Der Rand derselben glänzte bei seitlicher

Beleuchtung nicht, wurde dieselbe aber in der Richtung der Achse halbirt und die Trennungsfläche matt geschliffen, so erschien der Rand glänzend. Das auffallende Licht wird durch die matte Fläche zurückgeworfen und am Linsenrand total reflectirt nach oben abgelenkt. Wenn die Erscheinung bei geschrumpften und central getrübten Linsen beobachtet wird, so liegt die Ursache demnach nicht in der Schrumpfung, sondern in der centralen Trübung. Besteht eine solche Trübung in einer nicht geschrumpften Linse, so muss auch hier bei sichtbarem Rande der Glanz sich zeigen, doch hat Verf. noch keinen derartigen Fall gesehen.

IV. Zur Beleuchtung des ophthalmoskopischen Gesichtsfeldes.

Bei der üblichen Untersuchungsmethode gelingt es nur, einen kleinen Theil des Augenhintergrundes zu übersehen. Das Verfahren Parent's, Concavspiegel von kurzer Brennweite zu verwenden, bedingt oft eine zu intensive Beleuchtung und ist ebenso wenig in die Praxis eingedrungen, wie das Verfahren Ferri's, welcher dieselben Spiegel benutzte und ausserdem die Flamme durch Convexgläser vergrösserte. Da diese, um gut zu wirken, alle Bewegungen des Spiegels mitmachen müssten, so ist ihre Verwendung mit Schwierigkeiten verknüpft. Die Benutzung des Tageslichtes (Schnabel) scheitert daran, dass sehr häufig nicht genügend Licht zur Verfügung steht. Die Vergrösserung der Lichtquelle, d. h. der Flamme, stösst auf technische Schwierigkeiten.

Beim aufrechten Bilde ist das kleine Gesichtsfeld weniger störend, weil es sich meistens um die Beobachtung von Details handelt, welche nach und nach durch Bewegungen des Spiegels sichtbar gemacht werden können. Beim umgekehrten Bilde ist es von grösserer Bedeutung, möglichst viel auf einmal zu übersehen, und das besonders dann, wenn man zeichnen will.

Soll das Gesichtsfeld möglichst gross sein, so muss das Flammenbild annähernd in der Ebene der Pupille des untersuchten Auges liegen. Dies erreicht man, wenn das benutzte Convexglas sich etwa im Abstande seiner Brennweite vor dem untersuchten Auge befindet und die Lichtquelle im Brennpunkte des Concavspiegels liegt, so dass von diesem parallele Strahlen reflectirt werden. Verf. verwendet Spiegel von 40—50 cm Brennweite. Erforderlich sind starke Lichtquelle, durchsichtige brechende Medien, nicht zu dunkel pigmentirter Fundus und nicht zu enge Pupille, — sonst wird die Beleuchtung zu schwach.

V. Ueber punktförmige Netzhautreflexe.

Verf. sah häufiger bei jugendlichen Individuen sehr kleine „weisse glänzende oder glitzernde Punkte oder Flecke“ in der nächsten Nähe der Papille, meistens am oberen oder unteren Rande derselben. Er hält sie für feinste concave Stellen der inneren Netzhautoberfläche und ist anzunehmen geneigt, dass sie „den kegelförmigen Enden mancher, vielleicht der grösseren Müller'schen Fasern entsprechen.“

---

2) **Erythropsie**, von Prof. Dr. H. Snellen in Utrecht.

Verf. sucht eine Erklärung der Erythropsie in der Durchleuchtbarkeit der Lider und der Wandung des Augapfels, welche bei durchfallendem Lichte purpurbezw. gelbroth erscheinen. Bei greller Beleuchtung, welche sehr häufig leichten Lidschluss bewirkt, fällt einerseits durch Lider und Sclera, andererseits durch die Pupille Licht auf die Netzhaut. Das durch Lider und Sclera eindringende Licht ist roth gefärbt und wird zumeist zur Peripherie der Netzhaut gelangen. Daraus erklärt sich, dass durch Simultancontrast unter Umständen centrales Grünsehen auftritt.

So lange starke Beleuchtung stattfindet, herrscht die Weissempfindung vor, im Halbdunkel zeigen sich complementär gefärbte Nachbilder, die central, wo die Netzhaut am wenigsten rothes Licht empfing, roth erscheinen müssen.

Blickt man durch das 3 mm breite Loch einer rothen Gelatineplatte nach dem hellen Himmel, so ist das Centrum des Gesichtsfeldes anfangs ungefärbt und später durch Contrast grünlich. Wird die rothe Platte entfernt und eine mässig helle Fläche betrachtet, so erscheint im Nachbilde das Centrum roth. Wir haben also ausgesprochene Erythropsie.

---

3) Ein anatomischer Befund bei alter, verheilter Aderhautruptur, von Dr. Siegmund Ginsberg, Augenarzt in Berlin.

Die am äusseren Rande der Papille gelegene Narbe war 4 mm lang, 2 mm breit und bestand aus schwieligem, gefässlosem Bindegewebe, welches die ganze Dicke der Aderhaut durchsetzte und beim Uebergange in die normale Aderhaut stärkere Pigmentirung zeigte. Die Retina war bis auf die gut erhaltenen Stäbchen und Zapfen atrophisch und mit der Bindegewebsmasse verwachsen. Perichorioidealraum nicht obliterirt. Am Rande der Narbe sah man zahlreiche Gänge, deren Wandungen Zellen von deutlich epithelialem Charakter tragen und deren Lumen Pigment oder farblose körnige Massen enthielten.

Verf. nimmt an, dass der Aderhautriss durch Granulation heilte und dass proliferirendes Pigmentepithel in die granulirende Partie hineinwucherte. Zum Theil konnte man den Zusammenhang der pigmentirten Gänge mit dem Pigmentepithel noch nachweisen.

---

4) Ein Beitrag zur Kenntniss der congenitalen Pseudoneuritis optica (Schein-Neuritis), von Bernhard Nottbeck, appreb. Arzt aus Oelde. (Aus der Univers.-Augenklinik zu Marburg.)

Abgesehen von einer Reihe weniger sicherer Beobachtungen berichtet Verf. eingehender über fünf Fälle dieser Affection, welche sämmtlich längere Jahre beobachtet werden konnten. In allen Fällen bestand zum Theil hochgradige Hypermetropie und meistens Astigmatismus. Die Papille war leicht prominent, hyperämisch, die Contouren verschwommen, die Gefässe gar nicht, oder nur in sehr geringem Maasse verändert. Das Missverhältniss zwischen dem Befunde an der Papille und an den Gefässen ist ein Fingerzeig für die Diagnose. Diese lässt sich nur dann sicher stellen, wenn die Möglichkeit häufigerer Untersuchungen während eines längeren Zeitraums gegeben ist, und zugleich genaue functionelle Prüfungen wiederholt werden können. Das Kriterium liegt in der Unveränderlichkeit des ophthalmoskopischen Bildes und dem Fehlen von Sehstörungen, welche Folge einer Neuritis sein könnten.

Ist die Functionsprüfung nicht ausführbar, so sei man in der Beurtheilung der Fälle vorsichtig. Bei einem Paralytiker konnte über ein Jahr genau derselbe Befund erhoben werden, so dass die Diagnose „Schein-Neuritis“ nahe lag, bei der Section zeigte sich aber, dass eine alte Perineuritis bestand.

Der Grad der constant vorhandenen Hypermetropie und der Herabsetzung der Sehschärfe steht nicht immer im Verhältniss zu der Intensität der an der Papille sichtbaren Veränderungen.

Die Pseudoneuritis muss mit grosser Wahrscheinlichkeit als eine angeborene Anomalie betrachtet werden. Die Aetiologie ist dunkel, der von einigen Autoren angenommene Einfluss der Accommodation sehr zweifelhaft.

---

5) **Zur Anatomie und Pathogenese des Microphthalmus congenitus unilateralis**, von Dr. O. Lange, Augenarzt am Herzogl. Krankenhause in Braunschweig.

Genauere Beschreibung eines bereits 1895 in Heidelberg demonstrirten congenital mikrophthalmischen Bulbus, dessen Glaskörperraum mit Fett ausgefüllt war. Der Bulbus war sehr klein, abgeplattet, Hornhaut klar, 5 mm breit, kein Iriscolobom, Linse verkalkt. Nachdem etwa 2 Jahre eine Prothese über dem kleinen Auge getragen war, stellte sich sympathische Reizung des anderen Auges ein, welche zur Enucleation des mikrophthalmischen Bulbus führte. Bei der Operation zeigte sich Verwachsung mit der Tenon'schen Kapsel, wie es bei geschrumpften Augen häufig der Fall ist.

Aus der sehr eingehenden Beschreibung sei Folgendes hervorgehoben. Die Sclera ist stark schwielig verdickt, die Retina bindegewebig hypertrophirt und in toto abgelöst, das zum Theil gewucherte Pigmentepithel haftet an der Chorioidea. In dem hinteren Abschnitte der Chorioidea findet sich eine Knochenlamelle. An die rudimentäre Linse schliesst sich nach hinten, den ganzen geschrumpften Glaskörperraum ausfüllend und von der abgelösten Netzhaut umgeben, ein Haufen feinen Fettgewebes, in welches vom Opticus her die Art. hyaloid. unter vielfachen Verzweigungen eintritt. Ein zweites Fettlager findet sich unten im Bereiche eines Coloboma chorioideae und ein drittes in der Sclera nahe dem Foramen opticum. Hinter diesem scleralen Fettlager liegt in der verdickten Sclera ein Herd glatter Muskelfasern. Der Sehnerv ist bindegewebig degenerirt ohne Spur von Nervenfasern.

Im Bereiche des Aderhautcoloboms ragt eine Leiste in das Innere des Bulbus hinein. Die mit der Sclera eng zusammenhängende Leiste ist von gewuchertem Pigmentepithel überzogen und besteht zum Theil aus Fettgewebe. Verf. hält dieses Gebilde für den nicht verödeten Stiel des mesodermalen Fortsatzes der Kopfplatten, welcher nach Einstülpung der primären Augenblase die secundäre Augenblase ausfüllt und die embryonale Glaskörperanlage darstellt (Schöler). Durch Metaplasie entstand statt Glaskörper Fettgewebe. Wenn Hess im Glaskörper eines mikrophthalmischen Bulbus Knorpelgewebe nachwies, so ist auch die Annahme des Ueberganges in ein anderes, ebenfalls der Bindesubstanz angehöriges Gewebe berechtigt. Da das centrale Fettlager rings von Netzhaut umgeben ist, so muss man annehmen, dass der metaplastische Process erst nach Schluss der secundären Augenblase eingesetzt hat. Die fötale Augenspalte erstreckt sich bis an die untere Seite der Sehnervenanlage. Der in der Spalte liegende mesodermale Zapfen reicht ebensoweit, und man kann sich daher ohne Zwang vorstellen, dass das in der Sclera gelegene Fettlager aus einem hier liegen gebliebenen Stückchen des mesodermalen Fortsatzes entstanden ist.

Die Entstehung des Fettes durch Metaplasie erscheint dem Verf. wahrscheinlicher, als die Annahme, dass orbitales Fett durch die offene Augenspalte in den Bulbus hineinwucherte.

Bemerkenswerth ist noch, dass sich Veränderungen in den Geweben vorfanden, welche auf intrauterine entzündliche Processe hinwiesen. Daneben bestanden Entzündungserscheinungen frischen Datums, welche wahrscheinlich durch das Tragen der Prothese hervorgerufen waren.

---

6) **Zur Erklärung der Mikropie** (nebst Bemerkungen über die geschätzte Grösse gesehener Gegenstände), von Dr. Moritz Sachs, Assistenten der Augenklinik des Herrn Prof. Fuchs in Wien.

Die allgemein geltende Anschauung über die Ursache der bei Accommo-

dationsparese auftretenden Mikropie nimmt an, dass dieselbe auf der durch die Accommodationsanstrengung geweckten Nahevorstellung beruht. Es wird demnach vorausgesetzt, dass wir in der Accommodation eine feine Vorrichtung für die Schätzung der Entfernung eines fixirten Gegenstandes besitzen. Das ist indessen, wie aus den Versuchen verschiedener Forscher hervorgeht, nicht der Fall. Ausserdem erscheint aber auch der scheinbar verkleinerte Gegenstand dem Auge nicht näher, sondern im Gegentheil ferner gerückt. Verf. konnte diese schon früher wiederholt beobachtete Thatsache durch geeignete Versuche bestätigen. Dazu kommt, dass ein Gegenstand von bekannter Grösse, z. B. eine Hand, in verschiedenen Entfernungen trotz der wechselnden Grösse der Netzhautbilder gleich gross gesehen wird.

Nach einem von C. Ludwig angegebenen Versuche erscheinen ferne Gegenstände kleiner bei Fixation eines näheren, und nähere Gegenstände grösser bei Fixation eines ferneren. Keine Ueberlegung, dass eine Täuschung vorliegt, kann diese Eindrücke ändern. Wenn wir bei Accommodationsparese einen nahen Gegenstand fixiren, so denken wir nicht an die Localisation desselben, sondern bestreben uns ihn deutlich zu sehen. Der Gegenstand liegt weiter entfernt, als die Ebene, auf welche wir einstellen, und erscheint daher nach Analogie des Ludwig'schen Versuches kleiner. Da wir in Folge der bei Accommodationsparese bestehenden optischen Einstellung die fernen Gegenstände auch scharf sehen, so wird die Mikropie um so auffallender.

---

7) **Die Behandlung des Keratoconus,** von Prof. Dr. H. Snellen in Utrecht.

Verf. erzielte bei Keratoconus eine wesentliche Verbesserung des Sehvermögens durch einen feinen stenopäischen Spalt, dessen Ränder zunächst parallel laufen, dann convergiren und in der Mitte der Platte in einem scharfen Punkte endigen. Der Spalt verläuft horizontal beiderseits in der linken Hälfte der Metall- oder Hornplatten, welche wie Gläser in das Brillengestell eingesetzt werden. Setzt sich der Spalt noch einige Millimeter in die rechte Hälfte der Platten fort, so wird das Gesichtsfeld noch freier. (Vgl. Heusen, Arch. f. Ophth. XLI. 3.)

---

8) **Ueber seröse, epitheliale Bindehautcysten und Neubildung von Drüsen bei Conjunctivalcatarrh,** von Dr. S. Ginsberg, Augenarzt in Berlin.

Bei zwei Individuen wurde aus dem unteren Uebergangstheil der Conjunctiva eine seröse Cyste entfernt. Die Innenfläche war mit einschichtigem Epithel bedeckt. Der Inhalt bot in dem einen Falle nichts Besonderes, in dem anderen fanden sich neben amorphen Massen Häufchen von normalen und zerfallenden Epithelzellen. In der Umgebung der Cysten lagen Haufen von Rundzellen und zahlreiche mehr oder minder weit in die Tiefe reichende Epitheleinsenkungen, welche bald solide waren, bald ein Lumen zeigten. Follikel fehlten ganz.

Wenn andere Autoren die serösen Cysten mit Krause'schen Drüsen in Verbindung gebracht haben, so ist dagegen einzuwenden, dass die Cysten auch an Stellen beobachtet wurden, wo sich niemals Krause'sche Drüsen befinden, und dass ausserdem Drüsengewebe in der Umgebung vollkommen fehlte. Wo dieses vorhanden ist und der Sitz nicht widerspricht, muss die Möglichkeit der Entstehung aus Krause'schen Drüsen zugegeben werden.

In den vorliegenden Fällen ist Verf. zu der Annahme geneigt, dass die Cysten aus den Einsenkungen des Bindehautepithels hervorgegangen sind. Neu-

gebildete Epithelschläuche sind in der Tarsalbindehaut schon früher, in der Uebergangsfalte bisher aber nicht beobachtet, jedenfalls nicht beschrieben worden.

9) Ueber einen Fall von Luxation der Linse in den Tenon'schen Raum bei äquatorial gelegenem Scleralriss, von Dr. W. Schlodtmann, Assist. an der Univ.-Augenklinik zu Halle a. S.

Kuhhornstoss. Enucleation nach 5 Wochen. Scleralriss und Linse befanden sich oben-aussen hinter dem Aequator. Die Linse lag in ihrer intacten Kapsel mit der epithelfreien Hinterfläche ziemlich fest auf der Sclera, so dass eine Abplattung erfolgte, während die ziemlich stark gewölbte Vorderfläche nur locker von dem episcleralen Gewebe überzogen war. Eine durch entzündliche Gewebswucherung hervorgerufene Verklebung der Linse mit der Umgebung hatte nicht stattgefunden. In dem Scleralriss fand sich ein abgesprengtes Stück Retina.

10) Cilioretinale Gefässe, von Doc. Dr. Anton Elschnig, Augenarzt in Wien.

Bei 13 in 11 Augen beobachteten cilioretinalen Arterien konnte Verf. die anatomische Untersuchung vornehmen. In allen Fällen wurde der Ursprung aus dem Scleralgefässkranze nachgewiesen. Entweder waren es directe Aeste des Kranzes, welche, ohne irgend welche Zweige abzugeben, nach Durchbohrung der Sclera zur Faserschicht der Netzhaut zogen, oder der Ast des Gefässkranzes gab zugleich Zweige an die Chorioidea ab, oder endlich stammte das cilioretinale Gefäss aus einem Chorioidealgefässe, welches aber stets aus dem Gefässkranze hervorgegangen war. Wahrscheinlich kann ein cilioretinales Gdfäss auch einmal aus einem Chorioidealgefässe stammen, welches mit dem Gefässkranze nicht in Verbindung steht, doch ist der anatomische Nachweis eines solchen Verhaltens noch nicht geliefert.

Anastomosen zwischen den Centralgefässen und den cilioretinalen Gefässen bestehen nicht, letztere sind wie erstere Endarterien, die ein scharf umschriebenes Gebiet der Netzhaut ernähren. Die Möglichkeit eines Collateralkreislaufes zwischen beiden Gefässgebieten ist daher ausgeschlossen. Die cilioretinalen Arterien treten meistens in der temporalen Papillenhälfte auf und versorgen die Gegend der Macula.

Retinociliare Venen sind viel seltener als die entsprechenden Arterien. Ein venöses Gefässsystem nach Art des arteriellen Scleralgefässkranzes ist bisher unbekannt. Verf. theilt vier ophthalmoskopische Beobachtungen mit, welche anatomisch nicht untersucht werden konnten, wie denn überhaupt anatomische Untersuchungen über den Verlauf dieser Venen noch gänzlich fehlen.

Fälle, in denen sich nach exsudativen Entzündungen mit Neubildung von Gefässen Communicationen zwischen retinalen und chorioidealen Gefässen entwickeln, können hier natürlich nicht in Betracht kommen.

11) Weitere Beiträge zur Bacteriologie der Keratitis des Menschen, insbesondere der eitrigen, von W. Uhthoff und Th. Axenfeld in Breslau.

Die Verff., deren frühere Arbeiten auf demselben Gebiete bekannt sind, untersuchten 68 weitere Fälle von Keratitis, von denen 34 das typische Ulcus serpens darstellten. Bei diesen 34 Fällen fanden sich 25 mal nur Pneumokokken, 8 mal Pneumokokken neben anderen Mikroorganismen, 1 mal Diplobacillen. Es zeigte sich also wieder die enge Beziehung zwischen Ulcus serpens und den

Fränkel-Weichselbaum'schen Pneumococcus. Die Verff. verwahren sich aber dagegen, behauptet zu haben, dass jede Pneumokokken-Infection ein Ulcus serpens hervorruft.

Bei der Verimpfung von Reinculturen der Pneumokokken auf weisse Mäuse zeigte sich, dass die Versuche mit frischen Blutserumculturen stets positiv ausfielen, während der Erfolg bei Agarculturen weniger sicher war, weil ohne Zweifel die Virulenz abgenommen hatte. Uebrigens konnten die Verff. auch nach Einimpfung von echten Streptokokken bei Mäusen wiederholt tödtliche Septikämie mit Streptokokkenbefund im Blute hervorrufen. Die Impfversuche der Pneumokokken haben daher nicht die ihnen zugeschriebene differentialdiagnostische Bedeutung.

In 12 Fällen bestand Dacryocystoblennorrhöe. Die Untersuchungen des Secrets ergaben in 5 dieser Fälle stets Pneumokokken, 2 mal allein, 3 mal mit anderen Mikroorganismen zusammen. Bei 2 von diesen 3 Fällen enthielt das Ulcus serpens Reinculturen von Pneumokokken.

Von den mitgetheilten klinischen Beobachtungen sind einige dadurch bemerkenswerth, dass sich aus einem anfangs nicht charakteristischen Infiltrat ein typisches Ulcus serpens entwickelte. Findet man in solchen verdächtigen Infiltraten Pneumokokken in Reincultur, so ist die Indication für die galvanocaustische Behandlung gegeben. Fehlen Pneumokokken, so darf man abwarten und wird in beiden Fällen event. Hornhautsubstanz schonen.

Bei 13 Fällen von atypischer Hypopyonkeratitis waren nachweisbar: nur Pneumokokken 2 mal, Pneumokokken neben zahlreichen anderen Mikroorganismen 3 mal, nur andere Mikroorganismen 8 mal. Pneumokokken erzeugen demnach nicht mit Sicherheit typisches Ulcus serpens. In dem einen der beiden Fälle, wo Reinculturen von Pneumokokken gefunden wurden, war ein Nagel tief in das Hornhautgewebe eingedrungen. In wenigen Tagen erfolgte Suppuration der ganzen Hornhaut. Exenteratio. Wahrscheinlich veränderte das von vornherein tiefe Eindringen des Infectionsstoffes das klinische Bild.

In den drei Fällen, bei welchen sich Pneumokokken neben anderen Arten fanden, handelte es sich einmal um ein 10 jähriges Kind, zweimal um ältere Personen, von denen eine an Pannus trachomatosus litt. Dass hier bei der Anwesenheit von Gefässen die Infection zu einer atypischen Geschwürsform führte, kann nicht auffallen. Von Einfluss scheint auch der randständige Sitz des Geschwürs zu sein.

Die Befunde bei anderen Keratitisformen können hier in Kürze nicht wiedergegeben werden.

Bemerkenswerth ist aber noch ein Fall von Schimmelpilzkeratitis. Auf einem aus Pflanzengewebe bestehenden Fremdkörper lagerte eine graugelbe Masse, welche leicht entfernt werden konnte und einen Rasen von Aspergillus fumigatus darstellte. Derselbe konnte auf Blutserum gezüchtet und mit Erfolg auf Kaninchencornea überimpft werden.

Die Pneumokokken gedeihen nur auf Blutserum einigermaassen sicher, während z. B. Agar, welches sich frisch als geeigneter Nährboden erweist, häufig schon nach 8 bis 14 Tagen steril bleibt. Diese Eigenthümlichkeit der Pneumokokken sowie des abweichende Ausfall der Thierexperimente, welche für die menschliche Hornhaut nicht maassgebend sind, mögen bewirkt haben, dass andere Forscher früher zu Resultaten gelangten, welche von denen der Verff. abweichen.

---

12) Spontaner Hämophthalmus bei hereditärer Hämophilie, von Prof. Dr. A. Wagenmann in Jena.

Ein 25jähriger Mann bemerkte beim Binden von Reben auf dem rechten Auge unter Schmerzempfindung Abnahme von S. Am nächsten Tage Besserung, Tags darauf heftige Schmerzen und rasche Erblindung des Auges. Einige Tage später: S = schwache Q. L. Projection unsicher. Ciliarinjection, starke Chemosis, vordere Kammer mit Blut gefüllt, Tension erhöht. Linkes Auge normal.

Die Aetiologie war anfangs dunkel, erst eine nach Heurteloup auftretende schwer stillbare Blutung führte zu Nachforschungen, welche ergaben, dass Pat. aus einer Bluterfamilie stammte. Die Resorption des Blutes erfolgte sehr langsam und war nach etwa 2 Monaten noch nicht vollendet. Das Auge war jetzt blass, der vordere Bulbusabschnitt leicht konisch, in der Hornhaut mehrere Trübungen der tieferen Schichten, Pupille stark erweitert, Iris atrophisch, als schmaler Saum der Hornhaut zum Theil anliegend. Die grau-grünlich reflectirende Linse war gebläht und der Hornhaut näher gerückt. Der Linsenrand lag nur aussen hinter der Iris und ragte im Uebrigen frei in die vordere Kammer hinein. In der Tiefe des Bulbus erkannte man membranöse und streifige Trübungen, Blutreflex fehlte. Tension etwas erhöht, keine Schmerzen. S = Q. L. schwach, Projection fehlte.

---

13) Fall von successiver Erblindung beider Augen durch extraoculare und intraoculare Blutungen bei Hämophilie, von Albrecht Weber jun., Augenarzt in Darmstadt.

Ein 21jähriger Mann, dessen Hämophilie bekannt war, stiess mit dem rechten Auge gegen eine Thürklinke. Blutung der Lidhaut und Conjunctiva, Blutungen aus Nase und Mund, Blutbrechen, kurze Zeit Sensorium benommen. Nach 11 Tagen S = 0. Schwellung und Infiltration der Papille, Peripherie der Netzhaut weisslich verfärbt. Nach einigen Monaten Atroph. n. optici. Etwa 11 Jahre später erhielt Pat. bei einer Mensur schwere Kopfhiebe und erkrankte bald darauf an Kopfschmerzen, Erbrechen und Sprachstörungen. 14 Tage darauf Abnahme von S auf dem linken Auge. $S = {}^{12}/_{200}$, Gesichtsfeld frei, paracentrales Scotom, grosse Blutung an der Papille, nicht in den Glaskörper hineinragend. Nach Besserung bis auf $S = {}^{4}/_{5}$ rasch Verschlimmerung. An der alten Stelle frische Blutung, von der nicht festgestellt werden konnte, ob sie präretinal oder subretinal war.

Da nach Monaten keine Besserung eingetreten war, ging Pat. in die Behandlung eines „Naturarztes" über. Wie in Erfahrung gebracht wurde, erfolgten neue intraoculare Blutungen, auch in die vordere Kammer, zudem Blutungen in das Orbitalgewebe mit Vortreibung des Bulbus, der Nekrose der Cornea und Phthisis bulbi folgten.

Das hellbraune Haar des Pat. wurde schneeweiss und später strohgelb.

Scheer.

II. Archives d'ophtalmologie. 1897. Juli.

1) Les ruptures de la choroide, par Fage.

Die Berstung des vorderen Abschnittes der Aderhaut kommt meistentheils durch directe Gewalt zu Stande. Eine Ruptur des hinteren Poles ist bedingt durch die Spannung der Choroidea, welche zwischen dem Sehnerven und dem Punkte der Orbitalwand, an den der Augapfel durch die einwirkende Gewalt

gepresst wird, statthat. Eine plötzliche Contraction der Augenmuskeln im Moment des Traumas kann den Bulbus deformiren und so zur Entstehung eines Aderhautrisses beitragen.

2) Du rôle de l'humeur aqueuse dans les infections endogènes de l'iris, par Benoit.

In Fällen von Iridocyclitis entwickelt sich in den Ciliarfortsätzen ein entzündliches Oedem, welches den Uebergang der Mikroorganismen und ihrer Toxine in den Humor aqueus begünstigt. Der so inficirte Humor aqueus wird von der Vorderfläche der Iris absorbirt und eine Entzündung der letzteren bedingen.

3) Comparaison entre divers cas d'exstirpation de la glande lacrymale palpébrale, par Terson.

Die Exstirpation der palpebralen Thränendrüse kann ein volles und dauerndes Resultat bei der typischen Hypersecretion der Thränen haben. Sie ist nützlich, jedoch unzureichend in den Fällen von Thränen, welche durch Alterationen des Thränennasenganges bedingt sind, selbst wenn das Thränen nur gering ist. Von diesem Standpunkt aus ist das Thränenträufeln einzutheilen in ein hypersecretorisches und ein hypoexcretorisches. Eine genaue Statistik muss erst über die Wirksamkeit der Drüsenexstirpation bei unwegsamen Thränenwegen Auskunft geben.

4) Nouvelle contribution à l'étude des anomalies lenticulaires congénitales. Colobomes situés dans une direction différente à la fente foetale. Conclusions générales sur la genèse des colobomes lenticulaires, par Rogman.

5) Lipomes congénitaux des deux yeux, par Brault.

Es handelt sich um subconjunctivale Lipome beider Augen eines 4jährigen Knaben. Die Operation ergab ein gutes kosmetisches Resultat.

August.

1) De la rotation compensatrice de l'oeil en cas d'inclinaison à droite ou à gauche de la tête, par Mulder.

2) Décollement de la retine avec glaucome simulant un néoplasme dans un oeil anciennement traumatisé, par Thomas.

Bemerkenswerth war in dem zur Enucleation gelangten Auge der starke Gehalt eiweissartiger Flüssigkeit, welche sich in der Baumgarten'schen Härtungslösung zu charakteristischen Gerinnseln verdichtet hatte. Letztere fanden sich hauptsächlich im Glaskörper und glichen den bei Lungenödem beschriebenen korallenartigen Fäden. Verf. sieht in ihrem Vorkommen eine Stütze der Hypothese, welche ein Oedem des Glaskörpers für das Zustandekommen des Glaucoms verantwortlich macht.

3) Remarques sur quelques troubles oculaires dépendant de l'état général, par Berger.

Verf. betont die Nothwendigkeit, bei Augenaffectionen, die sich im Anschluss an Allgemeinleiden zeigen, genau auf hysterische und neurasthenische Stigmata zu fahnden. Denn nicht die Allgemeinerkrankung, sondern die sich eventuell in ihrem Gefolge entwickelnde Hysterie sei die Ursache der betreffenden Augenstörungen.

4) **De l'application de la greffe cutanée (méthode de Thiersch) au traitement de l'ectropion cicatriciel,** par Dicran Adjemian.

September.

1) **Recherches expérimentales et cliniques sur les nerfs sécréteurs des larmes,** par Campos.

Verf. kommt zu folgenden Schlüssen: Der N. lacrymalis enthält sehr zahlreiche secretorische Fasern, welche vom Facialis unabhängig sind. Ebenso enthält der Orbitalast des Maxillaris superior secretorische Fasern, welche, wie die klinische Beobachtung zeigt, aus dem Facialis stammen. Verf. hat bei Reizung des oberen Endes des Sympathicus keine Thränensecretion erhalten und ebenso wenig hat die Durchschneidung dieses Nerven beim Menschen irgend einen Einfluss auf die normale Feuchtigkeit der Augen bezw. die Thränensecretion. In Fällen von completer Facialislähmung kann man weder reflectorisch noch durch Gemüthserregung Thränen veranlassen.

2) **Un cas de névro-rétinite monoculaire syphilitique avec examen microscopique,** par Juler.

3) **Le lavage de la chambre postérieure après l'opération de la cataracte,** par Chibret.

Das Instrument besteht aus einer der Anel'schen ähnlichen Spritze mit zwei Kolbenröhren, in deren einer sich die injicirte, in deren anderer die aspirirte Flüssigkeit sich bewegt. Als Spülflüssigkeit bedient sich Verf. einer Borsäurelösung mit einem Zusatz von HgCy von 1,0 : 20 000. Er rühmt die schnelle Toilette des Raumes bei restirenden Corticalmassen und weichen Staren. Auch sollen Infectionen und Irisvorfälle seltener zu verzeichnen sein.

4) **Un procédé facile de produire la diplopie monoculaire à l'aide du prisme simple. Son application à la recherche de la simulation de la cécité unilatérale,** par Baudry. (Vgl. S. 95 dieses Heftes, Nr. 7.)

5) **Guérison d'un cas de tic douloureux de la face,** par Bettremieux.

Moll.

III. Annales d'oculistique. 1897. Juli.

1) **Opération du ptosis par la greffe tarsienne d'une languette du tendon du muscle droit supérieur,** par Motais.

Das Verfahren besteht darin, dass nach Umkehrung des oberen Lides ein ca. 3 mm breiter und 10 mm langer medianer Sehnenlappen des Rectus superior ausgeschnitten, von der Insertion abgetrennt, nach oben geklappt und durch ein durch den Tarsalknorpel angelegtes Knopfloch mit der Insertion des Levator palpebrae mittelst zweier Nähte vereinigt wird.

2) **Nouveau procédé opératoire du ptosis,** par Parinaud.

Ein doppelt armirter Faden wird unter dem freigelegten Rectus superior durchgeführt und beide Nadeln werden sodann in einem Abstand von ca. 6 mm zwischen Haut und Knorpel des Oberlides durchgeführt und im Niveau der Cilien ausgestossen und geknotet. — Die erklärende Figur siehe im Original.

3) **Le croissant linéaire du cristallin, dans certaines formes de cataracte; confirmation anatomo-pathologique,** par Antonelli.

---

4) **Deux cas d'intoxication par la scopolamine survenus dans la pratique ophtalmologique,** par Havkes.

---

5) **Note sur un cas de gliome de la rétine,** par Grand.

August.

1) **Tuberculose primitive de la conjonctive palpébrale et de la caruncule suivie de tuberculose pulmonaire et laryngée; mort,** par Armaignac.

Der Inhalt ist im Wesentlichen in der Ueberschrift wiedergegeben. Bemerkenswerth ist der Befund von Tuberkelbacillen in der erkrankten Bindehaut.

---

2) **Le tatouage cornéen optique,** par de Wecker.

Handelt von den Erfolgen der Tätowirung bei sehr zarten Hornhautflecken in Bezug auf Erlangung einer besseren Sehschärfe. Hierbei soll die Operation sehr delicat und nur mit einer Nadel vorgenommen werden.

---

3) **Opération du ptosis complet par autoplastie ou greffe musculaire,** par Darier.

---

4) **Les manifestations oculaires de l'epilepsie,** par de Gouvea.

Bei der idiopathischen Epilepsie ist die Muskulatur der Augen häufig der Schauplatz spasmischer Krämpfe, und zwar werden letztere in beiden Augen in gleicher Weise beobachtet. Am häufigsten sind die Ciliarmuskeln befallen, sodann die Muskelschicht der Netzhautarterien, endlich die äusseren Augenmuskeln.

---

5) **Gomme tuberculeuse de la conjonctive et de la sclérotique; ablation, guérison,** par Valude.

September.

1) **Relations fonctionnelles des deux yeux,** par Parinaud.

---

2) **Un cas curieux d'abcès chronique de l'orbite,** par Querenghi.

Wie die Operation ergab, handelte es sich um einen chronischen Abscess der linken Orbita, hervorgerufen durch Nekrose der Lamina papyracea des Ethmoidale. Vorhergegangen war ein Trauma der linken Schläfe, welches eine sich durch Keime aus den benachbarten Nasenhöhlen inficirende Fractur des Os planum der Ethmoidale im Gefolge hatte.

---

3) **Examen de la vision obligatoire personnel des chemins de fer royaux de l'état hongrois,** par de Grosz.

---

4) **Études sur la contusion de l'oeil,** par Norman-Hansen.

---

5) **La ponction scléro-cycloirienne dans le traitement chirurgical du glaucome,** par Chibret.

Alle bisher bei Glaucom angewandten Operationen kranken an dem Nachtheil der zu schnellen Herabsetzung des Ueberdruckes mit ihren für das Auge oft gefährlichen Folgen. Die angegebene Operation, deren genaue Beschreibung im Original nachzulesen ist, will diese vermeiden. Moll.

Vermischtes.

Aufruf!

Es war Otto Becker leider nicht gegönnt ein hohes Alter zu erreichen: als 62jähriger Mann, im Vollbesitze körperlicher und geistiger Frische, erfüllt von dem Bestreben der Wissenschaft zu dienen, Schüler heranzubilden, der leidenden Menschheit zu helfen, ereilte ihn ein tückisches Leiden und riss ihn, den Lebensfrohen, in wenigen Wochen aus unserer Mitte.

Wenn auch sein Name in der Ophthalmologie unvergessen fortleben wird, so ist es uns doch Bedürfniss gelegentlich der bevorstehenden 70. Wiederkehr seines Geburtstages, sein Andenken noch durch eine sichtbare dauernde Ehrung zu feiern.

Im Domhofe zu Ratzeburg steht noch ein kleines unscheinbares Häuschen, das Geburtshaus Otto Becker's; dies mit einer entsprechenden Gedenktafel zu schmücken ist unser Wunsch. — Gleichzeitig wollen wir aber an der Stätte seiner fast 25jährigen Wirksamkeit, in der staatlichen Heidelberger Augenklinik — die ihm ihre Entstehung, seinem organisatorischen Talente ihre vortreffliche Einrichtung, und seiner hervorragenden Thätigkeit ihren Ruf und ihre Blüthe verdankt, — die Büste des Meisters aufstellen.

Wir haben den bekannten Künstler Prof. König in Wien mit der Ausführung der lebensgrossen Büste in Bronce betraut. Das Kunstwerk wird voraussichtlich im Juli d. J. vollendet sein.

Wir wenden uns vertrauensvoll an alle übrigen Schüler, Freunde, Collegen Otto Becker's, an alle Mitglieder der ophthalmologischen Gesellschaft, deren Zierde er lange Jahre gewesen, in der sicheren Voraussetzung, dass Alle uns gerne durch ihre Beiträge in diesem pietätvollen Unternehmen nach Kräften unterstützen werden. Beiträge wolle man senden an Dr. St. Bernheimer, Wien IX, Günthergasse 3, oder Prof. O. Eversbusch, Erlangen, Glückstrasse 10.

J. Arndt, Ratzeburg; St. Bernheimer, Wien; J. Brettauer, Triest; O. Eversbusch, Erlangen; W. Hess, Mainz; C. Hess, Marburg; H. Kuhnt, Königsberg; Th. Leber, Heidelberg; Ed. Meyer, Paris; Ohl, Probst, Ratzeburg; Da Gama Pinto, Lissabon; H. Sattler, Leipzig.

Bibliographie.

1) Zur Pathologie der Thränencanälchen, von Doc. Dr. Mitválsky in Prag. (Wiener klin. Rundschau. 1897. Nr. 44.) In einem den Actinomycesfällen ganz analogen Fall wurde als Inhalt der Wandausstülpung der Thränencanälchen eine dünne Masse gefunden, die aus zierlichen farblosen Nadeln, Fetttropfen, degenerirten Leukocyten, amorphem gelbem Pigment und spärlichen diffus gelben, kugeligen Zellenformationen bestand. Verf. giebt zu, dass möglicherweise den Grund der entzündlichen Canälchendistention eine primäre Ansiedelung des Strahlenpilzes abgegeben habe, der dann im weiteren Verlaufe zu Grunde gegangen war. In einem zweiten Falle von Dacryocystitis mit Abscessbildung am rechten Oberlide oberhalb des Thränencanälchens konnten in den nach Spaltung der Geschwulst entfernten Massen fremdartige Bildungen nachgewiesen werden, die sich nach Behandlung mit den geeigneten Chemikalien als Gerüste von Weizenstärkemehlkörnern entpuppten. Verf. nimmt an, dass die Patientin, die beim Reinigen von Wäsche häufig mit Stärkemehl zu thun hatte, sich letzteres in den oberen Thränenpunkt eingerieben und eingeschoben habe.

Schenkl.

2) **Zur Construction des Skiaskops nebst Bemerkungen über Diagnose und Messung des Astigmatismus**, von Dr. K. Laurenty. (Wiener med. Presse. 1897. Nr. 46.) Angabe einiger Modificationen, die Verf. an dem Skiaskop anzubringen für zweckmässig hält, nebst Besprechung der Bestimmung des Astigmatismus mittelst des Skiaskops. Schenkl.

3) **Ueber eine eigenthümliche Form von Keratitis**, von Dr. J. Petrasko, Werks- und Kreisarzt in Nadróy (Ungarn). (Wiener med. Presse. 1897. Nr. 43.) Bei einem 9jährigen Mädchen fand Verf. „ein recidivirendes Infiltrat in der Peripherie einer abgelaufenen Kerat. superfic. unbekannter Aetiologie, welche mit einer eigenthümlich geformten Facette ausgeheilt war. Im Centrum der vorhandenen Delle sah man einen minimalen Keratoconus, dessen Basis von einer Furche der Facette umgeben war und dessen Spitze wieder eine minimale Facette trug". Verf. bezeichnet die Affection als: Unilaterale circumscripte, periodisch recidivirende Keratitis superficialis (myotica s. trophoneurotica). Schenkl.

4) **Molluscum contagiosum und Conjunctivitis follicularis**, von Doc. Dr. A. Elschnig, Augenarzt in Wien. (Wiener klin. Wochenschr. 1897. Nr. 43.) In sechs Fällen von Conj. foll. konnte Verf. den Zusammenhang mit Molluscum contagiosum sicherstellen. In drei Fällen beschränkte sich die Bindehautaffection auf jenes Auge, bei welchem sich die Geschwülstchen an den Lidern vorfanden. In zwei Fällen war die Bindehautaffection zwar beiderseitig, trat jedoch an dem von Molluscum contagiosum freien Auge später auf und verlief hier weit gutartiger. Verf. glaubt, dass das Molluscum contagiosum der Lider entweder gewissermaassen reflectorisch oder direct durch Hineingelangen abgestossener Epidermispartikelchen in den Bindehautsack einen Reizzustand der Bindehaut setzt, welcher die Disposition zum Auftreten der folliculären Bindehautentzündung abgiebt. Schenkl.

5) **Zur Geschichte des künstlichen Auges**, von Primararzt Dr. Emil Bock in Laibach. (Allgem. Wiener med. Zeitung. 1897.) Die älteste Quelle, welche über den Gebrauch künstlicher Augen beim Lebenden berichtet, ist Paré. Er verwendete das frühzeitig wieder aufgegebene Vorlegeauge und das Einlegeauge, welches unserer heutigen Prothese sehr nahestand und ursprünglich aus Metall gefertigt war. Manches spricht dafür, dass den Chinesen schon in der Vorzeit das künstliche Auge in unserem Sinne bekannt war. Schenkl.

6) **Einen operirten Fall von höchstgradiger Myopie** demonstrirt Prof. Goldzieher in der Demonstrationssitzung der Spitalärzte in Budapest am 28. April 1897. (Wiener med. Wochenschr. 1897. Nr. 39.) Der Fall betraf einen 17jährigen Arbeiter mit M 14 D, der ein Glas, um den in 7 cm vom Auge liegenden Fernpunkt zur Arbeit auf 25—30 cm zu bringen, nicht länger als 15 Minuten ertragen konnte. Nach Entfernung der Linse sieht Pat. mit 5 D in Arbeitsdistanz (30 cm) ganz gut. Schenkl.

7) **Ein neues und sicheres Verfahren, mit Hilfe des einfachen Prismas monoculäre Diplopie zu erzeugen, und seine Anwendung zur Untersuchung einseitig simulirter Blindheit**, von Dr. S. Baudry, Prof. der Augenheilkunde in Lille, übersetzt von Dr. Hanke, Assistent der Hofrath Fuchs'schen Univ.-Augenklinik in Wien. (Wiener klin. Wochenschr. 1897. Nr. 41.) Verf. bedient sich eines kleinen Apparates, dessen Hauptbestandtheil ein dreiseitiges Prisma ist, das durch einen horizontalen Schnitt getheilt und an seiner Basis mit einer planparallelen Platte verbunden ist. Ein einfacher Mechanismus gestattet es, vor der Pupille des gesunden Auges die eine oder die andere der beiden Trennungslinien und zugleich eine kleine ihnen

benachbarte Partie des Glases vorzusetzen. Da die Trennungslinie und ihre Nachbarschaft völlig gleich aussehen, so wird man, ohne Wissen selbst eines in den Vorgang eingeweihten Simulanten, leicht bald monoculare, bald binoculare Diplopie hervorrufen können. Schenkl.

8) Zur Bacteriologie des Trachoms. Vorläufige Mittheilung von Doc. Dr. L. Müller in Wien. (Wiener klin. Wochenschr. 1897. Nr. 42.) Es ist Verf. gelungen, aus dem Conjunctivalsecret Trachomkranker einen Bacillus zu züchten, der sich morphologisch und culturell analog dem Influenzabacillus verhält. Er stellt ein sehr feines Stäbchen dar, das nur auf bluthaltigem Nährboden wächst. Von 15 untersuchten Trachomfällen waren 11 Fälle positiv. Andere mit starker Secretion einhergehende Conjunctivitiden ergaben ein negatives Resultat. Schenkl.

9) Ueber die Bekämpfung und Behandlung des Trachoms im Volke, von Lazar Nenadovics in Dolova (Ungarn). (Wiener med. Presse. 1897. Nr. 40.) Bei 130 Trachomkranken hat Verf. das citronensaure Silber (Itrol) in Anwendung gebracht. Er gebraucht dasselbe in drei Formen: als Lösung mit oder ohne Zusatz von Ammonia pura und in Pulverform. Der Erfolg soll ein sicherer sein, das Trachom soll ohne Narbenbildung in circa 4 Monaten zur Heilung kommen. Die Application des Mittels verursacht keinen Schmerz. Verf. empfiehlt eine Anzahl bekannter Maassregeln zur Bekämpfung des Trachoms. Schenkl.

10) Ein Fall von persistirender obliterirter Arteria hyaloidea und ein Fall von Membrana pup. perseverans, von k. u. k. Stabsarzt Dr. J. Kalčic, Chefarzt der Augenabtheilung im k. u. k. Garnisonsspital Nr. 16 in Budapest. (Wiener med. Wochenschr. 1897. Nr. 48.)

11) Ueber Impfungen der Iristuberculose, von Dr. Denig in New York. (Allgem. Wiener med. Ztg. 1897. Nr. 45.) Als wichtigstes Hilfsmittel in der Diagnose der Iristuberculose bezeichnet Verf. die Impfung von Irisstückchen, die durch Iridectomie gewonnen werden; der Nachweis von Tuberkelbacillen im excidirten Stücke sei oft sehr schwer und daher für die Diagnose nicht immer ausreichend. Negativer Ausfall der Impfung sei nicht beweisend für nicht tuberculösen Charakter der Iritis, da gerade das excidirte Stück von den Bacillen ausgespart geblieben sein kann. Verf. berichtet über eine Serie experimenteller Impftuberculose mit Tuberkelbacillenculturen. Es zeigte sich, dass die stärkere oder schwächere Entwicklung des Thieres auf die Gut- oder Bösartigkeit der Tuberculose gar keinen Einfluss hatte; eine Abschwächung der Culturen war für die Intensität der Reaction absolut belanglos. Impfungen in den Ciliarkörper ergaben hier tuberculöse Knoten; keine jedoch in der Iris. Was die Metastasenbildung anbelangt, so kam es bei keinem der Versuchsthiere zu Miliartuberculose. Verf. glaubt, dass sich speciell bei der Knötchen-Iritis nicht mehr so häufig die Indication der Enucleation ergeben wird, wie bisher.

Schenkl.

12) Du chancre syphilitique de la conjonctive, par Mazet. (Journ. des maladies cutanées et syphilitiques. 1897. S. 1.) Derselbe sass an der Innenfläche des Unterlides und wurde zuerst als einfache Erosion, dann als Chalazion aufgefasst. Erst die Schwellung der regionären Drüsen sowie das später auftretende Exanthem sicherte die Diagnose. Die Anamnese ergab die Pflege eines an Lues gestorbenen Kindes. Moll.

Um Einsendung von Separatabdrücken wird gebeten.

Verlag von Veit & Comp. in Leipzig. — Druck von Metzger & Wittig in Leipzig.

Centralblatt
für praktische
AUGENHEILKUNDE.

Herausgegeben von

Prof. Dr. J. Hirschberg, Geh. Med.-Rath, in Berlin.

Monatlich ein Heft. Preis des Jahrganges 12 Mark. Zu beziehen durch alle Buchhandlungen des In- und Auslandes und die Postanstalten des Deutschen Reiches.

April. Zweiundzwanzigster Jahrgang. 1898.

I. Cornu cutanaeum palpebrae.

Von Dr. **Theodor Ballaban,** Augenarzt in Lemberg.

Obwohl die Zahl der bisher in der Literatur veröffentlichten Mittheilungen über Haut-Hörner der Augenlider eine relativ bedeutende ist[1], müssen dieselben doch als seltene Affectionen bezeichnet werden. Wir ersehen auch aus der letzten diesbezüglichen Publication[2], dass selbst an sehr besuchten Augenkliniken oft Jahre lang kein einziger Fall zur Beobachtung kommt.

[1] Vgl. die Literaturangabe bei Dr. S. MITVÁLSKY, Ein Beitrag zur Kenntniss der Haut-Hörner der Augenadnexa. Archiv f. Dermatol. u. Syphilis. 1894.

[2] Dr. C. ASCHENBACH, Ein Beitrag zu den Haut-Hörnern der Augenlider. Centralbl. f. pr. Augenh. 1895. S. 289.

Deshalb dürfte die Beschreibung zweier Fälle, die ich vor Kurzem beobachtet habe, von Interesse sein, um so mehr, als dieselben für die die Pathogenese der Haut-Hörner, welche noch immer zu widerstreitenden Annahmen Anlass giebt, sehr gut verwerthbare Details liefern.

I. Fall. Die 46jähr. Patientin stellte sich mir am 7. Mai 1896 vor, wegen einer Neubildung an der Haut des unteren Lides des rechten Auges. Seit ca. 3 Monaten habe sie eine kleine lichtbräunliche Neubildung daselbst bemerkt, welche ziemlich rasch an Grösse zunahm, ohne besondere Schmerzen oder Unannehmlichkeiten zu bereiten. Ich fand am rechten unteren Lide eine conische, über $1^3/_4$ cm lange, sehr hart sich anfühlende Geschwulst, welche eine vollkommen hornähnliche Beschaffenheit darbot, in ihren äusseren $^3/_4$ eine bräunlich-grüne Farbe aufwies, dagegen in dem basalen Viertel mehr braun-röthlich gefärbt war. Von der ovalen Basis, welche im grössten Durchmesser 1 cm betrug, verjüngte sich die Neubildung bis zu der Spitze.

Mit der Haut des Augenlides innig verwachsen, war die Geschwulst von der letzteren scharf und deutlich abgesetzt. Entsprechend ihrer Schwere hing sie über die Wange herunter und so war auch die Haut des Lides leicht ausgezogen, der Uebergang der Neubildung in die Haut nach oben etwas verstrichen, dagegen war der letztere entsprechend der unteren Circumferenz mehr spitzwinklig. Lud man das Neoplasma auf den Finger auf, so konnte man die Lidhaut zu einer völlig normalen Configuration zurückbringen — sobald dasselbe auf der Hautfläche senkrecht stand; entfernte man den Finger, so sank das Neoplasma wieder herab und zog den unteren Lidrand nach unten und aussen, so, dass eine Art mechanischen Ektropiums entstand. Bei Berührung der Oberfläche der Geschwulst, und bei sogar ziemlich tiefem Nadelstich in dieselbe, hatte die Kranke keine deutliche Empfindung, ein starker Druck und ein sehr tiefer Stich waren ein wenig schmerzhaft.

Bei der Untersuchung der Umgebung fand ich noch zwei weitere kleine Neubildungen, deren Existenz die Kranke erst vor Kurzem wahrgenommen hat. Die genaue Zeitangabe über das Entstehen der letzteren ist der Patientin unmöglich, sie weiss nur so viel, dass das grössere seit ca. 6 Wochen besteht und sie dasselbe schon zweimal mit dem Finger abgekratzt hat, das kleinere dagegen in der letzten Zeit entstanden sein dürfte. Das grössere Geschwülstchen, welches nicht über 4 mm gross war, befand sich ca. 1 cm nach aussen von dem grossen Horne, ca. 1 cm vom Rande des unteren Lides entfernt in der Haut des Lides, das kleinere dagegen hatte kaum 2 mm Höhe und befand sich in der Mitte zwischen den beiden beschriebenen Hörnern. Diese beiden Neoplasmen weisen einen mehr zottigen Bau auf, den spitzen Condylomen ähnlich, sind von einer schmutzig-weisslichen Farbe und an der Spitze von einer deutlich hornigen Consistenz.

Nach gründlicher Reinigung des Operationsfeldes mit $^{1}/_{50}$ % Sublimatlösung, excidirte ich alle drei Neoplasmen in der Art, dass ich an der Basis der Neoplasmen je 1—2 Theilstriche einer 2 % Cocaïnlösung injicirte, dann die Neoplasmen mit einem Skalpell umschnitt und von dem subcutanen Zellgewebe lospräparirte; geringe Blutung, Naht der kleinen Wunde mit Seide, Verband. Nach 3 Tagen konnten die Hefte entfernt werden, Heilung per primam.

Behufs der mikroskopischen Untersuchung wurden die Geschwülstchen in 10 % Formalinlösung gehärtet, in Celloidin eingebettet und in einer zur Geschwulstbasis senkrechten Richtung mit dem Mikrotom geschnitten. Gefärbt wurde theilweise, wie gewöhnlich mit Hämatoxylin, und Eosin; theilweise nach VAN GIESON.

Zur besseren Uebersicht will ich das jüngste Geschwülstchen mit I, das mittlere mit II, das grösste mit III bezeichnen. Ich beginne mit der Beschreibung der kleinsten Neubildung.

I. Die warzenförmige Erhebung ist fast ausschliesslich durch Wucherung des papillären Stratum der Cutis gebildet, welche nur durch etwas grösseren Reichthum von Bindegewebszellen sich von ganz normaler Haut unterscheidet. Die Epidermis erstreckt sich dem zufolge in reichlichen zapfenartigen Gebilden in das Cutisgewebe, ihre Oberfläche ist durch eine etwas dickere Hornschichte geglättet. In den mittelsten Partien der kleinen Neubildung, welche die zottige Erhebung trägt, ist die Beschaffenheit eine wesentlich abweichende. Hier ist das Cutisgewebe in Form spitzer Papillen, bis $^{1}/_{4}$ mm lang gewuchert, deren Gewebe von reichlichsten Proliferationszellen (rundlichen einkernigen Zellen) durchsetzt ist; und welche von einer sehr dicken Epidermis so überkleidet sind, dass die Thäler zwischen den papillären Erhebungen nicht ausgeglichen werden. Die Epidermis hat ein sehr schmales Stratum lucidum und eine sehr dicke Hornlage, deren oberflächlichste Partien sich abschilfern. Auffallend ist noch, dass an allen Haarbälgen und an den Epidermiszellen überhaupt, ein besonderer Reichthum an Keratinkörnchen besteht, und dass die verhornten Epidermiszellen längs der Haarbälge sehr weit in die Tiefe sich erstrecken.

Die drüsigen Gebilde der Cutis sind normal.

II. Die als II bezeichnete Neubildung weicht von dem oben gegebenen Bilde nur insofern ab, als die papillären Excrescenzen eine mehr als doppelte Höhe erreichen und die Verdickung des Hornstratum der Epidermis noch viel bedeutender ist, so dass die thalartigen Einsenkungen zwischen den Papillen ganz ausgeglichen sind (s. Fig. 1).

Beide Neubildungen sind ihrer histologischen Structur nach als Papillome — in ihrer Form den spitzen Condylomen ähnlich, — anzusprechen, welche durch eine ganz besondere Intensität des Verhornungsprocesses der Epidermis ausgezeichnet sind.

III. Die Neubildung III, das alte entwickelte Haut-Horn, unterscheidet sich von diesem Bilde durch seine in ausserordentlichem Maasse verhornte Epidermis, welche die weitaus überwiegende Hauptmasse des ganzen Neugebildes ausmacht, und durch regressive Vorgänge in den Papillen der Cutis. Von der Basis bis zur Spitze derselben erstrecken sich lang ausgezogene Cutispapillen, aber nur wenige derselben enthalten sonst normales, nur kernreicheres Cutisgewebe mit normalen Gefässen; sondern die meisten zeigen an den distalen Partien hochgradige Degenerationsveränderungen.

Die Gefässe sind mit Leukocyten vollgepfropft oder thrombosirt, die Zellen mit Keratintröpfchen durchsetzt, an sehr vielen Papillen ist jede Structur verloren gegangen, sie bestehen aus einer homogenen hyalin-

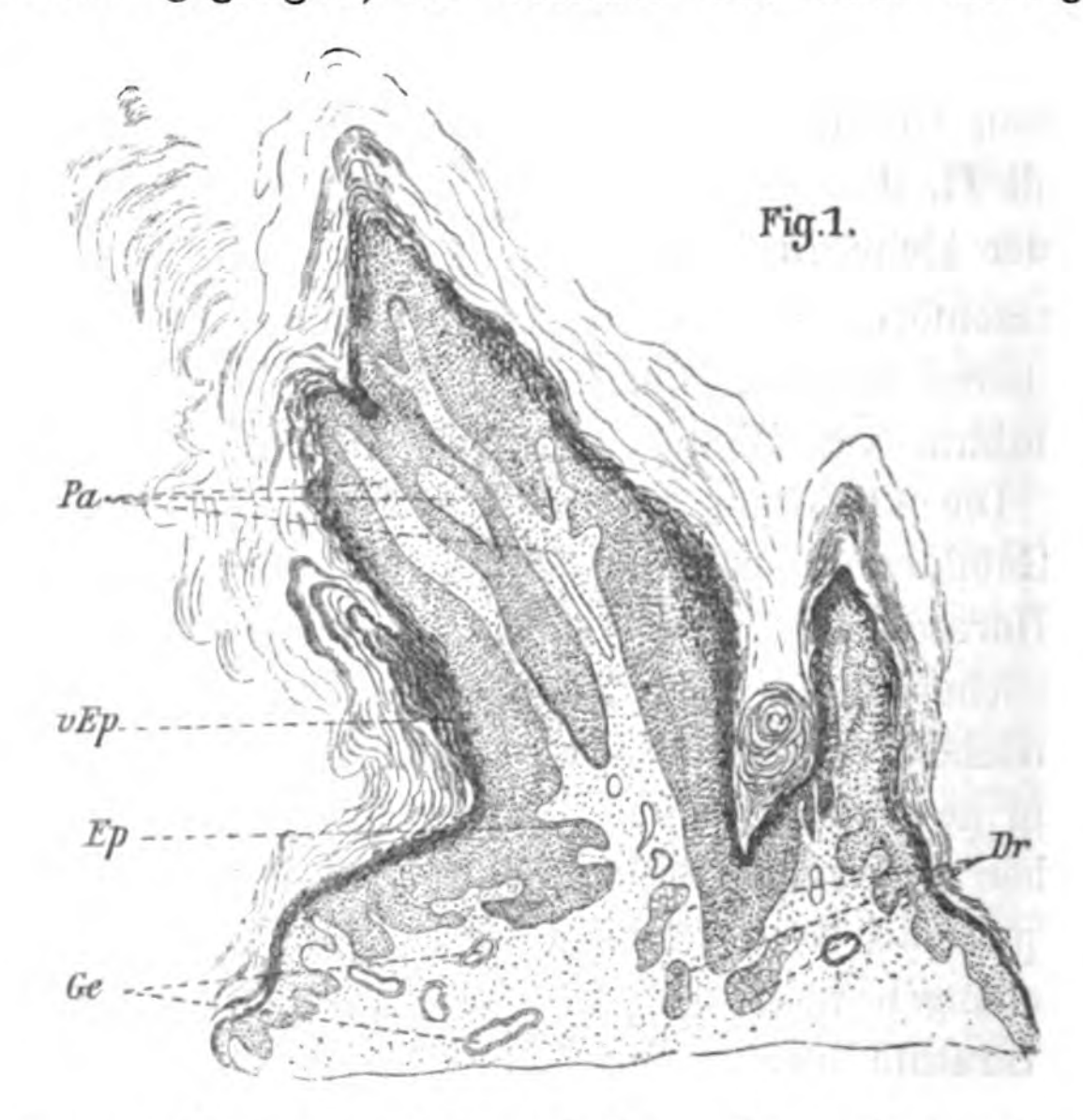


Fig. 1. Mittelgrosses Haut-Horn (II. von Fall 1). Längsschnitt, Hämatoxylin-Eosinfärbung, ca. 12fache Vergrösserung. Ep = Epitheldecke, v. Ep. = verhorntes Epithel, Pa = Papillen, Ge = Gefässe (im Querschnitte getroffen), Dr. = Talgdrüse (normal).

ähnlichen Masse, die reichliche Keratinkörnchen eingestreut enthält. Die Hauptmasse, wie gesagt, besteht aus verhornten, vielfach zu geschichteten, cylindrischen oder kugeligen Gebilden veränderten Epidermiszellen, die zerklüftet, höchst wahrscheinlich in vivo von lufthaltigen Räumen durchsetzt waren (Fig. 2).

Sehr bemerkenswerth und für das Verständniss des Wachsthums der Hauthörner wichtig ist der Umstand, dass wir an der Peripherie des Hornes einzelne sehr lang ausgezogene Papillen anscheinend jüngster Entstehung (Fig. 2 *Pa.*) vorfinden.

Die bindegewebige Grundlage ist hier sehr gut erhalten, die Gefässe normal, nur sehen wir etwas reichlichere Proliferationszellen in ihrer Um-

gebung. Der Epithelmantel derselben ist relativ dünn, die Verhornung nicht weit vorgeschritten, wodurch diese Papillen der übrigen Hauptmasse des Hauthornes lose anhaften.

II. Fall. Ein 50jähriges Fräulein stellte sich mir am 1. Sept. 1897 vor, mit der Angabe, dass sie seit mehreren Monaten das Wachsthum einer kleinen härtlichen Neubildung am unteren Augenlid bemerke, sie habe sich dieselbe mehrmals abgerissen, aber sie sei jedesmal an derselben Stelle nachgewachsen.

Ich fand eine ca. 8 mm lange, von oben nach unten flachgedrückte konische Excrescenz an der inneren Hälfte des unteren Augenlides, nahe

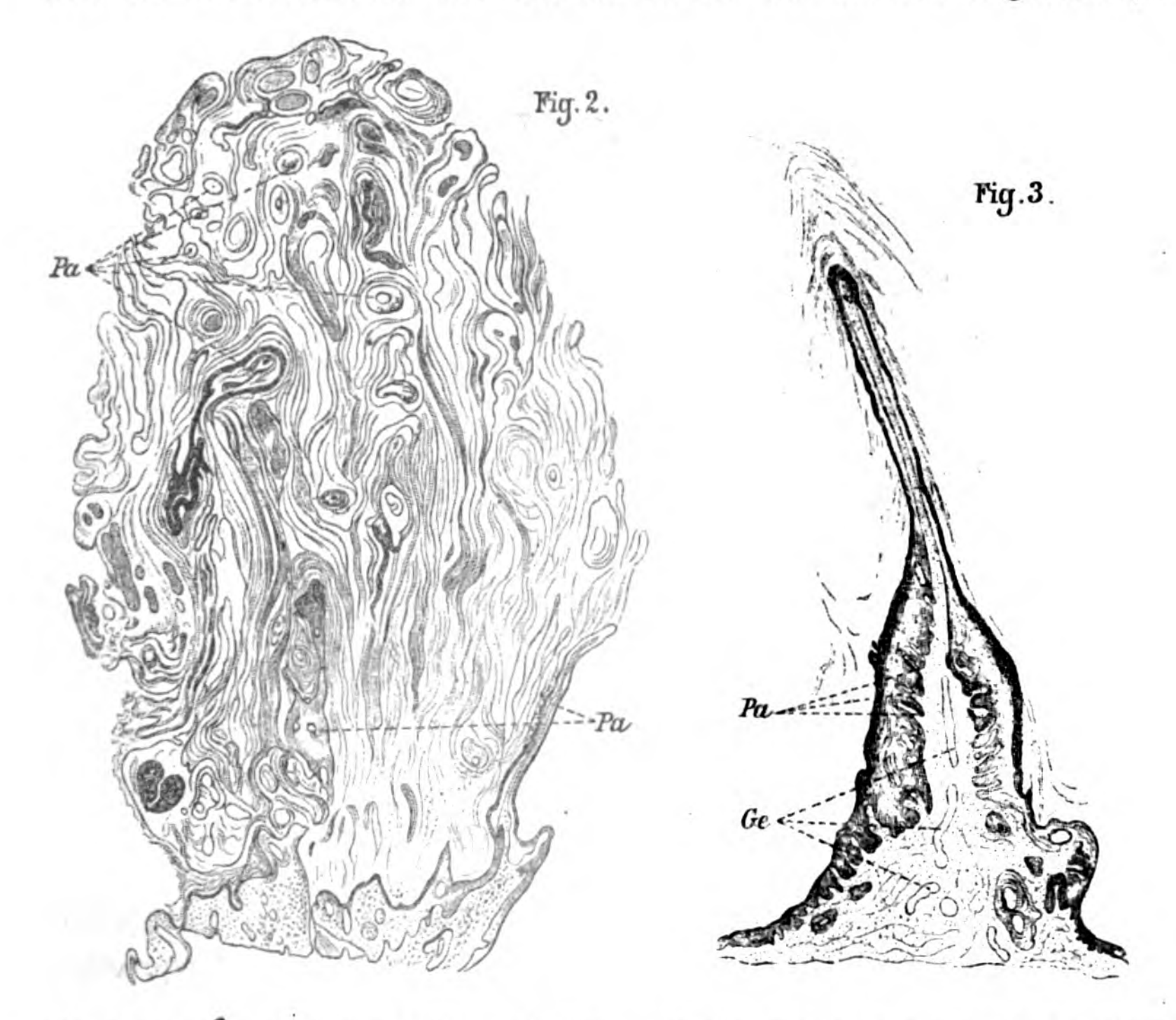


Fig. 2. Grösstes Haut-Horn (III. von Fall 1). Längsschnitt, Hämatoxylin-Eosinfärbung. Reichert Objectiv 2, Ocular I.

Fig. 3. Längsschnitt durch das Haut-Horn von Fall 2. Der Schnitt entspricht der Sagitallebene des Hauthornes.

dem freien Lidrande, von graulicher Farbe, schuppender Oberfläche, hornähnlicher Consistenz. Die Haut war in der Umgebung sehr leicht geröthet. Excision, Härtung in 10 % Formalinlösung. Nach Celloidin-Einbettung wurden mit dem Mikrotom Längsschnitte durch die Geschwulst angelegt und zwar in einer (nach der ursprünglichen Lage der Geschwulst) sagittalen Richtung. Färbung wie vorher.

Auch in diesem Falle besteht das Haut-Horn (Fig. 3) in der grössten Masse aus verhornter Epidermis, in der aber bis nahe zum distalen Ende

der Neubildung wohlerhaltene Papillen liegen. Nur die Spitze der Papillen ist im Zustande hyanlinähnlicher Nekrose oder Eintrocknung, die proximalen drei Viertel derselben sind ganz normal beschaffen und etwas kernreicher. An der Geschwulstbasis sehen wir (Fig. 3 *Pa.*) in der sehr verdickten Epidermislage zahlreiche junge Papillen; die Cutis etwas zellreicher, zahlreiche weite Gefässe enthaltend, die drüsigen Gebilde normal.

Bevor ich auf Grund dieser Beobachtungen über die Genese der Hauthörner einige Bemerkungen anführen werde, erlaube ich mir, in kurzem die bis dato herrschenden Anschauungen zu erwähnen.

Die ursprüngliche Annahme des folliculären Ursprunges (aus Atheromen, Dermoiden, vgl. besonders Lebert[1]) ist wohl längst widerlegt. Heute stehen



Fig. 4. Photographische Abbildung des Haut-Hornes. Fall 1.

sich vorzugsweise zwei Anschauungen über die Genese der Haut-Hörner scharf gegenüber: die des papillären und des rein epidermoidalen Ursprunges. Erstere wurde besonders durch Rindfleisch[2] vertreten, letztere von Bätge[3] und in jüngster Zeit von Unna.[4] Eine vermittelnde Stellung scheint Kaposi[5] einzunehmen, welcher die Hauthörner den Keratosen ohne Papillarhypertrophie einreiht, aber sie als Auswüchse der Haut von verschiedener Form, Farbe und Consistenz, welche über präexistirenden hyperplastischen Papillen sich entwickeln, charakterisirt.

[1] Lebert, Ueber Keratose. Breslau 1864.

[2] Rindfleisch, Handbuch der pathologischen Gewebelehre. 1878.

[3] Bätge, Zur Casuistik multipler Keratosen. Deutsche Zeitschrift f. Chirurgie. 1876. Bd. VI. S. 474.

[4] Unna, Die Histopathologie der Hautkrankheiten. Berlin 1894.

[5] Kaposi, Pathologie und Therapie der Hautkrankheiten. 1887. S. 607.

Etwas ausführlicher glaube ich nur auf Unna's Untersuchungen eingehen zu sollen. Unna[1] fasst das Hauthorn als Stauungsgeschwulst auf und reiht dasselbe in die Classe der Keratome ein. Er untersuchte zehn Hauthörner und kam stets zu demselben Resultate, dass ein Hauthorn auf umschriebener und warzig veränderter Basis entsteht, indem es Papillen und markhaltige Keratome bildet. Er untersuchte speciell die sog. Fibrokeratome, das sind Hörner, welche aus Fibromen durch Verhornung derselben entstanden. Bei ihrer Entstehung könne man zwei Stadien unterscheiden. Im ersten Stadium kommt es gleichzeitig zur Akanthose (d. i. Hyperplasie der Stachelzellen und ihre Proliferation) und zur Hyperkeratose. Dabei wuchert das Epithel zu hypertrophischen Epithelleisten und Epithelzapfen, welche tief in die Cutis hineindringen. Dabei können die Papillen vollkommen erhalten bleiben und werden nur derart verändert, dass sie ungemein langgestreckt und fadenförmig erscheinen. Ist in einem gegebenen Falle der Widerstand der Papillen viel geringer und der Druck des Epithels sehr bedeutend, dann werden die meisten Papillen zu Grunde gerichtet oder wenigstens im höchsten Grade deformirt. Die Anzahl der Papillen im Hauthorn selbst vermehrt sich vollkommen unabhängig von den präexistirenden Hautpapillen dadurch, dass die Cutis durch den Druck der obersten Hornschale durch einzelne Epithelzapfen und Epithelleisten abgefurcht wird. In der Cutis selbst kommt es zu keinerlei Entzündungserscheinungen. Das zweite Stadium des fertigen Hornes ist dadurch ausgezeichnet, dass es zu einer dauernden Hyperkeratose bei abnehmender Akanthose kommt. Die Epithelwucherung geht viel langsamer vor sich und in gleicher Weise bleibt die starke Verhornung unverändert. Die Verhornung ist am ausgedehntesten in den oberen Partien des Hornes, wo die Hornzellen auch am dichtesten geschweisst sind, so dass diese oberste Partie ein ganz homogenes Aussehen bietet. In den basalen Partien des Hauthornes, zwischen den Papillen, wo die Hornschicht am tiefsten herabsteigt, schwindet die Körner- und die Stachelschicht, die Hornzellen nehmen die Beschaffenheit der Stachelzellen an. Im suprapapillären Bezirke bieten das Charakteristische die vorhandenen Schollen und Hohlzellen.

Ausserdem kommt noch sog. nucleäre Degeneration vor, welche Unna 1879 entdeckte. Dabei handelt es sich um ein nucleïnähnliches Degenerationsproduct, wobei der Zellenkern schwindet, und die Zelle oft sehr dicht mit groben Körnern und Bröckeln sich füllt.

Von den jüngsten Veröffentlichungen wäre nur noch die von Mitvålsky[2] besonders zu erwähnen. Auch er giebt sein Votum für die rein epidermoidale Genese der Hauthörner ab, indem er sagt, „dass die Haut-Hornbildung durch active Wucherung und Vermehrung der Stachelzellen einer ganz

[1] Unna, l. c. S. 875.

[2] Mitvålsky, Ein Beitrag zur Kenntniss der Haut-Hörner der Augenadnexa. Archiv f. Dermatol. u. Syphilis. 1894.

circumscripten, meistens bereits früher pathologisch veränderten Hautpartie zu Stande kommt, welche in Form von Kolben und Zapfen gegen das darunter liegende Bindegewebe vordringt, die dazwischen gelegenen Bindegewebspartien in die Form von Strängen und Septen transformirt und sie einschliesst, mit nachfolgender Keratinisation der Stachelzellen von der Oberfläche aus, welche sich in der Mitte der Stachelzellenkolben pfropfartig nach unten, bis nahe dem Fundus der Stachelzellensäulen fortschiebt, so dass nur die den Bindegewebssträngen anliegenden und benachbarten Stachelzellen von der Keratinisation für lange Zeit verschont und frisch bleiben".

Für meine Fälle muss ich mich bezüglich der Stellung der Hauthörner dahin aussprechen, dass sie den Papillomen zuzurechnen sind, von denen sie sich nur durch einen besonderen Grad und Intensität der Epidermiswucherung und Verhornung unterscheiden.

Dies kann ich um so sicherer thun, als ich in dem ersten Falle drei verschiedene Entwicklungsstadien derselben Geschwulstart zu untersuchen Gelegenheit hatte, deren erste typische Papillomstructur zeigten, abweichend von dieser ausschliesslich durch die reichlichere Keratinablagerung in den Zellen der mittleren Schichte und durch die tiefgreifende Verhornung der oberflächlichen Schichte der stark verdickten Epidermis. Auch in der ältesten, voll entwickelten Neubildung waren bis zur Spitze derselben noch ziemlich normale oder augenscheinlich durch Verstopfung der Gefässchen in Eintrocknung, hyalinähnlicher Nekrose begriffene Papillen zu verfolgen. Wenn nicht die Papillenwucherung die Hornbildung eingeleitet hätte, könnte dies unmöglich der Fall sein. Die Ursache, weshalb manche Papillome derartigen Verhornunsprocessen unterliegen, lässt sich vorläufig nicht feststellen. Das Wahrscheinlichste dürfte wohl sein, dass eine besondere individuelle Anlage vorliegt, wofür wenigstens in meinem Falle auch die Multiplicität der verhornenden Papillome zu Hauthörnern spricht.

Einige Bemerkungen möchte ich noch dem Wachsthum der Hauthörner widmen. Durch die Beobachtung der kleinen jungen Hauthörner meines ersten Falles, sowie den Umstand, dass bis zur Spitze des ältesten Hauthornes im ersten Falle und auch im zweiten Falle, wenn auch regressiv metamorphosirte Papillen nachweisbar sind, ist zwar ihre Entstehung aus Papillenwucherung mit nachfolgender Verhornung des gleichfalls wuchernden Epithels erwiesen, es ist aber für andere Fälle immerhin die Möglichkeit einer anderen Entstehungsart nicht ausgeschlossen, wenngleich dieselbe, auf Grund meiner Beobachtung, mir nicht wahrscheinlich erscheint. Auch die Vergrösserung, das Längen- und Dickenwachsthum der Hauthörner geht, wenn wir aus meinen Fällen verallgemeinernde Schlüsse ziehen wollen, in gleicher Weise vor sich.

Während die Verhornung der distalen Enden der Papillen gleichsam spontanen Stillstand der Wucherung bewirken muss, indem durch den

Druck der Epidermis und die Schwere des Hauthornes, wodurch Circulationsstörungen in den Papillengefässen eintreten müssen, deren Wachsthum beschränkt wird, schieben sich von der Geschwulstbasis neue Papillen in und neben die ursprüngliche Neubildung vor (wie wir das besonders an der Geschwulst III Fall 1 und in Fall 2 sehen) und liefern so das Material zum Längen- und Dickenwachsthum des Hornes. Dass schliesslich auch die anderen Cutisgebilde sich an der Wucherung betheiligen können, darf uns nicht wundern, nachdem wir wissen, dass bei einer neoplastischen Wucherung eines Cutisbestandtheiles immer auch die anderen Bestandtheile in Mitleidenschaft gezogen werden. Im Beginne der Hauthornbildung dagegen erweisen sich die drüsigen Gebilde der Haut meines ersten Falles (I und II) wie auch im Fall 2 ganz normal, und auch in III Fall 1 ist keine besondere Betheiligung der Drüsen ersichtlich.

Es muss schliesslich betont werden, dass nicht alle jene Gebilde, welche wir unter dem Bilde und Namen des „Haut-Hornes" zusammenfassen, thatsächlich dieselbe histologische Structur haben müssen. Es ist nur das Eine sicher, dass ihnen die Keratose, die Verhornung gemeinsam ist — zu dieser Anschauung muss die Betrachtung der in der Literatur niedergelegten Casuistik hinleiten — es ist ganz gut möglich, dass dieselbe bei Geschwülstchen verschiedenen Ursprunges und verschiedener histologischer Structur sich entwickeln kann. Vielleicht ist es, wenn das wirklich sich so verhält, einmal möglich, den rein symptomatischen Namen „Haut-Horn" ganz fallen zu lassen und die Diagnose nach dem ursprünglichen Geschwulstcharakter zu stellen. Geschwülste von histologischer Structur, wie in meinen Fällen, wären dann wohl am besten als „Keratosis papillomatosa" zu bezeichnen.

Anhang.

Unmittelbar vor Drucklegung dieser Arbeit finde ich in dem eben erschienenen Hefte des Archivs für Dermatologie und Syphilis Bd. XLII, 1, S. 309, eine Arbeit von Spietschka, welcher auf Grund von neun Fällen, die er anatomisch untersucht hat, zu ganz gleichen Resultaten kommt, wie ich, nämlich, dass das Cornu cutanaeum durch Wucherung der Cutispapillen mit vermehrter Epithelbildung und vermehrter Verhornung zu Stande kommt.

II. Das atypische Flimmerscotom.

Von Dr. **Richard Hilbert** in Sensburg.

Es ist schon viel über Flimmerscotom geschrieben worden; zuletzt erschien über dieses noch immer nicht genügend bekannte Thema die diesen Gegenstand monographisch behandelnde Abhandlung von Antonelli: Die Amblyopie transitoire. Beitrag zum Studium der Sehstörungen bei den nervösen Krankheiten. Autorisirte deutsche Ausgabe von O. Nieser.

Halle 1897. Dass aber, trotz reichlich vorhandener Literatur, die Kenntniss dieser eigenthümlichen Affection der nervösen Centra noch lange nicht erschöpft ist, beweisen 2 Fälle, welche ich fast zu gleicher Zeit zu Ende des vorigen Jahres zu beobachten Gelegenheit hatte. Sie sollen zunächst in Kürze beschrieben werden.

1. Fall. Sehr neurasthenische Frau von 58 Jahren. Leidet bereits seit Jahren an allen möglichen nervösen Beschwerden, hat aber noch nie an Hemicranie gelitten. Da trat plötzlich am 2. October v. J. ein heftiger linksseitiger hemicranischer Anfall auf, zu welchem sich alsbald ein Flimmerscotom gesellte, das von der Patientin in folgender Weise beschrieben wurde: das ganze (gemeinsame) Centrum des Gesichtsfeldes ist mit lichtblauen, in beständiger Bewegung befindlichen Kreisen erfüllt; soweit diese Erscheinung reicht, ist das Wahrnehmungsvermögen für andere Gegenstände erloschen. Die ziemlich schnell sich bewegenden blauen Kreise erscheinen auf einem durchaus schwarzen Grunde. Die Frau ist hochgradig erregt und spricht die Befürchtung aus, sie werde erblinden. Dabei ist das Gesicht geröthet. Spiegeluntersuchung wird verweigert. Nach einigen grossen Dosen von Coffeïn. citr. Nachlass dieser Erscheinung und bald darauf gänzliches Verschwinden. — Ein zweiter solcher Anfall ist bisher noch nicht beobachtet worden.

2. Fall. Frau von 37 Jahren. Dieselbe ist ebenfalls etwas neurasthenisch und hat bereits zu öfteren Malen Anfälle von Hemicranie überstanden; das Flimmerscotom ist ihr aber noch unbekannt. Nach einer starken seelischen Erregung trat nun am 19. October v. J. der ihr genügend vertraute hemicranische Anfall auf, dieses Mal aber in Begleitung des ihr bisher noch unbekannten Flimmerscotoms. Diese Patientin beschreibt ihr Flimmerscotom auf folgende Weise: Das ganze Gesichtsfeld, bis auf eine schmale Zone in der Peripherie, ist mit zahlreichen durcheinander wirbelnden bunten Ringen erfüllt. Diese Ringe haben den scheinbaren Durchmesser einer Linse, einige davon sind roth, andere gelb, grün, violett und purpurfarbig, noch andere zweifarbig, und alle befinden sich in beständiger Bewegung auf einem braunen Hintergrunde. Im Bezirk dieser Erscheinung ist keine andere Gesichtswahrnehmung vorhanden. Kopf und Bindehäute sind geröthet, die Schläfenarterien pulsiren stark. Die ophthalmoskopische Untersuchung der emmetropischen und sonst mit voller Sehschärfe begabten Frau ergiebt ausser einer etwas stärkeren Füllung der Retinalgefässe nichts auffallendes im Augenhintergrunde; insbesondere ist kein Arterienpuls zu beobachten.[1] Nach einigen Dosen von Coffeïn. citr. verschwand zwar das Flimmerscotom, erschien aber 14 Tage hindurch jeden Vormittag und stets zu derselben Stunde von neuem, und zwar jedesmal in genau derselben

[1] Hilbert, Zur Pathologie des Flimmerscotoms. Centralbl. f. pr. Augenh. 1891. S. 330.

Form, wie sie oben beschrieben worden ist. Erst nach ausgiebigem Chiningebrauch hörte die Sache auf (Milztumor war aber nicht vorhanden), und und ist dann auch nicht weiter mehr zur Beobachtung gekommen.

Nicht unerwähnt will ich lassen, dass die beiden oben genannten Frauen nicht miteinander bekannt sind, mithin von einer „psychischen Infection“ nicht die Rede sein kann.

Dasjenige, was nun die besprochenen Fälle von der grossen Mehrzahl der anderen bisher beschriebenen unterscheidet, ist 1. die von der sonst meist als spitzwinklig und zackig angegebenen Form des Phänomens[1] abweichende, runde Configuration der Lichterscheinung: sie wird als genau ringförmig beschrieben; 2. die Färbung; diese, die sonst nur als feurig (blitzartig) angegeben wird, wird im ersten Falle als hellblau, im zweiten als vielfarbig hervorgehoben (letztere Patientin verglich ihre Gesichtserscheinungen mit denen, wie sie ein sogen. Kaleidoskop hervorruft).

Mir ist nur noch ein Fall aus der Literatur bekannt geworden, welcher mit meinem zweiten Fall einige Aehnlichkeit besitzt: es ist dieses der Fall von DETERMANN.[2] Er betrifft einen Mann von 40 Jahren, der seit dem 16. Lebensjahre an Hemicranie litt. Derselbe sah dunkle (?) oder farbige Kreise vor den Augen. Die beiden Fälle von GOWERS[3], in denen rothe und grüne Zickzacklinien gesehen wurden, zeigen wohl Farbenerscheinungen, doch erscheinen diese in der gewöhnlichen eckigen Configuration (vgl. Abbildung l. c.).

Das sogen. sichelförmige Flimmerscotom LISTING's hat offenbar nichts mit obigen Fällen zu thun.[4]

Da nun der Fall DETERMANN's und meine beiden Fälle die oben beschriebenen Abweichungen von der gewöhnlichen Erscheinungsweise des Flimmerscotoms zeigen, so möchte ich dieselben als atypische Flimmerscotome, Scotoma scintillans atypicum, bezeichnen.

---

[1] Vgl. die Abbildung bei RÜTE, Lehrbuch der Ophthalmologie. 2. Aufl. Bd. I. S. 160; und bei ANTONELLI, l. c., S. 9.

[2] DETERMANN, Casuistischer Beitrag zur Kenntniss der Migräne. Deutsche med. Wochenschr. 1896. Nr. 10 und 11.

[3] GOWERS, Subjective visual sensations. Bowman lecture. Transact. of the ophthalm. Soc. of the United Kingdom. 1895. p. 1.

[4] ZEHENDER, Das sichelförmige Flimmerscotom LISTING's. Klinische Monatsbl. f. Augenh. 1897. Januarheft.

III. Blennorrhoea infantum.[1]

Von **Michiyasu Inouje** in Okajama (Japan).[2]

Bei uns in Japan trifft man sehr viele Kinder, die an Blennorrhoe leiden. Ehe ich zur Schilderung meiner eigenen Beobachtungen übergehe, möchte ich mir erlauben, eine Begriffsbestimmung der Krankheit vorauszuschicken. Den Namen Blennorrhoea infantum wende ich auf diejenigen Affectionen an, die klinisch die specifischen Symptome der Blennorrhoe (Schwellung der Lider, profuse Eitersecretion u. s. w.) darbieten, ohne Rücksicht darauf, ob das Secret gonokokkenhaltig ist oder nicht. Ferner muss noch das Alter der Patienten zur Definition meiner Blennorrhoea infantum herangezogen werden. Bl. inf. nenne ich nämlich diejenige Bl., welche in dem Zeitraume vom 6. Tage nach der Geburt, wo also eine Infection inter partum ausgeschlossen ist, bis zum Eintritt der Menses (bei den Mädchen) in die Erscheinung getreten ist, obgleich es für die Knaben sehr schwer ist, genau zu bestimmen, wann das Knabenalter aufhört, und somit wann für die Bezeichnung Bl. inf. ihre Gültigkeit verliert.

Eigene Beobachtungen.

Von den von mir vom 20. März 1896 bis zum 31. December desselben Jahres beobachteten 39 Blennorrhoe-Kranken, worunter 17 männliche und 22 weibliche Individuen sind, finden sich

22 Fälle Bl. inf. (7 Knaben u. 15 Mädchen) also = über 56,4 %,

16 Fälle Bl. adultorum (10 Männer u. 6 Frauen) also = über 41 %

und nur

1 Fall Bl. neonatorum (Mädchen) also = gegen 2,6 %.

Von den 22 Kindern mit Bl. inf. war das jüngste 9 Monate, der älteste Knabe 10 Jahre, das älteste Mädchen, das übrigens noch nicht menstruirt war, 14 Jahre alt, und bei diesen 22 Kindern wurde mit Ausnahme dreier auf Gonokokken untersucht, und bei 14 fiel die Untersuchung positiv aus, also beinahe in 73,7 %. Von den 16 Kranken mit Bl. adultorum wurden 12 der Untersuchung auf Gonokokken unterzogen, darunter 11 mit positivem Resultat, also fast zu 91,7 %.

An 16 von den 22 Kranken mit Bl. infantum konnten die vermuthlichen Quellen der Infection ermittelt werden, nämlich

5 waren mit Leucorrhoe behaftet und der Vater einer dieser Patientinnen litt an Tripper; bei

7 (4 Knaben und 3 Mädchen) wurde Urethral-Tripper resp. Leucorrhoe an den Vätern resp. den Müttern oder Grossmüttern constatirt, und bei

[1] Meine Bl. inf. differirt etwas von dem, was STELLWAG Ophthalmobl. inf. nennt.

[2] Vortrag, gehalten in der Jahresversammlung der Okayamaer medicinischen Gesellschaft am 14. Februar 1897.

5 (2 Knaben und 3 Mädchen) hatten die Familienglieder oder Freunde dasselbe Leiden, wie die betreffenden kleinen Kranken.

3 von den 5 mit Leucorrhoe behafteten lieferten schon zu der Zeit, wo ich sie zum ersten Male untersuchte, so wenig Secret, dass es nicht zur Untersuchung aufgefangen werden konnte, und von den übrigen 2 hatte die eine, deren Vater, wie oben angegeben, tripperkrank war, sowohl in dem Secret der Scheide, als auch der Augen Gonokokken, während die andere vollkommen frei von den letzteren war.

Was die Infectionsquellen der Bl. adult. anbelangt, so hatte von den 16 Patienten

10 (7 Männer und 3 Frauen) Harnröhrentripper oder Leucorrhoe,

3 (Männer) Bl. der Angehörigen, während bei den noch anderen 3 der Infectionsmodus dunkel war.

Bei 9 Fällen (5 Erwachsene und 4 Kinder) war zur Zeit der ersten Untersuchung die Erkrankung einseitig und bei 5 (1 Erwachsener und 4 Kinder) von diesen 9 Patienten wurde während der Behandlung auch das andere Auge ergriffen, somit ist kein einziger Fall da, wo bei Kindern das andere Auge verschont geblieben wäre.

An den 22 Kindern war zur Zeit der ersten Untersuchung 40 Augen erkrankt, von denen 38 (95 %) gesunde Corneae zeigten; von den übrigen 2 Augen bot das eine Infiltratio corneae, das andere Prolapsus iridis.

Von den 16 Erwachsenen waren, als sie zum ersten Mal von mir untersucht wurden, 27 Augen afficirt, worunter 13 gesunde Corneae, also über 48,1 %. Von den übrigen 14 Augen 7 mit Ulcus corneae und ebenso viele mit Prolapsus iridis.

Unter den 42 Augen der Kinder, deren Corneae bei der ersten Untersuchung sich als gesund erwiesen (38) oder welche erst nachträglich während der Behandlung von dem Leiden afficirt wurden (4), heilten

36 (90 %) vollkommen, d. h. ohne die Miterkrankung der Cornea,

2 (5 %) mit Hinterlassung einfacher Trübung, d. h. Facetten- bis Leucombildung der Cornea,

2 (5 %) mit complicirter Trübung, i. e. sogenanntem Leucoma adhärens.

Bei 2 Augen ist der Ausgang unbekannt.

Von den Erwachsenen sind 14 Augen zu verzeichnen, welche sich mit klarer Cornea vorstellten (13) oder erst während der Behandlung von der Blennorrhoe heimgesucht wurden (1); darunter genasen

10 (über 71,4 %) vollständig,

3 (über 21,4 %) mit einfacher Trübung,

1 (über 7,1 %) mit Phthisis corneae.

Aus den beiden statistischen Ergebnissen ersieht man, dass bei Kindern von den 42 erkrankten Augen (noch andere 2 mit unbekanntem Ausgang bleiben unberücksichtigt) 36 Augen, also über 85,7 % zu verzeichnen sind,

deren Hornhäute von Anfang bis zum Ende gesund blieben (von den übrigen 6 Augen war bei 2 die Cornea schon, ehe die Patienten ins Hospital kamen, und bei den anderen 4 wurde die Cornea erst während der Behandlung afficirt); und dass bei den Erwachsenen von den 28 erkrankten Augen also 35,7 % es waren, deren Corneae während des ganzen Verlaufs der Blennorrhoe verschont blieben; (von den übrigen 18 Augen war bei 14 die Cornea schon vor der erstmaligen Untersuchung erkrankt, und bei 4 erkrankte sie erst während der Behandlung).

Resumé.

In Japan gehört die Bl. inf. zu den nicht seltenen Krankheiten.

Sie befällt häufiger Mädchen als Knaben.

Meist ($^3/_4$ der Fälle), aber nicht so häufig wie bei Bl. adult., enthält das Augensecret den Neisser'schen Gonococcus.

Die Krankheit scheint durch das Secret der Leucorrhoe, woran die Patientin selbst leidet, oder des Harnröhrentrippers resp. der Leucorrhoe der Angehörigen acquirirt zu werden. Das Leucorrhoe-Secret der Mädchen ist bald gonokokkenhaltig, bald nicht.

Die Krankheit greift häufiger auf das andere Auge über, als die Bl. adultorum.

Die Prognose der Bl. inf. ist weit günstiger als die der Bl. adult.

Klinische Beobachtungen.

Zur Casuistik des gelatinösen Exsudats in der vordern Kammer.

Von Dr. Rudolf Lederer, Augenarzt in Teplitz i. B.

In Nr. 18 der „Clinique Ophthalmologique" v. J. 1897 hat Zimmermann einen Fall von Gerinnung des Kammerinhalts mitgetheilt, die im Anschluss an eine optische Iridectomie eingetreten war, und zugleich auf eine ähnliche Erscheinung hingewiesen, die er gelegentlich bei Thierversuchen beobachtet hatte. Nun bringt der Aufsatz Hjort's im Februarheft des „Centralbl. f. prakt. Augenh." eine interessante Krankengeschichte (die des A. A.), welche von einem ganz analogen Befund nach einer Star-Extraction mit Iridectomie berichtet.

Diese Fälle haben ätiologisch das eine gemeinsam, dass der vorübergehenden Veränderung des Kammerinhalts ein operativer Eingriff am Augapfel vorangegangen war. Es dürfte nun von Interesse sein und vielleicht zur Kenntniss der Pathogenese ein Theilchen beitragen, von einem Falle Kenntniss zu nehmen, in welchem ein dem geschilderten Bilde vollkommen entsprechender Befund ohne jede Beschädigung der Bulbushüllen aufgetreten war.

Den 61 jährigen Eisenbahnmagazineur Josef S., der schon 2 Jahre vorher eine schmerzhafte Entzündung des rechten Auges durchgemacht hatte, führte am 21. October 1897 eine seit 5 Tagen bestehende, intensive Röthung des Auges zu mir, die seit 2 Tagen mit heftigen Schmerzen vergesellschaftet war. Eine Veranlassung für das Auftreten der Erkrankung vermochte der Patient

nicht anzugeben, ebensowenig lieferten die Nachforschungen nach einer constitutionellen Erkrankung irgendwelche Anhaltspunkte, bis auf die Angabe des Pat., dass er an ziehenden Schmerzen im linken Bein leide.

Der Status praesens war folgender: Lichtscheu, Thränenfluss, Röthung der Lider, Ciliarinjection der Augapfelbindehaut, wie sie einer schweren Erkrankung des Bulbus entsprechen. Die Hornhaut ist matt, namentlich in ihrer unteren Hälfte, welche eine eigenthümliche, alle Schichten betreffende, grünlich graue Trübung aufweist. Das Kammerwasser leicht getrübt; von aussen und unten ragt aus der Kammerbucht eine durchscheinende, gelatinös aussehende graue Masse so weit in die vordere Kammer, dass die Pupille eben davon gedeckt wird. Durch die durchscheinenden Ränder ist der innere und obere Pupillarrand hinlänglich zu sehen, um eine Verengerung der Pupille und eine stellenweise Ausfransung ihres Pigmentsaumes constatiren zu lassen. Die Regenbogenhaut grünlich verfärbt, von schwammigem Aussehen und verwischter Zeichnung, trägt innen unten einen Blutfleck. Tonus normal. Verordnet werden Cataplasmen, Atropin, Natr. salicyl. und diätetische Maassregeln. Am nächsten Tage hat der Schmerz nachgelassen, die Hornhauttrübung erreicht nicht den horizontalen Meridian, die Pupille zeigt zwischen festhaftenden Zacken buchtige Erweiterungen. Zwei Tage später ist der pupillare Iristheil mit Ausnahme der oberen Partie von einem ganz lockeren Blutcoagulum bedeckt, das an der Stelle des Exsudats diesem beigemischt scheint; ein derberer Blutklumpen liegt am Boden der Kammer, nach innen von der gelatinösen Masse. Auf der Iris werden neugebildete Gefässe sichtbar. Nach weiteren 2 Tagen ist unter Jodkaligebrauch bei fast klarer Cornea das Blutgerinnsel verschwunden, das ursprüngliche Exsudat auf einen ca. 2 mm hohen Rest am Boden der Kammer geschrumpft, während die Pupille von einem Netz von Fäden durchzogen wird. Am 29. Oct. 1897 findet sich von der gelatinösen Masse keine Spur mehr, von dem Fadennetz auf der vorderen Linsenkapsel sind noch einige Bälkchen zurückgeblieben, und diese erhalten sich auch nach Ablauf aller Entzündungserscheinungen. S R = $^6/_{18}$ G. b. n., L = $^6/_{18}$ mit + 1,5 D $^6/_8$, und Pat. behauptet, genau so gut zu sehen, wie vor seiner Erkrankung.

Es ist wohl zweifellos, dass in unserem Falle die Gerinnungsmasse in der vorderen Kammer das Product einer Entzündung im vorderen Abschnitt des Uvealtractus war, und um eine solche hat es sich meiner Ansicht nach auch in dem Falle Zimmermann's gehandelt. Denn, wenn er dies auch bestreitet, so entspricht doch der ganze von ihm beschriebene Symptomencomplex, namentlich das Verhalten der Pupille, die während der Entzündungserscheinungen trotz der ausgiebigsten Atropin-Anwendung kaum auf die normale Weite gebracht werden konnte, um nach deren Ablauf die grösstmögliche Ausdehnung anzunehmen, dem Bilde einer Iridocyclitis. Deren Aetiologie anzugeben, kann ich mir natürlich nicht anmaassen, aber erwähnen möchte ich nur, dass wir die Vermeidung einer Infection bei aller Vorsicht und der strengsten Sorgfalt — und das werden mir gerade diejenigen, die in dieser Hinsicht die besten Ergebnisse aufweisen können, zugeben — doch nicht so in unserer Macht haben, dass wir sie mit unbedingter Sicherheit verbürgen könnten, und andrerseits darauf hinweisen, dass es sich um ein Leucoma adhaerens gehandelt hat, die Ausschneidung also sicher an einer schon pathologisch veränderten Iris vorgenommen wurde.

Bei dem Pat., von dem uns Hjort erzählt, hat es sich um eine Cyclitis mit exsudativer Chorioiditis gehandelt. Eine Cyclitis haben also alle diese Fälle gemeinsam, und so glaube ich, besonders wenn ich mir das förmliche

Herauswachsen des Exsudats aus dem Kammerwinkel bei meinem Pat. vor Augen halte, in Uebereinstimmung mit Hjort in einer Entzündung des Strahlenkörpers die Quelle für das eigenartige Exsudat erblicken zu müssen.

Welcher Natur dieses ist, das freilich ist eine aus den angeführten Krankengeschichten nicht zu lösende Frage, und es ist vom wissenschaftlichen Interesse aus zu bedauern, dass Hjort nicht in die Lage kam, das Exsudat zu entleeren und zu untersuchen.

Unser Büchertisch.

Neue Bücher.

1. Die Erkrankungen des Auges im Zusammenhang mit anderen Krankheiten, von Prof. Dr. H. Schmidt-Rimpler in Göttingen. Mit 23 Abbildungen. Wien 1898, A. Hölder. (XXI. Band der speciellen Pathologie und Therapie, herausgegeben von Hofrath Prof. Dr. H. Nothnagel.)

2. Die Bedeutung der Augenstörungen für die Diagnose der Hirn- und Rückenmarkskrankheiten, für Aerzte, besonders Neurologen und Ophthalmologen, von Dr. O. Schwarz, Privatdocent an der Universität Leipzig. Berlin 1898, S. Karger.

3. Lehrbuch der Augenheilkunde für Thierärzte, von Prof. Dr. H. Möller in Berlin. Dritte, neu bearbeitete Auflage mit 45 Holzschnitten und 2 Farbendrucktafeln. Stuttgart 1898, F. Enke.

Gesellschaftsberichte.

Deuxième conférence internationale concernant le service sanitaire des chemins de fer et de la navigation. Brüssel, am 7. Sept. 1897.

La détermination quantitative du sens chromatique, par H. Snellen.

Der Vortrag bildet eine Ergänzung zu Snellen's: Notes on vision and retinal perception being the Bowman Lecture. 1896. June 12 (Vol. XVI of the Ophth. Soc. Transactions). Es sei daraus folgendes hervorgehoben: Trotz der grossen Seltenheit der Gelb- und Blaublindheit müssen rothe und grüne Signale im Eisenbahndienst gebraucht werden. Gelbes Licht unterscheidet sich nicht genug vom weissen, da letzteres gelb erscheinen kann, z. B. wenn die Luft Kohlenpartikel oder Wasserdampf enthält, und blaues Licht ist nicht hell genug. Die Prüfung des Farbensinns wird erst schwierig, wenn es sich um incomplete Daltonisten handelt. Ihnen erscheinen noch mehr als den Farbentüchtigen die grünen Lichter lebhafter als die rothen, besonders wenn, wie in Deutschland, das Roth der Signale mehr rothviolett als gelbroth ist. - Snellen beginnt die Untersuchung mit den Stilling'schen Tafeln, II. Aufl., und lässt die Wollprobe folgen. Auch farbige Pulver und Stifte, Phänomene des Simultancontrasts und der Nachbilder, das Polarimeter von Rose-Chibret können Dienste thun. Ein leichter Grad von Schwäche des Farbensinns darf besonders bei älteren erfahreren Beamten geduldet werden Die letzte quantitative Bestimmung ist die Donders'sche Methode, die in der Bestimmung des Winkels besteht unter dem farbige Scheiben auf dunklem Grund erkannt werden. Da man aber noch nicht wie für die Sehschärfe einen Normalwinkel (angleétalon)

hat bestimmen können, schlug Donders vor, die Resultate jeder Bestimmung mit den bei einem Farbentüchtigen erhaltenen zu vergleichen. Wie Donders (A. f. O. XXIII.), spricht sich auch Snellen dafür aus, die Entfernung, in welcher die Farbenscheibchen erkannt werden, nach der Formel d/D auszudrücken, also gerade wie bei der Sehschärfenbestimmung das lineare, nicht das Oberflächenmaass zu Grunde legen.

Bei längerem Betrachten der Farbenscheibchen werden durch kleine schnelle Bewegungen des Auges eine grössere Anzahl von Retinaelementen in Wirkung gesetzt. Wird dies durch Anwendung eines Diaphragmas mit Momentverschluss ausgeschlossen, so sinkt die Empfindlichkeit bis auf $^2/_3$ der normalen bei mittlerer Beleuchtung.

Wie für die Sehschärfe, hat auch für den Farbensinn der Einfluss der Beleuchtung eine Grenze. Snellen hat mit seinen Schülern Laan und Pickema darüber eingehende Untersuchungen angestellt (cf. Bowman Lecture l. c.). Das Maximum der Sehschärfe ist schon bei einer Helligkeit von 30—50 Meterkerzen — je nach Adaptation des Auges — erreicht, liegt aber für die Farbenperception viel höher.

Der Vortrag ist abgedruckt in Ned. Tijdschrift voor Geneesk. 1897. 2. Dec.

Dr. Hillemanns.

Referate, Uebersetzungen, Auszüge.

Ueber den Star der Glasbläser, von J. Hirschberg. (Nach einem in der Berliner medicin. Gesellschaft am 19. Januar 1898 gehaltenen Vortrag. Berliner klin. Wochenschr. 1898. Nr. 6.)

M. H.! Die Männer, welche Sie hier vor sich sehen, zeigen eine ganz eigenthümliche Färbung ihres Gesichts, als ob sie lange Zeit in heissen Gegenden gelebt hätten. Nun, sie wohnen in Köpenick bei Berlin. Sie sind Glasbläser, stehen in den vierziger Jahren, sind seit dem 14. Lebensjahre, mindestens also 25—30 Jahre, in diesem Gewerbe beschäftigt.

Die Röthung und narbige Beschaffenheit ihrer Wangenhaut verdanken sie dieser Thätigkeit. Diejenigen, welche die Veränderung hauptsächlich nur in der einen Hälfte des Gesichts zeigen, wenden nur diese bei ihrer Arbeit der Gluth-Hitze zu. Bei ihnen ist auch die Veränderung des Auges immer zuerst auf dieser Seite entwickelt.

Etwa 30 Arbeiter sind dort als Glasbläser in der Glashütte beschäftigt. 5 von ihnen sind schon 40 Jahre alt und darüber. Alle fünf haben meine Hilfe wegen Starbildung nachgesucht. Einer ist vor mehr als 2 Jahren von mir erfolgreich mit dem Lappenschnitt und runder Pupille operirt. Einer steht zur Operation.[1] Die drei andren sind noch nicht so weit. Alle vier sind sonst völlig gesund.

Die andren 25 sind jünger, sie merken noch keine Störung und haben sich nicht vorgestellt.

Uebrigens hat 1886 Meyhöfer[2] in Görlitz 506 Glasmacher untersucht und Linsentrübung bei 59 gefunden, von denen 42 noch nicht das 40. Lebens-

[1] Derselbe ist inzwischen erfolgreich operirt.

[2] Klin. Monatsbl. f. Augenheilk. 1886; Febr., vgl. Centralbl. f. prakt. Augenheilk. 1886. S. 55. Es ist dies die vollständigste Arbeit über Glasbläser-Star.

jahr erreicht hatten. (Linsentrübung überhaupt bei 11,6 % der Glasbläser und -macher; bei 9,5 % derjenigen, die das 40. Jahr noch nicht erreicht hatten.)

Meyhöfer betont sehr richtig „die bräunlich rothe Verfärbung der Haut, theils von Pigmentirung, theils von stärkerer Vascularisation herrührend, besonders auf der linken, bei der Arbeit vorzugsweise dem Feuer zugekehrten Wange". Das linke Auge sei hauptsächlich befallen. In der Entfernung vom Feuer, in welcher sich die linke Gesichtshälfte des Arbeiters häufig befindet, zeigte das Thermometer + 65° C. Neben der strahlenden Hitze müsse die gewaltige Schweissabsonderung als Ursache der Linsentrübung angesehen werden.

Obwohl vom Star der Glasbläser in unsren heutigen Lehrbüchern der Augenheilkunde, auch in dem grossen Handbuch von Graefe-Saemisch, nirgends gesprochen wird, ist diese Form doch schon lange bekannt, von Joseph Beer, Arlt, Hasner beobachtet, von Mackenzie, Wecker und Panas erwähnt.

Plenck (Augenkrankh. Wien 1787. S. 267) nennt unter den Ursachen des Stars den lange auf die Augen wirkenden Glanz der Sonne und des Feuers. Die Hitze verdunkelt die Linse, wie man an den Augen gekochter Fische sehen kann.

In dem Handbuch des Augenarztes von Hrn. v. Wenzel, das zu Paris im Jahre 1808 erschienen ist, heisst es, dass die Personen, welche sich viel dem Feuer nähern, mehr, als die andren, eine Vertrocknung und Trübung der Crystall-Linse erfahren.[1] Genauere Einzelheiten giebt auch er nicht an.

Diese finden wir zuerst in J. Beer's Lehrb. d. Augenkrankh. Bd. II. 317. Wien 1817:

Starke und langwierige Einwirkung der Sonnenstrahlen auf den Kopf und auf die Augen begünstigt bei den Landbewohnern die Ausbildung des Stars mit herannahendem Alter. Hierher gehört auch die angestrengte Arbeit bei starkem Feuer in Hochöfen, Glashütten, Schmieden, daher wir auch bei diesen Arbeitern und bei Köchen den Star mit zunehmendem Alter nicht selten antreffen.

In Arlt's Augenkrankh., Bd. II. S. 253, Prag 1853, heisst es, dass unter den Starkranken die Zahl der Feuerarbeiter, namentlich der Schmiede und der Glashüttenarbeiter, auffallend gross ist. Arlt wirkte derzeit in Böhmen, wo es viele Glashütten giebt. Auch sein Nachfolger in Prag, Hasner, hat eigene Beobachtungen der Art veröffentlicht. (Klin. Vortr. über Augenheilk. Bd. III. Prag. 1866. S. 272):

„Obgleich Cataract bei allen Beschäftigungen vorkommt, so ist sie doch bei Schmieden, Glashüttenarbeitern, Goldarbeitern, Bäckern, überhaupt Feuerarbeitern ziemlich häufig, und die Einwirkung der Hitze, sowie grellen Lichtes, vielleicht auch intensive Arbeit überhaupt scheint insofern nicht ohne Einfluss zu sein, als sie Congestivleiden des Auges überhaupt hervorruft, in deren Folge Nutritionsanomalien der Linse sich entwickeln."

Von auswärtigen Augenärzten erwähne ich zunächst Mackenzie, der vielfach auf Beer sich stützt. Derselbe sagt in der ersten Auflage seines trefflichen Lehrbuches (Diseases of the eye, London 1830): Those who are much exposed to strong fires, as glasblowers, forgers, cooks etc. are not unfrequently the subject of cataract. In den heutigen englischen Lehrbüchern, von Berry, Nettleship u. A., steht nichts mehr davon.

---

[1] Bd. I. S. 99: On sait que les personnes qui approchent beaucoup du feu, éprouvent plus que les autres un dessèchement et une opacité de la lentille crystalline.

In der französischen Ausgabe des Mackenzie'schen Werkes, welche von Warlomont und Testelin besorgt und 1857 zu Paris erschienen ist, wird noch der obigen Liste Mackenzie's hinzugefügt: les lavandières.

Fast wörtlich gleichlautend ist die Aufzählung in Panas' Traité des maladies des yeux, Bd. I. p. 531, Paris 1894: Il en est de même de certaines professions exposant à des sudations fréquentes, tels que les métiers de souffleur de verre, de forgeron, de cuisinier, de blanchisseur etc.

Aehnliche Anschauungen bezüglich der Rolle des Schwitzens und der Muskelanstrengung hatte auch de Wecker entwickelt, Traité d'ophth. Bd. II. S. 915, Paris 1884, und hinzugefügt: En effet, chez les verriers ... la fréquence de la cataracte semble cependant constantée.

Auf dem Congress der British med. Assoc. vom Jahre 1894 erwähnte Landolt, dass er verhältnissmässig viele Glasarbeiter am Star operirt habe.[1]

Zur Erklärung der Glasbläser-Stars hat man öfters vergleichend die Thatsache zu Hilfe genommen, dass einerseits bei unsrer Landarbeiterbevölkerung und andrerseits in heissen Gegenden Starbildung sehr häufig sei. Aber diese Thatsache ist auch bestritten worden. Namentlich soll in heissen Gegenden der Star nicht häufiger sein, als bei uns. Es ist unmöglich, mit ganz beweisenden Zahlen aufzuwarten. Aber einen wichtigen, vorher unbekannten Punkt habe ich selber in Ostindien nachweisen können, das ist die Frühzeitigkeit der Starbildung. Die meisten star-operirten Hindu, die ich in den Krankenhäusern von Kalkutta, Jaipore, Bombay vorfand, oder die ich gelegentlich ermittelte, da sie von einheimischen Starstechern sich hatten operiren lassen, waren ungefähr um das 40. Lebensjahr oder bald danach operirt worden, während bei mir das durchschnittliche Alter für die Ausziehung des sogenannten Alterstars auf das 62. Lebensjahr fällt. Unter der glühenden Sonne von Indien reift also der Alterstar 20 Jahre früher, als bei uns. In ähnlicher Weise ist auch bei unsren Landarbeitern die vollständige Trübung der Linse weit häufiger schon um das 50. Jahr zu beobachten, als bei sonst gesunden Städtern. Ebenso ist es bei unseren Glasbläsern, nach Meyhöfer's und meinen Beobachtungen.

Wir kommen also zu der Annahme, dass die durchsichtige Crystall-Linse, wenn sie häufig und lange einer starken Wärmestrahlung ausgesetzt wird, durch die Absorption der Wärme feine innere Veränderungen erleidet, die schliesslich zu einer Trübung der Durchsichtigkeit führen.

Die physikalischen Untersuchungen über die Absorption der Augenmedien bezogen sich hauptsächlich auf die Frage, warum wir die ultrarothen Strahlen nicht sehen. Brücke, Cima, Janssen und H. v. Helmholtz[2] sind der Ansicht, dass die starke Absorption der Strahlungsenergie jenseits des Roth zu genügen scheint, um die Unsichtbarkeit der ultrarothen Strahlen zu erklären. Franz, Tyndall, Klug, Engelmann und ganz neuerdings Aschkinass[3] gelangten zu der Schlussfolgerung, dass der Grund der Unsichtbarkeit derjenigen Wärmestrahlen, welche eine geringere Brechbarkeit, als die rothen Strahlen besitzen, in der Natur der Netzhaut zu suchen sei.

---

[1] Centralbl. f. prakt. Augenheilk. 1894. S. 543.

[2] Physiol. Optik. 2. Aufl. S. 283. 1885—1895. (Hierselbst sind die anderen Beobachter der ersten Reihe citirt.)

[3] Ueber das Absorptionscentrum des flüssigen Wassers und über die Durchlässigkeit der Augenmedien für rothe und ultrarothe Strahlen. Annalen d. Phys. u. Chem. N. F. Bd. LV. 1895. Hierselbst sind die anderen Beobachter der zweiten Reihe citirt. Vgl. auch die Arbeit von E. Aschkinass in der Zeitschr. f. Psychol. u. Physiol. der Sinnesorgane. Bd. XI. 1896, Spectrobolometrische Untersuchungen über die Durchlässigkeit der Augenmedien für rothe und ultrarothe Strahlen.

Immerhin ist die Absorption der Augenmedien der des Wassers ziemlich gleich; also bei einer Dicke der Schicht von nur 0,6 mm wird schon für eine Wellenlänge λ[1] von 1924 $\mu\mu$ (Millionstel eines Millimeters) die Absorption A gleich 100 % der ankommenden Strahlung, d. h. die Absorption ist absolut. Für kleinere Wellenlängen ist die Absorption geringer, z. B. für $\lambda = 1400\ \mu\mu$ gleich 46 %. Bei einer Dicke der Schicht von 1 cm ist für $\lambda = 1162\ \mu\mu$ die A = 52 % u. s. f. Lichtstrahlen sind von Wärmestrahlen nur subjectiv verschieden. Die Lichtstrahlen tragen zu dem Process der Linsenveränderung wohl bei, aber ihre Absorption durch die Linse ist gering.

Eine Wasserschicht von 7 mm Dicke lässt nur 8 % der Wärmestrahlung einer Locatelli'schen Lampe durch, eine von 3 mm 11 %.[2]

Allerdings gewährt ja die Hornhaut und das Kammerwasser der Linse einen gewissen Schutz, und darum tritt die Wirkung erst nach Jahren ein. Dass die Hornhaut[3] nicht so leidet, folgt aus der grösseren Lebhaftigkeit ihres Stoffwechsels gegenüber der epithelialen Masse der Cristalllinse.

Wegen der Langsamkeit der Einwirkung ist es auch wohl recht schwer, den Hitzstar am lebenden Thier durch Versuch hervorzubringen. An der herausgenommenen Linse allerdings hat Michel[4] bei + 80° sofortige Trübung beobachtet, die nicht wieder schwand; das ist ja auch von der gekochten Fischlinse bekannt, aber nicht ganz geeignet, die besprochene Form des Hitzestars unmittelbar zu erklären.

Was die Form des Glasbläser-Stars anlangt, so scheint der erste Beginn in der hinteren Rindenschicht sich zu bilden, die ja bekanntermaassen am meisten empfindlich ist. Der Linsentrübung an sich kann man die Ursache nicht ansehen; wohl aber, wie schon Meyhöfer richtig hervorgehoben, dem Antlitz des Kranken, wenn man überhaupt erst einmal einen solchen Fall beobachtet hatte.

Die erste Entwickelung ist recht langsam. Monate oder selbst Jahre, nachdem die Arbeiter Abnahme ihrer Sehkraft bemerkt, vergehen, ehe sie es für nöthig halten, Hilfe zu suchen. Ist aber erst einmal die Sehkraft etwa auf $^1/_{10}$ gesunken, so tritt die vollständige Trübung rasch, im Verlauf einiger Monate, ein. Gelegentlich kommt es auch zu starker Quellung der vollständig getrübten Linse, so dass dann der Lappenschnitt mit Erhaltung der runden Pupille nicht recht räthlich erscheint.

Was die Heilbarkeit des Glasbläser-Stars betrifft, so lässt sich nur annehmen, dass die Operationserfolge ebenso ausgezeichnet gute sein werden, wie sonst bei gesunden Individuen der vierziger Jahre.

Schliesslich möchte ich noch zwei Worte über die Verhütung des Glasbläser-Stars und verwandter Formen sagen.

[1] Nach v. Helmholtz (Physiol. Opt. 2. Aufl. S. 281) ist die Wellenlänge der Grenze des Violett 396 $\mu\mu$, des äussersten Roth 810 $\mu\mu$, die der äussersten dunklen Strahlen drei Mal so lang, nämlich 2700 $\mu\mu$. Nach Riecke (Experimentalphysik. Bd. II. S. 457. Leipzig 1896) gelang es Langley, das Wärmespectrum bis auf die 20fache Ausdehnung des sichtbaren, d. h. bis zu einer Wellenlänge von 18 μ, zu verfolgen.

[2] Müller-Pouillet, Physik. Bd. II. 7. Aufl. S. 817 flg.

[3] Bei stärkerer Hitzewirkung, z. B. beim electrischen Schweissverfahren (+ 3000° C.), ist auch eine deutliche und acute Schädigung der Hornhaut zu beobachten.

[4] Ueber natürliche und künstliche Linsentrübung. Leipzig 1882. Vgl. Centralbl. für prakt. Augenheilk. 1882, S. 61. Mit dem Eisbeutel vermochte er am lebenden Thiere Linsentrübung hervorzurufen, die wieder schwand mit der durch den Blutkreislauf vermittelten Temperaturerhöhung.

Es ist ausserordentlich schwer, den Arbeitern mit Schutzbrillen beizustehen. Davon habe ich in meinem Buch über den Elektromagneten[1] ein auffälliges Beispiel veröffentlicht. Nichts desto weniger sind hier derartige Schutzvorrichtungen, übrigens auch für die Wangen, so recht am Platz.

Der eine meiner Kranken, dem ich vor mehr als 2 Jahren den Star ausgezogen, hat durch Vorbinden eines ganz dünnen Strohhuts bei der Arbeit in diesen zwei Jahren die Veränderung seiner Gesichtshaut erheblich verringert.

Journal-Uebersicht.

Archiv für Augenheilkunde. Bd. XXXIV. Heft 3.

12) **Zur pathologischen Anatomie der spontanen Linsenluxationen in die vordere Kammer,** von Dr. Rumschewitsch in Kiew.

Nach der ersten genauen anatomischen Untersuchung spontaner Linsenluxationen in die Vorderkammer durch Hirschberg (1874) sind nur wenige Berichte der Art mitgetheilt. Verf. schliesst die Ergebnisse zweier eigener Untersuchungen an. Aus den Resultaten vermag er nicht, allgemeine Schlüsse zu ziehen, doch glaubt er, bewiesen zu haben, dass die Hyaloidea keine Beziehungen zur Zonula hat und weist auf die Wichtigkeit der Maceration der Zonulafasern zur Erklärung des Vorganges hin.

13) **Die Brechungsverminderung durch Verlust der Linse,** von Dr. Maximilian Salzmann, Docenten für Augenheilkunde in Wien.

Je länger die optische Achse ist, desto grösser fällt ceteris paribus die Brechungsverminderung aus.

Je tiefer die vordere Kammer vor der Operation war, d. h. je grösser der Abstand des hinteren Hauptpunktes vom Hornhautscheitel im Vollauge war, desto geringer fällt ceteris paribus die Brechungsverminderung aus.

So lauten die Hauptsätze des Artikels, der sich inhaltlich mit den Ausführungen Schön's in diesem Centralblatt (Januarheft 1897) deckt.

14) **Ueber einen Fall von Papillo-Retinitis bei Chlorose,** von Dr. W. Schmidt, Assistenzarzt. (Aus der Univ.-Augenklinik zu Leipzig.)

Bei einem 14jährigen Mädchen wurde eine Papillo-Retinitis beobachtet, als deren Ursache Chlorose angenommen wird, da alle in Betracht kommenden Krankheiten ausgeschlossen werden konnten. Nach entsprechender Behandlung der Chlorose trat Heilung ein.

Als „entzündliches Agens" der Papillitis sieht Verf. die Zerfallsproducte an, welche durch die Deglobulisation bei der Chlorose geschaffen werden.

15) **Zur Pathologie des hämorrhagischen Glaucoms,** von Dr. Percy Fridenberg in New York.

Das Auftreten von Glaucom nach massenhaften Blutungen im Augeninnern, besonders Netzhautblutungen, kann nur mit Zuhilfenahme besonderer ätiologischer Momente erklärt werden, da nach traumatischen Blutungen in gesunden Augen Glaucom sehr selten auftritt, und da es fast immer einseitig ist. Es wird daher meist einseitige Embolie oder Thrombose angenommen, und die bisherigen anatomischen Untersuchungen sprechen dafür. In Verf.'s Fall handelt es sich um

[1] S. 87.

krankhafte Veränderungen der Körperarterien, um hyaline Wandverdickung, welche durch Verlangsamung des Blutstromes Gelegenheit zur Gerinnung in den kleinsten Blutgefässen geben. Verf. glaubt nicht, dass die aufgetretenen Blutungen zum Glaucom führten, sondern, dass die Spannungszunahme auf der Degeneration der Chorioidea und Iris, also einer schleichenden Irido-Chorioiditis nach Gefässentartung beruhte.

16) **Beiträge zur Entwicklungsgeschichte der Linse,** von Dr. C. Ritter in Bremervörde.

17) **Ueber die Veränderungen des Auges nach Ligatur der Gallenblase.** Ein experimenteller Beitrag zur Kenntniss der Ophthalmia hepatica, von Dr. W. Dolganoff, Privatdocent in Petersburg. (Aus dem Laboratorium der Berliner Univ.-Augenklinik.)

Der Zusammenhang von Leber-Erkrankungen mit Veränderungen im Auge ist in einer Reihe von Arbeiten besprochen, die Verf. zunächst referirt. Subjectiv wurde beobachtet: Amblyopie, Hemeralopie, Xantopsie, Erythropsie, mangelhafte Farbenperception, Scotome, concentrische Gesichtsfeldeinengung. Objectiv fanden sich Blutergüsse in die Retina, Oedem, entzündliche und degenerative Processe in der Netzhaut, Pigmententartung derselben, Neuroretinitis, entzündliche und degenerative Processe in der Gefässhaut, Trockenheit der Schleimhäute des Auges.

Die klinischen Erscheinungen fanden ihre Erklärung in den Ergebnissen der mikroskopischen Untersuchung, es zeigte sich Oedem des Sehnerven und Atrophie desselben; in der Netzhaut Oedem, Entzündung der Gefässwandung. Veränderung des Pigmentepithels, Degeneration der Nervenzellen. In der Gefässhaut: entzündliche Infiltration, Wucherung der Gefässwände, Bindegewebsbildungen.

Mit diesen pathologischen Befunden stimmten grösstentheils Veränderungen überein, die Verf. an den Augen von vier Hunden fand, welche nach Unterbindung des Gallenausführungsganges zu Grunde gingen.

18) **Klinischer und anatomischer Beitrag zur Tuberculose der Thränendrüse,** von Dr. Süsskind in Stuttgart. (Aus der Univ.-Klinik Würzburg.)

Aus sechs Fällen, die bisher in der Literatur veröffentlicht sind, und einem neuen zeichnet Verf. das Krankheitsbild der Tuberculose der Thränendrüse als Auftreten eines derben, oft knorpelharten, etwa mandelgrossen Tumors, der mit der bedeckenden Haut nicht verwachsen, gut verschieblich ist. Er liegt im lateralen Theil der oberen Orbita und ist gewöhnlich nicht nach hinten abzugrenzen.

Das Entstehen wurde gleich oft acut, wie langsam beobachtet, die Geschwulst ist nicht druckempfindlich, die Haut darüber war in drei Fällen leicht geröthet und geschwollen.

Der Nachweis von Tuberkelbacillen gelang 3 mal, auch in des Verf.'s Falle, in dem die Tuberculose die zugehörigen präauricularen Lymphdrüsen ergriff und von diesen auf die Parotis überging.

19) **Ein Fall von doppelseitigem, nicht entzündlichem Glaucom in jugendlichem Lebensalter bei gleichzeitiger Retinitis pigmentosa und Myopie,** von Dr. Heinersdorff in Elberfeld. (Aus der Berner Univ.-Augenklinik.)

Die Originalartikel der englischen Ausgabe, referirt von Privatdoc. Dr. Greef in Berlin.

Heft II.

1) **Die Bedeutung von Verengerungen und Erweiterungen im Caliber der retinalen Arterien,** von Harry Friedenwald in Baltimore.

Verf. beobachtete Abnormitäten im Caliber der Netzhautgefässe, die das Aussehen von Stricturen hatten. Sie sind entweder geringfügig oder so stark, dass die Blutsäule zu verschwinden scheint. Unter 33 Fällen fand sich 25mal Arteriosclerose, doch steht deren Grad in keinem Verhältniss zu dem Grade der Caliberschwankungen. In einem Falle bestand Diabetes und Arteriosclerose, doch glaubt Verf. nicht, dass die Veränderungen mit Diabetes in Zusammenhang stehen, zumal Hirschberg in seiner Beschreibung der Retinitis diabetica nichts davon erwähnt. In fünf Fällen bestand Morb. Brightii. In „einigen" Fällen von Arteriosclerose fanden sich retinale und chorioideale Veränderungen, die wahrscheinlich von dem pathologischen Verhalten der Gefässe abhing. Endlich bestanden die Gefässschwankungen in zwei Fällen von Glaucom, die keine Neigung zu Hämorrhagien zeigten.

---

2) **Ueber Affectionen der Cornea bei plastischer Iritis,** von Harry Friedenwald in Baltimore.

Verf. unterscheidet: a) Feine staubförmige Auflagerungen auf der Descemet'schen Membran. Sie sind nach der von Hirschberg angegebenen Methode des Durchleuchtens mit dem Augenspiegel, hinter dessen Oeffnung man eine starke Convexlinse setzt (Lupenspiegel) sichtbar. Verf. nimmt stärkere Convexgläser (25—40 D), als Hirschberg (20 D).

b) Grobe Auflagerungen auf der Descemet'schen Membran, als Descemetitis, Keratitis puncta u. s. w. viel beschrieben.

c) Trübungen in der Substantia propria, und zwar 1. als feine linienförmige Infiltrationen während der Höhe der Entzündungserscheinungen, 2. als kleine graue Infiltrationen in der Peripherie der Cornea, die Verf. als einen selbständigen der Iritis entsprechenden Process in der Cornea ansieht.

---

3) **Ein Fall von bilateraler homonymer Hemianopsie,** von G. W. Ange in Pittsburgh.

Der Fall ist charakterisirt durch Erhaltenbleiben eines kleinen centralen Gesichtsfeldes und centraler Sehkraft.

---

4) **Notiz über eine Serie von Probeworten zur Bestimmung der Accommodationskraft,** von Charles A. Oliver in Philadelphia.

---

5) **Isolirte Ruptur der Iris ohne Verletzung der Augenhäute,** von W. Reber in Pottsville.

Heft III.

1) **Unregelmässiger Astigmatismus durch Mikroskopiren,** von F. W. Ellis in Monson, Mass.

Durch Druck der Lider auf das beim Mikroskopiren geschlossene Auge, war in Verf.'s Falle nach lang dauerndem Mikroskopiren unregelmässiger Astigmatismus aufgetreten.

---

2) **Ein Fall von Filaria im menschlichen Auge**, von James W. Barret in Melbourne.

Vier Jahre nach dem Verlassen der Goldküste in Afrika war bei Verf.'s Patienten eine Filaria oculi humani in der Conjunctiva zum Vorschein gekommen und wurde leicht entfernt.

3) **Eine Methode, um narbige Hautlappen bei der Operation von Ectropium des oberen Lides zu benutzen**, von F. C. Hotz in Chicago.

4) **Ein Fall von angeborenem Colobom der Linse**, von John Dunn in Richmond.

5) **Traumatischer Enophthalmos durch Fractur des Os frontis; Trepanation; Exitus letalis**, von John B. Roberts in Pennsylvania.

6) **Ueber einige seltenere Complicationen bei und nach Star-Operationen**, von Charles A. Oliver in Philadelphia.

Gute Heilungen trotz Steckenbleibens der Spitze des Graefe'schen Messerchens in der Cornea, Versinkens der Linse im Glaskörper, Pressens der Patienten und ähnlicher Seltenheiten.

7) **Ein Fall von Lähmung der Convergenz ohne Störungen der associirten Augenbewegungen**, von Henry W. Heine in Lawrence, Kansas.

8) **Cornealmessungen nach Extraction der Cataract**, von Adolph Pfingst in Louisville.

Verf. stellt als Regeln auf:

1. Zwei Wochen nach der Lappenextraction findet sich ein Cornealastigmatismus von 1,75 D bis zu 22 D.

2. Der grösste Theil dieses Astigmatismus verschwindet in den folgenden 5—6 Wochen.

3. Bis zu 6 Monaten ist eine weitere ganz geringe Abnahme zu constatiren; nach dieser Zeit tritt keine Veränderung mehr ein.

Daraus folge die Zeit, nach der man ein definitives Glas verordnen kann, bezw. die Berücksichtigung des Astigmatismus vorher.

9) **Der Fränkel'sche Pneumococcus als eine häufige Ursache der acuten, catarrhalischen Conjunctivitis**, von H. Gifford in Ohama.

Unter den Originalartikeln der deutschen Ausgabe.

Bd. XXXIV. Heft 4.

20) **Die eitrige Keratitis beim Menschen.** Eine bacteriologische und klinische Studie von Dr. Ludwig Bach, Privatdoc. und I. Assist. an der Univ.-Augenklinik, und Dr. R. Neumann, Assist. am hygienischen Institut zu Würzburg.

Die Verff. beschäftigten sich mit der Bacteriologie des „typischen Ulcus corneae serpens", d. h. der Geschwüre, die gleichzeitig die Erscheinungen des

Fortschreitens und der Heilung zeigen. Es wurde von dem Geschwür nach Reinigung desselben mittelst eines Wattebäuschchens und Abspülung meist auf Agarplatten abgeimpft.

Von 29 Fällen fanden sich 1. nur Pneumokokken in 12 Fällen, 2. Pneumokokken mit anderen Bacterien in 6 Fällen, 3. keine Pneumokokken, aber andere Bacterien in 7 Fällen, 4. ein negativer bacteriologischer Befund in 4 Fällen. Demnach ist das typische Ulcus corneae serpens beim Menschen in der grossen Mehrzahl der Fälle durch den Pneumococcus hervorgebracht.

---

21) **Ueber Dosirung der Schieloperation**, von Dr. Edm. Landolt in Paris.

Verf. wendet sich gegen die Rücklagerung als eine Methode, die den kräftigen Muskel schwäche, während die Vorlagerung den Einfluss des schwächeren Muskels stärke. Bei der Tenotomie setze sich der durchschnittene Muskel weit hinten an, 1. weil darauf das Auge etwas hervortritt, 2. in Folge der Rotation des Auges durch den Antagonisten, 3. in Folge der Verkürzung des Muskels selbst. Es trete daher Beweglichkeitsbeschränkung des Auges ein, die nicht durch Stärkerwerden des Antagonisten eingebracht werde.

Dagegen werde durch die Vorlagerung das Auge tiefer in seinen Muskelapparat hineingedrängt, die Muskeln umspannen das Auge in grösserer Ausdehnung und damit wachse ihr Einfluss auf die Bewegung desselben.

Eine Dosirung der Operation sei nur in geringem Maasse möglich, der Effect werde durch die optische und orthoptische Nachbehandlung bestimmt.

Bei hohen Graden des Schielens kann man der Vornähung mit Resection der Muskelenden eventuell Wochen oder Monate später eine mässige Tenotomie folgen lassen.

Bei mittlerem Schielen Vornähung der entsprechenden Muskeln beider Augen, selten genügt Vornähung auf einem Auge allein.

Bei Strabismus convergens ist nach der Operation Erschlaffung der Accommodation anzustreben. Solange Neigung zum Convergiren besteht, wird daher Atropin eingeträufelt und der binoculare Verband wird länger als 5 Tage belassen; nachher voll corrigirende Convexgläser.

Bei Strabismus divergens wirken Accommodation und Convergenz in gleichem Sinne, wie die Operation. Sobald die Muskeln angeheilt sind, wird deshalb ein Auge frei gelassen; nach 8—10 Tagen methodische Convergenzübungen.

Jede Schieloperation erheische wenigstens während der ersten 5—6 Tage binoculären Verband, Bettruhe und genaue Ueberwachung.

---

22) **Ein weiterer eigenthümlicher Fall von Netzhautstreifung**, von Dr. J. Dunn in Richmond.

Die Streifen nehmen ihren Ursprung vom Opticusrande und ziehen in die Peripherie, sie folgen nicht dem Gefässverlauf, kreuzen sich damit in jeder Richtung. Aus anderen Einzelheiten schliesst Verf., dass die bleigrauen Streifen nicht aus Blutungen hervorgegangen, sondern wahrscheinlich entzündlichen Ursprungs sind. Spiro.

Bibliographie.

1) Ein Fall von otitischem Hirnabscess, von Prof. Dr. H. Steinbrügge. (Deutsche med. Wochenschr. 1897. 7. Oct.) Bei einem letal verlaufenen, aber aus äusseren Gründen anatomisch nicht untersuchten, auch nicht ophthalmoskopirten Falle von Schläfenlappenabscess fand sich Ptosis des gleichseitigen oberen Augenlides. Verf. neigt dazu, diese als Schwächung des M. levat. palpebr. zu deuten. Andere Zweige des N. oculom. waren nicht betroffen. An speciellen anatomischen Präparaten überzeugte sich Verf.. dass der Oculomotoriusstamm bei Ausdehnung oder Volumenzunahme bezw. Verlagerung des Schläfenlappens recht wohl neben der Anheftungslinie des Tentorium cerebelli, da wo der Nerv unter die harte Hirnhaut tritt, einen Druck erleiden könne. Auf alle Fälle stelle die Senkung des gleichseitigen oberen Augenlides ein werthvolles Zeichen für das Vorhandensein eines Schläfenlappenabscesses dar. Spiro.

2) The clinical value of albuminuric retinitis, by W. Zimmermann, M. D., Philadelphia. (The med. and surgical reporter. 1897. June.) Die grösste Bedeutung der Retinitis albuminurica liegt in ihrem Einfluss auf die Stellung der Prognose quoad vitam. Verf. schliesst sich nach seinen Erfahrungen den Zahlen Belt's an, nach denen 85 % der Kranken mit Retinitis albuminurica innerhalb des ersten Jahres und 93 % vor Ablauf des zweiten Jahres nach dem Auftreten der Retinalveränderungen dem Grundleiden erliegen. Spiro.

3) Pneumokokken-Meningitis nach Operationen in der Orbita, von Prof. de Lapersonne in Lille. (Wiener klin. Rundschau. 1897. Nr. 36.) Mit allen antiseptischen Cautelen vorgenommene Enucleation eines Bulbus bei einem 12jähr. Kinde nach Stichverletzung mit einer Scheere; das untersuchte Auge zeigte eitrige Iridocyclitis mit beginnender Trübung des Glaskörpers; am 3. Tage Zeichen acuter Meningitis unzweifelhaft infectiösen Ursprunges; am 10. Tage nach der Operation: Tod. — An der Operationswunde fanden sich keine Zeichen von Eiterung. Die Untersuchung des an der Convexität des Hirnes, an der Hirnbasis angesammelten Exsudates ergab Pneumococcus (Fränkel); kleine Häufchen des Coccus fanden sich auch in der Scheide des Nerv. opt. Die Infection erfolgte hier auf dem Wege der Sehnervenscheiden. Schenkl.

4) Ueber zwei Fälle von Strabismus, von Hofrath Prof. Dr. Schnabel in Wien. (Wiener klin. Wochenschr. 1897. Nr. 47; Wiener klin. Rundschau. 1897. Nr. 48.) Nach Verf. ist der Strabismus eine Stellungsanomalie, beruhend auf dem angeborenen Bau des Orbitalinnern. An der Hand von zwei im Uebrigen nichts Aussergewöhnliches darbietenden Fällen von Strabismus erörtert Verf. die Symptome des Stellungsfehlers und begründet seine Auffassung desselben. Diese hochinteressanten und lehrreichen Erörterungen betreffend muss auf das Original verwiesen werden, sie würden, in Kürze wiedergegeben, an Verständlichkeit und Klarheit Einbusse erleiden. Es mag nur hervorgehoben werden, dass, älteren Anschauungen gegenüber, Verf. betont, dass die Musculatur des schielenden Auges eine normale sei, dass die Abnormität allein gegeben ist in der Lage des Indifferenzpunktes, das ist jenes Punktes, in dem sich der Hornhautscheitel befindet, bevor Ab- oder Adductionsbewegungen begonnen haben; aus ihm lässt sich jedes Symptom des Strabismus ableiten. Verf. bezeichnet es als vollkommen richtig, dass es oft gelingt, bei schielenden Hypermetropen den Strabismus durch Convexgläser zum Schwinden zu bringen, dass daher ein Causalnexus zwischen Strabismus und Hypermetropie besteht. Hypermetropie kann durch Accommodation, Strabismus convergens durch Divergenz latent gemacht werden; um den Stra-

bismus auszugleichen, müsste der schielende Hypermetrope eine Divergenzbewegung einleiten. Die beiden angegebenen Bewegungsarten lassen sich aber nicht associiren. Bei der Wahl, ob binoculares aber undeutliches Sehen, oder deutliches Sehen und Schielen, entscheidet sich der Hypermetrope für das letztere. Setzt man ihm ein Convexglas vor, so kann er die Divergenz ohne Beeinträchtigung des deutlichen Sehens einleiten. Nicht die Hypermetropie schafft den Strabismus, sondern diese verhindert nur die Latenz desselben an einem von vornherein daran leidenden Auge. Schenkl.

5) Beitrag zur Kenntniss der bei der disseminirten Herdsclerose auftretenden Augenveränderungen, von Lübbers. (Inaug.-Diss. Marburg 1897.) Beschreibung von 11 Fällen multipler Sclerose mit einem Sectionsbefunde, welch letzterer um so interessanter ist, als der betreffende Sehnerv intra vitam sehr genau untersucht worden war. Moll.

6) Choroidaltumor oder Choroidalablösung? Von O. Lange. (Festschrift zur 69. Versammlung deutscher Naturforscher und Aerzte. Braunschweig 1897.) Von vielen und berufenen Vertretern der Augenheilkunde wird der Satz aufgestellt, dass, falls unter einer Netzhautablösung Choroidalgefässe von der ihnen eigenen Regelmässigkeit zu sehen sind, dies für eine Ablösung der Aderhaut spricht, während ein Tumor vorliegt, falls die Gefässe unregelmässig verlaufen. Verf. beschreibt einen Fall von Aderhautsarcom, in dem die Diagnose schwankte, weil das erstere Symptom typisch vorhanden war. Allerdings ging der Tumor von den äussersten Schichten der Aderhaut aus und drängte letztere vor sich her. Moll.

7) Giebt es eine essentielle Phthisis bulbi? Von Laqueur. (Verhandl. d. Gesellschaft deutscher Naturforscher und Aerzte. Frankfurt a. M. 1896.) Verf. beschreibt eine Krankheit, welche beide Augen betrifft, in Anfällen auftritt und zu Gewebsveränderungen führt, welche sich dann auch in den Pausen nicht zurückbilden. Dazu kommen exsudative Processe im Innern, während der Bulbus ganz weich wird. Verf. ist geneigt, das Leiden als eine Neurose des Sympathicus aufzufassen. Moll.

8) Ueber die Augenerkrankungen in der Frühperiode der Syphilis, von Wilbrand und Staelin. (Hamburg und Leipzig, Voss, 1897.) Verff. haben 200 in der Frühperiode der Syphilis stehende Patienten systematisch untersucht und registriren die bei den einzelnen Theilen des Auges zu Tage getretenen Symptome. Selbstverständlich sind nicht alle der letzteren auf die bestehende Syphilis zu beziehen, werden jedoch nichts desto weniger tabellarisch aufgeführt. — Interessant ist die Mittheilung, dass sich in 73 Fällen eine concentrische Gesichtsfeldeinschränkung nach dem Typus der functionellen fand. Moll.

9) Om läget af det papillo-maculära knippet, af J. Widmark. (Nordiskt medicinskt arkiv, festband No. 25. — Sur la position du faisceau papillo-maculaire.) Verf. giebt die anatomische Beschreibung eines Falles von Tabak- und Alkoholamblyopie mit centralem Scotom. Die Degeneration des papillo-maculären Bündels war am ausgeprägtesten in und vor dem Canal. opt. Die Lage des Bündels im Sehnerven und Tractus entsprach dem Befund, den auch andere Forscher in ähnlichen Fällen gefunden und beschrieben haben. Ancke.

10) Ichthyol zur Behandlung des Trachoma, von Dr. M. Eberson in Tarnów. (Aerztl. Centralanz. Wien. 1897. Nr. 12.) Verf. geht von der Anschauung aus, dass bei der Entstehung des Trachoms die Blutüberfüllung das Primäre ist. Aus ihr entsteht Uebereruährung und Neubildung in Form von Infiltrationen, Drüsen und Papillen. Deshalb wenden wir zur Behandlung

des Trachoms die klassischen Mittel an wie Argentum und Kupfer, die eben gefässverengende Medicamente sind. Nur haben diese Mittel den Nachtheil, dass die Heilwirkung nur sehr langsam eintritt und dass sie, statt schmerzmildernd zu wirken, die Schmerzen erst auslösen und manchmal sogar steigern. Verf. suchte deshalb nach einem Mittel, das die erweiterten Gefässe verengen, die infiltrirte Bindehaut zur Schrumpfung bringen, die Hypertrophie und Hyperplasie beseitigen und die subjectiven Symptome, wie Schmerz, Thränen, Lichtscheu lindern soll. Nach theoretischen Erwägungen ist dazu das Ichthyol berufen. Es ist ein Vorzug desselben, dass es kein Aetzmittel ist und keinen Schorf bildet; und da es die Gewebe nicht zerstört, hinterlässt es auch keine Narbenbildung. — Verf. wendet das Ichthyol an nach der Formel:

Rp. Ammon. sulfo-ichthyol. 50,0
Aq. destill. 40,0
Glycerini 10,0
M.D.S. zu Händen des Arztes!

Mit der Lösung, die in gut schliessendem Porzellantiegel aufbewahrt werden soll, werden die umgestülpten Lider dick bepinselt, 60 bis 90 Secunden so gelassen und dann wieder mit reinem Wasser energisch abgespült. Bald nach dem Aufpinseln stellt sich leichtes Brennen ein, das jedoch bald wieder verschwindet. Diese Behandlung kann man täglich vornehmen, es empfiehlt sich aber, zu Anfang nur alle zwei Tage zu pinseln, um zunächst die Wirkung zu studiren. Während nach den gewöhnlichen Aetzungen die Patienten den ganzen Tag über Beschwerden klagen, wird nach der Pinselung mit Ichthyol eine gewisse Linderung und Herabsetzung der Spannung angegeben, begleitet von bedeutender Verminderung der Secretion. Bei beginnendem Pannus oder geschwürigen Hornhautaffectionen ist das Mittel genau so verlässlich wie der Lapis. Contraindicirt ist das Ichthyol höchstens bei den Fällen von nahezu geheiltem Trachom, wo keinerlei Blutüberfüllung mehr nachweisbar ist. — Verf. hat bis jetzt 9 Fälle von Trachom mit Ichthyol systematisch behandelt und der Heilung zugeführt. Die durchschnittliche Behandlungsdauer betrug $3^1/_2$ Monate, die längste $5^1/_2$ Monate. Ancke.

11) Die Therapie des Ulcus corneae serpens. Nach Beobachtungen aus der Universitäts-Augenklinik zu Bonn dargestellt von Dr. Reiner Schmitz, I. Assistenzarzte der Augenklinik. (Bonn 1897.) Verf. berichtet über die in den letzten $7^1/_2$ Jahren in der Bonner Klinik unter einem Material von 4815 klinisch behandelten Patienten vorgekommenen 261 Fälle von Ulcus serpens. Ein Theil der Fälle wurde friedlich behandelt (Atropin, feuchte Wärme, Behandlung der Thränensackeiterung u. s. w.), ein anderer Theil wurde mit dem Galvanocauter angegriffen, die Mehrzahl der Fälle aber der Spaltung des Geschwürs nach Sämisch unterworfen. Der Verlauf war bei den weiblichen Patienten im Allgemeinen schlechter, als bei den männlichen, und zwar einerseits, weil die Frauen meist später in ärztliche Behandlung sich begeben, und andererseits, weil Complicirung durch Dacryocystoblennorrhoe bei ihnen häufiger ist. Die Zahl der behandelten Frauen war 83. Von diesen wurden 52 keratotomirt mit 87 % Heilungen, 7,5 % Leucoma totale oder Phthisis anterior und 5,5 % Panophthalmitis. Die Zahl der behandelten Männer war 178. Von diesen wurden nur 86 keratotomirt. In 94,2 % dieser Fälle wurde der ulceröse Process zum Stillstand gebracht, während dies in 4,6 % der Fälle nicht gelang. In 1,1 % trat Panophthalmitis ein. In toto bei Männern und Frauen zusammen wurden also erreicht 91 % Heilungen, 6 % Leucoma totale oder Phthisis anterior und annähernd 3 % Panophthalmitis, ein Resultat, das in Anbetracht der so schweren

Erkrankung als ein sehr gutes zu bezeichnen ist. Verf. empfiehlt deshalb auch sehr warm das Verfahren von Sämisch gegenüber den von anderer Seite empfohlenen, besonders gegenüber der Galvanocausis. Dieselbe hat gewiss auch ihre Vorzüge und wurde auch in einer Anzahl der hier beschriebenen Fälle angewendet. Doch eignet sie sich eben nur für die leichteren Erkrankungsformen ohne Hypopyon oder mit nur geringem und dünnem Hypopyon, von dem man eine leichte und spontane Resorption erwarten kann. Ferner muss man, wenn man radical cauterisiren will, bis in das gesunde Gewebe hinein brennen und bekommt so eine viel ausgedehntere Narbe, als nach der Keratotomie. Ausserdem erlaubt die Galvanocausis nicht die unmittelbare Entfernung des Eiterkuchens aus der vorderen Kammer. Macht man selbst mit dem Glühdraht eine Paracentese des Geschwürsgrundes, so bekommt man durch eine so kleine Oeffnung ein grösseres, geronnenes Hypopyon nicht hindurch. Auch lässt sich, wenn die vordere Kammer aufgehoben ist, die Galvanocausis für den Fall, dass der geschwürige Process durch den ersten Eingriff nicht aufgehalten wurde, ohne Gefahr für die Linse nicht wiederholen. Gerade nach der Galvanocausis bekommt man jene flächenhaften vorderen Synechien, die schliesslich zu Glaucom führen, während dieser Ausgang nach der Keratotomie, wie aus der hier mitgetheilten Statistik sich ergiebt, verhältnissmässig selten ist. Ancke.

12) L'ichthyol dans le traitement des conjonctivites et des blépharites, par Dr. Jacovidès. (Rev. méd. 1897. Nr. 135.) Verf. berichtet über die Erfahrungen, die in der Klinik von Prof. Panas in Paris mit der Anwendung von Ichthyol bei den verschiedenen Formen von Blepharitis und Conjunctivitis gemacht wurden. Panas wendet das Ichthyol in Lösung und in Salbenform an und zwar in zwei verschiedenen Concentrationen (50 bezw. nur 30 Ichth. auf 50 Aq. dest. oder 5 bezw. nur 2,5 Ichth. auf 100 Vaselin. pur.). Die Ichthyollösung wird nach Reinigung des Bindehautsacks mit einem gewöhnlichen Augenpinsel auf die Rückseite der evertirten Lider aufgetragen. Sodann wird der Pinsel weggelegt und mit der Fingerkuppe, je nachdem nur einfacher Catarrh oder Granulosa vorliegt, kürzere oder längere Zeit die Bindehaut massirt und schliesslich der Ueberschuss von Ichthyollösung mit angefeuchteter Watte entfernt. Die Ichthyolsalbe wird ebenso wie andere Augensalben eingestrichen und meist dem Patienten zu allabendlichem Gebrauch in die Hände gegeben. — Die Anwendung der Lösung verursacht eine unmittelbar folgende Reizung des Auges mit Jucken, das sich bis zur Schmerzempfindung steigern kann; nach einer viertel bis einer halben Stunde tritt jedoch Erleichterung, subjectives Wohlbefinden und Weisswerden des Auges ein. Die Salbe wirkt weniger lebhaft und erregt auch keinen Schmerz. Die Ichthyolbehandlung hatte bei allen entzündlichen Erkrankungen der Bindehaut und der Lider guten Erfolg, bei Pannus schien sie auch aufklärend auf die Hornhauttrübung zu wirken, nur bei Blenn. neonat. konnte sie nicht mit der klassischen Behandlung concurriren. Ancke.

13) L'ichthyol en ophtalmologie. De l'ichthyol dans la blépharite et la kératite strumeuse, par Dr. Darier. (La clinique ophtalm. 1897. Nr. 3.) Das Ichthyol ist nach den neuesten Erfahrungen ein mächtiges therapeutisches Agens. Es hat vor anderen Mitteln den grossen Vortheil, dass es keinen Schmerz verursacht, im Gegentheil eine sedative Wirkung hat, wenn auch Verf. nicht so weit geht, wie andere Autoren, zu behaupten, dass es anästhesirend wirke. Bei leichteren Fällen von Entzündung der Lider und der Bindehaut kommt man mit Ichthyolsalbe aus. Bei hartnäckigen Fällen thut man besser, Ichthyol in Substanz auf ein Läppchen zu streichen, dieses Pflaster auf die halbgeschlossenen Augenlider aufzulegen und die Nacht über liegen

zu lassen. Am Morgen findet man dann ziemlich starke schleimig-eiterige Absonderung. Nach Reinigung des Bindehautsacks sieht man jedoch, dass Röthung und Schwellung deutlich abgenommen haben. — Bei stärkerer Absonderung empfiehlt es sich, die Ichthyolbehandlung noch mit einem anderen hier indicirten Mittel zu combiniren; z. B. verschwindet bei gleichzeitiger Aetzung mit Lapislösung die eiterige Absonderung oft auffallend rasch. — Handelt es sich um scrophulöse Patienten, so thut man gut, statt Leberthran Ichthyol auch innerlich nehmen zu lassen. — Bei den pannösen Keratitiden, bei denen schon verschiedene Behandlungsmethoden und besonders gelbe Salbe vergeblich angewendet worden war, erreichte Verf. bedeutende Besserung, wenn er mit Hilfe einer Bowman'schen Sonde eine Spur von Ichthyol in Substanz in den Bindehautsack brachte. Zunächst bereitet das dem Patienten etwas Schmerz, der ca. 10 Minuten anhält, am nächsten Morgen aber schon kann man eine deutliche Besserung constatiren. Alles in Allem hält Verf. das Ichthyol für eine sehr werthvolle Bereicherung unseres Arzneischatzes gegenüber allen entzündlichen Augenkrankheiten, die einhergehen mit Infiltration der Gewebe und Blutüberfüllung. Ancke.

14) De la suture conjonctivale en bourse contre les solutions de continuité de la cornée, par Dr. Rohmer. (Rev. méd. de l'Est. 1897. Juillet; Rev. de thérap. 1897. Nr. 18.) In allen Fällen fehlerhaften oder mangelhaften Schlusses einer Hornhautwunde mit oder ohne Einlagerung irreductibler Irishernien, bei kleinen Staphylomen, bei Hornhautfisteln, bei infectiöser Iridocyclitis, bei welcher durch eine fehlerhafte Narbe die Krankheitserreger eindringen, bei Verzögerung der Wundverheilung nach Extractionen u. s. w., löst de Wecker die ganze Augapfelbindehaut bis zur Insertion der Mm. recti von der Unterlage ab und zieht sie mit einer Sutur tabaksbeutelartig über die Hornhaut herüber, so dass dieselbe ganz gedeckt ist. Nach 8 bis 10 Tagen stösst sich der Faden ab und die Bindehaut weicht wieder zurück bis auf die Stelle der Hornhautwunde, über welcher jetzt die Bindehaut fest verwachsen ist, diese deckend und stützend. Ancke.

15) Traitement du décollement de la rétine par l'ésérine, par Dr. Grandclément. (Société des sciences médic. de Lyon, séance du 21 juillet 1897; Rev. de thérap. 1897. Nr. 17.) Verf. berichtet über einen Fall von totaler traumatischer Netzhautablösung bei einem Myopen mit vollkommener Erblindung und stärkster Hypotonie. Die Pupille war von einem anderen Arzt künstlich erweitert worden. Rückenlage wurde nicht vertragen. Deshalb verordnete Verf. wiederholte Eserineinträufelungen und konnte schon nach 2 Tagen Rückkehr der Functionstüchtigkeit und Verschwinden der Ablösung constatiren, welch letztere jedoch auffälligerweise wieder von Neuem auftrat, als nach 7 Wochen mit den Eserineinträufelungen aufgehört wurde. Ancke.

16) Cocaïnisation de l'iris, par Roudine. (Rev. russe d'ophtalm. 1896. Nr. 11 u. 12; Rev. de thérap. 1897. Nr. 14.) Verf. hat in 12 Fällen von Iridectomie versucht, durch subconjunctivale Einspritzungen in der Nähe der Schnittstelle von 3 bis 4 Theilstrichen einer mit 5 % Cocaïnlösung gefüllten Pravaz'schen Spritze Anästhesie der Iris zu erreichen. In 6 Fällen erhielt er völlige Anästhestie, in 5 Fällen war die Empfindlichkeit bedeutend herabgesetzt und nur in einem Fall hatte die Iris ihre Empfindlichkeit bewahrt. Ancke.

17) Traitement de la nevralgie oculaire, par Markoff. (Wratsch. 1896. Nr. 12; Rev. de thérap. 1897. Nr. 13.) Die Behandlung der Ciliarneuralgie zerfällt in eine symptomatische und causale, die auf das Grundleiden gerichtet ist. Wichtiger ist hier die symptomatische, die eben gegen die Schmerzen gerichtet ist. Vorzügliche Dienste leisteten dem Verf. hiergegen

Einträufelungen von Cyankalium oder Chinin. Morphium leistet zu wenig, Cocaïn wirkt nur vorübergehend. Das Cyankalium wird in warmer Lösung $^1/_1$ bis $^1/_2$ % stark eingeträufelt. Die Lösung soll dunkel und kalt aufbewahrt werden, dann wirkt sie jederzeit wie eine frisch hergestellte. Sobald sie ihren charakteristischen Geruch verliert, wird sie wirkungslos. Das salzsaure Chinin wird in 1 % Lösung instillirt (aber ohne Säure!, sonst bekommt man starke Reizung). Man kann auch der Lösung Morphium zusetzen. Es giebt nach der Versicherung des Verf.'s keinen Ciliarschmerz, der diesen beiden Mitteln widerstehen könne. Ist eine Viertelstunde nach der Einträufelung der Schmerz nicht vergangen, so muss man noch einmal einträufeln. Diese locale symptomatische Behandlung kann natürlich die allgemeine causale nicht überflüssig machen. Ancke.

18) Anesthésie en chirurgie oculaire par l'emploi de l'eucaïne B, par Dr. P. Dolbeau. (Thèse de Paris. 1897. Avril; Rev. de thérap. 1897. Nr. 13.) Das Eucaïn B hat nach der Ansicht des Verf.'s bedeutende Vorzüge. Es ist zwar ebenso giftig, wie das Cocaïn, aber subcutane Injectionen scheinen doch grössere Sicherheit zu bieten. Es ist ebenso wie das Eucaïn A gefässerweiternd, was störend wirkt. Auf ein nicht entzündetes Auge wirkt es gut anästhesirend, aber die Wirkung hält nicht so lange an, wie die des Cocaïns. Bei einem entzündeten Auge ist seine Wirkung ebenso unsicher, wie die des Cocaïns. Auf die Pupille und die Tension hat es keinen Einfluss. Ancke.

19) Action de la lumière colorée sur la rétine, par Dr. Ed. Pergens. (Travail fait à l'Institut Solvay. 1896. — Annales publiées par la Société royale des sciences médicales et naturelles de Bruxelles. 1897. T. VI. Fasc. I.) Verf. hat eingehende Untersuchung über den Einfluss verschiedenfarbigen Lichtes auf die Netzhautelemente an den Augen einer Fischgattung (Leuciscus rutilus L.) angestellt, indem er die Versuchsthiere erst einige Zeit im Dunkeln hielt und sie sodann einige Stunden mit den verschiedenen spektralen Farben derartig bestrahlte, dass das eine Auge voll beleuchtet wurde, während das andere im Dunkeln blieb. Nach dem Versuch wurden die Thiere, immer unter der gleichen Bestrahlung, decapitirt und die Augen zur mikroskopischen Untersuchung präparirt. Als Lichtquelle zur Erzeugung des Spektrums diente in verschiedenen Versuchsreihen Auer'sches Gasglühlicht, electrisches Glühlicht von 300 Kerzen und electrisches Bogenlicht von 3000 Kerzen. Verf. kommt auf Grund der Ergebnisse seiner Untersuchungen zu folgenden Sätzen: Die Wanderung des Pigments ist am wenigsten ausgesprochen bei Bestrahlung mit Roth, am stärksten bei Blau. Die Lichtintensität ist nicht so sehr von Belang, denn das Roth war lichtstärker, als das Blau. Bei einseitiger Bestrahlung ist die Ortsveränderung des Pigments in dem nicht bestrahlten Auge dieselbe, wobei es gleichgiltig ist, mit welcher Farbe bestrahlt wird. Die Contraction der Zapfen ist verschieden je nach der Farbe des Lichtes, hängt also nicht allein ab von der Lichtintensität. Bei einseitiger Bestrahlung ist die Contraction der Zapfen auf beiden Augen die gleiche. Die Menge des Nucleïns in den Stäbchen und Zapfen nimmt unter dem Einfluss aller Strahlen des Spektrums ab, aber nicht in der Weise, dass die lichtstärkeren Farben stärker wirken. Vielmehr ist die Abnahme am stärksten bei Roth, am schwächsten bei Grüngelb. Bei keiner Farbe war ausschliesslich in den Stäbchen, oder ausschliesslich in den Zapfen eine Abnahme des Chromatins zu constatiren, was nicht dafür spricht, dass einem dieser beiden Gebilde eine isolirte Function zukommt. Bei einseitiger Bestrahlung nimmt die Menge des Nucleïns in den Stäbchen und Zapfen in dem nicht bestrahlten Auge nur ganz wenig, aber doch etwas ab, weil eine Spur Licht durch die dünnen Knochenwände auch in das beschattete Auge gelangt. In Folge der

Bestrahlung mit spektralem Licht nimmt die Färbbarkeit des Protoplasmas mit basischen Färbemitteln ab. Keines der angewendeten Reagentien gab Resultate, welche auf die Existenz dreier verschiedener Fasern in den Netzhautepithelien schliessen lassen entsprechend der Annahme der classischen Theorie über die drei Grundfarben. Nach dem heutigen Stand unserer Kenntnisse ist die Farbenempfindung in der Netzhaut ein complicirter Vorgang, bestehend aus verschiedenen Phänomenen, von denen am leichtesten zu erkennen sind die Wanderung des Pigmentes, die Veränderungen des Erythropsins, die Contraction der Stäbchen und Zapfen, die Abnahme des Chromatins und die Modificationen des Protoplasmas. Dass die Abnahme des Nucleïns sich besonders in den Kernen der Stäbchen und Zapfen nachweisen lässt, bietet einen neuen Beweis für die Richtigkeit der Annahme der Localisation der Licht- und Farbenperception in diesen Elementen. — Es ist nicht unwahrscheinlich, dass der Grad der Wanderung des Pigmentes und die Menge des in den Stäbchen und Zapfen vorhandenen Nucleïns in Beziehung zu einander stehen. Die Färbbarkeit des Protoplasmas gegenüber basischen Farben nimmt zu und ab mit der Menge des vorhandenen Nucleïns. Die Contraction der Zapfen scheint jedoch nicht parallel mit den geschilderten Phänomenen zu gehen. Die ultravioletten Strahlen zwischen L und M wirken nur schwach auf die Netzhaut. Die Wanderung des Pigmentes entspricht der im Orange, hingegen ist die Nucleïnmenge, die Contraction der Zapfen und die Färbbarkeit des Protoplasmas grösser, als bei jeder anderen spektralen Farbe. Röntgen-Strahlen, die eine halbe Stunde lang auffielen, übten überhaupt keinen Einfluss aus, die Netzhautelemente verhielten sich wie bei absoluter Dunkelheit. Ancke.

20) Ueber die Arbeitsfähigkeit der Einäugigen, von Dr. C. Dahlfeld. (Protok. des VIII. Aerztetags der Gesellsch. livländ. Aerzte, St. Petersburger med. Wochenschr. 1897. Nr. 14.) Verf. hat eine grössere Anzahl einäugiger Arbeiter bezüglich ihrer Arbeitsfähigkeit persönlich geprüft und sowohl die betreffenden Arbeiter, als auch die Arbeitgeber über die Leistungsfähigkeit befragt. Eine Verminderung der Arbeitsfähigkeit als Folge der Einäugigkeit konnte nirgends nachgewiesen werden. In allen Fällen, in welchen die Einäugigen weniger verdienten, als die anderen Arbeiter, war der Minderverdienst durch anderweitige Umstände bedingt. Ancke.

21) L'introduction des mydriatiques et des myotiques dans l'oeil par l'électricité. (Arch. d'électr. méd. 1897. 15 juin; Rev. de thérap., 1897. Nr. 15.) Unter dem Einfluss des electrischen Stromes dringen kataphorisch chemische Agentien ziemlich leicht durch die Oberfläche in den Körper. Verf. machte nun Versuche über die kataphorische Einverleibung der Mydriatica und Miotica vom Bindehautsack her in's Auge, indem er nach den Einträufelungen einen Strom von 2 Milliampère 40 Secunden lang durch eine auf das obere Lid aufgesetzte Electrode gehen liess. Er fand nun, dass dadurch die Wirkung jener Mittel bedeutend erhöht wird. Die Wirkung ist freilich nur vorübergehend, denn die Zustände, bei welchen man die Methode anwendet, verlangen eine grössere Menge des betreffenden Stoffes, und es wäre nicht rathsam, grössere Mengen kataphorisch dem Körper einzuverleiben wegen der Intoxicationsgefahr. Ancke.

Um Einsendung von Separatabdrücken wird gebeten.

Verlag von Veit & Comp. in Leipzig. — Druck von Metzger & Wittig in Leipzig.

Centralblatt

für praktische

AUGENHEILKUNDE.

Herausgegeben von

Prof. Dr. J. Hirschberg, Geh. Med.-Rath, in Berlin.

Unter ständiger Mitwirkung der Herren Dr. Ancke in München, Dr. Berger in Paris, Prof. Dr. Birnbacher in Graz, Dr. Brailey in London, Prof. Dr. H. Cohn in Breslau, Doc. Dr. Cl. du Bois-Reymond in Berlin, Dr. Dahrenstaedt in Herford, Doc. Dr. E. Emmert in Bern, Dr. Ginsberg in Berlin, Prof. Dr. Goldzieher in Budapest, Dr. Gordon Norrie in Kopenhagen, Prof. Dr. Horstmann in Berlin, Dr. Issigonis in Smyrna, Prof. H. Knapp in New York, Prof. Dr. Krückow in Moskau, Dr. Kuthe in Berlin, Dr. Landau in Coblenz, Prof. Dr. Magnus in Breslau, Surg. Capt. F. P. Maynard in Calcutta, Dr. Michaelsen in Görlitz, Dr. van Millingen in Constantinopel, Dr. Moll in Berlin, Prof. Dr. J. Munk in Berlin, Dr. Neuburger in Nürnberg, Dr. Peltesohn in Hamburg, Prof. Peschel in Frankfurt a. M., Dr. Purtscher in Klagenfurt, Dr. M. Reich in Petersburg, Dr. Scheer in Oldenburg, Prof. Dr. Schenkl in Prag, Doc. Dr. Schwarz in Leipzig, Dr. Spiro in Berlin, Dr. Stiel in Köln.

Monatlich ein Heft. Preis des Jahrganges 12 Mark. Zu beziehen durch alle Buchhandlungen des In- und Auslandes und die Postanstalten des Deutschen Reiches.

Mai. Zweiundzwanzigster Jahrgang. 1898.

I. Ausziehung von Kupfer-Splittern aus dem Glaskörper.

Von Dr. **Purtscher** in Klagenfurt.

Wenngleich genügend Beispiele vorliegen, dass selbst in die Tiefe des Auges eingedrungene Zündhütchensplitter unter günstigen Umständen reizlos vertragen werden können oder auch in verhältnissmässig sanfter Weise — ohne operativen Eingriff — vom Auge selbst ausgestossen werden, wie

ja Fälle der Litteratur (Gonzenbach, Goldzieher, Weidmann, Hillemanns, Spechtenhauser, Rolland u. A.) beweisen, und wie ich mich auch aus eigener Erfahrung überzeugen konnte; so sind dies Ausnahmen.

Als Regel bleibt aber aufrecht, dass Kupfersplitter zu den gefährlichsten Eindringlingen in das Augeninnere gehören, was aus den Studien und den Zusammenstellungen von Leber, Hirschberg und Kostenitsch unwiderleglich hervorgeht, selbst unter Voraussetzung aseptischen Eindringens.

Der Rath Krapp's, in allen frischen Fällen dieser Art die Ausziehung des Splitters zu versuchen, dürfte wohl auch den allgemeinen heutigen Anschauungen entsprechen; anders steht selbstredend die Frage, wenn schon vor geraumer Zeit eingedrungene Kupfersplitter ruhig und reizlos im Auge verweilen, wo ein solcher Eingriff als tollkühnes Wagestück bezeichnet werden müsste.

Ich hatte des Oefteren Gelegenheit, Zündhütchensplitter aus der Hornhaut oder der Vorderkammer zu entfernen — ausnahmslos mit bestem Erfolge; doch sind Fälle dieser Art an Schwere jenen gar nicht zu vergleichen, wo der Fremdkörper sich im Glaskörperraum befindet. In letzterem Falle hatte ich bisher nur die schlimmsten Erfahrungen gemacht; denn in der Regel kamen die Kranken erst ziemlich spät nach der Verletzung, theils mit schon weit vorgeschrittenem Gaskörperabscess, theils mit mächtiger Eiteransammlung oder entzündlicher Ausschwitzung in der Vorderkammer, mitunter bereits ohne jeden Lichtschein und mit so heftigen Schmerzen, dass einzig die Ausschälung des Augapfels erübrigte; oder es bestand Wundstar, der den Einblick in die Tiefe unmöglich machte.

In einem Falle von Glaskörpereiterung um einen Splitter bei durchsichtiger Linse gelang mir zwar die Entfernung desselben durch einen meridionalen Lederhautschnitt, nachdem ich — ohne den Fremdkörper zu sehen — einfach den Herd der stärksten Eiterung mit der Pincette erfasst hatte; allein ich sah mich später gezwungen, die Entfernung des Augapfels nachzuschicken.

Um so angenehmer berührte mich der weit günstigere Verlauf meiner letzten beiden Fälle, in deren einem sogar die Erhaltung verhältnissmässig guter Sehkraft glückte.

Fall I.

Aloys Schellander, 11 Jahre, Besitzerssohn aus Arnoldstein, wurde am 26. September 1897 $^1/_2$3 Uhr Nachmittags vom Unfalle betroffen, gerade als er sich an einem Caroussel (herumziehendes Ringelspiel) vergnügte; er verspürte einen brennenden Schmerz im linken Auge, als er eben an einem Kameraden vorüberfuhr, der ein Zündhütchen angezündet hatte.

Günstige Zugsverbindung ermöglichte es dem Vater, mir schon Abends $^1/_2$9 Uhr den Jungen vorzustellen, worauf ich ihn meiner Spitalsabtheilung überwies.

Status praesens am 27. September früh:

Rechtes Auge normal. Linkes Auge ist stark nach innen abgelenkt (seit Jahren!). Bindehaut ganz leicht geröthet, Auge etwas thränend; geringe schleimige Secretion im inneren Augenwinkel. Ciliarreizung angedeutet. Die Hornhaut zeigt unten und aussen im Limbus eine etwa 2 mm lange, etwas unregelmässig verlaufende, lineare Durchtrennungswunde, in welcher eine ganz kleine Glaskörper-Perle steht. Kammer vorhanden. Der Hornhautwunde entsprechend in der Regenbogenhaut eine etwas zerfetzte, lochförmige Oeffnung. Die von einem auswärtigen Collegen atropinisirte Pupille nahezu maximal erweitert, schön schwarz.

Die Augenspiegeluntersuchung zeigt unten mehrere fädige, flottirende, nach oben gerichtete Glaskörpertrübungen. Augenhintergrund normal. Hingegen erblickt man ganz nach unten und aussen hinter dem Strahlenkörper im Glaskörper schwebend und bei Bewegungen leicht erzitternd — einen hell schimmernden, ungefähr dreieckig geformten Gegenstand — den Splitter.

In Erwägung der Schwere des Falles, andererseits aber der günstigen Ergebnisse, wie sie Leber, Hirschberg, Weidmann, Bourbonville, Issigonis u. A. durch operatives Eingreifen im rechten Momente erzielten, schlug ich dem Verletzten ohne langes Zögern den Versuch operativer Entfernung des Splitters vor, worauf derselbe verständig und bereitwillig einging.

Da ich aber durch Rückenlage des Kranken ein Zurücksinken des Fremdkörpers in die Tiefe befürchtete, ferner, weil die Anstalt damals noch nicht über handliche elektrische Lampen verfügte, hielt ich folgenden Vorgang für angezeigt:

Nach genügender Reinigung des Operationsfeldes und nach energischer Einträufelung von Cocaïn 10 % vollführte ich zunächst in sitzender Stellung des Verletzten mir und dem Fenster gegenüber mit Graefe'schem Messer einen meridionalen Lederhautschnitt nach innen und unten, hinter dem Strahlenkörper in einer Längenausdehnung von etwa 4 mm. Ich hatte diese Lage des Schnittes gewählt — nach unten aus Rücksichten auf weniger störende Lage eines möglichen Gesichtsfelddefectes, nach innen — also entgegengesetzt dem Orte des Splitters, um nicht etwa an demselben vorüberzukommen, ohne ihn fassen zu können.

Sodann setzte ich den Jungen zum Augenspiegel und liess das Zimmer verdunkeln. Glaskörper trat nicht in die Wunde. Versuche mit einem Kehlkopfreflector an der Stirne erwiesen sich wegen seiner Grösse als nicht practisch. Ich liess deshalb sowohl den Kopf als auch das nach unten und etwas nach aussen gewendete Auge des Knaben von meinem Hilfsarzte festhalten, nahm den kleinen Hirschberg'schen Planspiegel in die rechte Hand und ging mit der linken mittelst einer geraden geriefte Irispincette durch die Wunde quer durch den Glaskörper nach dem Splitter

vor. Das Fassen glückte sofort und ebenso das Ausziehen im nächsten Augenblick. Ein kaum stecknadelkopfgrosser Glaskörpervorfall wurde mit Schere abgetragen; sodann die Bindehautwunde durch zwei Seidennähte verschlossen. Borsäure, Jodoform, Eisumschläge.

Der Splitter war verhältnissmässig klein, etwa 2 mm lang und 1 mm breit, bauchig gekrümmt und geschwärzt.

Die Operation war um $^1/_2$9 Uhr Morgens des 27. September — also 18 Stunden nach der Verletzung — vorgenommen worden.

28. September früh geringe Schmerzen, Auge mässig geröthet, Hornhaut klar, Bindehaut nicht geschwollen.

Abtragung der bisher noch nicht angegriffenen kleinen Glaskörperperle in der Einbruchspforte des Fremdkörpers mit Irispincette und Schere. Borsäure, Atropin, Jodoform.

29. September. Keine Schwellung, keine Schmerzen, Augapfel ziemlich stark injicirt. Medien auch bei Spiegeldurchleuchtung klar. Eis mit feuchtem Sublimatverband vertauscht.

30. September neuerliche Abtragung eines sich aus der Einbruchspforte nachdrängenden Glaskörperfadens.

Status sonst wie gestern.

1. October. Augapfel blasst rasch ab; eine Naht hat sich selbst ausgestossen. Medien rein. Keinerlei Schmerzen.

7. October. Auge absolut schmerzfrei, fasst ganz blass. Zweite Naht entfernt. Die anfangs lochförmige Lücke in der Regenbogenhaut kaum mehr sichtbar.

10. October. S $^2/_{XXXVI}$ ohne Glas. Jäger 16 wird gelesen. (Ueber Gläsercorrection fehlt eine Bemerkung!) Patient wird mit reizlosem Auge entlassen.

Fall II.

Leopold Eberhard, 21 Jahre, Besitzerssohn aus Rieding bei Wolfsberg — aufgenommen am Abend des 20. October 1897 — kommt wegen schwerer Entzündung und heftiger Schmerzen seines rechten Auges. Dieselbe datirt vom 17. October und soll ohne nachweisbare Veranlassung aufgetreten sein. Bis dahin habe er sich stets bester Gesundheit seiner Augen, wie auch im Allgemeinea erfreut.

Status: Grosser, kräftiger Bursche.

Linkes Auge normal. Rechtes Auge zeigt dagegen geringe Schwellung des Oberlides, sehr lebhafte Injectionsröthe der Bindehaut der Lider wie auch des Augapfels, welche die gleichfalls vorhandene Ciliarinjection grösstentheils verdeckt. Hornhaut matt. Iris stark verfärbt. Die Pupille zeigt massenhafte Anlöthungen an die Linsenkapsel, nach unten eine besonders mächtige, breite Verwachsung. Die Pupille von massiger Faserstoffausschwitzung erfüllt; der untere Theil der Kammer von beträchtlicher Eiteransammlung; es besteht somit schwere Irido-Kyklitis. Bei seitlicher

Beleuchtung erkennt man unterhalb des Hornhautscheitels eine lineare, etwa 2 mm lange, nach oben convex verlaufende Durchschlagsnarbe, welche sofort den dringenden Verdacht auf Eingedrungensein eines Kapselsplitters erweckt.

Auf diesbezügliches Befragen meinte der Kranke, das sei wohl kaum möglich, da er den Scheibenschützen (am 17. October) ja zu ferne gestanden sei. Die Diagnose stand nunmehr fest.

Auf Atropin reissen einige Synechien, besonders nach oben — gar nicht nach unten.

S Finger: 0,5 m (nach Atropin!) Einblick in den Augengrund ganz unmöglich.

Es bestehen Lichtscheu und heftige Schmerzen.

Ordination: Atropin und Cocaïn, häufig, abwechselnd. Graue Quecksilbersalbe an der Stirne zu verreiben. Warme Theeumschläge. Innerlich salicylsaures Natron.

22. October. Pat. hat viel weniger Schmerzen; Ausschwitzung in der Pupille schwindet; ebenso die Eiteransammlung am Boden der Kammer. Pupille erweitert sich auch seitlich. Eine Perimeteruntersuchung ergiebt einen Gesichtsfeldausfall nach aussen.

23. October. Auge wieder weniger entzündet, Faserstoff-Gerinnsel sehr zusammengeschrumpft, Eiter noch spurenweise. Hinsichtlich des Weges, den der Splitter genommen, direct kein bestimmtes Urtheil; er musste aber wohl die Linse durchschlagen haben, nach dem Ergebniss der heute zum ersten Male ausführbaren Spiegeluntersuchung. Einen Papillendurchmesser nach innen vom trübe sichtbaren Sehnerven erblickt man nämlich eine hell leuchtende Exsudatwolke von kaum $^2/_3$ Papillendurchmesser, die bei Bewegungen keine Ortsveränderung zeigt und als Sitz des Fremdkörpers betrachtet wird. Gleich nach unten davon schliesst sich eine zweite Wolke derselben Art an, doch etwas kleiner und dünner.

Nach Vorstellung des Sachverhaltes geht der Verletzte bereitwillig auf sofortigen Ausziehungsversuch ein, der im Wesentlichen ganz in derselben Weise wie in Fall I durchgeführt wird: Operation in sitzender Stellung des Kranken, unter Cocaïn und unter der hier ganz unvermeidlichen Führung des Augenspiegels.

Lederhautschnitt unterhalb des inneren Geraden etwa 4—4,5 mm, meridional. Spiegel in der linken Hand; geriefte, krumme Irispincette in der rechten. Dreimal entglitt das bereits erfasste Exsudat, nachdem es ein Stück weit gefolgt war, der Pincette. Beim 4. Versuche gelingt es, eine Eiterflocke heraus zu befördern, und endlich beim nächsten Eingriffe fand sich in der herausgezogenen Flocke auch der Fremdkörper. Derselbe hatte etwa Birnform, Länge 2 mm, Breite 1,5—2 mm, war gekrümmt und schwarz. Glaskörperverlust kaum nennenswerth — etwa hanfkorngross; wird abgetragen. Zwei Nähte. Borsäure, Atropin, Jodoform, Eis.

Die Nacht ziemlich schmerzlos.

24. October. Etwas Schmerzen, leichte Lid- und Bindehautschwellung, etwas schleimige Absonderung. Atropin. Eis.

26. October. Auge besser, Absonderung sehr gering. Faserstoffausschwitzung in der Vorderkammer nahezu ganz verschwunden. Geringe Schmerzen. Mit dem Augenspiegel schönes Roth aus dem Augengrunde mit Ausnahme von oben und innen.

28. Oct. Immer noch etwas Schmerzen. Sublimat, Atropin, graue Stirnsalbe.

29. October. Nur nach aussen schönes Roth; im Uebrigen zunehmende Verfinsterung des Glaskörpers. S Finger ganz nach innen auf 0,3 m kaum Von nun ab täglich eine Pilokarpin-Einspritzung am Vorderarm. Eis ausgesetzt. Sublimatumschläge.

Im weiteren Verlaufe nur mehr Wundgegend geröthet; Schmerzen verschwinden vollkommen. Spannung gut. Glaskörper ganz verdunkelt.

13. November erbittet Patient seine Entlassung, da sich das Auge vollständig beruhigt hat. Er erhält Jodkalium.

Status: Auge ganz blass, nahezu normal gespannt, Hornhaut klar, Lederhautwunde gut vernarbt. Nach unten eine breite Anwachsung der Iris an die Linsenkapsel; Pupille sonst ganz frei, reagirt sehr lebhaft. Linse ziemlich unverändert klar; ein Wundkanal durch sie nicht nachweisbar. Glaskörper ganz dunkel. Handbewegungen auf 1 m. Bei seitlicher Beleuchtung sieht man im Glaskörperraum viel lebhaft rothes Blut und entzündliche Ausschwitzung.

5. März 1898 neue Vorstellung des Kranken. Auge vollkommen reizlos, bei oberflächlicher Betrachtung ganz dem gesunden gleich. Keine Ablenkung seiner Richtung. Selbstredend besteht die breite Irisanwachsung unverändert weiter. Die Pupille antwortet auf Belichtung lebhaft, ist gleich weit, wie die linke. Spannung des Auges vielleicht eine Spur geringer als links. S = Handbewegungen (deren Richtung) gut auf 2 m. Netzhaut auch peripher gut lichtempfindlich. Ein Augenspiegelbild ist nicht zu gewinnen. Der Augengrund leuchtet zwar scheinbar da und dort hellroth auf, doch zeigte Betrachtung mit seitlicher Beleuchtung, dass es sich um den Reflex des unverändert rothen Blutes im Glaskörper handeln müsse. Hinter der Linse durchzieht eine dichte Ausschwitzungsmembran — theilweise blutbedeckt — den ganzen Raum. Abgelöste Netzhaut kann daher auch nicht erkannt werden.

Der Kranke wird angewiesen, weiter Jodkalium zu nehmen. Er ist mit seinem Zustande recht zufrieden.

In beiden Fällen war die Vornahme des Eingriffes entschieden eine begründete und, wie der Verlauf lehrte, auch erfolgreich.

Die Anzeige im Fall I lag meines Erachtens vor, trotzdem aseptische Beschaffenheit des Splitters nicht ausgeschlossen war. Auch Knapp hält

in so ganz frischen Fällen die Operation geboten. Einerseits bürgt nichts für aseptisches Eindringen; andererseits aber wurde chemische Reizung durch metallisches Kupfer an sich durch LEBER's Forschungen zweifellos festgestellt.

Das Auge blieb annähernd reizlos und wurde später absolut blass. Schon die Erhaltung unveränderten äusseren Aussehens eines Auges allein wäre der Entfernung des Auges gegenüber ein grosser Vortheil. Hier aber umsomehr, als das Auge ein bescheidenes Sehvermögen bewahrte; dasselbe war allerdings noch gering; doch ist zu bedenken, dass dieses Auge seit Jahren hochgradig nach innen abgelenkt und (nach Aussage des Vaters) immer schwachsichtig gewesen war. Der Erfolg ist also als ein voller zu bezeichnen.

Geringer war er allerdings im zweiten Falle, wo es nur gelang, durch Entfernung des schwer reizenden Fremdkörpers die bereits entwickelte mächtige Entzündung des Auges zu beseitigen und wenigstens ein vollkommen normales Aeussere des Augapfels herzustellen, die sonst wohl unausweichliche Ausschälung des Augapfels zu vermeiden.

Es tritt aber hier auch recht klar der Unterschied hervor, ob ein solcher Eingriff wenige Stunden oder erst einige Tage nach dem Eindringen des Fremdkörpers unternommen wird. Nicht nur, dass der Splitter im ersten Falle nicht Zeit hatte, seine verheerende Wirkung zu entfalten, sondern es waren auch die optischen Verhältnisse weit günstiger, als im zweiten, wo ein Einblick in die Tiefe vorerst unmöglich war, später aber nur durch entzündliche Ausschwitzungsproducte hindurch mühsam möglich wurde. Schon bei klaren Medien sind die optischen Schwierigkeiten nicht unbedeutend — einmal wegen der verschiedenen Einstellung der zu verfolgenden Gegenstände, andererseits in Folge der bei geringen mechanischen Verschiebungen schon eintretenden Fältelung der Hornhaut, was auch BOURBONVILLE anführt.

Trotz aller Schwierigkeiten bleibt aber ein solcher Eingriff sowohl für den Arzt, als den Kranken dankbar, was ja auch Geheimrath HIRSCHBERG's letztveröffentlichte Fälle des Weiteren beweisen.

Nachtrag.

Eine neue Sehprüfung des Patienten Schellander gelegentlich einer zweiten Spitalsaufnahme behufs Beseitigung des Schielens im April d. J. ergab:

S R. mit + 2,5 $^{3}/_{VI}$ —
L. „ + 3,0 $^{3}/_{VIII}$ —,

also gewiss ein sehr befriedigendes Resultat.

Nunmehr ist auch sein Strabismuss nach Rücklagerung des Internus und Vernähung des Antagonisten behoben.

Nur zarteste fädige Glaskörpertrübungen nach unten.

II. Heterochromie und Kataraktbildung.

Von Dr. J. Bistis in Constantinopel.

Die als Heterochromie bezeichnete ungleiche Irisfärbung ist keine häufige Missbildung. Manz[1] giebt an, dass Fälle bekannt sind, in welchen die eine Iris eines Individuums eine andere Farbe hat als die andere; ebenfalls erwähnt Fuchs[2] dass die Iris eines Auges blau, während die andere braun sein kann, dasselbe citirt Truc und Valude.[3]

Die Farbe der Iris hängt von ihrem Pigmente ab. Wie bekannt unterscheiden wir zweierlei Pigmente: das Stroma- und das retinale Pigment. Von dem Verhältnisse dieser beiden Pigmentirungen hängt nach Fuchs[4] die Farbe der Iris ab. Die retinale Lage ist immer pigmentreich, während das Irisstroma an Pigment sehr variirt, wenn vom letzteren wenig vorhanden ist, dann schimmert das retinale Pigment durch die Iris hindurch und dieselbe erscheint blau.

Nach Merkel[5] hängt die Farbe der Iris ebenfalls vom Pigmentgehalte der vorderen Oberfläche ab. Broca[6] betont, dass ausser dem Pigmentgehalte dieselbe auch von der Dichte der Iris abhängig ist.

Wie bekannt, sind die Augen der meisten Neugeborenen tiefblau, und im Laufe des ersten Lebensjahres lagert sich das Pigment ab, und bis zur Mitte des zweiten pflegt die Farbe der Iris entschieden zu sein. Wenn nun diese nachträgliche Pigmentirung unterbleibe, dann ist die Iris blau gefärbt. Dieses Zurückbleiben in der Entwickelung des uvealen Pigmentes findet eben bei der Heterochromie einseitig statt. Diese Farbenanomalie ist nun als eine Missbildung in Folge einer Entwickelungshemmung zu betrachten. Es soll aber berücksichtigt werden, dass ein engerer Zusammenhang zwischen der Farbe der Iris einerseits und derjenigen der Haare und Haut, andererseits so weit der Heredität anbelangt, bestehen könnte.

Obwohl in cosmetischer Beziehung die Farbendifferenz nicht so sehr auffällt, bietet dieselbe doch ein besonderes Interesse, da es sich bei der Functionsprüfung zeigt, dass das eine oder das andere Auge als ein sich krankes, unvollkommenes erweist. Nähere Angaben darüber findet man in den Lehrbüchern nicht, desshalb sind die von Malgat[7] veröffentlichten Fälle von Bedeutung, da er genau angiebt, dass das mit blauer Iris behaftete Auge später an Cataracta erkranke. Er führt acht solche Fälle an.

Indem jeder neue Fall zur weiteren Erläuterung dieser Frage bei-

[1] Gr.-Saemisch Bd. II. S. 118.
[2] Lehrb. der Augenheilk. VI. Aufl. S. 277.
[3] Eléments d'ophtalmologie Tom. II p. 294.
[4] Loc. citat. S. 273.
[5] Graefe-Saemisch Bd. I. S. 29.
[6] Bullet. de la Soc. d'Antropol. Paris p. 143.
[7] Rec. d'Ophtalmol. 1895. Août.

tragen würde, theilen wir in Folgenden zwei Beobachtungen mit einer Kataraktbildung mit.

I. Demetr. B. Schüler, 15 Jahre alt, consultirte mich wegen seiner Myopie. Die Mutter des jungen Mannes machte mich gleich, beim Beginne der Untersuchung, auf die Differenz der Irides aufmerksam. In der That die rechte Iris war braun, die linke ganz blau. Es fiel aber diese Anomalie fast gar nicht auf. Ausser einer Myopie mittleren Grades, fand ich bei der Functionsprüfung keine Differenz zwischen beiden Augen. Der Augenspiegel entdeckte ausser einem kleinen hinteren Staphylom keine sonstige Anomalie des Augenhintergrundes. Die Haare sowie die Haut sind braun. Bemerkt soll es werden dass der Vater des Untersuchten braune, die Mutter dagegen blaue Irides haben.

II. Helene Xanth., 38 Jahre alt, stellt sich vor mit der Angabe, dass sie mit ihrem rechten Auge nicht sieht. Bei der Untersuchung merkte ich, dass die rechte Iris blau während die linke grün ist. Die Haut sowie die Haare der Patientin sind blond. Dies blaue Auge ist von einer weich aussehenden Katarakt befallen. Lichtempfindung centrale wie periphere normal. Die Untersuchung des übrigen Körpers weist nichts Abnormes aus. Urin physiologisch. Nach der Angabe der Patientin, hatte ihre Mutter blaue, der Vater braune Irides.

Bei diesen Fällen handelt sich nun um eine Heterochromie mit Erkrankung an Katarakt des blauen Auges bei dem älteren Individuum; darin stimmt unsere Beobachtung mit den von MALGAT beobachteten. Diese wenigen Fälle gestatten gewiss nicht irgend einen bestimmten Schluss zu ziehen, bezüglich der Angabe, dass das blaue oder im Allgemeinen das heller gefärbte Auge später an Cataracta erkranken soll. Da aber, wie oben hervorgehoben wurde, die Heterochromie, als eine Hemmung in der Pigmentablagerung, und das blaue Auge, trotzdem es in der äusseren Form keine wesentliche Differenz bietet, als nicht ganz physiologisch anzusehen ist, so können wir uns vielleicht zu der Annahme berechtigt fühlen, dass es an dem heller gefärbten Auge trophische Störungen vorhanden sind, welche sich mit vorrückendem Alter durch die Linsentrübung fühlbar machen. Wir nehmen nun zwischen beiden einen gewissen causalen Zusammenhang an.

Die Prognose der an solchen Augen auszuführenden Operationen soll nach HUTCHINSON[1] und MANZ[2] mit einiger Reserve gestellt werden. Wir müssen anführen, dass wir bei der Extraction der Cataracta, die wir bei dem obigen Falle im Krankenhause Gérémia vorgenommen haben, einen vollkommen normalen Verlauf hatten, ohne die geringste Irritation am operirten Auge zu bemerken.

---

[1] Ophthalm. Hosp. Rep. 1869. Nov. p. 277.

[2] L. c.

III. Die Bedeutung des Trachoms in den litauisch-masurischen Grenzbezirken Russlands.

Von Dr. **Hoppe** in Elberfeld.

In einer Zeit, wo die planmässige Trachombekämpfung in Ostpreussen vorbereitet wird, verlangt auch die Frage Beachtung, wie der Gefahr einer Seucheneinschleppung aus den angrenzenden russischen Bezirken wirksam zu begegnen sei. Art und Umfang der Schutzmaassregeln müssen sich der Grösse der Gefahr anpassen, welche bedingt ist einerseits durch den Umfang der Trachomverbreitung in der russischen Nachbarschaft, andererseits durch Qualität und Quantität des Grenzverkehrs.

Da es an Trachomstatistiken betreffend die litauisch-masurischen Grenzdistricte meines Wissens in der Literatur fehlt, will ich mittheilen, was ich über die Seuchenverbreitung daselbst bei Gelegenheit ausgedehnter Untersuchungen, die ich im Auftrage des preussischen Kultusministeriums im Regierungsbezirk Gumbinnen ausführte, wie auch durch Nachforschung an Ort und Stelle in Erfahrung gebracht habe.

Die deutschen, an der russischen Grenze practicirenden Aerzte sehen nicht selten gelegentlich ihrer Reisen jenseits der Grenze und in ihren Sprechstunden schwere Trachome bei Erwachsenen, — in der Regel polnischen Juden. Diese holen allenfalls ärztlichen Rath in vorgeschrittenen Krankheitsstadien; die Uebrigen tragen ihre Leiden mit stumpfsinnigem Fatalismus bis zur Erblindung. (Die ostpreussische Landbevölkerung handelt nicht anders.) Mehrfach kamen in die Ambulatorien, welche ich anlässlich 14 tägiger ärztlicher Trachomcurse abhielt, Trachomatöse aus Russland, deren Krankheit sich durch nichts besonderes, kaum durch die Schwere, auszeichnete.

Weiter, als durch solche gelegentlichen Beobachtungen kommen wir, wenn wir von der Kenntniss der Seuchenverbreitung in den preussischen Grenzkreisen, besonders in den der Grenze nächstliegenden Dörfern ausgehen und annehmen, dass jenseits das Trachom mindestens ebenso stark und wahrscheinlich noch um einiges mehr verbreitet sei. Wer durch Ueberschreiten der russischen Grenze an verschiedenen Punkten Gelegenheit hatte sich von der relativen Sauberkeit der preussischen Litauer und selbst der Masuren gegenüber der jenseitigen schmutzstarrenden Bewohnerschaft zu überzeugen, wird ohne weiteres die Berechtigung unserer Annahme anerkennen. Unterschiede in der Trachomverseuchung, wie sie sich nach unsern bisherigen Erfahrungen in den preussischen Grenzkreisen finden, (in der Reihenfolge von Norden nach Süden: Kr. Heydekrug: wenig; Kr. Tilsit u. Ragnit.: mässig; Kr. Pillkallen: schwer; Kr. Stallupönen: mässig; Kr. Goldap: wenig; Kr. Oletzko: mässig; Kr. Lyck u. Johannisburg: schwer verseucht) mögen auch in den entsprechenden russischen Nachbarbezirken zu constatiren sein.

Zwei masurische Grenzkreise, Lyck und Johannisburg, grenzend an die Gouvernements Lomza und Suwalki, habe ich während eines zweimonatigen Aufenthaltes genauer durchforscht und dabei u. a. die Erfahrung der einheimischen Aerzte bestätigen können, dass die Krankheit mit Annäherung an die russische Grenze durchweg an Umfang und an Schwere zunimmt. Die Durchsuchung folgender ganzer Ortschaften in einer Entfernung bis zu 10 Kilometern von der Grenze ergab:

Kreis	Ort		Entfernung von der Grenze	Trachom in % der Untersuchten	
Lyck	Sieden	bilden einen Schulverbd.	9 km	7,5 %	im Durchschnitt 10,8 %
„	Czibulken				
„	Pissanitzen				
„	Dorschen		6 km	10,3 %	
„	Milewen		3 km	11,8 % [1]	
„	Kallinowen		5 km	13,5 % [1]	

Die Untersuchung ganzer Dorfschulen im gleichen Bezirk stellte fest:

Kreis	Ort	Entfernung von der Grenze	Trachom in % der Untersuchten	
Lyck	Kolleschniken	2 km	2 %	im Durchschnitt 19,9 %
„	Bobern	7½ km	5 %	
„	Pissanitzen	9 km	14,2 %	
„	Dorschen	6 km	18,0 %	
Johannisburg	Bogumillen	5 km	17,8 %	
„	Thurowen	2 km	27,6 %	
„	Kumilsko.	5 km	36,8 %	
Pillkallen (Litauen)	Gr. Königsbruch	1½ km	38,3 % [1]	

Wir finden demnach für die Gesammtbevölkerung 10,8 % für die Kinder im schulpflichtigen Alter 19,9 % Trachom, und würden diese als Mindestziffer für die russische Nachbarschaft des Regierungsbezirks Gumbinnen ansprechen dürfen.

Ich fand aber auch eine werthvolle Gelegenheit — Dank der freundlichen Vermittelung eines deutschen und eines russischen Collegen —, in Russisch-Litauen selbst eine Kronschule auf das Vorkommen von Trachom zu untersuchen, im Dorfe K., Gouvernement Suwalki.

K. ist kein typisch bettelarmes, schmutziges Dorf; in der Beschaffenheit der Strassen, der guten, selbst elegant zu nennenden Bauart der zum Theil massiven Häuser, einer prunkvollen Kapelle, prägt sich eine durch lebhaften Personen- und Waarenverkehr bedingte Bedeutung und ein gewisser Wohlstand des Dorfes aus. In der Kronschule, welche nach ihrem Aeussern sich mit unseren besten Landschulen vergleichen darf, ist, da kein allgemeiner Schulzwang besteht, die niedrigste, vom Trachom am schwersten

[1] Entnommen einem Untersuchungsbericht des Herrn Geheimrath Prof. Dr. Hirschberg vom September 1896. (Klin. Jahrbuch, Band VI, 1897.)

heimgesuchte Bevölkerungsclasse nur unvollständig vertreten. Dadurch erhebt sich das Niveau dieser Schule über das einer Dorfschule und mag etwa dem der Volksschule eines Landstädtchens entsprechen. Geräumig, hell, luftig, gut erwärmt, dazu ausgestattet mit modernen Anforderungen entsprechenden Subsellien, vereinigt sie mehrere Vorzüge in sich, welche unsere ländlichen Schulen oft mehr oder weniger vermissen lassen. Die Sauberkeit der Schulkinder, besonders der litauischen und polnischen, liess dagegen weit mehr zu wünschen, als bei unseren Landkindern in schlechten Schulen. Die Schüler gehören dem Kreise der kleinen russischen Beamten und der militärischen Grenzwache, theils der buntgemischten ansässigen Bevölkerung an, in der das litauische Element vorherrscht.

Für die Zwecke der Untersuchung unterschied ich:

1. Eigentliche Russen, aus dem Innern des Reiches, zum Theil Tataren;
2. Litauen;
3. Polen (polonisirte Litauen und masurische Polen, vereinzelte Hochpolen);
4. Deutsche (Lutheraner).

Polnische Juden, nach Zahl und gewerblichem Einfluss von hervorragender Bedeutung im Grenzdistrict, fehlten — sie besuchen eigene jüdische Schulen und Volksschulen in Preussen.

In der folgenden Tabelle stellt sich der Untersuchungsbefund der Augen von 148 Schülern, zwei Lehrern und einer Lehrerin dar:

Nationalität	Gesammtzahl	Gesund	Einf. Bindehautcatarrh	Follikelbild. auf normaler od. wenig entz. Conjunctiva (Conj. follicul.)	Trachom
Russen	52	39	1	12	—
Litauen	50	33	—	10	7
Polen	26	20	1	5	—
Deutsche	20	14	—	3	2
3 Lehrpersonen (Russen)	3	3	—	—	—
Summe	151	109	2	30	9

Mithin litten 6 % der Kinder an Trachom; in den städtischen Volksschulen des Regierungsbezirks Gumbinnen, denen diese Schule vergleichbar ist, fand ich im Durchschnitt 4,2 %.

Bemerkenswerth ist das verschiedene Verhalten der russischen und der nicht-russischen Kinder: bei 52 Russen (1/3 der Gesammtheit) kein Trachomfall — bei 99 Nicht-Russen 9 Fälle = 9,1 %. Darin drückt sich indessen nicht eine verschiedene Empfänglichkeit der Rassen gegenüber dem Trachom aus (bekanntlich wissen die Russen im Allgemeinen Nichts von einer relativen Immunität ihrer Rasse), sondern der Unterschied des Wohlstandes bei den verschiedenen Bevölkerungsschichten.

Hier bilden die Russen, im Grenzwacht-, Zoll-, Eisenbahndienst beständig und lohnend beschäftigt, eine bevorzugte Classe; sie wohnen, nähren, kleiden und säubern sich ihrem Wohlstand entsprechend besser, als die übrige Bevölkerung, welche, voran der litauische Bauer, grösstentheils öconomisch, physisch und moralisch, nicht am wenigsten durch Alkoholmissbrauch, heruntergekommen, auf niedrigster Culturstufe ein elendes Dasein fristet.

Das völlige Fehlen des Trachoms bei den russischen Schulkindern, obwohl sie mit den stark inficirten Nicht-Russen geraume Zeit Verkehr in den Schulräumen gepflogen hatten, macht es wahrscheinlich, dass nicht die Schule, sondern die Familie den Hauptantheil an der Verbreitung des Trachoms hat, weshalb bei einer rationellen Bekämpfung die Familie ein Hauptangriffspunkt werden muss und keinesfalls ausser Acht bleiben darf. Mehrere der entdeckten Fälle entstammten einer Familie.

Fanden wir bei den Kindern der ansässigen Bevölkerung in einem solchen cultivirten, wohlhabenden Dorfe 9,1 $^0/_0$ Trachom, speciell bei den Litauen unter ihnen 14 $^0/_0$, so lassen sich für wirklich typische russisch-litauische Dorfschulen erheblich höhere Ziffern erwarten.

Ueberrascht war ich durch die Mittheilung, dass unter den Recruten der Grenzwache nur 2 $^0/_0$ Trachom vorkomme, sind wir doch durch russische Autoren gewöhnt, mit höheren Werthen zu rechnen. Nach Cohn, „Hygiene des Auges“, berechneten Reich 9 $^0/_0$, Lawrentjieff 26 $^0/_0$, Grigorjew 51 $^0/_0$ in russischen Truppentheilen. Dazu werden gegenwärtig in Russland nur solche Trachomatöse von der Aushebung befreit, welche bereits Hornhautcomplicationen aufweisen. (Alle Trachomkranken werden behandelt. Die schweren Fälle werden im Militärlazareth isolirt; die leichten thun Dienst bei ambulanter Behandlung, wie die Fälle mit Conj. follicularis. Ueber die Prophylaxis in den Casernen erfuhr ich nichts. Im Militärlazareth erhält jeder Patient ein eigenes Handtuch; statt einzelner Waschgefässe bedient man sich in zweckmässiger Weise des aus einer Tonne fliessenden Wasserstrahls.)

Das Trachom der untersuchten Schulkinder zeigte durchgehends die folliculäre Form in mittlerer Schwere. Einer der beiden Fälle bei Deutschen war leicht. Beginnenden Pannus hatte ein Kind. Zweimal war Trachom spontan ohne schwerere Veränderungen geheilt, einmal fast geheilt. Ausserdem stellte sich ein der Schule entwachsenes Mädchen vor mit schwerstem folliculärem Trachom, Pannus und Thränensackeiterung mit Abscessbildung — das zweite Auge war völlig intact. Im Vorübergehen wurde ein litauischer Bauer präsentirt mit so massenhaften dicken Körnern in der wulstigen Bindehaut, wie ich sie in Ostpreussen nicht oft sah.

Nach dem Gesagten haben wir Grund, die litauisch-masurischen Grenzbezirke Russlands als Seuchenherde schlimmster Art und den Verkehr mit ihnen für unsere ostpreussische Grenzprovinz als eine schwere Gefahr zu

betrachten. Es lassen sich mehrere Arten des an der Grenze sich abspielenden Verkehrs unterscheiden: 1. Tagesverkehr. 2. Periodischer und Saisonverkehr. 3. Internationaler Eisenbahnverkehr. 4. Einwanderung behufs Ansiedelung in Deutschland. 5. Durchwanderung von Auswanderern nach transatlantischen Ländern.

1. Der alltägliche Verkehr, durch Maassregeln Russlands sehr erschwert, vollzieht sich an bestimmten Uebergangs-Orten; er ist bedeutend: an einer preussischen Station wurden im Sommer täglich an mehrere Tausend Personen Passkarten ausgegeben. Zweck ist meistens Einkauf von Lebensmitteln, welche in Russland zum Theil billiger sind, — wie Mehl und Fleisch. Die Rückkehr findet in der Regel am selben Tage statt; übernachtet wird selten; Wirthshausbesuch in Russland ist seit kürzlich erfolgter Einführung des Branntweinmonopols fast bedeutungslos geworden, so dass im Grossen und Ganzen dieser eigentliche Tagesgrenzverkehr zu keiner intimen Berührung der beiderseitigen Bevölkerung Anlass bietet. Jedenfalls scheint es weder nöthig, noch möglich, denselben mit Rücksicht auf die Trachomeinschleppungsgefahr noch mehr, als jetzt, zu behindern.

Einige Beachtung verdient auch der, wie man sagt, ausgedehnte illegale Grenzverkehr, der Schmuggel mit Waaren und — Menschen; bei letzterem werden passlose Individuen, durchweg aus den vom Trachom bevorzugten Menschenclassen, in den Wohnungen eine Zeit lang verborgen gehalten. Das einzige Schutzmittel gegen Gefahr aus dieser Verkehrsart, Grenzbewachung, wird von russischer Seite in denkbar schärfster Form zur Anwendung gebracht.

Einen periodischen Verkehr in grösseren Zwischenräumen vermitteln zwischen beiden Ländern die Flösser, Triftenführer und Schiffer auf dem Memelstrom und einigen kleineren Flüssen. Es ist erwiesen, dass hierdurch wiederholt Cholera und Pocken bei uns eingeschleppt wurden, doch lässt sich heute nicht beurtheilen, wie weit er eine Rolle bei der Trachomverbreitung spielt und daher etwa besonders zu bewachen sei.

Jedenfalls ist viel bedeutsamer die Wanderung russischer Landarbeiter, welche alljährlich im Frühjahr einzeln oder in Trupps die Grenze passiren, um bei Feldarbeiten verwendet zu werden. Im Herbst wandern sie zurück. Auf den preussischen Gütern wohnen sie mit den übrigen Landarbeitern zusammen in meist engen und schlechten Behausungen. Hier liegt eine ganz erhebliche Quelle der Trachomverschleppung zu Tage, welche von Jahr zu Jahr in demselben Maasse sich vergrössert, wie der Mangel an einheimischen Arbeitskräften in Ostpreussen, welcher die Heranziehung dieser Fremdlinge bedingt.

Auf Grund eines Ministerialerlasses vom 28. Juni 1895 müssen alle Einwanderer aus Polen und Galizien auf stattgehabte Pockenimpfung vom Kreisphysikus untersucht werden. Es würde sich empfehlen, bei dieser Gelegenheit auch auf Trachom zu fahnden. Eine generelle Zurückweisung

Trachomatöser erscheint gegenwärtig im Hinblick auf die Lebensinteressen der Landwirthschaft undurchführbar, so erwünscht sie auch wäre. Mässig Erkrankte erfordern jedenfalls ärztliche Behandlung und regelmässige behördliche Controle; schwer Erkrankten muss rücksichtslos der Eintritt in's Land versagt werden. Gleichzeitig müssten die betreffs Unterbringung von Wanderarbeitern unter dem 20. December 1891 erlassenen Vorschriften auf zweckmässige Waschvorrichtungen Bedacht nehmen und auch auf kleinere Betriebe, welche weniger als 15 Arbeiter und weniger als 8 Wochen beschäftigen (jetzt laut § 10 ausgenommen), Anwendung finden. Wenigstens müssten auch diese zur Herrichtung gesundheitsgemässer Unterkunftsstätten angehalten werden.

Der internationale Eisenbahnverkehr des meist gut situirten Publicums und die Einwanderung zum Zwecke dauernder Ansiedelung in Deutschland sind für die Trachomeinschleppung belanglos und erheischen keine Schutzmaassregeln.

Numerisch sehr bedeutend ist die Passage der Grenze durch Russen, welche nach den norddeutschen Häfen reisen, um von da in's weitere Ausand zu gehen. Mit Rücksicht auf die Choleragefahr unterliegen diese Auswanderer auf den Eingangs- und Aufenthaltsstationen einer beständigen Controle. Sie werden an der Grenze ärztlich untersucht, gebadet, ihr Gepäck in strömendem Wasserdampf desinficirt; Kranke wurden zurückgeschickt, Nichttransportable im Lazareth behandelt. Bis zur Einschiffung bleiben sie denkbar isolirt in separaten, gekennzeichneten Eisenbahnwagen und Unterkunftsräumen, so dass sie unserem Lande nicht ersichtlich Gefahr durch Trachomeinschleppung bringen können. Die Anordnung einer Augenuntersuchung würde sich gleichwohl zu statistischen Zwecken empfehlen — vielleicht würden die Ergebnisse den transatlantischen Staaten Veranlassung geben, die immerwährende Zuwanderung Trachomatöser zu beschränken. Für Deutschland liegt meines Erachtens zu einer allgemeinen Abweisung trachomatöser russischer Auswanderer keine Veranlassung vor, ganz abgesehen von den grössten, sich daraus ergebenden Unzuträglichkeiten.

Von den russischen Behörden geschah hier bisher nichts zur Abwehr der Volksseuche; auch von privater Behandlung ist bei der Gleichgültigkeit und Armuth der Bevölkerung und der verschwindend geringen Aerztezahl in den Grenzgouvernements so gut wie keine Rede. Vor mehreren Jahren war durch $2^1/_2$ Monate eine der bekannten augenärztlichen fliegenden Colonnen in Ponewesh, Gouvernement Kowno, wirksam, d. i. ca. 150 km von der deutschen Grenze entfernt.

Sollte es der planmässigen Trachombekämpfung in Ostpreussen gelingen, daselbst innerhalb langer Frist die Seuche zurückzudrängen, so bleibt die Gefahr der immerwährenden Wiederverseuchung von Seiten der russischen Grenzbezirke bestehen. Deshalb aber von der Bekämpfung als aussichtslos

ganz abzusehen, wie ich das mehrfach von Collegen empfehlen hörte, hiesse die Bedeutung der Trachomgefahr für unseren Staat unterschätzen, die Grösse jener Wiederverseuchungsgefahr aber überschätzen. Es bedarf nur weniger ergänzender Schutzmaassregeln, um das zu erreichen, was angestrebt werden muss und mit den Machtmitteln des Staates zu ermöglichen scheint, um die Gefahren des Grenzverkehrs auf ein geringes Maass zu beschränken.

Der schnell wachsende Weltverkehr verleiht der Trachomgefahr immer mehr eine internationale Bedeutung. Daher sollen alle Culturstaaten bei Zeiten sich eine energische Abwehr und Unterdrückung angelegen sein lassen[1] — eine internationationale Verständigung über die geeignet erscheinenden Mittel würde sich sehr empfehlen.

Klinische Beobachtungen.

I. Hornhautgeschwür bei Exophthalmus.

Von Dr. Rosenmeyer.

Schwere Veränderungen der Hornhaut gehören glücklicher Weise zu den selteneren Complicationen der Basedow'schen Krankheit. Günstige Vorbedingungen zur septischen Infection der Hornhaut wären ja vorhanden. Seltenheit des Lidschlages, verminderte Befeuchtung der Vorderfläche des Augapfels, Unbedecktsein desselben im Schlafe, abgestumpfte Empfindlichkeit der Hornhaut, häufige katarrhalische Reizung der Bindehaut und dadurch bedingte vermehrte Anhäufung von eitererregenden Organismen im Bindehautsacke — sind prädisponirende Momente, und trotzdem begegnen wir selten Hornhauterkrankungen, welche jeder Therapie zu trotzen scheinen.

Die in der Form des Basedow auftretende „nervöse" Erkrankung hat sicherlich in den Grossstädten zugenommen, die den Augenärzten zugeführten Fälle haben sich vermehrt, ich sah ausser Conjunctivalreizungen, Phlyctänen, kleine Hornhautinfiltrate bei einer Dame, deren Tochter 10 Jahre später auch den Basedow acquirirte; die Behandlung und Verlauf dieser Fälle unterschied sich durch nichts von Fällen, bei welchen die Complication des Exophthalmus fehlte.

Anders verhielten sich Verlauf und angewandte Mühe in einem Falle, welchen ich im Vorjahre zu beobachten Gelegenheit hatte und eine Discussion der englischen Augenärzte über diesen Gegenstand,[2] die daselbst vorgeführten Fälle, die divergirenden Ansichten der Vortragenden, der Wunsch „alle Fälle genau mitzutheilen" bieten die Veranlassung ihn zu beschreiben.

Im November 1896 wurde ich zu einem ca. 45 Jahre alten Herrn gerufen, der seit längerer Zeit an Basedow mit hochgradigem Exophthalmus litt, der Tags vorher sich am Auge „etwas gethan" haben musste. Ich fand in der rechten Lidspalte die stark chemotische Bindehaut des Augapfels, die Hornhaut rein, Pupille, Iris etc. normal, es besteht keine Schmerzhaftigkeit. Es wurden lau-

---

[1] Dieselben Grundsätze habe ich auf den internationalen Congressen zu Moskau und Madrid ausgesprochen. H.

[2] Hirschberg's Centralblatt. 1895. S. 417.

warme Sublimatumschläge verorduet (1;5000), für die Nacht mit Sublimatvaselin (1:3000) getränkte Gaze-Lappen aufgelegt und das Auge verbunden. Die Chemosis geht zurück, in der Lidspaltenzone der Hornhaut treten jedoch schon den 2. Tag isolirt stehende feine Infiltrate auf. Jodoform, antiseptischer, feuchter Verband. Abends confluiren die Infiltrate: Atropin-Cocaïn. Am 3. Tage Hypopyon. Am 5. Tage die Hornhaut in der unteren Hälfte erkrankt, der Eiter füllt die Hälfte der Vorderkammer. Paracentese vom Limbus bis zum Limbus im unteren $^1/_3$ der Cornea. Die coagulirten Massen werden herausgeholt, Vorderkammer mit Kochsalzlösung gereinigt, scheinbar ohne Eiter. Die Vorderkammer füllt sich aufs neue, das Geschwür breitet sich nach der gesunden Partie der Hornhaut aus. Trotz sorgfältiger Desinfection des Bindehautsackes, öfter wiederholter Paracentese, Anwendung der continuirlichen Wärme (Leiter'sche Röhren) über dem antiseptischen Verbande, geht das Auge verloren.

Nicht minder gross ist die Aufmerksamkeit, welche dem bisher gesunden Auge gewidmet wird. Mitte December zeigt sich eine leichte Reizung der Augapfelbindehaut links, 2 Tage später finde ich ein kleines Hornhautfiltrat. Nun wird energisch auf eine Lidvernähung gedrängt, welche Patient bei Erkrankung des ersten Auges stets zurückgewiesen hatte. Denselben Abend wird in Chloroformnarkose die vollständige Tarsorhaphie beider Augen vorgenommen, links um normale Vernarbung der zerstörten Cornea zu erzielen, rechts aus prophylactischen und therapeutischen Gründen.

Es war bei dem aufgeregten Patienten, der bei jedem Verbandwechsel aus den Augenhöhlen förmlich hervorquellende Bulbi sehen liess, der nie im Stande war, seine Augenlider während dieser Aufregungsstadien zu bewegen, anzunehmen, dass eine prima intentio sich nicht erzielen lasse. Das Resultat war jedoch ein anderes, der vordrängende Bulbus sprengt die Wunden, bevor eine Vereinigung der Wundränder erfolgen kann; die Seidennähte halten die Lidränder einige Tage an einander. Nach 5—6 Tagen reissen auch diese. Fünfmal wird dieselbe Procedur in leichter Narcose vorgenommen. Mitte Januar erscheinen die Nähte entbehrlich, das Auge wird während des Tages offen gelassen.

Um diese Zeit wird folgender Befund festgestellt: rechts ist die Cornea bis auf die Descematis verdünnt, nicht vorgedrängt, von bläulich-grauer Farbe, durch ihre Mitte zieht eine der Operationswunde entsprechende Linie von mehr dunkler Färbung. Die Lider bedecken bei Verschluss das Auge mit Ausnahme einer kleinen, etwa 2 mm breiten Zone; links zeigt die Hornhaut im unteren Drittel eine diffuse Trübung, bei Vergrösserung sieht man letztere auch bald oberflächlich, bald tiefer liegende Infiltrate bedingt, die übrige Hornhaut rein, Vorkammer normal, Iris ohne Synechien, stark verengt. S $^1/_{10}$.

Während der folgenden Wochen geht der Vernarbungsprocess rechts ohne Störung vor sich, links treten im Cornealgewebe immer noch neue Infiltrate auf, welche durch sorgfältigen Verschluss der Lider, genaue Desinfection des Bindehautsackes keinen grösseren Schaden anrichten. Patient ist im Stande allein zu gehen, das Sehvermögen hat sich etwas gebessert, eine optische Iridectomie wird zurückgewiesen.

Bei Hornhautgeschwüren und gleichzeitigem Exophthalmus wurde die Tarsorhaphie schon von A. v. Graefe empfohlen. Die Vereinigung der Lidränder wurde im äusseren Lidwinkel einige Millimeter einwärts vorgenommen, später wurde eine mediane Vereinigung empfohlen, in hochgradigen Fällen eine laterale und nasale Tarsorhaphie versucht mit Freilassen der medialen Partieen. In der Literatur ist mir kein Fall bekannt, dass selbst bei Ausführung der totalen Lidvernähung der Exophthalmus ein so hochgradiger war, dass eine prima intentio

sich nicht erzielen liess und die Nothwendigkeit einer wiederholten Vernähung angezeigt erschien.

Die Ansicht der Beobachter über die Wirkung der Tarsorhaphie ist eine verschiedene, viele sehen in ihr die einzige Möglichkeit, die Hornhautgeschwüre zu bekämpfen, andere sehen die Hornhaut trotzdem zerstört. Die Mehrzahl neigt für die Lidnaht und hält ihre prophylactische Ausführung für ausserordentlich wirksam.

Ich glaube, aus dem Verlaufe meines Falles den Schluss ziehen zu dürfen, dass bei gleichem Exophthalmus, gleichem Ernährungszustande des Patienten nur die Lidnaht das Zugrundegehen des zweiten Augapfels verhinderte.

II. Zur Casuistik der Fremdkörper in der Linse.

Von Prof. Dr. Wicherkiewicz in Krakau.

In der Berliner ophthalmologischen Gesellschaft führte am 28. Januar, wie ich das erst jetzt aus dem im Ctblatt f. pr. Augenhk. veröffentlichten Berichte des Vorstandes entnehme, Herr Mendel aus der Hirschberg'schen Klinik einen Fall an, wo ein Fremdkörper, ein Kupfersplitter, reizlos seit fast fünf Jahren in der Crystall-Linse des linken Auges bei einem 19jährigen sitzt, und die Sehschärfe dabei fast eine volle war.

Dies erinnert mich an einen ähnlichen Fall, den ich vor etwa neun oder zehn Jahren während meiner Thätigkeit in Posen beobachtet habe.

Es handelte sich um einen etwa 40jährigen Bauergutsbesitzer, der beim Abfeuern einer defecten Hinterladerbüchse Theile der Patrone ins Gesicht bekommen haben sollte. Er hatte sich Tags darauf in meiner Klinik zur Behandlung eingefunden. Ich habe neben einigen Pulverkörnern in der Gesichtshaut, den Lidern, und hier und da auch in der Bindehaut, folgende wesentliche Veränderung an den Augäpfeln selbst bemerken können.

Am rechten Auge fand ich paracentral gelegen eine feine, fast lineare, verklebte Wunde in der Hornhaut, einen der Form nach ähnlichen Riss sah man etwas mehr nach dem Centrum gelegen in der vorderen Linsenkapsel. Von hier aus ging eine feine Trübung nach hinten streifenförmig und führte zu einem glänzenden, etwas länglichen, cylinderförmigen Körper, in dem man wohl ein Bruchstück des Aufschlagstiftes einer Patrone zu erkennen vermochte. Seine Länge konnte etwa auf 3—4 mm geschätzt werden.

Am linken Auge fand sich etwas Aehnliches, nur war der hier eingedrungene Fremdkörper ein unregelmässiges, gezacktes, etwa 2 mm langes, 1 bis 2 mm breites Stück der Patronenkapsel.

Die Augen waren so wenig gereizt, dass ich ausser Anwendung von Atropin und kalten Umschlägen, trotzdem man dem Fremdkörper wohl leicht hätte beikommen können, von jedem operativen Eingriff absehen und zunächst expectativ mich verhalten zu können glaubte. Dazu war ich um so mehr verpflichtet, als die Sehschärfe beiderseits eine normale oder nahezu normale war. Als in den nächsten 14 Tagen an den Augen sich nichts geändert hatte, ja die geringen Linsentrübungen von der Eingangspforte zum Fremdkörper sogar wesentlich zurückgegangen waren, hatte ich mich entschlossen, den Kranken zu entlassen mit der Weisung, sich, wenn nichts vorkommen würde, erst nach vier Wochen wieder vorzustellen. Als auch nach diesem Zeitabschnitte keine Veränderung constatirt werden konnte, wurde dem Manne eine längere Zeitspanne zur neuen Vorstellung empfohlen. Ich sah ihn etwa drei Monate später, ohne

auch dann irgend welche weitera organische oder functionelle Abweichungen an den Augen bemerkt zu haben.

Unter diesen Umständen konnte ich es mit meinem ärztlichen Gewissen nicht für vereinbar halten, die Extraction der sichtbaren Fremdkörper vorzunehmen und empfahl dem Verletzten, etwa nach einem Jahre sich mir vorzustellen, sofort dagegen nur dann, wenn eine Abnahme der Sehschärfe oder entzündliche Erscheinungen sich bemerkbar machen würden.

Ich habe seitdem den Mann nicht mehr zu Gesicht bekommen. Nehme wohl an, dass, wenn sonst der Tod ihn nicht inzwischen ereilt, er seine Fremdkörper noch tragen dürfte oder aber erst später anderwärts von denselben wohl oder übel befreit worden ist.

Bemerkenswerth ist es jedenfalls, dass der ziemlich grosse, schwere Fremdkörper des rechten Auges sich in einem sonst reactionsfähigen Organtheile, wie die Linse es ist, doch mindestens ein halbes Jahr, wenn nicht noch viel länger, hat aufhalten können.

Dass übrigens Kupfer- resp. Messingsplitter in der Linse gut vertragen werden, darauf hat schon Leber (die Entstehung der Entzündung, Leipzig) aufmerksam gemacht, und ist dies auch schon von Hirschberg, Dtsch. med. Wchschrft., 1894. Nr. 14 casuistisch bestätigt worden. (Mendel citirt die letztere.) Was aber in meinem oben citirten Falle besonders beachtenswerth sein dürfte, dass ist die Grösse des Fremdkörpers, welcher auch mechanisch keine dauernde Veränderung in der Linse hervorgerufen hat.

Zum Schluss muss ich meinem Bedauern darüber Ausdruck geben, dass es mir unmöglich war, genaue Daten über den angeführten Fall zu geben, da mir gegenwärtig die Krankentagebücher nicht zur Verfügung stehen.

III. Tarsitis bei hereditärer Syphilis.

Von Dr. Richard Simon in Berlin.

Tarsitis syphilitica, an sich schon nicht häufig, kommt bei hereditärer Lues nur ganz ausnahmsweise zur Beobachtung. Stern[1] konnte aus der Literatur nur 18 Fälle von syphilitischer Tarsitis zusammenstellen. Seitdem ist noch ein Fall von Reiner[2] beschrieben worden. In allen diesen 19 Fällen handelte es sich um erworbene Lues. Auf heriditärer Syphilis beruht nur der von Stern aus der Michel'schen Klinik mitgetheilte Fall, der ein $^{3}/_{4}$jähriges Kind mit zahlreichen anderweiten Zeichen der Lues betraf, das in beiden Oberlidern ein circumscriptes Gumma des Tarsus aufwies. Die nachfolgende Mittheilung dürfte sich daher durch die Seltenheit des Befundes rechtfertigen.

Am 24. October 1896 wurde mir von Herrn Dr. Abraham ein zweijähriges Mädchen überwiesen, bei dem sich drei Wochen vorher im Verlauf von wenigen Tagen eine starke Anschwellung des rechten Unterlids ausgebildet hatte. Es fand sich eine hochgradige, sehr derbe Verdickung des unteren Lids, welche nach Ausdehnung und Form genau dem Tarsus entsprach. Die stark geröthete Haut noch etwas verschieblich. Die Innenseite des Lids glatt, etwas graugelblich verfärbt, aber offenbar nur dadurch, dass die tiefer gelegenen erkrankten Theile durch die Bindehaut durchschimmerten. Die Conjunctiva bulbi war mässig geröthet und zeigte ringsum die Hornhaut, am stärksten nach unten,

---

[1] Casuistik der syphilitischen Erkrankung des Tarsus nebst einem Beitrag. Inaug.-Dissert. Würzburg. 1892.

[2] Deutschmann's Beiträge zur Augenheilkunde. Bd. III. S. 225.

Chemosis. Die Lidgeschwulst war offenbar gar nicht oder doch nur ganz wenig schmerzhaft. Die Präauricular drüse sowie einige Drüsen am Hals geschwollen. Weitere Zeichen der Lues waren nicht vorhanden, wenn man nicht die stark abgeschliffenen und grossen Theils schwarz verfärbten Zähne als solche ansehen darf. Ophthalmoscopisch waren pathologische Veränderungen nicht zu finden. Die Anamnese ergab Syphilis des Vaters. Vor der Geburt der Patientin sechs zu früh geborene Kinder, die alle nach wenigen Tagen gestorben waren. Nachher hatte die Mutter noch einen Abort durchgemacht. Die Liderkrankung war daher mit grösster Wahrscheinlichkeit Folge einer heriditären Lues. Dafür sprach auch der Erfolg der Behandlung. Sublimatbäder, die zunächst verordnet wurden, erwiesen sich als wenig wirksam; eine darauf eingeleitete Inunctionscur hingegen bewirkte im Verlauf von kaum drei Wochen ein vollkommenes Abschwellen des Lids und der Drüsen, Ein Weicherbleiben des Tarsus, wie es einige Male beschrieben worden ist, liess sich nicht constatiren. Abgesehen von der Seltenheit der Erkrankung erscheint in diesem Falle noch bemerkenswerth, dass die Tarsitis, mit Ausnahme der Zahndeformitäten, die erste und vorläufig einzige Aeusserung der hereditären Syphilis war.

Neue Instrumente, Medicamente etc.

Acetylengaslicht zur Augenuntersuchung.

Von Dr. G. Appenzeller in Reutlingen.

Zur focalen Beleuchtung wie zur Untersuchung mit dem Augenspiegel bediene ich mich seit einigen Monaten des Acetylengases, welches ich mir in einem kleinen, im Untersuchungszimmer stationirten Entwickelungsapparate selbst bereite. Der Apparat it nach dem sog. Tauchsystem construirt und besteht in einer ca. 20 l fassenden Gasometerglocke aus Zinkblech, welche mittels einer Führung in einem etwas weiteren, aus demselben Material bestehenden und zu etwa $^3/_4$ mit Wasser gefüllten Gefässe je nach der Füllung mit Gas sich auf- und abbewegen kann. Die Entwickelung des Gases erfolgt in der beweglichen Gasometerglocke selbst, das dazu erforderliche Calciumcarbid befindet sich in einem cylinderischen Blechgefäss von ca. $^1/_2$ l Inhalt, dessen Boden und Seitenwände mit zahlreichen kleinen Löchern versehen sind und welches mit Stange und Haken an dem Deckel der Gesammtglocke aufgehängt ist. Bei tiefstem Stand der Glocke taucht das Carbidgefäss etwas in das Wasser hinein und es entwickelt sich dann rapid Acetylengas, wodurch die Glocke steigt und das an ihr aufgehängte Carbidgefäss mit aus dem Wasser herausgehoben wird; das durch die Löcher des Carbidgefässes eingedrungene Wasser fliesst ab und die Weiterentwickelung von Acetylengas hört rasch auf. Die Entnahme des Gases erfolgt durch ein im Innern der Glocke bis über das Flüssigkeitsniveau aufsteigendes Gasrohr mit Syphon (zur Entleerung etwaigen Condenswassers) und Hahn. Fällt nun beim Gebrauch des Apparates in Folge des Gasconsums die Gasometerglocke, so taucht das Carbidgefäss wieder ins Wasser, es entwickelt sich wieder frisches Acetylengas, die Glocke steigt wieder und so wiederholt sich das Spiel so lange, bis endlich das Carbid gänzlich ausgenützt ist und dann die weitere Gasentwickelung aufhört. Es muss dann das Carbidgefäss herausgenommen, gereinigt und frisch mit Carbid beschickt werden, was sehr leicht zu bewerkstelligen ist, wenn dasselbe an einem Mannlochdeckel aufgehängt ist, welcher mittels eines gasdichten Wasserverschlusses im Deckel der Gaso-

meterglocke eingelassen ist. Zur jedesmaligen Frischfüllung verwende ich etwa $^1/_3$ kg Carbid, mit welcher Menge sich etwa 100 l Acetylengas entwickeln lassen. Das Gas führe ich durch einen Gummischlauch zu einem Beleuchtungsarm, der an einem Schiebelampenfuss höher oder tiefer gestellt werden kann. Der Brenner (doppelter Specksteinbrenner mit seitlicher Luftzufuhr) giebt eine absolut ruhige, russfreie Flamme von ca. 4 cm Höhe und ebensolcher Breite, welche etwa 50 Normalkerzen Leuchtkraft besitzt und sich durch grosse Homogenität auszeichnet. Der Gasconsum pro Stunde beträgt hierbei etwa 25 l, so dass der kleine Apparat auch bei continuirlichem Gebrauch mehrere Stunden lang gleichmässige Beleuchtung sichert. Für Kliniken und Specialärzte empfehlen sich bloss grössere Apparate mit getrennten Entwicklern und Gasometern, wie sie die schon enorm vorgeschrittene Technik in grosser Vollkommenheit bietet. Ich benutze meinen Apparat nunmehr seit zwei Monaten täglich des öfteren und habe nie einen Anstand damit gehabt. Der Betrieb ist absolut gefahrlos, eine Neufüllung höchstens wöchentlich einmal erforderlich, und das damit erzielte Licht ist geradezu ideal an Weisse und Helligkeit.

Das Spiegelbild lässt an Klarheit nichts zu wünschen übrig, und auch bei der Absuchung der Hornhaut nach kleinsten Stahlsplittern sowie bei der Entfernung derselben leistet mir das neue Licht die erspriesslichsten Dienste, kurz, ich bin glücklich im Besitze dieser glänzenden Errungenschaft der Beleuchtungstechnik und möchte die Anregung dazu geben, dass dieselbe in den Untersuchungszimmern der Collegen immer mehr Eingang finden möge.

Referate, Uebersetzungen, Auszüge.

1) **Beiträge zur Pathologie des Sehnerven.** Vortrag, gehalten am 1. März 1898 in der Section für Physiologie der königl. ungarischen Gesellschaft für Naturwissenschaften, von Emil von Grósz. (Orvosi Hetilap. 1898. Nr. 11.)

Vortragender hat sich in den letzten Jahren viel damit beschäftigt, den Zusammenhang zwischen Allgemeinerkrankungen und Opticusaffectionen zu erklären und zu erforschen. Dieses Studium führt einerseits zur besseren Kenntniss der feineren Structur und Function des Sehnerven, andererseits ermöglicht dasselbe die Diagnose, manchmal sogar die Heilung von schweren organischen Erkrankungen, speciell jener des Centralnervensystems. Die letzten Arbeiten über diesen Gegenstand hat Vortr. in den Jahrgängen 1896 und 1897 der „Szemèszet" veröffentlicht, und will jetzt über seine weiteren Erfahrungen, die er auf Grund anatomischer Untersuchungen gesammelt, referiren.

Zu diesem Zwecke hat Vortr. im 1. Semester des laufenden Schuljahres 30 Bulbi, beziehungsweise deren Optici untersucht, hierunter waren 9 von Tabikern, 2 von Diabetikern, 12 von Personen, die an einem Hirntumor zu Grunde gegangen waren etc. Die Bulbi und Optici waren von den Herren Professoren Pertik und Genersich, ferner von Herrn Privatdocenten Schaffer freundlichst überlassen worden.

Als Resultat sei mitgetheilt:

1. Der Diabetes mellitus kann ausser der Linse und der Netzhaut auch den Sehnerven in Mitleidenschaft ziehen — dieselbe äussert sich in einer Neuritis retrobulbaris. Analog der Alkol- und Nicotinneuritis suchte man den Sitz dieser Affection beim Diabetes im papillo-maculären Bündel, in den Fällen von Edmunds und Lawford war jedoch der intracranielle Theil des Opticus nicht

untersucht worden und in jenem von Schmidt-Rimpler erwies sich derselbe als intact.

Vortr. hat im Chiasma ein Bündel von geschrumpften Nervenfasern vorgefunden, welches in den Opticis ein Queroval bildete, und central gelegen war, und hierbei constatirt, dass diese centrale Lage auch in Frontalschnitten des Chiasma ersichtlich ist, und dieselbe in dem Tractus beibehält.

Die Affection des N. opticus bei Diabetes ist identisch mit jener, die durch Tabak, Alkohol, Cannabis indica, Blei, Jodoform, Schwefelkohlenstoff, Jodüretverbindungen hervorgerufen wird. Es gewinnt den Eindruck, dass bei all' diesen Substanzen die von Samelsohn hervorgehobenen Umstände eine gewisse Rolle spielen: so die anatomischen Verhältnisse, die geschaffen werden durch das enge, knöcherne Foramen opticum und die Vertheilung der Blutgefässe. Diese Verhältnisse schaffen gewissermaassen einen Locus minoris resistentiae, woselbst die entzündungerregenden Substanzen zurückgehalten werden und dort ihren schädlichen Einfluss geltend machen.

2. Durch diese neueren klinischen und anatomischen Untersuchungen (8) wird die schon vor 2 Jahren geäusserte Ansicht des Vortr. unterstützt, welche dahin geht, dass eines der frühesten und constantesten Symptome der Tabes dorsalis die Sehnervenatrophie sei, dass der Sitz des Leidens im intraorbitalen Theile des Opticus zu suchen sei, und dass die Atrophie einen aufsteigenden Charakter habe; Vieles sogar spricht dafür, dass der Ausgangspunkt der Affection in der Ganglienzellenschicht der Retina zu suchen ist. In letzterer Hinsicht kann jedoch noch nicht das letzte Wort gesprochen, somit ein definitives Urtheil gefällt werden. Die Untersuchung ergiebt, dass zunächst eine objective Verfärbung des Papille sichtbar wird, sodann eine Einschränkung des peripherischen Gesichtsfeldes eintritt, und erst zuletzt das centrale Sehvermögen leidet. Hierfür spricht ein dem Falle Wageumanns analoger Casus, bei welchem zunächst die als zufällige Anomalie vorhandenen Fibrae medullares binnen $1^1/_2$ Jahren zerfielen, sodann der Sehnervenkopf das charakteristische Bild der Atrophie bot, und erst später eine Einschränkung des Gesichtsfeldes und Verschlimmerung des Sehvermögens auftrat.

Die anatomischen Untersuchungen Moxters unterstützen die Erfahrung, dass die Atrophie in aufsteigender Richtung fortschreite. In 8 neueren Fällen fand der Vortr. dass die Atrophie in 6 Fällen eine ausgesprochene war; in zweien fand sich dieselbe nicht, jedoch muss bemerkt werden, dass in einem dieser Fälle bloss ein Theil der Sehnervenbahn untersucht werden konnte. Die Atrophie war in 2 Fällen eine hochgradige, derart, dass dieselbe $^2/_3$—$^3/_4$ des Querschnittes beträgt; in 4 Fällen zeigte sich ein dreieckiges Bündel im Querschnitte — sämmtliche Fälle jedoch zeigten, dass die Atrophie nach aufwärts abnahm.

Die Untersuchung der Retina war nur in einem Falle möglich, und es scheint, dass Ganglien, Zellen- und Nervenfaserschicht atrophisch waren.

Den Befund in 4 älteren, früheren Fällen hinzugerechnet, kann Vortr. nunmehr auf Grund von 12 Fällen mit Bestimmtheit behaupten, dass die Atrophie stets an den randständigen Fasern beginne, eine Thatsache, die mit der Gesichtsfeldaufnahme vollständig im Einklang steht.

3. Vortr. hält seine vor Jahresfrist ausgesprochene Ansicht aufrecht, dass die echten Neoplasmen durch Strangulation, dass Gumma und der Tuberkel aber durch Weitergreifen der Entzündung die Papillitis verursachen. Diese Auffassung demonstrirt Vortr. an 5 Fällen, bei denen das Oedem und die

Stauung vorwiegen. Von Atrophien, die ihren Ursprung in einer Papillitis haben, demonstrirt Vortr. 2 Fälle. — (Nach dem ungarischen Originale referirt von Dr. J. Mark, k. und k. Regimentsarzt.)

---

2) **Bericht über die Wirksamkeit der Abtheilung für Augenkranke am Spital der Pester israel. Religionsgemeinde mit besonderer Berücksichtigung der letzten 6 Jahre,** von Prof. Dr. Adolf Szili, Primar-Arzt und Dr. Julius Weiss, Secundar-Arzt.

Das neue Spital, dessen vorzügliche Einrichtung Ref. aus eigener Anschauung kennt, wurde im Jahre 1889 dem Verkehr übergeben. Der vorliegende Bericht bezieht sich auf die Jahre 1889—1895 und schildert zunächst die Einrichtung der Augen-Abtheilung, sodann die poliklinische und klinische Thätigkeit.

Actuelles Interesse hat die Mittheilung, dass die Trachomziffer in den einzelnen Jahren zwischen 4,34 und 2,68 $^0/_0$ schwankte. Die Behandlung ist im Allgemeinen die ursprünglich von Sattler empfohlene. Nur in den seltensten Fällen werden die Trachomkörner operativ angegriffen, und fast immer kommt die $^1/_2$—1 $^0/_{00}$ Sublimatlösung zur Anwendung. Verff. sind mit dem therapeutischen Effect sehr zufrieden.

Eigenthümlich berührt bei der Besprechung der Blennorrhoea neonatorum der Hinweis auf einzelne erblindete Kinder, die auf einer Pester Klinik mit dem Cuprum sulfuricum-Stift behandelt worden seien.

Bei Iritis sind als Abschluss des Auges durch hohles Ueberkleben mit Gummipapier empfohlen, eine Maassregel, die schnell schmerzstillend wirkt, wohl durch den gleichmässig temperirten Raum, den sie schafft. Daneben kommt die „unmedikamentöse Schwitzkur“ in Anwendung.

Die Star-Operation wurde 370 Mal mit 1,7 $^0/_0$ Verlust ausgeführt. Als Verband dient eine 3—4fache in 0,2 promillige Sublimatlösung getauchte Gazelage mit darüber gelegtem Wattetampon. Festgehalten wird das Ganze durch ein Fuchs'sches Gitter.

Glaucom kam 177 Mal zur Beobachtung. In 43 Fällen von Glaucoma simplex wurde iridectomirt mit kaum 20 $^0/_0$ Erfolg, als welcher ein nicht sofortiges Sinken des Sehvermögens nach der Operation angesehen wird. Die neuere Indication für die Iridectomie bei „Glaucoma simplex“ besteht im zeitweiligen Auftreten von Verdunkelungen und Regenbogensehen. Im Allgemeinen soll nach der Operation des einen Auges das andere unter Pilocarpinwirkung gesetzt werden.

Was die Myopie-Operation anbelangt, so verhalten sich Verff. skeptisch, indem sie jede hochgradige Myopie für progredient halten und in Folge dessen zukünftige Gefahren fürchten, die um so grösser seien, als die Erneuerung des Kammerwassers an Stelle der extrahirten Linse bedeutende Anforderungen an das kurzsichtige Auge stelle. Im Uebrigen soll immer nur ein Auge operirt werden.

In 9 Fällen von Fremdkörperverletzungen wurde der Hirschberg'sche Magnet angewendet und zwar 7 Mal mit Erfolg. Verff. stellen nach ihren Versuchen mit dem Haab'schen grossen Magneten den Hirschberg'schen über diesen. In Fällen, wo die Enucleation indicirt war, wurde diese unter einfachem Einträufeln einer 5 $^0/_0$ Cocaïnlösung ohne besondere Schmerzäusserung von Seiten des Patienten ausgeführt.

In Bezug auf die Schieloperation stehen Verff. auf dem entgegengesetzten Standpunkte, wie Landolt. Sie verrichten also ausnahmslos die Tenotomie der

Interni und schicken die Vorlagerung der Externi nur zur Steigerung des gewünschten Effectes nach. Die Conjunctivalnaht wird nur in wenigen Fällen angelegt, vielmehr darauf gesehen, dass die Tenotomie möglichst subconjunctival ausgeführt werde. Moll.

3) **Untersuchungen über die Häufigkeit der Augenleiden in den beiden Formen der Lepra,** von Lyder Borthen. (Mittheilungen und Verhandlungen der internationalen Lepra-Conferenz zu Berlin im October 1897.)

I. Lepra maculo-anaesthetica:

Die Häufigkeit der Augenaffectionen nimmt mit der Dauer der Leprakrankheit zu, jedoch nur in den ersten 4 Decennien. Dauert die Krankheit länger, so wird die Häufigkeit der Augenaffectionen geringer. Männer werden etwas häufiger befallen als Frauen, im Durchschnitt in ca. 12 % der Fälle.

II. Lepra tuberosa:

Hier finden sich Augenaffectionen bereits im ersten Decennium sehr häufig und zwar in 95 % der Fälle. Die Zahl steigt allmählich, um im 4. Decennium 100 % zu erreichen. Moll.

4) **Casuistische Beiträge zur Kenntniss der angeborenen Beweglichkeitsdefecte der Augen,** von Ginsberg. (Veröffentlichungen aus der Poliklinik für Kinderkrankheiten des Privatdocenten Dr. H. Neumann. Stuttgart. 1897. Deutsche Verlagsgesellschaft.)

Es handelt sich um die klinische Beobachtung folgender drei Fälle:

1. Einseitige, vollständige Abducenslähmung mit Exophthalmus und Epicanthus.

2. Vollständige Lähmung beider Abducenten und dadurch bedingter Strab. conv. oc. utr. ohne Complication am Individuum, aber mit Missbildung in der Familie.

3. Mehrfache Beweglichkeitsbeschränkung eines Mikrophthalmus mit doppelseitiger Chorioiditis und anderer Missbildung und Krankheit am Individuum.

Verf. stimmt in Bezug auf die Pathogenese seiner Fälle mit der Ansicht von Kunn überein, dass bei den angeborenen Beweglichkeitsdefecten jeder Theil des motorischen Apparates, Nervenkern, Nervenfaser, Muskel etc. betroffen sein kann. — Die durch die Defecte hervorgerufenen Störungen verschwinden von selbst, da die entsprechenden Bewegungen durch Kopfdrehungen ersetzt werden, und so das Auftreten von Doppelbildern verhindert wird. Moll.

Journal-Uebersicht.

v. Graefe's Archiv f. Ophthalmologie. XLIV. 2.

1) **Beitrag zur Kenntniss der Circulationsstörungen in den Netzhautgefässen,** von Prof. Dr. A. Wagenmann in Jena.

Ein 69jähr. Mann litt seit 2 Monaten an Anfällen von Verdunkelung des rechten Auges, welche fast täglich bald mehr, bald minder heftig auftraten und meistens rasch vorübergingen, ohne eine Störung des Sehvermögens zu hinterlassen. Schmerzen und sichtbare entzündliche Erscheinungen fehlten. Verf. hatte Gelegenheit, kurz nach der Aufnahme in die Klinik einen Anfall zu beobachten. Das vollständig erblindete Auge zeigte äusserlich nichts Krankhaftes, nur die Pupille war weit und starr. Sie reagirte bei Belichtung des

linken Auges, dagegen löste die Belichtung des rechten Auges hierbei keine Reaction aus. Tension nicht erhöht. Augenspiegel: Hochgradige Ischaemia retinae, die Arterien ganz blutleer, bei Druck auf den Bulbus nicht pulsirend, die Venen feine rothe Stränge mit minimaler Pulsation. Papille weiss-gelblich verfärbt, zarte Trübung der Retina um die Papille, Fovea röthlich, aber weniger ausgesprochen als bei Embolie der art. centr. Das Auge wurde vorsichtig massirt. Nach 10 Minuten begann das Sehvermögen wiederzukehren, und während ophthalmoskopisch die zunehmende Füllung der Arterien beobachtet werden konnte, war nach einer halben Stunde S wie vor dem Anfall. Während der Rückkehr des Sehvermögens wurde Blausehen beobachtet. Nach einer Iridectomie hörten die Anfälle ganz auf. Erst nach einem halben Jahre erfolgte ein neuer Anfall, und nach vorübergehender Besserung sank S auf Q. L. Die Arterien waren jetzt sehr schwach gefüllt, pulsirten aber bei Druck auf dem Bulbus, die Venen normal. Eine Paracentese bewirkte Zunahme der Gefässfülle, hatte aber auf S keinen Einfluss. Die Netzhautarterien zeigten das charakteristische Bild der Arteriosclerose.

Verf. nimmt an, dass ein mit diesen Veränderungen in Zusammenhang stehender Gefässkrampf die Ischaemie retinae bewirkte. Bei dem letzten Anfalle erfolgte Thrombose der arter. central. So lange der Krampf dauerte, füllte der Thrombus das Lumen aus, und die Circulation war unterbrochen. Nach Aufhören des Krampfes konnte wieder Blut einströmen, aber das Netzhautgewebe hatte soweit gelitten, dass eine Wiederkehr der Function ausblieb.

---

2) Kritik des Aufsatzes von A. Schapringer: „Findet die Perception der verschiedenen Farben nicht in einer und derselben Lage der Netzhaut statt?“, von Prof. Dr. W. Koster Gzn. in Leiden.

Schapringer hat nachzuweisen gesucht, dass die Versuche von König und Zumft (vergl. Centralbl. 1894. Juni) nicht zu der Schlussfolgerung berechtigen, dass verschiedenfarbiges Licht in verschiedenen Schichten der Netzhaut percipirt wird, dass vielmehr die Resultate der Versuche, welche als richtig anerkannt werden, auch mit der Annahme der Perception in einer Schicht vereinbar sind. Verf. weist darauf hin, dass Schapinger in der zur Erläuterung seiner Ausführungen gegebenen Figur den Irrthum begangen hat, die blauen Strahlen als die weniger, die rothen als die stärker brechbaren zu zeichnen. Damit ist die ganze Beweisführung hinfällig.

Durch eine Zeichnung erläutert Verf., dass, wenn durch zwei in der vorderen Brennebene befindlicher Löcher die Aderfiguren bei einfarbigem Lichte hervorgerufen werden, die Schatten im blauen Lichte weiter aus einander liegen als im rothen Lichte, und dass daher die ungleiche Brechbarkeit der verschiedenen Farben für die Erklärung der König-Zumft'schen Versuche nicht ausreicht, sondern, „dass dieselbe noch einen Theil des Einflusses der Perception der Farben in verschiedener Tiefe der Netzhaut verdecken müsste.“

Verf. hält die König-Zumft'schen Versuche nicht für einwandfrei.

---

3) Bemerkungen zu dem von Schultze mitgetheilten Fall von „tuberculöser Iritis und Keratitis parenchymatosa“, von Dr. W. Zimmermann, Augenarzt in Stuttgart.

Verf. sucht unter Hinweis auf klinische und experimentell festgestellte Thatsachen zu erweisen, dass bei Keratitis parenchymatosa die Erkrankung der Hornhaut nicht von der vorderen Kammer nach Läsion des Endothels der

M. Descemeti erfolgt, sondern dass sie durch Erkrankung der Blutgefässe und dadurch bedingte Ernährungsstörungen hervorgerufen wird.

---

4) Beitrag zur Kenntniss der Zündhütchenverletzungen des Auges, von Prof. Dr. A. Wagenmann in Jena.

Verf. extrahirte bei einem 37jährigen Manne eine Linse, welche 27 Jahre ein Kupferstück in sich beherbergt hatte. Der Fremdkörper war durch Hornhaut und Iris eingedrungen und hatte, abgesehen von geringfügigen entzündlichen Erscheinungen, welche unmittelbar nach der Verletzung auftraten, gar keine Beschwerde verursacht. Das betr. Auge hatte sogar besser gesehen, als das andere, die peripher hinter der Iris gelegene Trübung der Linse muss daher klein und unscheinbar gewesen sein.

25 Jahre nach der Verletzung begann die Linse sich diffus zu trüben, und nach 2 Jahren bestand Totalcataract. Bei der Extraction wich die Linse vor der Förster'schen Pincette aus und musste, da etwas flüssiger Glaskörper austrat, mit der Schlinge entbunden werden. Heilung gut, $S = {}^{6}/_{24}$. Cat. secund.

Das Kupferstück sass excentrisch in den hintersten Schichten des Kerns und hatte einen unregelmässigen Verlauf der Faserzüge bewirkt. Dieselben strahlten radiär von ihm aus und bogen dann in grösseren oder kleineren Schleifen in die normale Richtung um. Die Fasern hatten in der Nähe des corp. al. bräunliche Färbung angenommen, die sich allmählich verlor. Kupferreaction gelang sicher.

Nirgends fanden sich in der Nähe des Fremdkörpers eingewanderte oder gewucherte Zellen, Exsudat und dgl. Nur eine Verdickung der hinteren Kapsel und die bei der Operation störende Verflüssigung des Glaskörpers liess darauf schliessen, dass das Kupferstück eine gewisse Wirkung ausgeübt hatte.

Bekanntlich beobachtete Leber nach der Einbringung von Kupfer in die Linse feine Veränderungen der pars. cil. retin., im Uebrigen aber reactionslose Heilung ganz, wie im vorliegenden Falle.

Ob die fortschreitende Trübung der Linse durch ein Trauma oder durch die mit dem Alter eintretende Schrumpfung des in seiner Resistenz verminderten Kerns hervorgerufen wurde, bleibe dahingestellt.

---

5) Anatomische Untersuchung eines Falles von Siderosis bulbi, von Dr. E. Hertel, I. Assist. der Augenklinik zu Jena.

Die eingehende anatomische Untersuchung eines Bulbus, welcher etwa 2 Jahre nach dem Eindringen eines Eisensplitters in den Glaskörper enucleïrt wurde, ergab im Ganzen dieselben Veränderungen, welche besonders von Leber und v. Hippel festgestellt worden sind. Abweigend von den Angaben dieser Autoren war das Pigmentepithel der Iris und des Ciliarkörpers ganz eisenfrei, und zeigte das Pigmentepithel der Retina nur an einzelnen Stellen Umwandlung der Pigmentzellen in runde, bräunliche Zellen, welche mit Ferrocyankaliumsalzsäure deutlich Blaufärbung ergeben. Das Stromapigment der Chorioidea erwies sich als unverändert. Die Einkapselung des Fremdkörpers, auf welche v. Hippel Gewicht legt, war so unvollständig, dass die Diffusion des Eisens in die Gewebe ungehindert erfolgen konnte.

Verf. ist der Ansicht, dass es sich um eine reine xenogene (v. Hippel) Siderosis handelte. Alles fremde Pigment nahm die Blaufärbung an.

Bekanntlich bleicht Chlor das normale Augenpigment und Salzsäure das Eisenpigment. v. Hippel fand, dass bei diesen Entfärbungsversuchen noch ein

drittes braunes Pigment zurückblieb. Dieses braune Pigment konnte vom Verf. nicht gefunden werden.

Am Rande des Fremdkörperbettes wurden Riesenzellen beobachtet.

---

6) **Die accommodativen Linsenverschiebungen im Auge, subjectiv und objectiv gemessen,** von Dr. L. Heine, I. Assist. der Univers.-Augenkl. zu Marburg.

Neue sinnreiche Versuche, welche die Hess'schen Untersuchungen bestätigten und für die Ortsveränderungen der Linse Werthe ergeben, welche mit den von Hess auf anderem Wege gewonnenen ziemlich genau übereinstimmten. Hervorgehoben zu werden verdient, dass durch Beobachtung dss hinteren Linsenbildchens mit dem Cornealmikroskop die Verschiebungen der Linse objectiv wahrgenommen und mit Hülfe des Ocularmikrometers auch gemessen werden konnten.

---

7) **Zur Symptomatologie der Augenmuskellähmungen,** von Dr. Moritz Sachs, Assist. der Augenkl. des Herrn Prof. Fuchs in Wien.

Die falsche Projection dcs Gesichtsfeldes beruht nach v. Graefe darauf, dass die verstärkte Innervation des paretischen Muskels zu unserer Empfindung gelangt und uns über die wahre Stellung des Auges täuscht. Nach Verf. vermögen wir auch bei sorgsamster Beobachtung eine Innervationsgrösse nicht wahrzunehmen, und geben Individuen mit Augenmuskellähmung übereinstimmend an, dass sie die verstärkte Innervation des paretischen Muskels nicht empfinden. Dagegen bemerken alle Kranken, auch wenn sie sich über die Art, in welcher die Excursionen der Augen erschwert sind, im Unklaren befinden, Scheinbewegungen der Aussendinge. Dieses Symptom bedingt alle anderen subjectiven Störungen. Die Scheinbewegungen sind primär und verursachen die falsche Localisation, nicht umgekehrt.

Auf diesen Scheinbewegungen beruht auch in erster Linie das bei Augenmuskellähmungen auftretende Schwindelgefühl, die falsche Localisation ist secundär.

---

8) **Ueber die Lipodermoide der Conjunctiva,** von Dr. W. Nobbe. (Aus dem Laboratorium der Heidelberger Universitäts-Augenklinik.)

Verf. berichtet über 4 selbst beobachtete, eingehender untersuchte Fälle und macht nähere Angaben über die bisherige Literatur.

Die Lipodermoide der Uebergangsfalte sind nicht so. sehr selten, wenn auch seltener als diejenigen der Corneo-Scleralgrenze. Die ersteren machen wegen ihrer geringen Grösse häufig keine Beschwerden und kommen nicht zur Operation. Anatomische Untersuchungen liegen daher nur in geringer Zahl vor. Werden die Tumoren in Serienschnitte zerlegt — und das ist unbedingt erforderlich —, so zeigte sich stets eine cutane Schicht. Klinisch erscheinen die fragl. Geschwülste an der Corneo-Scleralgrenze mehr als Lipodermoide, an der Uebergangsfalte mehr als reine Lipome.

Die Dermoide der Cornea gehen meistens von der Conjunctiva aus und ergreifen die Cornea erst secundär, doch sind einzelne reine Lipodermoide der Cornea beobachtet worden. In der Uebergangsfalte haben die Geschwülste vorwiegend ihren Sitz zwischen rect. sup. und rect. ext. Ziemlich häufig bestehen zugleich andere Anomalien, wie Colobom der Lider, der Aderhaut, Lähmungen· etc.

Acinöse Drüsen sind häufiger, aber immer nur am Rande der Geschwülste beobachtet worden und stellen höchst wahrscheinlich normale, vielleicht etwas hyperplastische Gebilde dar.

---

9) Untersuchungen zur Pathologie der Pupillenweite und der centripetalen Pupillarfasern, von Prof. Otto Schirmer in Greifswald.

Auf dem genannten Gebiete hat die klinische Forschung mit der experimentellen nicht gleichen Schritt gehalten. Um diese Lücke auszufüllen, wandte Verf. bei allen in den letzten 2 Jahren vorkommenden Fällen von Erkrankungen der Retina und des Opticus dem Verhalten der Pupille besondere Aufmerksamkeit zu.

Die centrifugalen Pupillenfasern dürfen als normal angesehen werden, wenn beide Pupillen bei jeder Beleuchtung gleiche Weite zeigen, und wenn bei einseitiger Beleuchtung bezw. Beschattung auf dem anderen Auge genau dieselbe Reaction erfolgt. Einseitige Störung in den centrifugalen Fasern wird Ungleichheit der Pupillenweite und ungleiche Intensität der Pupillenreaction bedingen. Sind die centrifugalen Fasern gesund, so darf man eine Störung in den centripetalen annehmen, wenn die — beiderseits gleichmässig erfolgende — Pupillenreaction bei wechselnder Belichtung schwach erfolgt, und wenn bei Verschluss des einen Auges und gleichbleibender Beleuchtung die Pupillenweite auf dem anderen abnorm ist.

Die zahlreichen Messungen der Pupillenweite werden bei völlig adaptirtem Auge mit dem vom Verf. construirten Pupillometer angestellt.

Ist ein Opticus durch Verletzung oder Entzündung functionsunfähig geworden, so geht die Reflexerregbarkeit verloren, und steigt die Pupillenweite auf etwa das Doppelte. Die Pupillenweite beruht nicht auf den elastischen Spannungen in der Iris, sondern ist das Resultat der bei Lichteinfall vom pupillomotorischen Centrum ausgelösten Reflexe. Diese Reflexe erfolgen nicht nur bei Belichtung der centralen, sondern, wenn auch schwächer, auch der peripherischen Netzhautpartien.

Sehfasern und Pupillenfasern sind getrennte Gebilde, welche wahrscheinlich entsprechend ihrer Zugehörigkeit zu bestimmten Netzhautgebieten im Opticusstamme neben einander verlaufen. Bei entzündlichen Processen des Opticus werden beide Faserarten ergriffen. Die Pupillarfasern sind aber widerstandsfähiger als die Sehfasern, so dass sie bei eintretender Genesung wieder völlig normales Verhalten zeigen können, wenn auch die Sehfasern nur einen gewissen Bruchtheil ihrer Function wiedererlangt haben. Auch der Compression widerstehen die Pupillarfasern besser als die Sehfasern. Dieses Verhalten kann, da bei entzündlichen Processen die Pupillarfasern zunächst stets mitergriffen werden, unter Umständen für die Differentialdiagnose zwischen retrobulbärer Compression und Entzündung verwerthbar sein.

Bei Netzhauterkrankungen erfolgen Pupillarstörungen nur dann, wenn auch die inneren Schichten ergriffen sind. Auf die äusseren Schichten beschränkte Processe und Aderhauterkrankungen an sich, falls nicht die Netzhaut in ihrer ganzen Dicke mit erkrankt ist, üben keinen Einfluss auf die Pupille. Die Pupillarfasern enden wahrscheinlich in den parareticulären (Kallins) oder amakrinen (Greef) Zellen.

Bei den Amblyopien verschiedener Art werden keine Aenderungen der Weite und Reflexerregbarkeit der Pupille beobachtet.

---

10) Ueber das Verhalten des Sehpurpurs bei der Netzhautablösung, von Dr. N. Andogsky aus Petersburg. (Aus dem Laboratorium von Prof. Th. Leber in Heidelberg.)

Verf. benutzte für seine Untersuchungen Kaninchen, bei denen er durch Einführen von Kupfer oder durch Injection von Kochsalzlösung in den Glaskörper Netzhautablösung hervorrief. Bei dem letzteren Verfahren bleibt die Stäbchenschicht in den ersten beiden Tagen gut erhalten, am dritten besteht schon ausgesprochene variköse Degeneration, am sechsten Tage sind nur noch Reste der degenerirten Schicht vorhanden, und dann verschwinden die Stäbchen gänzlich. Um unzeitige Zersetzung des Sehpurpurs durch einfallendes Licht zu verhüten, werden die erforderlichen Operationen im Dunkelzimmer bei Natronlicht verrichtet. Die enucleïrten Augäpfel werden in Formol gehärtet, welches die Resistenz des Pupurpurs gegen Licht zu erhöhen scheint.

Die Färbung durch Sehpurpur und event. durch dessen Zersetzungsproducte ist auch an abgelösten Netzhäuten festzustellen, verschwindet aber, wenn nach 6—7 Tagen vom Eintritt der Ablösung an keine Stäbchentheile mehr vorhanden sind. Entzündliche Processe und Degeneration der Stäbchen beeinflussen die Färbung nicht, Netzhäute mit gut erhaltenen und mit zerfallenen Stäbchen können gleich gefärbt sein. Bis zum völligen Verschwinden der Stäbchen wird das Abblassen der Rothfärbung nur durch Licht bewirkt und bleibt aus, wenn die betr. Augen im Dunkeln gehalten werden.

Die Färbung der abgelösten Netzhäute beruht nur auf dem an ihnen haftenden Purpur. Nach erfolgter Bleichung tritt Rothfärbung nicht wieder ein, eine Regeneration des Purpurs findet nie statt. Die Entfärbung geschieht um so rascher, je stärker die Intensität des einfallenden Lichtes ist, und kann daher ceteris paribus durch Trübung der brechenden Medien aufgehalten werden.

Die Versuche bestätigten die Anschauungen Kühne's über die Bedeutung des Netzhautepithels für die Regeneration des Sehpurpurs.

Nach vorliegenden Beobachtungen scheint in menschlichen Augen die Entartung der abgelösten Netzhaut unter Umständen sehr langsam einzutreten. Ob in den seltenen Fällen von Heilung auch die Regeneration des Sehpurpurs wieder erfolgt, ist bis jetzt unbekannt, jedenfalls könnte das nur dann der Fall sein, wenn Stäbchenschicht und Epithel leidlich erhalten sind.

---

11) Zur Aufklärung, von Prof. A. Vossius in Giessen.

In v. Graefe's Arch. f. O. XLIV, 1 hat Dr. Ginsberg Conjunctivalcysten beschrieben, deren Entstehung er aus schlauchartigen Einsenkungen des Epithels herleitet. Verf. weist darauf hin, dass er bereits auf der Heidelberger Versammlung von 1896 über einen gleichartigen Fall berichtet und dieselbe Auffassung ausgesprochen hat. Scheer.

Zehender's klinische Monatsblätter für Augenheilkunde. 1898. Januar.

1) Zur Operation des Ektropium senile, von Prof. Dimmer.

Bei Ektropium senile empfielt Verf. folgendes Verfahren: Nachdem man sich durch Aufhebung des unteren Lides zu einer Falte und Abschätzung oder noch besser durch Messung ein Urtheil verschafft hat, um wie viel der Lidrand verlängert ist, wird an der äusseren Commissur ein dieser Verlängerung entsprechendes gleichschenkeliges Dreieck aus der Lidhaut heraus geschnitten, dessen Basis in der Verlängerung der Lidspalte liegt. Hierauf wird der Lidrand durch einen Intermarginalschnitt, der am äusseren Canthus beginnt, bis

über die Mitte hinaus gespalten und diese Spaltung derart vertieft, dass das untere Lid in zwei Platten zerfällt, deren vordere die Haut mit den Cilien, die hintere den Tarsus mit dem Orbicularis enthält. Dann excidirt man aus der Mitte des Tarsus und Orbicularis ein der Verlängerung der Lidspalte entsprechendes dreieckiges Stück. Der so entstandene Defect der hinteren Lidplatte wird sogleich nach Zurückschlagen der Hautplatte von vorn durch mehrere Seidenligaturen vernäht. Endlich wird der die Cilien tragende Rand der Hautplatte in einer Ausdehnung, welche der Basis des excidirten Hautdreieckes gleichkommt, abgetragen und der Defect in der Haut dadurch gedeckt, dass man die Haut des Lides über ihn hinüberzieht.

---

2) Ueber Heilung gewisser Nystagmus-Formen, von A. Crzellitzer.

Bei einem an Schicht-Star leidenden Individuum bestand beiderseits Nystagmus. Nach Discision des Schicht-Stars war nach etwa 2 Monaten der Nystagmus vollsändig geschwunden.

---

3) Drei Fälle von syphilitischer Primärsclerose auf der Conjunctiva, von W. Dagilaiski.

Verf. beobachtete bei 3 weiblichen Individuen an der Uebergangsfalte der Conjunctiva des Oberlides ein syphilitisches Geschwür. Dass es sich um eine specifische Primärsclerose handelte, folgt aus der äusserst harten Infiltration der Conjunctiva und des subconjunctivalen Gewebes, dem typischen Aussehen der Geschwüre, dem hartnäckigen Verlauf, der Drüsenschwellung und der nachfolgenden allgemeinen Infection.

---

4) Skopolamin und Atroscin, von Otto Meyer.

Skopolamin und Atroscin sind nahe verwandte Substanzen. Das Unterscheidende liegt nur in ihrem verschiedenen Gehalt an Krystallwasser und an ihrem verschiedenen optischen Verhalten. Es verhält sich das optisch inactive Skopolamin, das sog. Atroscin, zum activen Skopolamin ähnlich wie das optisch active Hyoscyamin zu dem optisch inactiven Atropin. Unter denselben Bedingungen, unter denen chemisch das Hyoscyamin in Atropin übergeht, geht das active Skopolamin in das inactive Skopolamin oder Atroscin über. Einige Tropfen einer 0,4 % Lösung von Atroscin in den Conjunctivalsack eines gesunden Auges geträufelt, veranlassen nach 7 Minuten eine Erweiterung der Pupille, welche nach 25 Minuten ihr Maximum erreicht und 6 bis 8 Tage dauert. Das Skopolamin zeigte dasselbe Verhalten wie das Atroscin. Die Lähmung der Accommodation erfolgte bei letzterem 10 Minuten und war vollständig 30—35 Minuten nach der Instillation. Toxische Nebenwirkungen in Form von Schwindel, Pulsbeschleunigung und Trockenheit im Hals kamen zuweilen nach Atroscin vor. Bei pathologischen Fällen wurde eine intensivere Wirkung des Atroscin gegenüber dem Skopolamin beobachtet. Auffallend bleibt die Häufigkeit leichter toxischer Erscheinungen, sowie das zuweilen vorkommende Versagen der Wirkung auf die Accommodation.

Vermischtes.

1) Prag-Weinberge, 30. März 1898.

... Seit dem Jahre 1893 habe ich auf jeglichen, auf den Lidern liegenden oder gar drückenden Verband nach Augapfel-Operationen in der Regel verzichtet. Ich lege darnach nur das von Fuchs angegebene Schutzgitter an,

allerdings so montirt, dass es nicht drückt, und dass die Augen vom Sehen ausgeschlossen sind. Zu dieser Montirung benutzte ich früher eine Wattepolsterung und einen Flanellüberzug an der Vorderseite des Gitters, jetzt schon seit fast 1 Jahre eine Kautschukkappe mit einem Luftkissen, die nach einem von E. Praun mir zur Ansicht übersandten Modelle verfertigt ist. Um einen luftdichten Abschluss zu verhindern, habe ich in der Kautschukkappe einige Luftlöcher anbringen lassen.

Ich habe seit der angegebenen Zeit dieses Verfahren, wobei das Auge unverbunden und der Lidschlag erhalten ist, nach mehr den 2600 Augapfeloperationen, darunter beinahe 700 Star-Operationen angewandt.

Nie habe ich dabei einen übeln Zufall bemerkt, der dem Mangel des Verbandes zuzuschreiben gewesen wäre; hingegen hat die Zahl der Wundinfectionen und der Wundsprengungen dabei augenscheinlich abgenommen, wenn sie auch nicht völlig verschwunden sind.

Die Gründe für dieses Vorgehen habe ich 1894 in einem am 11. Mai gehaltenen Vortrage in der wissenschaftl. Aerztegesellschaft Innsbrucks (kurz ref. in der Wiener klin. Wochenschrift 1894. Nr. 27) und in dem Hefte 8/9 meiner augenärztlichen Operationen (S. 589 ff.; erschienen Sommer 1896) auseinander gesetzt. Sie decken sich ziemlich genau mit dem, was Hjort, Wolffberg und Praun in dieser Hinsicht vorbringen. Ich habe dort auch die Umstände angegeben, unter denen ich trotzdem einen Schlussverband oder einen Druckverband für angezeigt halte und anwende. Sie stimmen fast ganz mit denen überein, die in dem Artikel Praun's im Märzhefte des Centralbl. f. prakt. Augenheilk. angeführt sind.

Ich freue mich sehr darüber, dass dieses Verfahren der Nachbehandlung bei Augapfel-Operationen nunmehr von verschiedenen Operateuren geübt und anerkannt wird.

Ich glaube deshalb, dass diese Mittheilung für die Leser Ihres Centrabl. von einem gewissen Interesse sein düfte, weil ich meine günstigen Erfahrungen schon auf eine grössere Zahl von Operationen stützen kann, als die früher genannten Collegen.

Ich möchte zum Schluss noch bemerken, dass ich Prauns Einwänden gegen Hjort, der das Auge völlig schutzlos lässt, ganz beistimmen muss. Dass Hjort unter 100 Star-Operationen keines jener Ereignisse vorgekommen ist, wie sie Praun anführt (Hineingreifen in's Auge, Untersuchen des Auges u. dergl.), ist ein grosses Glück; er muss sehr ruhige und vernünftige Kranke zu behandeln haben. Ich möchte bei meinem Krankenmateriale schon aus diesen Gründen nicht auf's Schutzgitter verzichten. Ausserdem dient es mir aber mit seiner Montirung als Dunkelkammer. Dass der Kranke nichts fixiren kann, nicht herumblickt, darauf lege ich grossen Werth. Auch Praun thut dies. Aber ich bin ein entschiedener Gegner der dunkeln Zimmer: Wartung und strenge Einhaltung der spitalshygienischen Vorschriften werden hierdurch sehr erschwert. Für den genannten Zweck nützt übrigens kein Halbdunkel, da muss es schon gehörig finster sein, damit der Kranke nicht herumgukt.

Darum bleibe ich bei der Verwendung des Schutzgitters mit der Ueberkleidung, in der die schon erwähnten Luftlücken angebracht sind.

Indem ich ersuche diese Zeilen im Centralbl. f. prakt. Augenheilk. veröffentlichen zu wollen. . . Prof. Czermak.

2) ... Auf einer soeben beendeten Reise durch Bolivien, wobei ich mich acht Wochen in Sucre,[1] 2 Wochen in Potosi[2] und 3 Wochen in La Paz[3] aufhielt, ausserdem noch viele kleinere Orte flüchtig berührte, sah ich unter 455 Augenkranken nicht einen an Trachom leidenden ... Dr. Gaffron.

3) Ein Referat meiner im August-Hefte der „Archives d'ophtalmologie“ vom vorigen Jahre erschienenen Arbeit (vergl. Centralbl. f. pr. Augenheilk. 1898. S. 91) ist derart abgefasst, dass diejenigen Collegen, welchen die französische Literatur nicht im Originale zugänglich ist, aus demselben den Schluss ziehen könnten,[4] dass ich alle Sehstörungen, welche im Gefolge von Allgemeinleiden auftreten, nunmehr nur auf Hysterie oder Neurasthenie zurückführen wollte, und mithin den grössten Theil dessen, was ich in meinem im Jahre 1892 erschienenen Werke (Paris, bei Masson) über den Zusammenhang der Augenkrankheiten mit Allgemein-Erkrankungen veröffentlichte, in oben angedeutetem Sinne erklären wollte. Gegen diese Auffassung muss ich mich auf das Entschiedenste verwahren. Die neurasthenische, oder hysterische Natur von im Gefolge von Allgemeinleiden auftretenden Sehstörungen nehme ich, wie dies deutlich aus meiner Arbeit hervorgeht, nur in ganz bestimmten, in derselben angeführten Fällen an; so weist z. B. die Gesichtsfeldeinschränkung bei Basedow'scher Erkrankung auf Complication mit Hysterie hin, während die bei Erkrankungen der Nasenhöhle und ihrer Nebenhöhlen auftretende Gesichtsfeldeinschränkung, welche einzelne Autoren (u. A. F. Mathieu) auf Hysterie zurückführen, nach meinen Untersuchungen mit Letzterer nichts gemein hat. Ganz speciell führe ich 4 Beobachtungen von Sehstörungen im Gefolge von Allgemeinleiden an, in welchen erst die genaue Untersuchung der ersteren ergab, dass Neurasthenie oder Hysterie zu letzterer hinzugetreten war oder eine Aggravation letzterer vorlag; so war die Sehstörung in 1 Falle im Gefolge von gelbem Fieber neurasthenischer, in je 1 Falle von Caisson-Krankheit, von Addison'scher Krankheit und nach einer Hysterectomie hysterischer Natur. Der letztere Fall ist um so beachtenswerther, als diese Operation zum Zwecke der Heilung der Hysterie unternommen worden war. E. Berger (Paris).

Bibliographie.

Aus der II. medicinischen Klinik (Hofrath Prof. Neusser). Fremdkörper im Bulbus, Localisation mit Röntgen'schen Strahlen, von Alfred C. Stöckl, Hospitant der Klinik. (Wiener klin. Wochenschrift. 1898. Nr. 7.) Bei zwei Patienten (des Hofrath Prof. Fuchs) gelang es den Sitz von Fremdkörpern im Bulbus mittelst Röntgen'schen Strahlen nachzuweisen. In einem Falle präsentirte sich der Fremdkörper in dem sonst normalen dichten Kopfschatten in den, der Orbitalgegend entsprechenden Partien, als kreisrunder ca. 3 mm im Durchmesser fassender, scharf umgrenzter tiefer Schatten. Durch in der Umgebung der Orbita aufgeklebte Marken wurde, auf Projectionsbildern, die Lage des Fremdkörpers zu den Marken sichergestellt und in dieser Weise der Sitz des Fremdkörpers bestimmt. Die Operation bestätigte die Richtigkeit der Annahme. Schenkl.

[1] 2690 m ü. M. [2] 3960 m ü. M. [3] 3648 m ü. M. H.
[4] Aber nicht müssen, wenn sie deutsch verstehen. H.

Um Einsendung von Separatabdrücken wird gebeten.

Verlag von Veit & Comp. in Leipzig. — Druck von Metzger & Wittig in Leipzig.

Centralblatt

für praktische

AUGENHEILKUNDE.

Herausgegeben von

Prof. Dr. J. Hirschberg, Geh. Med.-Rath, in Berlin.

Monatlich ein Heft. Preis des Jahrganges 12 Mark. Zu beziehen durch alle Buchhandlungen des In- und Auslandes und die Postanstalten des Deutschen Reiches.

Juni. Zweiundzwanzigster Jahrgang. 1898.

I. Ein Fall von nichttraumatischer Ablösung der Aderhaut und des Ciliarkörpers.

Von Dr. **S. Ginsberg** und Dr. **Richard Simon** in Berlin.

I.

Frau A. L., 56 Jahre alt, stellte sich am 2. April 1897 wegen einer seit zwei Tagen bestehenden heftigen Entzündung des linken Auges vor. Die Anamnese ergab, dass der verstorbene Ehemann wohl sicher Lues gehabt hatte. Die beiden einzigen Kinder sind nur wenige Wochen alt geworden.

Von Jugend auf hochgradig kurzsichtig, hatte die Patientin immer sehr schlecht gesehen, seit Januar dieses Jahres hatte sich jedoch das Sehvermögen des linken Auges noch bedeutend verschlechtert. Es legte sich von der Seite her ein Schatten vor das Auge, der sich immer mehr vergrösserte und nach der Mitte zu vorschob. Ob auch bereits Entzündungen des Auges vorhergegangen waren, liess sich mit Sicherheit nicht eruiren.

Rechts wurden mit —24,0 Dioptr. Finger in $2^1/_2$—3 m gezählt, links nur in 1 m. Ophthalmoskopisch fanden sich rechts zahlreiche Glaskörpertrübungen und eine ausgedehnte ringförmige Atrophie der Aderhaut um die Papille herum.

Links bot sich das Bild einer acuten Iridocyclitis. Aeusserst starke Reizung des Auges, heftiger Druckschmerz, Trübung des Vorderkammerwassers und zahlreiche hintere Synechien, so dass vom Augeninneren fast nichts zu sehen war. Tension normal. Atropin. Am nächsten Tage waren die Synechien gesprengt, die Pupille maximal weit, die Iris etwas nach hinten verzogen, so dass die Vorderkammer sehr tief erschien. Druck noch normal. Am 4. April war die Iris noch mehr nach hinten verzogen; in dem Kammerwinkel, scheinbar zwischen der Vorderfläche der äussersten Iris- und der Hinterfläche der Hornhautperipherie, sah man bei seitlicher Beleuchtung fast ringsherum eigenthümliche feine grauweissliche Stränge in regelmässiger radialer Anordnung, ungefähr gespreizten Fingern vergleichbar. Bei der Durchleuchtung war die Papille mit der angrenzenden Aderhautatrophie noch ganz gut, wenn auch in Folge der Trübung der Medien etwas verschleiert, zu sehen. Liess man das Auge etwas nasalwärts wenden, so zeigte sich eine stark vorgewölbte, schwarz erscheinende Prominenz, deren Enden oben und unten nicht zu sehen waren. Ein kleinerer, sonst aber genau so aussehender Knoten fand sich temporalwärts etwas nach oben. Beide Hervorwölbungen waren absolut starr. Vor der temporalwärts liegenden Prominenz flottirte eine graue, etwas undeutlich sichtbare Masse, die mit grösster Wahrscheinlichkeit als abgelöste Netzhaut aufgefasst werden durfte, obwohl Gefässe darauf nicht wahrnehmbar waren. Bei seitlicher Beleuchtung war der kleinere temporale Knoten nicht zu sehen, der grosse mediale zeigte ein graugelbröthliches, ganz dem Bilde eines Aderhautsarcoms entsprechendes Aussehen mit verschiedenen, rothen Flecken. Gefässe waren nicht erkennbar. Die deutlich verminderte Spannung des Auges sank am nächsten Tage noch mehr, die Reizung des Auges wurde stärker, die Schmerzen immer heftiger. Deshalb am 6. April Enucleation.

II.

Der einige Tage in 10 % Formol aufbewahrte Bulbus ist ca. 33,25 mm lang, ca. 24 mm breit und hoch. Nach Abtragung einer flachen Calotte von oben her, wobei eine stark bluthaltige Flüssigkeit abfloss, zeigte sich,

dass die Aderhaut von der Sclera abgelöst war; erstere selbst war nicht in den Schnitt gefallen. Um eine Verlagerung der Teile zu vermeiden, wurde der Bulbus nun in Alkohol weiter gehärtet, damit die Flüssigkeiten möglichst zur Gerinnung kämen.

Nach einigen Tagen ergab ein Horizontalschnitt dicht oberhalb des Sehnerven die auf Fig. 1 in natürlicher Grösse dargestellten Verhältnisse. (Vgl. Fig. 2, äquatorialer Durchschnitt, hintere Hälfte.) Die Aderhaut liegt der im hinteren Abschnitt sehr dünnen Sclera [1] nur um die Papille herum, temporal weiter als nasal, an; dann ist sie mitsammt dem Ciliarkörper, der nur an einer kleinen Stelle nahe dem Corneoscleralrande festsitzt, durch eine bluthaltige, gallertig durchscheinende, grünliche Masse (Fig. 1 und 2 E)

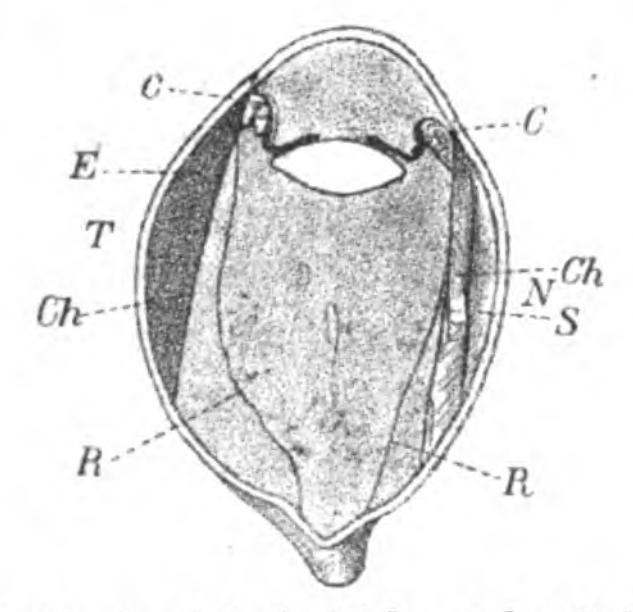


Fig. 1. Horizontalschnitt durch den Bulbus, dicht oberhalb der Sehnerven. Natürliche Grösse. *T* Temporal. *N* Nasal. *C* Corp. cil. *Ch* Choroidea. *R* Retina. *E* Blutige, geronnene Flüssigkeit zwischen Choroidea und Sclera, auf der nasalen Seite durch Auspinseln entfernt, so dass hier *S*, die Innenfläche der Sclera, und *Ch.a*, die Aussenfläche der Aderhaut, blossliegt.

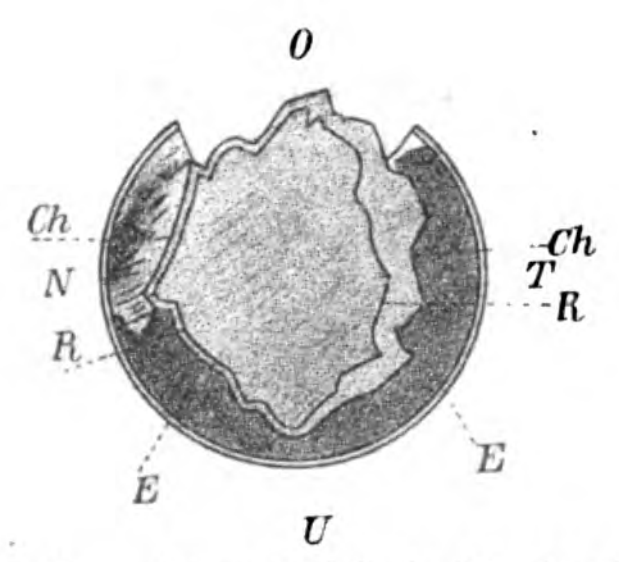


Fig. 2. Aequatorialschnitt durch den Bulbus. Hinterer Abschnitt. Natürliche Grösse. *O* Oben. *U* Unten. *T* Temporal. *N* Nasal. Die übrigen Bezeichnungen wie in Fig. 1.

abgelöst. Die Netzhaut ist von der Aderhaut bis auf den vorderen medialen Theil abgelöst, die Iris, an den Ciliarkörper und weiter an die Linse angepresst, ist ebenso wie die Linse selbst kolossal nach hinten gedrängt, so dass die Vorderkammer eine Tiefe von ca. $6^1/_2$ mm besitzt. Der ganze von der Aderhaut, dem Ciliarkörper und der Hornhaut umschlossene Raum ist von gleichmässiger, grauweisslicher, weicher, geronnener Masse ausgefüllt, die sich in einzelnen Flocken leicht auspinseln lässt und keine zelligen Elemente enthält. Diese Masse, geronnene eiweissreiche Flüssigkeit, füllt also ganz gleichmässig den subretinalen Raum, den Glaskörperraum und die Vorderkammer aus.

Wenn man die Masse aus der Vorderkammer vorsichtig mit dem Pinsel entfernte, sah man, dass der Kammerwinkel bedeutend erweitert war. Es zeigte sich jetzt, dass die klinisch beobachteten fingerförmigen Gebilde die von der dicht anliegenden Iris überzogenen Köpfe der Ciliar-

[1] Die Verdünnung der Sclera wird in der Abbildung nicht zum Ausdruck gebracht.

fortsätze waren. An diese war die Iris so stark angepresst, dass sie alle Furchen und Erhebungen wiedergab. Zog man die Regenbogenhaut nach Entfernung der Linse vorsichtig vom Ciliarkörper ab, ohne sie von ihrer Wurzel abzureissen, so zeigte ihre Hinterfläche genau entsprechend den Thälern zwischen den Ciliarfortsätzen Erhebungen und entsprechend den Köpfen Eindrücke. Die Iris stellte somit ein Bild der Ciliarkörperköpfe in „getriebener Arbeit“ dar. Man konnte auch das klinisch wahrgenommene Bild leicht hervorrufen, wenn man an einem normalen Auge nach Entfernung der Hornhaut die Iris an der Wurzel abriss und dann die Linse etwas nach hinten drängte, so dass die Zonulafasern gespannt aber nicht zerrissen wurden; dabei treten die Köpfe der Ciliarfortsätze als ein Ring von Knötchen hervor, und dachte man sich diese sowie die Peripherie der Linse von dicht anliegender, alle Unebenheiten mitmachender Iris überzogen, so hatte man das Bild, welches klinisch der Deutung so grosse Schwierigkeit bot.

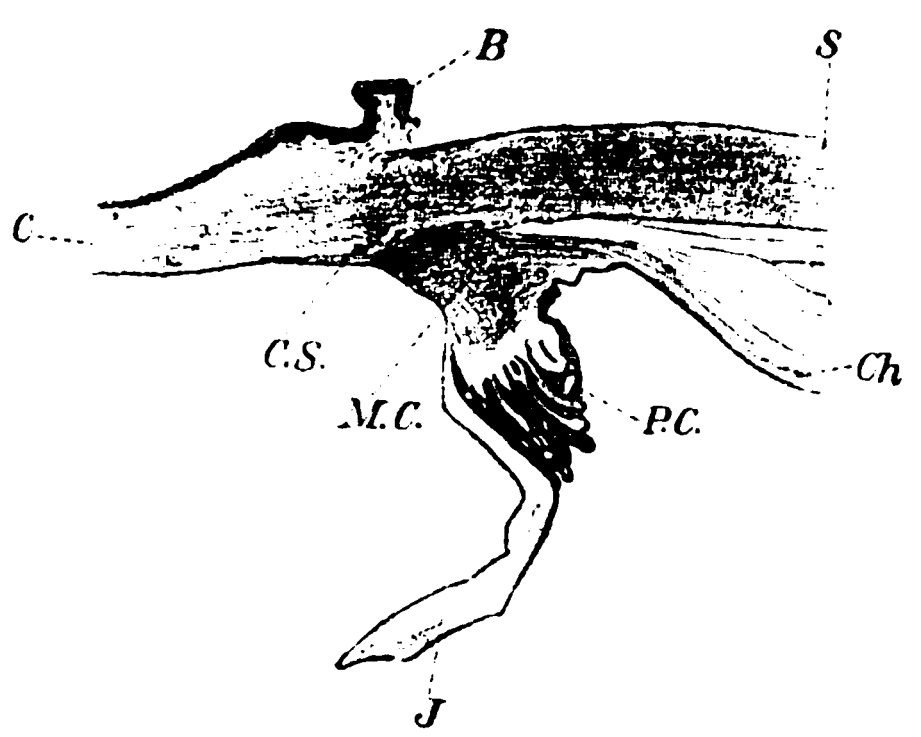


Fig. 3. Durchschnitt des Kammerwinkels. Vergrösserung ca. 10. *B* Bindehaut. *C* Cornea. *S* Sclera. *C.S* Canal. Schlemmii. *P.C* Proc. cil. *M.C* Musc. cil. *J* Iris. *Ch* Choroidea.

Mikroskopisch erweist sich die Hornhaut als normal. Der SCHLEMM'sche Canal zeigt in allen untersuchten Schnitten normales Verhalten, sowohl was Wand als was Lumen betrifft, und ist leer. Die Iris zeigt sich auch im Schnitt (vergl. Fig. 3) eng an den Ciliarkörper, die Zonula und die Linsenperipherie angepresst, ihre Wurzel sehr stark gedehnt. Der Kammerwinkel ist in einen offenen Bogen verwandelt. Im Irisstroma finden sich spärliche, kleine frische Blutungen, ab und zu geringe Rundzellenansammlung um Gefässe herum und ziemlich reichlich Klumpen von dunkelbraunen Pigmentkörnchen. Im Ciliarkörper ist von entzündlichen Veränderungen nichts wahrnehmbar, der Muskel sehr gut entwickelt — natürlich fehlt der circuläre Teil —, die Gefässe sind hier und in den Fortsätzen, ebenso wie das Epithel der letzteren, vollkommen normal. — Die abgelöste Aderhaut ist von dem in feine Fältchen gelegten Pigmentepithel bedeckt (dieses ist eben nicht elastisch). Die Gefässe, auch in der fast überall vorhandenen Capillarschicht, sind strotzend mit Blut gefüllt. Die Choroidea ist von ziemlich reichlichen, meist an Gefässen gelegenen Herden von Rundzellen durchsetzt. Ab und zu finden sich kleine frische Blutungen im Gewebe. Stellenweise ist die Retina mit der Aderhaut verwachsen; hier fehlt das Pigmentepithel und beide Häute sind atrophisch. Sonst zeigt sich die Netzhaut

auf weite Strecken in der äusseren Körnerschicht von rundlichen, meist dicht aneinander liegenden Lücken durchsetzt, wie sie gewöhnlich als Ausdruck eines Oedems aufgefasst werden. Stäbchen und Zapfen sind fast überall gut erhalten, die Nervenfaser- und Ganglienzellenschicht etwas verschmälert, die Gefässe zeigen vielfach eine verdickte und homogen erscheinende Adventitia.

Die Papille wird von dem grossen Staphylom umfasst. Es erstreckt sich medial ca. 1 mm, temporal fast 4 mm weit vom Rande der Papille aus. Hier fehlt das Pigmentepithel, welches am Rande der ganzen Partie plötzlich aufhört, die Choriodea ist in ein dünnes, von spärlichen Gefässen durchzogenes, zelliges Häutchen verwandelt.

Die Sclera ist im hinteren Abschnitt sehr verdünnt, am hinteren Pol misst sie knapp 0,2 mm.

Der Opticus zeigt mässige Kernvermehrung im interstitiellen Gewebe, der Verlauf der Nervenbündel hat in der Ebene der Lamina cribrosa eine leichte Ausbuchtung nach der medialen Seite hin, also nicht das gewöhnliche Verhalten im hochgradig myopischen Auge.

Interessant gestaltete sich die Untersuchung jener Stellen, an denen Wirbelvenen durch die Sclera hindurchtreten. Es zeigt sich nämlich an drei verschiedenen Orten, dass erhebliche Blutungen innerhalb der Sclera stattgefunden haben: die Sclerallamellen sind theils zerrissen, theils auseinander gedrängt durch mehr oder weniger dicke Schichten rother Blutkörperchen. Diese Blutungen sind in den Subchorioidalraum durchgebrochen. Einmal verläuft eine Arterie durch den Blutstreifen in der Sclera, an zwei anderen Stellen aber, auf der medialen und der temporalen Seite, haben sich die Rissstellen an zwei Venen in Serienschnitten auffinden lassen. Hier erstreckten sich die Blutungen besonders weit in die Sclera hinein. Die Venen zeigten enorme Caliberschwankungen, bei einer kann man von einem Varix sprechen, da das Lumen auf 231 μ (gegen 46 μ in der Norm) ausgedehnt ist. Dabei ist die Wand vielfach verdünnt, von Rundzellen umgeben, manchmal sind die Wandschichten durch rothe Blutkörperchen auseinandergedrängt. Diese letzteren selbst sind überall von normaler Gestalt und Farbe, nirgends findet sich Pigment.

An einigen dem Bulbus anhaftenden Arterien zeigen sich gleichfalls zum Theil sehr hochgradige Veränderungen. Sie bestehen darin, dass zwischen Elastica interna und Endothel eine dicke Schicht feinfaserigen Bindegewebes eingelagert ist, welche zu beträchtlicher Verengerung des Lumens geführt hat.

Der subchorioidale Raum ist von eiweisshaltiger, geronnener Flüssigkeit mit reichlichem Blutgehalt ausgefüllt. Auch hier sind die Blutkörperchen überall gut erhalten, nirgends findet sich Pigment. Beiläufig sei erwähnt, dass die Pigmentepithelien keine Eisenreaction geben.

Vergleichen wir mit diesem Befund[1]) die Krankengeschichte, so müssen wir annehmen, dass der Schatten, der sich seit Januar, allmählich zunehmend, von der Seite her vor das linke Auge legte, nicht durch Netzhautablösung bedingt war, da medial die Netzhaut zum grössten Theil anliegt (cf. Fig. 2), sondern durch Aderhautablösung. Ferner ist aus dem Verhalten des Blutes der Schluss gerechtfertigt, dass es sicher nicht schon vor drei Monaten die Gefässe verlassen hat. Daraus folgt, dass die Aderhaut nicht durch Blutungen, sondern zunächst durch Transsudation aus den erkrankten grossen Gefässen abgelöst worden ist.

Die Gefässveränderungen sind wohl auf den Allgemeinzustand des Gefässsystems bei der 56 jährigen Patientin zurückzuführen. Vielleicht spielt auch Lues dabei eine ätiologische Rolle, doch scheint mir der stellenweise zu erhebende Befund einer Endo-arteriitis obliterans allein dafür nicht beweisend zu sein. Die excessive Myopie lieferte für die Blutungen, die die Ablösungen natürlich verstärken mussten, ein wesentlich begünstigendes Moment.

Hat so die anatomische Untersuchung die Quelle der Blutungen und ihre Beziehung zu der Aderhautablösung feststellen können, so ist es andererseits nicht gelungen, über den zweiten interessanten Punkt des vorliegenden Befundes, die eigenthümliche Configuration der Vorderkammer, Aufschluss zu erhalten. Klar ist, dass nicht ein Zug, sondern ein Druck Iris und Linse nach hinten verlagert hat. Diesen Druck hat das in abnormer Menge vorhandene Kammerwasser ausgeübt. Wir haben also Stauung des Kammerwassers. Den Ciliarfortsätzen ist von gesteigerter Secretion nichts anzusehen, ebon so wenig ist an der Stelle des Iriswinkels, wo sich sonst das Fontana'sche Maschenwerk befindet, und am Canalis Schlemmii etwas zu bemerken, was den Abfluss gehemmt haben könnte. Und doch muss die Stauung durch Störung des normalen Verhältnisses zwischen Zufluss und Abfluss bewirkt worden sein.

Ferner muss die an Ciliarkörper, Zonula und Linse angepresste Iris eine undurchlässige Scheidewand der Vorderkammer gegen Alles, was dahinter lag (die hintere Kammer existirt nicht) gebildet haben, so dass ein Rückfluss des Kammerwassers nicht stattfinden konnte, da sich sonst der Druck in der Vorderkammer gegen den immer mehr sinkenden des Glaskörpers ausgeglichen haben würde.

Man wird in Erwägung ziehen müssen, ob nicht die Druckerhöhung in der Vorderkammer relativ, eine Folge der Druckverminderung im hinteren Bulbusraum, gewesen sein könnte. Bei anderen Processen aber, die mit Druckherabsetzung einhergehen, kommt doch eine solche Configuration der Vorderkammer nicht zur Beobachtung. Die essentielle Phthisis bulbi, bei

[1] Es braucht wohl nicht besonders bemerkt zu werden, dass der Sectionsbefund des Auges sich nicht genau mit dem klinischen Status decken kann, da die Veränderungen bis zur Enucleation stetig zunahmen.

welcher bekanntlich die Vorderkammer nicht nur nicht vertieft, sondern sogar meist aufgehoben ist, kann allerdings zum Vergleich nicht herangezogen werden, da hier doch offenbar auch die Secretion des Kammerwassers schwer geschädigt ist. Aber bei Druckverminderung durch Netzhautablösung, durch Glaskörperpunction etc., wird zwar die Vorderkammer tiefer, jedoch nie in solchem Maasse, wie im vorliegenden Fall, und es ist dabei wohl noch nicht beobachtet worden, dass durch den erhöhten Druck in der Vorderkammer deren hintere Wand so ausgebuchtet wird, wie wir es hier sehen.

Selbst wenn man sich vorstellen will, dass diese Ausbuchtung dadurch hervorgerufen wurde, dass, während der Druck im hinteren Bulbusraum stark sank, die Kammerwasserabsonderung nicht vermindert wurde und dadurch der Druck in der Vorderkammer ein erhebliches Uebergewicht erlangte, so bleibt immer die Schwierigkeit bestehen, dass die Iris dem Ausgleich dieser Druckdifferenz durch Rückströmung ein so unüberwindliches Hinderniss entgegengestellt hat, während sie für den Secretionsstrom, mag er durch die Peripherie oder durch die Pupille gehen, durchlässig war.

III.

Der Fall zeigte wieder, wie schwierig die Diagnose bei einem derartigen Befunde ist. Eine einfache Netzhautablösung war natürlich ausgeschlossen; eine sichere Entscheidung zwischen Aderhautsarcom und Aderhautablösung liess sich aber kaum treffen.

Die anamnestischen Angaben erwiesen sich, wie wohl stets in solchen Fällen, abgesehen von einem vorhergegangenen Trauma, als werthlos. Eine plötzlich entstandene Sehstörung soll für Ablösung sprechen, kommt aber auch bei Sarcom vor, meist in Folge einer plötzlich eintretenden Netzhautablösung, doch auch ohne eine solche, wie z. B. der interessante Fall Lange's[1] zeigt. Unsere Patientin hingegen gab eine langsam fortschreitende Einschränkung des Gesichtsfeldes an, wie es gewöhnlich bei einem Tumor beobachtet wird.

Die Färbung der Vorwölbung bei einfacher Aderhautablösung kann zu verschieden sein, als dass daraufhin eine Diagnose gestellt werden könnte. Sie wird als gleichmässig roth, als gelblich, orangefarben, grau geschildert. Jedenfalls heben die meisten Beobachter die ausserordentliche Aehnlichkeit mit einem Melanosarcom hervor. Die beiden Fälle von Mules[2] sollen ganz einem Leukosarcom geglichen haben.

[1] O. Lange. Choroidaltumor oder Choroidalablösung? Beiträge zur wissenschaftlichen Medicin. Festschrift zur 69. Versammlung deutscher Naturforscher und Aerzte. Braunschweig. 1897.

[2] Mules. Two cases of complete detachment of the chloroid. Ophth. Society of the Unit. Kingd. 4. Mai 1893.

Das Aderhautgefässnetz war in einer sehr grossen Zahl der mitgetheilten Fälle von Ablösung nicht zu sehen, ohne dass die Trübung der Augenmedien dafür verantwortlich gemacht werden konnte. Dass andererseits die Sichtbarkeit nicht sicher für eine einfache Ablösung spricht, wie meistens behauptet wird, beweist der schon erwähnte, von LANGE mitgetheilte Fall von Aderhautsarcom, bei welchem unter der anliegenden Netzhaut das regelmässige Netz der Aderhautgefässe deutlich zu sehen war.

Druckherabsetzung bei reizfreiem Auge kommt häufiger bei Ablösung vor, wird aber auch bei Tumor beobachtet, und ist daher kein sicher verwerthbares Symptom. Noch unsicherer ist es, wenn Iridocyclitis besteht, da in den seltenen Fällen, in denen das zweite, entzündliche Stadium der Geschwulstbildung nicht die Symptome des Glaucoms, sondern die einer Cyclitis zeigt, der Druck natürlich auch häufig vermindert ist. Normaler Druck wird bei beiden Erkrankungen oft beobachtet. Und dass endlich vermehrte Spannung keineswegs mit Sicherheit für eine Geschwulst spricht, beweisen ein von DOR[1] ausführlich beschriebener und zwei von GREEFF[2] erwähnte, durch die anatomische Untersuchung sicher gestellte Fälle von einfacher Aderhautablösung, die mit erhöhtem Druck verbunden waren.

Die einfache Scleralpunktion ist von recht zweifelhaftem Werth, wie auch LANGE in seiner bereits erwähnten Arbeit klargelegt hat. Bei Netzhautablösung vermag sie allerdings oft den Nachweis zu liefern, dass dieselbe durch einen Tumor bedingt ist; setzt uns jedoch selbst dabei keineswegs immer in den Stand, eine Geschwulst mit Sicherheit auszuschliessen. Noch weniger vermag sie das bei Ablösung der Aderhaut und besonders, wenn diese durch eine hämorrhagische Flüssigkeit bedingt ist; sie bringt dann lediglich etwas Blut heraus, genau wie beim Einstich in einen Geschwulstknoten. Ob die von SCHWEIGGER geübte Punktion mit Auslöffelung eines Stückchens Inhalt sicherere Ergebnisse liefert, müssen erst weitere Erfahrungen zeigen. Es ist zu bedenken, dass die Gefahr des localen Recidivs dadurch vielleicht gesteigert wird. Dass sie bei einfacher Punktion schon besteht, lehren die von HIRSCHBERG und LEBER mitgetheilten Fälle.[3] Bei der oben beschriebenen Patientin erschien sie jedenfalls nicht angebracht. Denn wenn es sich auch nicht um ein Sarcom handelte, was jedoch als das Wahrscheinlichere angenommen wurde, sondern nur um eine Ablösung der Aderhaut, so konnte man doch schon nach dem klinischen Befund mit Sicherheit sagen, dass das Auge nicht zu retten war. Das Ergebniss der anatomischen Untersuchung dürfte die Enucleation ebenfalls rechtfertigen.

[1] Contribution à l'étude du décollement spontané de la choroïde. Arch. d'Opht. XVI. 1896. S. 735.

[2] Bericht über die 25. Versammlung der ophthalmolog. Gesellsch. Heidelberg. 1896. S. 119.

[3] Ibid. S. 120.

[Aus der Universitäts-Augenklinik des Hofrathes Prof. Schnabel in Wien.]

II. Ankyloblepharon filiforme adnatum.

Von Dr. **Hugo Wintersteiner**, Privatdocent in Wien.

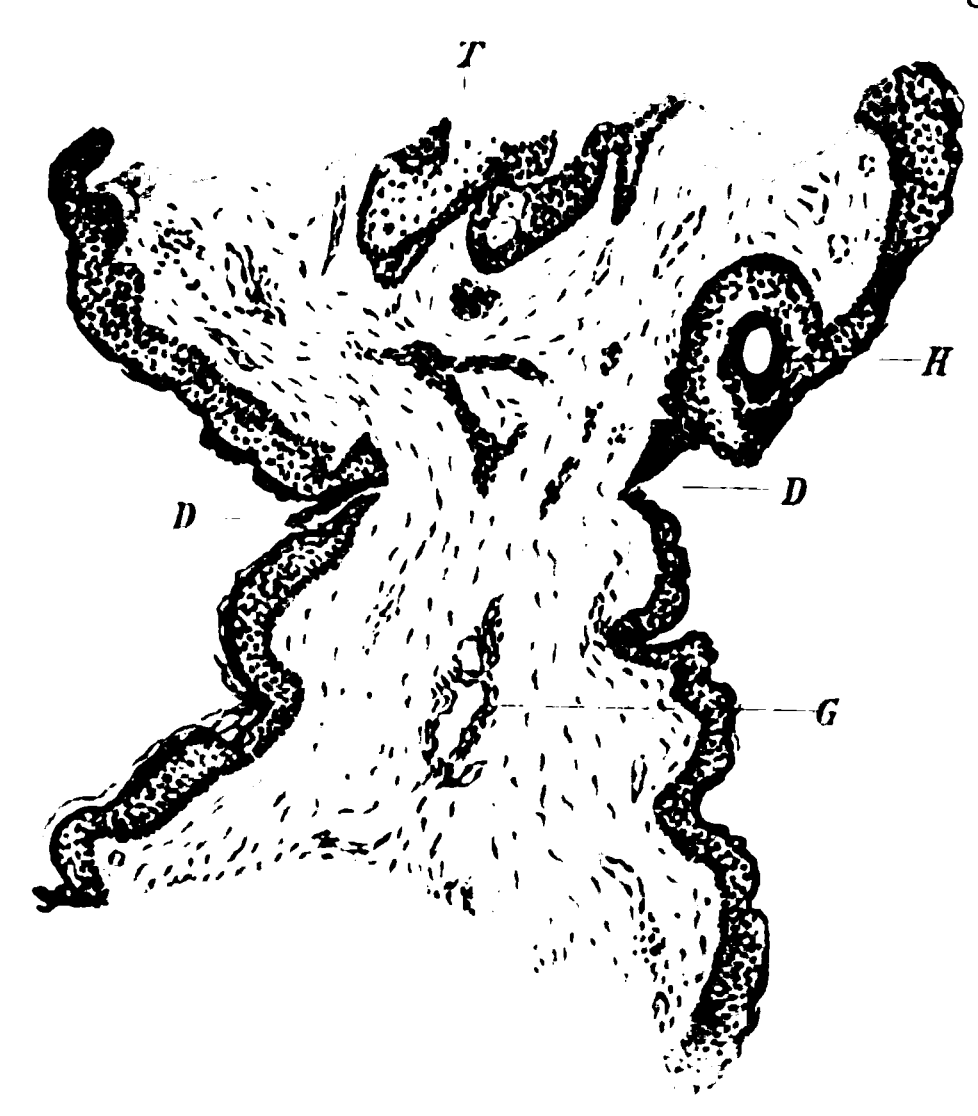
Am 5. Mai 1895 wurde mir von Hrn. Dr. E. Ludwig, Assistenten an der geburtshilflichen Klinik des Hrn. Hofrathes Chrobak, ein dort geborener, 2 Tage alter Knabe zur Untersuchung geschickt, welcher unmittelbar nach der Geburt eine auffällige Anomalie an seinem rechten Auge erkennen liess. Die Ränder des oberen und unteren Lides waren nämlich an der Grenze zwischen ihrem lateralen und mittleren Drittel durch einen drehrunden Strang mit einander verbunden, der an der vorderen Lidkante zwischen den Cilien mit kegelförmig verbreiterter Basis fusste und die volle Oeffnung der Lidspalte hinderte. Er war $1^1/_2$ mm lang, konnte aber bei passiver Oeffnung des Auges bis auf 4 mm gedehnt werden und verdünnte sich dabei auf kaum $^1/_2$ mm. Seine Farbe war die gleiche wie die der umgebenden Haut. Sonst war weder an den Augen, noch am übrigen Körper eine Anomalie nachweisbar. Nachträglich sei noch bemerkt, dass das Kind im 7. Schwangerschaftsmonate geboren, aber kräftig entwickelt war.

Tags darauf excidirte ich den Faden behufs histologischer Untersuchung, wobei ich Bedacht darauf nahm, auch die trichterförmig verbreiterten Fusspunkte mitzunehmen. Härtung in Alkohol, Zerlegung in eine lückenlose Celloidin-Serie, Färbung der Schnitte theils mit Hämalaun-Eosin, theils nach van Gieson.

Die mikroskopische Untersuchung ergab Verhältnisse, wie sie schon nach der Krankenbeobachtung und makroskopischen Betrachtung des excidirten Stückes zu erwarten waren. Der Faden (vergl. die Abbildung) bestand aus fibrillärem, welligem Bindegewebe, mit einem dem Alter des Kindes entsprechenden Kernreichthum. In seiner Achse verliefen einige zartwandige Gefässe (*G*), von welchen eines eine halskrausenartig gefaltete Elastica erkennen liess. Ueberkleidet war der Bindegewebsstrang mit einem geschichteten, oberflächlich verhornten Plattenepithel, welches die ununterbrochene Fortsetzung des Deckepithels der Lidhaut darstellte, wie man sich an den Fusspartien überzeugen konnte. An letzterer Stelle (dem Ansatze am oberen Lide entsprechend) fand sich auch ein Haarbalg (*H*) mit einer Cilie und dahinter mehrere Talgdrüsenacini (*T*). Zum Schlusse sei nur noch bemerkt, dass der epitheliale Ueberzug ungefähr an der dünnsten Stelle des Fadens eine kurze Unterbrechung unter gleichzeitiger starker Verdünnung der unmittelbar benachbarten Partien erlitten hat (*D*). In den Schnitten, an welchen der Riss am weitesten klaffte, setzte er sich auch in die oberflächlichsten Bündel des Bindegewebes fort, indem er, einige durchtrennend, in deren Faserrichtung umbog.

In der Literatur sind meines Wissens nur zwei analoge Beobachtungen niedergelegt; die erste stammt von HASNER (1881),[1] welcher dieser Anomalie den Namen Ankyloblepharon filiforme adnatum gab und der andere Fall wurde im vorigen Jahre von BUNZEL[2] veröffentlicht. Wegen einiger Differenzpunkte, insbesondere in den histologischen Details und in der Deutung des Befundes sei es gestattet, beide Fälle im Auszuge anzuführen.

HASNER's Fall betraf das linke Auge eines kräftigen Mädchens. „Genau in der Mitte der Lidspalte verlief aus dem Bereiche der Cilien von einer vorderen Lidkante zur anderen ein 1 cm langer Hautfaden von der Dicke eines starken Zwirnfadens, welcher mit einer zeltartigen Erweiterung aus den bezeichneten Hautstellen hervorging. Bei geschlossenen Lidern war der Faden schlaff, bei geöffneter Lidspalte spannte er sich straff und behinderte die völlige Oeffnung der Lidspalte . . .“ Erst am 4. Tage riss der Faden, wahrscheinlich beim Waschen durch die Wärterin während der Vorbereitung zur Operation. Bei der histologischen Untersuchung fanden sich die beiden abgerissenen Fadenstücke „durchaus aus neoplastischem fibrillären Bindegewebe bestehend. Ein Epithelüberzug fehlte und waren Epithelzellen nur an der Uebergangsstelle des Fadens in die Haut des Lides nachweisbar. Ebenso war keine Spur eines Blutgefässes in dem Faden vorhanden.“



Der andere Fall, welcher von BUNZEL beschrieben wurde, betraf ebenfalls ein Mädchen, an dessen rechtem Auge sich ein fadenförmiges Gebilde am Uebergange des inneren Drittels der Lidspalte zum mittleren ausspannte. Die Insertion „erfolgte mit einer leichten Verbreiterung an der Epidermis der freien Lidkante“. Bei grösster Oeffnung der Lidspalte war der Faden 5 mm lang und von weisslicher Farbe. Abtragung behufs histologischer Untersuchung. Färbung in toto mit Cochenillealaun. „Von einer weiteren Zerlegung des zarten Objectes in Schnitte konnte abgesehen werden, da dasselbe in Nelkenöl gelegt gut durchsichtig war.“ BUNZEL „fand dieses fadenförmige Gebilde nur aus einem mehrschichtigen Epithel

[1] Zeitschrift f. Heilkunde II. 1881. p. 429.

[2] Prager medicin. Wochenschrift, XXII. Jahrg. Nr. 37. 16. Sept. 1897. S. 441.

bestehend; an der Oberfläche zeigte der Epithelstrang deutliche Zeichen der Verhornung."

Vergleichen wir nun die Beschreibungen der drei Fälle miteinander, so zeigt jeder einen anderen histologischen Befund: in einem Falle (HASNER) nur bindegewebige Vereinigung der beiden Lidränder, im anderen (BUNZEL) nur epitheliale Neubildung, im dritten (mein Fall) endlich einen gefässhaltigen Bindegewebsstrang mit epithelialem Ueberzug. Trotz dieser anscheinend unvereinbaren Verschiedenheiten der Angaben glaube ich nicht fehl zu gehen, wenn ich den Befund in allen drei Fällen als im Wesentlichen gleichbedeutend mit dem meinigen auffasse, nachdem die bestehenden scheinbaren Widersprüche einer Aufklärung zugänglich sind. Denn in HASNER's Falle, in welchem der Faden zu wiederholten Malen bis auf 1 cm Länge gedehnt worden war, lässt sich leicht vorstellen, dass wohl der axiale Bindegewebsstrang des Fadens die Zerrung aushielt, nicht aber das viel weniger dehnbare Epithel, welches dehiscirte und sich gegen die Fusspunkte der Lidbrücke zurückzog, eventuell auch, da es durch die Zerrung bereits gelockert war, durch die verschiedenen, an dem Auge vorgenommenen Hantirungen (z. B. das Waschen bei der Vorbereitung zur Operation, wobei der Faden sogar zerriss) abgestreift wurde. War das Bindegewebe bis über seine Elasticitätsgrenze hinaus gedehnt worden (und das lässt sich nach den Angaben des Autors wohl annehmen), so blieb auch nach dem Aufhören des Zuges eine dauernde Verlängerung des Fadens zurück und das bindegewige Gerüst des gerissenen Fadens musste jederseits frei, ohne Epithelbedeckung vorragen; für das Nachwachsen von neuem Epithel, welches sich sonst ja sehr rasch zu regeneriren pflegt, war keine Zeit mehr vorhanden.

Dass die Annahme einer solchen Dehiscenz des Epithels nicht aus der Luft gegriffen ist, zeigt mein Fall, in welchem sich ungefähr in der Mitte des Fadens eine solche Zusammenhangstrennung der Deckzellen zweifellos nachweisen lässt, die ihren Ursprung offenbar gleichfalls den Versuchen, die Lidspalte zu öffnen, verdankt.

In dem Falle von BUNZEL, welcher nur eine Epithelbrücke fand, ist das Ergebniss der histologischen Untersuchung wegen mangelhafter Technik nicht einwandfrei. Bei einem rundum von mehrschichtigem, verhornendem Epithel überzogenen Faden kann ein dünner, vielleicht nur aus wenigen Fasern bestehender axialer Bindegewebsstrang der Untersuchung leicht entgehen, wenn man die Anfertigung von Schnitten für überflüssig hält und das Object in toto unter das Mikroskop bringt. Anders läge die Sache, wenn eine entsprechende, das Bindegewebe electiv färbende Tinctionsmethode (z. B. nach VAN GIESON) angewendet worden wäre; aber die gewählte Färbung mit Alauncochenille muss für den angestrebten Zweck als unzureichend betrachtet werden. Es scheint mir auch nach der Krankengeschichte einigermaassen unwahrscheinlich, dass bloss epitheliale Verklebung

bestand, da sich die Brücke 5 mm lang dehnen liess ohne zu reissen; wenigstens fand ich an den Augenlidern von früh geborenen Kindern, an welchen die Lidspaltverklebung noch bestand, niemals, dass sich bei Versuchen die Lider (am Cadaver) auseinander zu ziehen, die epitheliale Zwischenschichte zuerst dehnte und dann erst riss, sondern sie barst bei dem nöthigen, manchmal recht kräftigen Zuge plötzlich ohne merkliche vorherige Dehnung.

Nach dem Angeführten meine ich also, dass in BUNZEL's Fall der bindegewebige Achsenstrang wohl nicht wirklich fehlte, sondern nur der Beobachtung entging.

Eine Frage, die sich bei der Beobachtung eines solchen eigenthümlichen Ankyloblepharon von selbst in den Vordergrund drängt, lautet: Auf welche Weise ist die fadenförmige Verwachsung zu Stande gekommen? Beide genannten Autoren haben sich auch mit der Beantwortung dieser Frage beschäftigt und sind entsprechend der Verschiedenheit ihres Befundes zu divergirenden Ansichten gelangt.

HASNER meint, dass es sich nur um zwei Möglichkeiten handeln könne, entweder um einen Bildungsfehler der Lider oder um das Resultat einer fötalen Entzündung an den Lidrändern und wendet sich wegen des mangelnden oder eigentlich nur mangelhaften Epithelüberzuges des Fadens der Ansicht zu, dass er durch eine fötale Erkrankung entstanden sei, und führt dies in folgender Weise aus: „Nehmen wir an, dass etwa im 9. Monate des Fötallebens nahe den beiden Lidrändern und zwar an einander gegenüberstehenden Partien in Folge einer circumscripten Efflorescenz (wie denn das Kind thatsächlich bei der Geburt eine solche umschriebene Efflorescenz an der Wange dargeboten hat) ein Epithelverlust, eine Hautaufschürfung zu Stande kam, so konnte durch Aneinanderliegen der excoriirten Partien eine exsudative Verklebung der Lidränder an dieser umschriebenen Stelle entstehen, und das Exsudat konnte durch Wirkung des Orbicularmuskels allmählich zu einem Faden ausgesponnen werden, welcher nach der Geburt fortbestand. Für diese Annahme spricht auch der histologische Befund, in dem der Faden nicht aus epithelialer Zwischensubstanz, sondern aus fibrillärem Bindegewebe, wie es bei zu Fäden gesponnenen, plastischen Ergüssen vorkommt, bestanden hat."

HASNER vergisst dabei nur, dass es denn doch im Laufe der Zeit, in welcher der Strang die Umwandlung aus einem plastischen Erguss zu fibrillärem Bindegewebe durchmachte, hätte sicher zu einer Ueberhäutung kommen müssen; die bindegewebigen neoplastischen Verbindungen, auf welche er offenbar anspielt (pleuritische, pericarditische, peritonitische Verwachsungen), entbehren allerdings eines epithelialen Ueberzuges, nicht aber eines endothelialen; und bereits bindegewebig gewordene Synechien, welche an der Oberfläche des Körpers liegen und an epithelbedeckte Partien angrenzen, sind regelmässig überhäutet. Das Symblepharon anterius

giebt uns ein derartiges Beispiel. Wie sich endlich Hasner die Dehnung der Verwachsung durch die Wirkung des Orbicularmuskels vorstellt, weiss ich mir nicht zu erklären.

Bunzel, welcher eine nur epitheliale Verbindung vorfand, greift selbstverständlich auf die bekannte epitheliale Verklebung der Lider zurück, welche während des Fötallebens ungefähr vom 4. Monate an besteht. Er nimmt nun an, „dass es zu keiner vollständigen Lösung der epithelialen Verklebung beider Lider gekommen ist, dass vielmehr ein Rest dieses Zwischenepithels in Form eines Hautfadens stehen blieb.“ Abgesehen von den schon oben mitgetheilten Bedenken und Zweifeln, welche ich gegen den anatomischen Befund erhob, leidet diese Anahme an der Schwäche, dass es doch auffallend wäre, wenn eine solche Verklebung gerade an einer der Mitte der Lidspalte nahe gelegenen Stelle,[1] welche doch bei Oeffnung derselben einem viel stärkeren Zuge ausgesetzt ist, als die den Winkeln zunächst gelegenen Antheile, bestehen blieb, während sie sich sonst an allen Stellen löste. Wir müssten meines Erachtens doch noch auf irgend einen unbekannten Factor recurriren, welcher bewirkte, dass an der betreffenden Stelle eine abnorm feste Adhäsion oder Cohäsion der Epithelzellen bestand. Meine Ansicht geht nun dahin, dass wir gezwungen sind, mit Hasner eine festere, pathologische Verwachsung und nicht die physiologische Verklebung der Lider als Ursache für die Fadenbildung zu beschuldigen; nur weiche ich insofern von Hasner's Erklärung ab, dass ich dem Eczem keine allgemeiner verwerthbare Rolle zuschreiben möchte, sondern viel eher geneigt wäre, an eine traumatische Läsion des Lidrandes zu denken. Es scheint mir die Vorstellung nicht zu weit hergeholt, dass intrauterin eine kleine Epithelabschürfung (z. B. durch zufälliges Kratzen mit dem Nagel) an correspondirenden Stellen der Lidränder Veranlassung zu der Verwachsung derselben gaben; der feste und dauernde, durch die noch bestehende epitheliale Verklebung bedingte Lidschluss musste hierbei nur förderlich sein. Mit der Lösung der physiologischen Verklebung der Lidränder konnte aber nicht auch die nunmehr durch neoplastisches Bindegewebe hergestellte Verwachsung sich trennen und wurde nur beim spontanen Oeffnen der Lidspalte und noch viel mehr bei den Versuchen der passiven gewaltsamen Oeffnung zu einem Faden gedehnt. Dass diese Dehnung auf rein mechanische Momente zurückzuführen ist, erhält auch dadurch eine Stütze, dass Hasner, der den Faden in der Mitte der Lidspalte (also an der Stelle ihrer grössten Weite) fand, 10 mm maass, während der von mir gemessene, am weitesten gegen den Winkel stehende der kürzeste (4 mm) war und Bunzel's Faden (an der Grenze des mittleren und inneren Drittels) 5 mm lang war. Für die Annahme einer intrauterinen Verletzung als Ursache

[1] Nach der Abbildung, welche B. von seinem Falle giebt, liegt der Faden nicht, wie in der Beschreibung angegeben ist, an dem Uebergang vom mittleren zum nasalen Drittel, sondern fast in der Mitte der Lidspalte.

für die Verwachsung lässt sich als unterstützendes Moment noch das Factum in's Feld führen, dass in allen drei Fällen die Verwachsung an der vorderen Lidkante sass, welche am ehesten den Angriffspunkt für eine Verletzung abzugeben vermag.

Dem Umstande, dass das von mir beobachtete Kind ein frühgeborenes, aus dem 7. Schwangerschaftsmonate, ist, möchte ich keine Bedeutung zumessen, nur macht er die Annahme HASNER's, dass das Eczem erst im 9. Schwangerschaftsmonate die Excoriation und mithin die Verwachsung veranlasste, hinfällig.

III. Fibrom des Oberlides, verbunden mit Riesenwuchs der Haut und Asymmetrie des Gesichtes.

Von Professor Dr. **W. Goldzieher** in Budapest.

Fibrome des Augenlides, als Geschwülste, die sich im subcutanen Gewebe des Lides bilden, gehören zu den seltensten Erscheinungen. Um diesen Satz zu illustriren, führe ich an, dass ich in den ersten 20 Jahrgängen dieses Centralblattes nur zwei Fibrome verzeichnet finde, ebenso selten wird ihrer in den gangbaren Lehrbüchern Erwähnung gethan. Ueberhaupt gehören nach der übereinstimmenden Erfahrung der Kliniker Geschwülste des Lides, wenn wir von den krebsigen Bildungen der Decke, sowie von molluskenartigen Anhängen des Lidrandes und der Lidhaut absehen, zu den nicht häufigen Erkrankungen. Um so eher fühle ich mich verpflichtet, folgenden Fall zu beschreiben, der einerseits seiner äusseren Gestaltung nach, soweit ich die Literatur kenne, als Unicum zu betrachten ist, andererseits solche Merkmale bietet, die, was die Entstehung der Geschwulst betrifft, ein helles, keinen Zweifel zulassendes Licht werfen.



Der Kranke, um den es sich handelt, und dessen äussere Erscheinung beigefügte Photographie genug treffend characterisirt, ist ein 20jähriger, kräftiger Bursche, der sich am 7. December v. J. auf meiner Abtheilung im Ofner allgemeinen Krankenhause zur Aufnahme vorstellte. Er bietet obenstehendes Bild dar:

Das Gesicht zeigt eine überraschende Asymmetrie. Der rechte obere Orbitalrand springt mächtig hervor und ist mit einer ganz colossalen Augen-

braue, einer wahren Löwenbraue, verbrämt. Mit der Braue der linken Seite verglichen, ist jene ungefähr $2^1/_2$ mal länger und gut dreimal so breit, aus langen, weichen und dicht stehenden Haaren zusammengesetzt. Auch die Glabella ist ungewöhnlich breit, und besitzt an ihrer rechten Grenze einen wallnussgrossen, durch eine Hautverdickung gebildeten, stark vorspringenden Knoten. Die ganze rechte Stirnhälfte ist beträchtlich verbreitert und springt auffallend über die der anderen Seite hervor. Der Grund dieses Herausragens, liegt in einer ganz colossalen Verdickung der Haut, und, soweit sich dies durch Betasten feststellen lässt, in einer Hyperplasie des subcutanen Gewebes, das sich überall an der Stirne und in der Schläfengrube wie ein weiches aber voll gefülltes Seidenkissen anfühlt, jedoch allerwärts in Falten aufheben lässt, wobei man aber immer das Gefühl hat, dass unter der aufgehobenen Haut noch eine Füllungsmasse sich befindet. Demnach ist die riesig hypertrophirte Hautdecke überall gut verschieblich, sie hat dieselbe Färbung wie auf der linken Seite und zeigt nirgends eine Spur vorangegangener entzündlicher Veränderungen. Die Hyperplasie hört an der Stirne nahezu in der Mittellinie auf, reicht nach oben fast bis zur Haargrenze, erstreckt sich nach rechts bis zur Ohrmuschel und geht an der Wange allmählich in eine Haut von vollkommen normaler Dicke über, die nur zahlreiche flache Narben zeigt, als Spuren vorangegangener Blatternerkrankung, an die sich Patient übrigens nicht mehr erinnern kann. Die wichtigste Veränderung zeigt aber das rechte obere Augenlid: die dünne und an ihrer Oberfläche nichts Abnormes zeigende Haut ist wie ein Beutel ausgedehnt und hängt über den unteren Orbitalrand hinüber, so dass das Auge des Patienten stets vollkommen gedeckt ist und auch durch die grösste Anstrengung nicht geöffnet werden kann. In diesem Hautbeutel befindet sich eine weiche, überall verschiebliche und abtastbare, demnach weder mit der Haut noch mit dem Tarsus zusammenhängende Geschwulst von weicher Consistenz, die nach unten, dem Grunde des Beutels, am dicksten ist, nach oben aber sich immer mehr verschmälert, bis sie in der Gegend des oberen Orbitalrandes zu einer platten Bande geworden zu sein scheint, das sich sicher bis in das hyperplastische Gewebe der Supraorbitalgegend und einigermaassen auch in die Orbita hinein verfolgen lässt, da man das Gefühl hat, als ob einige Stränge dahin abgehen würden. Hebt man das Lid auf, so sieht man einen mit normaler Beweglichkeit begabten Bulbus mit guter Sehschärfe und normalem Spiegelbefund. Wenn auch die Hyperplasie der Haut ungefähr in der Höhe des unteren Orbitalrandes aufhört, so ist die ganze rechte Gesichtshälfte dennoch um ein Beträchtliches breiter als links, wie mit dem Messband vorgenommene, sehr sorgfältige Aufnahmen lehren. So beträgt z. B. die Entfernung vom rechten Tragus bis zur Nase ca. 16 cm, links 15 cm. Die Haut des Gesichtes zeigt ausser den oben erwähnten Blatternarben noch einen abnormen Haarwuchs, indem die rechte Wangengegend bis zum unteren Orbitalrande

einen dichten Bartwuchs besitzt, der auf der Photographie nicht sichtbar ist, da der Kranke mit dem Scheermesser an seinem Gesichte die Natur fortwährend corrigirt (wie auch die rechte Augenbraue auf dem Bilde aus demselben Grunde viel kleiner erscheint, als sie in Wirklichkeit war). — Die linke Gesichtshälfte ist in jeder Richtung normal, der Gefühlssinn in beiden Gesichtshälften gleich gut ausgeprägt.

Der Kranke giebt an, von gesunden Eltern zu stammen, nie erheblich krank gewesen zu sein und niemals Schmerzen oder Röthe der Augen gehabt zu haben. Sein Antlitz sei, seitdem er denke, immer entstellt gewesen, doch habe er das Lid stets gut heben und den Schulunterricht regelmässig mitmachen können. Die Geschwulst des Lides sei erst vor etwa drei Jahren schmerzlos entstanden. Er wünscht dringend operirt zu werden, um den Gebrauch des Auges zu gewinnen und die Entstellung los zu werden.

Die Operation wurde am 15. December v. J. unter Chloroform-Narcose gemacht. Der herabhängende, die Geschwulst einschliessende Beutel wurde zwischen die Finger genommen und prall gespannt, sodann durch einen über die ganze Breite des Lides gehenden Hautschnitt die Decke gespalten, worauf die Geschwulstkapsel sich zeigte. Nun wurde auch diese gespalten und das Gebilde grösstentheils stumpf ausgelöst, was ohne Schwierigkeit gelang, da der Tumor nirgends mit der Muskelschichte verwachsen war, bis ich zum oberen bandartig verschmälerten Ende gelangte und nach der Durchtrennung desselben eine bedeutende arterielle und parenchymatöse Blutung entstand, die erst durch zahlreiche Umstechungen zu stillen war. Bei der Loslösung der in das orbitale Gewebe eindringenden Fortsätze gab es noch eine starke parenchymatöse Blutung, die eine längere Tamponirung nöthig machte. Sodann wurde die Haut durch mehrere Knopfnähte geschlossen.

Die exstirpirte Geschwulst maass in der Richtung der Lidbreite ca. 7 cm, war 5 cm hoch und hatte eine grösste Dicke von ca. 4,5 cm. Der Consistenz nach schien sie ein weiches Fibrom zu sein. Die Heilung ging ohne jeden Zwischenfall von Statten und der Kranke konnte am 16. Januar von seiner Geschwulst befreit mit vollkommen beweglichem Oberlide entlassen werden, nachdem einige Tage vorher noch ein Hautstreifen parallel zur Narbe ausgeschnitten worden war, um die übermässige Runzelung der vorher so enorm ausgedehnten Lidhaut zu beseitigen.

Ende Januar erschien der Kranke jedoch wieder auf meiner Abtheilung mit der Bitte, ich möge ihm die Verschönerung seines Gesichts jetzt noch durch operative Verkleinerung seiner Riesenbraue vervollständigen, auf welches Ansuchen ich mit Vergnügen einging, da es mir die Möglichkeit gewährte, in die histologischen Veränderungen der hyperplastischen Haut einen Einblick zu bekommen. Nach Injection einer vollen Spritze einer 3proc. Tropococaïnlösung in die vorher sorgfältig rasirte Augenbrauenhaut schnitt ich ungefähr das mittlere Drittel in seiner ganzen Ausdehnung

aus und entfernte ebenfalls den wallnussgrossen Knoten der Glabella durch zwei elliptische Längsschnitte, nach der Entfernung der Haut auch so viel als möglich von dem enorm verdickten und speckig consistenten subcutanen Gewebe excidirend. Auch bei diesem geringfügigen Eingriff war die Blutung eine ganz ungewöhnliche und nur durch längere Tamponirung zu stillende. Auch diesmal war die Heilung eine prompte, und der Kranke konnte sodann in einem cosmetisch befriedigenden Zustande in seine Heimath entlassen werden.

Untersuchung der Geschwulst und der Haut. Die zu untersuchenden Objecte wurden in absolutem Alkohol gehärtet. Die Geschwulst zeigte an ihrer Oberfläche eine aus langen, lockigen Fasern gewebte bindegewebige Hülle mit zahlreichen arteriellen und weiten sinuösen Gefässdurchschnitten, welche Schicht allmählich in die eigentliche Geschwulstmasse übergeht. Diese besteht aus einer deutlich faserigen, aber schwer färbbaren Grundsubstanz mit zahlreichen Kernen und verhältnissmässig wenig Blutgefässen. An vielen Stellen sieht man, dass die Geschwulst aus Knollen zusammengesetzt ist, die aus dicht zusammengedrängten, fast homogen erscheinenden Fasern gebildet und von einander durch zartfaseriges Gewebe getrennt sind, so dass jeder Knollen eine deutliche bindegewebige Kapsel besitzt. Die Schwerfärbbarkeit der Grundsubstanz ist so gross, dass sie an vielen Orten nahezu homogen erscheint, an anderen Stellen kann man noch mit Mühe die Faserung wahrnehmen, aus den homogenen Massen treten dann die sich gut färbenden, spindelförmigen oder verästelten Bindegewebskörper gut hervor.

Wir haben es demnach mit einer reinen Bindegewebsgeschwulst zu thun, in der die Tendenz zur Sclerosirung (Homogenisirung) unverkennbar vorhanden ist.

Was die excidirte Haut der Augenbraue anbelangt, so finden wir in derselben eine ganz ungewöhnlich, hochgradige, reine Hyperplasie aller ihrer Schichten, wobei wir jede entzündliche Veränderung derselben ausschliessen können. Diese letzte Behauptung kann ich, gestützt auf die Autorität Dr. Ludwig Török's, Docenten für Dermatologie, aufstellen, der die Güte hatte, meine Präparate einer genauen Durchsicht zu unterziehen. Diese Hyperplasie betrifft alle Schichten der Haut, sowie die in denselben befindlichen drüsigen Organe und Haarbälge. Geradezu riesenmässig sind die Talgdrüsen hypertrophirt. Blutgefässe zeigten die Schnitte nicht in grösserer Zahl, als ihnen, der Mächtigkeit der Riesenhaut entsprechend, zukommen, eher kann gesagt werden, dass die Anzahl der Gefässlumina geringer ist, als man nach der heftigen Blutung während der Operation erwartet hätte. Entzündliche Herde, Reste vorausgegangener Exsudation, abnorme Pigmentirungen u. s. w. fehlen vollkommen, ebensowenig kann eine irgendwie in Betracht kommende Ausdehnung oder Vermehrung der Lymphwege beobachtet werden. Elastische Fasern (Orceïnfärbung) wurden

von mir nur in geringer Zahl wahrgenommen. Der Kernreichthum der Haut nimmt zu, je weiter wir gegen das subcutane Gewebe vorrücken, und dieses selbst — von dem wir grosse keilförmige Stücke excidirt hatten — bietet an den peripherischesten Stellen ein Aussehen dar, das von dem des Lidfibromes kaum mehr zu unterscheiden ist. Auch hier hat das Grundgewebe an zahlreichen Stellen die Tendenz homogen zu werden, ist demgemäss schwer färbbar und zeigt vielfach bereits den oben beschriebenen knolligen Bau. — Dieselbe Structur besitzt auch der isolirte Hautknoten in der Glabella, der darum keiner besonderen Beschreibung bedarf.

Wir können sonach die Veränderungen der Haut einfach als Hyperplasie auffassen und da wir es mit einer angeborenen und in keiner Weise mit entzündlichen Vorgängen zusammenhängenden Veränderung zu thun haben, von einem Riesenwuchs der Haut sprechen. Was die Entstehung des Fibroms anbelangt, so erscheint es uns über jeden Zweifel erhaben, dass das mächtige Neugebilde nichts anderes ist, als ein unter die Lidhaut gerathener (vorgefallener) Antheil (Lappen) subcutanen Gewebes aus der Augenbrauengegend, das hier in dem lockeren Zellgewebe zwischen Lidhaut und Schliessmuskel einer besonderen Wucherung anheimgefallen ist. Wann das Hineinwachsen des genannten Gewebes unter die Lidhaut stattgefunden hat: ob während des Erdenwallens des Patienten oder schon in seiner embryonalen Epoche, kann natürlich mit Bestimmtheit nicht entschieden werden. Wahrscheinlich im höchsten Grade erscheint aber die zweite Annahme, da sowohl der Riesenwuchs der Haut, als auch die stärkere Entwickelung der gesammten rechten Gesichtshälfte als angeborene Missbildung sichergestellt ist, und die Annahme, dass die Matrix der Geschwulst ein embryonaler Keim war, der langsam gewuchert und erst vor mehreren Jahren bemerkbar geworden ist, wohl keinem Widerspruche begegnen dürfte.

Bei dem Umstande, dass in letzterer Zeit verschiedene Fälle von Elephantiasis des Lides die Aufmerksamkeit der Kliniker erregt haben (M. Becker, Rombolotti), halte ich es nicht für überflüssig, in einigen Worten das Verhältniss zwischen der von mir beschriebenen angeborenen Hauthyperplasie und der Elephantiasis, wie sie von modernen Dermatologen aufgefasst wird, zu berühren. In früherer Zeit scheint jede übermässige dauernde Verdickung des Lides als Elephantiasis aufgefasst worden zu sein. So ersehe ich z. B. aus einer Arbeit Gallenga's, auf die ich gleich zurückkommen werde, dass Carron de Villars[1] im Jahre 1854 einen ausgesprochenen Fall von Lidfibrom als elephantiasischen Tumor des oberen Augenlides beschrieben hat. Heutzutage versteht man aber unter Elephantiasis (Arabum) „eine auf einzelne Körperregionen beschränkte, in Folge örtlicher Circulationsstörungen, chronisch wiederkehrender Gefäss- und Lymphgefässentzündung, Rothlauf und persistirender Oedeme auftretende

[1] Annales d'ocul. 1854.

Hypertrophie der Cutis sammt Unterhautzellgewebe und die in weiterer Betheiligung auch der unterliegenden Gebilde sich einstellende Massenverdickung und Volumzunahme des betroffenen Körpertheiles".[1] Derartige Verdickungen, wie sie am häufigsten an den unteren Extremitäten, am Scrotum u. s. w. vorkommen, trifft man mitunter auch nach Erysipel an den Ohrmuscheln und den Augenlidern als dicke, beutelförmige Anhänge. Die anatomische Untersuchung zeigt die hypertrophirte Haut als eine beinahe homogene, gelblich weisse, fibröse oder speckige Masse, aus der auf Druck sich eine Menge klarer Lymphe entleert, die mikroskopische Untersuchung zeigt die Hautdrüsen streckenweise erhalten, auseinandergedrängt oder atrophisch, die Cutis im Wesentlichen unverändert, das Unterhautzellengewebe theils saftarm, skirrhös, theils aus jungem, saft- und zellenreichem Bindegewebe bestehend. Die Blutgefässe sind grösstentheils erweitert, mit verdickter Adventitia versehen, auffallend und charakteristisch jedoch die hochgradige Erweiterung der Lymphgefässe und der interstitiellen Lymphräume.

Schon was die Aetiologie anbelangt, unterscheidet sich unser Fall durchaus von dem, was von den Dermatologen als Elephantiasis bezeichnet wird, die demnach eine erworbene Krankheit ist, wobei besonders Erysipelkokken oder thierische Parasiten eine Rolle als Erreger spielen (siehe die Arbeit ROMBOLOTTI's im Arch. f. Augenh. Bd. XXXVI. 4.), während bei unserem Kranken niemals Erysipel oder eine andere chronische Hautentzündung vorgekommen war. Die in der frühesten Kindheit des Kranken durchgemachte Blatternerkrankung wird man doch wohl nicht als die Ursache der Hauthyperplasie betrachten können, um so weniger als die Blatternarben sich namentlich an der Wange, nicht aber an der Stirne und Schläfe, die der Sitz des Riesenwuchses sind, vorfinden. Dagegen spricht der colossale Haarwuchs und die Vergrösserung der Augenbraue, sowie die abnorme Behaarung der Wangenhaut, ferner die beinahe scharfe Begrenzung in der Mittellinie der Stirne, wie wir sie schärfer nur noch bei Herpes zoster finden, für den angeborenen Charakter der Abnormität. Auch die anatomische Untersuchung der Haut ergiebt keine Anhaltspunkte für Elephantiasis nach der obigen Definition KAPOSI's. Wohl bietet die hochgradige, mehrere Centimeter betragende Verdickung des Unterhautzellgewebes, ihre weisse Farbe, die stellenweise fibröse, ja speckige Consistenz eine grosse Aehnlichkeit mit jener dar, auch haben die unterliegenden Gesichtsknochen eine Vergrösserung aufzuweisen, aber es fehlen durchaus die Erweiterungen der Lymphgefässe und interstitiellen Lymphwege, es stellte sich darum während der Excision das so charakteristische Ausfliessen von Lymphflüssigkeit nicht ein. Auch wurde nirgends Thrombosirung erweiterter Venen, die ständige Begleiterscheinung chronischer, venöser Stauung vorgefunden. Ebensowenig ergab die Untersuchung der Epidermis und Cutis Anhaltspunkte

[1] KAPOSI: Eleph. arab. in der EULENBURG'schen Realencycl. 3. Aufl. VI. Bd.

für Elephantiasis, da alle Schichten gleichmässig hypertrophirt waren und an der Hypertrophie auch die Drüsen sich betheiligten, welche Organe bei Elephantiasis als atrophirt und von der Gewebswucherung erdrückt angegeben werden.

Was nun das Neugebilde des Lides anbelangt, das wir als reines, sclerosirendes Fibrom zu bezeichnen wohl berechtigt waren, so habe ich ausser einem Fall von Graefe,[1] dessen mikroskopische Untersuchung von Schweigger gemacht wurde und vielleicht dem von Gallenga citirten Fall von Carron de Villars keinen anderen gefunden, der dem meinigen so nahe stehen würde, als das von Gallenga beschriebene fibroma sclerosante della palpebra superiore sinistra con infiltrazione calcarea e placche osteomatose.[2] Hier handelte es sich um eine Geschwulst von ähnlicher Form und Grösse in dem linken oberen Augenlid eines 19jährigen Mädchens, wo die Haut des Oberlides, von der Geschwulst beutelförmig ausgedehnt, ebenfalls über das Unterlid hin über den unteren Oberlidrand hing. Die Geschwulst bestand grösstentheils aus sclerosirenden Bindegewebsbündeln, in denen sich Inseln von Kalkconcretionen, ferner einzelne junge Knochenbälkchen vorfanden. Die Geschwulst war an ihrem unteren Ende mit den Gebilden des Lidrandes verwachsen, sicherlich in Folge einer durch den Druck auf die Unterlage angeregten chronischen Entzündung. Da die Homogenisirung (Sclerosirung) eines Gewebes stets der Verknöcherung und Verkalkung vorausgeht, so muss gefolgert werden, dass dieser Process in der von mir beschriebenen Geschwulst erst ganz jungen Datums war, da sich weder Kalk noch Knocheninseln vorfanden. Aber das Aussehen einiger Geschwulstknollen, in denen die faserige, schwer färbbare Grundsubstanz eben nur noch erkennbar war und aus der nahezu glasig erscheinenden Masse einzelne spindel- und sternförmig verästelte Zellen in guter Färbung hervortreten, lässt die Annahme gerechtfertigt erscheinen, dass auch in unserem Falle die Verknöcherung bald eingesetzt hätte.

Neue Instrumente, Medicamente etc.

Modification meines Apparates zur objectiven Refractionsmessung.

Von Dr. S. Visser,
Arzt in Atjeh (Niederl. Ost-Indien).

Mein im Centralblatt für praktische Augenheilkunde, September 1897, beschriebener Apparat befriedigt mich nicht völlig.

Obgleich ich wenig zurückzunehmen brauche, von dem, was ich dort veröffentlicht, glaube ich doch einige Verbesserungen gefunden zu haben, welche die practische Anwendbarkeit erhöhen.

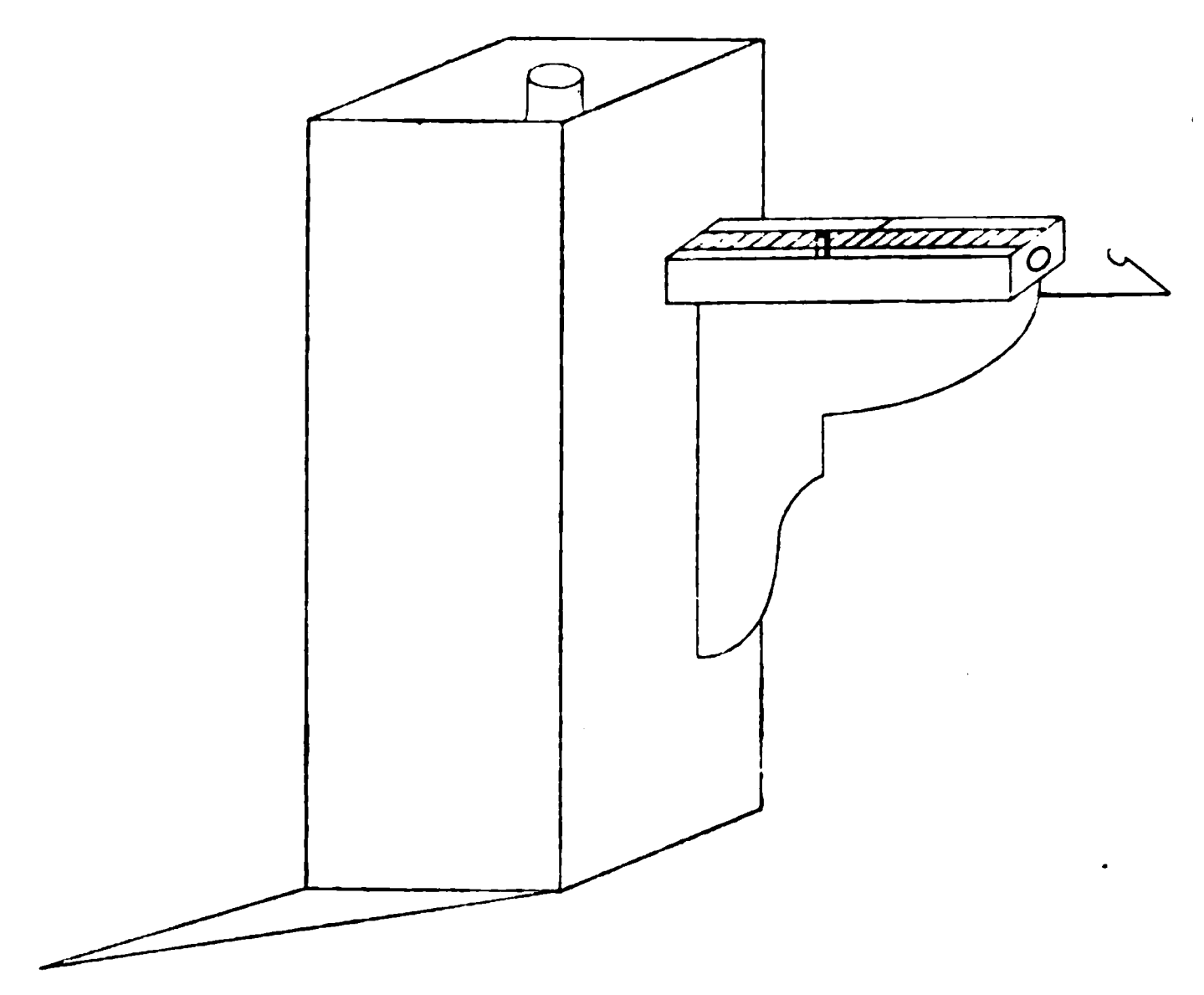
---

[1] Zehender's Klin. Monatsbl. 1863.

[2] Italienischer ophthalmol. Congress in Neapel 1888.

Der Herausgeber des Centralblattes hatte die Güte, darauf hinzuweisen, dass die veröffentlichte Methode schon 1875 von Coccius angegeben wurde. Zu meiner Entschuldigung sei gesagt, dass es mir aus Mangel an Literatur unmöglich war, mich hiervon zu unterrichten. Für Sumatra ist das verständlich. Jedoch scheint die Methode des Coccius (und Burchardt) nicht practisch angewendet zu werden, weil in vielen Handbüchern über Augenheilkunde nichts davon erwähnt wird.

Mein Streben wird also nicht ganz unfruchtbar sein; denn mein Apparat ist meines Erachtens sehr practisch und genauer, als jede andere Methode.



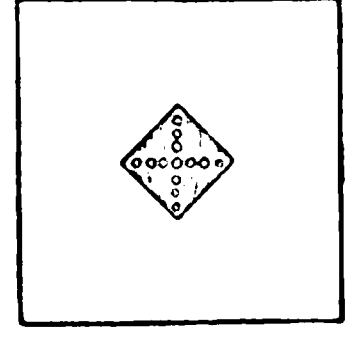
Der abgeänderte Apparat ist aus folgenden Theilen zusammengesetzt:

a. ein Kistchen sammt der Lampe,

b. ein schachtartiger Behälter mit Schublädchen, Linse und Maasstheilung,

c. ein gebogenes Stück Eisendraht.

Sub a. Das Kistchen ist 50 cm hoch; der Innenraum ist 12 cm im Quadrat. Auf 24 cm von der Grundfläche ist im Kistchen ein Plänkchen genagelt, worauf die Lampe steht, beschrieben auf S. 259 (Centralbl. f. pr. Augenh. 1897). An der Vorderseite ist eine Quadratöffnung, lang und breit 3,5 cm, deren Mitte sich befindet um 39,5 cm von der Grundfläche, in der Höhe der Mitte des weissen Theiles der Flamme. In die Oeffnung passt der Behälter (sub b), welcher auf einer hölzernen Stütze ruht, lang und hoch $21^1/_2$ cm, befestigt unter der Mitte der Quadratöffnung.



Die Grundfläche hat eine Trapezform, lang 48 cm, breit 16 cm; die schiefen Seiten lang 21 cm, die scharfe Ecke gross 45°. — Die Hinterwand des Kistchens ist ein Schubthürchen. Die Obenwand fehlt und giebt damit Raum für das Lampenglas.

Das Holz ist 2 cm dick, damit die Wärme der Lampe nicht gefühlt wird. Man stellt das Kistchen auf einen gewöhnlichen viereckigen Tisch, so dass die Quadratöffnung sich in Höhe von 120 cm oberhalb des Bodens befindet, d. i.

die Höhe des Auges eines mittelmässig grossen Mannes, der auf einem Stuhl sitzt. Steht das zu untersuchende Auge ein wenig zu hoch oder zu niedrig, so ist das leicht zu ändern durch weniger oder mehr Strecken des Rückens.

Das Kistchen ist so hoch genommen, damit ein gewöhnlicher Tisch genügt zum Gebrauch des Apparates.

Sub b. Den schachtartigen Behälter habe ich verfertigt (aus Mangel an etwas Besserem) von den Plänkchen eines gewöhnlichen Cigarrenkistchens. Er ist quadratisch im Durchschnitt, hoch und breit 3,5 cm (Aussenseite); die Länge ist $22^1/_2$ cm.

An der Obenseite ist ein 4 mm breiter Spalt, $21^1/_2$ cm lang, durch welchen der Stiel des noch zu beschreibenden Schublädchens leicht geschoben werden kann.

Das Schublädchen ist 30 mm lang, breit und hoch 24 mm (Aussenseite). Der Stiel ist 10 mm lang, 5 mm breit. Hinten ist das Schublädchen offen; an der vorderen Seite ist mit Siegellack ein viereckiges, mikroskopisches Deckgläschen befestigt und auf dessen Mitte mit Gummi ein quadratisches Stückchen Stanniol. In den Diagonalen des Stanniol sind kleine Löcher gedreht mit einer Präparirnadel. Die Länge der Diagonale ist 7 mm, der Durchmesser der Löcher ist $^1/_2$ mm, die Abstände von je zwei Löchern ist auch $^1/_2$ mm.

Die Vorderseite des schachtartigen Behälters wird gebildet von einer convexen Linse + 9,5 D; vor der Linse befindet sich ein Diaphragma von Carton mit einer centralen Oeffnung von 15 mm Durchmesser. Linse und Diaphragma sind mit Siegellack befestigt.

Auf der Oberseite ist eine Maasstheilung angebracht, so dass, wenn das Deckgläschen (oder der Vorderrand des Stieles des Schublädchens) sich auf 0 befindet, die Lichtstrahlen, welche die Ränder der Kreuzfigur erleuchten, zu parallelen Bündeln von der Linse gebrochen werden. Steht das Deckgläschen auf 1 (11 mm weiter nach hinten), so convergiren jene Lichtstrahlen 1 D auf 100 + 10,5 cm Entfernung hinter die Linse u. s. w. (s. auch S. 260 Centralbl. f. Augenh. 1897). Die Maasstheilung genügt für 9 D Hypermetropie und 9 D Myopie.

Für höhere Grade von Ametropie soll eine stärkere Linse, z. B. + 18 D, genommen werden mit einer dazu passenden Maasstheilung (mit anderer Farbe gezeichnet) und einen Eisendraht, der 4 + $5^5/_9$ cm lang ist (s. weiter unten).

Sub c. Am Ende der hölzernen Stütze ist horizontal ein Loch gebohrt, $^1/_4$ cm tief. Hierin steckt, drehbar, aber mit Reibung, ein hakenförmig gebogener Eisendrat, $2^1/_2$ mm dick. Die Schenkel sind 4 + 7 cm und $3^1/_2$ cm lang, d. h. zusammen 10,5 cm (die Brennweite der Linse) ausser dem Loch in der Stütze. Der kurze Schenkel hat ein vertical O-förmig gebogenes Ende als Wangenstütze. Der lange Schenkel ist mit einem Theilstrich 4 cm vom Ende gezeichnet, bis soweit der Eisendraht im Loch steckt. Der kurze Schenkel bildet einen Winkel von 45° mit dem langen.

Der ganze Apparat wird auf einen gewöhnlichen Tisch gesetzt mit den schrägen Seiten der Grundfläche entlang den Seiten des einen rechteckigen Tischwinkels, damit die Richtung des schachtartigen Behälters einen Winkel von 45° bildet mit den Seiten jenes Tischwinkels.

Man gebrauche weiter einen ebenen drehbaren Augenspiegel, welcher mindestens $22^1/_2$° beiderseits gedreht werden kann.

Der Patient setzt sich auf einen Stuhl, so dass das O-förmige Eisendrahtende unter der Mitte des Auges auf den Orbitalrand fühlt. Das O-förmige

Ende steht hierbei ungefähr in der gleichen Frontalfläche mit der vorderen Hauptfläche des Auges. — Der Stuhl steht parallel mit dem angrenzenden Tischrand. Der Pat. umarmt das Kistchen und sieht zwanglos und gedankenleer in den dunkeln Raum. Er wendet das Auge ein wenig zur Nasenseite oder wie der Untersucher es wünscht, wenn von einer andern Stelle der Retina die Refraction bestimmt werden soll.

Der Untersucher setzt sich vor den Patient, stellt den Augenspiegel gegen den Eisendrahtwinkel und lässt das horizontale Lichtbündel auf die Cornea reflectiren. Er blickt in das Auge und sieht den erleuchteten Fundus mit der Schattenzeichnung (Stanniol mit Kreuzfigur von den erleuchteten Löchern). Wenn er den Reflex der Netzhautgefässe scharf unterscheidet, dann schiebt er mit der freien Hand den Stiel des Schublädchens, damit auch die Kreuzfigur deutlich in einzelnen erleuchteten Stippchen auf die Retina sich abzeichnet. Der Untersucher liest dann die Refraction des Auges ab von der Maasstheilung. Da diese letzte sehr schwach erleuchtet ist, gebraucht man beim Ablesen davon den Augenspiegel, welcher ein wenig Licht (durch den Spalt heraus) auf die Maasstheilung reflectirt.

Für die Refractionsbestimmung des anderen (linken) Auges gebraucht der Untersucher auch das andere (linke) Auge. Der Pat. setzt sich auf den Stuhl des Untersuchers, parallel mit dem angrenzenden Tischrand stehend, der Untersucher setzt sich vor den Pat. Der hakenförmig gebogene Eisendraht wird 180^0 gedreht. Der Apparat bleibt auf seiner Stelle.

Wie der ursprüngliche Apparat ist auch dieser mit dem Planspiegel zu betrachten als ein Optometer, wobei ein undurchscheinender Körper (Stanniol mit Löchern) vor einem erleuchteten Hintergrund sich befindet in verschiedenen Entfernungen von der Brennebene der Linse (siehe weiter Seite 260 Centralbl. f. pr. Augenh. 1897).

Zur näheren Erläuterung diene noch Folgendes:

Gebraucht man einen drehbaren Spiegel, welcher $22^1/_2{}^0$ gedreht wird, dann sieht man bei der Refractionsbestimmung gerade durch die Linse hinter der Fixiröffnung, und verhütet so eine astigmatische Verziehung des Fundusbildes.

Da die Lampe beim modificirten Apparat auf ihrer Stelle bleibt und nur das Deckgläschen verstellt wird (was nun noch leichter geht), so bleibt die Lichtstärke des Fundus ungefähr stets dieselbe.

Vom Deckgläschen mit Kreuzfigur wird eine viel grössere Menge Licht durchgelassen, als früher von der Sternfigur. Man kann nun die Einzelheiten des Fundus gut unterscheiden zur Orientirung. In der Mitte der erleuchteten Fläche sieht man ein viereckiges Schattenbild, in welches bei scharfer Einstellung die Diagonale sich als erleuchtete Stippchen abzeichnen. Beim Beurtheilen der Schärfe der Zeichnung sieht man besonders nach den schmalen Zwischenlinien der Stippchen. Der Untersucher lernt bald die Schärfe bis auf $^1/_2$ D taxiren.

Die Kreuzfigur halte ich für besser als die Sternform. Man beurtheilt die Refraction in zwei senkrecht über einander stehenden Meridiane des Auges. Macht man den schachtartigen Behälter auch drehbar um seine Längsachse, so findet man bei regelmäsigem Astigmatismus die Richtung der stärkst und schwächst brechenden Meridiane.

Was die Erschlaffung der Accommodation betrifft und deren absichtliche Lähmung, so vgl. man S. 262 und 263 Centralbl. f. pr. Augenh. Septbr. 1897.

Obgleich der einfache, hölzerne, schachtartige Behälter genügt, hätte ich ihn doch gerne von Metall verfertigen lassen mit festem Diaphragma, die Linse

festgeschraubt wie bei einem Fernglas, der Behälter innen matt geschwärzt und drehbar um die Längsachse. Eine kleine Oeffnung (die, wenn nöthig, auch wieder geschlossen werden könnte), würde man vielleicht anbringen in der Vorderseite des Kistchens, damit der Untersucher das daraus strahlende Licht anwenden kann zur Beleuchtung der Maasstheilung.

Atjeh, 10. März 1898.

Unser Büchertisch.

Neue Bücher.

1. Geschichte der Chirurgie und ihrer Ausübung. Volkschirurgie — Alterthum — Mittelalter — Renaissance, von Dr. E. Gurlt, Geh. Med.-Rath, Prof. der Chirurgie an der kgl. Friedr. Wilh.-Univers. zu Berlin, Ehrenmitglied der Deutschen Gesellsch. f. Chirurgie. (In 3 Bänden von 976, 926 u. 834 Seiten.) Berlin 1898, Verlag von Aug. Hirschwald.

Dies Werk ist ohne Gleichen in der deutschen wie in der ausländischen Literatur, vollständig, auf gründlichem Quellen-Studium beruhend und jedem wissenschaftlichen Augenarzt zu empfehlen, der sich über den Zusammenhang der Augenheilkunde, die allerdings nicht mit behandelt ist, mit der Gesammtchirurgie und deren Entwickelung unterrichten will.

2. Die augenärzlichen Operationen von Dr. W. Czermak, k. k. o. ö. Univ.-Prof. und Vorstand der deutschen Univ.-Augenkl. zu Prag. 11. u. 12. Heft, Wien 1898. Carl Gerold, S. 685—812.

Von diesem wichtigen, ja in seiner Art zur Zeit einzigen Werk, denn es behandelt die operative Augenheilkunde vom heutigen Standpunkt der Asepsie und vollständig, ist die langersehnte Fortsetzung erschienen, welche uns die Iritomie und Iridectomie bringt. Hoffentlich gelingt es dem Herrn Verfasser in nicht allzu langer Frist, uns mit dem Schluss-Theil des Werkes zu beschenken. H.

Journal-Uebersicht.

Zehender's klinische Monatsblätter für Augenheilkunde. 1898. Februar.

1) **Ueber die Anwendung der hyperbolischen Linsen bei Keratoconus und regelmässigem Astigmatismus,** von E. Raehlmann.

Verf. spricht sich im Gegensatz zu Lohnstein für die Anwendung der hyperbolischen Linsen bei Keratoconus aus, da dieselben das directe Sehen erheblich mehr verbessern, als solches bei andern Correctionsmitteln möglich ist. Ausserdem bewirken die hyperbolischen Gläser besonders beim Nahesehen eine beträchtliche Vergrösserung der fixirten Gegenstände, welche, gegenüber der verkleinernden Wirkung der Concavgläser, von den Kranken hervorgehoben zu werden pflegt. Die Einstellung des Auges für die Nähe ist ebenso bequem, als die Fernstellung zu erreichen. Die hyperbolischen Gläser erweitern das Gesichtsfeld, resp. bringen dasselbe zur Geltung.

---

2) **Zur Operation der Trichiasis der oberen Lider,** von C. Waldbauer.

Bei Trichiasis des oberen Lides führt Verf. zunächst den intermarginalen Schnitt aus, dringt alsdann immer unter dem Cilienboden vor bis er die Messer-

spitze unter der Oberhaut des Lides in der Mitte desselben fühlt. Nun durchsticht er, mit dem Messer in der Wunde bleibend, die Oberhaut von innen nach aussen. Von diesem Durchstich aus erweitert er den Schnitt bis zum innern Augenwinkel und bis zum äusseren Orbitalrand, parallel dem Cilienrande. Alsdann schneidet er über diesem Schnitt einen Oberhautlappen aus. Nun wird die Brücke nach oben genäht und der ausgeschnittene Hautlappen in die intermarginale Wunde nach Reverdin transplantirt.

3) **Anastomosenbildung an den Netzhautvenen,** von A. Elschnig.

Verf. beschreibt zwei Fälle von vielfacher Anastomosenbildung und Schlängelung der Netzhautvenen bei 2 alten Leuten. Es handelte sich um Anastomosen einzelner Abschnitte eines und desselben Gefässes. Als Ursache der Gefässanomalie sieht Verf. eine primäre Erkrankung der Netzhautgefässe an, welche allein oder durch Vermittelung von Thrombildung in einzelnen Venenstücken zu hochgradigen Circulationsstörungen Anlass geben.

4) **Ueber einen Parasiten (Distomum?) im Glaskörper des Frosches nebst Bemerkungen über die im Auge vorkommenden Entozoen,** von Dr. Groenouw.

Verf. beobachtete im Glaskörper eines Frosches (Rana esculenta) ein sich frei bewegendes Entozoon, das er für eine Trematode, und zwar des Genus Distomum oder Monostomum hielt.

5) **Ein Fall von Stauungspapille mit Wiederherstellung des Sehvermögens nach dreiwöchentlicher totaler Erblindung,** von W. Dagilaiski.

Bei einem 26 jährigen Patienten bestand beiderseits Stauungspapille mit Amaurose. Nach einer Schmierkur stellte sich das Sehvermögen des rechten Auges theilweise wieder her, während das linke blind blieb. Es handelte sich um ein intercranielles Gumma.

März.

1) **Ueber die gelbe Quecksilberoxydsalbe,** von H. Pagenstecher.

2) **Ueber einen Parasiten (Distomum?) im Glaskörper des Frosches nebst Bemerkungen über die im Auge vorkommenden Entozoen,** von Dr. Groenouw.

3) **Ueber opticociliare Gefässe,** von A. Elschnig.

Verf. hatte die Gelegenheit je einen Fall von opticociliarer Vene ophthalmoskopisch und anatomisch zu untersuchen. Er konnte in beiden Fällen die Verbindung der Retinalvenen mit den Chorioidealvenen feststellen.

Horstmann.

Recueil d'ophtalmologie. 1898. Januar.

1) **La vision droite,** par Edmond Goblot.

2) **De la thermométrie oculaire et de son utilité dans le diagnostic de certaines maladies des yeux.** Communication faite à l'Academie de médecine de Paris le 18 Janvier 1898, par Dr. Galezowski.

Verf., welcher der irrigen Ansicht ist, dass noch keine Untersuchungen über die Temperatur des Bindehautsackes des gesunden und kranken Auges

gemacht worden seien (vgl. z. B. das Referat in diesem Centralbl. 1893, S. 444) hat ein eigenes Augenthermometer construirt und damit die normale Temperatur des Bindehautsackes zu 35,7 bis 36,2 festgestellt. Betreffs der Temperatur an kranken Augen fehlen ihm augenblicklich noch die nöthigen Erfahrungen und gedenkt er seiner Zeit ausführlich darüber zu berichten.

---

3) **Retards de cicatrisation après l'opération de la cataracte,** par Dr. Valois (de Moulins).

Bei einem 74 jährigen Alkoholiker verzögerte sich der Wundverschluss nach der Star-Operation und wurde erst erzwungen durch Berühren der Wunde mit dem Thermocauter. Nach des Verf.'s Ansicht soll man in solchen Fällen zunächst nur Druckverband anlegen, erst dann, wenn trotz dieses Verbandes sich nach einigen Tagen die Wunde nicht schliesst, soll man die Wunde cauterisiren und endlich, wenn auch dieses Mittel versagt, eine Iridektomie machen.

---

4) **Complications oculaires de zona ophtalmique,** par Dr. Strzeminski (de Wilna) (à suivre).

Es folgen **Sitzungsberichte** und **Referate.** Ancke.

Revue générale d'ophtalmologie. 1898. Januar.

Sur l'origine de l'ophtalmie sympathique, par Dr. A. Angelucci.

Verf. ist auf Grund langer Studien zu folgenden drei Fundamentalsätzen betreffs der sympathischen Ophthalmie gekommen: 1. Augen mit sympathischer Ophthalmie beherbergen immer Mikroorganismen in ihren Geweben. 2. Die sympathische Ophthalmie lässt sich nicht auf experimentellen Weg künstlich erzeugen. 3. Ein entzündlicher Process mit fibrinösem und plastischem Exsudat, wie er sich bei der sympathischen Ophthalmie vorfindet, kann nicht abhängig sein von rein vasomotorischen Störungen.

Es folgen **Referate** und **Sitzungsberichte.** Ancke.

Februar.

Quelques considérations sur les noyaux des nerfs moteurs de l'oeil à propos d'un cas de ptosis avec mouvements associés de la paupière et du maxillaire inférieur, par Dr. Henri Coppez.

Es folgen **Referate.** Ancke.

Vermischtes.

1) Dr. Eduardo Gaffron zu Lima, einer meiner ehemaligen Zuhörer, hat in der Cronica médica (Lima, November 1895) eine interessante Statistik über 3247 Augenkranke veröffentlicht.

Augentripper der Erwachsenen 17 = 5,5 $^0/_{00}$, wovon 12 durch Waschen des Auges mit Urin!

Augentripper der Neugeborenen 34 = 11 $^0/_{00}$, wie bei uns.

Trachom 14, davon einheimische nur 10 = 4 $^0/_{00}$.

Von den 76 Fällen von Follicularcatarrh ist keiner in Trachom übergegangen.

Iritis plastica 50, davon 16 syph.
Glauc. simpl. 30, acut. 10, absolut. 17

Atroph. n. opt. simpl.	33
Ret. albumin.	2
Ret. pigment.	7
Netzhautablösung	11
Greisen-Star	75
Diabet. Star	3
Schicht-Star	3
Myopie	179
Hypermet.	131
Convergenz	63
Divergenz	16
Thränenschlauch-Verengung	53
Thränenschlauch-Eiterung	16.

Solche Statistiken aus fernen Gegenden sind sehr werthvoll und wünschenswerth. H.

2) Wir lesen in den Archives d'ophtalmologie, Mai 1898, S. 305 „Hemiaopsie tabétique, par A. Gabrielidès (de Constantinople).

En nous adressant à un Syllogue hellenique, pour ne point faillir à la grammaire, nous avons cru bon de retrancher le n de l'hemianopsie (parceque le mot ὄψις commençait autrefois par un F), et c'est ainsi que nous avons fait usage même en français du mot hemiaopsie ... Le mot hémiaopsie a été approuvé par la section litteraire du Syllogue. Hémiaopsie = Hemi (ἥμισυς) + aopsie (ἀοψία) = α + [F]οψις = manque de vision. — Hémianopsie = Hémi (ἥμισυς = demi) + anopsie signifie ἀνοψία = manque de ragouts, ou de poissons et non manque de vision."

Mit Verlaub, Herr Gabrielidès, Sie mitsammt Ihrem Syllogus sind auf einem Holzweg. Zwar der Stamm ὀρ, wovon ὁράω, ich sehe, hatte vor einem Paar Tausend Jahren das Digamma aeolicum (F) besessen, wie schon aus ἑώρακα folgt und aus den Stammverwandten (vereor, Wart): deshalb heisst unsichtbar ἀόρατος ohne ν. Aber der Stamm ὀπ, sehen, wovon ὄψις, das Gesicht, hat niemals das Digamma besessen; dasselbe ihm jetzt zu verleihen, wäre doch ein Paar Tausend Jahre zu spät. Dass ἀνοψία Mangel an Zukost bedeütet (Nichtsehen aber ἀβλεψία, so dass, wer hier durchaus griechisch reden will, das Wort Hemiablepsia zu seiner Verfügung hat), steht schon seit 11 Jahren in dem Wörterbuch der Augenheilk. (S. 5 u. 40). H.

Bibliographie.

1) Untersuchung zurückgebliebener Schulkinder. Auszug aus einem an die städtische Schuldeputation zu Berlin erstatteten Bericht, von DDr. Kalischer, Moll, Privatdocent Neumann, Teichmann. (Deutsche med. Wochenschr. 1898. Nr. 1.) Zur Untersuchung gelangten diejenigen Kinder der 3 unteren Classen von 10 Gemeindeschulen, welche in ihrer oder der vorausgegangenen Classe länger als 2 Jahre sassen. Geistig minderwerthige Kinder fanden sich 116, d. h. von der Gesammtzahl der Schüler 1,5 %, und zwar befanden sich darunter nicht weniger als 11 Idioten. Körperliche Störungen fanden sich ausserordentlich häufig. Dieselben gruppiren sich in

folgenden procentischen Zahlen: Innere Krankheiten 76 %, Störungen der Nasenathmung 64 %, des Gehörs 35 %, der Sehschärfe 19 %, des Nervensystems 10 %, der Sprache 5 %. Was speciell die Augenaffectionen anbelangt, so fanden sich 19 Fälle von scrophulöser Augenentzündung, 15 von Amblyopie, 15 von höheren Graden von Brechungsanomolie, 11 von Schielen, 3 von Ptosis, 2 von Erkrankungen des inneren Auges. Moll.

2) Die Bedeutung der Augenstörungen für die Diagnose der Hirn- und Rückenmarkskrankheiten, von Schwarz. (Berlin. 1898. Karger.) Wie aus der Vorrede hervorgeht, war Verf. bemüht, dem neurologischen Leser ein möglichst klares Bild von der diagnostischen Bedeutung der Augenstörungen bei den verschiedenen Krankheiten des Centralnervensystems zu geben, und dem ophthalmologischen Leser zur Erwerbung eines umfassenden Urtheils darüber behilflich zu sein, wie er dem Neurologen und dem allgemeinen Arzte durch Untersuchung des Sehorgans für die neurologische Diagnose nützen kann. In diesem Sinne ist das Werk ein sehr vollständiges und nützliches Nachschlagebuch, und es kann nicht Sache des Ref. sein, Einzelheiten herauszugreifen. Dankenswerth ist es, dass das grosse und strittige Gebiet der Hysterie einen sehr breiten Raum einnimmt. Moll.

3) Ueber Seidenfadeneiterung nebst Bemerkungen zur aseptischen Wundbehandlung, von Poppert. (Deutsche med. Wochenschr. 1897. Nr. 49.) Verf. hatte nachgewiesen, dass die hier und da beobachtete Catguteiterung, welche trotz wohl sterilisirten Materials eintrat, nicht auf der Anwesenheit von Bacterien beruhe, sondern ein chemischer Vorgang sei. In neuerer Zeit hat er einen analogen Verlauf bei Benutzung von Seidenfäden beobachtet und zwar ebenfalls bei völlig aseptischem Wundverlaufe. Es handelte sich hauptsächlich um die Ausstossung der Seidennähte bei der Radicaloperation des Leistenbruches, welche unter Bildung eines serösen Secretes stattfand, nachdem die Wunde bereits prima intentione geschlossen war. Verf. vermuthet, dass es sich hier um mechanische Ursachen handle, nämlich, dass das allzufeste Zuschnüren der versenkten Seidennähte eine Ernährungsstörung der Gewebe mit nachfolgender Nekrose bedinge, und diese Nekrose sodann Anlass zur Secretbildung und Aufbruch der Wunde gebe. Moll.

4) Einen Fall von Sarkom beider Lider des rechten Auges und einen Fall von angeborenem doppelseitigen Ankyloblepharon internum, demonstrirt von Doc. Dr. Topolanski in der k. k. Gesellschaft der Aerzte in Wien. (Sitzung am 4. Februar 1898. Wiener klin. Wochenschr. 1898. Nr. 6.) In erstem Falle wurde die Diagnose erst durch die mikroskopische Untersuchung sichergestellt, da der Fall anfangs einerseits eine Dacryocystitis vortäuschte, andererseits der Verdacht auf Gangrän eventuell Lues vorlag. Im zweiten Falle handelte es sich um ein nahezu totales angeborenes Ankyloblepharon, bei der nur die Mitte der Lider frei geblieben war, und eine Ciliarreihe zeigte. Am Ende der Verwachsung befanden sich beide Thränenpunkte; am rechten Auge wurde das Ankyloblepharon durch Operation behoben. Schenkl.

5) Augenmuskellähmungen durch Geschwulstmetastasen, von Doc. Dr. Elschnig in Wien. (Wiener klin. Wochenschr. 1898. Nr. 5.) Zwei seltene Fälle von Augenmuskellähmung durch Geschwulstmetastasen bedingt, theilt Verf. mit. Der erste Fall betrifft eine 73 jährige Frau, die an Carcinoma uteri litt; es bestand Protrusion und fast complete Unbeweglichkeit des linken Auges nebst Ptosis des oberen Lides; die Pupille zeigte keine Veränderung. Bei der Section fanden sich in allen Augenmuskeln, mit Ausnahme des Obliq.

inf., Metastasen des Carcinoms. Alle Muskeln enthielten je einen Knoten; nur in dem Obl. sup waren deren zwei, durch eine Brücke normalen Muskelgewebes von einander getrennt, nachweisbar. Im zweiten Falle, einen 47jährigen Mann betreffend, bestand totale Ophthalmoplegie des linken Auges durch metastatisches Carcinom im Sinus cavernosus sin. bedingt. Die Augapfeloberfläche war anästhetisch, es bestand kein Exophthalmus, der ophthalm. Befund, sowie das Sehvermögen erwiesen sich normal. Seit längerer Zeit war eine ziemlich stark wachsende Geschwulst (Carcinom) in der Schilddrüsengegend nachweisbar. Schenkl.

6) Wann sind Verbände, wann kalte oder warme Umschläge bei der Behandlung von Augenkrankheiten angezeigt?[1] von Doc. Dr. J. Herrnheiser in Prag. (Die ärztliche Praxis XI. 1898. Nr. 1—3.) Kalte Umschläge hält Verf. für indicirt bei dem acuten Bindehautcatarrh, bei Trachom im floriden Stadium, bei Blennorrhoe, endlich bei Schmerzen nach operativen Eingriffen an der Conjunctiva. Ganz besonders erspiesslich erweisen sie sich nebenbei bei Episcleritis. Bei Keratitis interstitialis, sowie bei acuter Iritis und Iridocyklitis kann sowohl von Wärme als von der Kälte Gebrauch gemacht werden. Fälle von Iritis mit glasigem Exsudat in der Vorderkammer sollen besser Kälte vertragen, während Fälle, die nur Schwellung und Verfärbung des Gewebes nebst hinteren Synechien zeigen, sich besser für Wärme eignen. Die Schmerzen bei Glaucom und bei Panophthalmitis werden am besten durch Wärme bekämpft. Ebenso sind bei Neuralgien des Trigeminus warme Umschläge indicirt. Schenkl.

7) Siebenter Bericht für die Abtheilung für Augenkranke im Landesspitale zu Laibach vom 1. Januar bis 31. December 1897, erstattet von Primararzt Dr. Emil Bock. 50 Star-Operationen mit dem Lappenschnitt nach oben und Iridectomie; darunter 45 uncomplicirte und 5 complicirte Stare. Erstere ergaben 44 volle Erfolge (97,88 $^0/_0$), während in einem Falle (2,2 $^0/_0$) der Erfolg durch Wundeiterung vereitelt wurde. Die bei den 5 complicirten Staren ausgeführten Operationen waren zwar normal, die Heilung verlief jedoch abnorm. Nur ein Fall gab einen zufriedenstellenden Erfolg; in den übrigen 4 Fällen kam es theils durch Glaskörpertrübung, theils durch Hornhautvereiterung zu ungünstigen Ausgängen. Ein mit vorderen Synechien behaftetes Auge schrumpfte reizlos. Schenkl.

8) Zur Geschichte der Heilung hochgradiger Myopie durch Linsenentfernung, von Dr. V. Fukala in Wien. (Wiener med. Presse. 1898. Nr. 6.) Schenkl.

9) Der heutige Stand der operativen Behandlung hochgradiger Myopie nach Fukala, von O. Magen, Oberarzt der Prof. Cohn'schen Augenklinik zu Breslau. (Wiener med. Presse. 1898. Nr. 1—5.) Die Operation betreffend empfiehlt Verf. ergiebigen Schnitt und Kreuzriss mit der Nadel in die Linsenkapsel bis tief in die Linsensubstanz; bei nachfolgenden Reizerscheinungen und erhöhter Spannung, die dem Atropin nicht weichen, sofortige lineare Extraction mit Schnitt nach oben; möglichst vollkommene Entleerung der Linsenmassen, jedoch mit sorgfältiger Vermeidung eines Glaskörpervorfall. Nach dem praktischen Ergebnisse, das meistens eine Myopie von ungefähr 18—20 D nach Linsenentfernung Emmetropie giebt, sind diese und höhere Grade von Myopie als diejenigen zu bezeichnen, die die günstigsten postoperativen Refractionszustände ergeben. Als Grenze nach abwärts für die Indication zur Operation sind 10 D anzunehmen (?). Hintergrundsveränderungen bilden keine Contra-

[1] Vgl. Hippocrat., Littré's Ausg., VI, 132. H.

indication; nur der gelbe Fleck muss möglichst intact sein. Auch Amotio retinae des einen Auges bildet keine Contraindication für die Operation des anderen Auges (?). Die Operation ist, wenn möglich, stets doppelseitig zu verrichten. Dass die Operation das Auge zur Netzhautabhebung disponirt mache, kann nach den gemachten Erfahrungen negirt werden (?). Die Infectionsgefahr ist in den Fällen, in denen man sich auf die Discission beschränkt, eine sehr geringe. Die Zahl der Fälle von Chorioidalblutung nach der Operation ist verschwindend klein im Vergleiche zu der Zahl der Blutungen, welche bei hochgradigen Myopen spontan auftreten. Gegen Drucksteigerung schützt die Anwendung der Mydriatica, eventuell die Entfernung der Linsenmassen durch Linsenextraction. Irisprolaps und vordere Synechie sind dabei nicht immer zu vermeiden; auch leichte Iritis mit Zurückbleiben von Synechien kommt vor. Da so hochgradige Myopen ihre Accomodationskraft practisch gar nicht verwerthen können, und da, wenn dies auch der Fall wäre, das Accomodationsgebiet so klein ist, dass es als ein practischer Gewinn kaum in Frage kommt, so fällt der Einwand, dass die Operation das Auge der Accomodation beraube, gar nicht ins Gewicht. Diesem Verlust steht nebenbei ein practisch sehr wichtiger Gewinn gegenüber. Diese accomodationslosen Myopen besitzen eine Pseudo-Accomodation, die sie befähigt, nicht nur in ihrem wirklichen und durch ein Correctionsglas näher gerückten Fernpunkt scharf zu sehen, sondern auch noch ziemlich weit diesseits und jenseits desselben. Diese Pseudo-Accomodation beruht in der Fertigkeit hochgradiger Myopen Zerstreuungskreise zu verarbeiten. Die letzteren werden aber um so kleiner, je enger die Pupille und je länger der Lichtkegel, d. h. je schwächer die Brechung des nothwendigen Correctionsglases bei gleichbleibendem Brechwerth des Hornhautsystemes ist. Die Erfolge der Operation bestehen in erheblicher Besserung der Sehschärfe, die in den meisten Fällen verdoppelt, verdreifacht, oft aber noch höher wird. Sind die Operirten Hyperopen geworden und bedürfen sie auch für die Ferne dauernd einer Brille, so können sie nun ein vollcorrigirendes Glas ohne Ermüdung dauernd tragen. Ob die Operation das Fortschreiten der Myopie aufhält, lässt sich heute noch nicht sicherstellen, da die Zeit der Beobachtung noch zu kurz ist. Gewiss ist, dass die Operation eine Reihe von Schädlichkeitsfactoren, mit denen man die Zunahme der Myopie in Zusammenhang bringt, beseitigt. Schenkl.

10) Ueber colorirten Geschmack, von Dr. M. Eberson in Tarnow. (Wiener med. Presse. 1897. Nr. 49.) Verf. hat beim Kosten einer Säure die Empfindung einer blauen, beim Schmecken einer bitteren Substanz die einer rothen und gelben Farbe. Umgekehrt ist bei ihm der Anblick einer blauen Farbe mit Säure-Empfindung verbunden. Schenkl.

11) Ein Fall von schwerer Schädelläsion mit günstigem Ausgange, von Regimentsarzt Dr. E. Kunze in Budapest. (Wiener med. Presse. 1898. Nr. 5.) Sturz vom Pferde; r. Hemiplegie, später Hemiparese der Extremitäten, r. Facialislähmung, totale Oculomotoriuslähmung des rechten Auges, Herabsetzung der Sehschärfe, concentrische Gesichtsfeldeinschränkung, Abblassung der Papille. Angenommen wurde eine Basalfractur mit meningealer Haemorrhagie. Durch Druck von Seite des Extravasats auf die motorischen Bahnen im Fusse des l. Pedunc. cerebri wäre gekreuzte Hemiparese der rechten Extremitäten und des rechten Gesichtsnerven entstanden, während die Lähmung des Oculomotorius vereint mit den Veränderungen am Opticus auf Druck des rechten vorderen Vierhügels und der Brücke zurückgeführt werden musste. Nach beiläufig zwei Monaten trat Heilung ein. Herabsetzung der Sehschärfe, Ptosis, leichtes Doppelsehen und atrophischer Zustand der Papille blieben zurück. Schenkl.

12) Einen Fall von Empyem der vorderen Siebbeinzellen mit Durchbruch in die Augenhöhle stellte Prof. Juffinger in der wissenschaftlichen Aerztegesellschaft in Innsbruck am 16. December 1897 vor. (Wiener klin. Wochenschrift. 1898. Nr. 10.) Der betreffende Patient zeigte im linken inneren Augenwinkel eine von hartem Infiltrate umgebene Fistel, von welcher aus eine Sonde 7 cm weit, nach innen und hinten, vordrang; der Bulbus war nach aussen verdrängt. Der in der Nase vorgefundene Tumor war entweder die stark vergrösserte Bulla ethmoidalis oder eine der vorderen Siebbeinzellen; hier kam es zur Eiterbildung mit endlichem Durchbruch der Lamina papyracea; möglicher Weise war schon vorher ein Defect in der Lamina vorhanden. Schenkl.

13) Militärhygienische Casuistik, von Stabsarzt Dr. Gschirhakl. (Militärarzt Nr. 5—6. Wiener med. Wochenschrift. 1898. Nr. 11.) Trachomendemie bei einem Reiterregiment; Gesammtzahl der Augenkranken 61 Mann; Darunter 8 Mann mit Trachom, die übrigen mit Bindehautkatarrhen behaftet. Endemie in $2^1/_2$ Monaten beendigt. Ausser den bekannten Maassnahmen die bei der Endemie durchgeführt wurden, hebt Verf. als sehr erspriesslich hervor: die Heranziehung von Isolierbaracken für die an verdächtigen Bindehautcatarrhen Leidenden, die Befreiung vom Stalldienste, das Verbot, die Tränkkübel als Waschapparate der Mannschaft zu verwenden. Schenkl.

14) Ein Fall von Sepsis nach einem Hordeolum, von Dr. H. Guth. (Prager med. Wochenschr. 1898. Nr. 3.) Eine Patientin wurde bewusstlos auf die Klinik gebracht. Beiderseits Lider stark geschwollen, Conjunctiva chemotisch, beide Bulbi protrudirt, hohes Fieber, Cheyne-Stoke'sches Athmen, tonisch-klonische Krämpfe, ophthalmoskopisch Retinitis septica. Tod. Die Section ergab, dass von einem Hordeolum aus, die Eiterung durch das orbitale Zellgewebe bis in den Sinus cavernosus dext. fortgepflanzt wurde und Meningitis suppurativa erzeugt hatte. Schenkl.

15) Transitorische eklamptische (uraemische?) Amaurose intra gravidatem, von Dr. Adler in Gablonz. (Prager med. Wochenschrift. 1898. Nr. 10.) Eklampsie mit vollständiger Amaurose, negativem Spiegelbefund; Pupillen weit, starr. Im Harne + E Essbach $10^0/_0$; nach Einleitung der Frühgeburt Rückgang aller Erscheinungen. Schenkl.

16) Einen Fall von traumatischer Nuclearlähmung demonstrirte Prof. Dimmer in der wissenschaftlichen Aerztegesellschaft in Innsbruck am 16. December 1897. (Wiener klin. Wochenschrift. 1898. Nr. 10.) Eine 27jährige Frau wurde durch Schläge auf den Kopf verletzt; der Verletzung folgte eine kurze Bewusstlosigkeit. Schon den nächsten Tag nach der Verletzung sah Patientin mit dem linken Auge schlechter. Bei der Untersuchung fand sich nur ein Ergriffensein der interioren Augenmuskeln. — Erscheinungen einer orbitalen Verletzung waren nicht vorhanden. Schenkl.

17) Klinische Bemerkungen über einige mit Geschwürsbildung einhergehende Bindehautentzündungen, von Doc. Dr. Mitvàlsky in Prag. (Wiener med. Wochenschr. 1898. Nr. 2—9.) Einige mit Geschwürsbildung einhergehende Bindehautententzündungen werden vom Verf. einer eingehenden Besprechung unterzogen. Als Conjunctivitis pustulosa lata bezeichnet er eine acut infectiöse Conjunctivitis, die mit breiten pustelartigen Efflorescenzen am Bindehautlimbus verläuft und häufig zu Limbusgeschwüren führt; nicht selten ergreift der Process auch die benachbarte Episclera; je nach den gegebenen Ernährungsstörungen kommt es zur raschen Epithelregeneration und Heilung, oder zur eitrigen Schmelzung der Tunica propria und Geschwürsbildung.

Letztere beschränkt sich auf den ursprünglichen Herd oder erzeugt durch Infection der benachbarten Partien secundäre Geschwüre, die auch die Hornhaut ergreifen können. Die Erkrankung kann sich mit phlyctenulären Processen und mit Epithelxerose compliciren. Der Verlauf ist meist ein acuter und erstreckt sich selten über sieben Wochen; Rückfälle kommen nicht vor. Die Aetiologie betreffend, muss eine Contactinfection der kranken Bindehaut mit einem uns unbekannten Infectionsstoff angenommen werden. In anderen Fällen handelt es sich um eine Infection per contiguitatem, so bei Gesichtserysipel; Syphilis leistet dieser Form von Conjunctivitis Vorschub. Was die Differentialdiagnose anbelangt, kommen nur die Conjunctivitis phlyctenulosa und syph. Pusteln oder Condylome des Limbus in Betracht. Die Behandlung beschränkt sich auf Antisepsis- und Jodoformeinstäubung. Bei einer zweiten Form von Conjunctivitis mit Geschwürsbildung, bei der diphtheroiden Conjunctivitis kommen die diphtheroiden Plaques über die verschiedensten Bindehautpartien zerstreut vor; das Bild ist dem der benignen Fälle einer dispersen Bindehautdiphtherie ähnlich. Aus den diphtheroiden Einlagerungen bilden sich Geschwüre, die an der Lidbindehaut stets auf dem Stadium der primären Bindehautgeschwüre stehen bleiben, an den verschiebbaren Bindehauttheilen sich aber in secundäre Geschwüre zu verwandeln pflegen. Ausgedehntere secundäre Geschwüre kommen weder nach der Fläche noch nach der Tiefe vor. Der Verlauf ist ein acuter, meist zwei Wochen betragend. — Bacteriologisch konnten in zwei Fällen Streptokokken und Staphylokokken nachgewiesen werden; ungünstige hygienische Verhältnisse, acute Exantheme (Variola) sind die häufigsten Ursachen. Contactinfection und Infection auf dem Blutwege bilden die Art des Zustandekommens. Bei der Conjunctivitis condylomatosa, die Verf. ebenfalls in Betracht zieht, finden sich die Condylome regelmässig am Bindehautlimbus ohne auf die Cornea überzugreifen; selten kommen sie an der Tarsalbindehaut und im Fornix vor. Sie gehören dem zweiten und dritten Stadium der Syphilis an. Auch hier kommt hämatogene Genesis und Contactinfection vor. Syphilitischer Allgemeinzustand und der Erfolg einer antiluetischen Cur stützen die Diagnose. Schenkl.

18) Ueber die Wirkung des Musculus ciliaris spricht Dr. Fukala in der Sitzung des Wiener med. Doctorencollegiums am 21. Februar 1898. (Wiener med. Blätter. 1898. No. 8.) Verf. unterscheidet am Musculus ciliaris eine Portio radialis und meridionalis. Nach seiner Ansicht sprechen die anatomischen Untersuchungen gegen die Annahme, dass der Muskel die Accommodation unterstütze, indem er die Chorioidea nach vorne zieht und die Zonula dabei erschlafft. Das von Jeropheeff beschriebene Netz soll nach Verf. Meinung die Ausdehnung des Bulbus verhindern, welcher elastisch ist und in Folge der Wirkung der äusseren Augenmuskeln starken Druckschwankungen unterliegt. Namentlich unter der Wirkung der Obliqui könnte sich der Bulbus der Länge nach ausdehnen, wodurch Emmetropie in Myopie übergehen und vorhandene Myopie gesteigert werden könnte. In myopischen Augen ist der radiäre Antheil des Muskels, wegen der geringen Anforderungen an die Accommodation, atrophisch; der meridioniale ist hypertrophisch, weil eine Verlängerung des sagittalen Durchmessers die Netzhaut noch weiter vom Schnittpunkte der Lichtstrahlen entfernen würde. Die Hypertrophie ist dem Myopiegrade proportional. Nur dort, wo die Fasern des Brücke'schen Muskels fehlen, findet man bei Myopie Veränderungen am Augengrunde, weil hier eben der Schutz des Muskelnetzes fehlt. Schenkl.

Um Einsendung von Separatabdrücken wird gebeten.

Verlag von Veit & Comp. in Leipzig. — Druck von Metzger & Wittig in Leipzig.

Centralblatt
für praktische
AUGENHEILKUNDE.

Herausgegeben von

Prof. Dr. J. Hirschberg, Geh. Med.-Rath, in Berlin.

Monatlich ein Heft. Preis des Jahrganges 12 Mark. Zu beziehen durch alle Buchhandlungen des In- und Auslandes und die Postanstalten des Deutschen Reiches.

Juli. Zweiundzwanzigster Jahrgang. 1898.

[Aus der Augenklinik des Herrn Professor Magnus in Breslau.]

I. Doppelte Refraction auf einem Auge in Folge von Kern-Sclerose.

Von Dr. **Emil Guttmann** in Breslau.

Der nachstehend beschriebene Fall, zu dessen genauerer Untersuchung mich Herr Prof. Magnus in dankenswerther Weise angeregt hat, dürfte

wegen des anscheinend seltenen Vorkommens der dabei beobachteten Anomalie von allgemeinerem Interesse sein.

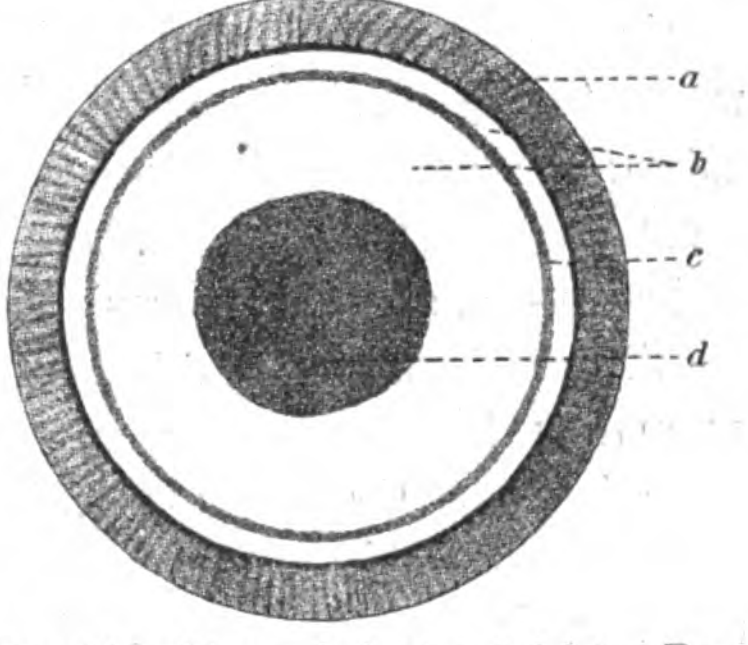
Der Schlossermeister August F. aus S., 54 Jahre alt, wurde am 5. April 1898 zur Behandlung der Sehschwäche seines rechten Auges in die Klinik aufgenommen. Er giebt an, dass, während er früher auf beiden Augen gleich gut gesehen habe, er seit 3 Jahren mit dem rechten Auge ganz verschwommen sehe und einen dichten Nebel vor demselben habe, der ihn fortwährend bei der Arbeit störe. Im Uebrigen ist anamnestisch zu bemerken, dass Patient seiner Aussage nach im Allgemeinen und speciell in Bezug auf die Augen stets gesund war. Im Jahre 1890 hatte er sich in der Klinik des hiesigen Schlesischen Vereins zur Heilung armer Augenkranker eine Arbeitsbrille verschreiben lassen; der damalige Befund (durch Herrn Assistenzarzt Dr. BÜREN mir freundlichst mitgetheilt) war:

$$\left.\begin{array}{l}\text{R. A.: S.} = {}^5/_{30}\\ \text{L. A.: S.} = {}^5/_{30}\end{array}\right\}\text{ mit } + 1{,}0\text{ S.} = {}^5/_5.$$

Hintergrund normal, Medien durchsichtig, Epiphora; Ord. Brille + 1,0 für die Nähe. Das rechte Auge hatte also damals, gleichwie das linke, nach Correction volle Sehschärfe. Vor 2 Jahren, als Pat. rechts schon ebenso schlecht sah, wie heute, wurde er von Herrn Prof. MAGNUS privatim untersucht; der Befund entsprach bereits dem gegenwärtigen, doch konnte Pat. damals wegen Mangel an Zeit weder eine eingehendere Beobachtung noch einen therapeutischen Eingriff vornehmen lassen.

Bei der diesmaligen Aufnahme habe ich folgenden Befund erhoben. Pat. ist ein kräftiger, gesund sich fühlender Mann mit melirtem Haupt- und Barthaar, ohne sonstige Anzeichen seniler Veränderung. Am Gefässsystem nichts abnormes; Urin frei von Zucker und Eiweiss. Das linke Auge hat ohne Glas S. = ${}^5/_{30}$, mit + 2,0 = ${}^5/_5$; Nahepunkt ohne Glas nicht festzustellen, mit + 3,0 in 22 cm; also ein absolut hypermetropisches, im Uebrigen normales Auge. Am rechten Auge bemerkt man bei äusserlicher Betrachtung, sowie bei focaler Beleuchtung einen grauen Schleier in der Tiefe der Pupille, ganz wie bei einer Nuclearcataract; derselbe ist auch bei Durchleuchtung zu sehen und hindert die Betrachtung des Hintergrundes. Hornhaut, Vorderkammer und vordere Linsenfläche sind normal. Am atropinisirten Auge erscheint genau im Centrum der Pupille ein kreisrunder, etwa $3^1/_2$ mm im Durchmesser haltender Schatten inmitten der Linse schwebend, während die peripheren Linsenpartien völlig klar und durchsichtig sind und nur in der alleräussersten (äquatorialen) Zone einen feinen Trübungskranz zeigen (s. Fig.). Betrachtet man durch die klare Linsenperipherie den Hintergrund, so sieht man im aufrechten Bilde ohne Hilfsglas, sowie auch mit einem schwachen Convexglase (etwa + 2,0) denselben in vollkommener Deutlichkeit. Sieht man dagegen aus einer Entfernung von ungefähr 30 cm ohne Hilfsglas durch das Centrum der Linse, so erkennt man deutlich Gefässe des Hintergrundes, die sich entgegengesetzt

vom Kopfe des Untersuchers bewegen; bei grösserer Annäherung an das Auge wird dieses Bild immer verschwommener und löst sich in confluirende Kreise auf. Daraus geht zweierlei hervor: erstens, dass der Schatten im Linsencentrum, der bei flüchtiger Betrachtung als beginnende Cataract imponiren könnte, nicht auf einer materiellen Trübung beruht, sondern nur auf veränderte Brechungsverhältnisse des Kernes bezogen werden kann, und zweitens, dass diese letzteren im Centrum eine hochgradige Linsenmyopie bewirken, während die normalen Randpartien der Linse nach die eigentliche Achsenhypermetropie des Auges, wie sie früher schon constatirt war (cf. Anamnese), erkennen lassen. Dass es sich im Centrum wirklich nur um einen „wesenlosen Schein", nicht um eine Trübung handelt, geht ferner aus der Untersuchung mit dem Magnus'schen Lupenspiegel hervor, der im Centrum durchaus keine Veränderungen nachweist, während in den periphersten Randpartien der Linse feine Fädchen und Tröpfchen als Ausdruck der äquatorialen Trübungszone zu sehen sind. Noch verblüffender wirkt die subjective Refractionsbestimmung. Pat. liest rechts ohne Glas Snellen II in 20 cm und kann die Druckprobe bis auf 10 cm dem Auge nähern, verhält sich also wie ein Myop von 5,0, — ein scharfer Contrast zu den Verhältnissen, wie sie am linken Auge bestehen, und wie sie laut Anamnese in gleicher Weise früher auch am rechten vorhanden waren. Die Prüfung für die Ferne ergiebt für das rechte Auge ohne Glas v = $^1/_{30}$, mit Convexgläsern Verschlechterung, mit — 5,0 v = $^5/_{30}$. Die Gesichtsfeldprüfung ergiebt normale Resultate.



Durchleuchtung bei atropinisirter Pupille. *a* Iris. *b* erweiterte Pupille. *c* äquatoriale Trübungszone. *d* Kernschatten.

Um diesen eigenthümlichen Befund zu erklären, muss man sich der Ernährungsverhältnisse der Linse erinnern. Bekanntlich dringt der Ernährungsstrom vom Aequator her in die Linse ein und durchsickert nach und nach die einzelnen Schichten derselben bis zur Mitte. Mit dem zunehmenden Alter beginnt der Ernährungsstrom immer spärlicher zu fliessen, die Linse schlechter ernährt zu werden. Am meisten leidet darunter natürlich der Kern, der sein Material am spätesten, aus letzter Hand, empfängt. Die Folge ist, dass der Kern zu vertrocknen anfängt und ein höheres Brechungsvermögen bekommt. Zuweilen kann nun wohl diese Folgeerscheinung so erheblich auftreten, dass, wie in unserem Falle, in die Linse gleichsam eine zweite stark brechende Linse eingeschoben ist, und dadurch an einem hypermetropisch gebauten Auge eine centrale Linsenmyopie zu Stande kommt. Unser Patient besitzt hierdurch auf einem und demselben Auge zweierlei Refractionszustände; er ist auf seinem rechten Auge gleichzeitig Myop und Hypermetrop.

Dass die senile Sclerose des Linsenkerns in einer so exorbitanten Weise sich geltend macht, mag sich nur selten ereignen; jedenfalls muss die Erscheinung noch sehr wenig zur Beobachtung gekommen sein, was sich leicht daraus erklärt, dass sie übersehen, bezw. mit beginnender Cataract verwechselt werden kann. Wenigstens habe ich aus der Literatur nach Durchmusterung sämmtlicher Jahresberichte für Ophthalmologie von MICHEL, verschiedener Journale, neuerer Lehrbücher der Augenheilkunde und zahlreicher Monographien über Linsenpathologie (darunter das grosse BECKER'sche Werk) nur das im Folgenden mitgetheilte kärgliche und nicht einmal ganz einheitliche Material sammeln können. ANTONELLI[1] beschreibt als Vorläufer der senilen Cataracte eigenthümliche Schattenbewegungen, die auf einer besonderen Differenzirung des Kernes beruhen, welche Myopie zur Folge hat. Inwieweit hierdurch auffallende Refractionsunterschiede zwischen Centrum und Peripherie der Linse zu Stande kommen, ist aus seinen Ausführungen nicht mit Sicherheit zu entnehmen. Dagegen deutet PETERS[2] an, dass mit einer solchen Differenzirung des Kernes vielleicht Zustände von doppelter Refraction eines Auges zusammenhängen könnten. MÜLLER[3] beschreibt zwei Fälle, die klinisch mit dem oben beschriebenen eine gewisse Analogie zeigen, aber genetisch jedenfalls nichts mit ihm gemein haben; sie betreffen jugendliche Personen von 18 bezw. 10 Jahren. Er sucht sie durch eine (angeborene?) anormale Gestaltung des Kernes (Scheiben- oder Spindelform) zu erklären und bringt sie mit dem sog. Lentikonus zusammen, dessen klinisches Bild durch verschiedene Linsenanomalien hervorgerufen werden könne, und für den er deshalb die nichts präjudizirende Bezeichnung „Linse mit doppeltem Brennpunkt“ vorzieht. Völlig übereinstimmend mit unserem Falle habe ich nur die Mittheilungen von DEMICHERI[4] gefunden, die er mit der Benennung „faux lenticone“ über mehrere von ihm beobachtete Fälle macht, von denen er aber nur einen, wo beide Augen betroffen waren, ausführlich vorführt. Hier ist allerdings die Analogie mit unserer oben gegebenen Darstellung in's Auge springend, nur dass bei dem DEMICHERI'schen Patienten die periphere Hypermetropie viel beträchtlicher ist (6 bezw. 4 D), was den Autor unter der — meines Erachtens etwas willkürlichen — Voraussetzung, dass diese starke Hypermetropie früher nicht bestanden habe (die Anamnese lässt darüber im Unklaren) zu der Erklärung führt, dass die Erscheinung der doppelten Refraction auf einer Brechungs**verminderung** der **peripheren** Linsenpartien (des Cortex) beruht. Für unsern Fall kann diese Erklärung keinesfalls zutreffen, da der Vergleich mit dem von anderer ärztlicher Seite

[1] ANTONELLI, Le croissant linéaire du cristallin etc., Annales d'Oculist. Tom. CXVIII, p. 17.

[2] A. PETERS, Tetanie und Star-Bildung, Bonn 1898.

[3] Klinische Monatsblätter für Augenheilkunde, Bd. 32, S. 178.

[4] Annal. d'Oculist., Tom. CXIII, p. 93.

früherer erhobenen Befunde unwiderleglich ergiebt, dass die Refraction der Linsenperipherie sich nicht verändert hat. Aber auch für den Demicheri'schen Fall bleibt bei dem Mangel einer sicheren Anamnese immer noch die Annahme offen, dass die hohe Hypermetropie von jeher bestanden habe, wenn auch der Patient (wohl in Folge von kräftiger Accommodationsthätigkeit) niemals Augenbeschwerden gehabt haben will. Abgesehen davon ist die Demicheri'sche Erklärung sicherlich gezwungener als unsere Annahme einer vermehrten Brechkraft des Kerns und offenbar nur auf den beschriebenen Fall zugeschnitten. Anfechtbar wie der Erklärungsversuch erscheint mir auch die Benennung „falscher Lenticonus". Mit Lenticonus in dem bisher allgemein gebräuchlichen Sinne hat die vorliegende Anomalie nicht das Geringste zu thun, weder der Genese noch dem Aussehen nach. Abweichend ist schon die raschere Entwickelung des Zustandes, das Vorkommen bei älteren Personen, der offenbare Zusammenhang mit senilen Veränderungen. Es handelt sich ferner nicht um Buckel oder kegelförmige Auswüchse der Linse, sondern eher, wie es Demicheri ganz richtig beschreibt, gleichsam um eine in die Linsenmasse versenkte, besondere Linse (... on peut délimiter le noyeau du cristallin visible à la façon d'une lentille englobée dans sa masse même). Denkt man sich eine Glaslinse in ihrem Centrum mit einer linsenförmigen Aushöhlung versehen und diese mit einer stärker als Glas brechenden Substanz, z. B. Wasser, ausgefüllt, so müssen die Brechungsverhältnisse den hier beschriebenen Fällen entsprechen. Also nur den rein äusserlichen Effect der doppelten Refraction bezw. der hochgradigen centralen Myopie hat diese Erscheinung mit dem Lenticonus gemein, sonst nichts. Sie ist daher von ihm ebenso scharf zu trennen, wie man sie andererseits trennen muss, was auch Demicheri thut, von der längst bekannten, im Beginne der Cataractbildung nicht selten auftretenden Myopie, welche stets die ganze Linse betrifft und sich auch meist nur in geringeren Graden bewegt. Alle drei Anomalien sind ganz verschiedenen Charakters, und jede Benennung des einen, welche an die des anderen anklingt (wie „falscher Lenticonus"), könnte nur zur Verwischung der Unterschiede dienen. Für das im Vorstehenden gezeichnete Bild wäre vielleicht die Bezeichnung doppelte Refraction der Linse (oder centrale Linsenmyopie) in Folge von Kern-Sclerose angebracht.

Zum Schlusse sei noch auf die therapeutischen Consequenzen der doppelten Linsenrefraction hingewiesen. Das betroffene Auge ist trotz seiner Myopie für die Nähe nicht zu gebrauchen, da in Folge der eigenthümlichen Brechungsverhältnisse sich beständig ein Schatten davon befindet, der das anhaltende Nahesehen beeinträchtigt; dasselbe gilt, trotz der nicht unerheblichen Correction durch Concavgläser, für das Sehen in die Ferne, da, wie ich mich überzeugen konnte, der Schatten durch Vorsetzen immer stärkerer Gläser zwar schwächer wird, aber doch nicht verschwindet. Am

schlimmsten ist es natürlich, wenn, wie bei dem Patienten von DEMICHERI, beide Augen betroffen sind, aber auch schon der einseitige Nebel wirkt bei der Arbeit ausserordentlich störend. Es bleibt also nichts anderes übrig, als die an sich ganz klare Linse zu entfernen, um wieder eine reguläre Lichtbrechung zu erzielen. So wurde denn in unserem Falle die Iridectonie und Linsenmassage gemacht, der nach Reifung des Stares die Extraction folgen wird.

Herrn Prof. MAGNUS sage ich für seine Unterstützung und das rege Interesse, welches er dieser Arbeit entgegenbrachte, meinen besten Dank.

II. Ein Fall von neuroparalytischer Keratitis nach Trigeminusdurchschneidung beim Menschen.

Von Dr. **Fedoroff** in Rjasan (Russland).

An Menschen werden Fälle von neuroparalytischer Keratitis in Folge traumatischer Verletzung des Trigeminus äusserst selten beobachtet. Die tiefe Lage des Trigeminus im Innern des Schädels ist zweifelsohne wesentliche Ursache der Seltenheit der traumatischen Verletzung dieses Nervs. Man müsste annehmen, dass im Gebiet der Augenhöhle der Trigeminus für zufällige Verletzungen zugänglicher sei, jedoch kommen auch hier Traumata desselben gleichfalls selten vor. So hatte unter den sechs von Herrn Prof. HIRSCHBERG[1] beschriebenen Fällen von Schläfen- und Augenschüssen nur in einem Falle eine Verletzung der Nn. ciliarum bei gleichzeitiger Zerreissung des Sehnervs stattgefunden, wobei die untere Hornhauthälfte unempfindlich war.

In den sechs analogen SCHEIDEMANN'schen[2] Fällen waren die Schläfenschüsse von diesen oder jenen ernsten Augenverletzungen, bei intact gebliebenem Trigeminus, begleitet; es erwähnt wenigstens der Autor keine Veränderungen seitens dieses Nervs.

Von einer traumatischen Verletzung des Trigeminus theilt W. CANT[3] einen Fall mit, wo sich ein Arbeiter die linke Schläfe mit einer Sichel durchgestossen hatte; das Trauma hatte eine Lähmung des Trigeminus an der Verletzungsseite und eine Entzündung der Hornhaut des linken Auges zur Folge; diese Entzündung zerstörte die Hornhaut nicht, in der Folgezeit war die Function des Nervs ein wenig wieder hergestellt; der Autor lässt eine Verletzung des Trigeminus zwischen dem Hirn und Gangl. Gasseri,

---

[1] HIRSCHBERG, Das Auge und der Revolver. (Berliner klin. Wochenschr. 1891. Nr. 38.) Vgl. den Auszug dieser Arbeit im Centralbl. f. pr. Augenheilk. 1891. S. 319.

[2] SCHEIDEMANN, Augenverletzungen durch Schläfenschüsse. Centralbl. f. prakt. Augenheilk. 1893. S. 353.

[3] W. CANT, Ophthalmol. Society of the Unit. Kingdom. Sitzung vom 17. October.

oder an der Stelle des letzteren zu. In den zwei von Dr. NIEDEN[1] beschriebenen Fällen von neuroparalytischer Keratitis war die Lähmung des Trigeminus durch Schädelverletzung hervorgerufen worden. In dem einen Fall war durch einen Schlag eine Hirnverletzung in der motorischen Zone des linken Scheitellappens hervorgerufen; im anderen aber war eine Kopfverletzung von einer Basisfractur begleitet. In beiden Fällen wurde eine langsame Entwickelung einer Hornhautentzündung beobachtet, die mit Genesung endete, wobei das Auge erhalten blieb; ausser der Lähmung des Trigeminus fanden Lähmungen auch anderer Nerven statt.

BAUDRY[2] hat eine neuroparalytische Keratitis in Folge einer unter folgenden Umständen stattgehabten Kopfverletzung beobachtet. Der Kopf des Patienten war zwischen einer Wand und einem riesigen Metallbottich gequetscht worden; diese traumatische Verletzung hatte zur Folge: einen Bruch der Maxilla inf. dextra, einen wahrscheinlichen Bruch der Pars petrosa e oss. temporalis, Lähmung des Acusticus, Facialis, Trigeminus und eine neuroparalytische Keratitis.

Mit diesen wenigen Beobachtungen sind die in der ophthalmologischen Literatur vorkommenden unbezweifelten Fälle von neuroparalytischer Hornhautentzündung in Folge traumatischer Verletzung des Trigeminus an Menschen erschöpft[3]. Es sind augenscheinlich unter besonders günstigen Bedingungen vereinzelte Fälle von traumatischer Verletzung des Trigeminus an Menschen möglich, Fälle, die zweifelsohne klinisches Interesse bieten. Zu solchen Verletzungen des N. trigeminus gehört auch der unten beschriebene Fall eines Schläfenschusses.

A. M., 29 Jahre alt, hatte am 27. Juli 1897 bei einem versuchten Selbstmord den Revolver gegen die rechte Schläfe abgedrückt; einige Stunden darauf war der Patient in's Krankenhaus gebracht worden, wo an seiner rechten Schläfe eine Kugelschusswunde constatirt wurde, und zwar 2 cm über dem äusseren Winkel der Augenhöhle in der Linie, die von diesem Winkel aus in gerader Richtung nach oben gezogen war (Eingangsöffnung der Kugel); eine Ausgangsöffnung war nicht vorhanden. 20 Stunden nach erfolgter Verletzung hatte ich die Augen des Pat. untersucht. Patient bei vollem Bewusstsein. Die Form der Augenhöhlen unverändert. Die Falten über der rechten Augenbraue haben sich geglättet; die rechte Augenbraue merklich niedriger, als die linke; die Augäpfel treten geradeaus hervor, jedoch nur so wenig, dass sie von den herabgefallenen Augenlidern vollkommen gedeckt werden; in der Masse des rechten, oberen Augenlides Blutunterlaufung, die sich über das ganze Lid ergossen; es ist herabgefallen

---

[1] A. NIEDEN, Zwei Fälle von neuroparalytischer Hornhautentzündung. Arch. f. Augenheilk. XIII. S. 249.

[2] BAUDRY, Contribution à l'étude de la keratite neuroparalytique. Arch. d'Opht. VI. S. 69.

[3] Vgl. noch HIRSCHBERG, Berl. klin. W. 1868 Nr. 43 u. die Diss. v. FRANKE, Berlin 1888

(Ptosis paralytica); die linken Augenlider geschwollen; stellenweise sind in ihnen Hämorrhagien. Die Bindehaut beider Augen zeigt keine Veränderungen, ausser unbedeutender Chemosis, die mehr auf dem linken Auge zum Ausdruck kommt. Die Hornhaut des rechten Auges klar; die vordere Kammer, Iris, das Gebiet der unbedeutend zusammengezogenen Pupille unverändert; die inneren Membranen dieses Auges sind unverletzt; die Papilla ein wenig bleich; S blieb erhalten; die Beweglichkeit des Augapfels ist nach allen Seiten hin beschränkt, mehr nach oben zu. Vollständige Anästhesie der Hornhaut und des ganzen Augapfels; die Anästhesie erstreckt sich über die Haut um das Auge herum in der Gegend der Verzweigung des ersten Zweiges vom Trigeminus. Die Hautanästhesie und ihre Grenzen sind scharf ausgedrückt. Die Hornhaut des linken Auges ist klar; die vordere Kammer ist von Blut gefüllt; die Beweglichkeit des Augapfels ist beschränkt; der Reflex der Hornhaut und der Sclera ist erhalten; Amaurosis. Seitens der übrigen Organe giebt es keine Veränderungen.

Diagnose. Rechtes Auge: Lähmung des ersten Zweiges des Trigeminus und Musculi levatoris palpebrae superioris; linkes Auge: Hämophthalmus; ausserdem Paralysis der Zweige des N. facialis dextri.

Die Augen werden mit Sublimatlösung gewaschen; Binde auf beiden Augen.

29. Juli. Allgemeine Trübung der Hornhaut des rechten Auges. 30. Juli. Die Trübung der Hornhaut des rechten Auges stärker; in ihrem unteren Theile einzelne gelbliche Flecken; das Epithel zerstört; Reizungserscheinungen des Augapfels geringfügig. Die vordere Kammer des linken Auges bleibt mit Blut gefüllt bei vollkommener Klarheit der Hornhaut. 31. Juli. Die untere Hälfte der Hornhaut des rechten Auges ist gelb gefärbt; beginnende Geschwürbildung, in der oberen Hälfte der Hornhaut einzelne gelbe Flecken. 2. August. Die Hornhaut des rechten Auges ist durch eitrige Entzündungsprocesse zerstört; eine Resorption des Blutes aus der vorderen Kammer des linken Auges ist wahrnehmbar. 1. September. Rechtes Auge: Bulbus mässig atrophirt, Leucoma corneae; die Beweglichkeit des Augapfels ist (mit einer Beschränkung derselben nach oben, innen und aussen zu) erhalten. Ptosis paralytica. Linkes Auge: Mässige Ptosis, Bulbus kleiner geworden, weich und gegen Druck schmerzhaft empfindlich; Hornhaut klar; vollkommene Pupillenerweitrung; keine Widerspiegelung vom Augengrunde her; im hinteren Theile des Auges sieht man eine Zerreissung der inneren Häute, mit einer Ablösung der Netzhaut, die das Aussehen eines gelblich-weissen Häutchens hat, das irregulär gelegen ist; auf dem Grunde des Bulbus Reste zersetzten Blutes; die Beweglichkeit des Bulbus ist bedeutend nach aussen und oben zu beschränkt. S = 0 (s. Figur [1]). Die Verheilung der Schusswunde verlief ohne Compli-

[1] Die Photographie ist zwei Monate nach erfolgtem Schuss hergestellt worden.

cationen und nach einem Monat hatte sich an der Stelle der Wunde eine feste, mit dem Knochen verwachsene Narbe gebildet. Während dieser Zeit und später, nach einem Monat der Behandlung, war der allgemeine Zustand des Pat. ein vollständig guter; wiederholte Untersuchungen ergaben gar keine neue Störungen im Nervensystem.

Die negativen Data seitens des Organismus im Allgemeinen, das Bestehen der Anästhesie im Gebiet des ersten Zweiges des N. trigemini, Paralysis M. levatoris palpebrae superioris des rechten Auges, wobei ihm die Beweglichkeit und seine vollkommene Unversehrtheit geblieben — dies Alles zusammengenommen spricht für die Isolirtheit der traumatischen Verletzung der Organe der rechten Augenhöhle, welche von einer Durchschneidung des Trigeminus und M. levatoris palpebrae superioris begleitet ewesen ist; man muss zugeben, dass die Kugel durch die hintere Hälfte der rechten Augenhöhle unmittelbar unter ihrem oberen Wändchen gegangen ist.[1] Was die Verletzungen der Organe der linken Augenhöhle anlangt, so sind diese ohne Zweifel weit complicirter; wichtig ist jedoch der Umstand, dass der linke Trigeminus intact geblieben ist.



Wenn man den oben geschilderten Verlauf neuroparalytischer Hornhautentzündung betrachtet, kann man nicht umhin, die rapide, unaufhaltsame Zerstörung der Hornhaut trotz aller scheinbar günstigen Bedingungen für das Auge zu constatiren. Mit dem Moment der beginnenden Anästhesie des Bulbus war schon seine Hornhaut gegen schädliche Reizungen von aussen her durch Ptosis paralytica geschützt; ferner war das Auge während der übrigen Tage ausserdem durch antiseptische Verbände geschützt. Man muss noch hinzufügen, dass das Auge während der ganzen Zeit Dank der Thränenausscheidung feucht gewesen ist. Somit war im gegebenen Falle die Hornhaut einer Vertrocknung nicht ausgesetzt, die schädlichen Reizungen waren aber von aussen her durch den natürlichen und künstlichen Schutz des Auges beseitigt; die Augenlider waren freilich nicht vernäht worden, jedoch in Anbetracht genannter Ptosis paralytica war solches wohl kaum von zwingender Nothwendigkeit.

[1] In Ermangelung der Vorrichtungen für Röntgen-Strahlen ist die möglichst genaue Lage der Kugel im Schädel, sowie ihr möglichst genauer Weg unerklärt geblieben.

III. Ueber erworbene Pigmentflecke in der Bindehaut des Malayen.

Von Dr. L. **Steiner** in Surabaya (Java).

Sehr häufig findet man in der Lidbindehaut der Malayen eigenthümliche, sehr auffallende schwarze Pigmentflecke, welche im Verlaufe des Trachoms, selten von anderen Entzündungen, auftreten. Ich habe schon früher auf dieselben aufmerksam gemacht.[1] So weit ich aus der, allerdings sehr lückenhaften, Litteratur, die sich in meinem Bereiche findet, sehen kann, ist der Gegenstand noch nicht erwähnt worden. Ich möchte an der Hand weiterer Beobachtungen auf denselben zurückkommen und meine frühere Mittheilung ergänzen.

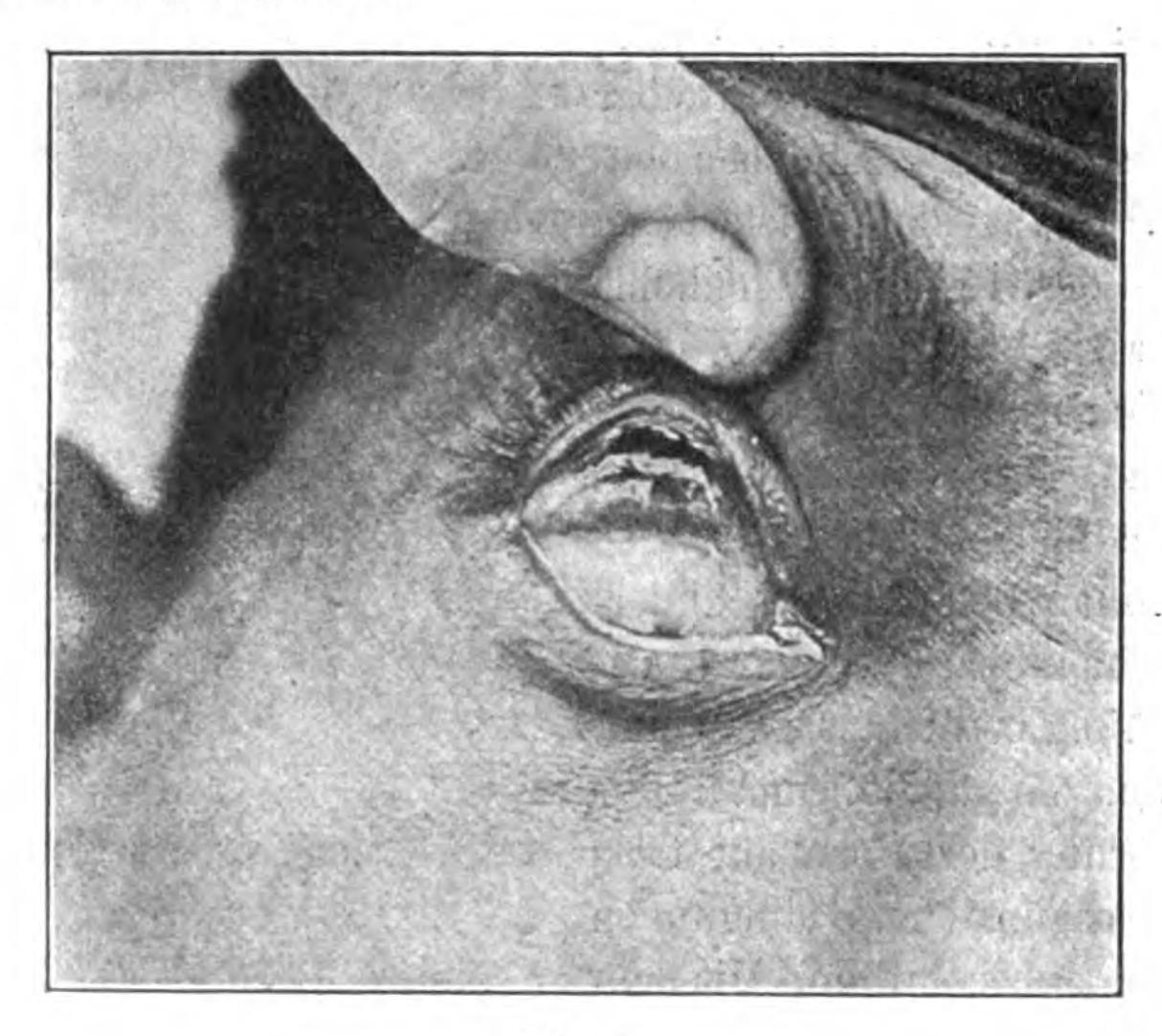


Fig. 1.

Diese Flecke zeigen sich in verschiedenen Formen. In einzelnen Fällen sind sie gleichmässig schwarz, wie ein Tintenklecks, von unregelmässiger, oft der eines Ovals sich nähernder Form und erreichen dann meistens eine beträchtliche Grösse bis zu einem halben Quadratcentimeter und mehr. Fig. 1 ist die Photographie eines solchen Falles, nur ist der Fleck durch die Spiegelung an der Oberfläche der Bindehaut fälschlich in zwei Theile getheilt. Viel häufiger sind sie kleiner und bilden unregelmässige Zeichnungen, die nicht selten Bogen oder ganze Kreise darstellen, welche sich auch zu unregelmässigen Netzen zusammenfügen können. Wegen der hinderlichen Reflexe auf der Bindehaut ist es mir nicht gelungen, einen

[1] Ueber das Vorkommen von Pigment in der Conjunctiva der Malayen. Geneeskundig Tydschrift voor Nederlandsch Indie, Deel XXXIII aflevering I. 1893.

solchen Fall zu photographiren. Fig. 2 giebt die Zeichnung eines solchen wieder. Oft findet man bloss einen oder wenige kleine schwarze Striche oder Punkte. Manchmal ist die ganze Lidbindehaut mit denselben wie gestichelt. Wenn man genau darauf achtet und mit der Lupe untersucht, findet man übrigens vereinzelte kleine Fleckchen viel häufiger, als man bei oberflächlicher Beobachtung meinen könnte. Und auch in Fällen, wo selbst mit der Lupe nichts zu sehen war, habe ich bei der mikroskopischen Untersuchung excidirter Stückchen Pigmentzellen in der Schleimhaut gefunden.

Die Flecke sitzen am häufigsten auf der Bindehaut des Oberlides, mit Vorliebe auf der Mitte und oberen Hälfte des Lidknorpels. Weniger häufig sind sie auf der Innenseite des Unterlides, fast nie auf der Augapfelbindehaut. Ich habe sie bei Männern und bei Frauen angetroffen.

Warum sie gerade die Mitte und obere Hälfte des Oberlides bevorzugen, kann ich nicht sagen. Nur möchte ich darauf aufmerksam machen, dass diese Stelle, wo auch die Trachomnarben am häufigsten auftreten, diejenige Stelle ist, wo kleine Fremdkörper ebenfalls mit Vorliebe sitzen bleiben. Möglicher Weise sind die mechanischen Verhältnisse, welche die Fremdkörper gerade hier zurückhalten, auch die Ursache — vielleicht durch Secret-Retention —, dass auch hier die Körnerkrankheit die tiefsten Veränderungen macht und häufiger Pigmentflecke setzt.



Fig. 2.

Fast ausnahmslos finden sich diese Flecken zusammen mit den Erscheinungen der noch bestehenden, oder schon abgelaufenen Körnerkrankheit. Je länger ich dem Gegenstande meine Aufmerksamkeit zugewandt habe, um so mehr habe ich dies bestätigen können und um so fester hat sich bei mir die Ueberzeugung erhärtet, dass die Flecke durch das Trachom erzeugt werden. Oft habe ich bei frischem Trachom eine dünne, leicht abstreifbare Pigmentlage gefunden, die ganz den Eindruck machte, noch jungen Datums zu sein. Bei frischem Trachom lässt sich nämlich die schwarze Farbe durch Abreiben der Oberfläche mit einem nassen Wattebausch manchmal leicht entfernen. Es bleibt eine rothe, leicht blutende Oberfläche zurück. Betrachtet man sich diese genauer, so findet man oft, dass die schwarze Farbe verschwunden ist, während sie in den Furchen zwischen denselben in kleinen Punkten und Strichen noch sichtbar ist. Dies erklärt uns die oben beschriebene, eigenthümliche, unregelmässige Form vieler Flecke. Etwas Aehnliches, wie das Abwischen der Oberfläche mit Watte, geschieht im Verlaufe der Körnerkrankheit oft, sei es durch die Behandlung, sei es durch die Reibung der Körner an der geschwürigen

und unregelmässigen Hornhaut, wobei das Pigment auf der Kuppe der Körner am meisten blossgestellt ist und am leichtesten abgestreift wird, während es in den Furchen besser geschützt ist und eher sitzen bleibt. Nach der Heilung der Krankheit und dem Schwinden der Körner bleibt dann auf der ebenen Schleimhaut die Pigmentzeichnung der früheren Furchen zurück, während dazwischen, entsprechend den früheren Kuppen, die Schleimhaut nun weiss ist.

Nur ganz ausnahmsweise bin ich auf Flecke gestossen, wo das Trachom nicht nachweisbar und wo vorhandene anderweitige Entzündungen der Schleimhaut die wahrscheinliche Ursache der Flecke waren.

In vielen Fällen habe ich kleine Schleimhautstückchen im Bereiche von Trachomflecken ausgeschnitten und mikroskopisch untersucht. Dabei zeigte sich Folgendes:

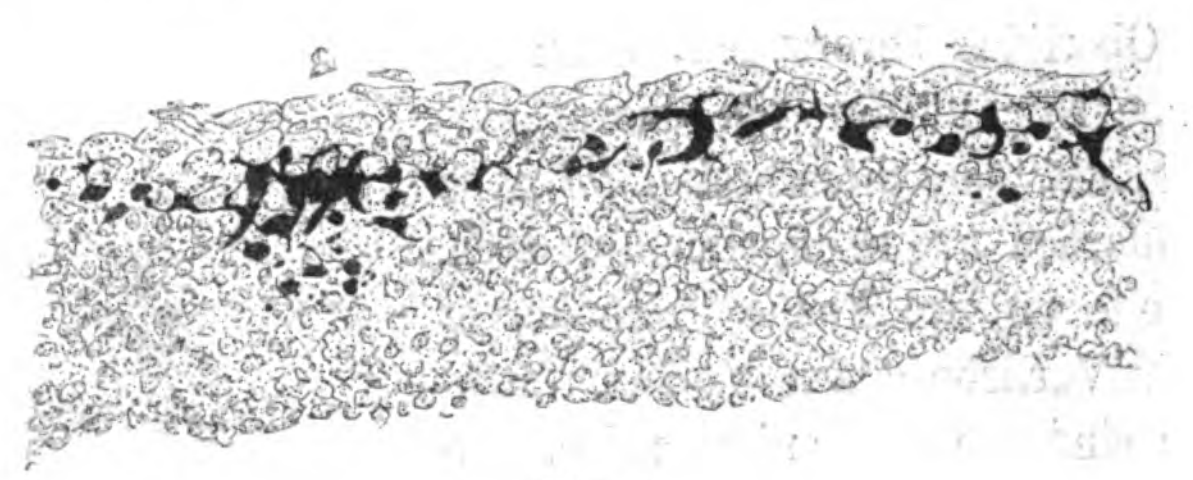


Fig. 3.

Der Farbstoff findet sich grösstentheils im Epithel, und zwar in dessen unterster Schicht, während die Oberfläche von demselben beinahe immer frei ist. Er sitzt vorzugsweise in den Epithelzellen, welche durch Aufnahme desselben in Grösse und Form auffallende Veränderungen erfahren (Fig. 3). Ihre Grösse ist sehr ungleich; meistens sind sie viel grösser, als die anderen Epithelzellen. Ihre Form ist manchmal plump, der rundlichen sich nähernd. Meistens wird sie durch das Auftreten von Fortsätzen, die theilweise lang und fein sind, sich verästeln und mit anderen Zellen Netze bilden, eine sehr vielgestaltige, an die eines Sternes erinnernd. In den Schnitten complicirt sich ihr Bild dann noch durch das An- und Uebereinanderlagern mehrerer Zellen, wodurch grosse, ganz abenteuerlich aussehende Erscheinungen entstehen. Will man die Zellen einzeln sehen, so thut man am besten, etwas von der Oberfläche eines Fleckes mit dem Messer abzuschaben und auf den Objectträger zu legen. Man findet dann neben abgerissenen Pigmentkörnchen und Pigmentstreifen die Epithelzellen gut isolirt und kann sich davon überzeugen, dass der Farbstoff in feinen Körnern im Protoplasma liegt, während der Kern von demselben frei ist (Fig. 4). Nur sind die Ausläufer der Zellen nicht so zahlreich, und kürzer, als in den Schnitten, was von der etwas rohen Behandlung, die sie erfuhren, und den dabei unvermeidlichen Verstümmelungen herrühren mag.

Im Epithel findet sich das Pigment dann auch noch — allerdings nicht constant — ausserhalb der Zellen, zwischen denselben, und zwar als feine, schwarze Striche, die sich vielfach verästeln und die Zellen manchmal mit einem zierlichen Netze umspinnen. Oft sieht man diese Streifen in der Nähe von sternförmigen, pigmentirten Epithelzellen, wo es dann zweifelhaft ist, ob es sich nicht um die durch den Schnitt abgetrennte Fortsätze dieser Zellen handelt. Ich habe aber auch Präparate gesehen, wo das Pigment in weiter Ausdehnung ausschliesslich in der Zwischensubstanz sass und nirgends eine Pigmentzelle, zu deren System es hätte gehören können, zu sehen war. In einigen Präparaten, wo Pigmentzellen und isolirte Striche der Zwischensubstanz neben einander vorhanden waren, sah es so aus, als ob die complicirte Spinnenform der Zellen dadurch entstehe, dass der Farbstoff erst in den Zellen und in von ihnen unabhängigen Zwischenräumen

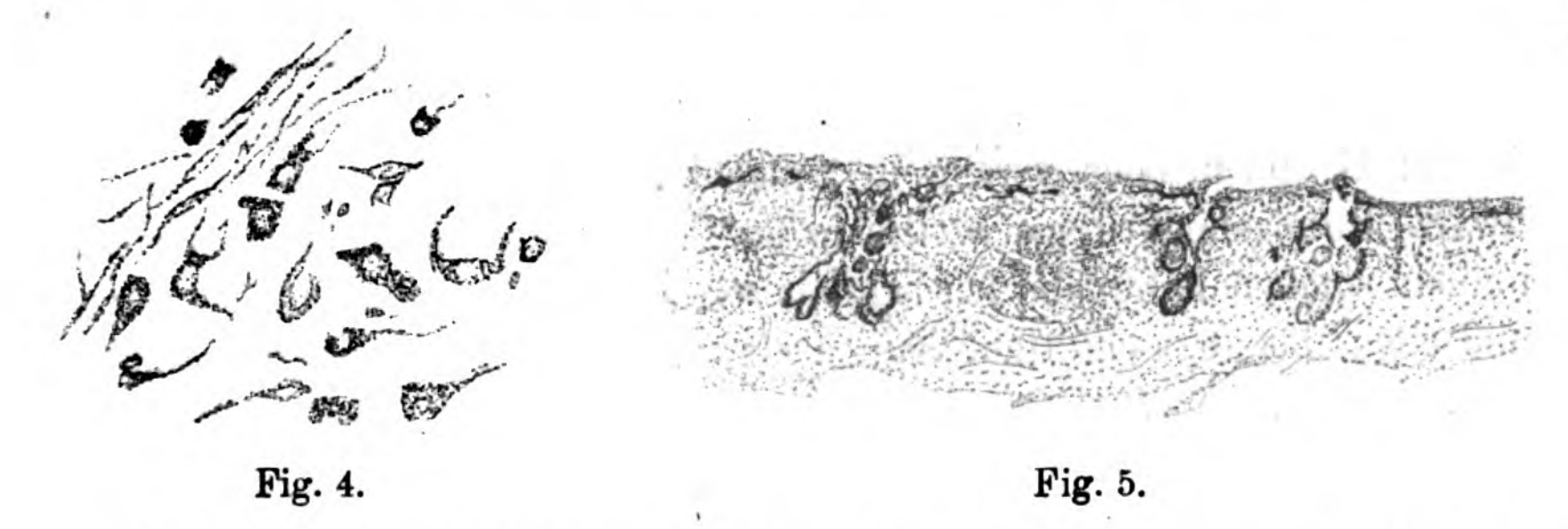


Fig. 4. Fig. 5.

auftritt und erst nachträglich durch weitere Pigmentablagerung die Verbindung zwischen beiden hergestellt und das Aufgehen der Striche in die Zellen bewerkstelligt wird. Vielleicht beruht hierauf die eigenthümliche Form und die auffallende Grösse vieler pigmenthaltiger Epithelzellen.

Die Dichtigkeit der schwarzen Zellen und Striche im Epithel ist in den einzelnen Fällen und in den verschiedenen Theilen desselben Präparates sehr ungleich. Bald bilden sie in dichter Masse einen fast continuirlichen unregelmässigen Strich, häufiger sind die Pigmentzellen einzeln zu unterscheiden, oder sie sind spärlich in dem sonst pigmentfreien Gewebe vertreten.

Wo das Epithel im Bereiche eines Fleckes in die Tiefe dringt und Falten und Drüsen bildet, folgt ihm das Pigment oft in die Tiefe. Namentlich ist dies sehr häufig der Fall bei den drüsenähnlichen Gebilden, welche im Verlaufe des Trachoms so gerne am Rande der Körner auftreten und welche meistens als Falten der Schleimhaut gedeutet werden. Es ist dann die ganze Drüse von Pigment ausgekleidet oder bloss ein Theil derselben oder die Mündung allein (Fig. 5, schwache Vergrösserung). Manchmal ist sogar das Pigment in der Tiefe der Drüsen viel reichlicher vorhanden, als an der Oberfläche der Schleimhaut, so dass die schwarze Farbe mancher Flecke geradezu auf dem Vorhandensein dieser Pigmentdrüsen beruht.

Dabei erleidet die Lagerung des Pigmentes in dem Gewebe keine wesentliche Veränderung. Wie an der Oberfläche der Schleimhaut, findet man es in den Epithelzellen der untersten Schicht und in den Intercellularräumen zwischen denselben. Durch die Färbung, welche ihnen das Pigment verleiht, treten die drüsenähnlichen Gebilde des Trachoms, die sonst in dem infiltrirten Gewebe nicht immer leicht zu verfolgen sind, mit besonderer Deutlichkeit zu Tage. Ich habe sie nicht selten auffallend zahlreich und stark entwickelt gefunden und sie zeigten dabei einen für einfache Faltenbildungen recht complicirten Bau, namentlich auch Verzweigungen und acinusähnliche Ausstülpungen. Vereinzelt habe ich isolirte, anscheinend ganz abgeschnürte, ziemlich grosse, mit Pigmentepithel ausgekleidete Cysten tief im Zellgewebe gefunden.

Weiter findet sich das Pigment auch im subepithelialen Zellgewebe, allein hier ist es spärlicher und fast nur in der Nähe des Epithels zu sehen. Es sitzt in schwarzen, sehr ungleich grossen, manchmal geradezu riesigen Rundzellen und in feinen schwarzen Körnchen zwischen den Zellen, welche beide in Gruppen oder vereinzelt auftreten. Nur selten sah ich solche schwarze Rundzellengruppen isolirt in der Tiefe des subepithelialen Gewebes. In einem solchen Falle fand ich bei näherem Zusehen zwischen den schwarzen Rundzellen die abgeschnittene Kuppe einer Drüse mit pigmentirten Epithelzellen. Auch hier war also das Pigment in der Nähe des Epithels geblieben.

Ausser bei Malayen habe ich die Trachomflecke nicht selten bei Chinesen gesehen, und es ist mir wahrscheinlich, dass sie auch bei anderen dunkelfarbigen Rassen vorkommen. Doch muss ich bemerken, dass die Chinesen, die ich beobachtete, fast alle von gemischter chinesisch-malayischer Abstammung sind.

Um Missverständisse zu verhüten, will ich noch hervorheben, dass die beschriebenen Trachomflecke nicht die einzigen schwarzen Flecke sind, welche man in der Bindehaut der Malayen antrifft. Neben diesen erworbenen findet man bei ihnen viel häufiger, als bei Europäern, angeborene Flecke, nämlich:

1. Kleine, unregelmässige, schwarze Flecke des Limbus, die oft begleitet sind von einer diffus bräunlichen Farbe der Scleralbindehaut, so weit sie bei offenem Auge dem Lichte blossgestellt ist.

2. Kleine, regelmässige, meistens runde, tintenschwarze Flecke, die auf allen Theilen der Bindehaut, besonders gern auf dem Augapfel, sitzen und nichts Anderes sind, als Analoga der auf der Haut der Malayen ebenfalls so zahlreich gesäten Naevi pigmentosi. Für diese Auffassung sind die Fälle direct beweisend — ich habe solche mehrmals gesehen —, wo der schwarze Fleck auf dem Lidrande reitet, wo also ein Theil desselben der Haut, der Rest der Bindehaut angehört. Durch ihre Form und meistens auch durch ihren Sitz sind diese Naevi von den Trachomflecken unschwer zu unter-

scheiden. Auch scheint bei ihnen der Farbstoff im Gegensatz zu den Trachomflecken, vorzugsweise in den Rundzellen des subepithelialen Gewebes zu sitzen. Doch sind meine mikroskopischen Untersuchungen von Flecken dieser Art nicht zahlreich genug, um mich hierüber bestimmt auszusprechen.

Eine nennenswerthe pathologische Bedeutung scheinen all diese Pigmentflecke nicht zu haben. Namentlich führen sie nur sehr selten zur Bildung von Pigmentgeschwülsten. Obwohl ich mehr als 6 Jahre hier thätig bin, und beinahe kein Tag vergeht, ohne dass ich solche Flecke sehe, habe ich hier bis jetzt bloss eine einzige Pigmentgeschwulst der Bindehaut gesehen: ein kleines Pigment-Adenom, das einen durchaus gutartigen Charakter trug und das wahrscheinlich von einer der oben beschriebenen Pigmentdrüsen seinen Ausgang genommen hatte. Ich habe den Fall in dieser Zeitschrift beschrieben (1895, Octoberheft).

Klinische Beobachtungen.

Die acute Spannungsverminderung, ein Gegenstück zur acuten Spannungsvermehrung des Augapfels.

Von J. Hirschberg.

In der interessanten Mittheilung der Herren Collegen Ginsberg u. Simon (Juniheft des C.-Bl. f. A.) wird ein treppenförmiges Abfallen der Regenbogenhaut nach hinten mit starker Vertiefung der Vorderkammer bei spontaner Ader- und Netzhaut-Ablösung beschrieben und hinzugefügt, dass bei einfacher Netzhaut-Ablösung dieser Zustand nie beobachtet werde.

Dem gegenüber möchte ich hervorheben, dass es einen Krankheitszustand giebt, den ich als acute Spannungsverminderung des mit Netzhaut-Ablösung behafteten, stark verlängerten Augapfels ansehe, auf plötzliche Schrumpfung des Glaskörpers zurückführe und als Gegenstück des acuten Glaucoms betrachte. Ich kann nicht behaupten, dass der Zustand häufig ist, da ich vielleicht nur 6—8 Fälle bisher beobachtet habe. Die Veränderung verläuft mit lebhaften Schmerzen, gleicht sich aber in einigen Tagen so ziemlich wieder aus, wenn man sich unnöthiger Eingriffe enthält, wiewohl ein Rest der Kammer-Vertiefung noch Wochen lang weiter bestehen kann. Für den Sehact ist das befallene Auge nun verloren, macht aber später keine Beschwerden; ganz im Gegensatz zu der mit Drucksteigerung gepaarten Regenbogenhaut-Reizung, die lange nach Beginn der kurzsichtigen Netzhautablösung auftritt, meist zwar auch wieder sich beruhigt, gelegentlich aber durch eine Blutung (auch in die Vorderkammer) ihrem Träger so lebhafte und andauernde Schmerzen verursacht, dass er dringend um Entfernung des lange erblindeten Augapfels bittet.

Ein Beispiel soll das Gesagte erläutern.

Am 22. November 1897 kam zur Aufnahme der 47jähr. Lehrer S. Seit frühester Jugend stark kurzsichtig. S bis vor 4 Tagen gut, bis auf Mückensehen. Dann begann Flimmern des rechten Auges und zunehmende Sehstörung. Das linke Auge hat mit — 30 Dioptrien S = $^5/_{30}$, Sn $1^1/_2{}'$ in $1^3/_4{}''$; GF. gut (i 50, a 80, o 45, u 65°), mit leichter Verdunklung der Mitte. Rechts Finger in $^3/_4{}'$ excentrisch, die untere Hälfte des G.F. fehlt (a. 30°, i. 50°,

u. 10°, o. 50°); dabei Ausfall der Netzhautmitte (5—10° Halbmesser). Es besteht auf dem rechten Auge ausgedehnte Netzhautabhebung, oben-aussen, mit starker Wellenbewegung. Spannung stark vermindert (— 2). Glaskörpertrübung mässig. — Verband wurde nicht vertragen von dem Glotzauge und gleich wieder fortgelassen. Rückenlagerung, Schwitzen, Kalium jodatum. 1. December 1897, ohne Verband, starke Reizung. Das Auge ist roth, äusserst empfindlich, die Iris sammt Linse ganz in das Innere des Auges zurückgezogen, so dass die Vorderkammer auf das Doppelte vertieft erscheint, und am Ciliarrande der Regenbogenhaut ein plötzlicher, treppenförmiger Abfall der letzteren sichtbar wird, offenbar durch plötzliche Schrumpfung des Glaskörpers; Hornhaut zart rauchig, T — 3. Pupille weit und rund unter Einträufelung von Atropin und Cocaïn.

2. December ist das Auge noch sehr empfindlich; 3. December schmerzlos. 4. December hebt sich die Spannung etwas (T — 1).

4. December ist bei seitlicher Beleuchtung die Ablösung schläfenwärts sichtbar, etwas röthlich. 22. December. Obwohl die Vorderkammer lange nicht mehr so tief ist, kann man die Treppenform der Iris noch wahrnehmen. Bald hörte diese Erscheinung auf. Es blieb fast totale, reizlose Ablösung der Netzhaut. 6. April 1898 R. Finger in 1′ excentrisch (unten) unsicher. GF. jetzt oben ausgefallen (o. null, u. 60°, a. 50°, i. 30°), mit Abstumpfung der mittleren Gegend.

Unser Büchertisch.

Neue Bücher.

*1. Recherches anatomiques et cliniques sur le Glaucome et les neoplasmes intraoculaires par le professeur Panas, membre de l'Acad. de Médecine et le docteur Rochon-Duvigneaud, ancien chef de clinique de la Faculté. Avec 41 figures dans le texte. Paris, Masson & Cie., 1898. 460 S.

*2. Ueber künstlichen Hornhaut-Ersatz von Dr. Fritz Salzer, Augenarzt in München. Mit 1 Taf. und 13 Fig. im Text. Wiesbaden, J. F. Bergmann. 1898. 65 S.

*3. Das Sideroskop und seine Anwendung von Dr. med. E. Asmus, Augenarzt in Düsseldorf. Mit 4 Tafeln und 6 Abbildungen im Text. Wiesbaden, J. F. Bergmann. 1898. 88 S.

4. Bulletin de la Société belge d'Opht. Bruxelles 1898. 58 S. (Schon referirt.)

5. Lehrbuch der Augenheilkunde von Dr. Ernst Fuchs, o. ö. Prof. der Augenheilk. a. d. Univ. zu Wien. Siebente vermehrte Aufl. mit 257 Holzschnitten. Leipzig u. Wien 1898, 871 S. In neun Jahren sieben Auflagen, also beinahe eine neue Auflage „mit jedem jungen Jahr". Das Buch soll ein Lehrbuch sein, dessen vornehmste Aufgabe ist, verständlich und übersichtlich zu sein. Ganz besonders wichtig ist die so grosse Zahl vorzüglicher Abbildungen der wichtigsten optischen und anatomischen Verhältnisse, sowie der gleichzeitig seltenen und wichtigen Krankheitsbilder.

*6. Die Untersuch. d. opt. Dienstfähigkeit des Eisenbahn-Personals. Leitfaden für Aerzte und Verwaltungsbeamte von Dr. Hugo Magnus, Professor der Augenheilkunde in Breslau. 1898. J. U. Kern (116 S.).

*7. Augenärztliche Unterrichtstafel. Herausgeg. von Prof. Dr. H. Magnus. XIV. Die Seh- und Pupillen-Bahn von Dr. med. Karl Baas, Privatdocent der Augenheilk. in Freiburg i. Br. 2 Taf. mit Text. Breslau 1898. J. U. Kern.

Gesellschaftsberichte.

Augenärztliche Gesellschaft zu Paris. (Le Progrès médical. 1898. Nr. 4.)
Séance du 4 janvier 1898.

Nature et traitement du glaucome simple.

Herr Abadie. In der Sitzung vom 5. Mai 1897 des Congresses der französischen ophthalmologischen Gesellschaft versuchte ich nachzuweisen, dass das Glaucom entsteht durch eine permanente Reizung der vasodilatatorischen Nerven des Auges. Ich will nicht von Neuem auf die damals angeführten Argumente eingehen, ich will nur daran erinnern, dass ich unter anderen Beweisgründen für die Richtigkeit meiner Theorie die Wirkung des Atropins und Eserins aufführte. Das gefässerweiternde Atropin verschlechtert immer den glaucomatösen Zustand, das gefässverengende Eserin und Pilocarpin wirken immer günstig. Ich berichtete über die guten Erfolge, die ich mit der Combination dieser beiden Mittel hatte, indem ich eine Lösung beider āā 0,05 zu 20,0 aqua destill. alle zwölf Stunden einträufeln liess. In der Mehrzahl der Fälle hielt ich dadurch das Fortschreiten des Processes auf, ohne jedoch das Glaucom verschwinden zu machen, da mit dem Aufhören der Einträufelung auch die gefässverengende Wirkung aufhört. Ich sagte aber schon damals, dass man nach einem gefässverengenden Mittel von bleibender Wirkung suchen müsse und dieses in der Durchschneidung des grossen Halssympathicus bestehen würde, der die vasodilatatorischen Nerven aussende. Inzwischen habe ich die Probe auf das Exempel gemacht. Bei einer meiner Patientinnen mit vorgeschrittenem Glauc. simpl. hat Herr Gérard-Marchand am 15. December 1897 das obere Ganglion cervicale herausgenommen. Die Tension fiel darauf sofort auf die Norm und hat seitdem, obgleich nichts eingeträufelt wurde, nicht wieder zugenommen. Es besteht also die Hoffnung, dass wir das Glaucoma simplex, welches bisher als uncurabel galt, durch die Excision des gangl. cervic. sup. werden heilen können. Dann werden auch all die zahlreichen Theorien über die Entstehung des Glaucoms hinfällig.

Herr Parent. Abadie hat schon die guten Erfolge erwähnt, die man mit Bromnatrium und Chinin hat. In vielen Fällen liegt sicher Gicht vor. Was die vorgeschlagene Operation anlangt, so müssen wir uns fragen: ist sie leicht oder schwer? Sie dürfte wohl nur ausnahmsweise gemacht werden. Es ist zweifelhaft, ob die Heilung definitiv ist, die Erfahrungen Abadie's sind zu jung, als dass man aus ihnen bestimmte Schlüsse ziehen könnte. Wir wissen, welche schlechte Prognose das einfache Glaucom giebt; man kann es wohl aufhalten, aber nicht für die Dauer.

Herr Vignes. Die Gefahr chirurgischer Eingriffe ist sicher, selbst eine einfache Sclerotomie kann völlige Erblindung im Gefolge haben.

Herr Chevallereau. Ich bewundere das Vertrauen von Abadie, aber ich theile es nicht. Die Combination zweier Miotica hat schon Berger empfohlen. Operative Eingriffe haben immer einen schlechten Erfolg, die Allgemeinbehandlung übt dagegen oft einen guten Einfluss aus. Es handelt sich meist um Gicht. Man muss Colchicin und doppeltkohlensaures Natron verordnen.

Herr Antonelli (de Naples). Die Combination verschiedener Miotica hat mir keine guten Resultate gegeben. Nach meiner Ansicht muss man bei Glaucom vor Allem die Verdauung überwachen.

Herr Sulzer (de Genève). Es ist immer gefährlich, zu generalisiren. Ich glaube an die guten Erfolge der Combination zweier Miotica, aber noch mehr

an den abwechselnden Gebrauch zweier Medicamente durch mehrere Monate hindurch, wobei ich concentrirte Lösungen vorziehe.

Herr Abadie. Ich habe in der That Chinin und Bromnatrium bei einfachem Glaucom empfohlen und bei Gichtischen eine antiarthritische Cur. Aber ich habe auch immer wieder darauf hingewiesen, dass diese Allgemeinbehandlung nur eine Ergänzung der viel wichtigeren localen Behandlung darstellt. Die Allgemeinbehandlung allein genügt nicht, während die Einträufelung miotischer Mittel dem Fortschreiten des Processes Einhalt thut. — Die Exstirpation des Cervicalganglions ist nicht so gefährlich, bis jetzt ist ein Todesfall in den zahlreichen Fällen, wo die Operation wegen Basedow vorgenommen wurde, noch nicht beschrieben worden. — Was die Einträufelung der Miotica anlangt, möchte ich noch hinzufügen, dass ich mehre Kranke behandelt habe, die das eine Auge rasch an einfachem Glaucom verloren, trotz Sclerotomie und Iridectomie und die ihr zweites Auge durch die regelmässigen Instillationen durch mehr als zwei Jahre sich erhalten haben ohne Verminderung der Sehschärfe oder Einengung des G.-F. Mehr kann man doch nicht verlangen, um so mehr, als es doch sicher feststeht, dass ohne die Medication das zweite Auge das Schicksal des ersten gehabt hätte.

Herr Eliasberg schickt eine Arbeit über congenitale Dacryocystitis, welche Veranlassung zu der folgenden Discussion giebt.

Herr Parent. In der Mehrzahl der Fälle tritt leicht Heilung ein. Die Digital-Compression genügt. Coppez hat über eine Heilung berichtet nach einer einzigen Sitzung.

Herr Morax. Es handelt sich nicht um eine wirklich congenitale Erkrankung. Eine solche kommt nur vor bei mangelhafter Entwickelung der Nasenhöhle. Wir haben es vielmehr fast immer mit einer Entzündung der Nasenschleimhaut zu thun, die gleich nach der Geburt auftritt.

Herr Boucheron. Bei der Geburt kann eine Infection zu Stande kommen, die eine Dacryocystitis im Gefolge hat, aber der Thränennasengang bleibt dabei durchgängig.

Herr Antonelli. Die Durchgängigkeit der Thränenwege ist nothwendig zum Zustandekommen einer Dacryocystitis der Neugeborenen von dem inficirten Bindehautsack her. In einem Fall von Dacryocystitis purulenta, welcher am vierten Tage nach der Geburt auftrat, habe ich Gonokokken nachweisen können. Trotzdem war die Entzündung und Secretion der Bindehaut minimal.

Herr Sureau. Ich sah ein Kind, bei welchem die Krankheit erst am siebenten Tage begann. Bei der Geburt war es vollkommen gesund.

Herr Jocqs. Die Krankheit ist nicht selten. Es giebt Fälle, wo eine Injection genügt, bei anderen muss geschnitten werden. Die Heilung geht meist leicht von Statten. Eine Dilatation des Sackes kommt bei Kindern nicht vor; es handelt sich eben nur um eine Entzündung der Schleimhaut.

Herr Koenig. Die Behandlung ergiebt sehr verschiedene Resultate. Bald genügt eine einzige Einspritzung, bald muss eine Behandlung Platz greifen, wie bei der Dacryocystitis der Erwachsenen.

Séance du 4 février 1898. — Présidence de M. Jocqs.
(Le Progrès médical. 1898. Nr. 8.)

Der Präsident nimmt zunächst das Wort, um das Protokoll der letzten Sitzung zu berichtigen. Die Arbeit von Eliasberg über die Dacryocystitis congenita konnte nicht vollständig vorgelesen werden, da manche Stellen unleserlich geschrieben waren, und so konnte sich die Discussion nicht auf alle Punkte

erstrecken, die Verf. berührt hat. So hat Verf. das Angeborensein der Affection mit Gründen erklärt, die übersehen worden sind. Wenn man dennoch das Angeborensein der Dacryocystitis selbst nicht annehmen kann, insofern dieselbe bedingt ist durch eine Infection während oder nach der Geburt, so muss man doch wenigstens das Angeborensein einer der häufigsten Grundursachen zugeben, die in der vorübergehenden Undurchgängigkeit des Thränennasencanals besteht.

Herr Morax hält den Unterschied aufrecht, der zwischen den verschiedenen sogenannten congenitalen Dacryocystitiden besteht.

Herr Vignes. Man kann diese Dacryocystitiden angeboren nennen. Mit der einfachen Compression habe ich kein Glück gehabt, ich habe oft sondiren müssen.

Herr Koenig. Ich verstehe sehr gut den Unterschied, den Morax aufgestellt wissen will. Man kann eine Dacryocystitis angeboren nennen, wenn sie bei der Geburt constatirt worden ist und wenn sie abhängt von einer constitutionellen Erkrankung. Ich habe dieser Tage in meiner Klinik ein $3^1/_2$-jähriges Mädchen wiedergesehen, das ich 14 Tage nach der Geburt zu untersuchen Gelegenheit hatte. Es bestand damals starke Epiphora und ein wenig Eiterung. Es handelte sich offenbar um eine secundäre Infection, wenn auch die knöcherne Wand etwas verdickt war. Aber das Kind hatte in Folge hereditärer Syphilis Pemphigus. Ich habe das Kind erst jetzt, nach drei Jahren, wiedergesehen und fand deutliche Exostosen in der Nähe des Thränensackes auf beiden Seiten, die offenbar syphilitischen Ursprungs waren und sich intrauterin entwickelt hatten.

Deux cas de conjonctivite pseudo-membraneuse staphylo-streptococcique. Succès du serum de Marmorek. Rapport du Dr. Morax sur un travail adressé par le Dr. Aubineau.

Herr Morax. Die Herstellung des von Marmorek im Jahre 1895 gefundenen Antistreptokokkenserums hat seitdem wesentliche Verbesserungen erfahren, so dass neue klinische Versuche mit diesem Heilserum anzuempfehlen sind, um so mehr, als die Mittheilungen von Boucheron und Aubineau sehr ermuthigend sind. In dem ersten Fall von Aubineau handelt es sich um ein Mädchen von 17 Monaten, das seit zwei Tagen erkrankt war mit starker Schwellung der Lider und intensiver catarrhalischer Absonderung. Am nächsten Tage pseudomembranöses Exsudat. Zwei Tage nacheinander je eine Injection von 10 ccm Diphtherie-Heilserum. Darauf keine Besserung, sondern Infiltration der Cornea. Tags darauf, als die bakteriologische Untersuchung keine Löffler-schen Bacillen, wohl aber Streptokokken und Staphylokokken nachweist, werden 10 ccm Marmorek'sches Serum injicirt. Am nächsten Tage sind die Pseudomembranen verschwunden und am übernächsten ist die Heilung perfect. In dem zweiten Falle handelt es sich um einen Knaben von zehn Monaten, der seit fünf Tagen erkrankt ist unter dem klinischen Bilde der Bindehautdiphtherie. Deshalb Injection von Diphtherie-Heilserum, aber ohne jeden Erfolg. Die bakteriologische Untersuchung weist auch in diesem Falle nur Staphylokokken und Streptokokken nach. Nach Injection von 10 ccm Marmorek'schen Serums baldige Besserung, Abstossung der Pseudomembranen und völlige Heilung in fünf Tagen. — Aubineau macht auf die prompte Heilwirkung des Marmorek-schen Serums in diesen beiden Fällen aufmerksam und bemerkt, dass die Injection der beiden Antitoxine bei den beiden Patienten, trotz ihres jugendlichen Alters, keinerlei üble Nachwirkung gehabt habe.

Herr Jocqs. Ich habe einen ganz ähnlichen, schweren Fall von pseudomembranöser Bindehautentzündung bei einem Neugeborenen, unter Calomeleinstäubungen binnen drei Tagen heilen sehen.

Obtention de l'étanchéité (Herstellung der Wasserdichtigkeit) dans la seringue de verre de Lüer; avantages et applications pour l'ophtalmologie.

Herr Chibret (de Clermont-Ferrand). Die Spritze, die ich hier vorweise, ist ein sehr bekanntes Instrument, welches ich nur insofern verbessert habe, dass ich es möglichst sterilisirbar und möglichst dicht machte. Ich erreichte das hauptsächlich dadurch, dass ich den Stempel aus Glas anfertigte und gut in das Rohr einpassen liess, ausserdem aber mit Lanolin und Vaselin schmierte. Mit dieser Spritze kann man nicht nur wässerige, sondern auch schleimige und leimige Flüssigkeiten aspiriren und injiciren. Mit meiner Spritze habe ich aus einem Kaninchenglaskörper 1 g Glaskörpersubstanz aspiriren und in den Glaskörper eines anderen Kaninchens einspritzen können, nachdem ich durch eine Punktion der vorderen Kammer Raum dafür geschaffen. Ich habe auch ein halbes Gramm Kaninchenglaskörper in ein menschliches Auge injicirt, welches an Netzhautablösung litt. Die Reaction auf den Eingriff war unbedeutend, der Erfolg aber auch; allerdings lag der Fall verzweifelt. Die Patientin wünschte eine Wiederholung der Einspritzung, die ich mir jedoch nicht zu machen getraute. Meine Spritze kann also sowohl zur Aspiration als auch zur Injection organischer Flüssigkeiten verwendet werden. Ich möchte sie allen Denen empfehlen, welche Glaskörper oder sonsige Gewebssäfte in das Auge oder unter die Bindehaut zu Versuchszwecken oder zu klinischen Zwecken einspritzen wollen.

Herr Parent. Die Chibret'sche Spritze ist ein ausgezeichnetes Instrument, aber ich glaube, dass auch mit ihr die Einspritzung von Glaskörper gegen Netzhautablösung unwirksam sein wird, eine Behandlungsmethode, die wohl definitiv abgethan ist. Ich möchte Herrn Chibret fragen, welche Erfolge er mit seiner Spritze à double courant gehabt hat, die er uns vor drei Jahren gezeigt hat und die dazu bestimmt war, nach der Star-Operation die Corticalreste herauszuspülen.

Herr Chibret. Die Spritze, die ich heute vorweise, ist nicht allein für Einspritzungen von Glaskörper bestimmt, welche ich nur nebenbei erwähnte. Ich wollte nur zeigen, dass sie auch Glaskörper ansaugen kann, was eine nicht ganz gut gedichtete Spritze nicht zu Stande bringt. Was die Reinigung der vorderen Kammer mit meiner Spritze à double courant (gleichzeitige Injection und Aspiration) anlangt, so habe ich über sie in dieser Gesellschaft im Jahre 1897 berichtet. Ich wende die Ausspritzungen bei allen Extractionen an, selbst beim Altersstar, besonders aber bei weichen und unreifen Staren. Ich benutze dazu eine concentrirte Borsäurelösung unter Zusatz von Hg Cy 1:20000. Ich wiederhole die Einspritzungen, bis in der aspirirten Flüssigkeit keine Corticalmassen mehr nachzuweisen sind. Meist genügen 3—4 Spritzen, d. h. 30—40 Gramm Flüssigkeit.

Herr Parent. Ich wundere mich, dass Chibret eine solche Lösung in solcher Menge ungestraft in die vordere Kammer bringen kann. Viele Collegen, die durch die Autorität von Panas veranlasst, die Einspritzungen gemacht haben, gaben sie wieder auf, da sie sie als schädlich erkannten.

Herr Vignes. Ich fürchte, dass durch diese Injectionen ein zu hoher Druck in der vorderen Kammer erzeugt wird. Um Nachstar zu vermeiden, halte ich mich an die Reinigung mit der Curette und lasse das Auge bald frei, um Atropin einzuträufeln, sobald sich die vordere Kammer geschlossen hat.

Herr Koenig. Da der Zweck der Einspritzungen der ist, die Cortikalmassen mechanisch zu entfernen, so dürften dem Chibret'schen Verfahren unüberwindliche Schwierigkeiten dadurch erwachsen, dass nur molecular zerfallene

Cortikalsubstanz in die engen Aspirationscanäle eintreten wird. Die Cortikalmasse ist nicht löslich. Man müsste eine Flüssigkeit einspritzen, in der die Masse sich auflöst, dann wäre die Methode sicher und einfach.

Herr Parent. Die Staroperation, das müssen wir uns eingestehen, giebt praktisch nicht die guten Resultate, die man theoretisch erwarten müsste, und daran ist die Nachstarbildung Schuld von der einfachen Fältelung der Kapsel an bis zur dicken Nachstarschwarte. Eigentlich müsste ja doch, in Folge des Vorrückens des Knotenpunktes nach der Operation, die Bildgrösse und damit die Sehkraft zunehmen. Unsere besten Statistiken aber gaben durchschnittlich nicht mehr als halbe Sehschärfe nach der Extraction an.

Herr Vignes. Man soll die Gefahr der Anwesenheit von Cortikalmassen nicht übertreiben. Bei Catar. traumat. werden die Cortikalmassen, allerdings nur bei jungen Leuten, leicht und ohne Reizung aufgesaugt, und auch bei der Extraction der ungetrübten Linse verursachen die zurückbleibenden Reste von Linsenmasse keinen nennenswerthen Reizzustand. Tritt ein solcher ein, so ist er vielleicht auf Rechnung eines vorhandenen Allgemeinleidens zu setzen.

Herr Koenig. Ein übler Zufall, der bei der Anwendung der Chibret-schen Spritze vorkommen könnte, nämlich Glaskörpervorfall, ist kaum zu befürchten, so lange man den Glaskörper von den Cortikalmassen unterscheiden kann. Der Vorfall von Glaskörper in die vordere Kammer ist übrigens nicht so gefährlich. Seit einiger Zeit mache ich nach der Extraction und nach der Reinigung der vorderen Kammer die Discision der hinteren Kapsel. Gleich nachher erscheint die Pupille tiefschwarz, und ich habe nie üble Zufälle darnach gesehen. Ein einziges Mal, bei Hypertonie, traten einige Tropfen Glaskörper aus. Die Methode ist im Stande, die Zahl der Nachstare zu vermindern und giebt bessere Sehschärfen.

Herr Parent. Die Methode von Koenig hat schon Hasner empfohlen und angewendet. Andere haben in derselben Absicht die Extraction in der Kapsel versucht. Dem Collegen Vignes möchte ich noch erwidern, dass denn doch die Zufälle nach der Extraction der durchsichtigen Linse bei excessiver Myopie nicht gar so selten sind. Der Allgemeinzustand mag ja eine Rolle spielen, aber allzuviel soll man darauf nicht geben.

Herr Chibret. Nach der Reinigung der vorderen Kammer mit meinem Instrument giebt es allerdings Reizungen, aber sie sind nur chemisch, nicht septisch, und verschwinden rasch wieder. Eine Erhöhung des Druckes in der vorderen Kammer ist bei meinem Instrument nicht denkbar, da innen ebenso viel aspirirt wird wie injicirt. Auf den Einwurf von Koenig möchte ich erwidern, dass meine Injectionen in einem gewissen Sinne auch emulsiv auf die Cortikalmassen wirken, auf jeden Fall aber expulsiv. In einer Zeit, wo man auch unreife Stare operiren möchte, soll man jedes Mittel willkommen heissen zur Entfernung der Corticalreste. Und in diesem Sinne leistet mein Instrument wirklich gute Dienste. Ancke.

Referate, Uebersetzungen, Auszüge.

1) Die Indication der Myopie-Operation, von Dr. P. Schreiber in Magdeburg.

Verf. erweist sich als ein neuer Mahner zur Vorsicht bei der operativen Behandlung der Kurzsichtigkeit. An den gebräuchlichen Operationsverfahren tadelt er (wie Hirschberg)[1] die Häufigkeit der Eingriffe, die leichter als beim Altersstar zu Infectionen Anlass gebe. Das Ideal, eine runde Pupille,

[1] Leider ist der Bericht des Moskauer Congresses noch nicht erschienen. H.

zu erhalten, gelinge oft genug nicht, wenn man gezwungen ist, wegen der glaucomatösen Drucksteigerung, die Hirschberg besonders betont hat, zur Linsenextraction zu schreiten, wie Verf. unter 14 Fällen 4 Mal beobachtete. Es handelte sich um Patienten von 20 bis 36 Jahren. Schwerer ist die Gefahr der Netzhautablösung. Verf. giebt dem operativen Eingriff die Schuld. Bezeichnend sei ein Fall, in dem er einen 20jährigen operirte. Bei der Extraction der gequollenen Linsenmassen collabirte das Auge nach eben vollendetem Lanzenschnitt, es trat reichlich Glaskörper aus. 6 Wochen nach der Operation stellte sich Netzhautablösung ein.

Diese Operation sei „einzig und allein Schuld an dem Unglück, das den lebenslustigen jungen Mann in einen verbitterten, fast verzweifelnden Menschen verwandelte".

Die Einäugigen, bezw. einseitig Schwachsichtigen würden am besten ganz von der Operation ausgeschlossen. Eine Warnung in dieser Beziehung enthalte ein Fall der Leipziger Statistik, von dem Verf. ausführt: „Welch eine Unsumme von Aufregung und Sorge birgt diese Krankengeschichte für den verantwortlichen Operateur und was für ein Unglück ist aus der ersten Discission über den Patienten hereingebrochen, der bis dahin friedlich seine Schafe hütete!"

Verf. schliesst sich Hirschberg's strenger Indicationsstellung an. Wie dieser, hält er es auch für das Beste, Kinder unter 14 Jahren mit einer Discission allein zu behandeln. Er hatte damit die besten Erfolge. Bei älteren Myopen ist, wie Hirschberg, auch Verf. für Extraction der Linse ohne vorherige Discission. Spiro.

---

2) **Beitrag zur operativen Behandlung hochgradiger Kurzsichtigkeit,** von J. Haedicke. (Inaug.-Diss. Berlin 1898.)

Verf. stellt die 50 bisher in der Berliner Universitäts-Augenklinik vorgenommenen Operationen der hochgradigen Kurzsichtigkeit zusammen.

Am auffallendsten ist das Ergebniss, dass darunter 7mal Ablösung der Netzhaut auftrat, das sind 14 %.

Vor der Besprechung dieser Zahlen wird darauf hingewiesen, dass bei den Patienten ein Stillstand des Wachsthums der Myopie nicht festgestellt werden konnte. Da immer nur ein Auge eines Patienten operirt wurde, bot das Verhalten des zweiten Auges Anhalt zu Vergleichen. Diese ergaben, dass die myopischen Processe in der Chorioidea und Retina ganz unabhängig von der Extraction der Linse in beiden Augen, sowohl dem operirten als dem nicht operirten, ihren gleichmässigen Fortgang nehmen. Tabelle II illustrirt dies an dem Verhalten der Augen bei 25 meist länger beobachteten Patienten.

Davon hatten auf dem operirten Auge die Sehschärfe verbessert 14, gehalten 4; verschlechtert durch Nachstar 5, durch Netzhautablösung 4, in Folge „anderer Ursachen" 2 (einmal Synechien bei Nachstar, vorher Glaskörpervorfall, einmal Hornhauttrübungen [? Ref.]). Auf dem nicht operirten Auge hielten ihre Sehkraft mit dem alten Correctionsglase 9, mit einem schärferen 9, verschlechtert war sie bei 7, darunter eine Netzhautablösung.

Glaskörperverlust bei der Operation als Ursache folgender Netzhautablösung anzusprechen, geht nach des Verf.'s Ansicht nicht an, da von 6 mit Glaskörperverlust operirten Augen nur bei 3 Ablösung folgte, in den 4 übrigen Fällen von Ablösung war Glaskörpervorfall nicht erfolgt.

Verf. schliesst aus seinen Ausführungen, dass es ganz unzulässig sei, der Myopie-Operation auch nur die Rolle eines begünstigenden Momentes bei der

Netzhautablösung zuzuschreiben; alle Ablösungen nach Myopie-Operationen trügen den Charakter der Spontanität und sind aus der Kurzsichtigkeit zu erklären.

Dem gegenüber sei auf die oben angeführte Tabelle II verwiesen. Von den hier aufgezählten 25 Patienten fand sich an den operirten Augen 4 mal, an den nicht operirten nur 1 mal Netzhautablösung. In diesem einen Falle war die Ablösung spontan 1 Jahr 8 Monate nach der Operation des anderen Auges aufgetreten. Von den übrigen 3 Fällen hielt jedoch das nicht operirte Auge seine Sehschärfe mit dem alten Concavglase in einem Falle, mit stärkerem Concavglase im zweiten Falle, im dritten verschlechterte sich die Sehschärfe von $^{6}/_{20-15}$ bei — 10 D auf $^{6}/_{25}$ bei — 12 D. Beobachtungszeit 3 bis 4 Jahre.

Demnach lag von 4 Fällen 3 mal kaum der Anlass in dem Verhalten der Augen, und es ist, will man nicht Alles mit Zufall decken, in der Myopie-Operation das begünstigende Moment zu suchen.

Im Allgemeinen war man 23 mal mit 2 Operationen (Discission, etwa 4 Tage darauf Extraction) ausgekommen, 22 mal mit 3 Operationen, 3 mal waren 3 Operationen nöthig, 1 mal 6, in einem Falle fehlt die Krankengeschichte, es ist nur die Discission verzeichnet.

2 mal trat Glaucom spät auf, 10 mal finden sich Synechien verzeichnet.

Die mehrfach bestätigte Ansicht Hirschberg's, dass die Netzhautablösung von der durch Fukala unrichtig gewählten Operationsmethode, hauptsächlich von den zahlreichen Discissionen in den Glaskörper herein, abhängt, findet sich nicht erwähnt. Betrachtet man darauf hin die Fälle von Netzhautablösung, so ergiebt sich, dass in 2 Fällen nur 2 Operationen ohne Complication stattgefunden hatten, bei einem weiteren Falle mit 2 Operationen war Glaskörper ausgetreten, in einem Falle fanden 3 Operationen statt, dabei Glaskörperverlust, in 3 Fällen 3 Operationen mit Discission des Nachstars, darunter ein Fall mit zweimaligem Glaskörperaustritt.

Die Methode war ergiebige Discission und in der Regel 4 Tage darauf Extraction der gequollenen Linsenmassen.

Es ist selbstverständlich, dass nicht an jeder Netzhautablösung nach Myopie-Operation die Operation Schuld sein muss, doch ergiebt sich aus dem häufigen Auftreten der Ablösung immer wieder die ernste Mahnung zur Vorsicht und strengen Auswahl der Patienten und der Methode. Spiro.

---

3) **Ueber neuere Fortschritte in der operativen Behandlung hochgradiger Kurzsichtigkeit**, von Prof. C. Hess in Marburg. (Zeitschr. f. prakt. Aerzte. 1897. Nr. 14.)

Verf. hat in den letzten Jahren die Linse bei hochgradig Kurzsichtigen mit günstigem Erfolge nach folgendem Verfahren entfernt.

Er eröffnet durch einen 4 bis 5 mm breiten Lanzenschnitt in der Cornea, nahe der Corneoskleralgrenze, die vordere Kammer und gleichzeitig mit der Spitze der Lanze die vordere Kapsel im Pupillargebiet (bezw. Kapselpincette). Durch sanften Druck mit dem Daviel'schen Löffel lässt sich der Linsenkern und ein Theil der Rindenmassen leicht entfernen.

Jenseits des 45. Jahres operirt Verf. mit dem Graefe'schen Messer. Die Vorzüge des Verfahrens liegen in möglichster Vermeidung der Schädlichkeiten durch Quellung der Linsenmassen und in Abkürzung der Heilung. So konnten 2 Patienten (von 12 und 25 Jahren) bereits nach 6 Tagen mit guter Sehschärfe geheilt entlassen werden.

Netzhautablösung hält Verf. nach Otto's Statistik nicht für häufiger als bei nicht operirten Myopen. Wäre die Operation Anlass zur Netzhautablösung, so würde ihr das die Berechtigung entziehen. Es folgen noch einige Bemerkungen über Indicationsstellung. Spiro.

---

4) **Die Behandlung hochgradiger Kurzsichtigkeit durch Linsen-Extraction,** von Prof. Hosch. 1897.

Verf. hat an 10 Augen bei 8 Myopen von 12 bis 24 D die Linse mit gutem Erfolge entfernt. Das Verfahren war Discission, nachher Extraction. Dreimal wurde später Punctio corneae gemacht, einmal Iridectomie wegen später Drucksteigerung. Den Schluss der kurzen Statistik bilden allgemeine Bemerkungen. Spiro.

---

5) **Les stigmates ophtalmoscopiques rudimentaires de la syphilis héréditaire,** par Dr. A. Antonelli, oculiste à Paris, Prof. agrégé d'Ophtalm. de l'Université de Naples etc. (Paris, A. Maloine, 1897.)

Verf. ist überzeugt, dass die hereditäre Syphilis am häufigsten in Veränderungen des Augenhintergrundes ihren charakteristischen Ausdruck findet; doch müssen auch rudimentäre Spuren derselben berücksichtigt werden. Als solche bezeichnet er geringe ophthalmoskopische Veränderungen, die ohne erhebliche Functionsstörungen einhergehen.

Solche Stigmates „rudimentaires“ finden sich

1. an der Papille als Veränderungen der Farbe, Umrandung,

2. an den Netzhautgefässen als Aenderung des Gesammtverlaufs, besonders des Verhaltens am Papillenrande und in der peripapillären Zone,

3. in der peripapillären Zone als besondere Färbung, Pigmentirung, und ähnlich

4. im gesammten Augengrunde als Abweichung in der Pigmentirung.

An der Papille ist die Abblassung, Graufärbung im Ganzen oder theilweise gleichzeitig meist mit Verwaschensein der Grenzen einhergehend angeführt. Neuer ist der Hinweis auf eine Pigmentabgrenzung ähnlich dem Chorioidealring, von dem sie sich durch ihre schwarze Farbe unterscheidet. Auch fehlt beim Cadre pigmentaire meist der Skleralring, und er zeichnet sich durch Unregelmässigkeit aus, die auf Entstehung aus Blutungen im Gefolge von Sehnervenentzündungen hindeutet.

Allgemeiner wird an den Gefässen auf Schlängelung, Kaliberschwankungen, verschleierte, umsäumte Ränder hingewiesen.

In der peripapillären Zone sei auffallend schiefrige Pigmentirung, grauröthliche, braune Färbung, retinale Suffusion, die leicht grauliche Färbung bewirkt.

Im gesammten Augengrunde kann Pigmentanhäufung oder Pigmentmangel der Peripherie bestehen. Der Pigmentmangel kann sehr ausgeprägt sein (wie bei Albinismus), charakteristischer ist die körnige Pigmentirung in der äquatorialen Zone, eine Art Vorstufe der Ret. pigmentosa.

Es liegt in der Natur der Sache, dass häufig kaum eine Grenze zwischen den Stigmates rudimentaires des Verf.'s und den ophthalmoskopischen Veränderungen zu ziehen ist, die als charakteristisch für Lues congenita beschrieben sind. An mehreren Stellen wird Hirschberg, „Ueber Netzhautentzündung bei angeborener Lues“ (Deutsche med. Wochenschr. 1895) citirt, doch enthält diese Schrift nach des Verf.'s Ansicht nur die Beobachtung makroskopischer Veränderungen, die allerdings von den meisten Autoren vorher gar nicht beachtet

wären. Doch wird man, was die Veränderungen am Sehnerven und einen grossen Theil der Pigmentveränderungen anlangt, meist keinen Unterschied zwischen den „makroskopischen" Veränderungen Hirschberg's und den „rudimentären" des Verf.'s feststellen können, und dies gilt noch mehr als von den Beschreibungen des Verf.'s von seinen dem Buche einverleibten Abbildungen. Spiro.

Journal-Uebersicht.

v. Graefe's Archiv f. Ophthalmologie. XLIV. 3.

1) **Experimentelle Untersuchungen über die Nachbilder bewegter, leuchtender Punkte,** von Prof. C. Hess in Marburg.

Im Jahre 1866 stellte M. Schultze die Hypothese auf, dass die Stäbchen nur den Licht- und Raumsinn, die Zapfen ausserdem auch den Farbensinn vermitteln. In neuerer Zeit ist v. Kries, wie er selbst betont, zu ähnlichen Anschauungen gelangt. Verf. weist darauf hin, dass zwischen beiden Autoren eine wesentliche Differenz besteht. v. Kries nimmt an, dass die Weissempfindung in den Zapfen nur trichromatisch (Young-Helmholz) zu Stande kommt, während M. Schultze keineswegs in Abrede stellt, dass den Zapfen die Fähigkeit der farblosen Helligkeitsempfindung in gleicher Weise wie den Stäbchen innewohnt.

Verf. hat 1891 und 1894 Beobachtungen über Nachbilder veröffentlicht, welche bei kurz dauernder Reizung der Netzhaut auftreten. Wenn v. Kries bei seinen Untersuchungen zu abweichenden Resultaten gekommen ist, so liegt das zunächst daran, dass er einerseits Reize anwandte, welche sich nach $1^1/_2$ bis 2 Secunden folgten, während Pausen von mindestens 15—20 Secunden erforderlich sind, und dass er andererseits die Fovea durch dauernde Fixation ermüdete, während Verf. das Auge in den Pausen vollständig vor Lichteinfall schützte. Die Art, in welcher v. Kries für die centrale Fixation sorgte, musste die Netzhaut ermüden, und endlich wurde die ermüdete Netzhaut mit relativ zu kleinen Objecten gereizt. Verf. konnte durch neuere Versuche nachweisen, dass auf vorher belichteten Netzhautstellen die Nachbilder schwächer erscheinen, als in der Umgebung, und dass sogleich nach Aufhören des Reizes selbst das von einer kleinen mit Leuchtfarbe bestrichenen Scheibe ausgehende Licht genügt, um die Nachbilder undeutlicher, ja unsichtbar zu machen. Das von v. Kries beschriebene Verschwinden des positiven Nachbildes lässt sich leicht hervorrufen, wenn man einen Punkt fixirt und das Nachbild in den Bereich des directen Sehens verlegt. Das Nachbild verschwindet aber in gleicher Weise bei Einstellung einer beliebigen peripheren Netzhautstelle, welche sicher Stäbchen enthält.

Bei einer Reihe weiterer Versuche wurde der foveale und ein extrafovealer Netzhautbezirk gleichzeitig kurz belichtet, so dass die danach entstehenden Nachbilder verglichen werden konnten. Es zeigte sich, dass das Verhalten der beiden Nachbilder keinen Unterschied aufwies. Bei Reizung mit farbigem Lichte ist das Nachbild nicht complementär gefärbt, sondern gleichfarbig. Der Verlauf der Nachbilder wird durch wechselnden Adaptationszustand der Augen nicht verändert. Wenn v. Kries auf Grund seiner Beobachtungen zu anderen Resultaten gelangt ist, so haben dieselben jedenfalls „nur individuelle Gültigkeit".

Die v. Kries'sche Annahme, dass eine farblose Empfindungsreihe der Zapfen nur nach Maassgabe der Dreifasertheorie zukommt, ist unhaltbar. Alle Erscheinungen stehen dagegen im Einklang mit der Hering'schen Theorie.

---

2) Experimentelle Studien zur Kenntniss der Innervation der inneren und äusseren vom Oculomotorius versorgten Muskeln des Auges, von Dr. H. Bernheimer, Privatdocent und Augenarzt in Wien.

Man darf annehmen, dass bei Kaninchen, welche bisher vorzugsweise für experimentelle Untersuchungen benutzt wurden, die topographischen Verhältnisse des Oculomotoriuscentrums von denen des Menschen wesentlich verschieden sind: Die seitliche Augenstellung und das Fehlen einer eigentlichen Convergenz weisen darauf hin. Verf. benutzte für seine Forschungen 12 Affen, bei denen die Experimente zu Ende geführt und die betr. Hirnpartien in lückenlose Serienschnitte zerlegt werden konnten.

Zunächst wurden bei 2 Thieren in einer Sitzung alle äusseren vom Oculomotorius innervirten Muskeln exstirpirt, dann bei 2 weiteren Thieren behufs Entfernung der Binnenmuskeln die Exenteratio bulbi verrichtet, ferner bei den übrigen 8 Affen die einzelnen vom Oculomotorius versorgten Muskeln ausgeschnitten. Nach 10 Tagen werden die Thiere getödtet, die Kerngebiete des Oculomotorius geschnitten und nach Nissl gefärbt. Diese Methode ist langwierig und erfordert grosse Uebung, lässt aber nach den bisherigen Versuchen eine Vereinfachung nicht zu und giebt nur dann brauchbare Resultate, wenn genau nach Vorschrift verfahren wird. Beigefügte Abbildungen zeigen die ausgeprägte Degeneration der Ganglienzellen. Nach dem Sitze der Degenerationskarte wurde die Topographie des Kerngebiets festgestellt.

Zu beiden Seiten der Medianlinie befindet sich ein Seitenhauptkern, in dessen von der Medianlinie abgekehrten Hälfte die Lateralzellen sichtbar sind. Aus diesen paarigen Gebilden gehen die Oculomotoriuszweige der äusseren Augenmuskeln hervor. Zwischen den Seitenhauptkernen liegen als Kerngebiete der inneren Augenmuskeln zu beiden Seiten der Medianlinie ein paariger, kleinzelliger, und ventralwärts von diesem ein unpaariger, grosszelliger Mediankern. In den Seitenhauptkernen sind die Zellhaufen anatomisch nicht scharf geschieden, sondern nur nach ihrer physiologischen Bedeutung zu gliedern. Von vorn nach hinten folgen sich die Centren für Levator palpebr., rect. sup., rect. int., obliq. inf., rect. inf. Das Centrum des rect. inf. versorgt ausschliesslich das gekreuzte Auge, die Centren des obliq. inf. und rect. int. entsenden Fasern theils zum gleichzeitigen, theils, und zwar aus den Lateralzellen, zum gekreuzten Auge. Das Kerngebiet des rect. sup. enthielt keine Lateralzellen und ist ebenso wie das des levat. palp. nur für das gleichseitige Auge bestimmt. Das Kerngebiet des rect. int. tritt in Fühlung mit dem grosszelligen Mediankern (Accommodation?) und dieser mit dem kleinzelligen Mediankerne (Sphinct. pupill.?)

---

3) Ein Beitrag zur Kenntniss der Beziehungen zwischen dem Ganglion ciliare und der Pupillarreaction, von Dr. H. Bernheimer in Wien.

Wurde bei einem Affen ein Bulbus exenterirt, und das Thier nach 10 Tagen getödtet, so zeigten sämmtliche Zellen des Ganglion ciliare deutliche Entartung. Auch hier wurde nach Nissl gefärbt, nachdem zuvor das kleine Object behufs Zerlegung in Serienschnitte in Paraffin eingebettet war, worunter die Färbung nicht leidet. Um festzustellen, ob die vom Ganglion ciliare ausgehenden Nervenfasern nur Iris und corp. cil. versorgen, wurde bei einem Affen die Hornhaut vorsichtig bis auf die membr. descem. galvanokaustisch zerstört, was ohne Durchbruch und ohne Läsion der Iris gelang. Auch jetzt fanden sich zerstreut im Ganglion ciliare deutlich degenerierte Zellen. Man darf daher annehmen, dass das Ganglion ciliare auch Fasern entsendet, welche die Hornhaut versorgen,

und muss den Schluss ziehen, dass eine Erkrankung des Ganglion ciliare keine Pupillenstarre bedingen kann, es sei denn, dass zugleich Veränderungen der Hornhaut auftreten, die bisher neben Pupillenstarre nicht beobachtet sind. Verf. plant weitere Untersuchungen.

---

4) **Ueber Hydrophthalmus congenitus nebst Bemerkungen über die Verfärbung der Cornea durch Blutfarbstoff.** Pathologisch-anatomische Untersuchung von Dr. Eugen v. Hippel, Privatdocent und I. Assistent der Univers.-Augenheilanstalt in Heidelberg.

Verf. hatte Gelegenheit, die beiden Augen eines vielleicht hereditär luetischen Kindes zu untersuchen, welches, 1 Monat alt, an Bronchiopneumonie starb. In vivo war nur Keratitis parenchym. mit Sicherheit festgestellt worden. Bei der Section zeigte sich, dass Hornhaut und Corneoscleralgrenze stark ausgedehnt waren, und der Schlemm'sche Plexus fast vollständig fehlte. Ausserdem fand Verf. beträchtliche Tiefe der vorderen Kammer, Iridocyclitis, Atrophie des vorderen Theils des muscul. cil., Verwachsung der Ciliarfortsätze mit der Iris, Ectropium des Pupillarrandes, Excavation. Besondere Beachtung verdient ein beiderseitiges ulc. corn. int., links 2,5 : 3 mm, rechts 1,5 : 2,5 mm gross. Die membr. descem. fehlte im Bereiche der Geschwüre ganz, die Defecte sind scharfrandig, die anliegende Hornhautsubstanz ist sehr stark gequollen.

Verf. nimmt an, dass intrauterine Entzündungserreger die ulc. corn. int. verursachten, welche eitrigen Charakter hatten und die membr. Descemeti zerstörten. Nach Zutritt des K.-W. zur Cornea erfolgte Quellung und Trübung. Die inducirte Iridocyclitis mag durch Einwirkung auf den Kammerwinkel Hemmung der Filtration und Drucksteigerung hervorgerufen haben. Veränderungen der Chorioidea, welche als Ursache des Hydrophthalmus angesehen werden könnten, fehlten gänzlich.

Ob die Erkrankung der inneren Hornhautfläche allgemeinere Bedeutung hat, ist vorläufig zweifelhaft. Von anderen Autoren sind in einzelnen Fällen Defect oder Neubildung glashäutiger Substanz (Narbe) in der Descemetis beschrieben, doch hat man diesen Verhältnissen bisher wenig Aufmerksamkeit geschenkt.

Leber beobachtete nach Einführung von Staphylokokkenextract in die vordere Kammer Veränderungen, welche bemerkenswerthe Analogie mit den vom Verf. beschriebenen Augen zeigten. (Berberich, v. Graefe's Arch. XL. 2.)

In einem anderen Falle von einseitigem Hydrophthalmus (4jähr. Knabe) fehlte die Linse, und war die Netzhaut total abgelöst. Tiefe randständige Excavation, mächtige glashäutige Neubildungen der membr. Descem. In der vorderen Kammer finden sich Reste einer starken Blutung, hämatogenes Pigment liegt der Hinterfläche der Hnrnhaut an; diese zeigt in den mittleren und hinteren Schichten zahlreiche Zellen und vor der Descemetis eine bräunliche Schicht, welche Zellen — wahrscheinlich Hornhautzellen — enthält, in denen Pigment abgelagert ist. Es muss eine Diffusion des Farbstoffs durch die Descemetis hindurch stattgefunden haben.

---

5) **Beitrag zur Dioptrik des Auges,** von Dr. F. Ostwalt in Paris.

Eine zum Theil kritische Darstellung der bei Correction aphakisch gewordener, hochgradig myopischer Augen in Betracht kommenden Verhältnisse.

---

6) **Abnorme willkürliche Augenbewegungen**, von Dr. C. S. Lechner, Assistent an der Universitäts-Augenklinik in Leiden.

Ein 25jähr. Student der Medicin hat seit frühester Jugend mit dem linken Auge nach aussen geschielt, aber stets die Fähigkeit besessen, das abgelenkte Auge willkürlich richtig einzustellen. Beiderseits H = 0,5 D. S = $^6/_6$. A = 10 D. Binocular kann gut fixirt werden, erst wenn der fixirte Gegenstand ausserhalb des Gesichtsfeldes eines Auges liegt, weicht dieses nach aussen ab. Während das rechte Auge fixirt und vollkommen ruht, kann das abgelenkte linke willkürlich und ohne Mühe von aussen nach innen bewegt werden, bis es auf den betreffenden Gegenstand eingestellt ist und die vorher bestehenden Doppelbilder verschwinden. Auch die entgegengesetzte Bewegung ist möglich, so dass willkürlich einfach und doppelt gesehen werden kann. Nach kurzer Uebungszeit werden dieselben Bewegungen auch mit dem rechten Auge, wenn auch weniger leicht, ausgeführt. Die Abductionsbewegung (etwa 35°) erfolgt ohne die geringste Accommodation.

Die beobachteten Scheinbewegungen der Objecte beweisen, dass die Adduction aus einer Adduction beider Augen und einer seitlichen Bewegung beider Augen nach der Seite des ruhenden Auges besteht, die Abduction aus einer Abduction beider Augen und einer seitlichen Bewegung nach der Seite des sich bewegenden Auges. Die willkürlichen Bewegungen erfolgen demnach nach dem Gesetze der gleichmässigen Innervation.

---

7) **Zur Histologie des Trachoms**, von Dr. L. Pick II, I. Assist. der Dr. Gutmann'schen Augenklinik in Berlin.

Dem Verf. standen 57 excidirte Bindehautstücke zur Verfügung.

Das Epithel nimmt ein epidermisähnliches Aussehen an. Bei länger bestehendem Trachom sieht man die obersten Lagen der 7 bis 9 fachen Zellenschicht als platte Zellen mit langem, schwer färbbarem Kern und einer verdickten Cuticularmembran an der Oberfläche. Diese Veränderungen sind bald mehr bald weniger ausgeprägt. In den Epitheleinsenkungen bleibt das Epithel zweischichtig, bei sehr altem Trachom im Narbenstadium verschwinden die Einsenkungen und mit ihnen das Epithel. Becherzellen finden sich in grosser Zahl. Sie wandern durch die Conjunctiva, und der Inhalt sprengt die Hülle, wenn, wie nicht selten, ein Stoma fehlt. Von den Becherzellen des Darms unterscheiden sie sich sehr wesentlich dadurch, dass sie nach Entleerung des Inhalts zu Grunde gehen, während die Darmbecherzellen erhalten bleiben und weiter secerniren. Leukocyten, und zwar meistens mehrkernige, wandern ebenfalls durch die Conjunctiva und bleiben in den Epitheleinsenkungen eine Zeit lang lebensfähig. Später zerfallen sie in Detritus und geben, wenn der Ausführungsgang der Einsenkung sich geschlossen hat, zur Bildung von Cysten Veranlassung, die man häufig sieht, und die durch Druck partielle Atrophie des anliegenden Tarsalgewebes bewirken können. Ob der normalen menschlichen Conjunctiva Follikel zukommen, ist bekanntlich noch nicht sicher festgestellt. Beim Trachom besitzen die jungen Granula keine bindegewebige Umhüllung. Die ausgebildeten Follikel sind von einer Wandung umgeben, welche aus concentrisch angeordneten Lagen alten und neuen Bindegewebes besteht, zwischen denen sich Reihen von kleinen Rundzellen befinden. Die Wendung entsteht einerseits durch Zusammendrängen der Conjunctivalfasern und andrerseits durch Neubildung von Fasern. Die Follikel enthalten Gefässe; welche meistens Leukocyten, sehr selten rothe Blutkörperchen führen. Unter den zelligen Elementen überwiegen grosskernige, blasse Leukocyten, daneben finden sich kleinkernige, niemals Karyokinese zeigende

s. g. Lymphocyten, Phagocyten und vereinzelt Riesenzellen. In frischen Fällen konnte Verf. niemals ein reticuläres Stroma nachweisen.

Ausstossung des Follikels (Exulceration nach Raehlmann) dürfte selten sein, Resorption, selbst ohne Narbenbildung, ist häufiger. Erfolgt Vernarbung, so ist die Narbenbildung vorzugsweise in dem frischen den Follikeln befindlichen Gewebe localisirt und nicht durch Grösse und Sitz der Follikeln bedingt.

Rundzelleninfiltration des Tarsus wird beobachtet, doch hält Verf. die Fuchs'sche Anschauung, dass die Verkrümmung der Lider grösstentheils durch Veränderungen im Tarsus selbst herbeigeführt wird, nicht für einwandsfrei und ist mit Raehlmann der Ansicht, dass die Lidanomalien allein durch Narbenzug der fest am Tarsus haftenden Bindehaut verursacht werden können.

---

8) **Ueber die anatomische Grundlage des Ringskotoms.** Von Dr. Karl Baas, Privatdocenten und Assisten an der grossh. Augenklinik zu Freiburg i. Br.

Bei einer Luetica fand sich neben anderweitigen entzündlichen Processen der Augen Chorioiditis: disseminirte weissliche und grünliche Flecken, Pigmenthaufen und Hämorrhagieen. Ausgesprochenes Ringskotom. Patient starb an Tuberculose. Verf. giebt eine eingehende anatomische Beschreibung des linken Auges und vermag den Nachweis zu führen, dass an denjenigen Stellen der Netzhaut, welche dem Skotom entsprechen, die äusseren Netzhautschichten zerstört, die inneren dagegen erhalten waren. Die Chorioidea war zunächst erkrankt, die Netzhaut erst secundär in Mitleidenschaft gezogen. Hervorgehoben sei Wucherung der Pigmentzellen, welche im Allgemeinen da am stärksten war, wo die entzündliche Infiltration der Chorioidea besonders hervorhebt. Die Fasern der Faserschicht zeigten sclerotische Veränderungen, zogen aber ununterbrochen von der Pupille zur ora serrata. Die Netzhautgefässe waren ziemlich intact. Wo die Stäbchen und Zapfen untergegangen waren, lag das hypertrophische Pigmentepithel der äusseren oder der inneren Körnerschicht an.

Die Annahme, dass ein Ringscotom dann entsteht, wenn in einem gewissen Netzhautbezirke die percipirenden Elemente fehlen, die leitenden Fasern aber functioniren, ist schon vor Jahren theoretisch construirt, der anatomische Nachweis bisher aber nicht strict geführt worden.

---

9) **Ueber eigenartige Krystalldrusen in der cataractösen Linse,** von Dr. med. Karl Baas, Privatdoc. und Assistenten an der Augenklinik zu Freiburg i. Br.

Verf. fand in einem cataractösen Linsenkerne eigenartige Drusen, deren Zusammensetzung vorläufig nicht bestimmt werden konnte. Um ein helles Centrum gruppirten sich radiär gestellte längliche Nadeln, welche leicht gelbliche Farbe und deutlichen Glanz besassen. Die Grösse schwankte von mikroskopischer Erkennbarkeit bis zu 0,167 mm und stieg noch höher, wenn mehrere Drusen ein Conglomerat bildeten.[1]

---

10) **Ein Angiom der Conjunctiva bulbi,** von Dr. O. Fehr in Berlin. (Aus der Augenheilanstalt des Herrn Geh. Med.-R. Prof. Dr. Hirschberg.)

Eine 28jährige Frau gab an, dass ein kleiner rother, nach aussen und oben von der Hornhaut gelegener Fleck bereits in frühester Jugend bemerkt worden sei. Derselbe blieb bis zum 6. Jahre unverändert, breitete sich dann langsam in der Fläche aus, so dass er im 12. Jahre in der Lidspalte sichtbar wurde, und nahm im 22. Lebensjahre, nach dem ersten Wochenbett, geschwulst-

[1] Nicht allzu selten sieht man am Lebenden die Nadeln und ihre Interferenz-Farben mit der Lupe. H.

artigen Character an. Zu dieser Zeit stellten sich auch Beschwerden ein, welche mit dem langsamen Wachsthum der Geschwulst zunahmen.

Bei der Vorstellung bemerkte man am linken Auge eine grosse dunkelrothe Geschwulst, welche von oben her zwischen Hornhaut und canth. ext. in die Lidspalte hineinragte und das obere Lid vorbauchte. Der obere Theil bildete einen rundlichen Theil, der untere bestand aus zahlreichen kleinen Läppchen. Die Geschwulst maass 12 mm im horizontalen, 15 mm im verticalen, und ca. 9 mm im sagittalen Durchmesser und war von Conjunctiva überzogen. Keine Verwachsung mit der Sclera. In dem grössten Läppchen am unterm Rande befand sich dicht unter der Conjunctiva ein Venenstein.

Die Geschwulst wurde nach Spaltung des äusseren Lidrandes an der Basis mit 2 Fäden umschnürt und dann abgetragen. Keine Nachblutung, rasche Heilung, nach 7 Monaten kein Recidiv.

Die mikroskopische Untersuchung ergab ein cavernöses Angiom, welches sich im subconjuctivalen Gewebe entwickelt hatte.

Verf. hat aus der Literatur 16 ähnliche Fälle gesammelt, von denen besonders eine von Leber veröffentlichte Beobachtung hervorzuheben ist. Das Angiom bestand der Hauptsache nach aus einem einzigen venösen Sack, der aber mit Spalträumen in Verbindung stand, welche cavernösen Räumen glichen. Die Grenze zwischen Angiom, Varix und Aneurysmen ist nicht scharf.

Die Geschwülste sind im Ganzen selten.

Das von Hirschberg gewählte Operationsverfahren, welches auch von Leber angewandt wurde, scheint die gründlichste Ausrottung zu ermöglichen. Sonstige Methoden, wie einfaches Abbinden, Excision mit Scheere und Messer, führten erst nach mehrfachen Nachoperationen, Touchiren mit Lapis, Eisenchlorid, zum Ziele und erforderten längere Zeit.

---

11) Ueber die Aderhautsarkome und die Herkunft ihres Pigments, von Th. Leber in Heidelberg.

In Aderhautsarkomen finden sich neben den meistens spindelförmigen, pigmentirten eigentlichen Geschwulstzellen grosse mehr rundliche Pigmentzellen, welche die Gefässe begleiten und an der Oberfläche der Geschwulst besonders zahlreich sind. Zwischen beiden Zellenarten kommen alle möglichen Uebergänge vor.

Ausserdem sieht man zuweilen neben scharf umschriebenen Tumorknoten eine diffuse Infiltration der umgebenden Theile mit melanotischen Geschwulstzellen. Es kommt vor, dass das Pigmentepithel Auflockerung und Vermehrung der Zellen zeigt und direct in die Infiltration übergeht. Das Aussehen ist dann so, als ob die Wucherung der Geschwulstzellen vom Pigmentepithel ausginge.

Es wäre erwünscht, die Abkömmlinge des Pigmentepithels und des Aderhautstromas unterscheiden zu können.

Bekanntlich fand E. v. Hippel, dass die Pigmentepithelzellen die Fähigkeit besitzen, aus Hämoglobin abgespaltenes Eisen aufzunehmen und festzuhalten. Nach intraocularen Blutungen findet man das Pigmentepithel eisenhaltig, das Stroma der Chorioida dagegen eisenfrei.

Es zeigt sich nun, dass die die Pigmentzellen, welche die Gefässe begleiten, fast immer intensive Eisenreaction geben. Die Zellen finden sich auch in der Gefässwand und im Lumen und sind nicht selten im Durchtritt durch die Gefässwand begriffen. Sie müssen in den Tumor eingewandert sein und scheinen denselben z. Th. durch die Gefässe wieder zu verlassen. Dieser Vorgang giebt eine Erklärung der oft frühzeitigen Bildung entfernter Metastasen.

Der Eisengehalt stammte regelmässig aus einer intraocularen Blutung. Zwischen den rothen Blutkörperchen liegen eisenhaltige Zellen, welche neben Pigmentkörnern veränderte rothe Blutkörperchen einschliessen. Die Zellen stammen mit Sicherheit aus dem Pigmentepithel, welches gelockert zu sein pflegt. Für die Abstammung spricht auch, dass man in den Zellen die charakteristischen Pigmentcrystalle findet. Dass die Pigmentepithelzellen sich in Phagocyten umwandeln können, weiss man schon länger.

Es ist übrigens nicht ausgeschlossen, dass abgesehen von der Einwanderung von Pigmentzellen in Folge einer Blutung oder Diapedesis rother Blutkörperchen aus pigmentlosen Geschwulstzellen pigmentirte entstehen können.

Jedenfalls sprechen sehr vielfache Beobachtungen dafür, dass die sesshaften Pigmentzellen der Geschwulst z. Th. eingewanderte Zellen sind, welche wahrscheinlich in Folge des Widerstandes, welchen sie im Gewebe fanden, spindelförmige Gestalt annehmen.

Verf. hatte den Eindruck, als ob die um die Gefässe angehäuften eisenhaltigen Zellen unter dem Einflusse einer von den Gefässen ausgehenden chemotactischen Anziehung stehen.

Wenn die Pigmentzellen vielfach nicht eisenhaltig sind, so kann das daran liegen, dass sie rothe Blutkörperchen nach Abspaltung des Eisens aufnahmen und den Hämoglobinrest in Melanin umwandelten.

Aus den mitgetheilten Beobachtungen geht hervor, dass das Pigmentepithel an dem Aufbau der Aderhautsarcome einen wesentlichen Antheil nimmt.

Der Widerspruch, in dem diese Anschauung mit der jetzigen Geschwulstlehre steht, kann vorläufig noch nicht befriedigend gelöst werden. Scheer.

Vermischtes.

1) Offener Brief an Herrn Dr. Lederer, Teplitz.

Sehr geehrter Herr College!

Im Aprillhefte des „Centralblattes für praktische Augenheilkunde von Hirschberg“ erwähnen Sie in Ihrem Aufsatze „Zur Casuistik des gelatinösen Exsudates in der vorderen Kammer“ des seiner Zeit von mir publicirten Falles von „Spontaner Gerinnung des Inhaltes der vorderen Kammer nach optischer Iridectomie“.

Da ich mich bezüglich der Auffassung dieses Falles Ihrer Ansicht nicht anschliessen kann, erlaube ich mir, folgendes zu bemerken:

Es handelte sich nicht, wie Sie sagen, um ein Leucoma adhärens, sondern um uncomplicirte centrale Hornhautnarben; somit fällt auch Ihre Annahme von „der schon vorher pathologisch veränderten Iris“.

Auch ich habe im ersten Augenblick an einen infectiösen Process gedacht; dass es sich aber nicht um einen solchen gehandelt haben kann, geht aus der Beschreibung des Falles hervor, obgleich Sie der Ansicht sind, dass meine Krankengeschichte selbst für einen infectiösen Process zu sprechen scheint!

Meine Ansicht nach ist — vielleicht durch ein rein mechanisches Moment — eine Gerinnung des Inhaltes der sich eben wieder herstellenden vorderen Kammer zustande gekommen.

Dieser Exsudatklumpen wirkte neben Raumbeengung in der vorderen Kammer auch direct als Fremdkörper reizend auf die Iris und späterhin wohl auch auf den Ciliarkörper; darüber besteht auch für mich kein Zweifel. Deshalb der langsame Rückgang der bedrohlichen Erscheinungen, im Gegensatz zu den in

meiner Arbeit erwähnten Thierversuchen, bei welchen das in der uneröffneten vorderen Kammer liegende Gerinnungsproduct ohne jeden Reizzustand resorbirt wurde, weil eben eine Raumbeengung nicht vorhanden war.

In Fällen acuter stürmischer Linsenquellung, besonders, wenn man vor der Kapsel- und Linsendurchschneidung nicht sehr viel Atropin gegeben, kann man zuweilen analoge Krankheitsbilder, welche gleichfalls mit sehr starker Miosis verbunden sind, beobachten. Trotzdem wird man nicht denken, dass es sich in diesen Fällen um eine Infection handelt! Gegen ein auf ev. infectiöser Basis entstandenes irido-cyclitisches Exsudat spricht auch der Ausgang in Heilung ohne Zurückbleiben von Exsudatresten und ohne Pupillenverwachsungen, ein Vorgang, der doch im Gefolge solch' ausgedehnter entzündlicher Exsudation nicht möglich erscheint.

Mit vorzüglicher Hochachtung ergebenst
F. Zimmermann.

Stuttgart, den 15. Juli 1898.

2) Am 8. Juni 1898 starb Dr. Theodor Bänziger, Augenarzt in St. Gallen, nach langer Krankheit, im Alter von 70 Jahren. Er gehörte zu den ältesten Schülern A. v. Graefe's. In dem Augenspiegelzimmer der v. Graefe'schen Klinik wurde ein Fleck an der Decke gezeigt, den Bänziger gemacht haben soll, als er, beim ersten Anblick des lebenden Sehnerven, voll Entzücken den Augenspiegel (Coccius' Modell) in die Höhe warf. Bänziger brachte von Graefe's Grundsätze nach der Schweiz und blieb stets innig verbunden mit seinem Lehrer, der ja seine Sommerferien so häufig in Heiden bei Rorschach (Appenzell) zubrachte. Uns allen war Bänziger ein lieber hochgeschätzter College, dessen Andenken wir in Ehren halten.

3) Herr Dr. Schwarz in Leipzig, unser geschätzter Mitarbeiter, ist zum a. o. Professor ernannt worden.

Bibliographie.

1) Ueber angeborene Beweglichkeitsdefecte des menschlichen Auges. Inaug.-Diss. von Nicolaus Drantzburg. (Aus der königlichen Augenklinik zu Greifswald.) Verf. theilt sechs Krankengeschichten von Patienten mit angeborenen Beweglichkeitsdefecten des Auges und giebt der Ansicht Ausdruck, dass ein Hinweis zur Erklärung dieser Anomalie in den Missbildungen zu finden sei, welche die Ophthalmoplegia congenita externa so häufig begleiten. Es beruhen demnach die angeborenen Beweglichkeitsstörungen des Auges auf einer Hemmungsbildung, einer fötalen Aplasie der Muskeln. Da nämlich diese angeborenen Augenlähmungen fast immer mit Facialisparesen complicirt seien und bei letzteren bewiesen werden konnte, dass gänzlicher Mangel oder geringe Entwickelung der entsprechenden Muskeln die Ursache für die Lähmung ergiebt, so sei es in hohem Grade wahrscheinlich, dass beiden Anomalien ein und dieselbe Pathogenese zu Grunde liegt. Hamburger.

2) Neuritis optica im Anschluss an Rheumatismus articulorum acutus, von San.-R. Dr. Königshöfer-Stuttgart. (Württ. med. Corresp.-Blatt. 1896.) Verf. berichtet über einen solchen Fall bei einem 22jähr. Arbeiter, den er in 14 Tagen geheilt hat (Natr. salicyl und Strychnin-Einspritzungen). Bisher wurde noch kein solcher Krankheitsfall publicirt. Hamburger.

Um Einsendung von Separatabdrücken wird gebeten.

Verlag von Veit & Comp. in Leipzig. — Druck von Metzger & Wittig in Leipzig.

Centralblatt
für praktische
AUGENHEILKUNDE.

Herausgegeben von

Prof. Dr. J. Hirschberg, Geh. Med.-Rath, in Berlin.

Monatlich ein Heft. Preis des Jahrganges 12 Mark. Zu beziehen durch alle Buchhandlungen des In- und Auslandes und die Postanstalten des Deutschen Reiches.

August. Zweiundzwanzigster Jahrgang. 1898.

[Aus dem thierphysiologischen Laboratorium der königl. landwirthschaftlichen Hochschule in Berlin. Director: Professor N. Zuntz.]

I. Besteht freie Communication zwischen vorderer und hinterer Augenkammer?

Nach einem in der Berliner ophth. und physiol. Gesellschaft gehaltenen Vortrage.

Von Dr. **C. Hamburger**, Volontär-Assistent an Geh.-Rath Hirschberg's Augenklinik.

Die moderne Ophthalmologie nimmt an, dass die Secretion des Kammerwassers eine Function der Ciliarfortsätze sei. Der beste Kenner der Er-

nährungsphysiologie des Auges, Herr Geheimrath LEBER in Heidelberg, neigte früher[1] der Ansicht zu, dass sich wohl auch die Vorderwand der Iris an der Bildung des Humor aqueus betheilige; er ist aber mehr und mehr von dieser Auffassung zurückgekommen, und in seiner letzten, zusammenfassenden Publication[2] spricht er es geradezu aus, dass ausser den Ciliarfortsätzen nur noch die Irisrückseite in Betracht kommen könne, und auch diese wohl nur soweit sie jene niederen radiären Leisten trägt, die als Verlängerungen der Ciliarfortsätze aufzufassen sind. — Zahlreiche Schüler LEBER's aus allen Ländern haben für diese Anschauung immer neue Beweise beizubringen gewusst, und noch eine der jüngsten Publicationen[3] aus dem Heidelberger Laboratorium beginnt mit dem Satze: „Es kann heute als festgestellt betrachtet werden, dass das Kammerwasser von den Ciliarfortsätzen, zum kleineren Theile auch wohl von der Hinterfläche der Iris abgesondert wird, durch die Pupille in die vordere Augenkammer gelangt und hier einen ständigen und unmerklichen Abfluss findet." Auch in Frankreich ist diese Auffassung acceptirt,[4] und als sie im Jahre 1893 auf dem Heidelberger Congresse[5] zur Discussion stand, war MICHEL der einzige, welcher auf Grund seiner Arbeit über Iris und Iritis[6] aussprach, dass auch die Irisvorderfläche an der Bildung des Kammerwassers ihren Antheil habe.

Die Anregung, diese herrschende Ansicht auf ihre Richtigkeit zu prüfen, verdanke ich Herrn Geheimrath EHRLICH.

Ohne heute schon in eine Kritik der Beweise einzutreten, welche für die Auffassung Herrn Geheimrath LEBER's geltend gemacht werden, sei nur das Eine mit aller Schärfe betont, dass sie steht und fällt mit der constanten Durchgängigkeit der Pupille. Denn da nach allgemein acceptirter Anschauung im FONTANA'schen Raume d. h. in der Peripherie der vorderen Kammer ein beständiges und absolut constantes Abströmen von Flüssigkeit stattfindet, dergestalt, dass in ca. 30 Minuten die vordere Kammer ihren Inhalt einmal wechselt,[6] so muss auch in nie versiegendem Strome für Ersatz gesorgt

---

[1] Studien über den Flüssigkeitswechsel im Auge. Arch. f. Ophth. XIX. 2. 1873. S. 87-182.

[2] „Der gegenwärtige Stand unserer Kenntnisse vom Flüssigkeitswechsel des Auges". Ergebnisse der Anatomie und Entwickelungsgeschichte von MERKEL und BONNET. Band IV. 1894. S. 159.

[3] Ueber die quantitativen Verhältnisse der Filtration und Secretion des Kammerwassers von Dr. NIESMANOFF, Priv.-Doc. in Charkow. Arch. f. Ophth. XLII. 4. 1896. S. 1—35.

[4] cf. LEPLAT, nouvelles recherches sur la circulation du liquide intraoculaire. Annales d'ocul. CI. 1889. S. 123—136.

[5] Bericht über die 23. Versamml. der Ophthalm. Gesellschaft zu Heidelberg 1893. Discussion des GREEF'schen Vortrages: „Neue Befunde zur Kenntniss des Flüssigkeitswechsels im Auge u. s. w." S. 23—30.

[6] Arch. f. Ophth. XXVII. 2. 1881. S. 171—282.

[6] cf. hierzu NIESMANOFF l. c. — Wahrscheinlich erfolgt die Erneuerung des Kammerwassers noch etwas rascher; denn in der NIESMANOFF'schen Arbeit ist nur die rein physikalische Filtration in der Kammerbucht, nicht aber die Resorption durch die Iris berücksichtigt.

sein. Gelingt es also nachzuweisen, dass die Pupille für Flüssigkeit nicht oder auch nur nicht immer passirbar ist, so ist die vordere Kammer nach hinten zu gleichsam ein abgeschlossenes Bassin und muss ihren Zufluss anderswoher beziehen.

Dass Iris und Linse einander dicht anliegen, wird schon von STELLWAG, CRAMER und ARLT[1] angenommen, und kein geringerer als HELMHOLTZ[2] erklärt diesen Umstand, für den er auch einen stricten Beweis anführt, für sehr wichtig. Klinisch wird diese Thatsache dadurch beleuchtet, dass am aphakischen Auge die Vorderkammer so sehr viel tiefer ist, als am intacten Bulbus: die Iris ist eben hier, ihrer Rückenlehne beraubt, tief zurückgesunken. Herr Geheimrath LEBER und seine Schüler geben die Zusammengehörigkeit von Iris und Linse zu, nehmen aber an, dass trotzdem ein physiologischer Pupillenabschluss nach hinten nicht bestehe; denn die Rückseite der Iris sei nicht absolut glatt, sondern besitze kleine Unregelmässigkeiten, durch welche Flüssigkeit hindurchsickern könne; auch sei zu bedenken, dass Iris und Linse sich lediglich berühren und durch keine Kraft aneinander gedrückt werden, so dass also die leiseste Bewegung genügt, sie etwas von einander zu entfernen.[3]

Hiergegen hat schon früher ULRICH[4] geltend gemacht, dass Iris und Linse durch den intraocularem Druck zusammengehalten werden, und dass, je höher derselbe steigt, desto fester der Zusammenschluss werden müsse, derart, dass Iris und Linse zusammen ein bewegliches Septum bilden, das in toto nach vorn oder hinten rückt, je nachdem hinten oder vorn der Augendruck in die Höhe geht. — Sehr viel wichtiger aber für die Frage eines Pupillarabschlusses erscheint ein anderes, so viel ich sehe, bisher ganz vergessenes Moment: der Sphinctertonus. Dass ein solcher constant besteht, lehrt nicht bloss die Analogie mit anderen ringförmigen Schliessmuskeln, sondern es beweist dies auch jeder Fall von Irisdialyse, d. h. jener Zustand, bei welchem die Iris in ihrer Peripherie partiell abgerissen ist: sofort hört die Pupille auf rund zu sein; an derjenigen Stelle, welche der Abreissung entspricht, bildet der Pupillarsaum eine gerade Linie — die Sehne desjenigen Bogens, den sie früher darstellte, und dies nicht etwa bloss, wenn die Abreissung oben statt hatte, sondern ebenso, wenn sie seitwärts sitzt oder gar unten. — Wichtig ist ferner, dass die Iris durch die Linse beständig vorgedrängt ist, gewissermaassen in die vordere Kammer hinein, und dass der Sphincter somit an der frei vorragenden Linsenconvexität für seinen Druck gleichsam ein Widerlager findet. Auch zeigen die Schnittflächen der —

[1] Citirt nach ULRICH: Ueber die Durchlässigkeit der Iris und der Linsenkapsel für Flüssigkeit. Arch. f. Augenh. XXXVI. 3. 1898. S. 197—210.

[2] Handbuch der physiol. Optik. 2. Aufl. 1896. S. 25.

[3] LEBER l. c. S. 180.

[4] R. ULRICH, Ueber die Ernährung des Auges. Arch. f. Ophth. XXVI. 3. 1880 S. 35—82.

bei Eserinmiosis — in vivo von mir enucleïrten und sofort in Kältemischung erstarrten Kaninchen-Augen, dass Iris und Linse sich keineswegs bloss am Pupillarsaume berühren, sondern dass sie einander vielmehr in einer Ausdehnung von mehreren Millimetern flächenhaft anliegen (Fig. 1). Es folgt daraus, dass eine Communication zwischen vorn und hinten um so erschwerter sein muss, je enger die Pupille ist, denn um so mehr ist dann der Sphincter entfaltet und um so breiter der abschliessende, gleichsam dichtende Ring. Nur fragt es sich, ob die beiden zusammengepressten Flächen: Linsenconvexität und Irisrückseite einander wirklich wasserdicht adaptirt sind, oder ob nicht doch haarfeine radiäre Spalten existiren, wie Herr Geheimrath Leber sie annimmt, bedingt durch kleine Unregelmässigkeiten und Riefen in der Irishinterfläche, kapillare Spalten, die — wenn auch noch so klein — durch ihre Massenhaftigkeit einen beständigen Flüssigkeitsdurchtritt ermöglichen könnten, in demselben Maasse, wie vorn der Abschluss statt hat. Es hängt also die ganze Frage von der Communication zwischen vorderer und hinterer Augenkammer ab von der Existenz solcher feinsten radiären Spalten.

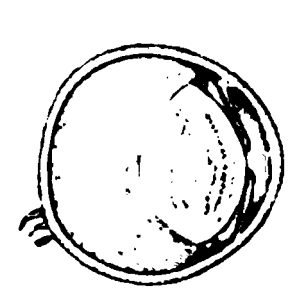


Fig. 1.
Schnittfläche eines bei Eserinmiosis enucleïrten, in Kältemischung gefrorenen, dann zersägten Auges (Laubsäge). Zeichnung nach der Natur.

Diese Frage durch den Versuch zu entscheiden hat Koster[1] unternommen. Er injicirte Berliner Blau in das lebende Thierauge und zwar direct in die hintere Kammer. Er benutzte hierzu albinotische Kaninchen, bei denen man die Verbreitung des Farbstoffes hinter der durchsichtigen Iris schon mit blossem Auge wahrnehmen kann. Und es ergab sich die höchst bemerkenswerthe Thatsache, dass mikroskopisch auch nicht die Spur von Farbstoff in der vorderen Kammer gefunden werden konnte, wenn das Auge 24 Stunden nach der Operation enucleïrt worden war. Hingegen fand ein Uebertritt nach vorn statt, wenn die Injection am todten Thiere gemacht wurde, in die vorderste Region des Glaskörpers hinein. Wenn aber Koster meint, dass die Versuche am todten Thiere mehr beweisen als die am lebenden, weil es „sehr wahrscheinlich“[2] sei, dass der Farbstoff durch Exsudatbildung in der hinteren Kammer so gänzlich zurückgehalten werde, — so dürfte ihm in dieser Deutung schwerlich jemand folgen! Denn erstens ist, nach meinen Präparaten, binnen einer halben Stunde, d. h. nach derjenigen Zeit, in welcher die Vorderkammer ihren Inhalt einmal erneuen soll, von einer Exsudatbildung in der hinteren Kammer auch nicht im entferntesten die Rede — und zweitens kann es nicht scharf genug betont werden, dass alle derartigen Versuche in vivo zu geschehen haben; denn mit dem Aufhören des

[1] W. Koster, Beiträge zur Lehre vom Glaukom. Arch. f. Opht. XLI. 2. 1895. S. 30—109. Siehe besonders: Ueber den Lymphstrom aus der hinteren nach der vorderen Augenkammer S. 81—109 (Heidelberger Laboratorium).

[2] Koster l. c. S. 105.

Blutdruckes sinkt sofort der intraoculare Druck um ein Beträchtliches, und vor allem erschlaffen die Sphincteren im Tode, also gerade die wichtigsten Momente kommen bei KOSTER in Wegfall.

Das Thatsächliche seiner Versuche kann ich jedoch durchaus bestätigen, nur ist mir nicht gelungen, so grosse Mengen (KOSTER injicirte bis 20 cbmm) einzubringen. Immerhin sind KOSTER's Versuche höchst lehrreich: denn in denjenigen Fällen, wo die Spritze radiär — d. h. in der Richtung auf die Pupillenmitte zu — eingestochen war, kann man beobachten, dass von der Kanüle aus rechts und links die bläulichen Massen im Halbkreise herumgehen,[1] und wenn ein Uebertritt stattfindet, so erfolgt er nicht an der Injectionsstelle, sondern am entgegengesetzten Pole, — wie auch KOSTER hervorhebt.[2] Man sieht dann den Farbstoff hinter der Iris einen blauen Ring bilden, während das Pupillarbereich völlig frei bleibt. Diese Verhältnisse sind ganz dieselben, einerlei ob man mit Berliner Blau, Tinte oder chinesischer Tusche experimentirt. Ja selbst wenn man den Einstich so wählt, dass er bei aufrechter Stellung des Thieres ganz oben liegt, so dass also die Farbstoffkörnchen nur ihrer Schwere zu folgen brauchen, um durch die hypothetischen Zwischenräume in die vordere Kammer hinabzugleiten, so findet man trotzdem nichts oder doch nur Spuren in der Vorderkammer, auch dann nicht, wenn man schon nach 30 Minuten enucleïrt, d. h. nach derjenigen Zeit, in welcher das Kammerwasser vollständig gewechselt sein soll. Die Thatsache aber, dass eine solche ringförmige Vertheilung des Farbstoffes überhaupt möglich ist, beweist bereits mit aller Sicherheit, dass ein gewisser Pupillarabschluss besteht, und dass ein Ueberdruck nöthig ist, um ihn zu sprengen.

Freilich, dasjenige worauf alles ankommt, ist damit noch nicht bewiesen. Alle diese Farbstoffe sind körniger Natur, und selbst das lösliche Berliner Blau giebt im Thierkörper einen feinkörnigen Niederschlag. Somit ist der Einwand in hohem Grade zulässig, dass die haarfeinen Spalten zwischen Iris und Linse wohl für Flüssigkeiten, nicht aber für feste, wenn auch noch so kleine Partikelchen durchgängig sein könnten. Es muss also eine andere Versuchsanordnung gewählt werden. — Gelingt es nun eine Substanz zu finden, welche — unzweifelhaft gelöst und flüssig wie Wasser — dem Inhalte der hinteren Augenkammer eine Färbung verleiht, die noch in kleinsten Spuren von der ungefärbten Vorderkammer absticht, so muss es spielend leicht sein den beständigen Uebertritt des Ciliarsecretes, sofern er besteht, mit blossem Auge am lebenden Thiere zu verfolgen. Diese Substanz muss so beschaffen sein, dass sie die thierischen Gewebe möglichst wenig reizt, und in so geringer Menge eingebracht werden können, dass sie, ohne

---

[1] Es darf nicht unerwähnt bleiben, dass diese Versuche technisch recht schwierig sind und des öfteren misslingen.

[2] l. c. S. 104.

den Druck in der hinteren Kammer wesentlich zu erhöhen, ihren Inhalt lediglich färbt: — ein solcher Farbstoff ist das Fluoresceïn.

Es ist schwer begreiflich, dass die Verwendung des Fluoresceïns, welche durch EHRLICH [1] in die Physiologie des Auges eingeführt wurde, gerade in Deutschland so gänzlich in Vergessenheit gerathen konnte.

Zuerst von SCHÖLER und UHTHOFF [2] freudig begrüsst und mit Erfolg für Stoffwechseluntersuchungen des Glaskörpers verwendet, ist es mehr und mehr aus den ophthalmologischen Laboratorien verschwunden, und selbst die Arbeiten PFLÜGER's [3] über die Circulation in der lebenden Hornhaut finden bei weitem nicht die gebührende Würdigung. Heute wird nur noch als interessante Einzelheit angeführt, dass die subcutane Einverleibung dieses prachtvollen Farbstoffes im Auge des Versuchsthieres eine wunderbare hellgrüne Linie erzeugt, die wenige Minuten nach der Injection plötzlich in der Vorderkammer aufblitzt, von der oberen Irishälfte ihren Ursprung nimmt, und wie mit einem feinsten Pinsel gezogen sich scharf von der tiefschwarzen Pupille abhebt, um nach abwärts in immer schwächer werdendem Contour der Wahrnehmung allmählich zu entschwinden. Vollends kamen diese Versuche in Misscredit, nachdem in preisgekrönter Dissertation [4] die Ansicht publicirt worden war, dass die EHRLICH'sche Linie nichts weiter sei als ein einfacher Senkungsvorgang, bedingt durch die übergrosse Diffusionskraft dieses Farbstoffes — und nachdem selbst Herr Geheimrath LEBER es ausgesprochen, dass ein Experimentiren mit diffusiblen Substanzen im Thierkörper principiell schon deshalb von der Hand zu weisen sei, weil diese Stoffe nicht nur aus den zuführenden, sondern auch aus den abführenden Gefässen austreten, mithin niemals eindeutige Resultate geben. Ohne eine Discussion über die EHRLICH'sche Linie heute schon aufzunehmen, welche allerdings der Erklärung ungewöhnliche Schwierigkeiten bietet, sei es nur gestattet dem LEBER'schen Einwand gegenüber zu betonen, dass zum Studium des Kammerwassers schon deshalb nur diffusible Substanzen verwandt werden können, weil das Kammerwasser selbst nichts andres ist als eine schwachconcentrirte eiweissfreie Salzlösung, aus diffusiblen Substanzen zusammengesetzt. Es treten überhaupt nur leicht diffusible Substanzen in das Kammerwasser ein; etwas schwerer diffusible wie z. B. die „Antikörper" gehen — nach METSCHNIKOFF — ganz und gar nicht über. Auch hat niemals ein Physiologe andre als diffusionsfähige Körper benutzt zum Studium

---

[1] Ueber provocirte Fluorescenzerscheinungen am Auge. Deutsche med. Wochenschrift. 1882. Nr. 2, 3 u. 4.

[2] Das Fluoresceïn in seiner Bedeutung für den Flüssigkeitswechsel des Auges. Jahresbericht über die Wirksamkeit der Augenklinik von SCHÖLER zu Berlin im Jahre 1881. Berlin 1882.

[3] 1. Ueber Ernährung der Cornea. ZEHENDER's Mon.-Bl. XX. 1882. S. 69—81. 2. Zur Lymphcirculation im Auge. Arch. f. Augenh. XXVIII. 1894. S. 351—358.

[4] W. EHRENTHAL: Kritisches und Experimentelles zur Lehre vom Flüssigkeitswechsel im Auge. Inaug.-Diss. Königsberg 1887.

der Absonderung des Nierensecretes, welches ebenfalls eiweissfrei ist. Es kann also die wissenschaftliche Berechtigung mit Fluorescëin zu arbeiten nicht bestritten werden. Bezüglich der Resultate sei heute nur daran erinnert, dass es kein andrer war als Ehrlich, der durch Bildung des „grünleuchtenden Hypopyons“[1] als erster nachwies — was bis dahin nur theoretisch acceptirt war —, dass die Regeneration des Kammerwasser nach Punction zweifellos im Wesentlichen eine Function der Ciliarfortsätze ist.

Für die vorliegende Frage muss das Fluorescëin in hohem Maasse geeignet erscheinen. Es ist von nahezu unbegrenzter Färbkraft, denn nach Ehrlich's Angaben ist es noch in einer Verdünnung von 1:2000000 durch seine hellgrüne Fluorescenz deutlich wahrnehmbar, aber nur auf dunklem Hintergrunde, und hierauf gerade beruht seine leichte Erkennbarkeit in der schwarzen (nicht albinotischen) Kaninchenpupille.

Zu den in Rede stehenden Versuchen verwandte ich eine 30 % wässrige Lösung, die unmittelbar vor dem Gebrauch stets noch einmal gekocht war, theils um sie zu sterilisiren, besonders aber, um alle etwa ausgeschiedenen Crystalle sicher zu lösen. Die Einführung in die hintere Kammer wurde mit Hilfe einer Mikrospritze (s. Fig. 2)[2] vorgenommen, die aus einer haarscharfen Canüle besteht, durch welche ein nicht zu leicht gleitender Stahldraht hindurchgeführt ist. Dieser Stempel muss sorgfältig in die Canüle hineinpassen, weil sonst der intraoculare Druck die Farbstofflösung in der Canüle zurückdrängt und gar nicht ins Auge eintreten lässt, was durch eine ganze Reihe misslungener Versuche bewiesen wird. Die Oberfläche der Farbstofflösung wird mit der Spitze der Canüle flach berührt; hierbei bleibt an der Oeffnung ein feinstes Tröpfchen hängen; dieses wird durch Zurückziehen des Stempels in das Innere der Canüle hineingesogen, letztere aussen abgewischt und nun mit raschem Einstich in das luxirte Auge des tief narkotisirten Thieres so weit eingeführt, dass die Spitze der Canüle deutlich an die Irisrückseite anstösst und sie eben etwas anhebt; eine Verletzung der Iris ist dabei leicht zu vermeiden, da die Spitze nur die periphersten Theile berührt, welche — vorn und hinten von Flüssigkeit umspült — leicht ausweichen. Man nimmt dies bei einiger Uebung leicht wahr, besonders wenn man darauf geachtet hat, den Einstich nicht weiter vom Hornhautrande entfernt zu wählen als höchstens 2 mm und die Spritze im Wesentlichen der Irisebene parallel einzuführen. Sticht man weiter hinten ein, so läuft man Gefahr, mit einem Theile der Flüssigkeit in den Glaskörper zu gerathen, was den Erfolg des Versuches in Frage stellt. Ist der Einstich gelungen, so wird der Stempel bis zu einer vorher angebrachten Marke dreist vorgeschoben, die Spritze in dieser Lage 10—20 Se-



Fig. 2.

[1] l. c. S. 22.
[2] Von Windler, Dorotheenstr. 8 in Berlin, ad hoc angefertigt.

kunden belassen, darauf vorsichtig zurückgezogen, und nun mit äusserster Vorsicht der Bulbus in die Orbita zurückgebracht. Die ganze Manipulation nimmt bei geschickter Assistenz nicht mehr als eine halbe Minute in Anspruch. Erwähnt sei noch, dass man zweckmässig grössere Kaninchen benutzt von mindestens 1500 g Gewicht, welche schon 2—3 Minuten nach Entfernung der Aethermaske sich aufrichten und so die denkbar physiologischsten Bedingungen bieten.

Da das hintere Kammerwasser jetzt um seinen Fluoresceïngehalt schwerer ist als das vordere und die Einbringung jeder, wenn auch noch so geringen Flüssigkeitsmenge in ein Bassin von den minimalen Dimensionen der hinteren Kammer einen gewissen Ueberdruck erzeugen muss, ausserdem der Farbstoff stets ganz oben applicirt wurde, so dass er nur der eigenen Schwere zu folgen braucht, um herabzusinken, wie er dies im Glase Wasser schon in kleinster Menge und zwar augenblicklich thut, — so sind die Chancen für den Uebertritt die denkbar günstigsten. Und wenn es richtig ist — um es noch einmal hervorzuheben —, dass in beständigem Ersatz das Ciliarsecret für das abströmende Vorderkammerwasser nachrückt, so wird man bei der enormen Färbkraft der Substanz das Hervortreten des gefärbten Hinterkammerwassers sehr bald sehen müssen, und nach spätestens 1 Minute muss die vorher tiefschwarze Pupille deutlich grün zu werden anfangen.

Dies aber ist ganz und gar nicht der Fall. Die Pupille bleibt schwarz, 5 Minuten, 10 Minuten, 15 Minuten — so absolut schwarz, dass man zweifelhaft wird, ob der Farbstoff überhaupt richtig eingebracht ist. Nichts aber kann leichter sein, als diesen Nachweis zu führen; denn wir wissen seit Ehrlich, dass die Punction der Hornhaut genügt, um den Inhalt der hinteren Kammer herbeizulocken. Und in der That ist es schwer einen Ausruf des Erstaunens zu unterdrücken, wenn jetzt beim Zurückziehen der Lanze sofort und von allen Seiten her die hellgrünen Farbstoffwolken in prächtigen Wirbeln hervorbrechen.

Diese Erscheinungen sind im Wesentlichen die gleichen, ob das Thier eserinisirt war oder nicht. Die ersten Versuche stellt man zweckmässig bei verengter Pupille an. Bemerkenswerth ist dabei, dass die Eserinmiosis des Kaninchenauges in Narkose bis zu mittlerer Weite nachzulassen pflegt, während sie nach Entfernung des Aethers leicht wieder hervorzurufen ist, also in mässigen Grenzen eine Nachahmung des physiologischen Pupillenspiels, und trotzdem bleibt der Farbstoff lediglich hinten. Bei nicht verengter Pupille ist der Versuch technisch nicht ganz leicht; denn die Iris des narkotisirten Kaninchens ist oft kaum $2^1/_2$ mm breit. In solchen Fällen hielt ich es für erlaubt, schon nach 6—8 Minuten zu punctiren. Dass diese recht subtilen Versuche bei so weiter Pupille mitunter misslingen, indem 1 bis 2 Minuten nach der Injection der Farbstoff übertritt, kann nicht Wunder nehmen; namentlich ist dies leicht der Fall, wenn der

eingebrachte Tropfen zu gross war oder die Crystalle sich nicht ordentlich gelöst hatten, oder aber wenn das Auge zu lange luxirt blieb.[1] Insofern aber sind auch diese misslingenden Versuche dankenswerth, als sie zeigen, wie rasch der eingebrachte Farbstoff sich in der hinteren Kammer allseitig verbreitet, so dass auch der Einwand zurückgewiesen werden kann, es brauche das Fluoresceïn eine nennenswerthe Zeit, um die hintere Kammer zu färben und den Weg von der Injectionsstelle bis zum Pupillensaum zurückzulegen. Von principieller Bedeutung erscheint es schliesslich, dass der Pupillenabschluss durchbrochen werden kann, wenn ein Thier, dessen hintere Kammer bei normaler Pupillenweite gefärbt wurde, für einige Minuten ins Dunkle gebracht wird: offenbar bewirkt es die jetzt auftretende Retraction der Iris, dass der Farbstoff allseitig überströmt, denn es liegt auf der Hand, dass bei maximaler Mydriasis der Pupillartheil der Iris bis auf einen feinsten Saum verschmälert wird, und gerade der Pupillartheil ist es ja, welcher den Dichtungsring bildet, denn er enthält den Sphinkter. Es legen diese Verhältnisse die Vermuthung nahe, dass bei längerem Aufenthalt im Finstern sich Communication herstellt; hierauf weisen auch die Blitzlichtphotographien[2] hin, wonach die Iris des verdunkelten Menschenauges schon nach 15 Minuten nur noch 1,5 mm breit ist. Das aber kann nach meinen Versuchen nicht mehr zweifelhaft sein, dass von einem ständigen Ueberfliessen des Ciliarsecrets in allen denjenigen Fällen keine Rede ist, wo durch Beschäftigung bei heller Beleuchtung oder durch anhaltende accommodative Naharbeit oder gar durch vorübergehenden oder dauernden Eseringebrauch (chronisches Glaukom!) eine mittlere oder stärkere Miosis garantirt wird. In allen diesen Fällen muss die vordere Kammer ihre Zuflüsse anderswoher beziehen. Und da aus der Hornhaut nichts kommt und auch quer durch die Iris hindurch — wie ULRICH[3] annimmt — nichts filtriren kann (denn KOSTER[4] zeigte, dass zwischen Augenkammer und Glaskörperraum eine Druckdifferenz nicht erweislich ist), so bleibt schon per exclusionem nichts anderes übrig als die Vorderwand der Iris, eine Gefässprovinz, für welche trotz ihres geradezu strotzenden Blutreichthums, soviel ich sehe, bisher nur von SCHICK,[5] MICHEL[6] und EHRLICH[6] die Fähigkeit abzusondern, in Anspruch genommen wurde. Die directen Beweise für diese secretorische

[1] Vergl. hierzu den nächstfolgenden Versuch.

[2] CL. DU BOIS-REYMOND: Ueber das Photographiren der Augen bei Magnesiumblitzlicht. Archiv f. Anat. u. Physiol. 1888. S. 394. Vergl. auch S. GARTEN: Beiträge zur Kenntniss des zeitlichen Ablaufes der Pupillarreaction nach Verdunkelung (aus HERING's Laboratorium). Pflüger's Arch. 1897. S. 68—94.

[3] R. ULRICH, Ueber die Ernährung des Auges. Arch. f. Ophth. XXVI. 2. 1880. S. 29—49.

[4] l. c. S. 94—97.

[5] Arch. f. Ophth. XXXI. 1885.

[6] l. c.

Function sollen später im Zusammenhange publicirt werden; das aber sei schon jetzt mit aller Schärfe betont: das Fluoresceïn, der Blutbahn einverleibt,[1] erscheint, namentlich bei kleineren Thieren, manchmal schon nach 2 Minuten als EHRLICH'sche Linie in der Vorderkammer; direct in die hintere Kammer injicirt, kann es dort mehr als eine Viertelstunde einfach zurückgehalten werden — mit anderen Worten: es vermag der Farbstoff eher die Gefässwand zu durchdringen, als die supponirten offenen Spalten zwischen Linse und Regenbogenhaut. Es besteht also zwischen vorderer und hinterer Kammer keine ständige freie Communication.

Dieser physiologische Pupillarabschluss, der somit als bewiesen anzusehen ist, hat aber seine ganz bestimmten Grenzen. — Von jeher wurde als einer der Hauptbeweise für die glatte Durchgängigkeit der Pupille die Thatsache betrachtet, dass bei ringförmiger Synechie zwischen Iris und Linse Drucksteigerung eintritt. Diese unbestrittene klinische Beobachtung scheint sehr stark gegen einen Abschluss zu sprechen. Sollte sie wirklich mit ihm unvereinbar sein?

Auf diese Frage antwortet ein sehr einfacher Versuch. Man braucht nur den Bulbus eines Kaninchens zu luxiren und kurze Zeit in dieser Stellung zu erhalten; nach 2—3 Minuten sieht man, dass sich die Conjunctivalgefässe strotzend füllen; nach weiteren 2—3 Minuten wird das Auge, an dem nicht die geringste Verletzung stattfand, vorsichtig reponirt und in irgend eine Körpervene[2] Fluoresceïn injicirt, $^1/_2$—1 ccm der 20% Lösung.[3] Binnen einer halben Minute zeigt das Thier eine allgemeine Gelbfärbung, und schon wenige Minuten später sieht man, dass an dem Versuchsauge der Sphinkter gelüftet wird: es erscheint — zuerst meist oben — am Pupillarsaum ein kleinster grüner Farbstoffklumpen, der aus der hinteren Kammer hervorquillt, an Ausdehnung allmählich zunimmt und langsam durch das Pupillarbereich hinabgleitet. Inzwischen ist auch an anderen Stellen das Ciliarsecret übergetreten, und nach circa 15 Minuten hat sich am Boden der Vorderkammer ein „grünleuchtendes Hypopyon" angesammelt, wie es zuerst von EHRLICH beschrieben wurde nach Punction der Augenkammer. Während aber bei EHRLICH's Versuchen der Uebertritt so massig erfolgt, dass binnen wenigen Minuten das punktirte Auge in eine undurchsichtige grüne Beule verwandelt scheint, vollzieht sich bei dem in Rede stehenden Experiment der Uebertritt ausserordentlich langsam, und die angesammelten eiweisshaltigen Secretmengen pflegen selten höher aufwärts zu reichen, als bis zur Pupillenmitte.

---

[1] $^1/_2$—1 cm der 20% Lösung.

[2] Zweckmässig benützt man eine Randvene am Ohr, die durch heisses Wasser erweitert ist.

[3] Bei grösseren Thieren (1800 g und darüber) muss das Auge 6—8 Minuten luxirt bleiben.

Offenbar ist es die starke Blutstauung im Augeninnern, welche, provocirt durch die abnorme Stellung, in dem gefässreichsten Organ des Auges, dem Ciliarkörper, eine so reichliche Absonderung veranlasste, dass ihrem Druck das Ventil des Sphinkters nachgeben musste. Dass dem so ist, lehrt die Betrachtung des unberührten anderen Auges, welches während der ganzen Versuchsdauer nichts Bemerkenswerthes darbietet ausser einer mässigen Fluorescenz oder etwa der Linie. Das aber muss an dieser Stelle bemerkt werden, dass EHRLICH diese Fähigkeit, unter Umständen so sehr viel mehr zu secerniren als in der Norm, bereits in seiner Arbeit 1882[1] den Ciliarfortsätzen vindicirt und hierbei die Ansicht ausgesprochen hat, dass es bei dieser Gelegenheit zu einer lästigen Refractionsstörung kommen müsse, wenn nämlich das Ciliarsecret — welches Eiweiss enthält! —, gerade bis zur Pupillenmitte hinaufreicht. Diese damals rein theoretische Forderung wird durch den letzten Versuch vollauf bestätigt.

Die Consequenzen für die Pathologie des Auges ergeben sich von selbst. Eine Verwachsung zwischen Linse und Iris ist undenkbar ohne Entzündung, eine Entzündung undenkbar ohne Circulationsstörung. Lehrt aber der letzte Versuch, dass schon eine vorübergehende Stase die hintere Kammer gleichsam zum Ueberlaufen bringt, um wieviel mehr muss dies der Fall sein bei einer Entzündung des Augeninnern! Zumal es sich bei ringförmiger Verwachsung meistens um chronische, recidivirende Entzündungen handelt. Es muss also ganz natürlich zu Drucksteigerung kommen, wenn in solchen Krankheitsfällen die überfüllte hintere Kammer sich nicht mehr entleeren kann. Es sind somit die Versuche mit den klinischen Thatsachen in bester Uebereinstimmung.

Noch sei auf ein Moment hingewiesen, welches so recht demonstrirt, zu welch gezwungenen Annahmen die Anschauung von der constanten Durchgängigkeit der Pupille geführt hat: Kammerwasser und Glaskörperflüssigkeit — beide sollen von den Ciliarfortsätzen stammen; das erstgenannte Secret aber enthält kein Eiweiss, das zweite ist an Eiweiss sehr reich. Es würde zu weit führen, die Erklärungen aufzuzählen, die für diesen Widerspruch versucht[2] wurden. Der Widerspruch ist unlöslich, das Kammerwasser stammt eben unter physiologischen Verhältnissen und seiner Hauptmenge nach nicht aus den Ciliarfortsätzen.[3]

Um es noch einmal auszusprechen, zeigen diese Versuche, dass eine ständige, freie Communication nicht besteht. Es kommt hierbei gar nicht darauf

---

[1] Deutsche med. Wochenschr. 1882. S. 55.

[2] Vergl. LEPLAT, Nouvelles recherches etc. Ann. d'ocul. CI. 1889. S. 128—136. Siehe besonders auch Disc. des GREEFF'schen Vortrages Sitzungsber. d. Ophth. Ges. l. c.

[3] Es sei heute schon vorläufig mitgetheilt, dass in aphakischen Kaninchenaugen das Kammerwasser noch 3 Monate nach der Linsenextraction eiweisshaltig ist, zu einer Zeit also, wo jede Reizung längst verschwunden ist. Der Grund ist offenbar, dass sich jetzt die Flüssigkeiten vor uns hinter der Iris ungehindert mischen können.

an, ob der Uebertritt des Fluoresceins, welcher 18 Minuten lang nicht erfolgte, vielleicht nach 19 Minuten eintritt. Zweifellos muss er durch Diffusion — sofern nicht vorher Resorption stattfindet — irgend einmal eintreten, denn aus Brücke's Experimenten[1] wissen wir, dass ein Diffusionsverkehr selbst dann nicht ausbleibt, wenn die Versuchsflüssigkeiten den Druck zweier plangeschliffener Glassplatten zu überwinden haben, die durch ein Schraubengewinde eisenfest zusammengepresst werden. Es lohnt aber gar nicht, diesen Uebertritt abzuwarten; die Thatsache schon, dass er mehr als eine Viertelstunde lang nicht erfolgt, reicht völlig aus, um die Annahme eines beständigen, rein mechanischen Ueberströmens, wie sie bisher gegolten hat, ein für alle Mal zurückzuweisen. Es existirt ein physiologischer Pupillenabschluss, aber er hat seine Grenzen: höchst wahrscheinlich wird er durchbrochen bei maximalster Pupillenweite, unzweifelhaft bei Entzündungen der Iris und des Ciliarkörpers.[2]

Herrn Geheimrath Ehrlich, der diesen Versuchen sein überaus wohlwollendes Interesse schenkte, Herrn Professor Zuntz, der sie gleichfalls mit Rath und That höchst dankenswerth förderte, sowie Herrn Geheimrath Hirschberg, der diese Arbeit seiner Kritik unterwarf und sich von der Richtigkeit der Angaben durch persönlichen Augenschein überzeugt hat, auch an dieser Stelle ehrfurchtsvollen Dank.

II. Ueber halbmondförmige Lipodermoide der Bindehaut.

Von Prof. Dr. **Th. Ewetzky** in Moskau.

Die angeborenen Dermoide der Bindehaut treten bekanntlich — von denjenigen der Thränencarunkel abgesehen — entweder am Hornhautrande oder in der Gegend der Uebergangsfalte auf. In seltenen Fällen können dieselben sich auch von der Uebergangsfalte bis auf die Hornhaut erstrecken. Die Dermoide am Hornhautrande haben einen recht ausgeprägten dermoidalen Charakter, die Dermoide der Conjunctiva präsentiren sich dagegen sehr häufig sogar bei der anatomischen Untersuchung als reine Lipome, wofür sie früher auch gehalten wurden. Doch zwingen uns gewissermaassen die genaueren Forschungen der letzten Jahre, das Vorkommen von reinen Lipomen in dieser Gegend zu bezweifeln. Das Fettgewebe dieser Geschwülste wurde nämlich immer von einer, wenn auch manchmal schwach ausgebildeten, cutanen Schicht bedeckt gefunden, in welcher Haare, verschiedenartige Drüsen, glatte und quergestreifte Muskeln angetroffen wurden.

---

[1] Beiträge zur Lehre von der Diffusion tropfbar flüssiger Körper durch poröse Scheidewände. Poggendorff's Annalen. Bd. 58. 1843. S. 77—94.

[2] Die Versuche wurden sämmtlich an Kaninchen angestellt, um sie mit denen der Heidelberger Schule in Parallele stellen zu können.

Diesem anatomischen Befunde entsprechend halten jetzt die meisten Autoren diese Geschwülste für Lipodermoide. Dieselben liegen in der Mehrzahl der Fälle am äusseren Augenwinkel, vorwiegend zwischen den Sehnen des Rectus sup. und Rect. ext. (nach NOBBE[1] in 70% aller Fälle), worauf schon VON GRAEFE hinwies. Aeusserlich haben sie die Gestalt eines Tumors, d. h. sie nehmen einen circumscripten Raum ein und ragen mehr oder weniger über die angrenzende Conjunctiva hervor. Im vorliegenden Artikel möchte ich die Herren Fachgenossen auf eine besondere Art von Lipodermoiden aufmerksam machen, die anatomisch ganz ähnlich angelegt, doch von den anderen Dermoiden der Bindehaut durch ihr eigenthümliches Aussehen wesentlich zu unterscheiden sind.

Fall I.

Darja S., ein 25jähriges Mädchen. Die Geschwulst wurde vor 3 bis 4 Jahren bemerkt, denn erst seit dieser Zeit fing das Auge an sich zeitweise zu röthen und zu schmerzen. An der Bindehaut des linken Auges im äusseren Augenwinkel liegt eine dünne, halbmondförmige Falte, deren concaver Rand gegen die Hornhaut gerichtet ist, von welcher er bei der geraden Blickrichtung auf 6 mm entfernt erscheint. Bei starker Abduction verbirgt sich der äussere Hornhautrand hinter die Falte, bei Adduction entfernt er sich dagegen weit von derselben. Oben und unten verliert sich die Falte in den Uebergangsfalten, wobei Dank der concaven Form ihr oberes und unteres Ende weit nach innen bis zum Verticalmeridian der Cornea vorrücken. Der abgerundete, der Hornhaut zugewandte Rand ist etwas verdickt, die Falte selbst verliert sich allmählich hinter der äusseren Commissur. Unter dem freien, concaven Rande liegt eine etwa 3 mm tiefe Furche verborgen, deren Tiefe bei Abduction zu-, bei Adduction abnimmt. Die Falte ist an der Sclera verschieblich, von gelblicher Farbe. Auf der glatten Oberfläche nimmt man zahlreiche feine Blutgefässe und der Lidspaltenzone entsprechend eine kleine xerotische Stelle von weisser Farbe wahr. Es wachsen keine Haare auf der Falte. — Es sind keine weiteren Anomalien zu bemerken, beide Augen sind normal. Aus kosmetischen Rücksichten bittet das Mädchen von der Falte befreit zu werden.

Fall II.

Agafja G., ein 22jähriges Mädchen. Es sind keine Angaben über den Zeitpunkt der Entstehung der Anomalie vorhanden. Am rechten Auge befindet sich eine der vorhin beschriebenen ganz gleich aussehende Falte und an vollkommen symmetrischer Stelle, nur liegt sie der Hornhaut etwas näher. Beide Augen sind normal, es besteht keine weitere Anomalie. Es

[1] GRAEFE's Arch. f. Ophthalm., Bd. 44, 2.

wird über keine Beschwerden geklagt, nur wünscht das Mädchen von der Entstellung befreit zu werden.

Fall III.

Oskar W., ein 21jähriger Student. Die Geschwulst ist vor etwa 11 Jahren bemerkt worden, wächst sehr langsam, verursacht keine Beschwerden. Pat. findet das betreffende Auge nicht schön genug und möchte gern von der Anomalie befreit werden. Am rechten Auge findet man eine in allen Einzelheiten den beiden eben beschriebenen gleich aussehende Falte und auch an symmetrischer Stelle. Sie liegt etwas weiter von der Hornhaut entfernt, fast hart an der Commissur.

Fall IV.

Matrēna S., eine 30jährige Frau. Die Falte besteht seit der Geburt, wächst sehr langsam, verursacht keine Beschwerden. Pat. will auf die Operation nicht eingehen, ist der Erkrankung des anderen Auges wegen zur Consultation erschienen. Im äusseren Winkel des rechten Auges liegt hart an der Commissur eine rundliche Geschwulst von gelblicher Farbe und von der Grösse einer starken Erbse. Ihre Consistenz ist weich, die Oberfläche etwas höckerig, cutisähnlich und von zahlreichen langen, stark pigmentirten Haaren besetzt. Die Geschwulst liegt vor den Lidern; durch einen von denselben eingeschnürten Stiel ist sie mit der Vorderfläche einer Falte der Bindehaut und mit der Haut der Commissur verwachsen. Die Falte ist von gelblicher Farbe, mit glatter Oberfläche, haarlos, hat eine halbmondförmige Gestalt mit einem concaven der Hornhaut zugewandten Rande. Der letzlere ist verdickt und abgerundet, sein oberes und unteres Ende verlieren sich in den Uebergangsfalten. Hinter ihm liegt eine Furche, deren Tiefe sich bei verschiedenen Blickrichtungen ändert: beim Blick nach links wird die Furche tiefer, wobei der freie Rand näher an die Cornea zu liegen kommt; bei der entgegengesetzten Blickrichtung wird sie flacher, ja verstreicht ganz, während die Entfernung von der Hornhaut zunimmt. Die Falte ist auf der Sclera verschieblich. Keine anderen Anomalien vorhanden, das Auge selbst ist normal. V = 1,0.

Befund am linken Auge: Macula corneae, paralysis n. oculomotorii partial. (Ptosis, Beweglichkeitsbeschränkung nach oben und unten, mässige Erweiterung der Pupille, Freibleiben des Astes zum Rectus intern.), n. abducentis, n. trochlearis, n. facialis et n. trigemeni. V = 0,4. Die Erkrankung soll seit einem Jahre bestehen.

Fall V.

Stepanida K., eine 33jährige Frau. Rechts bedeutender Microphthalmus. Im äusseren Winkel des Auges befinden sich zwischen der Commissur und dem Augapfel zwei Geschwülste: die eine oberhalb, die

andere unterhalb des Horizontalmeridians. Da wo sie zusammenstossen, sind dieselben fest mit einander verwachsen, so dass eigentlich nur eine durch eine strangförmige Falte in der Mitte etwas eingedrückte und dadurch in zwei fast gleich grosse Lappen getheilte Geschwulst vorliegt. Auf diese Weise wird also eine den Augapfel von aussen umfassende halbmondförmige, voluminöse Geschwulstfalte gebildet. Die Entfernung derselben vom Hornhautrande variirt je nach der Stellung des Bulbus: bei Abduction nähert sich die Cornea dem inneren Rande des Tumors und entfernt sich von demselben bis auf 10 mm bei starker Adduction. Die Grenzen der beiden Lappen sind unten und besonders oben scharf ausgesprochen. In der Richtung nach aussen verliert sich der Tumor hinter der Commissur ohne deutliche Grenze. Die Grösse jedes Lappens beträgt etwa 10 mm im kürzeren und 15 mm im Längsdurchmesser. Die Geschwulst ist von der anscheinend normalen etwas sehnig glänzenden und Haare tragenden Conjunctiva bedeckt: auf dem unteren Lappen wachsen 4, auf dem oberen 8—10 Haare. An Stellen des Haarwuchses erscheint die Bindehaut etwas gröber, fein gekörnt und leicht gelblich. Am oberen Rande nimmt man auf der Conjunctiva des oberen Lappens einen kleinen, sternförmigen Pigmentfleck wahr, ähnlich zweien anderen, die in der Nähe auf der Bindehaut der Uebergangsfalte beobachtet werden. Die Consistenz des Tumors ist eine weiche. Derselbe ist sehr beweglich und nur mit der äusseren Commissur fest verwachsen. Das linke Auge bietet keine Veränderungen dar.

Alle beschriebenen Fälle wurden in der Moskauer Augenklinik während der Jahre 1893—1896 beobachtet. In den drei ersten wurde die Falte excidirt und im Falle V dem Wunsche der Patientin entsprechend auch das microphthalmische Auge mit entfernt, um ihr das Tragen einer Prothese zu ermöglichen.

Anatomische Untersuchung.

Der anatomische Bau der entfernten Falten ist in allen Fällen ein so ähnlicher, dass es überflüssig erscheint, jede Geschwulst getrennt zu beschreiben. Jede Falte war nämlich aus Fettgewebe, das die Hauptmasse derselben ausmachte, aus einer dasselbe umhüllenden dünnen Gewebsschicht cutisartigen Charakters und endlich aus dem Epithel zusammengesetzt.

Das Epithel war in allen Fällen mehrschichtig, aber seine Schichtenzahl variirte in beträchtlichen Grenzen nicht nur in verschiedenen Falten, sondern auch in einer und derselben. Die tiefe, dem Bindegewebe unmittelbar aufliegende Schicht bestand aus einer Reihe mitunter langer, mitunter kurzer, cylindrischer oder auch nur cubischer Zellen. In dem ersten Falle enthielten diese auf der Vorderfläche der Falte gelegenen Zellen eine geringe Menge Pigmente, wodurch sie leicht gelblich oder bräunlich gefärbt erschienen. Den tief gelegenen Zellen lagen mehrere Schichten ovaler und rundlicher, zelliger Elemente auf, deren veränderliche Reihenzahl

hauptsächlich Schwankungen in der Mächtigkeit des ganzen Epithellagers bedingte. Die oberflächlichste Schicht bestand aus abgeplatteten, mit einem stäbchenförmigen Kern versehenen Zellen. In dem ersten Falle ordneten sich dieselben in mehrere Reihen an. In demselben Falle fielen die oberflächlichsten Epithelien in der Gegend der früher erwähnten xerotischen Stelle der Verhornung anheim, verloren dabei ihren Kern und lösten sich leicht als feinste Schüppchen ab. Es ist hervorzuheben, dass die oberflächlichste Schicht bei Weitem nicht immer aus platten Zellen bestand, dieselben wurden vielmehr häufig von einer Reihe grosser, cubischer, auch cylindrischer und schön ausgebildeter Becherzellen ersetzt. Diese Elemente übertrafen an Grösse diejenigen der mittleren Schichten in bedeutendem Maasse. Besonders schön ausgebildet und in sehr reichlicher Anzahl fanden sich die Becherzellen vor in den Rinnen, die auch in der normalen Bindehaut angetroffen wurden. Uebrigens waren diese Rinnen nur im Falle I und auch da nicht überall ausgebildet. In den mittleren Epithelschichten wurden sehr häufig theils vereinzelte, theils zu kleinen Gruppen vereinigte Zellen mit schleimigem Inhalt und mit einem nach unten verschobenen Kern angetroffen. Fast immer fand man dieselben auch in den in das darunter liegende Gewebe eingedrungenen Epithelzapfen liegen.

Nur im Falle I schickte das Epithel kurze, schmale oder breite Fortsätze in das Bindegewebslager hinein, wodurch das Bild rudimentär entwickelter Papillen zu Stande kam.

In allen untersuchten Falten lag unter dem Epithel eine cutisähnliche Schicht, deren Dicke in den ersten drei Fällen 0,5—1,5 mm und im Falle V 2,5 mm betrug. Die oberflächlichen Lagen der cutanen Schicht unterschieden sich in einigen Structureinzelheiten von den tiefer gelegenen. Unmittelbar unter dem Epithel waren die ersteren aus sehr dünnen, grösstentheils sehr dicht mit einander verflochtenen Bindegewebsbündeln und Fäserchen zusammengesetzt, nur im Falle V war ihre Verbindung eine mehr lockere. Die Bündelchen verliefen vorwiegend parallel der Faltenoberfläche. Aus den tiefer gelegenen Lagen erhoben sich und drangen senkrecht zu denselben andere Bündel in diese Schicht ein, wobei viele unter ihnen fast bis zum Epithel heranreichten, sich hier in einzelne Fäserchen auflösten und somit diese Schicht auszubilden halfen. In den oberflächlichen Lagen muss weiter auf eine relativ grosse Menge kleiner, rundlicher Zellen hingewiesen werden, die mitunter sich zu ansehnlichen Anhäufungen gruppiren und an diesen Stellen den Bau des bindegewebigen Gerüstes vollständig verdeckten. Diese Schicht zeichnete sich weiter durch Reichthum an feinen Blutgefässen aus. In den drei ersten Fällen war dieselbe fast mikroskopisch dünn, im Falle V erreichte sie aber die bedeutende Dicke von 1 mm.

Der tiefer gelegene Abschnitt der cutanen Lage war viel dicker, in den Fällen I—III machte er fast die ganze Masse dieser Schicht aus, nur

im Falle V änderte sich dieses Verhältniss zu Gunsten der oberflächlichen Schicht (1 : 1,5). Dem Bau nach waren die beiden Abschnitte ähnlich, der Unterschied bestand insofern, als die Bindegewebsbündel in dem tiefer gelegenen viel dicker erschienen und das ganze Netzwerk nicht so dicht gebaut war, überall sah man nämlich breite Spalten die Bündel von einander abtrennen. Diese Lockerheit des Gewebsgefüges und die ansehnliche Dicke der Bündel zusammen mit der grossen Armuth an zelligen Elementen bildeten also die wesentlichsten Merkmale der tiefen Schicht. Die Lagerung der Bindegewebsbündel fiel mit dem Verticalmeridian zusammen, auf Querschnitten sah man fast ausschliesslich quergetroffene Bündel. Diese ganze Masse von parallel zur Faltenoberfläche gelegenen Bündeln wurde von senkrecht zu denselben aus der Tiefe aufgestiegenen durchsetzt. In den untersten Lagen fingen einzelne Fetttraubchen an sich bemerkbar zu machen.

Von diesem der Cutis ähnlichen Bau abgesehen, trat der cutisartige Charakter dieser Bindegewebslagen im Auftreten von Haaren und verschiedenartigen Drüsen sehr scharf auf. Bei der klinischen Untersuchung wurde das Vorhandensein von Haaren in den Fällen IV und V constatirt, das Mikroskop wies dieselben auch im Falle I nach, obgleich sie sogar bei aufmerksamer Besichtigung der Falte, Dank der ausserordentlichen Feinheit und Pigmentarmuth, nicht vor der Operation beobachtet werden konnten. In diesem Falle wuchsen die Haare an der Vorderfläche der Falte und an ihrem verdickten Rande. Sie waren nicht mit Talgdrüsen versehen, ihre Haarzwiebeln lagen tief in der cutanen Schicht an der Grenze des Fettgewebes. An der Oberfläche sah man um die Haare herum theils platte Epithelien, theils cylindrische und Becherzellen liegen. Das Dermoid im Falle V war bedeutend reicher an Haaren, diese letzteren besassen Talgdrüsen, die mitunter auffallende Grösse erreichten, das Haar selbst schien dann ein Anhängsel derselben zu sein. Ausserdem wurde in diesem Falle eine acinös-tubulöse Drüse ebenfalls in den tiefen Lagen der cutanen Schicht aufgefunden. Sie war von ovaler Form, mit einem Längsdurchmesser von etwa 1 mm und lag am Rande der Geschwulst, wie das ziemlich häufig in den Dermoiden der Bindehaut angetroffen wird; es wäre aber sehr gezwungen, dieselbe deshalb als nicht zum Tumor gehörig zu betrachten und sie der zufällig während der Operation mitgenommenen Conjunctiva zuzurechnen, wie das Nobbe (l. c.) für seine Fälle angenommen hat. Die Geschwulst reichte nicht bis in den Fornix hinein, somit war es gar nicht nöthig die Conjunctiva desselben mitzunehmen. Mitunter fanden sich hier dünne Bündel glatter Muskelfasern und zerstreut gelagerte quergestreifte Muskelfasern vor. In den letzteren war die contractile Substanz häufig in einzelne Stücke zerfallen, um welche herum sich zahlreiche Rundzellen angesammelt fanden. In allen untersuchten Fällen traf man in der cutanen Schicht der Falte ziemlich zahlreiche grobe Blutgefässe und häufig auch

Nervenfaserbündel verschiedener Dicke. Es fanden sich weiter elastische Fasern vor.

Wie schon angeführt, machte das Fettgewebe den bei Weitem umfangreichsten Theil der ganzen Falte aus, die cutane Schicht schien für dasselbe als eine Art Kapsel zu dienen. Vom anatomischen Standpunkte aus war hier nichts Besonderes aufzufinden. Mitunter sah man im Fettgewebe Haarzwiebeln eingebettet liegen. Bei der Operation hatte man Gelegenheit, das Fettgewebe weit nach hinten zu verfolgen, vielleicht stand es doch mit dem orbitalen Zellgewebe in Verbindung, wie das von einigen Autoren für die Dermoide dieser Gegend angenommen wird.

Schluss-Bemerkungen.

Auf Grund der von uns beobachteten Fälle kann das klinische Bild dieser eigenartigen Bildungen in folgenden Zügen kurz geschildert werden. Dieselben stellen eine dünne, flache Falte dar, welche immer an der äusseren Seite des Augapfels gelegen und mit ihrem verdickten und abgerundeten Rande der Hornhaut zugewendet ist, deren äussere Hälfte dieser Rand halbmondförmig umfasst ohne die Cornea je zu berühren. Die Entfernung ist in verschiedenen Fällen eine verschiedene und verändert sich ausserdem je nach der Stellung des Auges. Hinter dem freien Rande liegt eine Furche, deren Tiefe ebenfalls von der jeweiligen Stellung des Bulbus abhängt. Das obere und untere Ende des concaven Randes verliert sich in der entsprechenden Uebergangsfalte, wobei es dem Verticalmeridian der Hornhaut sich annähert, wodurch auch der halbmondförmige Verlauf des freien Randes bestimmt wird. Die äussere Seite der Falte verliert sich unmerklich hinter der Commissur. Dem äusseren Aussehen nach erinnern diese Falten an die Plica semilunaris im inneren Augenwinkel, nur sind sie etwas dicker und von gelblicher Farbe, wodurch sie mehr in die Augen fallen. Die Falte ist nicht mit der Sclera verwachsen, ist auf derselben leicht verschieblich, von gelblicher Farbe, mit glatter Oberfläche, von weicher Consistenz. Mitunter werden an derselben Haare beobachtet, sie können aber auch ganz fehlen; es ist wichtig hervorzuheben, dass die anatomische Untersuchung sie in manchen Fällen nachzuweisen vermochte, in welchem sie dem unbewaffneten Auge entgangen waren.

Mit der Zeit kann die Falte sich vergrössern und an die Hornhaut etwas näher zu liegen kommen. Ihr Wachsthum ist ein sehr langsames. Es werden in der Regel keine Beschwerden verursacht, das Sehen wird nicht gestört, nur leidet das Aussehen des Auges etwas darunter, weshalb auch die Patienten den Arzt aufzusuchen pflegen. Diese Bildungen wurden an Patienten im Alter von 21—33 Jahren beobachtet. Höchst wahrscheinlich sind die Falten immer angeboren, das liess sich aber nur in zwei Fällen mit Bestimmtheit nachweisen. Die gegentheiligen Angaben der Patienten in den anderen Fällen können meiner Meinung nach durch

Verborgenbleiben der Falte hinter der Commissur während der ersten Lebensjahre erklärt werden; in solchen Fällen tritt sie viel später hervor und lenkt erst dann die Aufmerksamkeit des Kranken auf sich. Interessant ist weiter, dass diese Geschwülste vorwiegend bei dem weiblichen Geschlecht angetroffen werden, unter 5 Kranken wurden 4 weibliche Personen notirt. Nur in einem Falle (V) war die Falte mit einer Anomalie des Auges selbst complicirt (Microphthalmus), sonst waren beide Augen vollkommen normal gefunden, wenn wir von einer Patientin (Fall IV) mit erworbener Ophthalmoplegia unilateralis (am anderen Auge) absehen wollen. In demselben Falle endlich sah man an der Falte ein unzweifelhaftes Dermoid aufsitzen und vor die Lidspalte austreten.

Wenn man die klinischen Merkmale — die Lage im äusseren Augenwinkel, die Weichheit und die Farbe, das Angeborensein der Falten — ins Auge fasst, so kann die Diagnose nur zwischen Lipom oder Dermoid der Bindehaut schwanken. Das Vorhandensein eines mit zahlreichen Haaren besetzten Dermoids auf der Falte im Falle IV und dann das recht typische tumorähnliche Aussehen der mit Haaren versehenen Falte im Falle V sind wohl geeignet, unsere Diagnose zu erleichtern.

Der anatomische Befund spricht unzweifelhaft für den dermoiden Ursprung dieser Bildungen. Es könnte dagegen erwidert werden, dass in 2 Fällen gar keine für das Dermoid so charakteristischen Epithelgebilde sich feststellen liessen, allein ich denke, dass dieser Umstand nicht unsere Annahme erschüttern kann. Es wäre wohl möglich anzunehmen, dass das embryonale Gewebe, das sich später zu Dermoid ausbilden wird, vielleicht in manchen Fällen arm an entsprechenden Bildungselementen, resp. von denselben von vorne herein ganz frei sein kann. Dies ist nicht einmal eine aus der Luft gegriffene Vermuthung, es lassen sich dafür manche Gründe anführen. Im Falle V war der embryonale Keim entschieden reich an solchen Bildungselementen, weshalb wir auch hier zahlreiche gut ausgebildete Haare und schön entwickelte Drüsen vorfinden; im Falle I dagegen fehlte es an genügendem Bildungsmaterial — die Haare kamen freilich zur Entwickelung, aber sie waren sehr dünn, fast pigmentlos und nicht mit Talgdrüsen versehen. Somit blieben hier die Epithelgebilde in verkümmertem Zustande, warum sollte man also nicht eine weitere Stufe einer solchen mangelhaften Entwickelung, d. h. totales Fehlen der Haare und Drüsen annehmen? — Es sind schon in der Literatur Dermoide der Bindehaut beschrieben worden, in welchen ebenfalls diese Gebilde gefehlt hatten, ich verweise hier nur auf den neuesten Fall von van Duyse[1]. Ob in solchen Fällen der versprengte Keim so winzig klein gewesen war, dass Haarbälge u. s. w. nicht enthielt (Nobbe, l. c.) oder ob es sich hier vielleicht um irgend einen pathologischen Process handelte, der auf die Aus-

[1] Die Ophthalmologische Klinik, 1898, Nr. 6.

bildung dieser Elemente hemmend eingewirkt hatte — das lasse ich unentschieden. Die letztere Annahme dürfte doch vielleicht die richtigere sein, wenigstens waren in meinen Fällen die haarlosen Falten ebenso gut entwickelt, wie die mit denselben versehenen. Es ist ausserdem nicht richtig, in ähnlichen Fällen das Augenmerk ausschliesslich auf das Vorkommen oder Fehlen der Epithelgebilde zu richten und das Gewebe, in welchem sie zur Entwickelung kommen, ausser Acht zu lassen. Haare und Drüsen bilden unzweifelhaft ein wichtiges und charakteristisches Merkmal der Dermoide, aber nicht sie sind es, welche den „Tumor“ bilden. Mehr ausschlaggebend scheint mir die in anatomischer Hinsicht vollkommen identische Structur aller von mir untersuchten Falten zu sein, mögen sie Haare u. s. w. enthalten oder nicht. Das Vorhandensein einer cutanen, das Fettgewebe bedeckenden, Schicht ist in dieser diagnostischen Frage von entscheidendem Werth. Es darf uns nicht befremden, dass diese Schicht nicht in allen Structureinzelheiten sich mit dem Bau der normalen Haut deckt, wissen wir doch, dass transplantirte Stücke der Schleimhaut resp. der Haut nach erfolgter Anheilung im Laufe der Zeit Structureigenthümlichkeiten des sie umgebenden Gewebes mehr oder weniger annehmen. Umsomehr wird das bei einem von der Natur selbst in die Bindehaut implantirten cutanen Keim der Fall sein. Deshalb ist es auch nicht statthaft, diese cutane Schicht als Analogon einer Tumorkapsel (in diesem Falle also eines Lipoms) zu betrachten, der anatomische Bau derselben schliesst das aus.

Somit denke ich die Gründe angeführt zu haben, die mich berechtigen, die fraglichen Bildungen als Lipodermoide der Bindehaut aufzufassen. Ihr eigenthümliches Aussehen rechtfertigt es, dieselben von den anderen Lipodermoiden der Conjunctiva durch einen besonderen Namen zu unterscheiden. Halbmondförmige Lipodermoide (auch Faltendermoide) wäre vielleicht eine für dieselben passende Benennung.

Diese Lipodermoide kommen, wie es scheint, sehr selten vor, viel seltener als die gewöhnlichen Dermoide der Conjunctiva, wenigstens habe ich aus der Literatur nur wenige diesbezügliche Beobachtungen sammeln können. Ihr eigenthümliches Aussehen hat schon längst die Aufmerksamkeit der Ophthalmologen auf sie gelenkt und führte zu mannigfachen und widersprechenden Ansichten über ihre Natur, umsomehr als keine anatomischen Untersuchungen vorgelegen hatten. So werden dieselben als angeborene Wucherung der Lidbindehaut (von Ammon[1]), als supplementäres oder viertes Lid (Dubois,[2] Fano[3]), als Ectropium der Bindehaut (Fronmüller[4]), als rudimentäres Lid (Larcher[5]) aufgefasst. In der Literatur

---

[1] Klinische Darstellungen der angeborenen Krankheiten des Auges.
[2] Annal. d'Oculist., I. 34.
[3] Ibid., I. 49.
[4] Ibid., I. 26 (cit. nach Larcher).
[5] Des paupières rudimentaires chez l'homme. Thèse de Paris. 1889.

kann man Fälle finden, die den unserigen theils ähnlich sind und gewissermaassen einen Uebergang zum gewöhnlichen Typus der Bindehautdermoide darstellen (z. B. der Fall von HIRSCHBERG und BIRNBACHER[1]).

Die Entstehung der halbmondförmigen Lipodermoide ist räthselhaft; die Constanz ihrer Lage und ihre äusserlichen Eigenthümlichkeiten können weder durch die Theorie der versprengten Keime oder der amniotischen Verwachsung, noch durch irgend eine andere für die Entwickelung der Dermoide überhaupt aufgestellte Theorie genügend erklärt werden. In der Entwickelungsgeschichte der Lider müssen noch für uns unbekannte Vorgänge sich abspielen, die ein Licht auf die Entstehung dieser angeborenen Anomalie zu werfen geeignet sein dürften.

III. Zur Lehre von der sympathischen Ophthalmie.

Vorläufige Mittheilung von Dr. **Alfred Moll** in Berlin.

Es ist mir in einer Reihe von Versuchen gelungen, bei Thieren, welche mit einem bestimmten, wohl charakterisirten Bacillus (Pyocyaneus) auf dem Blutwege allgemein inficirt waren, nach Reizung des einen Auges den Bacillus sowohl aus dem Kammerwasser dieses, als auch des anderen Auges zu züchten, während die meisten Controlversuche lehrten, dass das Kammerwasser beider Augen steril blieb, wenn vorher keine Reizung stattgefunden hatte.

Es sprechen diese Versuche meines Erachtens für die von SCHMIDT-RIMPLER aufgestellte sogenannte Vermittelungstheorie der sympathischen Ophthalmie.

Die genauere Mittheilung der Versuchsanordnung und der erhaltenen Resultate bleibt einer späteren Veröffentlichung vorbehalten.

Klinische Beobachtungen.

I. Drei seltene Augenkrankheiten.

Von Dr. C. H. A. Westhoff, Augenarzt in Amsterdam.

1. Iritis suppurativa nach Gebrauch von Jodkali.

Herr P., 37 Jahre alt, kam den 2. März 1897 in Behandlung mit typischer Amblyopica alcoholica et nicotina. Visus $^5/_{60}$. Ich verschrieb ihm Jodnatrium, Bromnatrium ãã 10,0, aqu. menth. pip. 300,0:3 m. t. 1 L. Den 6. März kommt er mit tiefer Ciliarinjection zurück, Eiter in der vorderen Kammer, Lichtschein, enge Pupillen und Absatz auf der Linsenfläche.

Ich liess ihn sofort aufhören mit dem Einnehmen und gab ihm Scopolamin + atropin.

[1] Centralbl. f. pract. Augenheilk., 1883, S. 295.

Den nächsten Tag waren die Pupillen weit, besonders links, und der Eiter war weniger. Ich legte ihm empl. hydr. auf die Stirn. Den 8. März war der Eiter verschwunden, die Pupillen weit und der Absatz auf der Linsenfläche weniger.

Den 16. März war der Visus $^2/_8$, nachdem ich ihn inzwischen Antipyrin hatte gebrauchen lassen. Den 25. März war der Visus $^6/_{12}$ und den 1. April war der Visus ungefähr normal, so dass der Patient geheilt entlassen wurde. Bei seiner Entlassung machte ich ihn auf die Thatsache aufmerksam, dass diese Augenkrankheit, welche eine Folge vom Missbrauch von Alkohol und Tabak war, sehr leicht recidiviren könnte und, wenn nicht ganze Entsagung, so doch besondere Mässigkeit dringend nothwendig sei.

Den 6. März sah ich den Patient wieder. Aus Angst vor dem Ausschelten hatte er es nicht gewagt, sich wieder bei mir unter Behandlung zu stellen, obwohl schon seit 2 Monaten das Lesen unmöglich war. Ich fand wieder die typischen Phänomene von Alkohol-Amblyopie mit $^3/_{36}$ Visus. Es vom vorigen Male wissend, wagte ich es nicht dem Patienten Jodiumsalze zu verschreiben, gab ihm aber abwechselnd Antipyrin, Salypirin, und Ichthalbin.

Die Sehschärfe besserte sich jedoch sehr wenig und obwohl ich ihm voraus gesagt hatte, dass Recidive langsamer und schweren zu heilen seien, blieb der Zustand so stationär, dass ich beschloss den 27. April 1 g Jodkali zu geben. Wohl bekam er einige Pusteln, weiter nichts besonderes. Ich schrieb daher den 5. Mai Jodnatr. 10, Bromnatr. 10, Aqua 300, 4 mal 1 L. vor. Mehrere Pusteln kamen, aber da das Auge ruhig blieb, liess ich ihm den Trank weiter nehmen und den 11. Mai war wieder ein wenig Eiter in der vorderen Kammer; die Pupillen waren eng und Ciliarinjection fand sich vor, die Augen thränten fortwährend und der Patient war lichtscheu. Ich träufelte ihm sofort wieder Scopolamin ein, legte emplastr. hydr. auf die Stirn und liess mit Jodkali aufhören. Den 12. Mai war die Ciliarinjection geringer, der Eiter hatte abgenommen, er klagte jedoch über viel Kopfschmerzen, Krämpfe oben auf dem Gehirn und Ziehungen aus den Ohren mit einem Gefühl von Schnupfen. Er hatte Ausschlag am Rücken seit den zuletzt gebrauchten Medicamenten; den 13. Mai waren die Pupillen weit, der Eiter und die Ciliarinjection ganz verschwunden. Visus $^1/_{18}$.

Ich verschrieb ihm dann ein Antinervinum, weil der Patient sich sehr nervös machte über den Zustand der Augen, die sich so wenig besserten. Noch einige Male sah ich den Patienten, aber da ich ihm wenig Hoffnung auf Heilung geben konnte, blieb er fort. In Casu haben wir es hier mit dem zweimaligen Auftreten einer Entzündung vom Corpus ciliaire und wohl auch mit Eiterbildung in der vorderen Augenkammer in Folge des inneren Gebrauches von Jodkali zu thun.

In der Literatur finde ich keinen derartigen Fall beschrieben, doch sah ich neulich in der Semaine Médicale, dass L. Jacquet einen Patienten vorstellte, angegriffen durch Rheumatismus blennorrhagicus. bei welchem plötzlich, vor 15 Tagen, 2 Plâques erythematovésiculeuses entstanden waren, zugleich mit einer leichten irido conjunctivite derselben Seite und neuralgische Schmerzen im Gebiete des Facialis ohne jegliche Spur von Paralyse oder Parese der Nerven. Alle diese Phänomene traten am dritten Tage nach dem Gebrauch von 2 g Jodkali täglich auf. Vor 4 Jahren hatten sich bei dem Patienten nach dem Gebrauch von Jodkali dergleichen Phänomene gezeigt.

Bei meinem Patienten hatte zweimal der Gebrauch von Jodkali eine Iritis suppurativa ohne jegliche Beiphänomene, als höchstens einige Pusteln auf dem Rücken zur Folge.

2. Angeborenes Staphyloma corneae am linken und Atrophia bulbi am rechten Auge.

Kind H. wurde mir den 7. Mai durch den Vater gebracht, mit der Bitte, die von der Hebamme behauptete Blindheit zu constatiren.

Der Vater erzählte mir, dass seine Frau den vorigen Tag entbunden war nach einer ziemlich schweren Entbindung, denn das Kind war in Steisslage geboren. Eine Hebamme hatte ihr geholfen.

Das übrigens gesunde und ausgetragene Kind zeigte in Hinsicht auf die Augen die folgenden Eigenthümlichkeiten. Das linke Auge steht mit dem überhängenden geschwollenen Oberaugenlide stark hervor. Das Oberaugenlid, das bläulich gefärbt ist, wird dann und wann ein wenig gehoben. Schleim- oder Eiterabsonderung besteht fast nicht. Bei weiterer Untersuchung zeigt sich der ganze linke Bulbus staphylomatös und hat ungefähr den doppelten Umfang eines normalen Auges.

An der rechten Seite finden wir einen ganz anderen Zustand. Die Augenlider, welche ein wenig Schleim abscheiden, hängen flach, etwas nach innen. Oeffnen wir die Augenlider, so sehen wir ein ganz abgeglättetes Leucoma der ganzen Corneae, worüber einige Blutgefässe liegen; der Bulbus erscheint ein wenig atrophisch.

Der Vater, ein gesunder Mann von 24 Jahren, von Beruf Spiegelmacher, war nie krank und hatte seinen Aussagen nach nie Gonorrhoe gehabt.

Die Mutter, 25 Jahre, hatte als Kind englische Krankheit und hatte immer schwache Knöchel behalten. Im 15 jährigen Alter war die Menstruation eingetreten. Die Menses kamen sehr unregelmässig und blieben bisweilen Monate fort. Fluor albus hatte sie in mässigem Grade immer. Während ihrer Schwangerschaft hätte sie sich immer vollkommen gesund gefühlt. Zehn Monate nach ihrer Heirath war das Kind geboren.

Den 4. Mai um 7 Uhr Abends haben die Wehen angefangen, und den 5. Mai Morgens um 6 Uhr kam das Kind, ein Mädchen, auf die Welt. Die Augenlider, besonders links, waren dick und geschwollen. Schleimabscheidung war sehr gering.

Ich verschrieb Borwasser, um das Auge damit anzufeuchten. Nach 14 Tagen wurde mir das Kind von Neuem gezeigt.

Die Mutter, welche jetzt mitkam, erzählte mir, dass, wenn das Licht im Zimmer nicht zu scharf war, das Kind die Augen öffnete, und es beängstigte sie, wie das grosse blau-schwarze Auge hervorschwoll, bis auf einem gewissen Moment viel Wasser herauslief und das Auge auf einmal kleiner wurde. Ich konnte constatiren, dass die Spannung links geringer war als im Anfang, und das ganze kleiner.

Nach 2 Wochen als ich das Kind wieder sah, hatte der Umfang so zugenommen, dass die Mutter mich bat, wenn nur möglich, jenen grossen, schwarzen Ball fort zu nehmen, denn sie konnte den Anblick nicht mehr ertragen.

Das rechte Auge ist immer im selben Zustand von Leucoma totale geblieben.

Die Conjunctiva palpebrarum war vom ersten Tage an nicht geschwollen, sondern ganz glatt.

Einen sehr seltenen Fall von angeborener Blindheit finden wir hier. Wenn man das Kind Monate nach der Geburt sah, im Zustand wie es mir am ersten Lebenstage gebracht wurde, so konnte man nichts anderes denken, als einen ungünstig verlaufenen Process von Conjunctivis neonatorum vor sich zu haben. Jetzt aber wird der Fall ganz anders und muss man schliessen auf eine viel-

leicht im 7. oder 8. Monat der Schwangerschaft angefangene ausgebreitete Ulceration der Cornea, welche links in Staphylom und rechts in Atrophie endete.[1]

Dass Conjunctivis purulenta bestanden hätte (mit darauffolgender Ulceration und Perforation der Cornea), wage ich zu bezweifeln, weil den Tag nach der Geburt die Conjunctiva nichts Krankes zeigte, und dann auch wahrscheinlich Blennorrhoea der Vagina bestanden hätte, was nicht zu constatiren war.

In kurzer Zeit werde ich das linke Auge fortnehmen müssen und abwarten, was mit dem rechten geschehen soll.

3. Pigmentation der Conjunctiva.

Eine Wittwe, 77 Jahre alt, sah ich zum ersten Mal den 25. September 1897. Ich fand einen derartigen Zustand der Augen, der mich sogleich die Frage an sie stellen liess, ob sie früher oft an einer Augenkrankheit gelitten hätte und mit stark brennenden Mitteln behandelt worden war.

Sie erzählte mir, dass sie nie eine Augenkrankheit gehabt hätte und immer sehr gut hätte sehen können, nur habe die Sehschärfe seit einigen Jahren abgenommen und man hatte ihr gesagt, dass ihre Augen so schwarz werden. Ende März sah ich sie wieder und fand einen so seltsamen Zustand, dass ich nochmals genau untersuchte und Folgendes fand. Die Patientin, eine alte Frau, ist ihrem Alter nach ziemlich gesund, sie klagt nur, dass sie der Hülfe bedürftig ist wegen ihres geringen Sehens.

Ihr Anblick ist sehr eigenthümlich, da man statt normale Augen grosse schwarze Bulbi sieht. Die Conjunctiva bulbi ist blau-schwarz pigmentirt und zwar am deutlichsten im Umkreis der Cornea und zwar ausschliesslich auf den Stellen, welche dem Tageslicht exponirt sind, denn wo man Ober- oder Unter-Augenlid evertirt, hat die Conjunctiva bulbi und palpebrarum ein fast normales Aussehen, nur hie und da ein wenig Pigmentirung.

Diese Pigmentirung findet man jedoch auf den Marginalrand der Palpebrare, nasalwärts zunehmend. Die Carunkeln sind ganz schwarz. Das Pigment der Conjunctiva bulbi breitet sich aus in das Epithelium der Cornea und giebt den bestehenden Arcus senilis ein dunkelbraunes Ansehen.

Das ganze Cornea-epithelium ist mit sehr feinem Pigment infiltrirt. Die Iris reagirt sehr gut auf Licht. Die Linse ist einigermaassen trüb, daher beträgt der Visus nur $^{4}/_{60}$ nach Erweiterung des Pupille; ohne diese Eintröpfelung ist das Sehen gering.

Ich sah selten solch ein eigenthümliches Vorkommen, wie diese Augen gaben. Argyrose der Conjunctiva habe ich, besonders in Amsterdam, wo man viele Trachomleiden findet, und Nitras argenti-Behandlung sehr gewünscht ist, öfters gesehen. Dies ist aber etwas ganz verschiedenes; die Conjunctiva auch auf den nicht dem Licht exponirten Stellen hat eine gleichmässige schmutziggraue Farbe und nicht was in diesem Falle so typisch war, Conglomeraten von schwarzem Pigment; hie und da so dicht zusammen, dass kaum mehr eine normale Conjunctiva sichtbar war. Auf anderen Stellen dagegen war die normale gesunde Conjunctiva bedeckt mit kleinen Flecken schwarzen Pigmentes. Der Grund dieser Pigmentation ist mir ganz dunkel. Ich finde nirgends einen Fall beschrieben.

[1] Ich habe einen identischen Fall beschrieben. H.

II. Epicanthus mit Ptosis und die Heredität.

Von Sanitätsrath Dr. **Steinheim** in Bielefeld.

Gelegentlich der Vorstellung zweier Geschwister mit der unter der Bezeichnung Epicanthus mit Ptosis beschriebenen eigenthümlichen Missbildung, welche der Operation in bekannter Weise unterzogen werden sollte, konnte mir der Vater der beiden Kinder, welcher selbst die Missbildung an sich trug, aus seiner lebhaften Erinnerung über die Vererbung bis auf den Urgrossvater zurück Mittheilungen machen. Dieselben dürften um so grösseres Interesse erregen, als es bis dahin nicht bekannt ist, ob hereditäre Momente bei dieser Missbildung in Frage kommen. Nach dieser Richtung hin erwähnt **Manz** in seiner Beschreibung des Epicanthus (**Graefe** und **Saemisch** Handbuch) aus seiner Erinnerung aus der v. **Graefe**'schen Klinik das Vorkommen bei 5 Geschwistern mit zum Theil hohen, zum Theil mässigen Graden der Missbildung, während 5 andere Geschwister frei davon waren. — Von den beiden mir vorgestellten Geschwistern zeigte das Mädchen einen ziemlich hohen Grad von Epicanthus mit Ptosis, der Knabe einen geringeren Grad, während der Vater selbst einen mässigen Epicanthus, aber einen ziemlich hohen Grad Ptosis aufwies. Die Erinnerung des Vaters erstreckte sich mit grosser Sicherheit bis auf den Urgrossvater zurück und ergab folgende Daten. Sein Urgrossvater hatte die Missbildung und besass 5 Kinder, von welchen 3 (1 weiblich, 2 männlich) afficirt waren. Alle drei waren verheirathet und von diesen zogen 1 weibl. und 1 männl. nach Amerika, und ist über deren Nachkommen nichts bekannt. Ein Mann blieb hier, wurde Vater zweier Mädchen, von welchen eines frei, das andere afficirt war. Letzteres wurde Mutter von 5 Kindern, darunter ein Mädchen; es waren davon afficirt 2 Knaben und 1 Mädchen, während 2 Kinder normal waren; alle drei afficirten waren verheirathet. Von den Kindern des Mädchens waren zwei normal, eins afficirt. Von einem der Knaben stammen 4 Kinder, von welchen wieder 2 frei, 2 afficirt, worunter 1 Mädchen und 1 afficirter Nachkomme waren; von dem andern Knaben stammen 6 Kinder, von welchen 3 normal, 3 afficirt sind. Unter diesen 3 Kindern befinden sich die beiden oben erwähnten, während ein kleineres sich noch zu Hause befindet.

Gesellschaftsberichte.

Berliner Ophthalmologische Gesellschaft. (Bericht des Vorstandes.)

Sitzung vom 24. Februar 1898.

Herr **Ginsberg**: Aderhautcolobom mit retrobulbärer Cyste, Scheincolobom des Opticus).

(Wird ausführlich veröffentlicht werden.)

Sitzung vom 12. Mai 1898.

1) Herr F. **Mendel**. Ueber einen Fall von Secundärglaucom nach Keratitis diffusa e lue congenita. (Aus der Klinik des Herrn Geh.-Rath **Hirschberg**.)

Die Erkrankung begann im Jahre 1889 bei dem 6jährigen Patienten, als Keratitis diffusa e lue congenita. Ein Jahr später trat ein Rückfall der Entzündung auf, dem eine allmähliche Vergrösserung des Bulbus folgte. Im vorigen Jahre stellten sich Schmerzen im Auge ein, die Hornhaut war rauchig getrübt,

das Sehvermögen bis auf Fingerzählen gesunken, der Druck erhöht, centrales Scotom. Ophthalmoscopisch zeigten sich chorioretinitische Herde, keine Excavation. Da eine Besserung nach Eserin nicht eintrat, wurde die Iridectomie im März dieses Jahres von Herrn Geheimrath Hirschberg ausgeführt. Die glaucomatöse Trübung verschwand, Spannung wurde normal, Sehschärfe und Gesichtsfeld besserten sich. Um den Zusammenhang zwischen Keratitis diffusa e lue congenita und dem Secundärglaucom zu erklären, muss man wahrscheinlich eine Erkrankung der Gefässe der Aderhaut annehmen, obgleich das ausgeschnittene Irisstück keine mikroskopischen Veränderungen zeigte.

Es sind mehrere Fälle der Art von Prof. Hirschberg beobachtet worden.

2) Herr O. Fehr. Über drei Fälle von Aderhautsarcomen aus Geh.-Rath Hirschbergs Augenklinik. Mit Demonstration von Zeichnungen und anatomischen Präparaten.

Die beiden ersten Fälle haben vorwiegend diagnostisches Interesse. Die klinischen Bilder erlaubten eine sofortige exacte Diagnose, auf Grund welcher die Enucleation ohne diagnostische Voroperation von Herrn Geh.-Rath Hirschberg vorgenommen wurde. Der 3. Fall betrifft einer 47 jährigen Patientin, die mit den Erscheinungen des heftigsten Secundärglaucoms aufgenommen wurde auf einem Auge, das vor 14 Jahren an Netzhautablösung erblindet war. Die Autopsie und mikroskopische Untersuchung stellte neben dem Vorhandensein einer hochgradigen exsudativen Chorioiditis ein fast in ganzer Ausdehnung in Necrose übergegangene Sarcom fest. Neben dem Sehnerv fand sich ein metastat. extrabulbärer Knoten. Die Chorioidea war zum Theil hart, verknöchert. Vortr. zieht die Schlussfolgerung, dass die Netzhautablösung s. Z. schon durch Tumorbildung veranlasst war, dass also das Sarcom länger als 14 Jahre bestanden hat, die im Laufe der Jahre auftretende Necrose im Tumor und die dabei ausgebildeten Zerfallsproducte erzeugten eine exsudative Chorioiditis und das Secundärglaucom.

(Ausführliche Veröffentlichung soll folgen.)

3) Herr C. Hamburger stellt einen Fall von Halbblindheit durch Hirnembolie vor.

Ein 39 jähriger Tischler bekommt in Folge einer heftigen Gemüthserregung einen Ohnmachtsanfall. Als er wieder zu sich kommt, merkt er, dass er von R. her nichts sieht. Die Untersuchung ergiebt beiderseitige symmetrische Halbblindheit, Ausfall der rechten Gesichtsfeld-, entsprechend den linken Netzhauthälften. Da die Untersuchung des Herzens das Bestehen einer Mitral- und Aorteninsuffizienz ergiebt, ist die Affection als eine Embolie aufzufassen, und zwar im Bereich derjenigen Nervenbahnen, die zu den linken Netzhauthälften hinziehen, also im Faserverlauf des linken Tractus opticus. Da alle Hirnsymptome fehlen, dürfte der Embolus im Bereich des linken Occipitalhirnes zu suchen sein.

4) Herr Spiro: Zur Anwendung örtlicher Betäubungsmittel bei Augenoperationen.

Vortragender hatte Gelegenheit, in Geheimrath Hirschbergs Augenklinik vor kurzem zwei Fälle von acutem Glaukom zu operiren, bei denen die allgemeine Narcose wegen des Körperzustandes ausgeschlossen war. Da Cocaïn in solchen Fällen erfahrungsgemäss versagt, wurde Holocaïn zur örtlichen Betäubung benutzt.

In dem ersten Falle handelte es sich um eine 80 jährige Frau, deren linkes Auge seit 10 Jahren erblindet war. Auf dem rechten Auge bestand seit 8 Tagen acutes Glaukom unter den stürmischsten Erscheinungen. Trotz der chemotischen Schwellung der Conjunction liess sich die Iridect. nach unten unter Holocain-

betäubung regelmässig ohne Schmerzempfindung der Patientin ausführen. Aehnlich schmerzlos wurde die Iridectomie unter Holocaïn bei einer zweiten 75 jährigen Frau ausgeführt.

Besonderes Interesse verdient ein Fall von chronisch entzündlichem Glaucom, bei dem Cocaïn zur Betäubung angewendet wurde. Das Glaucom bestand bereits $^1/_4$ Jahr, als Patientin mit stark herabgesetzter Sehkraft und engem Gesichtsfeld die Klinik aufsuchte. In den drei Tagen, die bis zur Operation vergingen, wurde reichlich Eserin eingeträufelt, zuletzt 2 Stunden und ca. $^1/_4$ Stunde vor der Operation. Dann wurde zur Betäubung Cocaïn langsam eingeträufelt. Es zeigte sich, dass innerhalb von 10 Minuten die vorher durch das Eserin maximalenge Pupille übermittelweit wurde, wie vor der Eserineinträuflung.

Spiro schliesst, dass das Eserin wohl imstande war, die Pupille zu verengen, dass aber die leichte Pupillen erweiternde Wirkung des Cocaïn genügte, um die Pupillen erweiternde Kraft des Glaucom über die verengende des Eserin überwiegen zu lassen.

Da Holocaïn eine solche Wirkung nicht habe und gut betäube, sei es bei Glaucomoperationen zu empfehlen.

5) Herr J. Hirschberg: Die Blindheit in Spanien.

(Ist in der Deutsch. med. Wochenschrift 1889. 9. Juni erschienen.)

---

2) Bericht über die XII. Vergadering van het Nederl. Oogheelk. Gezelschap. 12. Dez. 1897 te Utrecht.

1. Prof. Koster (Leiden). Verwanding der orbita door een pypesteel. Sonderbar ist, dass der 4 cm lange Thonpfeifenstiel, der in die fissura orbitalis superior eingedrungen war, weder den Bulbus, noch einen seiner Muskeln, Nerven und Gefässe verletzt hatte. Heilung ohne jede Störung, trotzdem vermuthlich auch die Dura mater verletzt war.

2. Dr. Reddingius ('s-Hage). Verhoogde irritabiliteit der accommodatie. Vortr. glaubt manche Fälle sog. musculärer Asthenopie mit strab. diverg. latens seu Exophoria, die allgemein als Insuff. der m. int. aufgefasst werden, auf erhöhte Irritabilität der Accommodation zurückführen zu können, d. h. die Accommodation laufe der Convergenz voran, während beide für sich allein normal sind.

3. Prof. Snellen (Utrecht) demonstrirt Leprakranken, bei dem er ohne nachtheiligen Einfluss seitens der Krankheit Cataractextraction gemacht hat. Rynberk und Blok berichten Gleiches.

4. Dr. H. Snellen (Utrecht) demonstrirt einen Patienten mit nach Sutur glatt verheilter, ausgedehnter, horizontaler Schnittwunde des Bulbus, der seitdem eine Hyperm. von 11 Diopt. hat, trotzdem die Linse ihre normale Lage hat.

5. Faber (Deventer). Verplaatsing von corpus vitreum in het oog door trauma. Drei Wochen, nachdem ein Stück Holz gegen das Auge des Patienten geflogen war, machte Vortr. wegen T + 3 eine Sclerotomie, bei welcher aus der cam. ant. sich Glaskörpermasse entleerte, die in Folge Luxation der Linse durch die entstandene Oeffnung des Linsendiaphragmas und die Pupille durchgetreten war. Dies erklärt die Drucksteigerung und die Unwirksamkeit der Miotica. Snellen sah bei einer Sclerotomie wegen Glaucom nach Cataractextraction Glaskörper aus der cam. ant. statt huma aqueus fliessen.

6. Prof. Mulder (Groningen). Nastaaroperatie. Vortr. bespricht die sehr auseinandergehenden Ansichten der Autoren über die Gefährlichkeit und beste Methode der Nachstar-Operation. Er macht sägende Bewegungen mit

einem sehr schmalen Graefe'schen Messerchen und glaubt so am besten Zerrung der proc. cil. zu vermeiden. Bei c. 360 Disc. nach c. 600 Extractionen (60 %) hat er nie Panophth. 2 mal leichten Glaucomanfall, höchst selten Iritis, aber nie bleibenden Schaden gesehen. Zeit der Disc. gewöhnlich 6 Wochen nach Entlassung des Pat. nach Extr. catar.

In der Discussion meint Dr. v. Moll, dass Glaucom nach Extraction entstehen kann durch Druck einer Linsenflocke gegen den Pupillenrand. Er heilte einmal solch einen Fall durch mechanische Entfernung, ein anderes Mal selbst durch Atropin.

7. Snellen discindirt constant 14 Tage nach der Erkrankung mit der „broad-needle", da dann die Kapsel und Linsenreste noch nicht zäh geworden sind. Glaucom könne nach der Operation durch Eintreten von corp. vitr. in die cam. ant. und Verschluss des Fontan-Raumes durch die Glaskörperfäden entstehen. Pilocarpin thut in diesen Fällen gute Dienste.

8. Dr. Mündler demonstrirt Diplokokken (Fränkel-Weichselbaum) bei Panophthalmie nach Verletzung und fügt so den beiden Fällen von Uhthoff und Axenfeld einen dritten hinzu. (Ausführliche Mittheilung in Ziegler's Beiträge z. path. Anat. Bd. XXII.)

9. Prof. H. Snellen. Een systeem van brillestellen. Die besten Gläser verfehlen ihren Zweck, wenn sie in einem schlechten Gestell mit dem dioptrischen System der zwei Augen nicht centrirt sind. Die Länge der Basallinie, d. h. der Linie, die die optischen Centren der Gläser verbindet, die Form, Breite und Höhe des Nasenstegs soll der Arzt vorschreiben. Vortr. bespricht die Grundzüge einer Brillengestell-Verordnungslehre und bedauert die Verwirrung, die in der internationalen Nomenclatur der verschiedenen Formen von Gestellen herrscht, da wie die Wissenschaft, so auch die Praxis immer mehr cosmopolitisch wird. Die „Englische" Brille z. B. nennt der Catalog der société des lunetiers „Chinesisch", die „Amerikanische" Nase nennt er „Russisch", die „Bismarcknase" „nez indien".

10. Dr. Druif ('s-Hage). Een eigenaardig geval van commotio retinae. An Stelle der grauen Verfärbung nach contusio bulbi mit Ruptura Choriodea entwickelte sich eine gelbliche mit Pigmentwucherung. — Die übrigen Vorträge sind als „Corspronkelyke Bydragen" abgedruckt und schon referirt.

Hillemanns.

Referate, Uebersetzungen, Auszüge.

1) **Die Bedeutung der Augenstörungen für die Diagnose der Hirn- und Rückenmarkskrankheiten,** von Dr. Otto Schwarz (Professor a. d. Univ. Leipzig. Berlin 1898).

Verf. behandelt die Augenstörungen vom Standpunkte der neurologischen Diagnostik. Nach einigen ophthalmologischen Vorbemerkungen geht er der Reihe nach die einzelnen Erkrankungen des Centralnervensystems durch und stellt in übersichtlicher Weise die bei diesen vorkommenden Augenstörungen zusammen, wobei er besonderes Gewicht auf deren Verwerthung zur Differentialdiagnose legt. Auch ihre localdiagnostische Bedeutung wird näher ausgesprochen. Ausführlich wird das Kapitel der Hysterie behandelt, da die mannigfachen bei ihn beobachteten Augenstörungen bisher noch keine systematische diagnostische Bearbeitung auf die Grundlage der heutigen Anschauungen über die Hysterie erfahren haben. Eine grosse Erfahrung steht dem Verf. auf diesem Gebiete zu

Gebote. Für den Begriff der Hysterie giebt er eine neue Fassung. Er definirt sie als eine rein dynamische Gleichgewichtsstörung der Wirkung verschiedener Hirncentren aufeinander und auf niedere Nervencentren. In diese Begriffsbestimmung reiht er alle hysterischen Erscheinungen ungezwungen ein.

Die hysterischen Augenstörungen theilt er ein: A in abnorme subjective Empfindungen, B in Sehstörungen, wobei er 1. Störungen des directen und 2. des indirecten Sehens, 3. mittelbar bedingte Sehstörungen unterscheidet, C in Störungen des Bewegungsapparates und D in Sensibilitätsstörungen. Fehr.

---

2) **Untersuchungen über die Entstehung der phlyctänulären (eczematösen, scrophulösen) äusseren Augenentzündung**, von Dr. Axenfeld. Vortrag gehalten i. d. medic. Section der klinischen Ges. f. vaterländ. Cultur am 4. Juni 1897. (Allg. med. Zeitung 1897. Nr. 68.)

Die bacteriologischen Untersuchungen von 80 Fällen von eczematöser Augenentzündung besonders von Phlyctänen führten A. zu der Annahme, dass einheitliche specifische Keime bei der Entstehung der phlyctänulären Keratoconjunctivitis keine Rolle spielen, dass sie vielmehr als diejenige Entzündungsform anzusehen ist, mit welcher die Bindehaut um Hornhaut besonders (scrophulös) beanlagter Personen auf Reize verschiedenster Art reagirt. Fehr.

---

3) **Tetanie und Star-Bildung.** Ein Beitrag zur Pathologie und pathologischen Anatomie der Linse von Dr. Albert Peters, Privatdocent der Augenheilanstalt in Bonn. (Bonn 1898.)

An der Hand zweier Fälle von Cataract bei Frauen, die an tetanie-artigen Krämpfen gelitten hatten, weist Verf. auf den ursächlichen Zusammenhang hin von Tetanie und Cataract, worauf schon Wettendorfer aufmerksam gemacht hat. Der Einfluss der Tetanie auf die Linse liegt in den Ciliarkrämpfen, durch die zeitweise eine Aufhebung der Zufuhr normalen Ernährungsmaterials zur Linse hervorgerufen wird. Diese führt zu einer Kernschrumpfung. Anatomisch konnte Verf. schichtstarähnliche Zustände nachweisen, der Befund, der seine schon früher geäusserte Ansicht festigt, dass auch beim Schichtstar eine durch mangelnde Zufuhr normalen Ernährungsmaterials auftretende Kernschrumpfung vorliegt. Dabei spricht er die Vermuthung aus, dass auch beim Schichtstar der Tetanie eine weit grössere Bedeutung beizulegen ist als der Rhachitis. Da auch bei Alterstaren die Kernschrumpfung eine grössere Rolle spielen, als die Erkrankung der Linsenfasern, so meint Verf., dass für die meisten Starformen eine Beeinträchtigung der normalen Ernährungszufuhr zur Linse als gemeinsame Ursache anzusehen ist.

Durch die Schrumpfung der centralen Theile entstehen Lücken und Spalten, durch spätere Trübung des Inhalts derselben die perinuclearen und Corticalistrübungen. Das nachträgliche Zerreissen von Faserschichten erklärt die spätere Volumzunahme der Alterscataract; der Schichtstar ist demnach als Totalstar zu betrachten, der wegen der reicheren und elastischen Beschaffenheit der Rinde und der Kernperipherie nicht zu vollständiger Ausbildung kam. Fehr.

---

4) **Lehrbuch der Augenheilkunde für Thierärzte**, von Prof. Dr. H. Möller. 3. neubearbeitete Auflage. (Stuttgart 1898.)

Dass innerhalb 9 Jahren dieses nicht nur für Thierärzte werthvolle Werk 3 Auflagen erlebt, spricht am besten für seine Trefflichkeit; den Fortschritten in der menschlichen und der Veterinar-Ophthalmologie gemäss ist die 3. Auflage vielfach umgearbeitet. Eine wesentliche Vergrösserung erfuhr das Buch durch Vermehrung der beigefügten klinischen Beobachtungen. Fehr.

Journal-Uebersicht.

v. Graefe's Archiv f. Ophthalmologie. XLV. 1.

1) **Pathologisch-anatomische Studien über verschiedene Missbildungen des Auges,** von Dr. Ludw. Bach, Privatdocent und I. Assistent an der Universitäts-Augenklinik in Würzburg.

Verf. beschreibt eine Reihe von Missbildungen, welche er theils an Menschen-, theils an Kaninchen-Augen beobachtete. Das umfangreiche anatomische Detail kann hier nur bruchstückweise wiedergegeben werden.

Bemerkenswerth sind 5 Fälle von Orbitalcysten. Bei dem Auge eines Kaninchenfötus wurde die Bedeckung durch embryonales Bindegewebe gebildet, welches dem Scleralgewebe glich, aber nur eine sehr dünne Lage darstellte. In der Cyste befand sich das gefaltete innere Blatt der Netzhaut neben gefässführenden Leisten embryonalen Bindegewebes. Bei einem albinotischen Kaninchen lagen der sehr dünnen Aussenwand Aderhautrudimente, sowie Pigmentschicht der Netzhaut an, dann folgte das abgehobene und gefaltete innere Netzhautblatt. Bei der kleinen Cyste eines neugeborenen Kindes bildeten Sclera, Dural- und Pialscheide des Sehnerven und der Sehnerv selbst die Wandung, das innere Blatt der Netzhaut den Inhalt.

Verf. entscheidet sich für die Arlt-Hess'sche Theorie, nach welcher die Cysten an Augen auftreten, bei denen der Schluss der fötalen Netzhautspalte eine Störung erlitt. Die Spalte kann unter Umständen vollständig geschlossen gewesen sein, der Verschluss war aber nicht normal.

Die Ursache des abnormen Verschlusses sucht Verf. in der Linse, welche manchmal das ganze Augeninnere ausfüllt und die Bildung des Glaskörpers verhindert. Trennt die Linsenkapsel sich nicht von dem in den Spalt eindringenden Mesoblasten, so sind alle Bedingungen für Störungen eines Verschlusses der Spalte gegeben. Quillt die Linse, so wird erhöhter intraocularer Druck und Ectasie der mangelhaft verschlossenen Spalte folgen. Wieviel von der Netzhaut sich in der Cyste findet, wird von dem Zeitpunkte abhängen, an welchem die Ectasie eintrat. Perverse Lage der Netzhaut hat Verf. nicht beobachtet. Entzündliche Erscheinungen oder deren Folgezustände fanden sich nie.

Auch für die Entstehung des Microphthalmus ist Verf. geneigt, der anomalen Linsenbildung und der dadurch verursachten Störung in der Entwickelung des Glaskörpers eine wesentliche Bedeutung zuzuschreiben.

Dass Iriscolobome nicht immer von Bildungsanomalien der Aderhaut und mangelhaftem Verschlusse der Augenspalte abhängen, geht schon daraus hervor, dass sie ohne Aderhautcolobome vorkommen — und umgekehrt — und dass sie nicht immer nach unten liegen. Eine einheitliche Erklärung der Iriscolobome würde durch die Annahme gegeben sein, dass der zwischen Ectoblast und Linse vordringende Fortsatz des Mesoblasten, welcher zunächst mit der gefässhaltigen Linsenkapsel verwachsen ist, von dieser Verwachsung zu spät oder überhaupt nicht gelöst wird. Meistens wird das unten-innen der Fall sein, wo die Verbindung am mächtigsten ist. Vermuthlich sind Entwickelungs- und Lagenanomalien der Linse auch hierbei von Bedeutung. Entzündliche Processe spielen keine Rolle.

Die typischen Linsencolobome entstehen durch Druck des Mesoblasten auf die Linse, welche seinem Eindringen einen Widerstand entgegensetzt. Die atypischen Colobome bilden sich wahrscheinlich dann, wenn umschriebene Randpartien der Linse zerfallen und resorbirt werden.

Sehnervencolobome sind auf mangelhaften Verschluss der secundären Augenblase zurückzuführen. In einem Falle des Verf. handelte es sich eigentlich nur um Colobom der lamina cribrosa und secundäre cystische Erweiterung, also ein Uebergang zur Orbitalcyste.

Für die Entstehung des Lenticonus posterior ist jedenfalls die Zugwirkung des persistirenden embryonalen Glaskörperstranges von Bedeutung. Wenn auch dieser Strang nicht immer — vielleicht nicht mehr — nachgewiesen werden kann, so spricht doch das Vorkommen von arter. hyaloid. persist. neben Lenticonus für diese Annahmen. In der Mehrzahl der Fälle scheint bei Lenticonus Trübung der Linse vorhanden zu sein.

---

2) **Zur Anatomie des menschlichen Chiasma,** von Dr. J. Wieting in Hamburg. Früher Assist. am patholog. Inst. in Marburg, jetzt Assist. am neuen Krankenhaus Hamburg-Eppendorf.

Die directe Beobachtung des Faserverlaufs im Chiasma scheitert daran, dass die Fasern zum Theil bogenförmig von einer Seite zur anderen ziehen und zudem vielfach in andere Ebenen einbiegen, so dass die Schnitte keine Uebersicht über die Bahn der einzelnen Fasern gewähren. Verf. untersuchte in drei Fällen, bei denen nach Verlust des einen Auges die betr. nervi optici atrophisch, die der anderen Seite intact waren, den Verlauf der atrophischen Faserzüge. Schnittrichtung zweimal vertikal (frontal), einmal horizontal. Färbung der Serienschnitte nach Weigert-Pal, event. Eosin-Nachfärbung.

Es ergab sich deutlich partielle Kreuzung der Opticusfasern.

Die Gudden'schen und Meynert'schen Commissuren waren stets unverändert, sie haben also mit dem Opticus direct nichts zu thun.

---

3) **Nachtrag zu meinem Aufsatze „Zur Kenntniss der Mikropie und Makropie** (Arch. f. O. XLII, 3, Centr.-Bl. f. A. 1897, S. 59), von Prof. W. Koster in Leiden.

Verf. hält Sachs gegenüber (Arch. f. O. XLIV, 1) seine Anschauungen aufrecht.

---

4) **Bemerkunger zu dem Aufsatze von Hess: Entoptische Beobachtung der Linsenverschiebungen bei der Accommodation,** von Prof. W. Koster in Leiden.

Verf. weist nach und erläutert durch beigefügte Zeichnungen, dass bei den bekannten Hess'schen Versuchen die Verschiebungen des Linsenpunktes im entoptischen Bilde nicht allein auf Lageveränderungen der Linse im Bulbus beruht, sondern dass Bewegungen des ganzen Auges mit im Spiele sind. Die von Hess gegebenen Maasse der Linsenverschiebungen bedürfen daher einer Correctur.

---

5) **Noch einmal die operative Correction der hochgradigen Myopie.** Antwort an Herrn Dr. Otto, von Dr. Eperon, Privatdoc. der Ophthalmologie in Lausanne.

Verf. verwahrt sich entschieden dagegen, von falschen Principien ausgegangen zu sein, wie Otto behauptete, der ihn offenbar missverstanden hat. Die vom Verf. aufgestellte Tabelle über die Abnahme der Refraction nach Myopieoperationen ergiebt im Mittel keine grösseren Fehler als die Otto'sche. In zahlreichen Fällen ist das corrigirende Glas etwas stärker als das durch Berechnung gefundene. Der vom Verf. gegebene Erklärungsversuch, dass durch

die Operation eine geringe Verkürzung der optischen Achse bewirkt werde, ist auch anderweitig ausgesprochen worden.

6) **Experimentelle Untersuchungen über Entstehung von Astigmatismus durch nicht-perforirende Corneawunden,** von Dr. L. J. Lans in Leiden.

Versuche an Kaninchenaugen, bei denen durch Anlage von Hornhautverletzungen Astigmatismus hervorgerufen wurde, dessen Bestimmung vermittelst des Javal-Schiötz'schen Ophthalmometers erfolgte. Die Hornhautwunden bestanden in längeren keilförmigen Ausschnitten, $^2/_3$ der Hornhautdicke tief, in 0.3 mm tiefen Kratzdefecten (Galvanokauter) und verliefen entweder an beiden Enden eines Meridians nahe und parallel dem Hornhautrande oder in radiärer Richtung. Perforation der Hornhaut wurde sorgfältig vermieden. Das Auskratzen ergab wohl wegen der geringen Tiefe der Wunden die unvollkommensten Resultate, wesentlich besser ist die Methode des Brennens.

Die Achse stärkster Krümmung liegt stets parallel der Wundrichtung. Während der Heilung der Wunden vermindert sich der Astigmatismus und nimmt nur ausnahmsweise später durch Narbenzug wieder zu. Eine Faltung der Cornea tritt nicht ein. Ob der Astigmatismus durch stärkere Wölbung des den Wunden parallelen oder durch Abflachung des senkrecht dazu stehenden Meridians erzeugt wird, lässt sich nicht immer bestimmen.

Man kann dauernden Astigmatismus von 3 bis 6 D künstlich hervorrufen und hat, da die Achse der stärksten Krümmung parallel der Wundrichtung oder senkrecht zu dem Meridian verläuft, an dessen Enden die Wunden parallel zum Hornhautrande angelegt sind, die Bestimmung der Achse in der Hand. Wie erwähnt, erfolgt aber bald eine Zunahme der Krümmung in dem der Wundrichtung parallelen, aber eine Abnahme der Krümmung in dem senkrecht dazu stehenden Meridian und es kann daher bald myopischer, bald hypermetropischer Astigmatismus entstehen.

Unter diesen Verhältnissen ist Verf. auch noch nicht geneigt, bei corrigirbarem Astigmatismus zu operiren, um die Krümmungsanomalie durch Hervorrufung der entgegengesetzten zu heilen. Höchstens wäre bei complicirtem, unregelmässigem Astigmatismus, bei welchem eine Gläsercorrection nicht möglich ist, die Operation gerechtfertigt. Scheer.

Bibliographie.

Ueber die operative Behandlung der höchstgradigen Kurzsichtigkeit, von Dr. Distler-Stuttgart. (Med. Korresp.-Blatt d. Württemb. ärztl. Landesvereines. LXVII. Nr. 27.) Verf. operirt immer das schlechtere Auge zuerst, hält es aber für zweckmässig, beide Augen zu operiren. Contraindicationen seien ganz dichte Glaskörpertrübungen und sehr schwere maculare Veränderungen. Die Operation ist gefahrlos: sie vermag Netzhautablösung und schwere Blutung in Augeninneren nicht zu verhindern, führt sie aber auch nicht herbei. Der Erfolg ist gross, denn die Myopie schreitet nicht fort und der Verlust der Accommodation ist unwesentlich. Die Möglichkeit binocularen Sehens wird wieder hergestellt. Hamburger.

Um Einsendung von Separatabdrücken wird gebeten.

Verlag von Veit & Comp. in Leipzig. — Druck von Metzger & Wittig in Leipzig.

Centralblatt
für praktische
AUGENHEILKUNDE.

Herausgegeben von

Prof. Dr. J. Hirschberg, Geh. Med.-Rath, in Berlin.

Monatlich ein Heft. Preis des Jahrganges 12 Mark. Zu beziehen durch alle Buchhandlungen des In- und Auslandes und die Postanstalten des Deutschen Reiches.

September. Zweiundzwanzigster Jahrgang. 1898.

[Aus dem thierphysiologischen Laboratorium der königl. landwirthschaftlichen Hochschule in Berlin. Vorstand: Professor Dr. Zuntz.]

I. Beitrag zur Manometrie des Auges.

Von Dr. C. **Hamburger**, Volontär-Assistent an Geh.-Rath Hirschberg's Augenklinik.

Nachdem durch Messungen mit dem Leber'schen Manometer[1] festgestellt worden war, dass der Druck in der Vorderkammer des lebenden

[1] Publicirt durch Rindfleisch „Exper. Untersuchungen über die bei der eitrigen Chorioiditis auftretende Herabsetzung des intraocularen Druckes". Arch. f. Ophthalm. XXXVIII. 2. 1892.

Kaninchenauges einer Säule von ca. 26 mm Quecksilber entspricht, lag es nahe zu untersuchen, ob dieser Werth auch für den hinteren, grösseren Augenabtheil: den Glaskörperraum Geltung habe. Der erste, der diese Frage aufwarf, war BELLARMINOFF:[1] er maass in einem Auge den Druck im Glaskörper, in einem andern den in der vorderen Kammer und fand die Druckhöhen ganz gleich. Diese Versuchsanordnung ist aber stark anfechtbar, da man zu verschiedenen Zeiten den Druck im Auge sehr verschieden findet, bedingt durch wechselnde Circulationsverhältnisse. Es muss daher die Methode KOSTER's[2] zweckmässiger erscheinen, durch welche abwechselnd die Vorderkammer und der Glaskörperraum ein und desselben Auges mit dem Manometer in Verbindung gesetzt wird. Da aber KOSTER nicht angiebt, ob sein Versuch am lebenden oder am todten Thier angestellt wurde, ausserdem von dem Quecksilber bei seiner Trägheit nicht zu erwarten steht, dass es so seine Druckschwankungen registrire, wie sie hier möglicherweise zur Beobachtung kommen, so dürfte ein Verfahren den Vorzug verdienen, welches — ohne absolute Zahlenwerthe anzugeben — die etwaigen Druckunterschiede (durch Verschiebung einer leicht beweglichen Flüssigkeitssäule) rein differentiell zum Ausdruck bringt.

Die Anregung zur Construction dieses Manometers verdanke ich Herrn Geheimrat EHRLICH, die Anfertigung[3] geschah in allen wesentlichen Details nach den mit grösster Liebenswürdigkeit gegebenen Rathschlägen des Herrn Prof. ZUNTZ. Beiden Herren ergebensten Dank; ebenso Herrn Collegen FEHR für die freundlichst angefertigte Zeichnung.

Der Apparat (s. Fig.) ist im Prinzip ein umgekehrtes U-förmiges Rohr, dessen eines Ende *e* in die vordere Kammer, dessen andres *f* in den Glaskörper eingeführt wird; das Ganze ist gefüllt mit physiologischer Kochsalzlösung; nur oben, in dem Verbindungsstück *v* befindet sich eine mit Wasser nicht mischbare Flüssigkeit: Petroleum. Da die Kochsalzlösung mit einer Substanz gefärbt ist, die sich in Petroleum nicht löst (Fluorescein), so sind die Berührungsflächen deutlich erkennbar, desgleichen jede, wenn auch noch so kleine Bewegung nach der einen oder der anderen Seite hin; die Grösse der Verschiebung ist durch eine oben eingeätzte Graduirung leicht zu messen. Die Glasröhren setzen sich weiter unten (unterhalb *q*) in biegsame Zinnröhren fort. Diese tragen an ihrem unteren Ende, unter rechtem Winkel angelötet, haarscharfe Stahlkanülen *e* und *f*, deren Oeffnungen (nach Art der von Herrn Geheimrath LEBER angegebenen) 3 bis 4 mm vor der Spitze angebracht sind; hierdurch wird es ermöglicht ohne Flüssigkeitsverlust die Canüle an der andern Seite wieder auszustechen, wodurch die

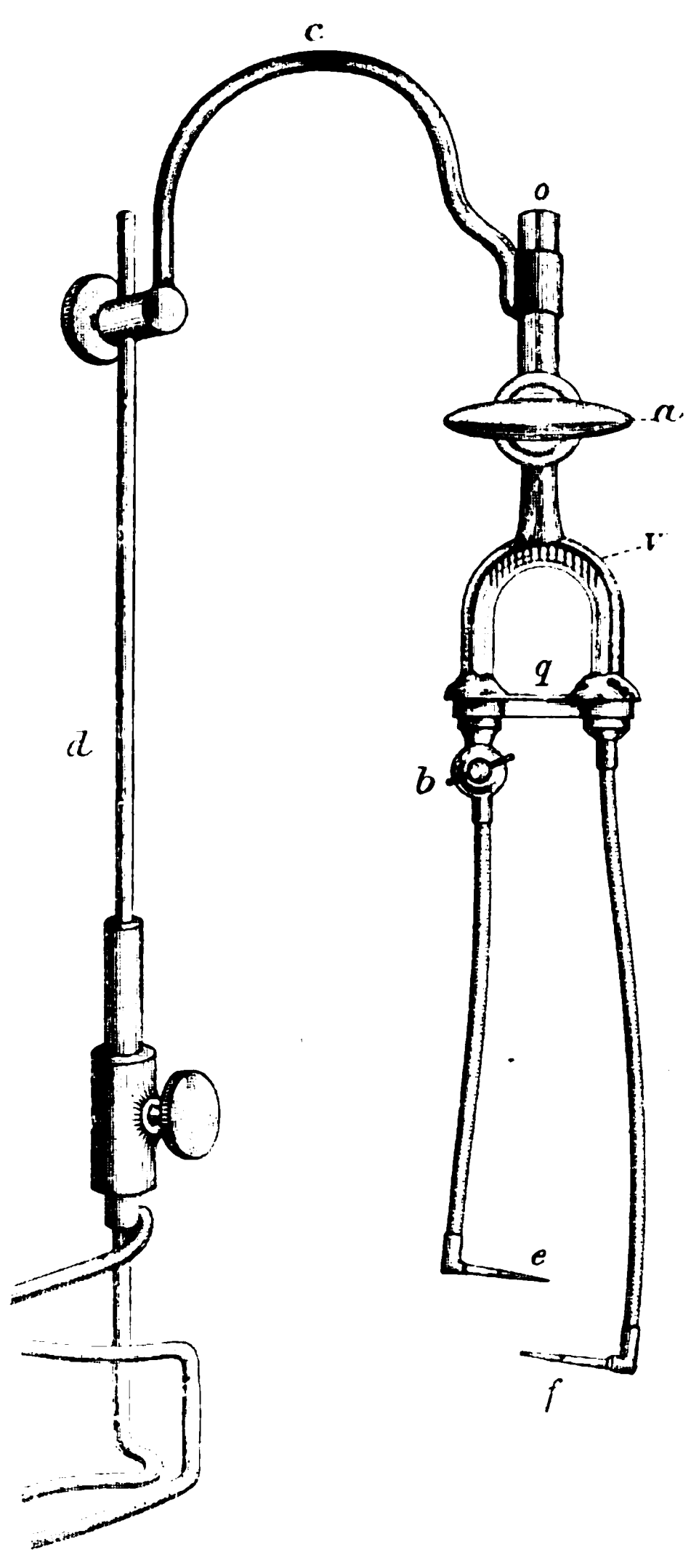
[1] PFLÜGER's Archiv IL. S. 449.

[2] Beiträge zur Lehre vom Glaucom. Arch. f. Ophth. XLI. 2. S. bes. „Ueber das Verhältniss des Druckes im Glaskörper zu dem in der vorderen Augenkammer". S. 94—97. 1895.

[3] Durch Herrn OEHMKE, Universitätsmechaniker, Berlin, Dorotheenstrasse 35.

Fixirung des Apparates erheblich gewinnt. Die Weite der oberen (Vorderkammer-) Canüle entspricht derjenigen einer mittleren PRAVAZ'schen Canüle, die der unteren beträgt etwas mehr und misst reichlich 1 mm im Lumen. Das Lumen der Zinn- und Glasröhren beträgt 1,5 mm, erweitert sich aber jenseits des Hahnes *a* bis auf 5 mm.

Zur Füllung werden die Canülen in ein Gefäss mit gefärbter physiologischer Kochsalzlösung getaucht, und von der oberen Oeffnung *o* aus wird mit Hilfe eines Schlauches angesogen. Sowie die Flüssigkeit, welche jetzt in beiden Röhren aufsteigt, den Hahn *a* passirt hat, wird derselbe geschlossen, in die Erweiterung oberhalb *a* Petroleum eingefüllt, dann der Hahn *a* soweit geöffnet, dass die Flüssigkeit unten eben wieder austropft, und sofort geschlossen, sowie das nachsinkende Petroleum in dem graduirten Verbindungsstück *v* angekommen ist. Jetzt ist der Apparat zum Versuch fertig, nur darf man nicht vergessen Hahn *b* zu schliessen, sonst würde, da ein genau gleichzeitiges Einführen der Canülen unmöglich ist, aus dem noch nicht eingestossenen Ende sofort die Flüssigkeit hervorstürzen. Durch einen leicht biegsamen Bleidraht c ist das Manometer an einem Messingstabe *d* — verstellbar — befestigt. Derselbe wird an den Kopfhalter des CZERMAK'schen Kaninchenbrettes angeschraubt.



Differentialmanometer zur Vergleichung des Druckes in der vorderen Augenkammer mit demjenigen im Glaskörperraume. Zeichnung ($^2/_3$ der natürl. Grösse) von Dr. FEHR.

Als Versuchsthier dient ein lebendes, künstlich ventilirtes, curarisirtes Kaninchen. Erwähnenswerth ist, dass sich hierzu nur grosse Thiere eignen (von ca. 2000 g), bei denen das Auge schon an und für sich etwas aus der Orbita herausragt. Da ausserdem noch das Curare eine Protrusion des

Bulbus zur Folge hat, durch Erschlaffung der retrahirenden Recti; so gelingt es ohne jede Zerrung oder gar Luxirung des Auges selbst zu dem hintersten Glaskörpertheil Zutritt zu erlangen. Der Kopf des Thieres wird im Halter horizontal gedreht, so dass das Auge gerade aufwärts sieht. Zuerst wird die Glaskörpercanüle eingeführt, dann die für die vordere Kammer. Es darf dabei auch nicht die Spur von Flüssigkeit ausfliessen, weder aus dem Auge, noch aus dem Manometer.

Jetzt wird Hahn *b* geöffnet. Weder im Moment des Oeffnens noch nachher tritt an der Petroleumschicht die geringste Verschiebung ein. Erhöht man jetzt den intraokularen Druck durch Eindrücken der Hornhaut oder durch Comprimiren des Glaskörpers, so zeigt sich ebenfalls keine Veränderung. Ja selbst wenn man jetzt Flüssigkeit injicirt, sei es in die Vorderkammer oder in den Glaskörperraum, bleibt die Petroleumschicht unbeweglich, während man an der zu- und abnehmenden Tiefe der vorderen Kammer deutlich wahrnimmt, dass dieser rasche Druckausgleich zu Stande kommt durch Verschiebung des Linsensystemes. Der Einwand, es könnten sich vielleicht die Canülen verstopft haben, ist leicht zurückzuweisen; denn zieht man aus dem Glaskörper die Canüle heraus, so stürzt sofort aus der freigewordenen Oeffnung die Flüssigkeit hervor, und die Petroleumsäule wird vollständig herausgedrängt; Aehnliches erfolgt, wenn man die Vorderkammercanüle herauszieht, nur dass in diesem Falle nicht soviel Flüssigkeit abfliesst, offenbar, weil der Glaskörper ein nicht so leicht flüssiges, sondern vielfach septirtes Organ ist, dessen einzelne Kammern wie wasserdichte Schotten gegen einander abgeschlossen sind. Dass diese Auffassung richtig ist, geht daraus hervor, dass man durch weiteres Hineindrängen der Canüle jederzeit ein neues Abfliessen hervorrufen kann.

Wichtig aber ist es, die Füllung des Apparates mit grösster Sorgfalt vorzunehmen. Denn enthält er irgendwo auch nur die kleinste Luftblase, so bekommt man bei Compression oder Injection des Bulbus deutliche, wenn auch sehr kleine Zuckungen an der Petroleum-Wassergrenze. Dass dieselben aber in einem Versuchsfehler begründet sind und nicht etwa in unausgeglichenen Druckdifferenzen, erhellt daraus, dass sie auch dann eintreten, wenn — bei unveränderter Stellung des Manometers — Hahn *b* geschlossen wird, wodurch jede Communikation zwischen den beiden Augen-Räumen zur Unmöglichkeit wird.

Es zeigen diese Versuche, dass im Glaskörperraum und in der vorderen Augenkammer des lebenden Kaninchens absolut der gleiche Druck herrscht, und dass selbst sehr erhebliche Druckveränderungen in einem dieser Räume so rasch ausgeglichen werden, dass sie auf ein empfindliches Differentialmanometer ohne die geringste Wirkung bleiben.

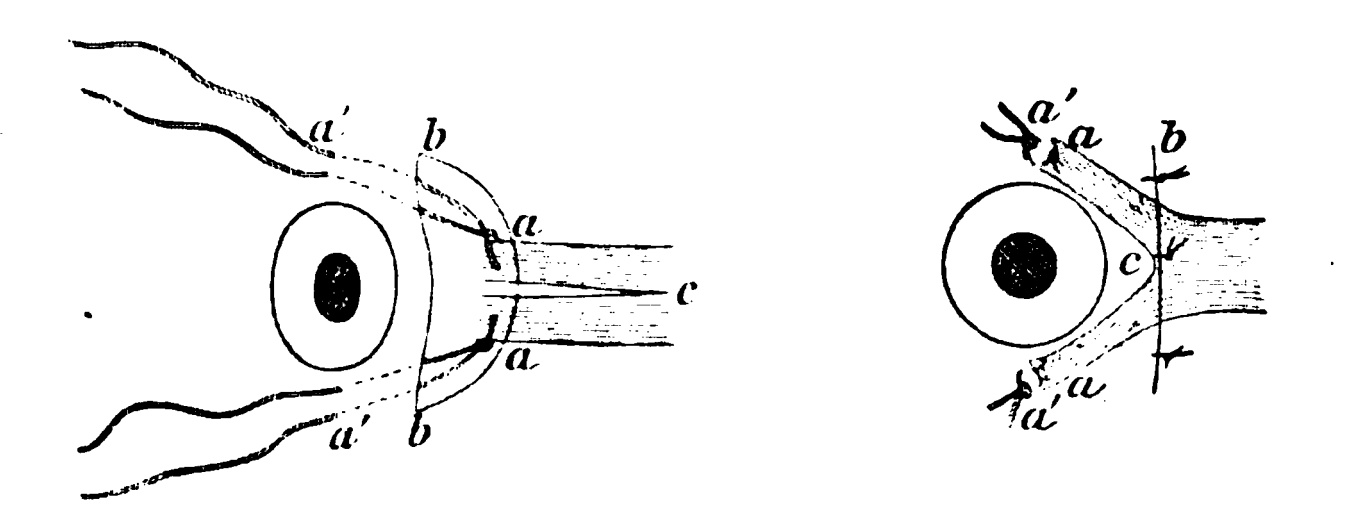
II. Vorlagerung mit Theilung des vorzunähenden Muskels.

Von Dr. **Ed. Praun** in Darmstadt.

1. Nach Durchtrennung der Bindehaut über dem Muskelansatz und der Tenon'schen Kapsel wird die weit nach hinten frei präparirte Muskelsehne breit auf einem Schielhaken aufgeladen.

2. Je ein doppelt armirter Faden wird oben und unten direct hinter dem Schielhaken durch die Sehne gezogen und geknüpft, jedoch so, dass die Nadeln an den gleich langen Fadenenden bleiben.

3. Die Sehne des vorzulagernden Muskels wird knapp an ihrem Ansatz durchschnitten und entsprechend dem Grade der beabsichtigten



Vorlagerung in der Mitte der Länge nach mit einer geraden Scheere eingeschnitten, wobei man weit über die Sehne hinaus den Muskel selbst spalten darf.

4. Die beiden Sehnenenden werden divergent, das obere oben, das untere unten, mittelst der doppelt armirten Fäden unter der gelockerten Bindehaut fortgeführt, die Nadeln 3 mm vom Hornhautrande in 2 mm Abstand übereinander, durch die Bindehaut und etwas von der Episclera mitfassend, in gleichmässigem Abstand von der früheren Insertion ausgestochen und die Fäden schliesslich gleichzeitig vom Operateur und Gehülfen oben und unten geknüpft.

5. Die Bindehautwunde wird über dem vorgelagerten Muskel vernäht.

Vortheile der Methode: kein Höhenunterschied, früher vorhandener kann ausgeglichen werden. Stärkster Grad der Vorlagerung, Benutzung von Seide und exacte Naht über dem früheren Sehnenansatz möglich.

III. Electrische Strassenbahn und das Sideroscop von Asmus.

Bemerkungen von Dr. **Max Linde**, Augenarzt in Lübeck.

Seit Einführung des electrischen Betriebs der Strassenbahnen erwachsen der Aufstellung des Asmus'schen Sideroscops und der Untersuchung mit demselben in der Grossstadt bedeutende Schwierigkeiten. In dem neu erschienenen Werke: Das Sideroscop und seine Anwendung von E. Asmus wird bereits die Störung, welche durch einen vorüberfahrenden Pferdebahnwagen erzeugt wird, erwähnt. „Jeder vorbeifahrende Pferdebahnwagen", schreibt Asmus, „verursachte durch seine Eisenmassen eine Ablenkung von 140 mm der Scala. — Da die Wagen alle $2^1/_4$ Minuten passiren, und die Nadel nach einer so geringen Ablenkung rasch zur Ruhe kommt, so lassen sich im letzten Raum (13 m von der Hausfront) selbst feine Beobachtungen anstellen."

„Dass electrischer Lichtbetrieb im Untersuchungszimmer nicht zu stören braucht, davon habe ich mich bei einem Collegen überzeugen können, der reichlich electrische Lampen brannte und so weder beim An- noch Ausdrehen derselben eine Nadelbewegung mit dem Fernrohr zu sehen war."

Diese Angaben von Asmus bedürfen einer Erweiterung und genaueren Präcisirung. In den meisten Grossstädten sind die Pferdebahnwagen geschwunden; man geht zum electrischen Betrieb über. Wie sehr ein solcher eine frei schwebende Magnetnadel beeinflusst, zeigte sich bei der hiesigen erdmagnetischen Station des um erdmagnetische Forschungen sehr verdienten Dr. Schaper. Der Magnet der Station ist auf dem alten Festungswall circa 600 m von der electrischen Strassenbahn entfernt. Vor Eröffnung des electrischen Betriebes wurde bei dem Leiter der Station angefragt, ob dieselbe durch den Betrieb gefährdet sei. Die Antwort lautete verneinend, weil man sich nicht denken konnte, dass die Erdströme in dieser Entfernung noch so bedeutende sein könnten, dass die Beobachtungen gestört würden. Aber wider Erwarten waren die Nadelausschläge sofort nach Eröffnung der Strassenbahn so unruhige und ungleichmässige, dass von Beobachtung nicht mehr die Rede sein konnte. Die Station musste aufgegeben und die höchst bedeutenden Beobachtungen unterbrochen werden. Die kostbaren Instrumente liegen seit Jahr und Tag brach. Denn Dr. Schaper überzeugte sich, dass erst in mehreren Kilometern Entfernung die Erdströme so gering wurden, dass die erdmagnetischen Tagesschwankungen registrirt werden konnten.

Wenn nun auch das zur Bestimmung von Eisensplittern im Auge construirte Asmus'sche Sideroscop lange nicht so empfindlich ist, wie die Instrumente der erdmagnetischen Station, so kann man sich doch leicht überzeugen, dass die durch die electrischen Strassenbahnen hervorgerufenen

fortwährenden ungleichmässigen Nadelschwankungen jede genaue Ablesung unmöglich machen. Die Sache ist folgendermaassen zu erklären. Seitens der electrischen Centrale werden die Ströme durch oberirdische oder unterirdische Zuleitung zu den Motorwagen geführt, wo der Strom sich mit Hilfe der electrodynamischen Vorrichtungen in Kraft umsetzt. Die Rückleitung zur Station geschieht durch die Schienen. Nun darf man sich aber nicht vorstellen, dass die Schienen den Strom so isolirt zurückleiten, wie der Draht. Sie geben vielmehr an die feuchte Erde Strom ab und so entsteht ein breiter, parallel den Schienen laufender Erdstrom, der, wie die Beobachtungen Dr. Schaper's zeigen, noch auf hunderten von Metern sich mit empfindlichen Magnetnadeln feststellen lässt. Es ist also mit dem Schienenstrom wie mit einem Flussbett. Der eigentliche Fluss geht in seinem sichtbaren Bett. Ein breiter Grundwasserstrom, der nur durch Bohrungen sich nachweissen lässt, für gewöhnlich uns aber unsichtbar bleibt, geht dem Fluss parallel und führt oft grössere Wassermengen thalwärts, wie der uns sichtbare Fluss.

Nun wird es klar, woher die lästige Ungleichheit der Schwingungen kommt. — Ohne dieselbe würde man noch ablesen können; durch die Unregelmässigkeit erst werden die Beobachtungen unmöglich. — Wir sehen, dass der Führer des Wagens fortwährende Stromunterbrechungen und verschiedene Kraftentnahme eintreten lässt. Dadurch treten stetige Schwankungen der Stromstärke ein. Dieselben lassen sich so merkwürdig constatiren, dass ich im Hinterzimmer sitzend und den Spiegel des Sideroscops mit dem Fernrohr beobachtend, einem aus dem Fenster Schauenden melden konnte, sobald der electrische Wagen an der ca. 50 m entfernten Haltestelle hielt. Sofort beim Ausschalten des Stromes gerieth der Magnet in maximale Schwingungen.

Da nun in den Grossstädten der electrische Betrieb der Strassenbahnen erst sehr spät unterbrochen wird, so bleibt nichts Anderes übrig, als die Nacht zu Hilfe zu nehmen. In Lübeck fährt der letzte Wagen gegen 11 Uhr Abends an meiner Wohnung vorüber. Jedoch erst gegen $^1/_2$12 Uhr Nachts wird die Nadel ruhig. Erst dann wird wahrscheinlich in der electrischen Centrale der Strom endgültig abgestellt.

Die electrische Beleuchtung hat, wie Asmus richtig angiebt, keinen Einfluss auf das Sideroscop. Hier fällt aber das Gebiet der Erdströme fort; der Strom wird in einem isolirten Draht zurückgeleitet und kann deshalb keine magnetischen Störungen abgeben.

Klinische Beobachtungen.

I. Periodischer Exophthalmos des rechten Auges bei Beugung des Kopfes.

Von Dr. Albert Lesshafft in Görlitz.

Es muss im Interesse der Casuistik als durchaus wünschenswerth erscheinen, die seltener vorkommenden pathologischen Zustände des Sehorgans aufzuzeichnen, um auch solchen nicht alltäglichen Krankheitsformen durch Vergleiche eventl. neue Seiten abgewinnen zu können, wenn schon sie trotz ihrer Seltenheit an sich vielleicht etwas Neues gar nicht darbieten. Ich erlaube mir daher folgenden Fall zu beschreiben.

Der 29 Jahre alte Tischler Gottfried Gr. klagt, dass er zu Zeiten in seinem rechten Auge ein unangenehmes Spannungs- und Schmerzgefühl empfinde, welches mit „blödem Sehen" einhergehe. Der Zustand trete auf, sobald er sich bei der Arbeit mit dem Kopfe nach unten beuge oder im Schlafe auf der rechten Seite gelegen habe. Dabei trete der Augapfel ganz bedeutend aus seiner Höhle heraus. Pat. will abgesehen von Kinderkrankheiten niemals leidend gewesen sein, im Besonderen habe er keine Verletzung des Kopfes erlitten. Eltern und 5 Geschwister leben und sind gesund. Bis zu seinem 27. Lebensjahre habe er niemals etwas Krankhaftes an seinem Auge bemerkt, erst von da ab, also seit zwei Jahren, habe sich der Zustand langsam entwickelt.

Pat. ist ein kräftig gebauter, hagerer Mann von blasser Gesichtsfarbe. Als derselbe in mein Sprechzimmer trat und auf sein rechtes Auge weisend sagte, dasselbe drücke ihn, glaubte ich, dass er eine vorzüglich passende Prothese trage. Der Augapfel liegt nämlich ein wenig tiefer in der Augenhöhle, als der linke. Während links bei geradeaus gerichtetem Blick der untere Cornealrand vom Rande des unteren Lides berührt wird, ist rechterseits ein 2 mm breiter Saum von Sclera zwischen Lid- und Irisrand zu sehen. An der äusseren Commissur stehen die Lider ein wenig vom Bulbus ab, so dass zwischen Augapfel und äusserem Lidwinkel ein kleiner dreieckiger leerer Raum sichtbar wird, in welchen man von der Nasenseite her hineinblicken kann.

Im Uebrigen ergiebt die Untersuchung völlig normale Verhältnisse. Es besteht auf beiden Augen Em. und volle Sehschärfe. Beide Pupillen sind gleich weit und von normaler Reaction. Die Beweglichkeit der Lider und des Bulbus ist nach allen Seiten hin unbehindert, in der Augenhöhle ist ein Tumor weder sichtbar noch zu fühlen. Am ganzen Körper findet sich nirgends eine Teleangiectasie oder Varicen, die Herzdämpfung ist nicht verbreitet, die Herztöne sind rein und kräftig, der Radialpuls beiderseits synchron. Eine Struma ist nicht vorhanden.

Pat. wird nunmehr aufgefordert, eine gebeugte Stellung einzunehmen. Nachdem er Kopf und Rumpf etwa eine Minute nach rechts abwärts gebeugt und sich wieder aufgerichtet hatte, erscheint der Augapfel etwa um 15 mm hervorgetreten; die Lider sind weit nach vorne verdrängt, das obere ist leicht ödematös geschwollen und bedeckt die Cornea zur Hälfte. Die Lidspalte erscheint verschmälert, kann aber nicht völlig geschlossen werden. Der Augapfel steht ein wenig nach aussen, und ist seine Beweglichkeit nach allen Seiten beschränkt, Schmerzhaftigkeit besteht, abgesehen von einem unangenehmen Spannungsgefühl, nur auf Druck, der Tonus ist erhöht. Eine Röthung des Auges und der Gesichtshaut, sowie das Hervortreten stärker gefüllter Hautvenen ist nicht wahrnehmbar. Die Pupille ist um ein Geringes enger als die linke,

reagirt aber prompt auf directen Lichteinfall wie consensuell. Die brechenden Medien sind klar, dagegen erscheint die Papille wie leicht verschleiert und blass, sämmtliche Gefässe, Arterien wie Venen, sind blutleer, die ersteren dünn und kaum wahrnehmbar, letztere blass und nicht geschlängelt. Beim Aufrechtsitzen geht der Bulbus dann in etwa $^1/_2$ Minute von selbst wieder zurück. Beim Spiegeln im umgekehrten Bilde sieht man wie die Gefässe sich wieder füllen, das Bild des Hintergrundes wird wieder klar und deutlich, Arterien und Venen sind sehr scharf gezeichnet, eine Abnormität, Verbreiterung oder Schlängelung sowie Pulsation ist an ihnen nicht wahrzunehmen. Bei herausgetretenem Bulbus flimmert es dem Patienten vor dem Auge, und er sieht nur ganz verschwommen und in undeutlichen Umrissen; es werden nur Finger dicht vor dem Auge gezählt. Der protrudirte Bulbus pulsirt nicht, und ist kein Geräusch über ihm zu hören. Ein Tumor ist nicht zu fühlen. Drückt man den Bulbus in die Augenhöhle hinein, so fühlt man wie der Widerstand schwindet, und der Augapfel kehrt schneller in die normale Lage zurück.

Zuerst dauerte es eine Minute, bis der Bulbus beim Rumpfbeugen heraustrat, nachdem Pat. sich aber zum Zwecke der Untersuchung mehrmals gebückt hatte, genügte das Neigen des Hauptes nach rechts unter Schulterhöhe, um sofort Exophtalmos zu erzielen. Das Gleiche tritt ein, wenn man die rechte Vena iugularis comprimirt, die Compression der linken dagegen ruft weder links noch rechts Protrusion hervor. Forcirte Exspiration bei geschlossenem Mund und Nase, sowie schnelles Hin- und Herwerfen des Kopfes bewirkt gleichfalls Heraustreten des Auges.

In der Literatur sind bis jetzt — soweit mir bekannt — 16 Fälle von periodischem oder intermittirendem Exophthalmos veröffentlicht worden. In Band 31 des Archivs für Augenheilkunde findet sich eine Arbeit von Dr. P. V. Richter, in welcher dieser alle bis zum Jahre 1895 beschriebenen Fälle zusammengestellt hat. Ich beschränke mich daher darauf, auf diese ausführlichen Schilderungen bezüglich der Einzelheiten der Fälle und der näheren Literaturangaben zu verweisen.

Was die Aetiologie der Erscheinung anlangt, so kann es keinem Zweifel Zweifel unterliegen, dass es sich nur um variköse Erweiterungen von Orbitalvenen handeln kann. Diese füllen sich bei Beugung des Kopfes mit Blut und drängen den Bulbus nach vorne.

Vergleicht man die 16 Fälle, denen der meinige als 17. hinzutritt, bezüglich der Einzelheiten miteinander, so gelangt man ganz von selbst wie Richter und vor ihm Sergent zu einer Eintheilung in drei Klassen.

I. Exophthalmos in Folge von Tumoren, welche schon äusserlich sichtbar sind. vor Eintritt des periodischen Exopthalmos: die 5 Fälle von Andrae, Foucher-Nélaton, Mazel-d'Anduze, Graefe und Magnus.

II. Exophthalmos in Folge von Tumoren, welche gleichzeitig mit ihm in Erscheinung treten: die 2 Fälle von Velpeau und Parrish.

III. Exophthalmos allein ohne sichtbaren Tumor: die 9 Fälle von Grüning, Sattler, Mackenzie, Gessner, Elschnig, Sergent, Vieusse, Seggel und Richter.

Der von mir beschriebene gehört zu dieser letzten Gruppe.

Alle haben gemeinsam das periodische Heraustreten eines Bulbus beim Beugen des Kopfes. Während bei denen aus Gruppe III weiter nichts sichtbar wird, zeigen die von I. schon vor, die von II. erst beim Eintritt des Exophthalmos variköse Tumoren äusserlich wahrnehmbar. Letzterer Erscheinung analog dürfen wir auch für die unter III. entfallenden Formen das Vorhanden-

sein von Venectasieen hinter dem Bulbus annehmen, obwohl noch in keinem Falle ein Sectionsbefund vorliegt.

In 6 Fällen, nämlich denen von Sattler, Gessner, Elschnig, Sergent und Vieusse, sowie dem von mir beschriebenen bestand bei aufrechter Körperhaltung deutlicher Enophthalmos. Nach Sattler ist dies auf Schwund des orbitalen Fettgewebes durch Druck der Varizen zurückzuführen, da die letzteren doch, wie in meinem Falle, bei horizontaler Körperlage während des Schlafes meist gefüllt sind.

Etwas Neues bietet mein Pat. nur insofern dar, als bei ihm während des Exophthalmos der ophthalmoskopische Befund kein normaler ist wie bei allen übrigen. Es zeigt sich vielmehr deutliche Blutlleere der Netzhautgefässe und dementsprechende vorübergehende Herabsetzung der Sehschärfe.

[Aus der Augenabtheilung des städtischen Hospitals zu Coblenz. Dirig. Arzt Oberstabsarzt Dr. Hermann.]

II. Ein Fall von traumatischer Netzhautablösung.

Von Assistenzarzt Dr. Ellerhorst.

Die Seltenheit traumatischer Netzhautablösungen, bei denen sich keine directe Verletzung des betroffenen Auges nachweisen lässt, veranlasst mich, den nachfolgenden Fall der Oeffentlichkeit zu übergeben:

Der 32 Jahre alte Italiener Pietro Neretti, zur Zeit in Oberwesel, wurde am Mittag des 14. April dieses Jahres als auf beiden Augen erblindet zu uns gebracht. Er giebt an, dass ihm am Morgen beim Arbeiten im Bergwerk aus einer Höhe von vielleicht 1,5 m ein etwa wallnussgrosser Stein ins rechte Auge gefallen sei, worauf unter heftigem Schmerz sofortiges Verschwinden der Sehkraft auf beiden Augen eintrat.

Der objective Befund ergiebt auf dem rechten Auge einen etwa $^3/_4$ cm langen Riss im äusseren Teil der Cornea, die Iris liegt in der Wunde vor. Conjunctiva stark geröthet und geschwollen. Linse unter die Conjunctiva luxirt und mit ihrem inneren Rand in der Wunde sichtbar. Kein Blut in der vordern Kammer. Umhüllung des Auges völlig unverletzt. Das Sehen ist auf die Wahrnehmung von Hell und Dunkel herabgesetzt.

Das linke Auge ist äusserlich ganz intact und reizlos. Brechende Medien klar. Die Untersuchung mit dem Augenspiegel jedoch ergiebt eine totale Netzhautablösung. In der Mitte der abgelösten Retina, etwa der Gegend der Macula lutea entsprechend, sieht man einen länglich-ovalen, von oben nach unten ziehenden Riss.

Der Fall erscheint dadurch interessant, dass das von der Netzhautablösung betroffene Auge weder selbst noch in seiner nächsten knöchernen Umgebung von dem Trauma direct betroffen wurde; vielmehr ist, in Uebereinstimmung mit den Angaben des Verletzten und dem objectiven Befund, anzunehmen, dass die Erschütterung, welche das rechte Auge durch die Verletzung erhielt, sich durch die Knochenwände auf das linke fortgepflanzt und hier Netzhautablösung hervorrief, während die Netzhaut des doch zweifellos mit starker Gewalt getroffenen rechten Auges völlig unversehrt blieb.

Der weitere Verlauf war derart, dass sich, wie auch kaum zu erwarten war, links keine, auch nur theilweise Anlegung der abgelösten Netzhaut erzielen liess. Die brechenden Medien waren bis vor kurzem vollstängig klar; doch beginnt sich in letzter Zeit die Linse zu trüben.

Auf dem rechten Auge ging die Wundheilung glatt in normaler Weise vor sich. Da die entstandene ausgedehnte Narbe den ganzen äusseren Theil der Hornhaut einnahm, so müsste oben innen die Iridectomie vorgenommen werden. Jetzt ist das rechte Auge vollständig reizlos und besteht mit sphaer. + 10 D und cyl. + 4 D. Axe horizontal $^1/_{50}$ Sehschärfe. Diese verhältnissmässig schlechte Sehschärfe dürfte nicht allein auf die vollständig unregelmässige Brechung im Auge zurückzuführen sein, welche zum grössten Theil von der in Folge der Narbenbildung entstandenen Verziehung der Cornea herrührt, zum anderen Theil aber jedenfalls auch dem noch über die Narbe nach innen vorragenden Rand der luxirten Linse zuzuschreiben ist; sondern zweifellos hat auch das rechte Auge eine starke Commotio retinae betroffen, die erfreulicher Weise nicht zu einer Ablatio führte.

Unser Büchertisch.

Neue Bücher.

*1. Lehrbuch der Augenheilkunde, bearbeitet von Dr. Adolf Vossius, o. ö. Prof. der Ophthalm. und Dir. d. Augenklinik an der Univ. Giessen. Mit 235 Figuren im Text u. 1 Durchschnitt des Auges. Dritte vermehrte u. verbesserte Auflage des „Grundriss der Augenheilkunde".

Leipzig und Wien, Franz Deuticke. 902 S.

*2. Traité d'ophtalmoscopie par Etiènne Rollet, Professeur agrégé à la faculté de médecine, chirurgien des hopitaux de Lyon.

Avec 50 photographies en couleur et 75 figures dans le text. Paris, Masson et Cie. 1898. 379 S.

*3. Mittheilungen aus der Augenklinik des Carolin. medico-chirurgischen Instituts zu Stockholm. Herausgegeben von Dr. J. Widmark, Professor der Augenheilkunde. I. Heft. Jena 1898, Gustav Fischer.

4. Anleitung zur mikroskopischen Untersuchung des Auges von Prof. Dr. R. Greeff. Berlin 1898.

In unseren Hilfsbüchern der mikroskopischen Technik wird auf die Methoden, die für die histologische Untersuchung des Auges in Anwendung zu ziehen sind, meist nur sehr wenig eingegangen, obwohl das Auge in vielen Punkten eine besondere technische Behandlung erheischt. Mit dem Erscheinen des vorliegenden kleinen Werkes ist einem Mangel abgeholfen, der jedem histologisch arbeitenden Ophthalmologen, besonders dem Anfänger, fühlbar sein musste. Dem Gange der Untersuchung gemäss giebt Verf. in ausführlicher Form die Methoden der Härtung, Zerschneidung, Einbettung, Färbung u. s. w., die er in Jahre langer ophthalmologisch-histologischer Arbeit selbst eingehend geprüft und als die zweckmässigsten erkannt hat. Fehr.

Gesellschaftsberichte.

Société belge d'ophtalmologie in Brüssel.

Vierte Sitzung, am 30. April 1898.

1. Van den Bergh (Brüssel) hielt einen Vortrag „Ueber die Theorie der Skiascopie". Er gab einen geschichtlichen Ueberblick mit Tafeln, welche die Meinungen der verschiedenen Autoren andeuten. Nur Leroy und Monnoyer

haben die Theorie richtig erklärt. Die Abhandlung Leroy's ist falsch verstanden worden; man hat ihm mit Unrecht den Satz aufgebürdet: „der Schatten beim Skiascopiren ist der Schatten der Iris des Untersuchers, geworfen auf die Pupille des Untersuchten.“ Leroy's Scotom ist ein mathematisches Scotom, dessen Begriff aus der beschreibenden Geometrie genommen ist, um die Begrenzung eines Diffusionscirkels vorzustellen. Monnoyer wendete den Begriff des Sehfeldes hierauf an; für ihn ist das retinale Sehfeld das Bild der Pupille des Untersuchenden auf die Netzhaut des Untersuchten geworfen. Parent's Schema ist unrichtig; es verwechselt das retinale Sehfeld mit dem pupillären Sehfeld und deutet nur letztes an. Weiter zeigt Vortr. verschiedene Schemata vor, die sich schwer in einem abgekürzten Bericht wiedergeben lassen.

2. Pergens (Brüssel) sprach „Ueber Pigmentablagerungen in der Bindehaut bei Negern.“ Er hat viele Congo-Neger in Tervueren untersuchen können. Immer waren an beiden Augen zwei Pingueculae vorhanden an der Lidspalte, sogar bei ganz jungen Kindern. An diesen Stellen ist die Bindehaut dunkler gefärbt und mit grösseren Pigmentflecken versehen. Rings um die Cornea ist ebenfalls ein mehr oder weniger vollständiger Pigmentring vorhanden. Bei südlichen Rassen, Affen, Hunden, Pferden, Kaninchen besteht der Ring ebenso. An Schnitten bemerkt man, dass das Pigment in den Basalzellen des Bindehautepithels enthalten ist und an den schwarzen Flecken und am Hornhautring bis in die obersten Schichten des Epithels steigt. Dr. Bullot hat ihm noch ein staphylomatöses Negerauge gegeben, früher noch durch Ulcus corneae erkrankt. Da das Epithel von der Hornhautperipherie wächst, würde man auch Pigment bis in die obersten Schichten erwarten, jedoch war nur das Basalepithel pigmentirt, obwohl der Hornhautring bis oben Pigment vorwies.

Vennemann (Löwen) behauptet, dass es die sternartigen Zellen zwischen den Epithelzellen sind, welche das Pigment tragen; das geschieht nicht nur bei Negern, sondern auch bei der weissen Rasse.

H. Coppez (Brüssel) erinnert an die Pigmentablagerungen, welche Steiner bei den Malayen vorfand, und welche mit Trachom in Verbindung stehen. Sind das hier ähnliche Pigmentirungen?

Pergen's antwortet, dass die Behauptung Vennemann's mit den Thatsachen vollkommen in Widerspruch steht. Die Sternzellen spielen eine ganz untergeordnete Rolle und sind bei Weitem nicht in dem Maasse vorhanden, wie Vennemann dies zeichnet. In den am wenigst pigmentirten Zellen ist das Pigment um den Kern gelagert; in mehr pigmentirten ist eine Schicht Körner gegen die innere Zellmembran; bei einer weiteren Stufe sind Stränge vorhanden, welche die beiden Ablagerungen miteinander verbinden; bei den stark pigmentirten Zellen sieht man ganze Pigmentschollen, die bei Druck in Körner zerfallen. Dies alles ist in den Epithelzellen selbst zu sehen. Was den Pigmentflecken der Malayen anbelangt, so hat Vortr. im Janus (1898 April) schon auf die Analogie aufmerksam gemacht; diese bestehen aber auch ohne Trachom. Trachom war bei keinem der untersuchten Congo-Neger vorhanden; die von ihm untersuchten normalen Negeraugen stammten von einem ebenfalls trachomlosen Curaçao-Neger.

3. Nuel und Benoit (Lüttich) sprachen über „die Lymphräume in der Katzen-Iris“. Durch Einspritzung von chinesischer Tusche in den Glaskörper gelangt die Tusche bald in die Vorderkammer, dann in die Lymphräume der Iris. Das ist, sagen die Vortr., das erste Beispiel, dass ein nicht diffusibler Körper beim lebenden Thiere vom Glaskörper in die Lymphgefässe der Iris

durch die vordere Kammer eindringt. An der Irisperipherie dringt das Pigment durch zwei bis vier Oeffnungen in einen Sinus, welcher sich 2—3 mm gegen das Centrum hinzieht. Ausserdem ist noch eine weniger dicke Masse vorhanden, welche centripetal gegen die Irismitte vordringt. Ihr entgegen kommt noch eine Masse, welche vom inneren Irisrande ausgeht, wo das Pigment nur an einzelnen Stellen eindrang. An der Irisperipherie sind die Venenscheiden auch mit Pigment durchsetzt. Ein Schlemm'scher Canal ist nicht vorhanden; jedoch findet man auf der Höhe des Ligamentum pectinatum an der inneren Sclerahälfte mehrere interstitielle Spalten, welche bei einem $4^1/_2$ Stunden vor seinem Tode eingespritzten Thiere nicht pigmentirt waren. Kommt nach einer Injection jedoch Iridocyclitis zu Stande, dann dringt das Pigment nicht ein, und die weissen Blutkörperchen schaffen das Pigment weiter und die eben erwähnten Scleroticalspalten sind dann damit erfüllt. Diese Fälle sind jedoch nicht zu verwerthen, um das Vorhandensein von Lymphräumen in der Iris zu beweisen. Bei der Katze geht die Tusche vom Glaskörper nicht den N. opticus entlang, wie dieses wohl beim Kaninchen stattfindet.

4. Bullot (Brüssel) zeigt ein „Cyclopenauge" vor. Es ist etwas grösser als ein normales Auge; die Hornhaut ist viel grösser als eine normale; es sind zwei Pupillen vorhanden, jede in Verbindung mit einem Iriscolobom, welche in Corioidealcolobome übergingen; zwei Linsen, eine Retina und ein rudimentärer N. opticus, welcher aus dem Zusammenwachsen zweier primitiver entstand.

5. van Duyse (Gent) sprach über „die Pathogenie der Cyclopie". Er hat zwölf Cyclopenaugen verwerthen können. Wie Dareste es angab, ist eine Entwickelungshemmung des vorderen Endes der Neuralröhre Ursache der Cyclopie. Das Auswachsen dieses Theiles trennt die Vesiculae opticae weiter voneinander. Findet dieses Auswachsen nach der Breite nicht statt, so bleiben die Vesikeln einander nahe. Das findet statt wenn die Vorderspalte sich zu früh schliesst. Bei allen untersuchten Fällen fand Vortr., dass die nebeneinander liegenden Netzhautspalten auf einer mehr oder weniger grossen Länge miteinander verwachsen waren. Dann sind natürlicher Weise ähnliche Missbildungen vorhanden, wie bei den einzelnen Augen mit Colobom der Retina, der Chorioidea. In den untersuchten Fällen waren alle Colobombildungen in der Verwachsungsfläche der beiden Bulbi vorgefunden. Auch wenn die beiden N. optici nur centralbulbär verwachsen sind, sind die Missbildungen der Retinalspalte doch vorhanden.

6. Rogman (Gent) las über „hyaline Degenerescenz der Lider". Bei einem 55jährigen Manne waren die beiden Oberlider und eines der Unterlider hyalin infiltrirt. Die Krankheit ist vor 16 Jahren entstanden und scheint mit Trachom in Verbindung zu stehen, welches vor 10 Jahren sicher erkannt wurde. Die mikrochemischen Reactionen beweisen, dass nur hyaline Degenerescenz vorhanden ist. Die lange Dauer der Erkrankung, trotz welcher keine amyloïde Entartung besteht, lässt Vortr. schliessen, dass jede dieser Erkrankungen unabhängig bestehen kann.

7. H. Coppez (Brüssel) sprach „über Revulsion und Blutentziehung in der Augenheilkunde". Scarification der Bindehaut wird mehrere Tage nacheinander gemacht bei schweren entzündlichen Erscheinungen der eitrigen Conjunctivitis; Canthotomie speciell bei Erwachsenen, die an acuter Blennorrhoe oder acutem Trachom leiden. Blutegel sollen nicht an der Conjunctiva oder an den Lidern gesetzt werden; die beste Stelle wäre der innere Augenwinkel, wo nur zwei Exemplare Platz finden; an der Schläfengegend würden zwei Exemplare geringeren Effect machen, aber man kann da sechs Individuen anbringen. An

diesen beiden Stellen wird die Depletion gut zu bemerken sein an den Lidern, an der Bindehaut, weniger am vorderen Uvealtractus, weniger an der Chorioidea, und fast nicht an der Retina und am Opticus.

Auch an der Apophysis mastoidea sind Blutegel von Nutzen; dort sind sie aber speciell angezeigt, wenn auch Gehirnstörungen vorhanden sind. Der Heurteloup'sche Blutigel wirkt im Gegentheil besser auf Uvea und Retina (!).[1] Die örtlichen Blutentziehungen sind bei schwereren Conjunctivitiden, Iritis, Iridocyclitis, Chorioividitis u. s. w. angezeigt; ganz speciell bei schwereren Traumen mit intrabulbärem Bluterguss, Riss der Häute und Entzündung; ebenso bei Iritis nach Cataractextraction. Der Heurteloup gilt gegen Chorioretinitis, Chorioiditis speciell mit Blutungen; auch gegen progressive Myopie.

Revulsionen können am Bulbus applicirt werden (Galvanocauter), an der Lidhaut (3 $^{0}/_{0}$ Arg. nitr. gegen Schwellung nach Operationen am Bulbus); dann um die Orbita (Kölnisches Wasser an der Stirne; Jodtinctur an der Stirne und den Schläfen gegen scrophulöse Entzündungen). Bei Neuritis optica sind Spanische Fliegen, abwechselnd um die Orbita gelegt, von gutem Erfolg. Hinter dem Ohre sind sie von Nutzen bei Chorioiditis mit massenhaften Flocken im Glaskörper, bei starker Myopie. Collodium cantharidatum wird vom Vortr. am liebsten verwendet. Vesicatorien und Haarseil am Nacken sind von grossem Nutzen bei Augenerkrankungen vom Gehirn ausgehend, speciell bei Neuritis optica.

van Duyse sah Critchett ein seidenes Haarseil an der behaarten Schläfengegend anlegen gegen phlyctenuläre Augenentzündungen.

Nuel würde mehrere Einschränkungen machen; bei acuter Iridocyclitis, bei Exophthalmus durch retrobulbärem Hämatom oder Tenonitis sind Blutegel von Nutzen.

J. Coppez erinnert daran, dass die v. Graefe'sche Schule bei rheumatischen Augenentzündungen Blutentziehungen verwirft. Er findet, dass diese jedoch unschätzbare Dienste beweisen.

8. Vennemann (Löwen) sprach über „traumatische Netzhautablösung an der Macula". Er zeigt vier Abbildungen vor, welche binnen sechs Monaten ungefähr genommen wurden. Patient, ein 45jähriger Schneider, bekam rechts einen harten Schneeballen gegen das Auge. Sofort war das centrale Sehen erloschen. Fünf Tage nachher excentrisch Fingerzählen; an der Macula eine blaugraue Vorwölbung etwas über papillengross. Zwei Monate später war ein Chorioidealriss zu sehen; später zweifelte Vortr. zwischen Chorioidealriss und Retinitis striata mit Chorioiditis. Sechs Monate nach dem Vorfall konnte man Chorioiditis macularis mit consecutiver Atrophia retina et Pupillae opticae diagnosticiren. Wahrscheinlich wird eine hämorrhagieche Netzhautablösung stattgefunden haben nach Verwundung der Choriocapillaris.

9. Lor (Brüssel) sprach „über den Mechanismus der Lidbewegungen". Das Schliessen geschieht nicht von aussen nach innen, sondern nur durch Annähern in der verticalen Richtung. Im wachen Zustande geschieht es nach 3 Weisen: a) das synergische Schliessen, zu gleicher Zeit reflex und willkürlich, was hervorgebracht wird durch Contraction des Orbicularis palpebralis mit Erschlaffung des Levators; b) das einseitige Schliessen, durch Zusammenziehung des ganzen Orbicularis, welcher gegen die Zusammenziehung des Levators einwirkt; c) der Blepharospasmus, wo ausserhalb des Orbicularis auch noch Muskeln des Antlitzes

[1] Vgl. Einführung in die Augenheilkunde. S. 22. H.

mitwirken. Das Oeffnen der Lidspalte geschieht durch Contraction des Levators und Erschlaffung des Orbicularis. Während des Schlafes ist die Occlusion gesichert durch den Tonus des Orbicularis, welcher stärker ist als der des Levators.

10. Bullot (Brüssel) sprach „über Regeneration des Hornhautepithels nach Enucleation". Vortr. hat Epithel eines Kaninchenauges abgekratzt und das Auge in die Abdominalhöhle des Thieres gebracht. Mehrere Monate lang bleibt das Auge am Leben, und die Wundheilung des Hornhautepithels geschieht, als ob das Auge noch in der Augenhöhle war. Wenn das Auge nach der Enucleation sieben Stunden an der Luft blieb, oder vier Stunden mit physiologischer 37° Kochsalzlösung irrigirt wurde, so ging in der Abdominalhöhle die Heilung ebenso von Statten. Vier Stunden Bespülung mit Wasser aus der Wasserleitung haben den Process verzögert. Vier Stunden Asphyxie durch Immersion in abgekochter physiologischer Kochsalzlösung, oder vier Stunden Aufenthalt in Hydrogen, nachdem das Blut durch die Kochsalzlösung ausgespült war, brachten ebenso eine Verzögerung zu Stande. Vier Stunden Irrigation mit $1\,^0/_0$ Morphin. Chlorhydrat-Lösung oder $^1/_2\,^0/_0$ davon in Kochsalzlösung verzögern; $2\,^0/_0$ davon brachten in derselben Zeit keine Regeneration hervor; das getödtete Epithel hatte sich in der Peritonalhöhle von der Cornea abgelöst.

11. Benoit (Lüttich) zeigte zwei „Lidhalter für Cataractextraction" vor, eine Modification der bekannten Desmarres'schen Form.

12. de Mets (Antwerpen) sprach „über traumatischen Kapsel-Star" bei einem 3jährigen Mädchen nach einer Verwundung durch Feuerwerk am linken Auge entstanden. Einige Tage später Schwellung der Lider mit oberflächlicher Verbrennung; Hyphäma in 8 Tagen resorbirt; Pupille mässig erweitert, unbeweglich; unten an der Iris wie eine Dialysis; Glaskörper durch Blut getrübt. Linse durchsichtig. Nur sechs Wochen später an der vorderen Kapsel eine Trübung, die sich vermehrte. Die Trübung ist nicht als directe Folge des Traumatismus anzusehen, sondern als Folge der schlechten Ernährung durch Erkrankung der Uvea.

13. Derselbe sprach dann über „Schulhygiene der Augen". Er hat die Untersuchungen in Antwerpen durch die Lehrer machen lassen, und jeden, der nicht volle Sehschärfe hatte, selber untersucht. Auf 20 000 Kinder waren $25-28\,^0/_0$, welche weniger als $S = 1$ hatten.

14. Blondeau (La Louvière) zeigte „Radiographien" vor, welche das Vorhandensein einer Revolverkugel und in einem anderen Falle eines Glassplitters hinter der Linse anzeigten. Die Intervention bestätigte es. Auch in einer bulbuslosen Orbita konnte ein 10 mg schweres Kupferstückchen durch die Radiographie nachgewiesen werden.

15. Gauthier (Brüssel) sprach über „Tuberculose des Auges". Bei einem 9jährigen Mädchen war das rechte Auge betroffen. Iris und Ciliarkörper tuberkulös; Retina theilweise. Der Opticus hatte interstitielle Neuritis. Bacillenbefund negativ, ebenso die Inoculation am Kaninchenauge. Drei Monate nach der Enucleation Exitus durch tuberkulöse Meningitis.

16. Derselbe zeigt einen Fall von „Panophthalmitis nach Trauma" mit Irisprolaps. Beinahe reine Staphylokokken. Pergens.

Referate, Uebersetzungen, Auszüge.

L'état des yeux pendant le sommeil et la théorie du sommeil, par E. Berger et Robert Loewy. (Pariser Gesellschaft für Biologie, 23. April 1898 u. Journal de l'anatomie et de physiologie, 1898. Mai—Juni.)

Untersucht wurden die Augen während des physiologischen und medicamentösen Schlafes, der Narcose durch Aether und Chloroform, im Zustande der Hypnose (an Kranken der Salpetrière), im comatösen Zustande Fiebernder und während der Agonie.

Verff. kommen zu dem Resultate, dass die Theorie Bouchard's, welche den Schlaf als Folge einer Auto-Intoxication durch narkotisch wirkende Stoffwechselproducte auffasst, nicht genüge, um die Erscheinungen des Schlafes zu erklären. Auto-Intoxicationserscheinungen gehen dem Schlafe voran und können nach dem Erwachen noch fortbestehen.

Verff. unterscheiden zwei Stadien in der Wirkung der narcotisch wirkenden Stoffwechselproducte. 1. ein kurzes Stadium mit Reizerscheinungen (ähnlich der Wirkung des Morphins), mit Hyperästhesie der Sinnesorgane, Lichtscheu, eigenthümlichen Sensationen in den verschiedenen Zweigen des Trigeminus, von welcher das Brennen in der Bindehaut (ein ähnliches Symptom besteht auch im Beginne der Chloroform-Narcose) irrig als Folge von Trockenheit im Bindehautsacke erklärt wurde, jedoch auch bei an Thränenhypersecretion leidenden Kranken vorkommt, krampfartigen Contractionen in manchen Muskelgruppen (zu welchen auch das Gähnen zu rechnen ist), insbesondere in den Extremitäten (vergl. eine interessante Selbstbeobachtung von A. Voisin). 2. In einem zweiten Stadium erfolgt Verminderung der Sensibilität, der Muskelthätigkeit und der Secretion (u. A. auch der Thränensecretion).

Verff. kommen zu dem Resultate, dass alle bisherigen Theorien, welche eine „Localisation" des Schlafes annahmen, unhaltbar seien. Die Localisation in den Grosshirnhemispären ist durch die bekannten Versuche Golty's widerlegt, allein auch eine Localisation im centralen Höhlengrau (Mauthner) oder in der Medulla oblongata (Lugs) sei unhaltbar.

Die den Schlaf bewirkenden Stoffwechselproducte wirken auf das gesammte Nervensystem, bald zuerst auf die centralen Theile (vergl. eine interessante Selbstbeobachtung von Prof. Lévy-Bruhl), bald zuerst auf die peripheren. Die Dissociation der Augenbewegung während des Schlafes spricht für eine gleichzeitige Einwirkung auf die subcorticalen Centren (Corpora quadrig. im betreffenden Falle).

Die Erklärung der Miosis während des Schlafes als Miosis spastia (Plotke), ebenso wie die Annahme, dass während des Schlafes eine spastische Contraction des Orbicularis palpebrarum bestehe, ist irrig. Die Lider sind während des Schlafes geschlossen, weil sie willkürlich vor dem Einschlafen geschlossen wurden. Die Miosis ist durch eine Parese der Vaso-Constrictoren der Iris, resp. deren Centren in der Medulla oblongata und im oberen Halsmarke hervorgerufen. Die Miosis, sowie die gleichzeitig bestehenden Modificationen in der Blutcirculation des Gesichtes, der Bindehaut, sowie des Gehirns hören plötzlich im Moment des Erwachens auf und sind nur durch die Neuron-Theorie von Mathias-Duval zu erklären. Die plötzliche maximale Pupillar-Erweiterung im Momente des Erwachens ist die Folge der plötzlichen Wiederaufnahme der Wirkung der Vasoconstrictoren der Iris.

Da während des Schlafes sämmtliche Muskeln erschlafft sind, so erscheinen die verschiedenen Organe in der Lage, welche sie ohne centrale Innervation, nur in Folge des physiologischen Muskel-Tonus erhalten. Bei Erwachsenen fanden Verff. fast ausnahmslos die Augen, wie bekannt, nach aussen und oben gerollt, bei Kindern jedoch nur nach aussen oder nur sehr wenig nach oben. Es beruhen diese Unterschiede vermuthlich auf Verschiedenheiten der Insertionsverhältnisse der Augenmuskeln.

Journal-Uebersicht.

I. v. Graefe's Archiv f. Ophthalmologie. XLV. 1.

7) **Ueber ein Rankenneurom der Orbita und des oberen Lides,** von Dr. K. Katz, chem. Assist. an der Univ.-Augenkl. in Heidelberg.

12jähr. Mädchen. Angeblich im 3. Lebensjahre Stoss gegen die rechte Kopfseite, worauf bald Schwellung des Lides folgte. Bei der Vorstellung war das obere Lid stark verdickt, herabhängend und schwer beweglich. Mässiges Ectropium. Beim Einschneiden auf die anscheinend stark verdickte Conjunctiva zeigte sich, dass diese ziemlich normal war, dagegen entleerten sich aus der Wunde zahlreiche Stränge eines plexiformen Neuroms. Bei einer späteren Operation wurde nach Durchtrennung der Fascia tarso-orbitalis noch ein grosses Convolut entfernt. Die Vernähung der Levatorsehne hatte keinen befriedigenden Erfolg.

Die Neubildung war aus Nerven hervorgegangen, welche zu versästelten, gewundenen, kolbigen Strängen aufgetrieben waren. Die Nervenfasern fanden sich vielfach in einen mässigen Bindegewebsmantel gehüllt und zeigten zum Theil die Reaction atrophischer Fasern. Ob Druckatrophie —? ob toxische Einflüsse —?

Für die Malignität des Tumors sprach nichts. Pat. ist bald nach der Behandlung ertrunken.

---

8) **Ueber die bei Aderhautsarcomen vorkommende Phthisis des Augapfels und über die Bedeutung von Verletzungen bei der Entstehung dieser Geschwülste,** von Prof. Th. Leber und Dr. A. Krahnstöver in Heidelberg.

Ob im gegebenen Falle ein Aderhautsarkom in einem vorher phthisischen sich Bulbus entwickelt hat, oder ob die Phthisis bulbi Folge eines durch Aderhautsarkom hervorgeuufenen entzündlichen Processes ist, lässt sich nicht immer mit Sicherheit entscheiden.

Die Verff. bringen eine Reihe einschlägiger Fälle eigener Beobachtung und eine grosse Anzahl von mehr oder minder ausführlichen Auszügen aus anderweitigen älteren und neueren Publicationen, welche einer kritischen Besprechung unterzogen werden.

Dass in einem nach Verletzung phthisischen Auge ohne Weiteres ein Sarkom zur Entwickelung kommen kann, halten die Verff. für unwahrscheinlich. Sie vermuthen, dass der Keim des Sarkoms schon voher im Bulbus vorhanden war und durch die Verletzung höchstens zum Wachsthum angeregt wurde. Bekannt ist, dass harmlose Melanome unter Umständen in bösartige Melanosarkome übergehen. Manche Fälle von Aderhautsarkom würden sich durch die Annahme eines solchen Vorganges ungezwungen erklären lassen.

Uebrigens bleibt der Einfluss einer etwa vorangegangenen Verletzung oft sehr zweifelhaft. Der Umstand, dass die Entwickelung des Aderhautsarkoms nicht selten lange Jahre in Anspruch nimmt, erschwert es, den Zusammenhang der schliesslich manifest gewordenenen Geschwulst mit früheren Verletzungen einigermaassen sicher festzustellen. Der Zusammenhang würde wahrscheinlich sein, wenn das Sarkom kurze Zeit nach der Verletzung zur Entwickelung gelangte. Derartige Fälle scheinen aber besonders selten zu sein, und diejenigen, welche veröffentlicht worden sind, können als beweisend nicht angesehen werden.

---

9) **Richtigstellung zu F. Otto's Publication in v. Graefe's Arch. f. A. XLIII, 2, 3,** von Dr. Fukala in Wien.

Janin ist nicht der Erfinder der Myopieoperation und hat nur in dem zum Beweise herangezogenen Falle einen Alter-Star bei einer zufällig myopischen Patientin operirt.

Nr. 2.

1) **Ueber die bei Aderhautsarcomen vorkommende Phthisis des Augapfels und über die Bedeutung von Verletzungen bei der Entstehung dieser Geschwülste,** von Prof. Th. Leber und Dr. A. Krahnstöver in Heidelberg. (Schluss.)

Zusammenstellung von 32 — mit einer Nachfrage — 33 Fällen von secundärer Phthisis bulbi bei Aderhautsarcom. In fast sämmtlichen Fällen entwickelte sich die Phthisis spontan, nur ganz vereinzelt wird von den betr. Autoren eine äussere Ursache (Verletzung) angeführt, doch bleibt es, wie z. B. bei 2 Beobachtungen von Phthisis nach Verrichtung von Iridectomien, zweifelhaft, ob in der That ein Einfluss auf die Entstehung der Phthisis ausgeübt wurde.

v. Graefe betrachtete die Phthisis bulbi als Folgezustand einer durch Hornhautverschwärung und Perforation herbeigeführten eitrigen Panophthalmie. Diese Annahme wird durch neuere Beobachtungen widerlegt; die Phthisis bulbi ist fast immer Folge einer plastischen Irido-Chorioiditis, welche sich durch chronischen Verlauf und intermittirende Steigerung der Entzündung und Schmerzen auszeichnet. Letztere fehlen selten. Unter Umständen kommt es nicht zu ausgesprochener Phthisis, sondern nur zu Hypotonie.

Die Verff. nehmen an, dass die Irido-Chorioiditis durch Mikrobien verursacht wird und erblicken als Anhänger der Migrationstheorie in dem nicht seltenen Auftreten von meistens deletärer sympathischer Ophthalmie eine Stütze ihrer Anschauung. Will man die Erkrankung des zweiten Auges nicht als sympathisch gelten lassen, so beruht sie doch jedenfalls auf — in der Regel endogener — Infection, und im Tumorauge wird es nicht anders sein.

Könnte der Tumor allein, ohne Mitwirkung anderer Einflüsse, eine Irido-Chorioiditis bewirken, so müsste letztere bei Aderhautsarcomen häufiger sein, während sie in der That ein seltenes Vorkommniss ist.

In phthisischen Augen wird in der Umgebung der nekrotischen Tumorabschnitte eine Reaktionszone gefunden, welche Zellanhäufungen und Phagocyten enthält und als Folge der im Tumor stattfindenden Zersetzungsprocesse anzusehen ist. Die Stoffwechselproducte des Tumors verursachen aber in der Regel eine seröse mit Drucksteigerung verbundene Uveïtis, man darf daher da, wo die Entzündung einen plastischen Charakter trägt und zur Bindegewebsneubildung

und zur Hypotonie führt, nach anderen Ursachen suchen. Vielleicht begünstigen die unebenen Innenwände der erweiterten Gefässe der Geschwulst die Ansiedelung der Mikrobien, und sind diese die nächste Ursache der vielfach beobachteten Gefässverstopfungen, denen Nekrose und Schrumpfung des Bulbus folgt.

Die Nekrose verhindert zunächst für kürzere oder längere Zeit das Wachsthum des Tumors. Beginnt die Weiterentwicklung von Neuem, so ist die alte Geschwulstmasse unbetheiligt, während nach aussen gewachsene Zellstränge proliferiren.

---

2) Ueber das normale Auge des Neugeborenen, von Prof. Eugen v. Hippel, I. Assist. an der Univers.-Augenkl. in Heidelberg.

Messungen der einzelnen Theile des Auges verlieren durch die Einwirkung der verschiedenen Reagentien auf die Gewebe an Werth. Müller'sche Flüssigkeit macht Hornhaut und Linse quellen, während Formol Schrumpfung verursacht. Formol conserviert die Netzhaut vorzüglich. Sind die Präparate nur frisch, so behält die Fovea ihre natürliche Form, und bleibt jede Faltung der Netzhaut, auch an der Ora serrata die Lange'sche Falte aus. Letztere ist ein Kunstproduct.

Die vordere Kammer ist bei Neugeborenen nicht auffallend flach; die Dicke der Hornhaut zeigt ziemlich beträchtliche Schwankungen, welche nicht allein auf die Härtungsflüssigkeiten zurückzuführen sind. Die Form der Linse weicht nicht so sehr von der des Erwachsenen ab, wie sonst angegeben worden ist, die Hinterfläche ist erheblich stärker gekrümmt, als die vordere.

An Augen in welchen die Lange'sche Netzhautfalte sich nicht gebildet hat, sieht man deutlich, dass die Ora serrata bei Neugeborenen und Erwachsenen nicht wesentlich verschieden ist. Die Netzhaut erstreckt sich noch $^1/_2$ bis $^3/_4$ mm über die Zackenlinie des Pigmentepithels hinaus nach vorne und endigt mit fein zackigem Rande.

Die Angaben von Merkel und Orr, dass die Fovea ebenso weit wie bei Erwachsenen vom äusseren Papillarrande entfernt ist, kann Verf. bestätigen. Die Einsenkung der Fovea ist sehr flach, die Verdickung des Randes fehlt, so dass eine scharfe Umgrenzung nicht vorhanden ist.

Im Anfange des siebenten Schwangerschaftsmonates fand Verf. die Fovea ganz frei von Zapfen. Bei einem 3 Tage alten Kinde waren deutlich Zapfen von ca. 0,008 mm Länge vorhanden, und bei einem 4 Wochen alten Kinde hatte die äussere Faserschicht eine auffallende Ausbildung, und die Zapfenkörner eine beträchtliche Vermehrung erfahren. Jedenfalls ist die Fovea des Neugeborenen nur unvollkommen entwickelt.

Die physiologische Excavation der Papille ist — entgegen Schön — bei Neugeborenen wiederholt nachgewiesen worden.

Die Sehnervenfasern besitzen keine Markscheiden, bei den Ciliarnerven sind die Markscheiden unvollständig. Der Zwischenscheidenraum ist manchmal ein schmaler Spalt, häufig nicht nachweisbar.

---

3) Patholopisch-anatomische Befunde am Auge des Neugeborenen, von Prof. Eugen v. Hippel, I. Assist. an der Univers.-Augenklinik in Heidelberg.

Netzhautblutungen sah Verf. häufiger, aber keineswegs immer bei solchen Kindern, deren Geburt unter erschwerenden Umständen verlaufen war. Vielleicht hängen pigmentirte Flecke der Maculagegend, welche man hin und wieder an

amblyopischen Augen beobachtet, mit derartigen Blutungen zusammen. Die Blutkörperchen waren in allen Fällen gut erhalten, so dass man inter partum erfolgte Blutungen annehmen darf.

Ferner beobachtete Verf. in einem Auge, welches eine grosse Blutung an der Fovea und im Glaskörper aufwies, kleine Risse in der Membr. Descem., welche mit einer geronnenen Masse ausgefüllt waren, in der eizelne Endothelkerne lagen. Hornhautgewebe unverändert.

Als dritte Beobachtung folgt die Beschreibung einer kleinen Netzhautcyste, welche in einem Colobom des Sehnerven gelegen war. Der Bulbus erschien im Uebrigen normal. Die vorgestülpte Netzhaut zeigte sämmtliche Schichten und grenzte direct ans Orbitalgewebe. In der Cyste befand sich Glaskörper.

Man muss annehmen, dass der Verschluss der Opticusspalte ausblieb, und die Netzhaut durch den intraocularen Druck vorgetrieben wurde. Streng genommen ist der Fall den Orbitalcysten zuzurechnen.

---

4) **Ueber elastisches Gewebe im menschlichen Auge,** von Dr. H. G. Stutzer, Augenarzt, früher I. Assistent an der Augenklinik in Greifswald.

Verf. untersuchte mittelst Orceïnfärbung die verschiedenen Gewebe des Auges auf elastische Fasern. Im Gegensatz zu früheren eigenen Mittheilungen und zu anderen Autoren ist Verf. jetzt der Ansicht, dass die Hornhaut keine elastischen Fasern enthält. Sehr reich an denselben ist dagegen die Ansatzstelle der Conjunctiva bulbi an der Cornea. In der Sclera werden im Ganzen dieselben Verhältnisse gefunden, wie sie Satttler beschrieben hat; die elastischen Fasern liegen besonders dicht in der Episclera, an der Innenseite und an den Insertionsstellen der Augenmuskeln. Am Scleralloch scheint ein elastischer Ring nicht vorhanden zu sein. Die Aderhaut enthält sehr viele elastische Fasern, welche zum grössten Theile in den Gefässwänden, daneben aber auch zwischen den Gefässen verlaufen. Im Ciliarkörper finden sich verschiedene Gruppen von Fasern, welche aus der Innenwand des Schlemm'schen Canals entspringen.

Ein ringförmiges Fasersystem scheint in der Iriswurzel zu verlaufen. In der Iris sind die elastischen Fasern nicht gewellt, sondern gestreckt, „wie Fischgräten" und liegen theils einzeln, theils in feinen Bündeln. In der hinteren Grenzlamelle gelegene Fäserchen sind schon von anderen Autoren beschrieben und zum Theil als muskuläre Faserzellen angesprochen worden. Verf. kann sich nach seiner Untersuchung dieser Anschauung nicht anschliessen, jedenfalls besteht die grössere Masse der hinteren Grenzlamelle aus elastischem Gewebe. Einen pupillenerweiternden Muskel hat Verf. demnach nicht nachweisen können.

---

5) **Ueber Stäbchensehschärfe und Zapfensehschärfe,** von Dr. A. Eugen Fick, nach Versuchen des Herrn cand. med. Felix Köster.

Bestätigung der Schultze-v. Kries'schen Lehre, dass die Zapfen den Hellapparat, die Stäbchen den Dunkelapparat des Auges darstellen.

---

6) **Ueber den Einfluss der Pupillenweite auf die Sehschärfe bei verschiedener Intensität der Beleuchtung,** von Dr. Ed. Hummelsheim, Privatdocent und Volontärarzt der Univers.-Augenklinik in Bonn.

Die Versuche wurden in der Utrechter Augenklinik angestellt, und die Beobachtungen von 2 Aerzten gemacht. Für die Erweiterung und Verengerung der Pupille diente Homatropin, bezw. Pilocarpin. Die Beleuchtungsintensität wurde photometrisch bestimmt. Bei niedrigen Beleuchtungsgraden ist die Seh-

schärfe bei weiter und enger Pupille annähernd gleich, bei einer Meterkerze bis 50 mk wird die Sehschärfe bei enger Pupille zunehmend besser als bei weiter, bei 50 bis 200 mk ist die Differenz gering.

---

7) **Erhöhte Erregbarkeit der Accommodation.** Studie über muskuläre Asthenopie von Dr. R. Reddingius im Haag.

Bei dem von v. Graefe aufgestellten Krankheitsbilde „Insufficienz der interni“ handelt es sich durchaus nicht immer um eine Muskelinsufficienz. Die Convergenz ist sehr oft vollkommen erhalten. Verf. fand bei einer Reihe von Patienten, welche an den bekannten Beschwerden litten, dass bis auf 5 cm mühelos convergirt wurde, dagegen bestand ein Missverhältniss zwischen Convergenz und Accommodation in dem Sinne, dass die Accommodation der Convergenz gewissermaassen voranstrebte. Die Accommodation befand sich in einem Zustande erhöhter Erregbarkeit. Die Beschwerden, wie vollständiges Unvermögen in der Nähe zu arbeiten, werden durch Concavgläser gehoben.

---

8) **Beitrag zur Kenntniss der einseitigen Retinitis haemorrhagica,** von Dr. Bankwitz, approb. Arzt aus Lobeda. (Aus der Augenklinik zu Jena.)

Frau, 72 Jahre alt, Iritis mit Synech. post., Retinitis haemorrhagica, Glaucom, Enucleatio. Die Erblindung war plötzlich eingetreten. Die anatomische Untersuchung ergab hochgradige Verengerung des Lumens der Centralarterie im Opticus und Ectasie derselben vor der Lamina cribrosa in Folge von Endarteriitis. Die Vena centralis im Opticus durchgängig, unmittelbar vor und innerhalb der Lamina cribrosa aber durch einen Thrombus fast vollständig verstopft. Die Netzhautarterie hochgradig verengt, zum Theil obliterirt. Die inneren Schichten der Netzhaut waren stark blutig infarcirt.

Wahrscheinlich wurde durch die Ectasie der art. centr. die vene centr. innerhalb der Lamina comprimirt. In Folge dessen entwickelte sich Thrombose der Centralvene und hämorrhagische Inforcirung der Retina. Die in der Netzhaut zahlreich beobachteten Plaques-Nekrosen beruhen vielleicht entsprechend einer früher von Wagenmann gegebenen Deutung darauf, dass ein Entzündung erregender Stoff in den Gefässen herangeschafft wurde.

---

9) **Zur pathologischen Anatomie der Keratitis suppurativa des menschlichen Auges,** von Docent Dr. Anton Elschnig in Wien.

4 Fälle von Keratitis suppurativa (ulc. serpens) konnten eingehend untersucht werden, weil es sich um Augäpfel handelte, welche an Glaucom absolut erblindet waren und enucleïrt werden mussten. Auf die Wiedergabe der zahlreichen histologischen Einzelheiten darf ich hier um so mehr verzichten, als, wie Verf. betont, vielfach Verhältnisse gefunden wurden, welche schon von früheren Untersuchungen beschrieben worden sind. Bemerkenswerth ist der in 2 Fällen besonders charakteristische Befund, dass hinter dem oberflächlichen Substanzverluste der Hornhaut und von diesem durch kaum infiltrirtes, hyalin nekrotisches Hornhautgewebe geschieden ein Herd lag, in welchem wie bei einem Abscess das Hornhautgewebe eitrig geschmolzen war. Die membr. Descem. erschien an dieser Stelle in mehrere Lamellen zerlegt, welche sich gegen die vordere Kammer vordrängten und an einzelnen Stellen perforirt waren, so dass eine Communication des Hypopyons mit dem Eiter des hinteren Hornhautabscesses stattfand. Das eitrige Exsudat befand sich zwischen den Lamellen.

Verf. nimmt an, dass das durch chemotactische Wirkung entstandene Hypopyon das Epithel der membr. Descem. zerstörte, die Glashaut selbst in

Lamellen zerlegte und damit den Leukocyten die Möglichkeit gab, zwischen die Lamellen vorzudringen. Darauf folgt dann eine mehr oder minder umfangreiche Zerstörung der Lamellen.

Uebt das Hypopyon eine so deletäre Wirkung auf die membr. Descem. und die Hornhaut aus, so ergiebt sich daraus, wie Verf. betont, die Nothwendigkeit der frühzeitigen Punction der vorderen Kammer neben der Cauterisation des Geschwürsrandes.

---

10) **Ueber die Ursprungsstätte und die Pigmentirung der Chorioidealsarcome,** von Dr. F. Schieck, Assistenzarzt. Aus dem Laboratorium der kgl. Univers.-Augenklinik zu Halle a. S.

Verf. untersuchte im Ganzen 20 Fälle von Chorioidealsarcom und theilt den pathologisch-anatomischen Befund von 10 Fällen eingehender mit. Er fand in den Tumoren „weisse" Bezirke, welche einen eigenartig angiosarkomatösen Bau zeigten und strahlenförmige Bindegewebszüge enthielten, deren Ursprung aus den Resten der Choriocapillaris unverkennbar war. Verf. glaubt, dass die Choriocapillaris der Ausgangspunkt der Geschwülste war. Haben dieselben in der Choriocapillaris eine gewisse Grösse erreicht, so finden sie an der Glaslamelle einen gewissen Widerstand und breiten sich zunächst nach der Seite des geringeren Wiederstandes in den Schichten der grossen Gefässe aus. Dieser Vorgang ist aber secundär, und das Fortschreiten des Tumors in den pigmentirten Schichten berechtigt nicht zu der Annahme, dass die Geschwulstbildung hier ihren Anfang nehme.

Sind die pigmentirten Schichten ergriffen, so werden Gefässe anodirt, und es folgt eine Abschwemmung von Chromatophoren in die nicht pigmentirten Geschwulsttheile. Jedes primäre Leukosarcom kann demnach in die pigmentirte Form übergehen.

Die Sarcome behalten damit ihren Charakter als Bindegewebsgeschwülste.

Scheer.

II. Zehender's klinische Monatsblätter für Augenheilkunde. 1898. April.

1) **Weitere Beiträge zur Kenntniss der Selbstheilung des Altersstars durch Resorption,** von Dr. A. Natanson.

Verf. berichtet über 2 weitere Fälle von spontaner Resorption der Cataracta senilis.

---

2) **Ein Beitrag zur Casuistik der einfachen und doppelten Lidschanker,** von Dr. Seydel.

Beschreibung eines Falles von doppeltem und zweier von einfachem Lidschanker.

---

3) **Protargol bei Augenleiden,** von E. Pergens.

Verf. behandelte eine Reihe von Conjunctivalleiden mit einer 2 bis 20% Protargollösung, und zwar 31 Fälle von Conjunctivitis catarrhalis, 2 von secernirendem Trachom, 3 von scrophulöser Augenentzündung, 2 von Blennorhoea neonatorum, 5 von Thränensackeiterung, bei welchen sämmtlich ein günstiges Resultat erreicht wurde.

4) **Ein Fall von Eindringen einer 5 cm langen Messerklinge vom Bindehautsack durch den Boden der Augenhöhle in den Oberkiefer, und zwölfjähriges Verweilen in demselben ohne Wissen des Patienten,** von H. Zenker.

Mai.

1) **Ueber die Eigenschaften der Isometropegläser,** von Hugo Krüss.

Das Isometropeglas, ein Bariumsilicat-Crownglas von grosser Durchsichtigkeit und Farblosigkeit, von Mantois in Paris hergestellt, empfiehlt Galezowski zu Brillengläsern, da es frei von Schlieren und Streifen sei, einen grösseren Brechungsindex, als das gewöhnlich benutzte Glas, und grössere Helligkeit und Durchlässigkeit besitze. Nach den Untersuchungen vom Verf. bieten indessen die Isometropegläser keine bemerkbaren Vortheile. Dieselben sind nur in so geringfügigem Maasse vorhanden, dass sie den hohen Preis und die Reclame nicht rechtfertigen.

---

2) **Ein Goniometer zur exacten Bestimmung des Schielwinkels,** von W. v. Zehender.

---

3) **Farbensehen als Influenza-Folge,** von R. Hilbert.

Verf. beobachtete bei einem 38jährigen Manne, der sonst vollständig normale Augen hatte, nach einem Influenza-Anfalle das Auftreten von Blausehen, verbunden mit Schwindelanfällen, das nach 14 Tagen bei Gebrauch von Blaud-schen Pillen verschwand, in einem anderen Falle Gelbsehen.

---

4) **Ulcus corneae rodens,** von G. Ahlström.

Verf. beschreibt einen Fall von Ulcus corneae rodens bei einem 40jährigen Manne. Er ist geneigt, den Process nicht für eine Entzündung, sondern für eine fortschreitende Nekrose in den oberflächlichen subepithelialen Cornealschichten zu halten.

---

5) **Ein Fall von seltener absoluter Farbenblindheit,** von V. Fukala.

---

6) **Ein einfaches Instrument zur Bestimmung des Fernpunktes bei hochgradiger Myopie,** von Hegg.

---

7) **Einige Verbesserungen am Perimeter von Helmbold,** von R. Gagzow.

Juni.

1) **Conjunctivaltuberculose unter dem Bilde von Trachom,** von H. Heinersdorf.

Bei einem 17jährigen scrophulösen Mädchen fand sich in der unteren und oberen Uebergangsfalte reichliche Körnerbildung, welche auch auf die Conjunctiva bulbi überging und bis zur Hornhaut hinreichte. Ein Stückchen der Schleimhaut wurde excidirt und mikroskopisch untersucht. Statt der erwarteten Trachomfollikel fanden sich hier Tuberkeln. Es liessen sich Riesenzellen nachweisen, aber keine Tuberkelbacillen.

---

2) **Ueber die gelbe Quecksilbersalbe,** von F. Schanz.

---

3) **Ein Fall eigenthümlicher Scleral-Affection bei Conjunctivitis phlyctaenulosa,** von R. Giese.

Bei einer 23jährigen, scrophulösen Arbeiterin, die häufig an phlyctaenulären Bindehaut- und Hornhautaffectionen gelitten hatte, entwickelten sich auf der Sclera des rechten Auges, nahe dem temporalen Hornhautrande, zwei grosse 4 mm im Durchmesser haltende Flecken von grauweisser Farbe. Nach der Ansicht des Verf.'s handelte es sich um starke Infiltrate der Sclera, welche aus zwei breiten Phlyctaenen entstanden waren. Nach Anwendung des Galvanokauters heilte der Process ganz allmählich. Später zeigte die Sclera an Stelle der Infiltrate Defecte, welche durch Narbengewebe gedeckt waren.

4) **Nochmals die hyperbolischen Gläser.** (Zur Abwehr gegen Herrn Professor E. Raehlmann) von Th. Lohnstein.

5) **Nachtrag zu vorstehender Arbeit,** von E. Raehlmann.

6) **Eine Selbstbeobachtung,** von M. Tscherning.

Horstmann.

III. Archives d'ophtalmologie. 1898. Januar.

1) **Mesure et correction de la presbytie; extension des formules des lunettes à toutes les anomalies de la réfraction (suite),** par Monoyer.

2) **Du carcinome métastatique de la choroïde,** par Lagrange.

Den 19 in der Literatur niedergelegten, tabellarisch mitgetheilten Fällen, wird eine eigene Beobachtung hinzugefügt. Im Anschluss hieran folgt die Anatomie und pathologische Physiologie des metastatischen Aderhautcarcinoms, sowie seine Diagnose, auch im Gegensatz zu anderen Geschwülsten des Augapfels.

Februar.

1) **Du rôle des maladies générales dans l'étiologie de la kératite parenchymateuse diffuse,** par Desvaux.

Wenn auch die hereditäre Lues eine der Hauptursachen der Keratitis diffusa ist, so fehlt sie doch in 30—50 % der Fälle als ätiologisches Moment, ein Umstand, der damit übereinstimmt, dass man diffuse Keratitis auch bei Thieren findet, die gegen Syphilis refractär sind. (?)

Dagegen scheint die Tuberculose eine häufige Ursache der in Rede stehenden Augenkrankheit zu sein, wie auch ihr anatomischer Befund durch tuberkulöse Infection hervorgerufen werden kann. Bei letzterer Erkrankung findet sich ebenfalls häufig die gewöhnlich für specifisch gehaltene Entzündung des Kniegelenks, während andererseits die Hutchinson'schen Zähne bei diffuser Keratitis oft nicht gefunden werden können. Als andere gelegentliche Ursachen werden genannt: Sumpffieber, Influenza, Rheumatismus, Gicht, Uterusaffectionen und Schwangerschaft, sowie Rachitis.

2) **De l'opération du ptosis,** par Péchin.

3) **Mesure et correction de la presbytie; extension des formules des lunettes à toutes les anomalies de la réfraction (suite),** par Monoyer.

März.

1) **La nutrition du cristallin,** par Ulry.

Der humor aqueus und der flüssige Theil des Glaskörpers werden von den Ciliarfortsätzen secernirt. Der Humor aqueus strömt nach vorn und gewinnt zum Theil den Schlemm'schen Canal und die Ciliarvenen, zum Theil die Lymphräume der Supra choroidea. Die Flüssigkeit des Glaskörpers wird nach hinten im Niveau der Papille ausgeschieden und folgt den Scheiden der Centralgefässe und des Sehnerven. Die Durchschneidung des letzteren hat beim Kaninchen keine Störung in der Ernährung der Linse und des Glaskörpers zur Folge.

---

2) **Mesure et correction de la presbytie; extension des formules des lunettes à toutes des anomalies de la réfraction (suite),** par Monoyer.

---

3) **Déscription anatomique d'une gomme de l'iris,** par Benoit.

Weder die anatomische, noch die klinische Erfahrung gestattet zwischen Condylom und Gummi der Iris zu unterscheiden, wenn von den specifischen Geschwülsten der Regenbogenhaut die Rede ist. Denn beide Affectionen gehen aus vom Gummiknoten, der bei der einfachen, syphilitischen Iritis bestehen kann, ohne an der Oberfläche der Iris sichtbar zu sein.

April.

1) **Recherches sur l'état de la tension artérielle générale chez les glaucomateux,** par Terson et Campos.

Verff. vermögen aus ihren zum Theil widersprechenden Resultaten noch kein allgemeines Gesetz abzuleiten und behalten sich weitere Arbeiten auf diesem Gebiete vor.

---

2) **Notice sur les lésions anatomo-pathologiques de l'oeil dans le glaucome secondaire,** par Agababoff.

Während die klinische Beobachtung für einen Aderhauttumor im zweiten Stadium seiner Entwickelung zu sprechen schien, ergab die anatomische Untersuchung keine Spur eines solchen, dagegen Veränderungen in den Augenhäuten, die im Original nachzulesen sind.

---

3) **Kératite bulleuse,** par Jensen.

Verf. behandelt zuerst die genuine Bläschenkeratitis, sodann die consecutive und im Anschluss daran die Therapie.

---

4) **Rétablissement du bord ciliaire dans le traitement opératoire de l'entropion et du trichiasis trachomateux,** par Strzeminski.

Mai.

1) **La détermination de la „projection“ ou „localisation“ de l'oeil,** par Landolt.

Verf., der für den bisher gebräuchlichen Ausdruck „Projection“ lieber „Localisation“ gesetzt wissen will, hat einen kleinen Apparat constsuirt, mit dessen Hilfe man die Localisation des Objectes eines isolirt fixirenden, mit fehlerhaft functionirenden Muskeln versehenen Auges studiren kann.

---

2) **Mesures et correction de la presbytie; extension des formules des lunettes à toutes les anomalies de la réfraction (suite),** par Monoyer.

3) **Le sarcome des paupières,** par Fage.

4) **Hemiaopsie tabétique,** par Gabrielide.
Siehe S. 187, Juniheft des Centralbl. f. Augenh., 1898.

5) **Sur la production des anneaux colorés autour des flammes,** par Druault. Moll.

IV. Annales d'oculistique. 1898. Januar.

1) **La proportion des cas guérissables dans le strabisme,** par de Wecker.
Von der Voraussetzung ausgehend, dass von wirklicher Heilung des Strabismus nur die Rede sein kann, wenn das binoculare Sehen wieder hergestellt ist, hat Verf. 3002 Fälle von Schielen statistisch verwendet. Er konnte feststellen, dass der alternirende Strabismus in 8,9 $^0/_0$, der periodische hypermetropische in 15,9 $^0/_0$, der periodische myopische in 5,35 $^0/_0$ und der permanente monolaterale in 14 $^0/_0$ der Fälle geheilt werden konnte.

2) **Le clavecin oculaire,** par Dujardin.

3) **Du papillome de la conjonctive,** par Lagrange et Maget.
Wie aus der anatomischen Beschreibung des Tumors hervorgeht, handelte es sich einerseits um stark hypertrophische Conjunctivalpapillen, andererseits um eine Wucherung der epithelialen Decke, so dass die Geschwulst als eine bösartige aufzufassen war.

4) **Phlegmon orbitaire chez un enfant de 15 jours,** par Leplat.
Schwellung der Lider und Vortreibung des Auges. Entleerung des Eiters durch das untere Lid. Die benutzte Spülflüssigkeit fliesst aus der Nase ab. Nach Schluss der Fistel völlige Heilung.

Februar.

1) **Lipomes sous-conjonctivaux,** par Rogman.
Die klinisch als subconjunctivale Lipome sich darstellenden Tumoren erweisen sich bei der anatomischen Untersuchung nicht selten als Dermoide. Verf. konnte jedoch unter 5 Fällen nur einmal den epidermoidalen Charakter der Geschwulst feststellen.

2) **Du débridement de l'angle iridien,** par Valude et Duclos.

3) **L'infection intra-oculaire dans le leucome adhérent; pathogénie et traitement d'urgence,** par Terson.
Die intraoculare Infection, welche früher oder später nach dem Zustandekommen eines Leucoma adhaerens auftritt, ist die Folge einer Reinfection der Narbe und ist um so gefährlicher, je geringer die Widerstandskraft des Auges durch die primäre Infection geworden war. Als Heilmittel steht die Cauterisation zur Verfügung. Dieselbe erstreckt sich, falls kein Hypopyon besteht, nur auf die Oberfläche des Leucoms, wird aber bis zur Perforation der Hornhaut

fortgesetzt, falls sich Eiter in der Vorderkammer findet. Letzterer wird möglichst vollständig entleert. Subconjunctivale Sublimatinjectionen vermögen den Heilungsprocess zu unterstützen.

4) **Étiologie du chalazion,** par Priouzeau.

Zahl der untersuchten Fälle 28. Es fanden sich folgende Microorganismen: Staphylokokken, Diplobacillen, Pneumokokken, Streptokokken, Tetragonus und Leptothrix.

5) **Du traitement opératoire de la myopie forte progressive par l'extraction du cristalin transparent,** par Zanotti.

Aus dem mitgetheilten Falle lassen sich folgende Thatsachen ableiten:

Durch die beiderseitige Operation wurde ein gutes binoculares Sehen wieder hergestellt. Die Myopie des rechten Auges hat 1 Jahr nach der Operation keine Fortschritte gemacht, die des linken, welche vor der Operation in 7 Monaten um 3 Dioptrien gestiegen war, ist ebenfalls stationär geblieben. Dasselbe ist von den macularen Veränderungen zu berichten.

März.

1) **Lésions obstétricales de l'oeil et de ses annexes,** par Truc.

Die Affectionen des kindlichen Auges bei spontaner Geburt sind, neben grosser Seltenheit, meist harmloser Natur. Es finden sich Ecchymosen und Oedem der Lider, gelegentlich einmal Chemosis und als Unicum ein Hyphaema. Bei den durch Kunsthilfe zur Welt gekommenen Kindern findet sich ausser den beschriebenen Anomalien noch: Exophthalmus mit retrobulbärem Erguss, Fracturen der Augenhöhlenknochen, Lähmungen der Augenlider, Netzhautblutungen mit Sehnervenentzündung und traumatische Keratitis. Fast stets ist die Zange Ursache der Verletzung, während die Wendung kaum in Frage kommt.

2) **L'organe de la vue envisagé comme système d'organes sensitivomoteurs,** par Reddingius.

3) **Paralyse de l'accomodation et mydriase d'origine hystérique,** par Block.

Es handelt sich in dem mitgetheilten Falle um eine doppelseitige, hysterische, spastische Mydriasis mit beiderseitiger Accommodationslähmung.

April.

1) **Du débridement de l'angle iridien,** par Valude et Duclos. (Suite.)

2) **Sur un cas d'amblyopie passagère à la suite d'hémorrhagie et sur un cas récent d'amaurose double après-hématémèse,** par Borsch.

3) **Deux cas de chemosis urticarien,** par Thilliez.

Nach Mittheilung der beiden Fälle bespricht Verf. die Pathogenese der Urticaria und kommt zu dem Ergebniss, dass letztere wohl der Ausdruck einer Intoxication bei bestehender Prädisposition ist. Je nach der Intensität der Grundkrankheit besteht die Augenaffection entweder nur in einer Urticaria der Lider und Bindehaut, oder es treten als Complicationen und Zeichen einer stärkeren Vergiftung Muskellähmungen des Auges, Iritis u. dgl. auf.

4) **Cataracte congénitale familiale,** par Westhoff.

Drei Kinder eines Elternpaares zeigten congenitale Cataract, davon eins nur einseitige. Dieses letztere allein litt an Krämpfen. Zwei weitere Kinder, deren Augen normal waren, gingen unter Krämpfen und meningitischen Erscheinungen zu Grunde. Lediglich der Vater zeigt leichte Störungen des Nervensystems, während die Mutter und die Grosseltern gesund sind.

Mai.

1) **Faux glaucome (migraine ophtalmique),** par Parisotti.

2) **Conjonctivite pseuso-membraneuse à streptocoques et panophthalmie secondaires à une infection grippale et à des suites de couches compliquées,** par Valude. Moll.

Vermischtes.

1) Erwiderung auf den offenen Brief des Herrn Dr. Zimmermann im Juliheft des „Centralbl. f. pr. Augenheilkunde."

Hochgeehrter Herr College!

Bei vollster Würdigung der in Ihrem „Offenen Brief" dargelegten Momente, kann ich im Hinblick auf die in Ihrem Aufsatz: „De la coagulation spontanée du contenu de la chambre antérieure à la suite d'une iridectomie optique" in Nr. 18 der „Clinique Ophtalmologique" 1897 gegebenen Schilderung meine Ansicht bezüglich des Wesens der beschriebenen Erscheinungen doch nicht ändern, und es sei mir daher gestattet, die Gründe hierfür an diesser Stelle auszuführen.

Zunächst gestehe ich sehr gern bezüglich des „Leucoma adhaerens" meinen Irrthum ein, der veranlasst war durch eine ungenaue Auffassung des Ausdruckes „leucôme cornéen." Indess ist vorherige Alteration der Iris, die auch so bei den Veränderungen der Hornhaut nicht unwahrscheinlich bleibt, für die fragliche Anschauung ohne Bedeutung.

Die von Ihnen supponirte Analogie der Krankheitserscheinungen mit denen nach stürmischer Linsenquellung scheint mir nicht zulässig. Die ursächliche Bedeutung des mechanischen Reizes für diese Fälle zugestanden, so muss doch dieser Reiz, die quellende Linsenmasse, da sein, ehe sie eine Entzündung erzeugen kann, und so hätte auch in Ihrem Falle zuerst der Kammerinhalt gerinnen müssen, um in dieser veränderten Form irritirend wirken zu können. Die Krankengeschichte dagegen verzeichnet am Tage nach der Operation die Symptome einer hochgradigen Entzündung, jedoch noch keine Abnormität des Inhalt der vorderen Kammer, welche nur als sehr seicht bezeichnet wird. Es waren also zuerst die Reizerscheinungen da und erst später der abnorme Kammerinhalt; demnach kann dieser nicht für erstere verantwortlich gemacht werden. Die Ursche muss vielmehr anderswo gesucht werden, und wenn man in dem Status am Tage der Operation die Bemerkung liest: „l'incision cornéenne était enflammée avec une infiltration kératique diffuse", so drängt sich die Annahme einer Infection von selbst auf.

Dass der Rückgang einer selbst schweren Iridocyclitis ohne sichtbare Reste bei sachgemässer Behandlung unmöglich wäre, halte ich nicht für ausgemacht, und gerade die meiner Ansicht nach analogen Fälle von Hjort und mir (in dem letzteren waren die feinen Bälkchen zweifellos älteren Datums) legen dafür

Zeugniss ab. Freilich glaube ich, dass gerade die besondere Art des ungewöhnlichen und, wie aus allen 3 von mir angezogenen Fällen hervorgeht, leicht resorbirbaren Exsudates einen so günstigen Ausgang ermöglicht hat.

In collegialer Verehrung ergebenst

Teplitz, am 26. Juli 1898. D. Lederer.

2) IX. Blindenlehrer-Congress. Berlin, Juli 1898. Ministerialdirector, Geh. Ober-Regierungsrath Dr. Kügler: Die preussiche Unterrichtsverwaltung folgt mit regstem Interesse diesen Verhandlungen. Die grössere Entwickelung der Augenheilkunde und die grössere Aufmerksamkeit der Aerzte hat es zu Wege gebracht, dass die Zahl der Blinden abgenommen hat. Während im Jahre 1871 in Preussen auf 100 000 Menschen 93 Blinde kamen, verminderte sich diese Zahl im Jahre 1895 auf 67. Im Jahre 1871 betrug die Zahl der Blinden in Preussen 72 988, im Jahre 1895, trotz der vermehrten Bevölkerung, 21 442. Die Zahl der blinden Kinder unter zehn Jahren betrug in Preussen 1871 : 1222, 1895 : 828. Director Moldenhauer (Kopenhagen) tadelte alsdann die häufigen Eheschliessungen der Blinden, insbesondere die zwischen Blinden, da ein blindes Ehepaar wohl kaum in der Lage sei, eine richtige Kindererziehung zu bewirken.

3) Unser geschätzter Mitarbeiter Prof. tit. Horstmann ist zum ausser-ausserordentlichen Professor an der Universität zu Berlin ernannt worden.

Bibliographie.

1) Les stigmates ophtalmoscopiques rudimentaires de la Syphilis héréditaire, par Antonelli. (Paris, A. Maloine. 1897. 188 Seiten, Fig. im Text, 3 farb. Taf.) Alle Fälle von angeborener Schwachsichtigkeit, Schielen oder sonstigen functionellen Störungen bei jüngeren Leuten hat Antonelli in den letzten Jahren auf erbliche Syphilis untersucht. Hirschberg (1895) hat schon auf die Veränderungen des Augengrundes aufmerksam gemacht. Antonelli fand, dass die Retinitis pigmentosa eher auf erblicher Syphilis als auf Consanguinität der Eltern beruht; daneben kommt die Retinitis punctata albescens sowie die Atrophia gyrata chorioichae et retinae. Die Antonelli'schen Stigmata sind von mehreren Autoren als ohne jede Bedeutung betrachtet worden, da die Sehschärfe vollständig oder nahezu normal ist. Aber gerade deswegen sind sie übersehen worden. Antonelli versteht unter seinen rudimentären Stigmata solche Veränderungen, welche durch die gewöhnlichen subjectiven Prüfungen nicht oder wenig bemerkbar sind und welche bei der ophthalmoskopischen Prüfung dem nicht darauf aufmerksam gemachten Beobachter leicht entgehen. Da es unmöglich ist, hier die 90 Krankenbefunde mitzutheilen, können nur die Schlussbetrachtungen angeführt werden. 1) Die Stigmata Antonelli's finden sich vor a) an der Papilla (weissliche Verfärbung, ganz oder sektorenweise, Begrenzung etwas trübe, häufig mit einem vollständigen oder unvollständigem Pigmentring, welcher sich schieferfarbig nach aussen verliert). b) An den Gefässen (Arterien kleiner, Venen unregelmässig erweitert, dann und wann in ganzer Breite verborgen, speciell wenn sie den Papillenrand verlassen, oder nahe dabei). c) An der Peripapillarzone (leichte Suffusion der Retina zwischen zwei Gefässen; häufiger eine schieferfarbige Pigmentirung gegen den Aequator Bulbi zu abnehmend). d) Am Aequator Aequator häufig eine körnige Pigmentirung, welche alle Uebergänge zur

Retinitis pigmentosa oder zur rudimentären Chorioiditis disseminata vorweisen kann. 2) Viele dieser Stigmata sind als normale Augenspiegelbefunde angesehen und beschrieben worden; viele functionelle Störungen einfach als angeborene Amblyopie angegeben. 3) In mehreren Fällen war durch eine Art Bildungshemmung Hypermetropie mit Astigmatismus vorhanden. Trotz Correction blieb im Mittel V = 0,5. Mehrere Fälle von einseitiger Myopie gehören ebenso hierher; dann sind die Stigmata in einem Auge weiter vorgeschritten als im anderen, und so ist die axiale Verlängerung leichter zu Stande gekommen. 4) Da die Hutchinson'sche Triade (Zähne, Gehörsstörung, parenchymatöse Keratitis) selten vollständig ist, bieten die Stigmata Antonelli's eine Bereicherung zur Diagnose der erblichen Syphilis. 5) Das syphilische Schielen ist bekannt, und findet seine natürliche Erklärung durch das Vorhandensein der Stigmata. 6) Bei ganz jungen Kindern kann man schon durch die vorhandenen Augenspiegelbefunde die hereditäre Syphilis erkennen, während die Zähne noch nicht vorhanden, die Schwerhörigkeit nicht zu constatiren, die Keratitis nicht zu sehen ist. Die farbigen Tafeln sind gut ausgeführt und stellen die besprochenen Veränderungen dar. Auch die zweite Generation kann diese vorweisen. Man wird durch Beobachtungen grösserer Reihen von Fällen feststellen müssen, in wieviel Fällen Syphilis sicher vorhanden war, in wie vielen Fällen diese bei den Eltern und Voreltern zweifelhaft waren, und wie oft Syphilis sicher auszuschliessen ist. Wie mit der Kerat. parench., wird es auch mit den Antonelli'schen Stigmata gehen müssen. Ref. hat schon einige Fälle gesammelt, wo diese sicher mit Syphilis hereditaria vorhanden waren. Pergens.

2) Hallucinations autoscopiques, von Ch. Féré. (Journ. médic. de Bruxelles. 1898. Nr. 9. S. 101—103.) Ein Kellner, 22 Jahre alt, dessen Vater epileptisch, hatte in der Jugend Convulsionen Wenig intelligent, klein, bekam er nach einem Trinkgelage mehrstündige Convulsionen. Fünf Monate später wurde er von einigen Gästen herumgestossen und bemerkte Morgens nachher, dass die ganze rechte Hälfte des Körpers stumpf war und wie kalt; links dasselbe viel weniger ausgesprochen. Durch Reibungen kam Alles wieder ziemlich gut in Ordnung, aber wie er seine Augen rieb, sah er sich selbst vor sich stehen in Musketierkleidung. Er war nie beim Militär, hatte in seiner ersten Jugend viele Musketier-Abenteuer gelesen, häufig davon geträumt und die Kleidung eines dieser Traumbilder stand mit seiner Gestalt und Bildniss vor ihm. Jedesmal wenn er schlechter geschlafen und auch wohl sonst, stand das Bild vor ihm, so bald er eines seiner Augen rieb, welches es sei. Er war hysterisch; durch seitlichen Druck auf ein Auge sah er den Musketier doppelt. Er projicirte das Bild in 4 bis 5 m. Was vor dieser Entfernung vorüberging, störte das Wahrnehmen desselben, was weiter vorbeiging jedoch nicht. Nach siebenwöchentlicher Behandlung durch N. vomica, Eisen, Strontiumbromid und sehr kräftige Nahrung verschwanden die Hallucinationen.

Pergens.

3) Behandlung der syphilitischen Augenerkrankungen, von Jehin-Prume. (The ophth. Rev. 1897. Nr. 10.) Verf. empfiehlt dringend intravenöse Einspritzungen von Hydrarg. cyanat. ($^1/_2$—1 ccm einer 1 $^0/_0$ sterilen Lösung); er hat mehr als 2000 Einspritzungen ohne Unfall gemacht. Er injicirt in die Vorderarmvene. Der Gang der Cur ist folgender: 1. Serie: 20 Einspritzungen, jeden zweiten Tag. Pause von 20 Tagen. 2. Serie: 20 Einspritzungen, jeden dritten Tag. Pause von 20 Tagen. 3. Serie: 20 Einspritpritzungen, jeden vierten Tag. Pause von 20 Tagen. Letzte Serie: eine Einspritzung wöchentlich, auf 1—2 Monate. Hamburger.

4) Beitrag zur Aetiologie des Trachoms, von George Stevens, New-York. (The Ophth. Rev. 1897. Nr. 9.) Verf. stellt eine ebenso neue wie unrichtige Theorie des Trachoms auf. Er macht für die verschiedene Empfänglichkeit für Trachom die verschiedenen Schädelformen verantworlich. Bei den Langköpfen sei die Visirlinie nach unten, bei den Mesocephalen (Leute mit gemischter Schädelform) nach ober gerichtet; letztere müssen daher den Kopf beim Gehen etwas senken, die Stirnhaut zusammenziehen und dadurch einen Druck auf den Augapfel ausüben, um bequem zu sehen(!). Dies sei der Hauptgrund, dass diese Rassen so stark zu Trachom neigen. Daher fände man bei den Engländern mit ihren langen Köpfen selten, bei den mehr mesocephalen Irländern aber sehr oft Trachom. Diese Theorie ist offenbar schon deshalb hinfällig, weil man, wie in Deutschland, bei ein und derselben Rasse das Trachom immer nur an ganz bestimmte Gegenden gebunden sieht. Hamburger.

5) Behandlung der Granulationen, von Simeon Snell. (The Ophth. Rev. 1897. Nr. 7.) Verf. wendet ausser dem Kupferstift die Elektrolyse an und zieht diese Behandlung jedem anderen operativen Verfahren vor. Hamburger.

6) Untersuchungen über die Häufigkeit der Augenleiden in den beiden Formen der Lepra, von Lyder Borthen, Trondhjem (Norwegen). (Lepra-Conferenz 1897. 3. Abth.) Verf. kommt auf Grund seines sehr sorgfältig gruppirten, sehr beträchtlichen Materials an leprösen Kranken zu dem Schlusse: Dauert die makulo-anästhetische Form länger als 40 Jahre und die knotige länger als 20, so scheint die eintretende auffällige Verminderung der Augenleiden auf eine ungewöhnlich grosse Widerstandskraft der Patienten oder auf eine geringere Intensität der Krankheit hinzudeuten; dauert aber die makulo-anästhetische Form länger als 50 Jahre und die knotige länger als 30, so tritt wiederum eine merkbare Vermehrung der Augenleiden ein, die möglicher Weise auf eine verringerte Widerstandsfähigkeit des jetzt alternden Organismus hinweist. Ein Unterschied bezüglich der Schwere der Augenleiden zwischen Männern und Frauen besteht durchaus nicht.

Hamburger.

7) Ein Fall von progressiver traumatischer Lähmung des III. bis VII. Hirnnerven. Inaug.-Diss. von Hermann Hauptmann. (Aus der königlichen Univ.-Augenklinik zu Greifswald). Ein 43jähriger Arbeiter erhielt einen Hufschlag (8. II. 1897) gegen die l. Fossa canina, wodurch er für eine halbe Stunde bewusstlos wird. Wenige Tage nach Heilung der unbedeutenden Hautwunde besteht bereits Unempfindlichkeit der ganzen linken Gesichtshälfte mit neuroparalytischer Hornhautentzündung und bis Ende Juni tritt ganz allmählich hierzu: Lähmung sämmtlicher linksseitiger Augenmuskeln und des l. Trigeminus, einschliesslich der Aeste für die Kaumuskulatur, zuletzt wird von der Lähmung auch der l. Facialis ergriffen. Verf. glaubt, dass es sich — nach eingehender Erörterung der Differentialdiagnose — nur um einen Schädelbasisbruch handeln könne. Das Bemerkenswertheste an diesem Fall ist, dass die einzelnen Hirnnerven in so grossen Zwischenräumen nach einander erkranken. Verf. nimmt mit Recht an, dass dies mühelos durch eine Callusbildung zu erklären sei, die auf ihrem Verlauf von dem Türkensattel durch den Sinus cavernosus bis an den Facialis heran, ganz allmählich diese Nervenbahnen zerstören musste. In die Fraktur ist auch die Felsenbeinspitze einbezogen, wodurch die Zerstörung des gesammten Trigeminus (Ganglion Gasseri) verständlich wird.

Hamburger.

8) Die amaurotische familiäre Idiotie, von Dr. B. Sachs, New-York. (Deutsche medicinische Wochenschrift. 1898. Nr. 3.) Als Hauptsymptome der

Krankheit führt Verf. an: 1) Psychischer Defect, in den frühen Lebensmonaten bemerkbar, zu absoluter Iditie führend; 2) Schwäche aller Extremitäten bis zu vollständiger Lähmung; 3) an den Reflexen sind keine charakteristischen Erscheinungen bemerkbar; 4) Abnahme des Sehvermögens bis zu völliger Blindheit; 5) Marasmus und tödtlicher Ausgang meist vor Ende des zweiten Lebensjahres; 6) die Erkrankung betrifft mehrere Kinder derselben Familie. Für die Diagnose, welche gewöhnlich der Augenarzt zu stellen hat, sind besonders charakteristisch die Veränderungen am gelben Fleck. Dort findet sich ein diffuser weisser Fleck, in dessen Centrum ein bräunlich-rother Punkt, so dass das Bild dem Befunde bei Embolie der Centralarterie sehr ähnlich ist. (?) Als anatomische Ursache der klinischen Erscheinungen ist eine Entwickelungsstörung des kindlichen Gehirns aufzufassen. Es handelt sich um wichtige Degenerationen in der Hirnrinde, in der Netzhaut und im Rückenmark. Besonders auffallend ist das Fehlen der Pyramidenzellen. Die Aetiologie ist völlig dunkel. Bemerkenswerth ist das relativ häufige Vorkommen in jüdischen Familien. Hamburger.

9) Ueber reine Papillo-Retinitis sympathica mit Berücksichtigung eines Falles aus der Greifswalder Universitäts-Augenklinik. Inaug.-Diss. von A. Koehler. Nach O. Schirmer nimmt unter den übrigen sympathischen Augenerkrankungen, wie Uveïtis, Keratitis u.s.w., die Papillo-Retinitis durch ihren Verlauf eine Sonderstellung ein: derselbe ist absolut gutartig, denn die Enukleation des primär erkrankten Auges führt mit Sicherheit Heilung herbei, ohne dass es je zu Recidiven kommt. Einen Fall dieser Art theilt Verf. aus der Greifswalder Klinik mit. Ein 19jähriges Mädchen, welches acut an beiderseitiger gonorrhoischer Augenentzündung erkrankt, verliert binnen fünf Tagen das r. Auge, während das l. mit einem umschriebenen adhärenten Leukom davonkommt. Obwohl die entzündlichen Erscheinungen längst verschwunden sind, wird das l. Auge immer schwächer und die Untersuchung ergiebt L- Verschleierung der Sehnervgrenzen, Ueberfüllung der Venen und Trübung der Netzhaut. Die sofort vorgenommene Enukleation des bereits phthisischen r. Auges führt zu völliger Heilung des l. mit Wiederherstellung der Sehschärfe von $^1/_3$ auf 1. Hamburger.

10) Priestley Smith weist im Juliheft 1897 der Opth. Rev. auf verschiedene Momente hin, welche die Abflachung der Vorderkammer bei Glaucom bedingen: Missverhältniss zwischen Linse und Augapfel; Kürze der Augen-Längsachse; Schlaffheit der Zonula, endlich verminderte Flüssigkeitsabsonderung im höheren Lebensalter. Sobald das Glaucom beginnt, wird, weil der Abfluss des Kammerwassers stockt, die Vorderkammer wieder tiefer. Hamburger.

11) Bösarartige Neubildung in der Augenhöhle; theilweise Entfernung; Wiederwachsen der Geschwulst; vollkommene Heilung durch Zimmtrinden-Abkochung innerlich, von Charles Lee. (The ophth. Rev. 1897. Nr. 10.) Ein 42 jähriger Mann hat eine Geschwulst am inneren Winkel der r. Augenhöhle; der Tumor erstreckt sich bis zur Oberkieferhöhle. 3 Monate nach der Operation Recidiv. Eine nochmalige Operation wird abgelehnt. Pat. gebraucht innerlich eine Zimtrindenabkochung: 375,0 der Rinde mit 1,6 Liter Wasser, langsam auf $^1/_2$ Liter eingekocht. Nach kurzer Zeit schwindet die Geschwulst vollkommen. Die mikroskopische Diagnose hatte zwischen Sarcom und Carcinom geschwankt. Hamburger.

Um Einsendung von Separatabdrücken wird gebeten.

Verlag von Veit & Comp. in Leipzig. — Druck von Metzger & Wittig in Leipzig.

Centralblatt

für praktische

AUGENHEILKUNDE.

Herausgegeben von

Prof. Dr. J. Hirschberg, Geh. Med.-Rath, in Berlin.

Monatlich ein Heft. Preis des Jahrganges 12 Mark. Zu beziehen durch alle Buchhandlungen des In- und Auslandes und die Postanstalten des Deutschen Reiches.

October. Zweiundzwanzigster Jahrgang. 1898.

[Aus der Augenabtheilung des Professor Dr. E. Machek in Lemberg.]

I. Ueber die Verwendbarkeit des Jod- und Jodoformvasogens in der Augenheilkunde.

Von Dr. **A. Szulisławski.**

Der Erste, der die Vasogene (Vaselin-Oele), d. i. die mit Sauerstoff angereicherten (oxygenirten) Kohlenwasserstoffe, als Vehikel für verschiedene „wirksame Substanzen", wie Creosot, Jodoform, Jod, Creolin u. s. w. in unseren Arzeneischatz eingeführt hat, war Prof. BAYER in Brüssel.[1] Die

[1] Deutsche med. Wochenschrift 1893. Nr. 39.

zahlreichen Untersuchungen, die derselbe besonders mit 20% Kreosot-Vasogen bei Schwindsüchtigen angestellt hat, haben, abgesehen von den günstigen Heil-Resultaten, die damit erzielt wurden, gezeigt, dass den Vaselinölen eine enorm grosse Durchgangsfähigkeit durch unversehrte Haut und Schleimhäute zukommt. „Sie imbibiren in ganz merkwürdiger Weise die Epithelschicht der Haut und Schleimhaut, dringen bis an die Capillaren und Nervenendigungen vor, auf welche Weise sich ihre locale Wirksamkeit erklärt, und gelangen sodann zur Resorption.“ Dass diese Resorption kein Märchen sei, sagt Prof. BAYER, „ist der Beweis geliefert, indem Phenole im Urin nachgewiesen wurden!“ — Weitere Untersuchungen, die Dr. MAX DAHMEN in Crefeld,[1] auf Kreosot und Jodoform-Vasogen ausstreckte, führten zu denselben Ergebnissen. Es wurden sowohl Phenole, wie auch Jod im Urin nachgewiesen. — Ueber das Jod-Vasogen, dem wir hier unsere Hauptaufmerksamkeit schenken, berichtet Dr. CONSTANTIN MONHEIM:[2] „Nach einer einmaligen, um $10^3/_4$ Uhr Morgens stattgefundenen Einreibung von 5 g Jod-Vasogen 6% auf Brust und Nacken, war der $3^1/_4$ Stunden später, um 2 Uhr Nachmittags, gelassene Urin jodhaltig; auch in den um 4 Uhr Nachmittags und 8 Uhr Abends ausgeschiedenen Urinmengen wurde deutliche Jod-Reaction beobachtet, dagegen war der später gelassene Urin jodfrei.“ Der Urin wurde im rohen Zustande, d. i. ohne vorherige Veraschung (wie es DAHMEN gemacht hat), mit Stärkekleister und concentrirter Schwefelsäure versetzt, und es trat sofort die charakteristische Jod-Reaction ein.

Den Ergebnissen dieser oben angeführten Untersuchungen gemäss, gewinnt die Möglichkeit einer Einverleibung verschiedener Arzeneistoffe durch die unversehrte Haut an Wahrscheinlichkeit, und das umsomehr, da diese Annahme durch experimentelle Untersuchungen Prof. WILH. FILEHNE's „Ueber die Durchgängigkeit der menschlichen Epidermis für feste und flüssige Stoffe,“[3] vorzugsweise was Jod anbelangt, eine mächtige theoretische Stütze erhält. Es wird nämlich in dieser Arbeit, Jod neben Schwefel und Bleioxyd, denjenigen Stoffen angereiht, die sich in Olivenöl — „und jedenfalls wohl auch im Hauttalg und dem hauttalghaltigen Epidermis-Cholestearinfett der obersten Schicht“ lösen, wodurch die Möglichkeit einer Resorption für diese Stoffe auf der ganzen Körperoberfläche gegeben ist.

Alle diese Angaben lauteten sehr verlockend. Und wenn man bedenkt, wie oft ein Augenarzt in die Lage versetzt wird, Jod verordnen zu müssen, und wie es, aus leicht verständlichen Gründen, vortheilhaft wäre, über ein Mittel zu verfügen, wo man Jod auf diesem bequemen Wege einverleiben könnte, ohne sonstige unangenehme Nebenerscheinungen, wie

[1] Deutsche med. Wochenschrift 1894. Nr. 15.
[2] Allgemeine med. Central-Zeitung 1896. Nr. 96.
[3] Berliner klin. Wochenschrift 1898. Nr. 3.

sie sich oft dem innerlichen Gebrauche in den Weg stellen, hervorzurufen; so erscheint die Eilfertigkeit, mit der man freudig nach so einem Mittel greift, vollkommen gerechtfertigt. Und das Jod-Vasogen, dem angeblich sogar „abnorm rasche Jodresorption zukommt" (LEISTIKOW,[1] MONHEIM), scheint wie geschaffen dazu, um diese Lücke in unserem Arzeneischatze auszufüllen, besonders da es vor Anderen auch den Vorzug hat, dass es auf der eingeriebenen Hautstelle keine Spur von Jodfärbung zurücklässt und sowohl von der Haut, wie auch von den Schleimhäuten sehr gut ohne jegliche Reizerscheinungen vertragen werden soll.

Die Versuchung, sich von allen diesen Vorzügen mit eigenen Augen überzeugen zu können und das Bedürfniss, über einen wirksamen Ersatz für die innere Darreichung von Jod zu verfügen, führten mich zur Anwendung des Jod- und Jodoform-Vasogens in verschiedenen dazu geeigneten Fällen, welche ich mit Erlaubniss meines geehrten Chefs, Professor Dr. E. MACHEK, aus dem Material der hiesigen Augenabtheilung gewählt habe. — Ueber die Ergebnisse meiner Untersuchungen will ich hier kurz berichten.

Die Aufgabe, die ich mir gestellt habe, lautet:

1. Ob Jod durch das Verreiben von Jod-Vasogen auf die Haut einverleibt werden kann?[2]

2. Ob diese Form der Anwendung zu therapeutischen Zwecken in der Augenheilkunde verwerthet werden könnte?

In diesem Sinne wurden die Untersuchungen geführt.

Die Einreibungen wurden unter meiner Aufsicht an verschiedenen Körperstellen von den Patienten selbst (d. h. mit eigenen blossen Händen), mit Ausnahme zweier Fälle, worüber unten berichtet wird, gemacht. Es wurde in geringen Mengen, bis zur Trockenheit, eingerieben. In der überwiegenden Mehrzahl der Fälle wurde die betreffende Hautstelle gerade vor der Einreibung mit Seife und Alkohol abgewaschen; in anderen unterliess man es, und zwar der Controlle halber. Die ganze Menge Urin, welcher während der auf die Einreibung folgenden 24 Stunden ausgeschieden wurde, wurde portionsweise gesammelt, sorgfältig, und jede Portion für sich, in verkorkten gläsernen Urinkannen aufbewahrt und zur Untersuchung gebracht.

Um mich von der Empfindlichkeit verschiedener mir zu Gebote stehender Proben auf Jod zu überzeugen und die gehörige Uebung im

[1] Monatshefte für pract. Dermatologie. Bd. XXI. Nr. 1*. (Die mit * versehenen Titel sind mir nur aus Referaten bekannt.)

[2] Die Aufstellung dieser Frage schien mir nicht überflüssig zu sein; denn abgesehen davon, dass die oben genannten Autoren (DAHMEN, MONHEIM) nur auf Grund eines einzigen Versuches die Frage der Jod-Resorption durch die Haut entscheiden, beweist noch der blosse Nachweis von Jod im Urin keineswegs, dass die Resorption wirklich durch die Haut stattgefunden hat. Es müssen noch andere Möglichkeiten berücksichtigt bezw. ausgeschlossen werden, wenn die Harnuntersuchung den Werth eines unumstösslichen Beweises haben soll; worüber unten.

Anwenden derselben zu erlangen, verfertigte ich Jodkali-Lösungen in verschiedener Stärke, bis ich zuletzt zur 0,001 % Lösung gelangte (also 1 Jodkali auf 100 000 Wasser), an der noch, mit allen von mir gebrauchten Proben, Jodreaction sicher und schön demonstrirt werden kann. Man muss bedenken, dass 0,001 % Jodkali-Lösung einer 0,00077 % Jod-Lösung entspricht.

Ich halte es für zweckmässig, diese Proben kurz anzuführen.

1. Durch Zusatz einiger Tropfen concentr. Salpetersäure wird Jod frei und giebt mit Stärkekleister die bekannte Blaufärbung.

2. Um Jod frei zu machen, kann anstatt Salpetersäure auch concentr. Schwefelsäure gebraucht werden. Es entsteht unter Anwendung von Stärkekleister Blau-violettfärbung. (Diese Probe hat Monheim bei seiner Untersuchung angewendet.) Nur darf es nicht dabei ausser Acht gelassen werden, dass in einem jeden Harne nach reichlichem Zusatz conc. Schwefelsäure eine eigenartige Färbung von Urochrom sich bildet, was irrthümlicher Weise für Jod-Reaction gehalten werden könnte. Natürlich bleibt die Urochrom-Reaction in dem wasserklaren, durch Veraschung und Verschmelzung des abgedampften Urins gewonnenen Filtrate gänzlich aus.

3. Die zu untersuchende Flüssigkeit wird mit einigen Tropfen rauchender Salpetersäure versetzt und mit Chloroform ausgeschüttelt. Ist Jod anwesend, so wird es von Chloroform aufgefangen, das schön rosa-roth gefärbt, sich auf dem Boden des Probirglases sammelt. (Die von Dahmen gebrauchte Probe.)

4. Zum qualitativen Nachweis des Jods im Harne empfiehlt H. Sandland[1] das Jod durch verdünnte Schwefelsäure und Kaliumnitrat frei zu machen und mit Schwefelkohlenstoff auszuschütteln. Bei dieser Probe habe ich anstatt Kalium — Natriumnitrit und statt Schwefelkohlenstoff — Chloroform gebraucht. Sehr klare rosa-rothe Färbung des Chloroforms.[2]

Es muss ausdrücklich hervorgehoben werden, dass ich alle diese Proben in einem jeden von den unten angeführten Fällen angewendet habe, und zwar zuerst unmittelbar im rohen, nachher im veraschten Urin. Zu diesem Zwecke wurde der Urin (100—200 g) mit Soda (1 g auf 100 Harn) eingedampft, der Rückstand geglüht und verascht, mit Salpeter verschmelzt, gepulvert, mit Wasser ausgekocht und zuletzt filtrirt. Jede Portion aufgefangenen Harns wurde für sich gesondert untersucht.

Um einen augenscheinlichen Beweis zu haben, dass die von mir zu Einreibungen verbrauchte Menge von Jod ausreichend ist, um, wenn es überhaupt zur Resorption gelangt, im Harne nachweisbar zu sein, habe ich einem Kranken, der nie vorher Jod eingenommen hat, 0,235 Jodkali, was 0,18 reinen Jods (also 3 g 6 % Jod-Vasogens) entspricht, per os im

[1] Jahresbericht über die Fortschritte der Thier-Chemie Bd. XXIV. 1894.*

[2] Die letzte ist aus diesen vieren die chemisch reinste Probe.

Verlauf von 3 Stunden (von 10—1 Uhr) einnehmen lassen. In dem bis 5 Uhr Nachmittags gelassenen Urin wurde mit allen Proben starke Jod-Reaction constatirt. Bei einem anderen Kranken der 2 Löffel täglich einer 4 % Jodkali-Lösung seit 2 Wochen bekam, liess sich sowohl unmittelbar im rohen, wie auch im veraschtem Urin Jod reichlich nachweisen.

Also ausgerüstet habe ich die eigentlichen Versuche mit 6 % Jod-Vasogen am 24. März d. J. angefangen.

In 8 Fällen, in denen zu je 2 g eingerieben wurde, fielen alle Versuche sowohl mit reinem, wie mit veraschten Urin negativ aus.

In 2 Fällen, wo zu je 3 g eingerieben wurde, war ebenfalls in dem binnen nächsten 24 Stunden gelassenen Harne, Jod mit keiner Probe nachzuweisen.

In 5 Fällen wurden Einreibungen zu je 5 g gemacht. Die Untersuchung des Harnes auf Jod gab ein negatives Resultat.

Am 7. Mai habe ich einen Versuch mit entsprechender Menge (d. i. 10 g) 3 % Jodoform-Vasogens angestellt — und in der 2., besonders aber 3. Portion, des binnen 24 Stunden ausgeschiedenen Harnes, schöne Jod-Reaction erhalten. Bei dieser Gelegenheit habe ich auch diese, für weitere Untersuchungen sehr vortheilhafte Erfahrung gemacht, dass auch der geringste Ueberschuss an Säure die Reaction sofort vernichtet, da das frei gewordene Jod gleich gebunden wird, dass es daher angezeigt ist, die Säure tropfenweise, am besten mit einem Tropfenzähler, sehr langsam zuzugiessen, wenn man sichere und vollkommen einwandsfreie Resultate erhalten will. Natürlich ist eine so peinliche Vorsicht nur bei äusserst geringen Mengen von Jod nothwendig. — Da hiess es, die Untersuchungen mit Jod-Vasogen von Neuem aufnehmen, weil es doch nicht recht verständlich war, warum eigentlich das Jodoform-Vasogen resorbirt werden könnte und das Jod-Vasogen nicht. Das Resultat dieser Untersuchungen ist der Kürze und besseren Uebersicht halber in 2 nächstfolgenden Tabellen zusammengestellt. — Ich muss noch bemerken, dass ich mich experimentell überzeugt habe, dass kleine Mengen Jod (und um solche handelt es sich hier) im rohen Harn überhaupt unnachweisbar sind, da die leichten Farbenunterschiede, durch die hier auftretenden Reactionen der Harnfarbstoffe verdeckt werden. Im Folgenden habe ich daher meine Untersuchungen nur im wasserklaren, nach Veraschung und Verschmelzung des zu untersuchenden Harnes gewonnenen Filtrate geführt.

Um vollkommene Sicherheit darüber zu erlangen, ob in unseren Fällen die Aufsaugung von Jod wirklich durch die Haut geschah, und um jede Möglichkeit eines anderen Resorptionsweges, etwa durch Verdauungsorgane (vermittelst der Hände bei Patienten, die selbst eingerieben haben) auszuschliessen, habe ich, abgesehen von der sorgfältigsten Aufmerksamkeit auf die Unversehrtheit der Haut der Einreibenden, in zwei Fällen (Tabelle I, Nr. 4, Tabelle II, Nr. 7) durch eine andere Person vermittelst eines glatt

Tabelle I. Einreibungen von 10 g 3 % Jodoform-Vasogens.

Nr.	Name, Alter, Diagnose	Datum und Dauer der Einreibung		Untersuchung auf Jod des aus 24 Stunden portionsweise gesammelten Urins											
				I. Portion				II. Portion				III. Portion			
		Tag	Stunde	1. Probe	2. Probe	3. Probe	4. Probe	1. Probe	2. Probe	3. Probe	4. Probe	1. Probe	2. Probe	3. Probe	4. Probe
1.	Eduard Dec, 28 Jahre alt Irido-Keratitis o. sin.	7./V.	$9-9^{10}$ früh	2 Uhr Nachmittags				7^{30} Uhr Abends				6 und 9 Uhr Morgens			
				negat.	negat.	negat.	negat.	negat.	negat.	Spur	Spur	posit.	posit.	posit.	posit.
2.	Eugen Slavik, 27 Jahre alt Hämorrh. in corp. vitr. oc. d.	12./V.	$8^{30}-9^{20}$ früh	2^{30} Nachmittags				9 Uhr Abends				7^{45} und 10 Uhr Morgens (schwächer)			
				posit.	posit.	posit.	posit.	stark posit.	stark posit.	stark posit.	stark posit.	posit.	posit.	posit.	posit.
3.	[1] Eduard Prima, 21 Jahre alt Paralysis trochlearis sin. specif.	16 V.	$8^{45}-9^{20}$ früh	4^{30} Uhr Nachmittags				8^{20} Uhr Abends				6^{25} Uhr Morgens			
				stark posit.	stark posit.	stark posit.	stark posit.	stark posit.	stark posit.	stark posit.	stark posit.	stark posit.	stark posit.	stark posit.	stark posit.
4.	[2] Wladimir Jurkiewicz, 23 Jahre alt. Irido-Cyclitis oc. d.	24./V.	$8^{45}-10^{50}$ früh	1^{30} Uhr Nachmittags				8 Uhr Abends				8 Uhr Morgens			
				negat.	negat.	unsicher	negat.	stark posit.	stark posit.	stark posit.	stark posit.	posit.	posit.	posit.	posit.

[1] Schon nach der Einreibung bemerkte ich eine gerstenkorngrosse Hautabschürfung an einem Finger der linken Hand.

[2] Es wurde das Jodoform-Vasogen von einer anderen Person vermittelst eines glatt geschliffenen Glases in Waden und Schenkel eingerieben, nachher ein Occlusivverband angelegt.

Tabelle II.

Einreibungen von 5 g 6 % Jod-Vasogens.

Nr.	Name, Alter, Diagnose	Datum und Dauer der Einreibung		Untersuchungen auf Jod des aus 24 Stunden portionsweise gesammelten Harnes															
				I. Portion				II. Portion				III. Portion				IV. Portion			
		Tag	Stunde	1. Probe	2. Probe	3. Probe	4. Probe	1. Probe	2. Probe	3. Probe	4. Probe	1. Probe	2. Probe	3. Probe	4. Probe	1. Probe	2. Probe	3. Probe	4. Probe
1.	Anton Szylkiewicz, 17 J. a., Kerat. parench. diff. oc. utr.	9./V.	8^{30}—9^{30} früh	1^{30} Uhr Nachmittags				5 Uhr Nachmittags				5 und 9 Uhr Morgens							
				posit.	posit.	posit.	posit.	neg.	neg.	neg.	neg.	neg.	neg.	neg.	neg.	—	—	—	—
2.	Derselbe	12./V.	9^{30}—10^{30} früh	12 Uhr Mittags				7 Uhr Abends				11 Uhr Abends				5^{45} und 9 Uhr Morgens			
				neg.	neg.	neg.	neg.	posit.	posit.	posit.	posit.	neg.	Spur	neg.	neg.	neg.	neg.	neg.	neg.
3.	[1]Wladim. Jurkiewicz, 23 J. a. Irido-Cyclit. oc. d.	14./V.	10^{30}—11 früh	1^{30} Uhr Nachmittags				5 Uhr Nachmittags				7^{15} Uhr Abends				11 Uhr Abends			
				neg.	neg.	neg.	neg.	neg.	neg.	neg.	neg.	neg.	neg.	neg.	neg.	neg.	neg.	neg.	neg.
4.	Eugen Tylec, 16 J. a. Maculae corn. diff. post. Kerat. parench. oc. utr.	16./V.	8^{30}—9^{20} früh	1^{45} Uhr Nachmittags				8^{15} Uhr Nachmittags				5 Uhr Morgens							
				neg.	neg.	neg.	Spur	neg.	neg.	Spur	Spur	neg.	Spur	neg.	Spur	—	—	—	—
5.	[2]Eugen Slavik, 26 J. alt. Hämorrhag. in corp. vitr. oc. d.	18./V.	11—11^{30} früh	4^{20} Uhr Nachmittags				9^{53} Uhr Abends				8^{32} Uhr Morgens							
				neg.	neg.	unsicher	Spur	neg.	neg.	Spur	neg.	neg.	neg.	Spur	Spur	—	—	—	—
6.	[3]Jurkiewicz (Nr. 3)	19./V.	9—9^{40} früh	12^{30} Uhr Nachmittags				4 Uhr Nachmittags				9^{30} Uhr Abends				5^{45} Uhr Morgens			
				neg.	neg.	neg.	unsicher	neg.	neg.	neg.	unsicher	neg.	neg.	neg.	Spur	neg.	neg.	Spur	unsicher
7.	[4]Slavik (Nr. 5)	25./V.	9—11 früh	5^{45} Uhr Nachmittags				10^{45} Uhr Abends				8^{20} Uhr Morgens							
				neg.	neg.	unsicher	Spur	neg.	neg.	neg.	unsicher	neg.	neg.	unsicher	unsicher	—	—	—	—

[1] Die fünfte Portion wurde um 6^{45} Morgens gelassen. Alle 4 Proben negativ. Es dürfte vielleicht die ungewöhnliche Menge und Verdünnung des Urins, das negative Resultat in diesem Falle, erklären.

[2] 5 g Jod-Vasogen wurde vor der Einreibung mit Aceton und Natronlauge zu je 1 cm versetzt — nachher Alkohol zugefügt. Man bezweckte damit die Umwandlung von Jod in Jodoform (Ammoniak-Geruch).

[3] Zu demselben Zwecke schüttelte man in diesem Falle das Jod-Vasogen mit 3 cm Alkohol um (Ammoniak-Geruch).

[4] Das Jod-Vasogen wurde von einer anderen Person vermittelst eines glatt geschliffenen Glases in Waden und Schenkel eingerieben, und gleich nach der Einreibung ein Occlusivverband auf die ganze Stelle gelegt. — Anm. Der Umstand, dass in derselben Portion Harnes manche Proben negativ, andere positiv ausfielen, spricht nur dafür, wie geringe Mengen von Jod anwesend waren, und wie leicht es ist, in Folge dessen eine Probe, auch bei grösster Aufmerksamkeit, zu verderben.

geschliffenen Glases einreiben lassen und die betreffende Stelle mit einem festen Occlusivverbande auf 24 Stunden bedeckt. Die Jod-Reactionen waren im Urin zwar etwas schwächer, es findet aber ihre Berechtigung in dem Ausfall der Handflächen, wo die Resorption in Folge der localen Beschaffenheit des Epithels (fettfrei), am stärksten sein muss. Diese Art der Einreibung (vermittelst des Glases) beansprucht auch in Folge dessen eine viel längere Zeit (über zwei Stunden), als die andere (mit den Handflächen) — natürlich bei derselben Menge des zur Einreibung verwendeten Materials. — Die Vermuthung, dass die Resorption möglicher Weise auf dem Wege der Athmungsorgane zu Stande kommen könnte, ist ebenfalls nicht haltbar, da die Harnuntersuchungen der nächsten Nachbarn der Einreibenden in demselben Krankenzimmer auf Jod vollkommen negativ ausfielen.

Erst durch den Ausschluss dieser zwei Möglichkeiten, was von anderen Autoren unterlassen wurde, gewann das positive Resultat der Harnuntersuchung volle Bedeutung eines unumstösslichen Beweises und entschied die Frage über die Durchgängigkeit der menschlichen Haut für Jodoform- und Jod-Vasogen mit vollkommener Sicherheit. (Schluss folgt.)

II. Zur offenen Wundbehandlung bei Augenoperationen.

Von Prof. Dr. **Hjort** in Christiania.

Veranlasst durch Mittheilungen in diesem Centralblatt von Dr. Praun (im Märzheft) und von Prof. Czermak (im Maiheft) muss ich wieder mit einigen Worten auf „die offene Wundbehandlung bei Augenoperationen" zurückkommen.

Für mich steht die Sache so, dass „die physiologische Augentoilette" der wichtigste Factor bleibt beim aseptischen Verlauf nach Operationen am Auge, und es freut mich daher, dass immer mehr Operateure diese Auffassung zu theilen scheinen. Die Erkenntniss der Bedeutung der Thränenflüssigkeit und des Blinzelns zum unaufhörlichen Reinhalten des Auges, wie die experimentellen und klinischen Erfahrungen uns gelehrt haben, muss mit Nothwendigkeit dahin führen, dass man alles entfernt, was diese zweckmässige Vorkehrung der Natur hindern könnte, dass somit jeder Occlusionsverband als schädlich und contraindicirt anzusehen ist. Ist man dahin gelangt, so ist schon Einiges gewonnen.

Dann kommt in zweiter Reihe der „Hohlverband" — durch den die physiologische Augentoilette nicht behindert wird — mit oder ohne Zugang der Luft. Es scheint in der letzten Zeit, dass die Zahl derer, die damit Versuche machen, sich mehrt, namentlich mittelst des Drahtgitters, indem sie gegenüber theoretischen Betrachtungen meine gewonnenen Erfahrungen nicht gelten lassen wollen. Ich meine, dass sie Unrecht darin haben.

Während jene Operateure besonders mechanische Insulte (Berührung mit der Hand) fürchten und daher mechanische Schutzmittel verwenden, sehe ich diese als schädlich an, besonders wenn Luft und Licht ausgeschlossen werden, weil die feuchte Wärme unvortheilhaft wirkt und weil der Zugang von ruhigem, leicht abgedämpftem Lichte bei Weitem nicht schädlich auf das staroperirte Auge wirkt, eher von Nutzen sein kann, wofür ich später ein schlagendes Beispiel anführen werde, und zudem dadurch, dass es das Auge gegen Lichtscheu wahrt, die Nachbehandlungsperiode abkürzt. Dazu kommt, dass ich eben die Nähe der mechanischen Apparate am Auge und deren Verschiebung fürchte. Wir haben ja oft gesehen, wie der am besten angelegte Binoculus sich während der Nacht verschieben und dann eben die Hand nach dem Kopfe locken kann.

Ich bin davon überzeugt, dass das Drahtgitter meinen Schlaf stören würde auch bei unbeschädigten Augen.

Im Ganzen, je complicirter eine Vorkehrung ist, um so unzweckmässiger pflegt sie zu sein. Die einfachste Maassregel ist gewöhnlich die beste, so auch in der Chirurgie.

Seit meiner letzten Publication über dieses Thema habe ich nichts erlebt, was mein Vertrauen an die offene Wundbehandlung erschüttern könnte, und doch hat es sich zweimal ereignet, dass eine mechanische Einwirkung das operirte Auge getroffen hat, worüber ich etwas Näheres berichten muss.

Der erste Fall betraf eine 79jährige Frau, Henriette A. Sie wurde am 14. Februar 1898 ohne Iridectomie operirt. Während 8 Tagen war Alles wohl, Pupille central, rund; Pat. war ausser Bett, dann bekam sie einen Besuch ihrer Tochter, welche eine Sehprüfung vornehmen wollte, sich dabei aber so ungeschickt gebärdete, dass ein Zipfel ihres Shawls in das operirte Auge hinaufschlug, wobei die Patientin zurückfuhr mit dem Ausrufe: „O, das that weh.“ Des Abends fand sich ein Irisprolaps, der gleich gekappt wurde, sowie die Irisecken reponirt. Es erfolgte ein schleichender Irritationszustand, welcher erst nach längerer Zeit allmählich nachliess.

Dieser Unfall kann doch nicht der offenen Wundbehandlung zur Last kommen, denn auch während der Verbandperiode würde im Allgemeinen der Verband am 9. Tage beseitigt gewesen sein, und gegen solche Ungeschicklichkeit und Unfälle kann man sich schwerlich schützen.

Der andere Fall betraf einen 74jährigen Arbeiter, Johann C., mit einem geschwollenen Star am rechten Auge. Es war Thränenfluss, aber keine Thränensackblennorrhoe da, das untere Lid schlaff, der untere Thränenpunkt evertirt, wie die Schleimhaut ein wenig gereizt war. Mit 20 Jahren hatte er ein doppelseitiges Augenleiden mit Röthe, Schmerzen, Sehschwäche (Iritis?) gehabt. Bacteriologisch fand sich Folgendes: Am 28. Februar Aussaat vom Conjunctivalsack (Agar). Nach 36 Stunden zahlreiche 2—4 mm grosse, runde, glänzende Colonien, welche aus Diplokokken bestehen mit

einiger Neigung zur Kettenbildung, welche nach GRAM gefärbt werden. Dazu zahlreiche punktgrosse, thautropfenähnliche Colonien von plumpen Stäbchen, zum Theil mit geschwollenen Enden. Wegen der geschwollenen Linse und der engen Pupille wurde Extraction mit Iridectomie am 2. März 1898 gemacht. Bei der Irisexcision blieb das Uvealblatt an der Linse haftend zurück und wurde zum Theil mit dem Kerne ausgestossen. Operation im Uebrigen correct.

Schon in der Nacht zum 5. März hatte Patient bohrende Schmerzen im Auge und in der Schläfe der rechten Seite, welche dadurch gelindert wurden, dass er des Morgens das Auge öffnete, wobei ein Strom heisser Thränen über die Backe herunterlief. 5. März Morgens wird notirt: Fortwährend reichliche Schleimabsonderung, Conjunctiva ziemlich roth. Hornhaut nicht ganz klar, Pupillenöffnung wird von einer graulichen Masse gedeckt, durch Atropin keine Wirkung. Sehvermögen abgenommen. Abends etwas Chemosis, die Lider leicht geschwollen, ein graulich fibrinöses Exsudat der Wundfurche entlang, welches am nächsten Morgen spontan entfernt war. Pat. hatte im Laufe der Nacht etwas Schmerz und erzählte später, dass er geträumt hatte, dass eine Fliege an der Stirn sässe, welche er verjagen möchte. Dadurch gelangte die Hand an's Gesicht und er fühlte einen Schmerz im Auge, wodurch er erwachte. Es ist darnach nichts von einer Wundsprengung notirt, das Auge war roth wie früher, Cornea diffus rauchförmig verdunkelt, die centrale Zone der Iris ziemlich geschwollen, nur quantitative Lichtempfindung. Es entwickelte sich eine begrenzte Eiterung im vorderen Theil des Glaskörpers, wie ersichtlich wurde, als das Auge am 16. März enucleïrt wurde.

Diese Krankengeschichte ist so ausführlich mitgetheilt, damit sie von Allen hinlänglich verwerthet werden kann.

Wie man sieht, entwickelte sich schon am anderen Tage eine infectiöse Entzündung mit nächtlichen Schmerzen, welche in der Nacht zum 4. Tage eine Handbewegung nach dem Auge auslösten. Ein Occlusionsverband wäre kaum vertragen worden, ein feuchter antiseptischer Verband hätte kaum die Berührung der Hand gehindert, was dagegen ein Drahtgitter oder eine fenestrirte Platte wohl verhindert hätte.

Ich glaube aber, dass die Berührung der Hand keinen wesentlichen Einfluss auf den infectiösen Vorgang, der schon vorher eingeleitet war, gehabt hat. Dieser Fall ist überhaupt der einzige (unter 118 Extractionen), in welchem ich eine Infection durch die Wunde zu Stande gekommen als unzweifelhaft ansehe. Es war ein complicirter Fall, in welchem das Irisgewebe als disponirt zur Reizung angesehen werden musste, und das Auge sollte meinen gewöhnlichen Principien gemäss überhaupt nicht operirt werden, weil die Thränenleitung schlecht war, die Schleimhaut unrein und am anderen Auge brauchbares Lesevermögen vorhanden war, so dass ich es bereute, seinem Wunsche nachgegeben zu haben.

So viel will ich wenigstens festhalten, dass die Entzündung — nicht die offene Wundbehandlung — die Veranlassung zum äusseren Insult gab.

Ich möchte noch ein paar Fälle von offener Wundbehandlung anfügen.

Ingeborg J., 67jährige Frau, wurde am 14. Februar 1898 ohne Iridectomie operirt. Unmittelbar nach der Entbindung der Linse prolabirte reichlich Glaskörper, die Wunde klaffte stark und kurz nachher zeigte sich ein Strom hellen Blutes, die Wange herunter rinnend. Pat. war hämophil, was ich damals nicht wusste, sie war vor vielen Jahren bei einer Zahnextraction der Verblutung nahe. Zudem war Arteriosclerose vorhanden. Das Blut sickerte in den folgenden Tagen aus der Wunde, welche von einem blutigen Glaskörperpfropf ausgefüllt war, stockte aber allmählich unter Verwendung von Eiscompressen. Pat. litt sehr an bohrenden Schmerzen im Auge, das sich fortwährend roth zeigte, und der nach vorne geknickte Corneallappen hielt sich fahl, es kam aber keine Entzündung zu Stande; die Lider waren die ganze Zeit ohne Geschwulst. Das Auge war ja verloren, Pat. hatte aber so viel durch die von der intrabulbären Blutung verursachten Schmerzen gelitten, dass ich es nicht über's Herz bringen konnte, sogleich eine Enucleation vorzuschlagen, welche sie wahrscheinlich auch verweigert hätte. Erst nach Verlauf von 3 Wochen, als der Zustand seit mehreren Tagen wieder gelinde geworden war, der Bulbus frei beweglich, während der Corneallappen fortwährend nach vorne gebogen und die Wunde noch klaffend war, und als Pat. ja selbst einsah, dass die Operation ohne Resultat war, willigte sie in die Enucleation ein.

Diese wurde am 7. März in der Narkose vorgenommen. Während der Operation kam unter einem leichten Drucke des Sperrelevateurs ein kleiner Strahl heller fliessenden Blutes aus der Wunde. Nach der Enucleation eine so starke Nachblutung, dass die Orbita tamponirt und Druckverband 3 Tage lang verwendet werden musste. Später günstiger Verlauf. Bei der Section des in Formol gehärteten Auges zeigte sich die vollständig abgelöste Retina zusammengerollt, der Bulbus in dem vorderen Segmente ein wenig zusammengefallen, sonst von normaler Form und Grösse, indem ein fester Pfropf um die abgelöste Retina herum lag und ein gleicher zwischen Sclera und der im Ganzen abgelösten Chorioidea. K e i n e S p u r v o n E i t e r u n g. Keine Nekrose des Hornhautlappens.

Bei mir ist Indication des Occlusionsverbandes, d. h. Monoculus (Binoculus kommt nicht vor), bei oberflächlichen, frischen, schmerzhaften Substanzverlusten in der Hornhaut, wo die Schleimhaut leidlich rein ist. Dieser Verband kommt somit wesentlich bei den umhergehenden Kranken in Anwendung.

Eine weitere Erläuterung zur offenen Wundbehandlung ist folgender Fall.

Der zuletzt operirte Kranke Kristoffer O., 65 Jahre alter Landarbeiter, war sehr schwerhörig, was immer eine unangenehme Complication ist, weil es schwierig wird, den Kranken in Betreff ruhigen Verhaltens zu belehren.

Am 3. Juni Extraction ohne Iridectomie. Die Operation in allen Theilen typisch. Des Nachts hatte Pat. Schmerzen im Rücken, so dass er auf die Seite gewendet werden musste, und 2 Tage nach der Operation wurde das Bett ihm so lästig wegen Wärme und Unruhe im Körper, dass er Vor- und Nachmittag 2 bis 3 Stunden ausser Bett sein musste.

Am 6. Juni ist das Auge so gut wie reizlos, reichlich eingetrockneter Schleim an der Haut des unteren Lides heute Morgen. Cornea und Iris absolut klar. Pupille am Tage nach der Operation ein wenig hinaufgezogen, mit feiner birnförmiger Spitze nach oben, gestern mehr central, ein leicht stehendes Oval bildend, heute wieder absolut rund, central, lebhaft beweglich. Keine Einträufelung vorgenommen, das obere Lid ist nicht berührt worden.

Dieses spontane und vollständige Zurückkehren der Pupille zur Norm war überraschend und wird offenbar durch die miotische Wirkung der Sonne erklärt.

Da keine Spur von Lichtscheu vorhanden war und das Zimmer gegen Süden lag, hatte die Sonne unbehinderten Zugang. Vier Tage nach der Operation hatte die Krankenwärterin einen ziemlich schweren Lehnsessel für ihn zurecht gemacht, mit dem Rücken gegen das Fenster. Als Pat. wieder allein war, benutzte er die Gelegenheit, den Sessel wieder herumzukehren, um die Vorbeipassirenden zu beobachten.

Auch später reizloser Verlauf, Pupille am Platze, und Pat. war 14 Tage nach der Operation bereit, in seine Heimath zurückzukehren.

Mir scheint, dass diese Beispiele unter Anderen vortheilhaft für die offene Wundbehandlung sprechen, und es kommt im Ganzen in dieser Sache meiner Meinung nach darauf an, zu beobachten, dass die Schleimhaut rein ist, die Thränenleitung effectiv, und dass man bei Extractionen die Epilation vornimmt, — zudem ohne Verzagtheit und ohne vorgefasste Meinungen einen Versuch mit dem Verfahren macht.

Christiania, Juli 1898.

III. Beitrag zur Kenntniss der traumatischen Dislocation der Thränendrüse.

Von Dr. med. **Gustaf Ahlström** in Gothenburg (Schweden).

Die Dislocation der Thränendrüse kann beinahe als ein Unicum angesehen werden. Dies gilt sowohl für die spontan auftretenden, als auch für die durch Verletzung verursachten Fälle. In der augenärztlichen Literatur habe ich nur vier Fälle von den letztgenannten gefunden. Ich kann zu diesen noch einen Fall, den ich kürzlich behandelt habe, hinzufügen. Zuerst will ich die bis jetzt publicirten Fälle referiren.

Fall I.[1] Einem 10jährigen Knaben war beim Fallen ein grosser Glasscherben in das obere, rechte Augenlid eingeschlagen, aber sofort wieder herausgefallen. Aus der Wunde, welche das Augenlid in seiner ganzen Dicke parallel mit dem Lidrand trennte, ragte, ungefähr von der Form und Grösse einer Fingerphalanx, ein röthlicher Zapfen heraus, an welchem sich sofort die sugillirten Lappen der Thränendrüse erkennen liessen. Der Vorfall hing über die Lidspalte herunter, die er zum Theil verdeckte, und war an seiner Basis etwas abgeschnürt. Ausserdem äussert sich ein Bluterguss in die Orbita durch eine geringe Hervordrängung des Auges, bei starker Ecchymosirung der Bindehaut. Die vorgefallene Thränendrüse wurde zurückgehalten und die Wunde über derselben mit Nähten verschlossen; die Heilung ging ziemlich langsam von statten; bei der Entlassung in der fünften Woche konnten noch Spuren von der infiltrirten Drüse gefühlt werden, keine Thränendrüsenfistel.

Fall II.[2] Ein einjähriges Kind hatte sich mit einem Glassplitter über dem oberen Augenlide verletzt. Sofort sei ein dunkelrother, prall gespannter, fleischiger Körper hervorgedrungen, welcher haselnussgross war und eine oberhalb des äusseren Lidbandes befindliche, 4 mm lange Hautwunde mit seinem Halse vollständig ausfüllte. Der vorgefallene Körper wurde durch einen Scherenschlag abgekappt. Die Heilung verlief leicht. Die Untersuchung ergab, dass es sich um Gewebe der Thränendrüse handelte.

Fall III.[3] Ein $2^1/_2$jähriger Knabe fiel mit dem Gesicht auf einen mit Steinscherben bedeckten Weg; er erhielt dabei eine blutende Wunde im Gesicht und konnte seitdem das rechte Augenlid nicht in die Höhe heben. Letzteres war ödematös, prall und hochgradig ecchymotisch; am äusseren Drittel desselben, einige Millimeter oberhalb des Lidrandes, befand sich eine schwammartige, fleischige Masse von fester Consistenz; mit einer Art Stiel war sie adhärent mit dem Boden einer horizontalen Hautwunde und erwies sich als die vorgefallene Thränendrüse. Sie wurde im Niveau mit der Haut ausgeschnitten und die Wunde vernäht; eine kleine Thränenfistel war eine kurze Zeit vorhanden. Vollständige Heilung, ohne sichtbaren Unterschied zwischen den beiden Augen.

Fall IV.[4] Ein 1jähriges Mädchen fiel mit dem Gesicht auf einen mit Steinscherben bedeckten Weg, dabei erhielt es eine recht grosse Wunde am äusseren Theil des linken oberen Augenlides. Zwischen den Wundlippen hing die Thränendrüse in Form einer graulichen, ovalen Masse, die von einem Stiel festgehalten wurde. Die vorgefallene Drüse ward zurückgebracht und die Wunde vor derselben genäht; die Wunde heilte ohne

[1] v. Graefe, Archiv f. Ophthalm. XII. 2.
[2] Goldzieher, nach Nagel's Jahresbericht. 1876.
[3] Haltenhoff, Annales d'Oculistique. 1895. Mai.
[4] Bistis, Annales d'Oculistique. 1895. December.

Anstand, doch blieb eine unbedeutende Hervorragung zurück, als ob die Drüse nicht ganz ihre ursprüngliche Lage erhalten hätte.

Fall V.[1] Der Knabe Josef A. fiel, als er 2 Jahre alt war, auf dem Eise, dabei stiess er das rechte Auge an einige scharfkantige Eisblöcke; am oberen Augenlide entstand hierdurch eine blutende Wunde, die jedoch bald wieder heilte; Anfangs war das Augenlid sehr roth und geschwollen, aber allmählich verschwanden diese Symptome theilweise.

Als mich der Patient am 7. Januar 1898 besuchte, damals 12 Jahre alt, befand sich an seinem rechten Auge eine ziemlich hochgradige Ptosis, so dass beim Blick gerade aus das obere Augenlid die Hälfte der Pupille bedeckte; diese Ptosis war durch Verdickung des Augenlides verursacht worden, die sich, besonders dem Canth. extern. zu, erkennen liess; die Haut des Augenlides war normal, leicht verschiebbar und hing am Palpebralrande in Form einer Falte ein wenig über denselben herab; keine Narbe dort zu sehen. Bei Palpation konnte man am mittelsten und temporalen Theile des Augenlides eine unmittelbar unter der Haut liegende, tumorähnliche Masse, ungefähr von der Grösse einer Mandel fühlen; diese war ziemlich fest, etwas gelappt, zeigte keine Verwachsungen mit den tiefer liegenden Theilen, sondern war unter der Haut leicht verschiebbar; dahingegen liess sie sich gar nicht in die Orbita hineinschieben; der Patient klagte nicht bei dieser Berührung des Augenlides, auch hatte er daselbst niemals spontane Schmerzen verspürt. Kein Unterschied zwischen den beiden Augen hinsichtlich der Thränenabsonderung. Das obere Augenlid konnte mit ein wenig Mühe evertirt werden; Conjunctiva normal; Bulbus ohne Abweichung; S = $^6/_6$, H 1,00.

Da ich, nach Allem zu urtheilen, annehmen konnte, dass der genannte Tumor die dislocirte Thränendrüse sei, rieth ich, theils um die Ursache der Ptosis zu entfernen und theils des kosmetischen Zweckes halber, denselben zu exstirpiren.

Ich legte den Hautschnitt der Mitte des Tumors entlang: unmittelbar unter der Haut befand sich die Thränendrüse, welche sich leicht freipräpariren liess; von ihrer hinteren Seite lief jedoch ein ganz fester, schmaler Strang, den ich abkappte, aufwärts-auswärts in die Orbita hinein. Ich nähte die Wunde, und die Heilung ging schnell von statten. Die Ptosis war gleich nach der Operation bedeutend weniger, und in dem Maasse, wie sich die Anschwellung nach der Operation legte, nahm das Augenlid seine normale Stellung wieder ein.

Die exstirpirte Drüse war von sehr fester Consistenz, von graulicher Farbe und höckeriger Oberfläche; ihre eine Seite war convex, die andere ein wenig concav; ihre Länge betrug 22 mm, ihre Breite 15 mm und ihre Dicke 6 mm.

---

[1] Eigene Beobachtung.

Beim Durchschneiden der in Formalin gehärteten Drüse zeigte diese nicht die gewöhnliche Drüsenstructur, sondern statt dessen ein mehr marmorirtes Aussehen. Bei der mikroskopischen Untersuchung stellte sich heraus, dass die Drüse der Sitz einer chronischen interstitiellen Entzündung mit Degeneration des Epithels gewesen war; eine hochgradige Hyperplasie des Bindegewebes war vorhanden; mehr als die Hälfte der Drüsenmasse bestand aus dem letztgenannten; das Bindegewebe war sehr compact, hier und da recht reichlich mit Rundzellen infiltrirt; die Blutgefässe waren weit und hatten verdickte Wände. Lobuli, durch die Bindegewebsstränge weit von einander getrennt, boten eigentlich nirgends ein vollkommen normales Aussehen; an den meisten Stellen waren sie von herumliegendem Bindegewebe scharf begrenzt, hier und da jedoch ohne diese Begrenzung; meistens war das Drüsenepithel unregelmässig geformt, theils ohne Kerne; in den meisten Acini war keine centrale Lichtung zu finden; an einigen Stellen war die ganze Epithelbekleidung in dünne Schollen verwandelt. Einige Acini enthielten nur eine feinkörnige Masse, die, nach dem Verhalten bei van Gieson's Methode zu urtheilen, für eine Hyalindegeneration anzusehen war.

---

von Graefe's Patient ausgeschlossen, so haben alle bis jetzt publicirten Fälle der traumatischen Dislocation der Thränendrüse das gemeinsam, dass sie nur bei Kindern in den ersten Lebensjahren entstanden sind, und der Unfall sich so verhalten hat, dass das Kind dabei das Auge an einen scharfen Gegenstand, wie einen Glas- oder Steinscherben u. s. w., gestossen hat. Hierbei wurde ohne Zweifel nicht nur die Haut, sondern auch die Fascia tarso-orbitalis durchbohrt, und durch diese entstandene Lücke ist die Thränendrüse herabgedrungen. Bei meinem Fall ist diese Oeffnung in der Fascia wieder verschlossen worden und die Thränendrüse kam zwischen dieser und der Haut zu liegen.

Aber wie oft sieht man nicht, dass dergleichen Wunden von allen möglichen Arten, Tiefen und Grössen den Augenlidern von älteren Personen zugefügt werden, und doch hat man unter ihnen noch keinen einzigen Fall der Dislocation der Thränendrüse wahrgenommen; bei kleinen Kindern sind dahingegen dergleichen Wunden selten, aber doch ist es gerade ausschliesslich bei ihnen, wo die fragliche Anomalie vorkommt. Die Ursache hiervon, glaube ich, ist die, dass die Thränendrüse wahrscheinlich in den ersten Lebensjahren nicht so fest fixirt, ihr Ligamentum suspensorium nachgebender und dehnbarer ist, als wie später der Fall. Vielleicht kann auch der kleinen Kinder Art, zu fallen, was ja ungeschickter als bei älteren Personen geschieht, im Verein mit oben genanntem Umstand dazu beitragen, dass die Thränendrüse aus der Orbita herausgeschleudert wird.

Was nun von Graefe's 10jährigen Patienten anbetrifft, so fanden sich bei ihm gewisse anatomische Verhältnisse vor, die zum Prolabiren der

Thränendrüse beitragen können, wenn auch übrige Möglichkeiten dafür vorhanden sind. So sagt von Graefe selbst, dass „der Kleine verhältnissmässig prominente Augen und, nach dem Stande der Fascia tarso-orbitalis linkerseits zu schliessen, ein voluminöses Fettzellengewebe der Orbita hatte, bei welchen, wie wir aus den Operationen wissen, relativ leicht Protrusionen der Orbitalgebilde entstehen".

Eine Orbitalhämorrhagie kann, meiner Ansicht nach, erst in zweiter Linie als Causalmoment in Frage kommen, denn wenn diese hierauf einwirken soll, so muss die Drüse erst mehr oder weniger ihre schützende Lage in der Fossa glandulae lacrymalis verlassen haben; dann erst kann dies Veranlassung zum Prolabiren derselben geben.

Mein Fall zeigt indessen, dass die Entfernung der orbitalen Thränendrüse keineswegs unbehagliche Folgen hinsichtlich einer möglich dadurch gehemmten Thränensecretion für den Patienten mit sich führt. So degenrirt, wie sich bei diesem Falle die Drüse bei der mikroskopischen Untersuchung zeigte, ist sie wahrscheinlich schon lange functionsunfähig gewesen; ein Unterschied in der Thränenabsonderung der beiden Augen war doch niemals bemerkt worden. Durch Terson's[1] Untersuchungen ist es auch bewiesen worden, dass die Exstirpation der orbitalen sowohl, als der palpebralen Drüse, an demselben Auge ausgeführt, durchaus keine Xerosis verursacht.

Ist man bei einem ähnlichen Falle im Stande, die Drüse zu reponiren, was, wie man gesehen hat, sich kurz nach dem Trauma thun lässt, so ist die conservative Behandlung zu versuchen; entgegengesetzten Falles ist man vollkommen berechtigt, die Drüse zu exstirpiren. Die letztgenannte Behandlungsweise hat den Vortheil, rascher zu Heilung zu gehen und in kosmetischer Hinsicht ein gänzlich befriedigendes Resultat zu liefern.

Klinische Beobachtungen.

Secundäre Cyclitis, auf dem Wege des Säftekreislaufes entstanden.

Mitgetheilt von Dr. Karl Rothenpieler in Althofen.

Wiewohl man unter einer secundären Entzündung der Uvea schlechtweg nur eine solche versteht, welche durch Ueberleitung von den Nachbarorganen aus entstanden ist; so muss man zweifelsohne auch Fälle mit in diese Categorie stellen, welchen durchwegs der Charakter einer primären Entzündung fehlt, und die doch mit den Nachbarorganen in keinen Zusammenhang zu bringen sind. Ich verweise nur, ohne dadurch eine spätere Deutung meines Falles beeinflussen zu wollen, auf metastatische Cyclochorioiditis. Um nun in unzweideutiger Weise

[1] Notes sur les Glandes acineuses de la conjunctiva et sur les Glandes lacrymales orbito-palpebrales. Arch. d'Ophtalm. 1892.

die Abhängigkeit der Cyclitis in meiner Beobachtung darthun zu können, muss ich den Krankheitsverlauf etwas ausführlicher schildern. Denn es muss auch darauf Rücksicht genommen werden, dass eine allgemeine Erkrankung ausgeschlossen wird und aus dem klinischen Verlaufe allein, da pathologisch-anatomische Untersuchungen mit Rücksicht auf den Fall nicht zur Verfügung stehen, das secundäre Auftreten ersichtlich wird. Meist ist ja bei Allgemeinerkrankungen die Cyclitis primärer Natur, wenn wir von der Pyohämie absehen, welche übrigens auch hier kaum in Frage kommt.

F. L., 34 Jahre alt, mittelgross, von kräftigem Knochen- und Muskelbau, geringem Panniculus adiposus, giebt an, vor 5 Tagen am Penis kleine Bläschen bemerkt zu haben, welche starkes Jucken verursachten. Stattgehabte Cohabitation leugnete er auf einen Zeitraum von 7 Wochen zurück. Die vorgenommene Untersuchung ergab am

14. Juni: Mit Ausnahme der Geschlechtstheile normalen Befund. Das äussere Blatt des Präputiums zeigt am Dorsum penis 4 Substanzverluste, welche von der Grösse einer Linse bis zu der eines Hellerstückes variiren, kreisrund erscheinen, mit scharfen, gerötheten Rändern versehen und mit einer hellgrauen Kruste bedeckt sind. An der Ansatzstelle des Frenulum am Präputium findet sich ein 5. ungefähr $1^1/_2$ cm langer $^1/_2$ cm breiter Substanzverlust, welcher sich quer auf die Richtung des Frenulum ausbreitet, im übrigen das Aussehen zeigt wie die anderen. Das Präputium ist ödematös, die Glans penis geröthet, in der Coronarfurche reichlich Smegma. Die Umgebung und der Grund der Geschwüre fühlen sich weich an. Nach Entfernung der Krusten zeigt sich der Geschwürsboden mässig roth verfärbt und leicht blutend. Die Leistendrüsen nicht geschwollen. Sublimatbad und Airolverband.

16. Juni. Die am Dorsum penis befindlichen Geschwüre haben sich mit ihren Rändern genähert, zwei derselben sind schon confluirt, das am Frenulum sitzende hat sich bis zur Grösse eines Guldenstückes verbreitert. Oedem hat nicht zugenommen.

18. Juni. Sämmtliche Geschwüre am Rücken des Gliedes sind in einander übergegangen. 5 bis 6 mm vom freien Rande des Präputiums geht der Substanzverlust schon sehr tief in's Gewebe hinein, so dass daselbst bereits das innere Blatt ergriffen scheint. Geschwür und Umgebung weich. Die Lymphdrüsen in der linken Leistengegend theilweise vergrössert, eine davon bis zur Wallnussgrösse, zeigen derbe Consistenz und kugelige Form.

20. Juni. Geschwüre am Penis fortschreitend, stellenweise ist das innere Blatt durchbrochen, so dass Stücke des Präputium flottiren. Die Drüsen auch in der rechten Leiste geschwollen. Die bisherige Behandlungsweise wird durch eine eingreifendere ersetzt, indem mit dem Thermokauter — als solcher dient mir ein eigens hierzu gemachter Stift meiner Brandmalereicasette — der ganze Geschwürsgrund energisch bestrichen und insbesondere die Ränder nicht geschont wurden.

21. Juni. Pat. klagt über schlechtes Sehen am linken Auge und gleichzeitige Schmerzhaftigkeit desselben. Das Bild am Glied hat sich nicht verändert. Die grösste der linksseitigen Leistendrüsen bietet an einer Stelle eine undeutliche Weichheit dar. Die Untersuchung des linken Auges ergab: äussere Theile normal; Conjunctiva bulbi gering conjunctival, etwas stärker ciliar injicirt; Cornea glatt und glänzend, normal gewölbt; vordere Kammer tief, Kammerwasser rein, Irisstructur erhalten, Farbe im Vergleich zum anderen Auge unverändert. Pupille mittelweit, rund, träge reagirend. Die Durchleuchtung ergiebt diffuse

Glaskörpertrübung, durch welche das Netzhautbild verschwommen, aber noch zu sehen ist. An der Papille nichts Pathologisches. T = n. S: zählt Finger in 3 Meter.

24. Juni. Das jetzt bestehende grosse einzige Geschwür ist etwas gereinigt, am rückwärtigen Rande noch mit dem durch Cauterisation gesetzten Schorfe bedeckt, stellenweise blutend. Die Lymphdrüsen der rechten Inguinalgegend etwas kleiner, die in der linken angewachsen; auch die Weichheit an dem einen Punkte ist deutlicher geworden. Am linken Auge, giebt Pat. an, haben die Schmerzen an Heftigkeit zugenommen, die Nächte sind schlaflos gewesen. Die Conjunctiva bulbi ist stark injicirt, etwas geschwollen, so dass der Cornealrand überragt erscheint. Die Cornea ist matt, leicht getrübt. Die Iris grünlich verfärbt, Structur stark verwischt, was wohl theilweise auf Rechnung der Hornhautmattigkeit und der Trübung des Kammerwassers zu setzen ist. Die Pupille sehr eng, reagirt kaum. Die Durchleuchtung ergiebt nur rothes Licht. Fundus nicht mehr zu sehen. Atropin; Salicyl.

26. Juni. Das Ulcus penis in Reinigung begriffen; die Drüsen in der linken Leiste haben an Grösse zugenommen, besonders die eine ist fast bis zur Hühnereigrösse angewachsen; das ganze Packet nimmt die Grösse und Form einer Mannesfaust ein. Zeichen von Fluctuation nirgends nachweisbar, nur an zwei Punkten verminderte Resistenz. Das linke Auge zeigt ein bedrohliches Bild: Conjunctiva bulbi stark geschwollen, am Cornealrand hat die früher bestehende Epaulette an Grösse fast einen chemotischen Wulst erreicht, die Injection einen düsteren violetten Anschein bekommen; die Cornea ist fast undurchsichtig; Pupille trotz Atropin eng, kaum reagirend. Tiefere Theile nicht mehr zu differenziren, man erkennt nur einen graugelben Reflex. Aus dem Fundus undeutliches rothes Licht. T = — 2; S: Lichtempfindung. Projection richtig. Pilocarpininjection.

28. Juni. Das ausgedehnte Geschwür zeigt eklatanten Stillstand der Progredienz, im übrigen wenig Veränderung. Die Lymphdrüsen sind wenig schmerzhaft, nicht grösser geworden. Dagegen ist die Entzündung des linken Auges vermehrt, die Chemosis hat zugenommen, leichte Secretion im Conjunctivalsacke hat sich eingestellt. In der Vorderkammer liegt am Boden, 2 mm hoch, undeutlich erkennbar, ein Exsudat von graugelber Farbe; ebenso im oberen äusseren Quadranten, dem Kammerfalz entsprechend, ein stecknadelkopfgrosser Pfropf. Von der Irisstructur und Farbe nichts zu erkennen. Pupille auf Atropin mittelweit. Aus dem Fundus rothes Licht sehr undeutlich. T = — 2. S: Lichtempfindung. Projection richtig. Die Lymphdrüsen in der linken Leistengegend werden unter Aneson extirpirt, wobei es nicht vermieden wurde, die grösste der Drüsen gleich nach dem Hautschnitte einzuschneiden. Dieselbe zeigt in der Mitte einen grösseren, und in der Peripherie einen kleineren eitrigen Erweichungsherd; im Ganzen werden sechs Drüsen auf sehr leichte Art ausgelöst und die Hautwunde nach Drainage mit Airolgaze durch Naht geschlossen.

31. Juni. Am Penis vorschreitende Besserung; die Hautwunde in der linken Leistengegend reizlos, Secretion minimal. Am linken Auge zeigt sich auffallende Wendung zum Besseren. Die Conjunctiva bulbi ist noch sehr stark injicirt, doch ist die Chemosis ganz verschwunden; die Hornhaut ist matt, etwas reiner, so dass man das noch über 1 mm hohe Hypopyon deutlich erkennen kann. Der Exsudatpfropf im Kammerfalz unverändert. Iris ist geschwollen, verfärbt, deren Structur verschwommen, die Pupille mittelweit, rund und unbeweglich. Tiefere Theile nicht erkenntlich. T: — 2; S: Handbewegungen in $^1/_2$ m. Pilocarpininjection.

2. Juli. Hypopyon geschwunden; der Exsudatpfropf noch immer deutlich erkennbar. Iris wie vorher. Pupille sehr weit, rund, unbeweglich und schwarz. Aus dem Fundus rothes Licht; Details wegen dichter Glaskörpertrübungen nicht erkennbar. T: noch herabgesetzt; S: Zählt Finger in 1 m.

5. Juli. Ulcus penis zeigt von allen Seiten beginnende Ueberhäutung; die Hautwunde in der linken Leiste bis auf die Drainageöffnung reizlos vertheilt. Secretion gleich Null. Am linken Auge hat sich sowohl die Conjunctival- als auch Ciliarinjection bedeutend vermindert, die Cornea ist glänzend, fast ganz durchsichtig, das Kammerwasser leicht trüb. An der hinteren Hornhautwand treten eine kleine Zahl von Präcipitaten in den Gesichtskreis. Die Iris ist abgeschwollen, doch verfärbt, die Pupille maximal weit, rund und unbeweglich. Glaskörper noch immer dicht getrübt. T: kaum vermindert. S: Zählt Finger in 4 m.

In raschem Laufe geht von jetzt an die Krankheit ihrer Heilung entgegen. Das Ulcus penis wird zusehends kleiner, die Hautwunde in der linken Leistengegend ist vollkommen geschlossen, in der rechten haben sich die Drüsen wieder verkleinert. Das kranke Auge ist nach Ablauf von 10 Tagen fast ganz reizlos geworden, und hat nur unter dem Einfluss der Glaskörpertrübungen an Sehschwäche zu leiden. T = n. S: = $^2/_{24}$.

Das Allgemeinbefinden des Pat. hat sich bisher nicht verändert. Schon ist das grosse Geschwür am Gliede bis zur Grösse eines Hellerstückes überhäutet, als am noch nicht betheiligten Theile des inneren Präputialblattes am

17. Juli ein neues Geschwür auftrat, welches längs der Corneafurche in der Ausdehnung von 5 mm verläuft, grau belegt ist und eine gleichzeitig auftretende Schmerzhaftigkeit in der Gegend der Hautnarbe der linken Leiste mit sich brachte. Eine energische Sublimatätzung des Geschwürs machte dem Fortschreiten kein Ende, sondern am

19. Juli war das Ulcus zur doppelten Grösse herangewachsen und wurde nun cauterisirt. Die Gegend der Hautnarbe in der linken Leiste ist äusserst schmerzempfindlich, geröthet und lässt stellenweise Infiltration verspüren.

20. Juli. Das linke Auge ist in allen seinen sichtbaren Theilen gereizt und leicht schmerzhaft. Conjunctiva bulbi stark injicirt, Cornea matt, Kammerwasser trüb, Iris verfärbt, Pupille eng, rund, träge reagirend. Glaskörper dicht getrübt, Fundus nicht sichtbar. T = n. S: Zählt Finger in 5 m.

23. Juli. Geschwür unverändert. In der linken Leiste hat eine infiltrirte Stelle bereits die Grösse einer Haselnuss erreicht, und ist sehr schmerzhaft. Der Visus am linken Auge ist in Folge der internen Exsudatanhäufung auf Handbewegungen in 3 m gesunken. Die Schmerzhaftigkeit im Auge nimmt an Stärke die Nacht hindurch zu und am

24. Juli finden wir am Boden der Vorderkammer ein grauweisses Exsudatklümpchen, während gleichzeitig die Vorderfläche der Iris grau überzogen erscheint. Die Präcipitate sind nicht vermehrt. Die Pupille ist trotz Atropin mittelweit, jedoch rund und unbeweglich, nicht rein schwarz. Aus dem Fundus rothes Licht, Details nicht erkennbar.

Die sofort vorgenommene Incision der infiltrirten Stelle zeigt eine graubraune Schnittfläche eines derben Knotens, aus dem sich weder Eiter noch nekrotische Theile entleeren. Deshalb wird eine energische Excochleation vorgenommen, bei der jedes wenigstens dem Gefühl zugängliche infiltrirte Stück entfernt wird. Drainage.

28. Juli. Das Ulcus penis hat den Schorf abgestossen und ist mit schönen Granulationen bedeckt. Die Secretion aus der Excochleationshöhle in der linken

Leiste ist serös, mittelstark, die Wunde selbst rein. Das erkrankte Auge zeigt noch immer starke conjunctivale und ciliare Injection; die Hornhaut ist glatt und glänzend, durchsichtig, Kammerwasser leicht getrübt, Präcipitate in gleicher Zahl vorhanden, dagegen ist der Exsudatpfropf aus der Vorderkammer verschwunden, Irisstructur undeutlich, Farbe verändert, Pupille maximal weit, unbeweglich rund und etwas grau scheinend. Der Glaskörper zeigt dichte, staubförmige Trübung, in Folge dessen der Fundus sehr undeutlich zu sehen ist. T = n. S: Zählt Finger in 6 m.

Jeder kommende Tag bringt zusehende Besserung an allen erkrankten Theilen; der Verlauf bietet an und für sich keine Besonderheiten dar.

14. August. Das Praeputium ist in Folge der Ulceration bis auf eine am Dorsum ca. 6 mm breite, an der Ansatzstelle des Frenulum noch ca. 9 mm breite, rings um die Glans verlaufende Hautfalte verkleinert, die ganze Geschwürsfläche übernarbt, weich und röthlich verfärbt; das Frenulum ist bis auf zwei Drittel, welche tadellos erhalten sind, zusammengeschrumpft. In der linken Leistengegend bleibt eine $5^1/_2$ cm lange, 5 mm breite Hautnarbe, welche in ihrem unteren Drittel in eine kreuzergrosse narbige Fläche sich verbreitert. Geschwollene Lymphdrüsen sind sowohl rechts als auch links nicht mehr zu tasten. Der Augenbefund ist folgender: Rechtes Auge in allen Theilen ohne pathologische Veränderung. $S = {}^6/_6$ + Gläser verschlechtern.

Linkes Auge: Aeussere Theile normal. Conjunctiva bulbi nicht injicirt, von normaler Farbe. Die Hornhaut ist von normaler Wölbung, glatt und glänzend, vollkommen durchsichtig und zeigt an ihrer Hinterwand 15 bis 20 feine Präcipitate von grauweisser Farbe und sehr geringer Grösse. Vorderkammer tief, gleichmässig und mit durchsichtigem Kammerwasser gefüllt. Die Iris ist kaum kenntlich verfärbt, nicht geschwollen, ihre Structur differenzirbar. Die Pupille ist eng, rund und schwarz; sie reagirt tadellos. An der Linse keine Veränderungen. Die Durchleuchtung ergiebt im Glaskörper eine feine gleichmässige, staubförmige Trübung, dagegen keine Verdichtungen oder Stränge. Der Augenhintergrund ist normal; auch in der Peripherie lassen sich weder in der Chorioidea noch der Retina Veränderungen nachweisen. T: n; S: $^6/_{12}$, durch Gläser nicht zu corrigiren.

26. August. Es hat sich nichts geändert. S: $^6/_{12}$, nur subjectiv gebessert.

Im beschriebenen Falle haben wir es mit einem, bezw. mehreren weichen Geschwüren am Penis zu thun, welche phagedänischen Charakter angenommen haben. Dieses Ulcus molle mit seinen gewöhnlichen Begleiterscheinungen, den eitrig einschmelzenden Bubonen, seine Progredienz, seine Eindämmung durch Ferrum candens, sein erneutes Auftreten, das Verschwinden der infiltrirten Drüsen auf der einen Seite, all' dies zeigt sich in wechselnder Form Jedem, der eine geraume Zeit Mitarbeiter einer dermato-syphilidologischen Abtheilung war. Etwas Anderes ist es mit dem Auftreten der Ophthalmie, zumal in der Form, wie oben beschrieben, in so unzweifelhafter Abhängigkeit vom Ulcus molle bezw. von dessen Bubonen. Die zu gleicher Zeit mit der Infiltration der Leistendrüsen, und neuerdings mit dem Recidiv aufgetretene Ophthalmie trat weder unter dem Bilde einer plastischen noch einer suppurativen Iridocyclitis auf und es bleibt demnach die klinische und pathologisch-anatomische Diagnose, sowie auch der Zusammenhang mit der Genitalaffection zu präcisiren.

Der Mann leidet an einem weichen Geschwüre; wie so oft, gesellt sich zu diesem auch hier eine Entzündung der Leistendrüsen hinzu. In knapper Aufeinanderfolge bekommt der Patient eine schwere Cyclitis auf dem einen Auge. Bisher hatte der Mann an seinen Augen nie ein Leiden gehabt, erst mit dem

Momente der Infiltration der Leistendrüsen trat die Reizung des Auges ein, eigenthümlicher Weise des Auges derselben Seite, auf dem die Leistendrüsenentzündung begann. Eine Gonorrhoea bestand weder vorher, noch zur Zeit, zudem spricht das klinische Bild der Cyclitis, und auch der ganze Verlauf derselben gegen diese Aetiologie. Lues, an welche am ehesten gedacht werden könnte, ist weder anamnestisch, noch objectiv zu constatiren; auch gegen diese Annahme der Ursache spricht das klinische Bild. Und zu alledem noch das unzweideutige Auftreten in zeitlicher Rücksicht. Das Bild, unter dem die Betheiligung des Auges auftrat, war Anfangs ganz das bedrohliche einer eitrigen Entzündung des Ciliartraktes: grosse Schmerzhaftigkeit, Sehstörung in Folge des Absetzens eines intraocularen Exsudats, Trübung der Hornhaut, des Kammerwassers, selbst Bildung eines Hypopyon, Irisentzündung, und besonders der chemotische Wulst der düster ciliar injicirten Conjunctiva bulbi, nicht zu vergessen des schon sich zeigenden gelben Reflexes aus der Tiefe des Auges. Gewiss konnte ich da alle Folgen einer Cyclitis suppurativa befürchten, und doch belehrte mich der Verlauf eines Anderen. Die Leistendrüsen der linken Seite beginnen eitrig einzuschmelzen; das linke Auge schreitet von der anfänglichen Reizung zur Entzündung progressiv fort. Mit jedem Steigen der Entzündung dort, nehmen hier die Zeichen in drohender Weise zu. Die Leistendrüsen und mit ihnen ein grosser Infiltrationsherd wird operativ entfernt; die Entzündung des linken Auges beginnt nachzulassen, wird schwächer und schwächer, es bleibt bis auf geringe Sehstörung und leichte Reizung der Bindehaut kein Rest zurück. Schon aus diesem einseitigen Beeinflussen beider Zustände liesse sich zur Genüge die Abhängigkeit der Ophthalmie von dem Eiterherde in inguine deduciren. Doch ein neues Beweismittel tritt hinzu. In der linken Leistengegend noch liegende Lymphdrüsen werden neuerdings infiltrirt und schmerzhaft; das linke Auge begleitet es sofort mit einer Reizerscheinung und Schmerzhaftigkeit, ja selbst mit Exsudatbildung im Augeninnern. Die Ausräumung der infiltrirten Stellen in der Leiste beantwortet das kranke Auge sogleich mit Nachlass sämmtlicher Entzündungserscheinungen bis zur endgültigen Reizlosigkeit. Bis jetzt ist weder eine Betheiligung des Auges noch eine selbständige Erkrankung eingetreten, und in inguine ist auch — Ruhe.

Wenn ich so die Abhängigkeit der Ophthalmie in kaum zu bezweifelnder Form dargethan habe, soweit es den Eiterherd in der linken Leistengegend betrifft, so ist doch die klinische Diagnose noch nicht festgestellt. Dass man diese Ophthalmie jetzt nach Ueberblick des ganzen Verlaufes nur mit Widerspruch wird eine eitrige nennen dürfen, ist mir klar. Und doch bleibt mir kaum etwas Anderes übrig, als anzunehmen, dass die ganz unter dem Bilde einer eitrigen Cyclitis beginnende Ophthalmie mit Gewissheit auch alle jene für diese Diagnose charakteristischen Folgen gehabt hätte, wenn ihr nicht so rasch ein Ende bereitet worden wäre, und demgemäss bleibt meine von Anfang an — als ich noch nicht ahnen konnte, in welchem Zusammenhange die Erkrankung auftrat — gemachte Diagnose: Cyclitis suppurativa aufrecht. Auf der einen Seite haben wir es mit einem Eiterherde zu thun, welcher nach Obigem als Endursache der aufgetretenen Cyclitis zu betrachten ist. Auch dieser Zusammenhang dürfte eher für als gegen die Annahme einer secundär auftretenden, also eitrigen Ophthalmie sprechen. Auf welche Art im beschriebenen Falle die Betheiligung des Auges zu Stande gekommen ist, kann aus dem klinischen Bilde allein bei dem Mangel jedes pathologisch-anatomischen Anhaltspunktes schwer behauptet werden. Eine secundäre eitrige Entzündung kann nach unseren jetzigen Anschauungen nur auf zwei Wegen entstehen: durch directe Fortleitung vom

primären Eiterherd auf dem Wege der in Reiz versetzten Gewebe, oder durch indirecte Fortleitung auf dem Wege des Säftestromes. Die erstere Art der Entstehungsweise können wir getrost in unserem Falle aus dem Kreis der Erwägungen weglassen, denn abgesehen von dem Fehlen irgend welcher Erscheinungen auf den die Leisten und das Auge trennenden Organen ist doch kaum daran zu denken, dass auf diese körperliche Entfernung hin, wie etwa von einem Eiterherde auf dem Wege der Lymphangioitis die Lymphadenitis entsteht, auf so verborgene Weise eine direct übergeleitete Cyclitis entstehen soll. Wir können daher — den Eiterherd in inguine als Endursache angenommen — nur auf die zweite Art der Entstehungsweise Rücksicht nehmen. In erster Linie sind da wohl die metastatisch entstehenden secundären Ophthalmieen ins Auge zu fassen, da solche am häufigsten zur Beobachtung kommen und eine Deutung am ehesten zulassen. Sie sind als durch verschleppte Emboli erzeugte neue locale Herde anzusehen, welche Bakterien aus dem Mutterherde in sich bergen. Diese Art der Ophthalmieen, welche genau in eine Linie mit den metastatischen Abscessen bei Pyohämie zu stellen sind, kommen auch am häufigsten als Begleiterscheinung einer solchen, oder etwas seltener bei anderen acuten Infectionskrankheiten zur Beobachtung. Dass dabei nicht immer pyohämische Allgemeinerscheinungen auftreten müssen, beweisen Fälle von Zahnextractionen oder Warzenfortsatzeiterungen, bei denen ganz locale eitrige Ophthalmieen in Beobachtung gekommen sind. Diese Ophthalmieen sind eigentlich in der einen Zahl von Fällen, in denen sie als Begleiterscheinung einer Pyohämie auftreten, an und für sich mehr oder weniger bedeutungslos, da sie mit ihrem Auftreten wohl die Prognose der Grundkrankheit verschlechtern, selbst aber keiner besonderen Behandlung bedürfen, da der Exitus letalis in Kürze eintritt. Doch treten in einer anderen Zahl von Fällen Ophthalmieen ebenfalls durch verschleppte Embolie auf, welche bei Heilung der Grundkrankheit wohl immer zur Panophthalmitis mit Phtisis bulbi oder zur Atrophia bulbi führen.

Dass aber eine eitrige Ophthalmie, welche durch endogene Infection entstanden ist, immer auf dem Wege der Metastase erfolgt, scheint mir mit Rücksicht auf meine Beobachtung nicht sicher zu sein. Denn wenn irgend ein Gefäss des Ciliartractes durch einen im Säftestrom kreisenden, von dem ursprünglichen Eiterherde in der Leistengegend herstammenden Embolus verstopft wird, so müssen wir annehmen, dass dieser Embolus Bakterien in grösserer Zahl birgt, welche nun an ihrem neuen Haltepunkte ihr Zerstörungswerk beginnen. Das auftretende klinische Bild entspricht anfänglich ganz dieser nicht unberechtigten Annahme. Doch verlieren wir bei dieser Annahme im weiteren Verlauf der Cyclitis jedes Verständniss für die Art der Abheilung. Wie soll man sich's denn vorstellen, dass nach Reinigung des Mutterherdes gleichzeitig und auffallend rasch eine Abschwächung sämmtlicher Krankheitserscheinungen am Auge eingetreten ist? Der dort steckende Embolus wäre ja trotzdem noch an Ort und Stelle, seine beherbergten Bakterien wären noch in bester Arbeit, und dieser neue, gewissermaassen als pyohämischer Abscess zu betrachtende Herd müsste für sich selbständig als locale Erkrankung, unbeeinflusst von anderartigen Maassnahmen seinen klinischen Verlauf nehmen. Der Eiterherd in der Leiste hätte ja nach dieser Annahme seinen schädigenden Einfluss ausgeübt, ohne ihn wieder selbst beeinflussen zu können. Der Verlauf entspricht jedoch gar nicht dieser Calculation; vielmehr bieten die Erscheinungen des linken Auges, entsprechend dem Zustande der Leistendrüsen, das Bild einer zu- und abnehmenden Entzündung dar, und gerade darin muss ich einen Grund sehen, die Entstehungsweise auf metastatischem Wege in diesem Fall zu ver-

werfen. Andererseits ist bei dem gar nicht gestörten Allgemeinbefinden des Patienten auch kaum an im Blute circulirende Bakterien zu denken, welche dann an einem Locus minoris resistentiae, in unserem Falle das linke Auge, festen Fuss gefasst hätten; also die entstandene Ophthalmie gewissermaassen eine Theilerscheinung einer Sephthämie darstellte. Ist schon für die Diagnose: Sephthämie kein Anhaltspunkt vorhanden, und auch die Ophthalmie nur gezwungen als klinisches Bild ihr einzureihen, so würde es zu unserer Erklärung auch wenig beitragen. Auch bei dieser Art der Entstehung müsste man bedenken, dass ja doch auch hier Bakterien eingewandert seien, welche trotz Entfernung des Mutterherdes noch im Auge sässen. Allerdings seien hier die Bakterien in weit geringerer Zahl als in einem Embolus vorhanden, und nach Elimination des Eiterherdes müsste jeder Zuzug von neuen Bakterien aufhören, und ziemlich ungezwungen könnte man eine Selbstheilung durch Unterliegen der geringen Zahl von Bakterien unter die Kraft der Gewebsthätigkeit annehmen. Wenn wir aber daran denken, dass möglicherweise von im Mutterherde durch die aufgehäuften Bakterien entstandenen Toxinen solche in den Säftestrom gelangen, so wäre es auch naheliegend, durch dieselben Toxine eine Schädigung des linken Ciliartractes anzunehmen. Doch darf man auch nicht vergessen, dass der Gesammtzustand des Patienten wenig Anhaltspunkte für die berechtigte Annahme solcher toxischer Substanzen im Blute giebt. Selbstverständlich müsste man auch diesfalls eine geringe Widerstandskraft des linken Auges annehmen, und selbst der stürmische Beginn der Ophthalmie würde nicht gegen diese Annahme sprechen. Mit dem Momente der Entfernung des primären Eiterherdes müsste auch die Production der Toxine ein Ende haben, die noch im Säftestrom kreisenden würden in Kürze ausgeschieden, und eine Abnahme der Entzündung im Auge, wie auch die Wiederherstellung der noch nicht zu stark angegriffenen Theile des Auges wäre die natürliche Folge. So geschah es in unserem Falle. Andererseits ist darüber wenig bekannt, dass Toxine so acut auftretende Entzündungserscheinungen bewirken können; selbst die im Verlaufe der Syphilis oder hier und da auch der Gonorrhoea acut einsetzenden Iridocyclitiden, nehmen im Weiteren eine schleppende Entwickelungsweise und zeigen Exacerbationen — vielleicht weil die schädigenden Toxine nicht gründlich entfernt werden können? — Und zudem ist ja darüber noch nicht entschieden, ober man es hier nicht auch mit Bakterien oder nur mit deren Producten, den Toxinen, zu thun hat. Auch die Art der Exsudatbildung ist eine ganz andere; ich habe sie in meinen der Augenheilkunde gewidmeten Zeiten nie gesehen. Das Exsudat machte einerseits den Eindruck eines plastischen, andererseits hatte ein Theil eiterigen Charakter, und weiterhin verschwand es für ein plastisches viel zu rasch; auch blieb kein Rest zurück, keine Adhäsionen, keine Stränge traten auf. Wollte man aus dem neuerlichen Auftreten der Cyclitis in meinem Falle einen anderen Schluss ziehen, als den der Abhängigkeit von der Drüseninfiltration, so ginge man, wie ich meine, fehl. Dasselbe als Recidiv einer Localerkrankung aufzufassen, ginge gar nicht; naheliegender wäre vielleicht, ein Recidiv anzunehmen auf Grund einer Allgemeinerkrankung, z. B. Lues. Doch auch diesbezüglich klärt der weitere Verlauf und der derzeitige Stillstand zur Genüge auf.

Ebenso wenig, wie man über die ursächliche Wirkungsweise eines an Iridocyclitis zu Grunde gegangenen oder doch daran leidenden Auges für die sympathische Entzündung des anderen Auges weiss, ebenso schwierig scheint mir die Deutung in meinem Falle zu sein. Gleichwie man bei der Erklärung der Aetiologie der sympathischen Ophthalmie trotz vorhandener experimenteller

Untersuchungen noch immer auf bakterielle, toxische und neurogene Ursachen Rücksicht nehmen muss; so bleibt es auch hier Jedem unbenommen, sich eine ihm passende Erklärungsweise heranzuziehen. Ich bin weit entfernt davon, einen nervösen Causalnexus herzustellen, um gewissermaassen eine sympathische Ophthalmie construiren zu können; denn auch die Erfahrung zeigt bei einer solchen, dass die Entfernung des anderen Auges auf die bereits ausgebrochene sympathische Entzündung des einen keinen oder doch sehr schwachen Einfluss ausübt. Doch befriedigt mich auch keine der anderen Erklärungsformen vollends, was wohl auch darin seinen Grund finden mag, dass mir nur klinische Beobachtung und keine Untersuchung aus pathologisch-anatomischen Präparaten zur Verfügung steht. Auffallend, doch keineswegs unzweifelhaft auf neurogene Entstehungsweise hindeutend, ist das Auftreten der Ophthalmie auf derselben Seite, wo der Mutterherd lag; es mag nur ein Zufall sein, oder liesse es sich, wenn auch sehr schwer, auf Säftebahnen zurückführen. Eine Therapie dieser secundären Ophthalmie als solcher kann bei dem raschen Auftreten und dem raschen Verschwinden kaum in Frage kommen — Atropin und Fomentation leisteten in meinem Falle wenig, — wenn nicht die einzig richtige Behandlungsweise in der Entfernung des ursprünglichen Eiterherdes bestand, was von mir, ohne von dessen Bedeutung für das Auge etwas geahnt zu haben, ausgeführt wurde. Zur rascheren Resorption des gesetzten Exsudates dürfte wohl die Pilocarpin-Injection beigetragen haben.

Zum Schlusse möchte ich noch einmal darauf zurückkommen, dass mir der Zusammenhang des Augenleidens mit der Genital- und Drüsenaffection unzweifelhaft erscheint, dass mir aber keine oben versuchter Erklärungen der Entstehungsweise vollauf zusagt; es müsste denn auf Grund eingehender Untersuchungen die eine oder andere erwiesen werden.

Neue Instrumente, Medicamente etc.

Cyklochrom.[1]

Eine neue Vorrichtung, welche den raschen Wechsel der Farbe des Probeobjectes beim Perimetriren ermöglicht.

Von Dr. Theodor Bałłaban, Augenarzt in Lemberg.

Die Genauigkeit der Farbengesichtsfelder, speciell solcher, welche wir mit Patienten geringer Intelligenz aufnehmen, ist eine sehr mangelhafte, besonders deshalb, weil der Patient immer vom zweiten Meridiane an, der untersucht wird, schon weiss, welche Farbe ihm gebracht werden wird. Auch intelligenten und über die Wichtigkeit der perimetrischen Untersuchung völlig orientirten Personen fällt es ausserordentlich schwer, über Farbengrenzen genaue Angaben zu machen, sobald sie ahnen, welche Farbe ihnen gezeigt werden wird.

Ein rasches, vom Patienten unbemerktes Auswechseln der farbigen Objecte ist aber bei fast allen jetzt in Gebrauch stehenden einfacheren Perimetern ausgeschlossen. Diese Thatsachen waren Ursache, weshalb ich seit Längerem mich mit der Construction eines Apparates beschäftigte, welcher leicht an den gewöhnlichen Perimetern angebracht werden kann, und welcher es ermöglicht, rasch

[1] ὁ κύκλος — der Kreis, κυκλεύειν — im Kreise bewegen, τὸ χρῶμα — die Farbe.

und unauffällig während des Perimetrirens die zu verwendenden Farben zu ändern. So entstand das von mir so benannte „Cyklochrom", nach meinen Angaben von Johann Harbułt[1] in Lemberg verfertigt, welches ich dem Moskauer Ophthalmologen-Congresse vorzuführen die Ehre hatte. Der Beifall, welcher von Seite der berufendsten Fachgenossen demselben zu Theil wurde, veranlasste mich, den Apparat noch weiter zu verbessern, und erlaube ich mir jetzt, denselben in dieser verbesserten Gestalt vom Optiker Alois Schwarz in Wien in gefälliger Form und tadelloser Beschaffenheit ausgeführt, den hochgeehrten Fachgenossen zur geneigten Beachtung zu empfehlen.

An der dem Beschauer zugewendete Seite des mattschwarzen Apparates befindet sich eine kreisförmige 10 mm im Durchmesser haltende Oeffnung (*O*, Fig. 1), in welcher durch Drehung einer an der Rückseite des Apparates senkrecht angesetzten Zahnstange (*Zs*, Fig. 1), die einzelnen Farben und zwar in

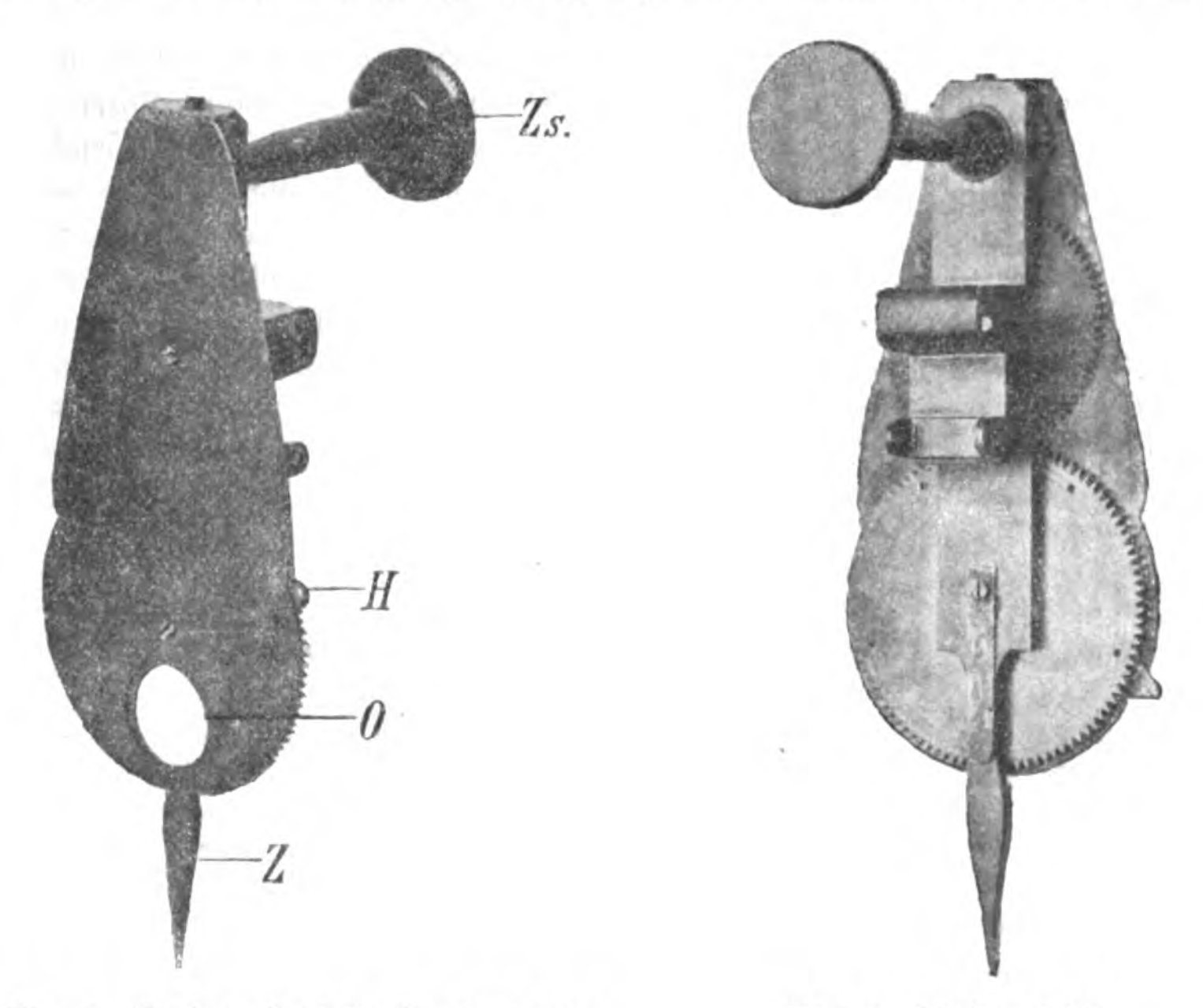


Fig. 1. Vordere Ansicht des Apparates. Fig. 2. Rückansicht.

der Reihenfolge: weiss, grün, blau, roth, gelb — durch Rotation einer im Apparate enthaltenen, die Farben in gleich grossen Sectoren tragenden Metallplatte eingestellt werden können. Das Auswechseln der Farben ist dadurch äusserst einfach gemacht, um so mehr, als nach jeder Umdrehung der Zahnstange, sobald das Centrum des farbigen Sectors dem kreisförmigen Ausschnitte gegenüber steht, eine automatische Arretirung erfolgt. Durch Drehung eines zwischen der Deckplatte des Apparates und der Farbenscheibe eingeschalteten Diaphragmas (Hebel *H*, Fig. 1) kann die Fläche des farbigen Objectes auf 5 und 2 mm verkleinert werden. Dadurch, dass die Deckeln der Metallbestandtheile äusserst dünn gefertigt sind, ist das farbige Object weniger als $^1/_2$ mm unter der Oberfläche des Apparates angebracht, so dass also keinerlei Beschattung der Farben

[1] Mechaniker bei der Firma J. Boscovitz in Lemberg.

erfolgt. Leider musste, um dies zu ermöglichen, auf die Verwendung der Marc-schen Tuche verzichtet werden, und sind entsprechend dem reine Farben des Heidelberger'schen Farbenbuches in Verwendung gezogen worden. Die Farben sind derart angeordnet, dass nie zwei Gegenfarben eines Farbenpaares nebeneinander liegen.

Der Zeiger *Z* ermöglicht ein genaues Ablesen der Grade des Perimeterbogens.

Der Apparat kann leicht an das Förster'sche Perimeter angebracht werden und zwar in der Weise, dass der Deckel der Metallbüchse dem Perimeterbogen abgewendet, dem untersuchten Auge zugewendet ist. Die obenerwähnte Stange, mittelst welcher die farbigen Objecte ausgewechselt werden, liegt dem Rande des Perimeterbogens an und steht an dessen Rückfläche so viel vor, dass der Perimetrirende leicht durch Drehung derselben die Objectsänderung vornehmen kann.

Das Bedürfniss nach einer derartigen Vorrichtung war schon mehrfach gefühlt worden; einzelne Mechaniker haben schon ihren Perimetern Vorrichtungen beigegeben, welche ein rascheres Auswechseln der farbigen Objecte ermöglichen sollte. So erwähnt Nieden[1] in dem Berichte des Moskauer Congresses, dass das Junk'sche Perimeter einen ähnlichen Apparat enthalte. Mir ist bisher nichts meinem Apparate Aehnliches bekannt gewesen, und auch keiner der geehrten Fachgenossen, welche der Demonstration desselben am Moskauer Congresse beiwohnten, konnte mir hierüber irgend welche Angaben machen.

Mein Cyklochrom ist beim Mechaniker Alois Schwarz in Wien, Spitalgasse Nr. 1, zum Preise von 7 Gulden ö. W. zu erhalten.

Referate, Uebersetzungen, Auszüge.

Die Blindheit in Spanien, von J. Hirschberg. (Deutsche med. Wochenschr. 1898. Nr. 23.)

Spanien gilt dem Deutschen, besonders durch Göthe's Einfluss, seit 100 Jahren als das schöne Land des Weins und der Gesänge; je weniger besucht, um so mehr wird es in Liedern und Romanen gepriesen.

Natürlich hat es in unserem Jahrhundert nicht an solchen Reisenden gefehlt, welche ausser Bildern, Kirchen, Ruinen, schönen Gegenden und Stierkämpfen auch die grosse Zahl von Blinden in Spanien beobachtet haben. Es ist fast ein viertel Jahrhundert her, dass ich selber in einer Arbeit über das Auge in forensischer Hinsicht[2] mit diesem Gegenstand mich beschäftigt hatte. Die eigne Anschauung, die ich kürzlich bei einer sechswöchentlichen Reise in Spanien gewonnen, hat diese alten Erinnerungen wieder wachgerufen und mich veranlasst, die Blindheit in Spanien etwas genauer zu beschreiben, zumal ich in der Lage gewesen, über eine der Hauptursachen der Blindheit, die einheimische Körnerkrankheit, nach den mir von spanischen Augenärzten gelieferten Zahlen, eine ausführlichere Zusammenstellung, als bisher in der Literatur vorhanden gewesen, auf dem internationalen Congress von Madrid

---

[1] Nieden, Arch. f. Augenheilk. XXXV. 4.

[2] Eulenburg's Vierteljahresschrift für gerichtliche Medicin N. F., Bd. XXIII, Heft 2.

vorzulegen. Ich habe diesen Vortrag in spanischer Sprache gehalten, weil es sich um die Zahlen spanischer Ortschaften handelte und weil ich gerade auf die spanischen Aerzte einzuwirken und möglicherweise eine gewisse Besserung der Zustände anzubahnen beabsichtigte.

Ich beginne mit den Reiseberichten.

Zuerst erwähne ich aus dem (im Anfang dieses Jahrhunderts geschriebenen) Buch[1] eines Nichtarztes „A year in Spain" das folgende: „Die zahlreichste Classe der Bettler in Madrid sind die Blinden. Aber auch aus den besseren Classen sieht man täglich sehr viele Blinde auf dem Paseo lustwandeln."

Sodann betrachte ich den Bericht des französischen Augenarztes George Camuset, der in den Annales d'Oculistique 1874, Bd. LXXII, S. 195, veröffentlicht ist: „Erschreckend ist die Zahl der Augenkranken, sowie man den Fuss auf spanischen Boden setzt. Die völlige Sorglosigkeit des Volkes lässt die Augenübel einen Grad erreichen, welchen man in Frankreich nicht kennt. Ein blinder Fatalismus veranlasst sie, die Krankheit gleichgiltig hinzunehmen. Meist suchen sie nur Hilfe bei der heiligen Lucia, deren Altar in jeder Kirche mit Gelübde-Geschenken bedeckt ist. Der Mangel an Augenärzten hat nicht wenig dazu beigetragen, diesen schlimmen Zustand aufrecht zu erhalten. Die Strassen der grossen Städte sind in wahrem Sinne des Wortes belagert von den Blinden; sie betteln in Haufen von fünf und sechs und rollen ihre entarteten Augäpfel in den Höhlen. Die übergrosse Mehrzahl der Erblindungen rührt her von der Augenentzündung der Neugeborenen oder von der granulösen. Ich habe im Vorübergehen alle Blinde untersucht; unter mehr als 300 habe ich nur drei bis vier Fälle von Amaurose (durch Leiden der inneren Theile des Auges) vorgefunden."

Ich will nicht unerwähnt lassen, dass mein Freund Carreras Aragó aus Barcelona, der mich, unmittelbar nachdem diese Mittheilung gedruckt war, in Berlin besuchte, die Angaben Camuset's für übertrieben erklärte.

Camuset schildert des weiteren die Gründung der ersten Augenklinik, die Cervera 1852 zu Madrid bewerkstelligt hat, und der anderen, zu Barcelona unter Carreras, zu Valencia unter Armet, zu Sevilla unter Chiralt, zu Cadiz unter Toro; namentlich auch der prachtvollen, die dem König Amadeo und seiner Gemahlin zu verdanken war, und die unter Leitung von Delgado de Jugo stand. Er rühmt endlich mit Stolz, dass alle spanischen Augenärzte in Paris gebildet seien.

Das war wohl damals schon nicht ganz richtig und gilt heute erst recht nicht mehr. Ich habe in der Sitzung der medicinischen Akademie zu Barcelona, die mir zu Ehren veranstaltet wurde, sowie in Madrid mehrere in Deutschland gebildete Augenärzte und einige Schüler von mir selber angetroffen.

Leider hat die Pflege der Augenheilkunde in der letzten Zeit nicht diejenigen Fortschritte in Spanien gemacht, die wir wünschen und erwarten sollten. Cervera ist Politiker, Carreras und Chiralt haben von der Praxis sich zurückgezogen, Delgado ist gestorben; die prachtvolle Klinik des Königs Amadeo ist nach dessen Rücktritt völlig eingegangen. Es giebt keinen Professor der Augenheilkunde in Spanien, keine staatliche oder gemeindliche Augenheilanstalt; nur Abtheilungen für Augenkranke in den öffentlichen Krankenhäusern und kleine Privataugenheilanstalten. Es giebt keine spanische Vereinigung der

[1] Leider habe ich in meiner vorher erwähnten Arbeit nichts über den Verfasser und den Druckort des Buches mitgetheilt.

Augenärzte, obwohl mein Freund Dr. Menacho in Barcelona verschiedene Versuche gemacht hat, eine solche zu gründen. Der Unterricht in der Augenheilkunde liegt völlig darnieder. Sogar in Madrid wird weiter nichts geboten, als die Möglichkeit eines ergänzenden Cursus in der Augenheilkunde.[1]

Hoffen wir eine Besserung von der binnen zwei Jahren zu erwartenden Fertigstellung der überaus prächtigen und geräumigen medicinischen Facultät zu Barcelona, die mir im Rohbau gezeigt wurde von dem Herrn Decan Dr. E. Bertrán Rubio, der seit 40 Jahren an der Regeneration des medicinischen Unterrichts in Spanien mit Einsetzung aller seiner Kräfte arbeitet, mit der Uebersetzung von Virchow's Cellularpathologie begonnen hat und jetzt eine Einrichtung fertig stellt, in der jede Art von klinischer, anatomischer, experimenteller Unterweisung gewährleistet ist, während in der alten medicinischen Facultät zwar ein sehr malerisches Theater für Anatomie besteht, aber der Unterricht vielfach nur durch Modelle und Zeichnungen geleistet wird, trotz der schönen Präparate aus älterer Zeit und der Büste des würdigen Gimbernat.

Wenn ich nunmehr zu meinen eigenen Reisebeobachtungen übergehe, so muss ich zunächst hervorheben, dass Camuset einiges Recht hat zu behaupten, dass in Spanien die Strassen von blinden Bettlern wimmeln. Die nördlichen baskischen Provinzen, die sehr gerühmt werden, habe ich allerdings nicht kennen gelernt. Aber schon in Madrid ist es recht arg und wird immer ärger, je weiter man nach Süden kommt. Im schönen Andalusien ist es nur noch wenig besser, als an der Nordküste von Afrika, z. B. in Tanger oder Tunis; allerdings sichtlich besser, als in Aegypten, das ja den Höhepunkt der Blindenziffer erreicht, wenigstens nach dem, was ich bisher in vier Erdtheilen zu sehen Gelegenheit fand.

Schon in Madrid sah ich eine Musikbande von neun erwachsenen Blinden durch die Strassen ziehen; acht von ihnen hatten geschrumpfte Augäpfel, einer litt an Amaurose.

Aber hier ist eine Thatsache anzuführen, dass nämlich die Behörden überaus nachsichtig gegen die Bettler sind und ihnen erlauben, ihr Gewerbe frei auszuüben, ohne Beschränkung der Freizügigkeit. So strömen in die Städte die blinden Bettler der Umgegend zusammen, wenn auch nicht anzunehmen ist, dass sie sehr weite Reisen unternehmen. Immerhin kann man aus der einfachen Beobachtung die Zahl der Blinden überschätzen.

Was die Ursache der Blindheit anbetrifft, so findet man verhältnissmässig häufig vollständige Schrumpfung beider Augäpfel. Nirgends in der Welt habe ich mehr so stark verkleinerte Augäpfel gesehen.

Vielleicht liegt dies in einer Besonderheit der Volks-Heilkunde oder Unheilkunde, die mir verborgen blieb. Die Hauptursachen sind Eiterung der Neugeborenen, ägyptische Augenentzündung und Pocken. Die letzteren bildeten ja im vorigen Jahrhundert eine Hauptquelle der Erblindung in ganz Europa, in diesem Jahrhundert und gegen die Wende desselben findet man diese Ursache hauptsächlich nur noch im Osten und im Süden unseres Erdtheils.

Ferner muss ich bestätigen, dass man zahlreiche gut gekleidete Menschen in Spanien sieht, die auf beiden oder auf einem Auge in Folge äusserer Ent-

---

[1] Guia redactada con occassión del XI. congreso internacional de Higiene y Demografia, Madrid 1898, S. 211. Facultad de Medicina de Madrid . . . Este programa de estudios autoriza igualmente cursos complementarios con carácter oficial de Sifilografia, de Dermatología, de Oftalmología.

zündung erblindet sind. Das zeigt sich auf jedem Paseo. Das zeigte sich sogar in den Hauptsitzungen des Congresses.

Blinde findet man, wo man sie am wenigsten sucht. Auf dem herrlichen Wachtthurm zu Cadiz, wo die unbeschränkte Aussicht uns am ehesten das Hohelied des Scharfsehens aus Göthe's Faust ins Gedächtniss ruft,[1] fand ich einen nahezu blinden, körnerkranken Thürmer,[2] der auf meine Fragen nichts zu erwidern hatte, als das man Geduld üben müsse.

Vergleicht man nun mit diesem allgemeinen Eindruck die Ziffern der Blindenzählung, dass in Deutschland, Frankreich, England etwa acht bis neun Blinde auf 10 000 Einwohner kommen, in Spanien 11;[3] so kann man nicht umhin, die für Spanien ermittelte Zahl als unverlässlich zu bezeichnen. Sie entstammt der Volkszählung von 1860. Auch die späteren Zählungen scheinen mir noch nicht vollständig gewesen zu sein. Nach der Zusammenstellung von Corradi, die Prof. Cohn in seinem vortrefflichen Werk über Hygiene des Auges[4] wiedergiebt, kommen in Frankreich, Deutschland, England[5] 84, 85, 88 Blinde auf 100 000 Einwohner, in Spanien 148, im europäischen Russland 210.

Sehr interessant und für unsere Zwecke wichtig ist das 1881 erschienene Werk von Carreras Aragó über die Blindheit in Spanien,[6] von dem das Centralblatt für Augenheilkunde (1881, S. 499—501) einen vollständigen Auszug liefert. Carreras stützte sich auf die erwähnte Volkszählung von 1860, welche 11,09 Blinde auf 10 000 Einwohner ergab. Im Süden von Spanien ist das Mittel 14,78; im Norden 9,06. Bezüglich der Blindheitsursachen findet Carreras an seinem eigen Beobachtungsmaterial auf 1000 Fälle von Augenerblindung 56 Augeneiterung der Neugeborenen, 91 Trachom, 43 Pocken, 96 Glaukom, 241 Sehnervenleiden. (Trachom und Pocken spielen in meiner eigenen Statistik eine sehr geringe Rolle.)

Zum Schluss betont Carreras die Nothwendigkeit, 1. den Unterricht in der Augenheilkunde obligatorisch zu machen; 2. den Elementarunterricht zu heben; 3. Blindenasyle zu gründen; 4. vier Inspectoren für die vier Hauptbezirke Spaniens zu ernennen, welche den Ursachen der Blindheit und den Mitteln ihrer Abhilfe nachzuforschen hätten. Die Forderungen des unermüdlichen, menschenfreundlichen Arztes sind noch bis heute fromme Wünsche geblieben.

Bezüglich der einen so wichtigen Erblindungsursache, der Verbreitung der Körnerkrankheit in Spanien, verdanke ich die folgenden statistischen Mittheilungen meinen Freunden Carreras Aragó (1) und Menacho (2) in Barcelona und Osio (3) in Madrid, welche mir ihre eigenen Zahlen und die der hauptsächlichsten Augenärzte Spaniens gesammelt haben.

I. Im Norden von Spanien ist die Krankheit gering oder mittelstark:[7] San Sebastian (Dr. Umerez, 2) 12‰. Bilbao (Dr. Somonte, 2) Klinik 96,5, Privat 32, zusammen 64,47‰.

---

[1] II. Theil, 5. Act, 4. Scene.

[2] Zum Signalisiren der Schiffe muss natürlich ein Anderer angestellt sein.

[3] Prof. v. Mayr, Die Verbreitung der Blindheit u. s. w., München 1877; Blindenstatistik von Prof. Cohn, Eulenburg's Real-Encyclopädie 2. Auflage, III, 139.

[4] Wien 1892, S. 758.

[5] Ausser Irland, das 120 zählt.

[6] La ceguera en España. Barcelona 1881.

[7] Vergleiche meine Arbeit in der Deutschen med. Wochenschrift 1897, Nr. 27: Trachomfrei $\leq$ 2‰ (2 Trachomfälle auf 1000 Augenkranke), leicht behaftet 10 bis 15‰, mittlere Erkrankung 50‰, starke Erkrankung 100‰, 200‰ u. m.

II. In den mittleren Provinzen ist meist mittelstarke Erkrankung zu finden: In der (650 m ü. M. gelegenen) Hauptstadt Madrid (Dr. Peña, 2) 50 $^0/_{00}$. Madrid (Dr. Osio, 3) 80 $^0/_{00}$.

Dagegen hatte in Valladolid (in der Ebene am Pisuerga und Canal von Castilien 679 m ü. M. gelegen!) Dr. Alvarado (3) nicht weniger als 266,5 $^0/_{00}$, sogar in der Privatsprechstunde 183,1 $^0/_{00}$. Er schätzt das Trachom in Lugo und Orense auf 200 $^0/_{00}$, in Burgos, Palencia, Logrono und Leon auf 60 bis 80 $^0/_{00}$.

III. In den östlichen, am Mittelmeer gelegenen Provinzen herrscht starke Erkrankung vor: Barcelona (Dr. Menacho, 2) Klinik 101,8 $^0/_{00}$, Privatsprechstunde 32,8, zusammen 67,3 $^0/_{00}$. Barcelona (Dr. Carreras Aragó, 1 und 2) 119,8 $^0/_{00}$. Barcelona (Dr. Baraquer) 120 $^0/_{00}$. Castellon de la Plana (Dr. Forés, 2) 200,0 $^0/_{00}$. Valencia (Dr. Blanco, 2) Klinik 333,8 $^0/_{00}$, Privatsprechstunde 125 $^0/_{00}$; zusammen 229,9 $^0/_{00}$. Valencia (Dr. Aguiler, 2) Klinik 266,5 $^0/_{00}$, Privatsprechstunde 183,1 $^0/_{00}$; zusammen 238,8 $^0/_{00}$.

Die Zunahme nach dem Süden zu ist deutlich. Die südlichen Bezirke waren auch länger unter arabischer Herrschaft.

IV. In den südlichen Provinzen herrscht wohl fast durchgehends starke Erkrankung, doch habe ich bisher nur zwei Zahlen erlangen können: Cadiz (Dr. Toro, 3) 90 $^0/_{00}$. Sevilla (Dr. Chiralt, 3) 102,5 $^0/_{00}$.

Die Zahlen sind immerhin beträchtlich geringer, als die von Valencia. Dr. Chiralt[1] betont, dass in der armen Bevölkerung von Sevilla die Krankheit durch augenärztliches Wirken verringert sei, dass aber in die Minenprovinz Huelva immer neue Trachomfamilien eindringen, aus den ärmsten Gegenden von Spanien und Portugal.

Die genaueste Statistik besitze ich von Carreras Aragó (1).

1875 hatte Barcelona 216 000 Einwohner. Unter 2459 Kranken seiner Poliklinik waren 273 Fälle von Trachom, und zwar 28 acute und 248 chronische; das giebt 116,60 $^0/_{00}$. 1876 hatte Barcelona 237 000 Einwohner. Unter 2443 Kranken seiner Poliklinik waren 314 mit Trachom, und zwar 33 acute und 281 chronische, das giebt 128 $^0/_{00}$.

Unter 395 Fällen von Erblindungen hatte das Trachom die Erblindung von 36 Augen verursacht. Männer 12; 5 rechts, 7 beide Augen; zusammen 19 Augen. Frauen 11; 3 rechts, 2 links, 6 beide Augen; zusammen 17 Augen. Unter 1000 blinden Augen hatte das Trachom 91 mal die Erblindung verursacht!

Zum Schluss dieser Statistik erwähne ich noch, dass Prof. da Gama Pinto in Lissabon 1891 auf 1000 Augenkranke 120 Fälle von Trachom beobachtete.

Journal-Uebersicht.

La clinique ophtalmologique. 1898. Nr. 1.

1) **Des nouveaux sels d'argent en thérapeutique oculaire**, par Darier.

Mittheilung von Versuchen mit Argentamin, Argonin, Itrol, Actol, Protargol und ähnlichen Silbersalzen, welche zum Resultat haben, dass Verf. das Protargol für dasjenige Medikament erklärt, welches vermöge seiner Vorzüge verdient, statt des Höllensteins angewendet zu werden.

---

[1] Revista de med. y cir. pract. XIV, 330 (Marzo 1890, S. 284).

2) **Nouvelle opération du lagophtalmos,** par Königshöfer.

3) **De l'actinomycose des canalicules lacrymaux,** par Lange.

Nr. 2.

1) **Quelques modifications au procédé d'extraction simple de la cataracte,** par Angelucci.

2) **Note sur un cas de lipodermoïde sousconjonctival du pli sémilunaire,** par van Duyse.

Den vier bekannten Fällen von Lipodermoïd der Carunkel fügt Verf. einen neuen, anatomisch untersuchten hinzu.

Nr. 3.

1) **La sécheresse de l'oeil et son traitement,** par Nesnamoff.

Zwei Punkte hat die Therapie zu berücksichtigen: Erstens die Wiederherstellung der Möglichkeit, die Horn- und Bindehaut durch die Thränen zu benetzen, und zweitens die Steigerung der Thränensecretion selbst. Daher zunächst Ausspülung des Auges mit physiologischer Kochsalzlösung und etwas Soda, sodann mit Aether, um die bedeckende fettartige Schmiere zu entfernen. Sodann öfteres Riechenlassen von Ammoniak. Das Auge soll dann ca. 2 Stunden feucht bleiben.

2) **Un cas de paralysie conjugée des muscles des deux yeux avec conservation de la convergence,** par Lederer.

3) **Traitement chirurgical de la conjonctivite granuleuse,** par Darier.

4) **Coloboma spontané de l'iris,** par Dujardin.

Nr. 4.

1) **De la concomitance du ptosis et du zona ophtalmique,** par Fouchard.

Unter Zona ophtalmique versteht Verf. dasselbe wie Herpes zoster des ophthalmicus.

2) **De l'enophtalmie traumatique,** par Maklakow.

3) **Un cas d'enophtalmos traumatique amélioré par le reculement des quatre muscles droits,** par Darier. Moll.

Bibliographie.

1) Physiologische Beobachtungen am Auge der Krokodile, von G. Abelsdorff. (Arch. f. Anat. u. Physiol. 1898. Physiol. Abthlg. S. 155.) Während die Mehrzahl der Reptilien in der Netzhaut nur Zapfen haben, besitzen die Krokodile (Alligator lucius) noch sehr reichliche Stäbchen, entsprechend dem zuerst von Max Schultze für Säugethiere und Vögel aufgestellten Satz, dass bei nächtlichen Thieren die Netzhaut reich an Stäbchen ist. Die Stäbchen enthalten auch Sehroth, daher die Netzhaut im Dunkel gehaltener Alligatoren

eine Purpurfärbung zeigt, und zwar nicht nur am enucleïrten Auge, sondern am lebenden ophthalmoskopisch erkennbar, ebenso das schnelle Bleichen des Sehpurpurs durch Licht. Doch wird der durch Licht gebleichte Purpur am Lebenden schnell regenerirt und bleibt auch nach dem Tode bestehen, wofern nur die Netzhaut mit dem Pigmentepithel in Berührung bleibt. Ophthalmoskopisch kann man ein den oberen Theil des Auges einnehmendes Tapetum retinale erkennen, das reichlich Guanin enthält. Weder im tapetalen, noch in den übrigen Abschnitten der Netzhaut war eine Pigmentwanderung unter dem Einfluss des Lichtes (Engelmann) vorhanden, vielmehr verhielt sich selbst im Dunkelauge das Pigment wie sonst bei Belichtung, d. h. es war in den Fortsätzen der Epithelzellen angehäuft; Aehnliches hat schon Kühne von den mit Retinaltapetum versehenen Fischaugen mitgetheilt, insofern z. B. in dem guaninfreien Epithel der Retina des Bleys selbst die geringste Veränderung in der Vertheilung des Pigmentes (Fuscin) ausblieb. I. Munk.

2) Ueber Lichtbeugung an Hornhaut und Linse (Regenbogenfarbensehen), von H. Salomonsohn. (Arch. f. Anat. u. Physiol. 1898. Physiol. Abthlg. S. 187.) Verf. hat zunächst die Beobachtungen der Physiker, die an Lichtquellen wahrnehmbaren farbigen Kreise und die um von Wasserdunst umhüllte Flammen auftretenden Lichthöfe betreffend, übersichtlich zusammengestellt und kritisch beleuchtet. An eine eingehende Erörterung der die Erklärung jener Erscheinungen liefernden Gesetze der Diffraction des Lichtes schliesst Verf. seine eigenen Versuche und Beobachtungen an, bezüglich deren Einzelheiten auf das (etwas sehr in die Breite gezogene) Original verwiesen sei. Diese Versuche führen zu folgenden Schlüssen: Physiologisch tritt um Lichtquellen eine in der physikalischen Literatur bereits als „Meyer'sche Ringe" beschriebene Farbenerscheinung auf, die sehr lichtschwach ist und einen Hof darstellt, welcher der Lichtquelle zunächst von gleicher Farbe mit derselben ist. Derselbe wird von einem rothen Ring umsäumt, dann folgt ein dunkler Raum, der mit einem blaugrünen und einem (äusseren) rothen Ringe abschliesst. Diese Erscheinung wird durch Diffraction des Lichtes an zelligen Gebilden der Hornhautoberfläche, wie absterbende Epithelzellen, Schleimkörperchen u. A. hervorgerufen und tritt bei entzündlichen Affectionen (Conjunctivitis) in gesteigertem Grade auf. Eine zweite Farbenerscheinung beobachten gesunde Augen nur bei Mydriasis; sie ist nicht so lichtschwach, wie die eben geschilderte, auch durch einen dunklen Raum von der Lichtquelle geschieden, und zeigt die spektrale Farbenfolge, und zwar innen Violett, aussen Roth. Aber nicht nur gesunde, sondern auch Augen mit Cataract nehmen bei erweiterter Pupille dies zuerst von Donders beschriebene „Regenbogenfarbensehen" wahr. Diese Ringe erklärt Verf. „durch Diffraction an einem regelmässigen Spaltgitter in radiärer Anordnung um einen unwirksamen Kern" und nimmt dieses Gitter in der Rindenschicht der Linse an. Auch das bei Glaucom vorkommende Regenbogensehen sei ebenso zu deuten. I. Munk.

3) Two cases of coloboma iridis in mother and son, with monocular policoria also in the son, by Maynard. (Indian medical gazette. 1897. Nr. 12.) Inhalt ist in der Ueberschrift wiedergegeben. Moll.

4) Sur un cas de cysticerque sous-conjonctival, par Gallemaerts. (Bulletin de l'Académie de Médecine de Belgique. Sitzung vom 31. Juli 1897.) Mit anatomischer Beschreibung und genauer Literaturangabe. Moll.

Um Einsendung von Separatabdrücken wird gebeten.

Verlag von Veit & Comp. in Leipzig. — Druck von Metzger & Wittig in Leipzig.

Centralblatt

für praktische

AUGENHEILKUNDE.

Herausgegeben von

Prof. Dr. J. Hirschberg, Geh. Med.-Rath, in Berlin.

Monatlich ein Heft. Preis des Jahrganges 12 Mark. Zu beziehen durch alle Buchhandlungen des In- und Auslandes und die Postanstalten des Deutschen Reiches.

November. Zweiundzwanzigster Jahrgang. 1898.

I. Conjunctivitis diphtheritica seu necrotica. Die Augendiphtherie mit Jodoform behandelt.

Von Dr. **J. Tamamchef.**

Dieselbe vernichtende Rolle, welche die Rachendiphtherie für das Leben des daran Erkrankten spielt, ist der Augendiphtherie in Bezug auf das Sehvermögen zuertheilt. Beide Erkrankungen trotzten bis zur jüngsten Zeit jeder regelrechten und systematischen Behandlung, und wie die Rachen-

diphtherie oft in kürzester Frist trotz aller therapeutischen Versuche tödtlich verlief, so ruinirte die Augendiphtherie das Sehvermögen der Kranken manchmal schon im ersten Beginn der Erkrankung. Nach 24 Stunden oder gar noch schneller greift sie die Cornea an und löst dieselbe, wenn keine einhaltgebietenden therapeutischen Maassnahmen getroffen werden, so rapid bis zur völligen Zerstörung auf, wie etwa heisses Wasser Zucker oder Salz. Ein Wandel in dem geschilderten vernichtenden Laufe beider Krankheiten ist erst vor wenigen Jahren durch die Einführung der Serumtherapie in die Praxis geschaffen worden, einer Behandlungsform, deren Erfolge so sinnfällige waren und sind, dass sie sich in der praktischen Medicin eingebürgert hat und auch fern von der Heimath BEHRING's und ROUX's in Aufnahme gekommen ist.

Der Bedeutung der Augendiphtherie entspricht es, wenn man häufig genug in den periodisch erscheinenden medicinischen Zeitschriften Aufsätze über diese Krankheit findet.

Wenn man die genannten Veröffentlichungen aber aufmerksam liest, so stellt sich heraus, dass die Autoren oft andere Conjunctivalerkrankungen, namentlich die Conjunctivitis crouposa oder pseudomembranacea, mit der echten Conjunctivaldiphtherie zusammenwerfen, obwohl die erstere Erkrankung ganz andere Merkmale und einen ganz anderen Verlauf hat und bei ihr die Cornealaffection nicht so ausserordentlich schnell eintritt, vielmehr nur secundär in vernachlässigten Fällen, und obwohl sie auch dann nicht schwer zu bekämpfen ist. Die echte Augendiphtherie dagegen hat einen sehr acuten, destruirenden, nekrotisirenden Verlauf und greift rapid die Cornea an.

Dieses Durcheinanderwerfen verschiedener Krankheiten hat es mit sich gebracht, dass man die Serumtherapie unterschiedslos in allen diesen Fällen anwendet, gleichviel ob es sich um unechte oder um membranöse bezw. croupöse Conjunctivitis handelt. Eine Eintheilung und Classificirung der hierhergehörenden Erkrankungen der Augenbindehaut scheint demnach auch im therapeutischen Sinne nöthig. Aber es ist wichtig, die Gesichtspunkte für einen Modus dieser Eintheilung festzustellen.

Nach den zahlreichen Untersuchungen der letzten Zeit, die sich mit der Aetiologie der Conjunctivalleiden vom bakteriologischen Standpunkte aus beschäftigen, läge es nahe, eine Eintheilung und Classification dieser Erkrankungen nach Art der Krankheitserreger vorzunehmen. Leider aber sind, worauf ich noch zurückkommen muss, diese Forschungen weder beweiskräftig genug, um sie zur Grundlage einer Eintheilung zu machen, noch auch sind sie allgemein anerkannt.

Wir müssen uns also nach wie vor zur Unterscheidung dieser Krankheiten des klinischen und pathologisch-anatomischen Bildes bedienen und haben nach diesen Kennzeichen zu trennen zwischen Conjunctivitis catarrhalis, blennorrhoica, trachomatosa, crouposa und diphtheritica. (Es wäre

zeitgemäss, die alten Ausdrücke pseudo-membranacea seu crouposa und diphtheritica aufzugeben und dafür die begriffsbestimmenden Namen fibrinöse und nekrotische Conjunctivitis einzuführen und allein zu gebrauchen, wie ich es stellenweise bereits gethan habe.)

Von allen diesen Erkrankungen ist die dem Sehvermögen gefährlichste zweifellos die Diphtherie. Die Conjunctivitis diphtheritica beschränkt sich zwar manchmal auf das Auge, an welchem sie beginnt, ein andermal aber, in sehr acuten Fällen, greift sie rapid auch das andere Auge an und führt, wenn nicht rechtzeitiges therapeutisches Handeln helfend eingreift, zur gänzlichen Erblindung der befallenen Augen.

Zum Glücke der Menschheit ist die Augendiphtherie die seltenste unter allen Erkrankungen des Bindehautsackes. Während der letzten $3^1/_2$ Jahre fanden sich unter 10 000 Augenkranken, die ich theils in meiner Stellung als consultirender Arzt im städtischen Krankenhaus zu Baku (am Kaspischen Meere), theils in meiner Privatpraxis untersuchen konnte, nur neun Fälle von echter Conjunctivaldiphtherie.[1] Ich habe diese Fälle nach allen Richtungen hin klinisch durchforscht und dabei neue Grundsätze für unser therapeutisches Vorgehen aufgestellt, die ich unten zu beschreiben beabsichtige.

Sämmtliche neun Erkrankte (ein Schneider, ein Typographenlehrling, ein Kleinhändler, zwei Stubenmädchen, eine Köchin, eine Wäscherin, ein Diener und ein Tagelöhner) lebten unter schlechten hygienischen Verhältnissen und gehörten der unbegüterten Classe der Bevölkerung an. Unter den wohlhabenderen, ein materiell gesichertes Leben führenden Kreisen des Volkes fand sich nicht eine einzige Erkrankung an Conjunctivaldiphtherie, während die anderen Affectionen der Bindehaut, wie Catarrhe, Trachom, Blennorrhoe und Croup, hier wie in anderen Volksschichten sehr verbreitet waren.

Aber auch klinisch bildet die Diphtherie der Augenbindehaut ein wohlcharakterisirtes Bild, und so will ich hier die wesentlichsten, bei allen Fällen immer wiederkehrenden Merkmale der nekrotischen Diphtherie anführen. Diese Merkmale lassen sich in einige Punkte fassen, die ich im Folgenden besprechen will.

1. Die Krankheit beginnt damit, dass sich auf der Bindehaut des unteren oder oberen Augenlides, manchmal auch auf beiden zu gleicher Zeit, ein Belag bildet, welcher fest der Mucosa und Submucosa anhaftet und sich von denselben nicht abziehen lässt. Bei dem Versuch einer Ablösung des Belages entsteht eine Blutung.

---

[1] Die Sammelforschungen des K. K. Gesundheitsamtes, welche in $1^1/_2$ Jahren in allen Krankenhäusern Deutschlands über die Erkrankungen an Diphtherie angestellt worden sind, haben mehr als 13 000 Fälle dieser Erkrankung ergeben. Aber das Verhältniss der Zahlenangabe für Augen- und Rachendiphtherie ist bis jetzt noch nicht bestimmt.

2. Dieser Belag hat eine weissgraue oder graugelbe Färbung, seine Ränder sind bald scharf markirt, bald sind sie arrodirt, seine Begrenzung wird durch den gesund gebliebenen Theil der Conjunctiva gebildet. Die Form des Belages war bei sieben von den neun oben erwähnten Patienten eine quadratische, so dass die Gegend vom Tarsalrande bis nach hinten zur Uebergangsfalte bedeckt war (Conjunctivitis diphtheritica partialis), bei den beiden anderen Kranken war die ganze Conjunctiva ergriffen (Conjunctivitis diphtheritica totalis). Bei drei von den neun Kranken sah man den grauweissen Belag auf der Scleralbindehaut.

3. Die afficirte Partie der Conjunctiva ist in Folge der schnell eintretenden Obliteration der Gefässe blass und anämisch. Allerdings findet man hier und da kleine Ecchymosen in dem erkrankten Gewebe, besonders wenn man den Versuch macht, den Belag abzuziehen oder stark zu berühren.

4. Die Augenlider sind bald ihrer elastischen Biegsamkeit und Beweglichkeit gänzlich beraubt, sie werden bretthart und fest, wie ein getrocknetes Lederstück.

5. Bei früheren Kranken und bei früherer Behandlung findet ein rapides Uebergreifen des Krankheitsprocesses auf die Cornea statt, oft schon 10 oder 20 Stunden nach den ersten Erscheinungen. Es bildet sich dabei auf der Cornea eine Ulceration und Abscedirung aus, welche zur schnellen Einschmelzung der Cornea führen. Dadurch kommt es zum Prolapsus iridis, und demnächst schwindet das Sehvermögen gänzlich oder doch zum grossen Theile, oft so weit, dass nur die Empfindung für Hell und Dunkel zurückbleibt. Bei unseren neun Fällen und bei der nachher beschriebenen Behandlungsweise blieb die Cornea intact und durchsichtig.

6. Während dieses localen Verlaufes der Krankheit bemächtigt sich eine allgemeine Depression des ganzen Organismus, die Kranken sind ausserordentlich übellaunig und verstimmt, schliesslich aber verfallen sie in Stumpfsinn und Apathie.

7. Die bakteriologische Untersuchung hat viele Forscher zu der Ansicht gebracht, dass der von Löffler entdeckte und näher charakterisirte Bacillus, der sich fast stets vorfindet, die Ursache dieser Erkrankung ist.

8. Ein Symptom, das sich, wie die drei folgenden, auch bei anderen acuten Conjunctivalleiden, wie Conjunctivitis crouposa, blennorrhoica, trachomatosa und catarrhalis, findet, ist das Oedem der äusseren Lidhaut. Dazu stellen sich ein:

9. Höhere Empfindlichkeit bei Berührung, manchmal auch ohne Berührung grosse Schmerzen.

10. Lichtscheu und endlich

11. Erhöhung der Temperatur.

Diese Erscheinungen, deren Gesammtheit ich als nekrotische Diphtherie bezeichnen will, werden nun sehr oft mit denen der croupösen Conjunctival-

leiden zusammengeworfen, und so wird das Verständniss des Krankheitsprocesses erschwert und der Begriff der Diphtherie verwirrt und unklar gemacht. Denn während einige Forscher alle zur Membranbildung führenden Erkrankungen der Augenbindehaut der Diphtherie zurechnen, stützen sich andere nur auf den Bakterienbefund, obwohl dieser zur Zeit noch keine sicher zu deutenden Resultate gegeben hat. Einerseits nämlich hat man bei einem und demselben Conjunctivalleiden verschiedene Mikroorganismen, andererseits bei verschiedenen Conjunctivitiden einen und denselben Parasiten gefunden. Eine dritte Gruppe von Untersuchern endlich erkennt zwar nur den oben beschriebenen Krankheitsprocess als schwere Diphtherie an, bezeichnet aber inconsequenterweise trotzdem auch die einfachen membranösen Auflagerungen, die doch von den beschriebenen nekrotischen Processen scharf zu trennen sind, gleichfalls als Diphtherie.

Und doch giebt es wichtige Unterschiede zwischen der croupösen und diphtheritischen Erkrankung der Conjunctiva, was schon O. Schirmer[1] ausgesprochen hat. Derselbe hebt hervor, dass, während bei Conjunctivitis crouposa reine Auflagerungen auf der Schleimhaut erscheinen, man den Belag, der sich bei der diphtheritischen Erkrankung der Bindehaut bildet, als Einlagerung in das Gewebe der Mucosa und Submucosa bezeichnen muss. Allerdings giebt es, was die Sachlage etwas complicirter gestaltet, pathologische Processe, die gewissermaassen Mischformen zwischen den beiden eben genannten darstellen, insofern als es sich bei ein und demselben Krankheitsfall stellenweise um Auflagerungen, stellenweise um Einlagerungen in die Schleimhaut handelt. Derartige Formen lassen sich vielleicht am besten als Uebergangsformen vom croupösen zum diphtheritischen Typus auffassen.

Ein weiterer für die croupöse Entzündung wesentlicher Punkt ist der, dass sich die Membranbildung bei ihr auf die ganze Conjunctiva des oberen und unteren Lides erstreckt und dass manchmal auch die Scleralbindehaut in mehr oder minder grossem Umfang, auch bisweilen völlig, von der croupösen Auflagerung bedeckt ist.

Ein wichtiger Unterschied zwischen der croupösen und diphtheritischen Conjunctivitis besteht darin, dass die croupösen Membranen stets leicht von der Unterlage abzuziehen sind, während das bei den diphtheritischen Einlagerungen nicht möglich ist, wo jeder derartige Versuch von einer Blutung gefolgt ist. Ausserdem bilden sich die abgezogenen croupösen Membranen sehr schnell wieder.

Während ferner bei der Conjunctivitis crouposa die unter den Membranen liegende Schleimhaut stark geröthet und mit Blut überfüllt ist, succulent erscheint und eine sehr oft glatte und glänzende, leicht blutende Oberfläche zeigt, die erst bei langer Dauer der Erkrankung eine papilläre

---

[1] Graefe's Arch. f. Ophth. 1894. Bd. XL. 5.

Anschwellung erkennen lässt, sieht die Conjunctiva bei der diphtheritischen Form stets blass und anämisch aus, wie schon erwähnt, in Folge der Obliteration der Gefässe.

Der Belag bei dieser Form der Diphtherie ist breiartig von Aussehen, dick, mit schorfartigen, nekrotischen Stellen versehen und tief in die Schleimhaut und das submucöse Gewebe eingelagert. Im Anfangsstadium der drei schwersten von jenen neun Fällen war auch die Scleralbindehaut mit schwer abziehbaren Membranen belegt. Die Ränder des Belages sehen zerfetzt, wie angenagt aus und unterscheiden sich so gleichfalls von denen der croupösen Membranen.

Ganz verschieden verhalten sich auch die Augenlider bei den beiden Erkrankungen. Während sie bei der Diphtherie, wie schon erwähnt, brettharte Consistenz zeigen, ödematös und blass sind und ihre Elasticität vollkommen eingebüsst haben, sind sie im Gegensatz dazu bei der Conjunctivitis crouposa stark angeschwollen bezw. aufgedunsen, von prall-elastischer Consistenz und von wechselnder Färbung, bald blass, bald stark geröthet bis zu blaurother Farbe.

Wenn ich nunmehr zur Beschreibung des Verhaltens der Cornea übergehe, so zeigen sich auch hier deutliche Unterschiede zwischen der Conjunctivitis fibrinosa und necrotica. Während die erstere Krankheit lange Zeit bestehen kann, ohne dass die Hornhaut überhaupt auch nur angegriffen wird und sich höchstens manchmal um dieselbe herum eine starke Chemosis einstellt, zeichnet sich, wenn man keine entsprechende Behandlung einleitet, die Diphtherie gerade dadurch aus, dass sie mit unheimlicher Schnelligkeit auf die Cornea übergreift und dieselbe vollständig zerstört und zur Einschmelzung bringt. Der schlimmste Ausgang der Conjunctivitis fibrinosa dagegen ist der, dass sich weisse Flecke oder Trübungen auf der Cornea zeigen, aber nur dann, wenn keine Behandlung dem Fortschreiten der Krankheit Einhalt gethan hat.

Mehr oder weniger ausgesprochen ist der Unterschied in dem Allgemeinzustand der Kranken. Bei beiden Erkrankungen fällt zuerst der fieberhafte, unruhige, aufgeregte Gemüthszustand auf, der sich sowohl bei Erwachsenen, wie bei Kindern einstellt. Erst allmählich geht diese Aufregung in ein ruhigeres, in vorgeschritteneren Fällen bei croupösen, im Anfangsstadium aber schon bei diphtheritischen in ein stumpfsinniges, apathisches Verhalten über, das auf einer Art von nervöser Betäubung zu beruhen scheint.

Die Temperatur des Körpers schwankte bei den neun Fällen von Diphtherie zwischen $37^1/_2{}^0$, $38^1/_2{}^0$ und 39^0, bei zwei Personen fand sich als Complication eine Schwellung des Parotis vor. Auch bei der fibrinösen Conjunctivitis findet man eine fieberhafte Temperaturerhöhung, sowie gleich wie bei Diphtherie einen frequenten und kleinen Puls.

Ein für die Prognose beider Erkrankungen äusserst wichtiger Unterschied liegt endlich in dem Umstande, dass wir es bei der Diphtherie mit einer ausgesprochen bösartigen und destructiven Erkrankung zu thun haben, während man die Conjunctivitis fibrinosa entschieden als eine gutartige und heilbare Affection bezeichnen muss. Nach alledem ist es gerechtfertigt, zwischen der von mir so genannten Conjunctivitis necrotica und Conjunctivitis membranosa oder fibrinosa eine scharfe Trennung vorzunehmen.

Ich komme nunmehr zu einer Frage, die für die Erkenntniss dieser Krankheiten von der einschneidendsten Bedeutung ist, zur Behandlung der Lehre von der Aetiologie der Conjunctivalerkrankungen, insbesondere der Entstehungsursachen der uns hier beschäftigenden sogenannten schweren Augendiphtherie.

Fast alle Untersucher dieser wichtigen Verhältnisse stimmen darin überein, dass sie die Erkrankung für eine infectiöse halten, dass sie also einen von aussen herein einwirkenden parasitären Schmarotzer für den Erreger der Krankheit erklären. Seit einiger Zeit erstreckt sich diese Einstimmigkeit auch auf einen bestimmten Parasiten; seit nämlich vor einigen Jahren Löffler seinen Diphtheriebacillus in den diphtheritischen Belägen fand, halten manche Forscher es für ausgemacht, dass allein dieser Bacillus es sei, der sowohl als Erzeuger der Rachendiphtherie, wie der nekrotischen Augendiphtherie angesehen werden müsse.

Allein, je weiter man in der Erkenntniss dieser Dinge fortschreitet, je mehr sich das Gebiet dieser Untersuchungen erweitert, desto unsicherer und ergebnissloser werden dieselben, desto grösser werden die Widersprüche, welche zwischen den Angaben der verschiedenen Untersucher zu Tage treten. Trotzdem die Untersuchung auf Bacterien gerade bei der Diphtherie der Conjunctiva viel leichter auszuführen ist, als bei der Halsdiphtherie und nur durch den Umstand gehindert ist, dass es sich um eine relativ seltene Erkrankung handelt, sind wir doch weit entfernt davon, ein endgiltiges Urtheil über die Bacterienbefunde zu besitzen, so dass noch keine sicheren Anhaltspunkte vorliegen, welche es ermöglichen, die echte Augendiphtherie von anderen membranösen Conjunctivalkrankheiten bacteriologisch zu differenziren.

Welche Widersprüche die einzelnen Ergebnisse der bacteriologischen Forschungen auf diesem Gebiete zu Tage gefördert haben, das wird am deutlichsten, wenn wir einige derselben nebeneinander betrachten.

Während die meisten Forscher bei Conjunctivaldiphtherie nur das Löffler'sche Stäbchen gefunden haben, ebenso aber behaupten, dass dasselbe nur bei Diphtherie sich findet, behauptet O. Schirmer,[1] das Löffler'sche Bacterium auch bei anderen membranösen Erkrankungen der

[1] Graefe's Arch. f. Ophth. 1894. Bd. 40.

Bindehaut gefunden zu haben, und nach den Angaben von MORAX,[1] PICHLER[2] und AUBINEAU[3] finden sich neben dem LÖFFLER'schen Bacillus bei echter Diphtherie eine grosse Anzahl anderer Mikroorganismen, so Staphylokokken, Streptokokken, nach PICHLER auch der Kettencoccus, Soorpilze, Doppelstäbchen, Pneumoniekokken.

Eine ähnliche hierher gehörende Mittheilung geht von PETERS[4] aus. Derselbe stellt fest, dass zwei einander sehr ähnliche oder gar identische Stäbchen in einigen Fällen Xerosis, in anderen Diphtherie verursachen können.

Nur GREEFF[5] behauptet, dass die Stäbchen, welche die diphtheritische Erkrankung hervorrufen, mit der Entstehung der Conjunctivitis fibrinosa gar nichts zu thun haben, will also im Stande sein, beide Erkrankungsformen vom ätiologisch-bacteriologischen Standpunkte aus zu scheiden. Aber mit dieser Auffassung und Beobachtung steht GREEF unter den zahlreichen Bearbeitern dieser Fragen gänzlich vereinzelt da. So setzt er sich z. B. in Widerspruch zu SCHANZ,[6] der die ganz entgegengesetzte Behauptung aufstellt, dass der Nachweis der LÖFFLER'schen Stäbchen keineswegs die Diagnose „Diphtherie" sicherstelle und dass die ätiologische Bedeutung dieser Bacterien noch absolut unerwiesen sei.

Angesichts solcher doch höchst auffallenden Auseinandersetzungen und Widersprüche erscheint die Thatsache noch beachtenswerther, dass, wie unzweifelhaft festgestellt ist (FRANKE, GOMBERT, SATTLER u. A.), sich auch auf der nicht erkrankten, ganz normalen Schleimhaut der Conjunctiva stets Mikroorganismus nachweisen lassen, sogar Xerosebacillen und Pseudobacillen (?) (SCHREIBER, FRÄNKEL, FRANKE); es war dabei stets möglich, nach Desinfection der Conjunctiva eine Abnahme der Zahl der vorhandenen Mikroorganismen festzustellen, eine völlige Vernichtung derselben aber liess sich bis jetzt niemals erzielen.[7]

(Schluss folgt.)

II. Bemerkungen zur Manometrie des Auges.

Von Professor Dr. W. Koster, Gzn. in Leiden.

Erfreulicher Weise wird in der letzten Zeit der directen Druckmessung im Auge mehr Aufmerksamkeit zugewendet und wird versucht, die älteren theoretischen Speculationen über das Verhalten des Druckes im Glaskörper

---

[1] Annales d'Oculistique. 1895. Avril.
[2] DEUTSCHMANN's Beiträge. 1896. Heft 24.
[3] Progrès médical. 1896. Nr. 23.
[4] Deutsche med. Wochenschr. 1897. Nr. 9.
[5] Deutsche med. Wochenschr. 1896. Nr. 37.
[6] Berliner klinische Wochenschrift. 1896. Nr. 12.
[7] FRANKE, GRAEFE's Arch. f. Ophth. Bd. 39.

und in der vorderen Augenkammer im Stadium der Ruhe und der Accommodation durch objective Versuchsresultate zu ersetzen. So lobenswerth nun auch das Streben in dieser Richtung ist, so muss man doch sehr vorsichtig sein, aus unvollkommen eingerichteten Experimenten weittragende Schlussfolgerungen zu ziehen, besonders da bei den bestehenden Meinungsverschiedenheiten über den Process der Accommodation jede Partei geneigt ist, den Werth der Resultate der Anderen nicht zu hoch anzuschlagen und wo möglich in anderer Weise zu deuten. Anlass zu dieser Mittheilung war der Aufsatz von Hess und Heine in v. Graefe's Archiv[1] und die Beschreibung eines Differentialmanometers zur Vergleichung des Druckes in der vorderen Augenkammer mit demjenigen im Glaskörperraume in dieser Zeitschrift.[2]

Hess und Heine haben Druckmessungen angestellt mit dem Leber'schen Manometer in der vorderen Augenkammer, bei Ruhe des Auges und bei der Accommodation. Sie haben dabei mit der grössten Sorgfalt alle Fehlerquellen vermieden, welche aus Contraction der äusseren Augenmuskulatur hervorgehen könnten; weiter haben sie sich überzeugt, dass die untersuchten Augen wirklich accommodirten. Und doch ist das Resultat ihrer Messungen, dass bei der Accommodation der Augendruck sich nicht ändert, nicht absolut beweisend, in soweit als es sehr gut möglich ist, dass während der Accommodation der Druck in der vorderen Kammer derselbe bleibt, dagegen derjenige im Glaskörper erhöht oder sogar erniedrigt wird. Ich sage nicht, dass ich selber dies für wahrscheinlich halte, im Gegentheil; denn wenn man während der Ruhe des Auges den Druck im Glaskörper mit dem Manometer erhöht beim lebenden Kaninchen, natürlich bei abgeschlossener vorderer Kammer, zeigt es sich nachher, dass der Druck in der letzteren genau um denselben Betrag gestiegen ist. Aber der Anhänger der Theorie, welche die Accommodation durch Zug an die Zonula zu Stande kommen lässt, wird einwerfen, dass bei gespannter Zonula dieser Ausgleich nicht möglich sei, und er wird den Beweis fragen, dass bei accommodirendem Auge wirklich der Druck in der vorderen Kammer und im Glaskörper derselbe ist. Zwar steht oder fällt mit diesem Beweis nicht die Tractionstheorie der Accommodation, denn bei der Anspannung der Zonula und der unterstellten Formveränderung der Linse und des Corpus Ciliare könnte der Inhalt und der Druck in den beiden Abschnitten des Auges immer noch wohl gleich und unverändert bleiben, aber ein solches Resultat würde die Anhänger doch schon mehr nachdenklich stimmen. Zwar stützen Hess und Heine sich auf die Beobachtung von Hess über

[1] C. Hess und L. Heine, Arbeiten aus dem Gebiete der Accommodationslehre: IV. Experimentelle Untersuchungen über den Einfluss der Accommodation auf den intraocularen Druck u. s. w. v. Graefe's Archiv. 1898. XLVI. 2.

[2] Dr. C. Hamburger, Beitrag zur Manometrie des Auges. Centralbl. f. pr. Augenh. 1898. September.

die Erschlaffung der Zonula bei der Accommodation und auf das Herabfallen der Linse dabei, aber eben diese Thatsache wird von den Anhängern Tscherning's in anderer Weise gedeutet. Und dann ist ein neuer Beweis, der sich auf den vorigen, nicht acceptirten Beweis stützt, nicht beweiskräftiger als der erstere.

Man wird jetzt fragen, in welcher Weise es möglich wäre, dass der Druck in der vorderen Kammer, wie Hess und Heine gefunden, bei der Anspannung der Accommodation unverändert bliebe, und doch der Druck im Glaskörperraum dabei sich ändern könnte. Dies könnte dadurch hervorgerufen werden, dass die Contraction des Ciliarmuskels die Form des Auges ein wenig zu ändern bestrebte. Würde dabei der Inhalt des ganzen Auges kleiner werden, so würde der Druck im ganzen Auge ansteigen und der verlorene Raum müsste durch Ausdehnung der äussern Augenhüllen und Verdrängung von Flüssigkeit aus dem Auge compensirt werden. Wenn aber dann zur gleichen Zeit die Zonula mit der Linse nach hinten gezogen wurde, so könnte dieses Septum die vordere Kammer von einem Theil des Druckes entheben und den Druck im Glaskörper noch mehr erhöhen. Natürlich würde dies alles zu gleicher Zeit stattfinden und könnten wir also finden, dass während der Druckmessung der Druck in der vorderen Kammer genau derselbe geblieben und derjenige im Glaskörper erheblich erhöht worden wäre.

Diese erste Möglichkeit könnte sich z. B. manifestiren bei länglichen Augen. Bei kurzen Augen könnte die Möglichkeit gegeben sein, dass die Contraction des Ciliarmuskels die Form mehr der Kugelgestalt nähern wollte, wodurch der ganze innere Raum des Auge grössser werden und der Druck sich verkleinern müsste; der gewonnene Raum würde natürlich durch Ausdehnung der Blutgefässe u. s. w. ausgefüllt worden sein. Wenn nun durch die Anspannung der Zonula das System der Linse mit der Zonula nach vorn gezogen wurde, könnte wieder ganz gut der Druck in der vorderen Kammer unverändert geblieben sein, während derjenige im Glaskörper erheblich niedriger sein könnte als im Ruhestande. Auch die Blutfüllung der Chorioidea und des Corpus ciliare, welche bei der Contraction des Ciliarmuskels gewiss eine ganz andere wird, muss auf die Druckhöhe im Auge bei der Accommodation einen Einfluss ausüben, der zwar von anderen Factoren wieder compensirt werden kann. Aber alle diese Dinge weisen darauf hin, dass mit der Bestimmung des Druckes in der vorderen Augenkammer vor und während der Accommodation die Frage nach den Druckverhältnissen im Auge bei diesen Vorgängen nicht erledigt ist. Hoffentlich werden Hess und Heine, die sich um die Erforschung der Accommodationsvorgänge schon so sehr verdient gemacht haben, mit den ihnen zu Diensten stehenden Mitteln diese Frage noch weiter der Lösung näher bringen.

Die Versuchseinrichtung dazu kann meiner Meinung nach am besten

bestehen aus einem Manometer nach LEBER, das mittelst eines T-Rohres und zweier Canülen abwechselnd mit dem Glaskörper und mit der vorderen Augenkammer in Verbindung gesetzt werden kann. Ungeeignet dazu scheint mir das Differentialmanometer von HAMBURGER, welches in der vorigen Nummer dieser Zeitschrift abgebildet wurde. Wenn der Apparat wirklich in offener Verbindung steht, auf der einen Seite mit der vorderen Augenkammer, auf der anderen mit dem Glaskörper, dann wird ein Unterschied in der Druckhöhe in diesen beiden Räumen natürlich eine Verschiebung der Flüssigkeitssäule im U-förmigen Rohr zur Folge haben müssen, wenn der Hahn geöffnet wird. Wenn aber keine Verschiebung erfolgt, ist man im Ungewissen, ob nun der Druck überall gleich hoch war oder ob die beiden Canülen oder nur eine derselben verstopft ist, und es steht dabei kein Mittel zu Gebote, sich von dem Functioniren derselben zu überzeugen. Wenigstens hat HAMBURGER sich keines bedient; er meint, dass das Ausfliessen von Flüssigkeit aus den Wunden des Auges und aus den Oeffnungen der Canülen nach dem Herausziehen aus dem Auge beweisend ist für gute Communication während des Versuches, was wohl Keiner ihm zustimmen wird, der oft mit derartigen Versuchen beschäftigt gewesen ist.

Man könnte sich bei dem Apparat von HAMBURGER davon überzeugen, ob die Canülen in situ richtig functioniren, wenn man nach Ablauf des Versuches erst den Hahn *b* (siehe HAMBURGER's Zeichnung) wieder schloss und den Hahn *a* öffnete, und dann einen leichten Druck auf den Bulbus ausübte, um zu sehen, ob die Petroleumschicht sich bewegen wollte; nachher könnte man den Hahn *b* wieder öffnen, die Canüle *f* aus dem Auge heraus ziehen und durch Druck auf das Auge die Durchgängigkeit der Canüle *e* prüfen. Jedenfalls aber ist das sehr umständlich und nur mittelst Aufopferung des weiteren Versuches möglich.

Kann also die Versuchseinrichtung von HAMBURGER nicht als eine brauchbare angenommen werden, so hat doch seine ihm von Herrn Geheimrath EHRLICH angegebene Idee, um die zwei zu vergleichenden Räume direct mit einander in Verbindung zu bringen, einen gewissen Vortheil. Nicht wie HAMBURGER meint, weil die Trägheit des Quecksilbers zu gross sei, um einen kleinen Druckunterschied anzuzeigen, sondern mit Rücksicht darauf, dass vielleicht ein unmessbarer Druckunterschied sich doch noch als eine merkbare Flüssigkeitsbewegung manifestiren kann. Zwar muss man dabei Sorge tragen, dass die Flüssigkeitsbewegung an und für sich wieder keine Aenderung in den bestehenden Druckhöhen bringt. Zum Versuche braucht man eine Einrichtung, wie ich sie vorher im Laboratorium des Herrn Geheimrath LEBER benutzt habe[1]: also ein T-Hahn am Glas mit horizontal gestellten Röhren, wovon das

---

[1] Siehe: Beiträge zur Lehre vom Glaucom. v. GRAEFE's Archiv. 1895. XLI. 2. S. 94—97.

eine mit dem Manometer, die zwei anderen mit der vorderen Kammer und dem Glaskörper in Verbindung gesetzt werden; der Hahn muss derartig construirt sein, dass im Zwischenstande alle Räume getrennt sind; hat man überdies in einem der Röhre an der Seite des Auges vom Hahn gelegen ein Tröpfchen gefärbtes Petroleum eingefüllt, dann kann man damit den entscheidenden Versuch anstellen. Man bestimmt erst, wie ich es vorher angegeben, den Druck im Glaskörper und in der Augenkammer, und wenn derselbe gleich gefunden wird und die Canülen gut functioniren, dreht man den T-Hahn so, dass die vordere Kammer und der Glaskörper communiciren und vom Manometer abgeschlossen sind: wenn dann nach einigen Minuten keine Aenderung in der Lage des Oeltröpfchens eintritt, besteht auch keine Spur von Druckunterschied. Wäre dagegen das Septum der Linse und der Zonula durch eine minimale Kraft nach vorn gespannt, so müsste der Oeltropfen sich langsam nach der Seite der vorderen Kammer hin bewegen; der Weg, den der Tropfen dann zurücklegt, steht in keinem Verhältniss zum Ueberdruck, sondern ist nur abhängig von der Abweichung des Septum im Auge aus seiner Gleichgewichtslage. Die Verschiebung des Tröpfchens im horizontalen Rohr verändert die Druckhöhen natürlich nicht, was wohl der Fall ist bei einem Differentialmanometer, wie HAMBURGER es angegeben. Der unterstellte minimale Druckunterschied könnte sich dann also gänzlich ausgleichen. In dieser Weise wird es möglich sein, die Frage über den Druckunterschied endgültig zu entscheiden.

Zum Schlusse muss ich Herrn HAMBURGER bitten, meine vorige Arbeit über das gegenseitige Verhalten des Druckes im Glaskörper und in der vorderen Augenkammer noch einmal durchsehen zu wollen; er wird sich dann überzeugen können, dass in dem von ihm citirten Abschnitt nur die Rede ist von Bestimmungen am lebenden Thiere; besser wäre es gewesen, über den eigentlichen Versuch nochmals mitzutheilen, dass als Versuchsthier wieder das Kaninchen benutzt wurde, aber dass HAMBURHER im Zweifel ist, ob hier am lebenden oder am todten Thier experimentirt wurde, wenn man z. B. lesen kann, dass der Druck während des Versuches von 21 mm auf 24 mm Hg anstieg, kann ich schwer verstehen.

Ich muss mich entschuldigen, dass ich nicht selber die angegebenen Versuche schon angestellt habe. Aber erstens fehlt mir vorläufig das Material dazu, und zweitens scheint es mir nothwendig, dass diese Versuche von verschiedenen Seiten angefasst werden, damit diese viel umstrittene Frage endlich einmal gelöst wird. Ich selber verspreche, so bald es nur möglich ist, an diese Arbeit zu gehen.

[Aus der Augenabtheilung des Professor Dr. E. Machek in Lemberg.]

III. Ueber die Verwendbarkeit des Jod- und Jodoform-vasogens in der Augenheilkunde.

Von Dr. **A. Szulisławski.**

(Schluss)

Bei einem nur oberflächlichen Vergleiche beider Tabellen fällt vor Allem die höchst merkwürdige Thatsache in die Augen, dass die Resorptionsfähigkeit der Haut für Jodoform-Vasogen, eine unvergleichlich grössere ist, als die für das Jod-Vasogen. Es muss erinnert werden, dass 5 g 6% Jod-Vasogens 0,30 reinen Jods; und 10 g 3% Jodoform-Vasogens 0,29 (also um 0,01 weniger) reinen Jods enthalten. In 2 Fällen (Tabelle II, Nr. 5 und 6) habe ich versucht, durch Zusatz von Aceton, Natronlauge und Alkohol, Jod im Jod-Vasogen vor der Einreibung in Jodoform umzuwandeln. Die Ergebnisse der Harnuntersuchung waren aber trotzdem nur solche, wie sie dem Jod-Vasogen eigen sind. Ueber die Ursachen dieses merkwürdigen Verhaltens der Haut gegen Jodoform- und Jod-Vasogen, könnten nur Vermuthungen ausgesprochen werden, was übrigens nicht in den Rahmen unserer Arbeit gehört.[1]

Wenn man das oben Gesagte in Erwägung zieht, müssen die von Dr. Monheim angegebenen Resultate um so mehr befremden, da er doch das weniger resorptionsfähige Jod-Vasogen gebrauchte. Sie scheinen aber in der von ihm angewendeten Probe ihre Erklärung zu finden. Es ist nicht unwahrscheinlich, dass beim Versetzen des Harnes mit concentr. Schwefelsäure die Urochrom-Reaction für Jod-Reaction gehalten wurde, und das um so mehr, da Dr. Monheim seine Untersuchungen im rohen Harne ausführte, und die rubin-rothe Urochromfärbung im Probirglase gegen eine blaue Unterlage (blauer Himmel) gehalten, einen merklichen Stich ins Violette bekommt.

Dagegen sind die von Dr. Dahmen angegebenen Resultate (er untersuchte im veraschten Urin) vollkommen einwandsfrei. Er war auch der Erste, wie es aus der mir zugänglichen Literatur ersichtlich, der nach Einreibungen von Jodoform-Vasogen Jod im Harne nachgewiesen hat.

Die Resorption geht von der Haut aus ziemlich langsam von statten, wobei natürlich auch die individuellen Unterschiede in der Durchgängigkeit der Haut sich geltend machen, da die Ausscheidung von Jod erst in 3 bis 4 Stunden nach der Einreibung im Harne nachweisbar ist. Sie erreicht,

[1] Herr Dr. Moraczewski, unter dessen Aufsicht der ganze chemische Theil dieser Arbeit ausgeführt wurde, vertritt die Ansicht, dass die Ursache dieses Phänomens im verschiedenen Molekulargewichte des Jods (759,24) und Jodoforms (392,59) zu suchen sei. Es ist nicht unwahrscheinlich, dass Jodoform als leichter (Molekulargewicht), auch flüchtiger und resorptionsfähiger ist.

wie es scheint, ihren Höhepunkt in der 9. bis 12. Stunde, um dann langsam wieder zu fallen — dauert aber sehr lange (jedenfalls viel länger, wie es Dr. MONHEIM angiebt), denn in dem nach 24 Stunden gelassenen Harne sind nach Jodoform-Vasogen deutliche Reaction und nach Jod-Vasogen Spuren von Jod zu entdecken. Es scheint mir nicht unwahrscheinlich, dass gerade in diesem Verhalten eine beachtenswerthe Eigenschaft dieser Form der Jodanwendung liegt, da auf diese Weise zwar kleine Mengen in den Organismus eingeführt werden können, die aber langsam durch denselben sich Bahn brechen müssen, länger darin verbleiben, was für ihre pharmakodynamische Wirkung nicht ohne Bedeutung sein dürfte. In dem später nach 28—30 Stunden gelassenen Urin ist Jod mit unseren oben angeführten Methoden qualitativ nicht nachweisbar.

Es müsste uns zu weit führen, wollten wir alle die zahlreichen, leider misslungenen Versuche der quantitativen Jod-Bestimmung und die Ursachen dessen auseinandersetzen. Es wäre in einer chemischen Zeitschrift am Platze. Für unsere Zwecke genügt die approximative Berechnung der ausgeschiedenen Jod-Mengen, die sich aus dem Vergleich der Stärke und Intensität der erhaltenen Reaction mit 0,00077 $^0/_0$ Jod-Lösung (0,001 $^0/_0$ Jodkali-Lösung) ergiebt. Es ist ganz sicher (vgl. unsere Tabellen), dass die nach Jodoform-Vasogen-Einreibungen erhaltenen Reactionen stärker, die nach Jod-Vasogen schwächer von derselben sind. Wenn wir für die in 24 Stunden ausgeschiedene Urinmenge durchschnittlich 1000 ccm annehmen und zur Untersuchung (wie wir es gemacht haben) 100 ccm verbraucht werden, so muss demnach die ganze nach Jodoform-Vasogen-Einreibungen (10 g 3 $^0/_0$) ausgeschiedene Jodmenge mehr als 0,0077, nach Jod-Vasogen (59,6 $^0/_0$) dagegen weniger als 0,0077 betragen.

Was den therapeutischen Werth dieser Einreibungen, ihre Heilwirkung anbelangt, lässt sich natürlich zur Zeit, aus leicht verständlichen Gründen nichts Bestimmtes angeben, und das um so mehr, da wir fast in allen unseren Fällen neben Jod- bezw. Jodoform-Vasogen auch andere Mittel (Ungu. hydr. ciner., subconjunctivale Sublimat-Injectionen u. s. w.) angewendet haben. In der Beziehung könnte nur Erfahrung langer Jahre und eine systematisch geführte Statistik Aufschluss geben. Ich darf aber nicht verschweigen, dass ich in einigen Fällen den Eindruck gewonnen habe, als wenn gerade die Jod-Vasogen-Einreibungen nicht ohne Einfluss auf die Besserung geblieben wären. — Beispielsweise will ich einige Fälle anführen.

Fall I. Niemiec Johann, 36 Jahre alt, Hämorrhag. in corp. vitr. oc. sin. Cataracta compl. Amaurosis oc. d. Vl = Fingerzählen vor dem Auge. 20 Einreibungen grauer Salbe zu je 3. g. p. d. Links S = zählt Finger auf 2 m. Augenhintergrund noch nicht sichtbar. 20 Einreibungen von Jod-Vasogen zu je 2 g p. d.; einmal 3 g. Hat also 4 g Jod-Vasogen verbraucht. Harnuntersuchung 3 mal mit negativem Resultat (gehört in

die erste Serie), trotzdem S = Fingerzählen auf 5—6 m. Augenhintergrund schimmert. Der Patient selbst ist fest davon überzeugt, dass die Jod-Einreibungen ihm die Besserung zugeführt haben und bittet um dieselben. Verlässt die Augenabtheilung am 7. April. Nach Hause 50 g Jod-Vasogen — später Jod innerlich. — Am 25. Mai Links S = $^6/_{36}$ + 3 D Sn 0,6 einzelne Worte. Glaskörpertrübungen. Augenhintergrund sichtbar. Am 6. Juni hatte ich wieder Gelegenheit gehabt den Patienten zu untersuchen. Nach 11 Einreibungen zu je 2 g S = $^6/_{24}$ + 3 D. Sn 0,5 einzelne Worte mühsam.

Fall II. Dec Eduard, 28 Jahre alt. Aufgenommen am 23. Febr. d. J. Irido-Kerat. specif. oc. sin. Synechia post. fere annularis oc. dextri. Nach 25 Einreibungen grauer Salbe zu je 3 g p. d. Atropin u. s. w. wesentliche Besserung. Es besteht aber noch (bei weiter Pupille) eine ziemlich starke Ciliar-Injection, Infiltrate der tieferen Schichten der Hornhaut und zahlreiche Präcipitate. — Jod-Vasogen zu 2 g. — 32 Einreibungen, einmal 5 g und einmal Jodoform-Vasogen 10 g. Das Auge wird während dieser Zeit nach und nach ruhiger und blässer, die Hornhaut-Infiltration verschwindet vollkommen, ebenfalls die Präcipitate bis auf einige, so dass der Patient am 28. Mai entlassen werden konnte. Am 10. Mai wurde eine Iridectomie des rechten Auges mit befriedigendem Erfolge ausgeführt.

Fall III. Frau C. J. (Privat-Patientin), 36 Jahre alt. Retinochorioiditis paracentralis oc. sin. Es besteht ein positives centrales Skotom, welches eigentlich die Patientin einem Augenarzt am 23. Februar d. J. zugeführt hat — trotzdem links S = $^6/_{8-6}$ + 3 D Sn 0,5 unbequem. Der Augenspiegel zeigt etwas nach innen von m. l. ein kleines, röthliches mit einem Stich ins Gelbliche versehenes, frisches Exsudat in der Aderhaut und ihr anliegender Netzhaut. Im Harne keine abnormen Bestandtheile. Die Pat. wohnt auf dem Lande, kann und will nicht bleiben, es wurde daher nach Hause neben allgemeinen diätetischen Maassregeln, Salzbädern u. s. w., weil die Patientin sehr kränklich aussah und über Magenbeschwerden klagte, Jod nicht innerlich, sondern als Jod-Vasogen zu Einreibungen, 2 g p. d. verordnet. — Am 14. März stellt sich die Patientin wieder vor, mit der Angabe, der dunkle Schatten in der Mitte des Gesichtsfeldes sei zwar etwas lichter geworden, sie könne aber weiter nicht einreiben, weil sich dabei ein unerträgliches Brennen und Jucken der Haut besonders an den Armen und Beinen (wo am meisten eingerieben wurde) einstellte, wobei die betreffenden Stellen stark geröthet und angeschwollen sind. Die Untersuchung ergiebt ein acutes Eczem. Links S = $^6/_6$ + 3 D. Sn 0,5. Mit dem Augenspiegel lässt sich das Exsudat noch ziemlich deutlich bemerken, sieht aber mehr graulich, wie verwischt aus. Da musste ich wohl oder übel mit der innerlichen Darreichung von Jod anfangen. Es wurde aber gar nicht vertragen und daher nach den ersten 2 Löffeln vollkommen aufgegeben. — Am 16. April bekam ich die Patientin wieder zu Gesicht. Die Stelle des

gewesenen Exsudates mit einem kaum merklichen graulichen Fleck angedeutet, das Skotom nicht mehr empfunden.

Dieser Fall ist nicht nur deshalb beachtenswerth, dass hier das Jod-Vasogen als die allein-„wirkende Substanz“ angesehen werden muss, sondern auch wegen dieses acuten Eczems. Auf der Abtheilung wurde tüchtig und viel eingerieben, ich bemerkte aber nie auch die geringste Spur von einer Hautreizung. In der Privat-Praxis dagegen habe ich nur zweimal, ausser dem oben angeführten noch bei Frau M. A. (37 Jahre alt, Myopia eccessiva, opacitates corporis vitr. oc. utr.) Jod-Vasogen-Einreibungen verordnet, und in beiden Fällen durch dieselben ein Eczema acutum hervorgerufen. Es ist daher rathsam, diese Reizlosigkeit in der Privat-Praxis nicht so ganz wörtlich zu nehmen und jedenfalls den Patienten gut einschärfen, recht oft Seifenbäder zu nehmen.

Es wird wahrscheinlich nicht ohne Bedeutung sein, auch diese angenehme Eigenschaft von Jod- und Jodoform-Vasogen hervorzuheben, dass nach einigen Augenblicken des Verreibens derselben, jede Spur von Jodfärbung von der gesunden Haut verschwindet. In dieser Beziehung stimmen meine Untersuchungen mit denen Anderer vollkommen überein. Wenn aber Leistikow und Monheim darin einen Beweis für „abnorm rasche Jodresorption“ sehen, muss ich auf meine Tabellen hinweisen und hervorheben, dass der eigenthümliche, im Saal wo eingerieben wird, sich verbreitende Geruch des Jod-, besonders aber des Jodoform-Vasogens beweist, dass dabei noch ein anderer Factor thätig ist, nämlich die Verflüchtigung.

Ich möchte noch kurz die Versuche schildern, die ich mit Einträufeln von Jod- und Jodoform-Vasogen in den Bindehautsack gemacht habe. Ich habe es in mehreren und verschiedenen Fällen probirt, nachdem ich mich vorher an erblindeten Augen z. B. mit einer leukomatösen Hornhaut u. dgl. überzeugt habe, dass ich damit keinen grösseren Schaden verrichten kann. Es scheint mir zwecklos, mit dem Aufzählen dieser Fälle den Leser zu langweilen, es genügt, glaube ich, wenn ich die Ergebnisse anführe.

1. Gleich nach der Einträufelung entsteht ein enormes Brennen, das eine halbe bis eine volle Stunde andauert. Das vorher ganz reizlose Auge wird stark geröthet, thränt und ist lichtscheu.

2. Am andern Tage sind in überwiegender Mehrzahl der Fälle keine Reizerscheinungen mehr zu sehen. In einige Fällen aber waren die Augen noch 24 Stunden nach der Einträufelung stark geröthet, die vorher normalen Lider geschwollen und die Secretion vermehrt. Ja in einem Falle (Trachoma subacutum mit einer sehr reichlichen Secretion) dauerten so ansehnliche Schmerzen bis zum andern Tage, dass der Patient sich vor der Visite versteckte, um nur der zweiten Einträufelung zu entgehen.

3. Die Secretion wird in der Regel durch die Einträufelung vermehrt, manchmal (selten) sogar sehr stark, so dass nach einigen Tagen (2—3)

mit dem Gebrauch aufgehört werden musste. In einem Falle aber von einer vollkommenen Vernichtung des vorderen Bulbusabschnittes nach einer Schussverletzung, wo das Auge so wie so verloren, die ganze Wundfläche eitrig infiltrirt war und stark secernirte, habe ich mir vorgenommen auszuhalten. In den ersten fünf Tagen wurde die Secretion immer stärker und stärker, vom sechsten fing sie zu fallen an, um am 11. bis 13. Tage fast vollkommen zu verschwinden. Während dieser Zeit reinigte sich die Wundfläche, um einer regelrechten Vernarbung Platz zu machen. Das war aber der einzige Fall, wo mich der Gebrauch von Jodoform-Vasogen zu einem befriedigenden Resultate führte.

Fassen wir das oben Gesagte kurz zusammen, so ergeben sich folgende Schlüsse:

1. Sowohl das Jodoform- wie auch das Jod-Vasogen können von der unversehrten Haut aus resorbirt werden.

2. Das Jodoform-Vasogen gelangt leichter und in grösseren Mengen zur Resorption durch die Haut als das Jod-Vasogen.

3. Obwohl auf diese Weise nur geringe Mengen von Jod in den Organismus eingeführt werden können, jedoch im Hinblick darauf, dass sie lange in demselben verweilen und sehr langsam ausgetrieben werden, erscheint die Anwendung von Jod- und Jodoform-Vasogen zu Einreibungen als theoretisch vollständig begründet, und die bisherigen practischen Resultate rechtfertigen ihre Aufnahme in unseren Arzeneischatz als Ersatz für die interne Darreichung von Jod.

4. Die bisherigen Versuche mit der localen Anwendung dieser Mittel auf die Bindehaut, ermuntern nicht zu weiteren Untersuchungen.

Der ganze chemische Theil dieser Arbeit wurde im Laboratorium der hiesigen ärztlichen Klinik des Herrn Prof. Dr. A. Gluzinski ausgeführt.

Es wird mir zur angenehmen Pflicht, an dieser Stelle Demselben für die gütige Aufnahme ins Laboratorium, wie auch dem klinischen Assistenten Herrn Dr. Marischler für seine collegialische Hilfe meinen innigsten Dank auszusprechen.

Referate, Uebersetzungen, Auszüge.

1) **Ueber die neueren Fortschritte der Bacteriologie auf dem Gebiete der Conjunctivitis und Keratitis des Menschen,** von Prof. W. Uhthoff in Breslau. (Sammlung zwangloser Abhandlungen auf dem Gebiete der Augenheilkunde. Herausgegeben von Prof. Dr. Vossius in Giessen. 1898.)

Als Mikroorganismen, welche sicher als Conjunctivitis-Erreger beim Menschen anzusehen sind, sind anzuerkennen: 1. Der Neisser'sche Gonococcus; 2. der Fraenkel-Weichselbaum'sche Diplococcus; 3. der Koch-Week'sche Bacillus; 4. der Streptococcus pyogenes; 5. der Klebs-Loeffler'sche Diphtheriebacillus; 6. der Diplobacillus (Morax); 7. die Staphylokokken; 8. die Diplokokken acuter

Follicularcatarrhe der Conjunctiva. Der Neisser'sche Gonococcus kann ausser durch directe Uebertragung auch auf metastatischem Wege Conjunctivitis hervorrufen. Die Blennorrhoea neonat. ist nur in einem Theile der Fälle auf den Gonococcus zurückzuführen, zumal die jugendliche Conjunctiva des Neugeborenen auf andere Mikroorganismen viel intensiver reagirt, als die des Erwachsenen.

Weniger genau umschriebene Krankheitsbilder als der Gonococcus geben die anderen Bacterien. So muss die alte Eintheilung nach dem klinischen Bilde noch bestehen bleiben, zumal dieselbe Sorte von Mikroorganismen je nach Virulenz, individueller Prädisposition verschiedene Krankheitsbilder hervorrufen kann.

Bei Keratitis geben nur wenige Bacterien typische Bilder mit einheitlichem Befunde. Als Erreger des typischen Ulcus corneae serpens muss der Fraenkel-Weichselbaum'sche Diplococcus betrachtet werden, da er fast in jedem Falle, und zwar meist in Reincultur, sich findet. Sonst ist sicher noch für die Keratomycosis aspergillina der Aspergillus fumigatus als Erreger nachgewiesen. Spiro.

---

2) Ueber den Heilwerth der Therapie bei Trachom, von Prof. Dr. E. Raehlmann in Dorpat. 1898.

In den russischen Ostseeprovinzen ist das Trachom eine förmliche Landplage und verdient nicht allein medicinisches, sondern auch volkswirthschaftliches Interesse, da mehr als die Hälfte aller Erblindungen dort auf Trachom zurückzuführen sind. Ueber Wesen wie Behandlung der Krankheit sind die Meinungen getheilt, Verf. sucht letztere, gestützt auf eigene grosse Erfahrung und die früherer Zeiten, kritisch zu sichten und die beste Behandlungsart zu empfehlen. Unter den Medicamenten stellte er das Cuprum sulf. in die erste Reihe. Es wirkt besser bei frischen Granulationen, als bei alten und unter den alten besser bei den kleinkörnigen, derben, als bei den grosskörnigen, leicht blutenden, weichen Granulationen. Bei letzteren ist das Argent. nitr. mehr indicirt, zumal wenn die Erkrankung mehr chronisch blennorrhoischen Charakter annimmt. Die Wirkungsweise der beiden Mittel, dann des essigsauren Blei werden eingehend besprochen, Silber- und Quecksilbersalze wenig empfohlen.

Verf. spricht sich gegen die Excision von Schleimhautstücken aus, da der eventuelle augenblickliche Erfolg durch die Schädigung aufgewogen wird, die in der Verkürzung der Conjunctiva liegt. Gegen Scarification und Auskratzung ist Verf. aus ähnlichen Gründen; von den Sublimateinreibungen stellt er fest, dass sie Blutstase bewirken und diese sei bei der Trachombehandlung absolut contraindicirt und schädlich. Verf. fasst seine Erfahrungen dahin zusammen, dass neben einer geeigneten medicamentösen Behandlung ein chirurgisches Eingreifen nur zulässig ist, welches die Eröffnung und Entleerung der einzelnen Follikel anstrebt. Er empfiehlt rechtzeitiges Ausdrücken der Follikel und Nachbehandlung mit Cuprum, um Verwachsungen zu verhüten.

Besondere therapeutische Beachtung verdienen die im Gefolge des Trachoms auftretenden Erkrankungen der Hornhaut und der Lider.

Der Pannus trachom. wird besonders günstig durch Eröffnung der Follikel in der Conjunctiva beeinflusst in Folge der dadurch herbeigeführten Entlastung des Gewebsdruckes. Günstig wirke die Cuprumbehandlung der Uebergangsfalten, gewarnt wird vor der Anwendung des essigsauren Bleis. Bei Lidspannung ist Incision der äusseren Commissur nöthig. Die Keratitis pannosa entsteht und verläuft im Parenchym der Hornhaut, der Pannus ist also kein Fremdgebilde, das abgetragen werden kann. Von der Peritomie hat Verf. günstige Wirkung nicht gesehen, er hält für allein berechtigt eine abwartende medicamentöse Behand-

lung. Die Prognose des Leidens pflegt um so besser zu sein, je zarter roth die im Pannus vorhandenen Gefässe gefärbt sind, im Allgemeinen auch, je dünner ihr Kaliber ist und je weniger Verästelungen sie haben. Auf diese Gefässe geht Verf. näher ein und bildet sie zahlreich ab.

Die Stellungsanomalien des Lidrandes und der Cilien können dauernd nur durch solche Eingriffe beseitigt werden, welche an der Lage des Lides nichts ändern und nur die Stellung der vorderen Kantentheile auf der Basis des dem Augapfel anliegenden Lidknorpels ändern.

Verf. übt bei Trichiasis seit 8 Jahren ein Verfahren, dass in 1000 Fällen keinen Misserfolg zeigte. Er exstirpirt durch zwei intermarginale Schnitte ein keilförmiges Stück des Lidrandgewebes mit der abnormen Behaarung, heilt an dessen Stelle ein Stück Lippenschleimhaut an. Zu beachten ist dabei, dass die obere Wundkante bis zur Anheilung provisorisch hochgenäht wird, um eine breite, nicht tiefe Wundfläche zu schaffen, und dass die Lippenschleimhaut vor dem Annähen sorgfältig von allen anhaftenden Gewebstheilen befreit werden muss. So werden die normalen Cilien nach oben gedreht und gleichzeitig nach vorn gehoben, ein mässig ectropionirender Effect dauernd erreicht. Spiro.

---

3) **Einige Fälle von Eisensplitterextractionen aus dem Augapfel mittels Elektromagneten,** von Dr. Vüllers, dirig. Arzt der Augenheilanstalt für den Reg.-Bez. Aachen. (Deutsche med. Wochenschr. 1898. Nr. 25.)

Verf. veröffentlicht vier erfolgreiche Fälle. Bei dem ersten wurde der Fremdkörper hinter der Linse im Glaskörper mit dem Augenspiegel gesehen und durch einen Scleralschnitt geholt, bei Fall 2 und 3 sassen die Splitter in der Regenbogenhaut, im 4. Falle wurde der nur 0,0004 g schwere Splitter mittels des Sideroskops nicht nur nachgewiesen, sondern auch genau localisirt. Die abschliessenden Ausführungen des Verf.'s über Magneten und Sideroskop folgen wegen ihres praktischen Interesses wörtlich. „In allen 4 Fällen wurde der kleine Hirschberg'sche Elektromagnet benutzt, und zwar stets mit gutem Erfolge. Ob man dieselben günstigen Resultate erhalten hätte, wenn man den grossen Haab'schen Magneten in Anwendung gezogen hätte, dürfte wohl zweifelhaft sein. Bei dem kleinen Hirschberg'schen Instrumente weiss man genau, wo man den Splitter extrahiren will, bei dem grossen Magneten ist der Weg, der den Splitter nehmen will, ganz unbestimmt.

Was speciell den letzten Fall angeht, so bemerke ich hierzu Folgendes: Wenn man Grund hat zur Annahme, dass ein Eisensplitter in's Auge gedrungen ist, den Splitter aber nicht sehen kann, so soll man stets das Sideroskop benutzen, und zwar soll man, wie dieser Fall lehrt, die Spiegelablesung mittels Fernrohr vornehmen. Der 4. Patient ist zweimal mittels des Sideroskops untersucht worden, darunter einmal ohne Erfolg. Das erste Mal ist, wie mir der behandelnde College mittheilte, die Nadel nur direct beobachtet worden, und man konnte bei der Kleinheit des Splitters den Ausschlag der Nadel nicht bemerken. Das zweite Mal wurde die im Spiegel der Nadel sich abspiegelnde Skala mittels Fernrohr beobachtet und diese Untersuchung ergab sofort ein positives Resultat.

Der Fall W. zeigt auch, wie exact das Sideroskop arbeitet.

Prof. Haab sagt in einem Vortrage über die Zurückziehung von Eisensplittern aus dem Innern des Auges[1]: „Bei einem dieser drei Fälle erzielte der

[1] cf. Bericht über die 24. Versammlung der ophthalmologischen Gesellschaft. (Centralbl. f. pr. Augenh. 1895. S. 394.)

grosse Magnet aber doch einen gewissen Erfolg: er ermöglichte die Localisation des sehr kleinen Splitters durch die Schmerzreaction, so dass er dann vermittelst des kleinen Magneten doch herausgezogen werden konnte. Er war nur ca. $^1/_2$ mg schwer und hätte durch das Sideroskop schwerlich genau localisirt werden können." Nun wog der Splitter in meinem Falle noch nicht einmal $^1/_2$ mg, sondern nur 0,0004 g, und doch zeigte das Sideroskop genau den Sitz des Splitters an. Sideroskop und Hirschberg'scher Magnet dürften heutzutage wohl in dem Instrumentarium keines Augenarztes fehlen oder müssten wenigstens dem Augenarzte in geeigneten Fällen leicht zugänglich sein." Spiro.

---

4) **Zur Frage der Myopie-Operation.** Vortrag von Dr. Stood in Barmen, gehalten auf der Düsseldorfer Naturforscher- und Aerzteversammlung am 20. September 1898. (Wiener med. Presse. 1898.)

Vortr. operirte vom Jahre 1892 bis jetzt 48 Augen an 38 verschiedenen Patienten von 11 bis 66 Jahren. 2 Augen waren über 60, 7 zwischen 50 und 60, 3 zwischen 40 und 50, 4 zwischen 30 und 40, 13 zwischen 20 und 30, die übrigen zischen 10 und 20 Jahren.

Eine Störung des Heilverlaufs durch Infection oder Iriseinlagerungen in die Lanzenwunde wurde nicht beobachtet. Glaskörpervorfall trat in keinem Falle ein. Vortr. kommt auf Grund seiner Beobachtungen zu folgenden Resultaten:

1. Die operative Behandlung der Myopie kann ohne Gefahr angewendet werden bei allen Graden über 12 Dioptrien; Contraindicationen sind nur Anzeichen von drohender Netzhautablösung und hochgradiger centraler Hintergrundveränderungen oder frische Netzhautblutungen, die ein centrales Sehen nicht mehr erwarten lassen.

2. Bezüglich der Technik wurde ausgiebige Discision des mittleren Pupillargebietes unter Schonung des Aequators mit nachfolgender Massage der Linse angewendet und möglichst lange nachher einfache Linearextraction ausgeführt.

Bei älteren Patienten über 50 Jahre mit beginnender Cataract wurde künstliche Reifung mit Förster'scher Tritur vorausgeschickt und dann periphere Lappenextraction ausgeführt. Extraction der durchsichtigen Linse hat Vortr. nur in 2 Fällen gemacht und betont das leichte, spontane Abfliessen der verflüssigten Linsenmassen gegenüber der complicirteren, schwierigeren Expression, welche bei der durchsichtigen Linse nothwendig ist, besonders dass man in ersterem Fall Iriseinklemmungen mit Sicherheit vermeiden kann, was in letzterem Fall vielleicht nicht immer geschehen könnte.

3. Die Drucksteigerungen können unter Umständen sehr unangenehm und beunruhigend werden, lassen sich aber durch geeignete Maassnahmen (Extraction, Punction der vorderen Kammer, ausgiebige Discission des Nachstars, Atropin, Cataplasmen) sehr mildern und in Schranken halten, wenn die Discission sich auf das mittlere Pupillargebiet beschränkt hat. Eine dauernde Schädigung durch Drucksteigerung wurde nicht beobachtet.

4. Die Gefahr der Netzhautablösung wird durch die Operation nicht gesteigert, soweit man bis jetzt urtheilen kann. (Das Nähere siehe im Original.)

5. Die erreichten Sehresultate sind ausserordentlich gut, sind so gut, dass sie durch die Vergrösserung der Netzhautbilder allein nicht erklärt werden können, sondern zu ihrer Erklärung eine Besserung der Netzhautfunctionen voraussetzen. In 6 Fällen stieg die corrigirte Sehschärfe durch die Operation auf das 4—5fache, in 6 Fällen auf das $2^1/_2$—3fache, in 5 Fällen um das $1^1/_2$—$2^1/_2$fache. Diese Zahlen werden sich noch vermehren, wenn noch eine

Anzahl rückständiger Discisionen von Nachstar ausgeführt sind. (Das Nähere siehe im Original.)

6. Die Accommodationslosigkeit nach der Operation bringt dem Auge keinen Nachtheil, es tritt dafür die sogenannte Ersatzaccommodation (Thier) ein. Fälle, die nach der Operation Emmetropie aufweisen und im Stande sind, ohne Glas für die Nähe Nieden 3 von 8—14″ zu lesen, sind wiederholt beobachtet, oder dass Hypermetropen mit dem corrigirenden Fernglas zu gleicher Zeit mittleren Druck Nieden 4 von 15—24″ lesen können; weist auch ebenso die Tabelle verschiedentlich nach.

7. Die Refraction gelangt nach der Operation zum Stillstand, soweit die $4^1/_2$—5jährigen Beobachtungen an jugendlichen Patienten darüber Aufschluss geben können. (Das Nähere siehe im Original.)

8. Vortr. hat bis dahin meist einseitig operirt, empfiehlt aber für die geeigneten Fälle doppelseitig zu operiren, wegen der Wichtigkeit der Wiedergewinnung des binocularen Sehactes, und weil jetzt hinreichend festgestellt ist, dass die Functionen des operirten Auges auch für den Nahgebrauch gut werden.

Autoreferat.

---

5) **Die Erkrankungen des Auges im Zusammenhang mit anderen Krankheiten,** von Prof. Dr. Schmidt-Rimpler in Göttingen. (XXI. Bd. der speciellen Pathologie und Therapie, herausgeg. von Prof. Dr. H. Nothnagel. Wien 1898.)

Das Bestreben, die nicht rein örtlichen Krankheiten des Auges im Zusammenhang mit den Erkrankungen anderer Organe zu betrachten und die therapeutischen Maassnahmen entsprechend einzurichten, findet in zahllosen Veröffentlichungen der letzten Zeit seinen Ausdruck. Dies Material hat der Verf. in seinem Sammelwerke gesichtet, dessen Werth durch zahlreich eingeflochtene eigene Beobachtungen und kritische Ausführungen erhöht wird.

Naturgemäss nimmt die Besprechung der Erkrankungen des Nervensystems den breitesten Raum ein. Um auf einige Einzelheiten einzugehen sei erwähnt, dass Verf. bei der Theorie der Stauungspapille die „phlogistische“ Theorie verwirft. Bei der ausführlichen Besprechung der Hemianopsie sind die anatomischen Verhältnisse gebührend auseinandergesetzt, ähnlich ist die Diagnostik der Augenmuskelerkrankungen dem entsprechenden Abschnitte ausführlich vorangestellt.

Ein grösserer Abschnitt behandelt die Augenerkrankungen bei Nierenleiden. Unter Constitutionsanomalien werden die Augenleiden bei Diabetes am eingehendsten besprochen. Zur Uebersicht der Häufigkeit der einzelnen Augenaffectionen bei Diabetes, stellt Verf. diese bei 150 Diabetikern zusammen. Es fand sich:

Cataracta (vom ersten Beginn an)	68	Mal
Sehnervenerkrankungen (überwiegend centrale Scotome)	37	„
Retinalerkrankungen	34	„
Amblyopien ohne ophthalmoskopisch abnormen Befund	15	„
Paresen der äusseren Augenmuskeln	10	„
Refractions- bezw. Accommodationsstörungen (wirkliche Accommodationslähmungen und Auftreten von Myopie)	8	„
Iritis und Chorioiditis	7	„
Glaskörpertrübungen	5	„

Davon waren 118 Männer und 32 Frauen.

Die diabetischen Netzhauterkrankungen anlangend schliesst sich Verf. bei der Würdigung der differentialdiagnostischen Momente den bekannten Ausführungen Hirschberg's an.

Verhältnissmässig kurz ist die Syphilis behandelt, vor Allem die hereditäre Lues, bei der z. B. die verhältnissmässig recht häufige Chorioretinitis nur kurz nach den Hirschberg'schen Veröffentlichungen erwähnt ist.

Am Schlusse jedes Einzelabschnittes findet sich eine werthvolle Literaturübersicht des betreffenden Gebietes. Das Ganze ist sehr übersichtlich zusammengestellt und sehr anregend geschrieben. Spiro.

---

6) **Optique physiologique.** Dioptrique oculaire — Fonctions de la rétine — Les mouvements oculaires et la vision binoculaire. Leçons professées à la Sorbonne par Dr. Tscherning, Directeur-adjoint du laboratoire d'ophtalmologie. (Paris 1898, Carré et Naud.)

Bei der überragenden Bedeutung des Helmholtz'schen Werkes ist es natürlich, eine neue „physiologische Optik" mit Rücksicht auf dieses Meisterwerk zu würdigen.

Das Tscherning'sche Buch ist seiner ganzen Anlage nach etwas Anderes; es ist nicht ein Quellenwerk, welches wie das von Helmholtz jede Einzelheit von Grund auf erörtert und mit meist eigenen Untersuchungen belegt.

Verf. kann vieles dort Bewiesene als bekannt voraussetzen, er nimmt mehr auf die Bedürfnisse der Praxis Rücksicht und hat sein Werk dementsprechend kürzer und leichter verständlich aufgebaut.

So ist die Dioptrik des Auges verhältnissmässig kurz, doch klar abgehandelt, dementsprechend die Ophthalmometrie (nach den Ergebnissen hauptsächlich mit dem Javal-Schiötz'schen Apparat) breiter besprochen. Die Anomalien der Refraction sind ausführlich dargelegt, allerdings die mathematischen Erörterungen, die sich an die Refraction nach Myopie-Operation knüpften, wenig berücksichtigt. Bei letzterer räth auch Verf. zur Vorsicht wegen eventueller glaucomatöser und iridocyclitischer Complicationen nach der Discission und der Gefahr der Netzhautablösung nach der Extraction.

Wesentlich mehr als bei den anderen Abschnitten finden sich eigene Untersuchungen bei der Besprechung der Accommodation, wie dies in einem Buche Tscherning's zu erwarten stand. Der Abschnitt enthält eine eingehende und übersichtliche Begründung der Tscherning'schen Theorie.

Der Lichtsinn ist kurz, umfangreicher der Farbensinn abgehandelt. Beim Formensinn sind die verschiedenen Sehproben einer Würdigung unterzogen, Verf. hält trotz der theoretischen Einwendungen, die dagegen gemacht werden können, die Snellen'schen Tafeln für sehr praktisch. Das schwierige Gebiet der Theorie des binocularen Sehactes erörtert Verf., ohne für die Identitäts- oder Projectionstheorie einzutreten, er neigt sich Javal's Anschauungen zu, die zum Theil vermitteln, ebenso in dem folgenden Abschnitte über das Schielen. Das Buch enthält zahlreiche Abbildungen, die das Verständniss des Gesagten erleichtern.

Spiro.

Journal-Uebersicht.

I. Die ophthalmologische Klinik. 1897. Nr. 1.

1) **Weitere Erfahrungen über die Krönlein'sche Operation,** von Braunschweig.

Das Verfahren besteht in der temporären Resection der seitlichen Orbitalwand und ist nach Angabe des Verf.'s leicht ausführbar und ungefährlich. Es eignet sich besonders zur Exstirpation orbitaler Tumoren, zu diagnostischen Zwecken, wenn die Natur eines verdächtigen Exophthalmus nicht mit Sicherheit festzustellen ist und endlich bei Orbitalphlegmonen.

---

2) **Die Natur des Glaukoms; Erklärung der Heilwirkung der Iridectomie,** von Abadie.

Bei den acuten und intermittirenden Formen des Glaucoms sind besonders die Gefässe des vorderen Bulbusabschnittes betheiligt. Die Gefässerweiterung macht sich dann in den Ciliarfortsätzen und der Iris bemerkbar; die Nervenbündel, welche die Gefäss-Erweiterung und -Verengerung dieses Gefässgebietes reguliren, sind gerade diejenigen, die zu den Nervenplexen der Iris verlaufen und bei einer regelrechten Iridectomie durchtrennt werden. Durchschneidet man also diesen Nervenplexus, so muss die Gefäss-Erweiterung aufhören.

Beim einfachen chronischen Glaucom wäre es dann nicht mehr die Blutfülle jenes Gefässgebietes des Auges, die Veränderungen aufweisen würde. Nur im Chorioidealgewebe würde eine Gefäss-Erweiterung auftreten; daher wären dann die Erscheinungen der Hypersecretion, welche jene Gefäss-Erweiterung begleiten, weit weniger stürmisch, und der Druck würde viel langsamer steigen. Andererseits sind nun die Vasodilatatoren jener Gegend nicht dieselben wie für die Irisgefässe und endigen auch nicht im Nervenplexus der Iris. Eine Durchtrennung dieses Plexus kann also auch keine Heilwirkung mehr besitzen.

Nr. 2.

1) **Die Muskeltransplantation oder Autoplastik, eine Operationsmethode bei completer Ptosis,** von Darier.

---

2) **Congenitale Amaurose bei 3 Kindern einer Familie,** von Thier.

Von 4 im Laufe von ca. 6 Jahren geborenen Kindern einer Familie sind 3 von Geburt an amaurotisch. Der Spiegelbefund war stets der gleiche: Atrophia nervi optici mit stark verengten Retinalgefässen und zahlreichen kleinen, unregelmässig vertheilten Pigmentflecken an den Gefässen. Ein viertes nach consequentem Gebrauch von Jodkali geborenes Kind hatte normale Augen. Die Anamnese der nicht miteinander blutsverwandten Eltern war in jeder Beziehung negativ.

---

3) **Ueber spontane Gerinnung des Inhaltes der vorderen Kammer nach optischer Iridectomie,** von Zimmermann.

---

4) **Ueber den Werth der localen Anaesthetica in der Augenheilkunde. Cocaïn, Eucaïn, Holocaïn, Tropacocaïn,** von Rogman.

Nr. 3.

1) **Ueber Actinomykose der Thränenröhrchen,** von Lange.

Alle bisher bekannt gewordenen Fälle von Actinomykose der Thränencanälchen sind bei dem doch sonst so bösartigen Charakter des Strahlenpilzes, selbst bei Jahre langem Bestande, gutartig verlaufen, und unmittelbar nach der Entfernung der Pilzmassen ist die Heilung anstandslos erfolgt. Der in den Thränenwegen liegende Actinomyces verhält sich also nicht anders als irgend ein anderer mechanisch reizender Fremdkörper, weil er hier eben nicht in einem Gewebe, sondern in einem mit Schleimhaut ausgekleideten Hohlraume liegt, in den er ohne jede Verletzung des Gewebes durch eine normale Eingangspforte, den Thränenpunkt, eingedrungen ist.

2) **Versuche mit dem Argentamin als Prophylacticum gegen die Ophthalmie der Neugeborenen,** von Hoor.

Von dem Mittel wurden ein bis zwei Tropfen einer 5 $^{0}/_{0}$ wässrigen Lösung mittelst Tropfenzählers auf die Hornhaut oder in den Bindehautsack geträufelt. Reizungserscheinungen zeigten sich nur in minimaler Weise.

Die Prophylaxe wurde bei 115 Neugeborenen mit folgendem Resultate durchgeführt:

1. Die Augen zeigen nicht die geringste Veränderung in 63,5 $^{0}/_{0}$.
2. In den ersten Tagen zeigen sich die Conjunctiven mässig geröthet, bei gesteigerter Secretion; diese Erscheinungen gehen jedoch in einigen Tagen spontan zurück bei 18,2 $^{0}/_{0}$.
3. Eitriges Secret ohne Chemose und Oedem bei 14 $^{0}/_{0}$.
4. Schwere Infection bei 2,6 $^{0}/_{0}$.
5. Infection 6 bis Tage nach der Geburt bei 1,7 $^{0}/_{0}$.

3) **Ueber den Werth der localen Anaesthetica in der Augenheilkunde,** von Rogman. (Schluss.)

1898. Nr. 1.

1) **Beitrag zum Studium des hämorrhagischen Glaucoms,** von Venneman.

2) **Tieferstellung der Pupille durch Rückwärtslagerung des Rectus superior in zwei Fällen von optischer Iridectomie nach oben mit breiten Leucomen nach unten,** von Truc.

Mittheilung zweier einschlägiger Fälle, in deren einem die Operation einen recht guten Erfolg hatte. — Sollte die vorgeschlagene Operation nicht ausreichen, um die künstliche Pupille in die Lidspalte zu bringen, so kann damit die Rücklagerung des Obliquus inferior oder auch die Vorlagerung des Rectus inferior verbunden werden. Natürlich kommt der Eingriff nur bei Einäugigen in Frage.

3) **Zur Operation des Lagophthalmus,** von Königshöfer.

Nr. 2.

1) **Die Indicationen des Eucaïns und Cocaïns,** von Darier.

2) **Die Tuberculose des Ciliarkörpers,** von Fage.

Da dieselbe oft spontan ausheilt, ist das Auge so lange als möglich zu erhalten. Die Enucleation ist nur dann gerechtfertigt, wenn das Sehvermögen

unwiderruflich verloren gegangen ist und sonstige tuberculöse Herde im Körper nicht nachweisbar sind.

3) **Eine neue Erklärung für die Entstehung der Neuritis optica oedematosa (Stauungspapille),** von Deyl.

Verf. ist der Ansicht dass die Stauungspapille dadurch entsteht, dass die Vena centralis retinae an der Stelle comprimirt wird, wo sie aus dem Opticus aus- und in die Duralscheide eintritt. Meist ist es Flüssigkeit, welche den Scheidenraum ausdehnt und so zum Compressionsmittel wird. Seltener kommt Granulationsgewebe oder Tumormasse in Frage.

Nr. 3.

1) **Störungen in der Function der Gefässe bei Buphthalmus und der Werth eines chirurgischen Eingriffes,** von Angelucci.

Nach der Ansicht des Verf. ist der Buphthalmus das Resultat eines noch unbestimmten angeborenen angiotropho-neurotischen Processes, dessen ursprüngliche Ursache in einer Functionsstörung derselben Centren des Sympathicus im verlängerten Marke zu suchen ist, deren Verletzung Tachycardie, Erweiterung der Gefässe des Gesichtes und Kopfes u. s. w. hervorruft. Iridectomie hemmt das Fortschreiten des Buphthalmus, falls sie frühzeitig vorgenommen wird. Augen, auf denen schon längere Zeit Buphthalmus besteht und deren Hüllen schon verdünnte Stellen aufweisen, sind als noli me tangere aufzufassen.

2) **Zwei Fälle von plötzlicher Reifung einer senilen Cataract,** von Delbès.

3) **Zwei Fälle von grossen Fremdkörpern in der Periorbita, welche von den Patienten während eines Zeitraumes von 4 Jahren ignorirt wurden,** von Truc.

Nr. 4.

1) **Keratitis parenchymatosa im Gefolge von Influenza,** von Hilbert.

Ungefähr $2^1/_2$ Wochen nach Ausbruch der Influenza erkrankten beide Augen gleichzeitig an typischer Keratitis parenchymatosa, die ohne Spuren zu hinterlassen, abheilte.

2) **Casuistische Mittheilungen,** von Braunschweig.

3) **Ueber ein Sarcom der Orbita,** von Salva. Moll.

I. Wochenschrift für Therapie und Hygiene des Auges, herausgegeben von Dr. Wolffberg. Breslau. 1898. Nr. 14.

1) **Die Prognose bei grauem Star,** von Dr. Wolffberg.

Verf. führt des Näheren aus, dass es für die praktischen Aerzte weniger wichtig ist zu erkennen, ob ein Star reif sei oder unreif, als ein sicheres Urtheil darüber zu haben, ob ein Star complicirt sei oder nicht. Als ein gutes Mittel, die übliche Lichtscheinprüfung bis ans feinste Detail zu vervollständigen, empfiehlt Verf. seinen diagnostischen Farbenapparat (Preuss u. Jünger, Breslau 1894).

2) **Zur offenen Wundbehandlung am Auge. Offener Brief an Dr. Wolffberg,** von Prof. Dr. Hjort in Christiania.

Unter Bezugnahme auf den ergänzenden Bericht im Centralbl. f. pr. A. über die letzten 20 Starextractionen mit offener Wundbehandlung, weist Verf. darauf hin, dass er jetzt 100 solche Fälle aufzuweisen habe, alle mit günstigem Ausgange. Das Wolffberg'sche Schutzpapier hält er für nicht so zweckmässig, weil sich darunter zu viel feuchtwarme Luft ansammelt.

3) **Zur Kenntniss der Myopie,** von Dr. Wolffberg.

Verf. weist die Ausführungen eines Anonymen zurück, der in der Deutschen Medicinal-Zeitung (1897, Nr. 84) die Existenz einer Schulmyopie „im engeren Sinne" völlig leugnet. Verf. erinnert daran, dass es wohl eine Zeit lang zweifelhaft gewesen, ob man die Schulmyopie als eine ernste Erkrankung (Cohn) oder als eine wünschenswerthe Anpassung (Donders, v. Hippel) aufzufassen habe, dass aber an der Existenz dieser Affection nicht im entferntesten zu zweifeln sei.

Nr. 15.

1) **Zur Behandlung des Keratoconus,** von Dr. Th. Lohnstein.

Die Hoffnung, diese schwere Refractionsstörung operativ zu heilen oder zu bessern, hält Verf, für unerfüllbar (?), weil der Conus gewöhnlich excentrisch liegt, und durch den Narbenzug wieder irregulärer As. bedingt werden muss. Viel wirksamer sind nach ihm — er führt als Beispiele seine eigenen Augen an — starke Concavcylinder: die S seines rechten Auges beträgt uncorrigirt $< {}^1/_{30}$, mit cyl $- 11$ D $= {}^1/_2$.

---

2) **Zur Kenntniss der Myopie,** von Dr. Wollffberg. (Schluss.)

Nach eingehender Besprechung der Arbeit Seggel's (Münch. med. W. 1897. Nr. 37. u. 38) acceptirt Verf. die Auffassung genannten Autors, dass die Myopie in immer weitere Kreise vordringe, — eine natürliche Consequenz des Schulzwanges. Die Bekämpfung der Myopie in den Schulen sei dringend zu fordern, hierbei spiele gute Beleuchtung die grösste Rolle.

Nr. 16.

Zur Behandlung des Keratoconus, von Dr. Th. Lohnstein. (Schluss.)

Die Wirkung des Cylinders hängt sehr von der Weite der Pupille ab; am besten ist mittlere Pupillenweite; bei ganz enger Pupille nimmt die Wirkung ab, weil der durch das Glas corrigirte Hornhautabschnitt nicht genau in der Pupille liegt. Binokular lassen sich so starke Cylinder — (Verf. trägt R — 11 D cyl, L — 18 D cyl) — nicht benutzen. — Als sehr zweckmässig empfiehlt Verf. sein Hydrodiaskop, construirt (von Sydow, Berlin) nach dem Herschel'schen Prinzip, die Brechung an der unregelmässig gebauten Hornhaut möglichst auszuschalten; Verf. erreicht dies, indem er sein Auge gleichsam unter Wasser setzt: es wird eine mit physiologischer Kochsalzlösung gefüllte, kleine Kammer vorgebunden, die vorn durch ein Planconvexglas abgeschlossen ist. Er erzielt dadurch an seinen eigenen Augen volle S und benutzt den Apparat täglich mehrere Stunden lang.

Nr. 17.

Neuer Beitrag zur offenen Wundbehandlung am Auge, von Dr. Wolffberg.

Verf. betont noch einmal die Vorzüge dieser Methode, die sich ihm namentlich dann gut bewährt, wenn — wie bei Glaskörperverlust — die Gefahr der

Infection relativ gross ist; nur bei offener Wundbehandlung lässt sich nach Verf. in solchen Fällen der Verlauf ausreichend überwachen.

No. 18.

Ichthyol und Ichthalbin in der Augenheilkunde, von Dr. Wolffberg.

Auf Grund der klinischen Beobachtung, dass Ichthyol auf erweiterte Blutgefässe in allen Theilen des Körpers constringirend wirkt, gab Verf. bei c. 40 Kranken Ichthyol-Eiweiss („Ichthalbin") innerlich und zwar bei Glaucom und Iritis. Er stellt fest, dass die übrigen therapeutischen Agentien hierdurch wesentlich unterstützt wurden. Eine retrobulbäre Blutung wurde überraschend schnell zur Resorption gebracht.

No. 19.

Retinitis ad maculam durch Zahnaffection, von Dr. Wolffberg.

Verf. theilt einen Fall mit, in welchem bei einer 26jährigen Frau durch Extraction eines cariösen Zahnes eine Sehstörung vorübergehend gebessert wurde; dieselbe bestand in Verzerrtsehen kleiner Buchstaben und in Accommodationsschwäche, objectiv in träger Pupillenreaction, Tensionszunahme, mässiger Mydriasis und starker Hyperämie der Macula lutea. Verf. ist der Meinung, dass zwischen Zahnaffection und Augenleiden zweifellos Zusammenhang bestand.

C. Hamburger.

Vermischtes.

A) New York, 26 W. 40, den 13. October 1898.

.... Die Vorlagerung mit Theilung des vorzunähenden Muskels ist im Jahre 1896 von Valude in Paris beschrieben und abgebildet worden.

Ihr
H. Knapp.

B) Paris, 21. October 1898.

Très honoré Confrère.

Je lis dans le No. de Septembre de votre très estimé Journal, le Centralblatt für Augenheilkunde, (pag. 261), et sous la plume du Dr. Praun (de Darmstadt) la description (avec figures) d'un procédé d'avancement musculaire, renforcé par la division du tendon en deux languettes.

Or il y a deux ans, en 1896, j'ai décrit absolument la même opération.

M. Praun a ignoré ce travail, bien qu'il ait paru dans trois publications différentes: 1° dans les Annales d'oculistique du mois d'Août 1896; 2° dans le Bulletin médical, No. du 5 Juillet 1896; 3° dans le Traité d'ophtalmologie qui j'ai publié en collaboration avec le Dr. Truc, également en 1896, T. II pag. 587. Toutefois, et précisement pour lui rendre le service de le renseigner à cet égard, je vous serais tout obligé si vous vouliez ... publier cette lettre ...

Dr. Valude,
Médecin de la Clinique des Quinze-Vingt.

Zusatz des Herausgebers.

1. Die Verantwortlichkeit für die Original-Mittheilungen des Centralblatts tragen ihre Verfasser.
2. Das Verfahren des Hrn. Valude ist im Centralbl. f. Augenheilk. 1896, S. 378 u. 379, genau beschrieben.

Bibliographie.

1) Die Unfallfolgen im Gebiete der Augenheilkunde, von Dr. Cramer, Augenarzt in Cottbus. (Thiem, Handbuch der Unfallerkrankungen.) Das Buch ist aus der Praxis heraus geschrieben und nimmt dementsprechend auf die Bedürfnisse der Praxis weitgehendste Rücksicht. Verf. bespricht die Untersuchung eines Unfallverletzen, geht auf die Verletzungen an den einzelnen Theilen des Auges ein, erläutert sie mit einigen Beispielen und giebt kurze therapeutische Winke, zumal für die erste Hülfe. Anschliessend handelt ein Capitel von der Entschädigung der Augenunfälle durch Renten. Die Versuche, die Entschädigung schematisch festzulegen, haben ihren Höhepunkt in den Formeln von Magnus, die nach des Verf.'s Ansicht jenseits der allgemeinen praktischen Verständlichkeit stehen. Verf. führt die Ergebnisse seiner Erfahrung an und schliesst mit einer kürzen Uebersicht über Simulation. Spiro.

2) Ueber nicht gonorrhoische Blennorrhoe der Conjunctiva, von Axenfeld. (Correspondenzblatt d. Allgem. Mecklenburg. Aerztevereins. 1898.) Das typische Bild der Blennorrhoe der Conjunctiva ist in einer grossen Zahl von Fällen bei Kindern und Erwachsenen durch andere Keime als die Gonokokken hervorgerufen, dabei kann die Therapie weniger rigoros sein, die Prognose günstiger. Verf. führt Näheres über die Differentialdiagnose durch Deckglasuntersuchung mit Gram'scher Färbung aus. Hierbei färben sich positiv die Pseudogonokokken, die Pneumokokken, während die negativ sich verhaltenden Diplobacillen, die Koch-Week'schen, das Bact. coli commune mit den Gonokokken nicht zu verwechseln sind. Klinisch liefert bei Neugeborenen letzteres Bacterium häufig zunächst blennorrhoische Erscheinungen, die aber erheblich gutartiger verlaufen. Während in Breslau nach H. Cohn 2,5 % der Neugeborenen an Blennorrhoe erkranken, ist dies nach Schatz in Mecklenburg nur bei $^1/_2$ % der Fall. Verf. benutzt zum Auswaschen der Augen bei Blennorrhoe mit gutem Erfolge Hydrarg. oxycyanatum 1:2000, das Mittel unterstützt die Arg. nitr.-Behandlung sehr. Spiro.

3) Benign cystic epithelioma (Jacquet) of the bulbar conjunctiva, by A. Schapringer, M. D. (New York Eye and Ear Infirmary Reports. 1898. Jan.) Bei einem 19jährigen Mädchen hatte sich innerhalb kurzer Zeit auf dem rechten Auge nasal in der Mitte zwischen Carunkel und innerem Hornhautrand eine Geschwulst von durchscheinend gelatinösem Aussehen und der Form und Grösse einer gespaltenen Erbse entwickelt. In der Farbe unterschied sie sich wenig von der Umgebung, ihre Oberfläche war spiegelnd, doch leicht gefurcht. Auf der Sclera liess sie sich verschieben. Die Entfernung des Tumors, der gar keine Beschwerden verursachte und nur aus kosmetischen Gründen erwünscht war, geschah unter Cocaïn mit Zange und Scheere. Heilung ohne Residuen innerhalb weniger Tage. Die mikroskopische Untersuchung zeigte, dass die Geschwulst aus grossen runden und ovalen Anhäufungen von Epithelzellen in subconjunctivalem Gewebe bestand, über die das verdickte Epithel fortzog. Stellenweise sind sie mit diesem durch Brücken in Verbindung geblieben, woraus hervorgeht, dass die Geschwulst ihre Entstehung einer Wucherung des Conjunctivalepithels verdankt. Die Zellen zeigen besonders im Centrum der Zellnester Neigung zum Zerfall. Wo dieser Zerfall sehr fortgeschritten ist, sind Cysten entstanden. Der Name „Benign cystic epithelioma" stammt von Jacquet her und wurde für eine seltene multipel auftretende Hautaffection gebraucht. Die Beobachtungen ähnlicher Geschwülste sind zahlreich, ihre Bezeichnungen aber, je nachdem man ihre Entstehung aufzufassen geneigt war,

sehr verschieden. Verf. wählt für seinen Fall die Bezeichnung von Jacquet, weil die von diesem beschriebenen Bilder dem seinen am meisten ähnelten. In der ophthalmologischen Literatur fand er keinen Fall, der seinem analog war; er ist jedoch der Ansicht, dass die serösen Cysten der Conjunctiva nichts Anderes als weitere Stufen solcher gutartiger cystischer Epitheliome darstellen. Ueber den Ursprung dieser Cysten sowohl der Conj. bulbi als der Uebergangsfalte sind die Meinungen getheilt. Entgegen der Ansicht Rogman's, der die Cysten der Conj. bulbi als Resultat ausgewachsener Falten und Buchten betrachtet, oder der italienischer Forscher, dass die Cysten der Uebergangsfalte Retentionscysten der Krause'schen Drüsen darstellen, neigt er der Ansicht Ginsberg's zu, dass die Cysten alle durch ein In-die-Tiefe-wachsen der oberflächlichen Epithelschicht ihre Entstehung nehmen; dieselbe Art des Wachsthums, wie sie Verf. für seinen Fall in Anspruch genommen hat. Fehr.

4) Ueber intermittirenden Exophthalmus und Enophthalmus, von Dr. O. Scheffels in Krefeld. (Deutsche med. Wochenschr. 1898. 2. Juni.) Verf. bereichert die Casuistik der spärlichen in der Literatur niedergelegten Fälle von intermittirendem Exophthalmus um einen neuen Fall. Er betrifft ein 21jähriges Dienstmädchen. Unter gewöhnlichen Verhältnissen war an beiden Augen nichts Abnormes zu constatiren. Sobald aber Pat. sich bückte, wurde eine Hervortreibung des linken Bulbus veranlasst, die nach 1—$1^1/_2$ Minuten 8 mm, nach 3 Minuten fast 10 mm betrug. Dabei bestand unangenehmes, schmerzhaftes Druckgefühl hinter dem linken Auge, Verdunkelung des Sehens, Schwindel und Kopfschmerz. Bei aufrechter Haltung gingen die Erscheinungen sehr bald zurück. Dieselben Symptome liessen sich auch durch Compression der linken oder beider Jugulares hervorrufen. Ein Tumor liess sich auch bei sehr starker Prominenz des Bulbus nicht palpiren, auch war kein Schwirren, Klopfen oder Pulsiren zu fühlen. Das Leiden hatte sich allmählich innerhalb 4 Monaten entwickelt und steigerte sich immer zur Zeit der Menses. Eine nach Ablauf eines Jahres beobachtete Besserung schreibt Verf. einer ableitenden Kur zu. Es war jetzt bei aufrechter Körperhaltung ein leichter Enophthalmus zu constatiren. Verf. schliesst, dass in seinem Falle eine varicöse Erweiterung der Orbitalvene an irgend einer Stelle hinter dem Bulbus die Erscheinungen des intermittirenden Exophthalmus hervorgerufen hat. Des Weiteren stellt er sämmtliche beschriebene Fälle von intermittirendem Exophthalmus zusammen und zieht, indem er sie in Kategorien ordnet, bemerkenswerthe Schlüsse über das Wesen und die Entstehung dieser Erkrankung. Fehr.

5) Ueber metastatischen Aderhautkrebs, von Prof. Dr. Wagenmann. Nach einem Vortrage nebst einer Demonstration in der medicinischen Gesellschaft zu Jena. (Correspondenzblätter des Allgemeinen ärztlichen Vereins von Thüringen. 1898. Nr. 2.) Verf. berichtet über einen seltenen Fall von doppelseitigem metastatischen Aderhautcarcinom. Ein Jahr nach der Exstirpation eines Mammacarcinoms erkrankte die 45jährige Patientin an einer raschen Abnahme des Sehvermögens des rechten Auges. Es wird eine flache, prall gespannte Netzhautablösung, die nicht ganz bis zur Peripherie reicht, festgestellt. Die auf Aderhautkrebs gestellte Diagnose wird durch die mikroskopische Untersuchung des enucleïrten Bulbus bestätigt. Die Chorioidea war im hinteren Augenabschnitt in einen flachen, scheibenförmigen, ca. 1 mm dicken Tumor umgewandelt, der die Structur des primären Mammacarcinoms wiederholte. Schon 1 Monat nach der Enucleation des rechten Auges erkrankte das linke in genau derselben Weise. Die Enucleation dieses Auges fand nicht statt. Die Frau starb 5 Monate später. Die Section wurde verweigert. Dieser Fall ist der

zwanzigste, der in der Literatur niedergelegt ist. Aus dieser Statistik zieht Verf. Schlüsse über das Wesen dieser Erkrankung. Das Auftreten der Augenmetastase ist ein prognostisch überaus schlechtes Zeichen. Kein Patient hat nach Auftreten des Augentumors länger als 1 Jahr gelebt. In 7 Fällen war der Process am Auge doppelseitig. Die Erkrankung des zweiten Auges erfolgt nicht vom ersten Auge aus, sondern in beiden Augen findet derselbe Process der Metastase statt. Für die Entwickelung und den Verlauf gelten ähnliche Sätze wie beim primären Aderhautsarcom. Fehr.

6) Om Propagation med nervus opticus of sarcomer, opstaaede in denfor bulbus oculi, fram Aage A. Meisling. (Nord. med. Ark. 1897. N. F. VII. 1. Nr. 1. — Nach einem Referat von W. Berger in Fortschritte d. Med. 1898. Nr. 16.) Es werden 3 Fälle mitgetheilt, in denen nach Enucleation des einen mit Sarcom der Aderhaut behafteten Auges Sarcom im anderen Auge aufgetreten war. Verf. sieht einen ätiologischen Zusammenhang zwischen der Erkrankung des ersten und zweiten Auges, indem er als Weg für die Ausbreitung den N. opticus mit seinen Scheiden in Anspruch nimmt, auf dem die Infectionsträger durch das Chiasma hindurch auf den Sehnerven und in die Orbita der anderen Seite gelangen. Fehr.

7) Secundary melano-sarcoma of the liver following sarcoma of the eye, by Louis Ph. Hamburger, M. D., Resistent Medical Officer, Johns Hopkins Hospital. (Bulletin of Johns Hopkins Hospital. Baltimore. 1898. March.) Verf. giebt die Krankengeschichten zweier Fälle von secundärem Sarcom der Leber nach primärem Aderhautsarcom wieder. Im ersten Fall waren 5 Jahre, im zweiten 7 Jahre nach Beginn der Augenerkrankung vergangen, dass heftige Schmerzen und zunehmende Schwäche die Patienten in die Anstalt führten. Bei dem ersten Patienten war die Sehkraft des rechten Auges nach vorausgehender Entzündung geschwunden und der Bulbus geschrumpft. Der erst später enucleïrte Augapfel enthielt ein kleines Melanosarcom. Bei dem zweiten Patienten begann angeblich nach einem Trauma eine bis zur Erblindung fortschreitende Abnahme der Sehkraft des rechten Auges. Wegen grosser Schmerzen Enucleation. Ueber die anatomische Untersuchung finden sich keine Notizen. Bei beiden Patienten zeigte die Leber starke Schwellung, höckerige Oberfläche und unregelmässigen Rand. Während in Fall I ausser einigen Sarcomknoten in der Haut kein weiteres Organ nachweisbar erkrankt war, so war es in Fall II neben einem localen Recidiv zu einer ausgedehnten Dissemination gekommen, bei der fast kein Organ verschont geblieben war und die schnell zum Exitus führte. Nur dieser kam zur Section. Als eine für derartige Fälle charakteristische Begleiterscheinung hält Verf. die in beiden Fällen beobachtete Melanurie. Die Ausführungen über das Wesen der Aderhautsarcome, ihre Prognose, sowie den Vorgang der Metastasirung bringen nichts Neues. In der Discussion wendet sich Abel gegen die häufige fälschliche Anwendung des Ausdrucks Melanin für Pigment, das in der Umgebung zerfallender rother Blutkörperchen gesehen wird. Das echte Melanin ist scharf charakterisirt und konnte da, wo reichlicher Zerfall rother Blutkörperchen statthat, nicht isolirt werden. Weiter spricht er über die noch strittige Herkunft des Melanin und seine chemischen Eigenschaften. Fehr.

8) Ueber Längsverbindungen (Associationen) in der menschlichen Retina, von Greeff. (Archiv für Physiologie. 1898. S. 270.) Jac Lichtreiz, der die Netzhaut trifft, concentrirt sich umsomehr, je gebra. er die Retina durchdringt. Die Eindrücke werden punktförmig zeic' den Stäbchen und Zapfen aufgenommen, die Eindrücke einer ganzen

Gruppe von Stäbchen und Zapfen concentriren sich in einer bipolaren Zelle der inneren Körner und wieder mehrere bipolare Zellen concentriren sich in einer Ganglienzelle. Die Leitungen quer durch die Retina finden jedoch nicht ganz isolirt statt, sondern es existiren zwischen verschiedenen entfernten Wahrnehmungen Verbindungsfasern in verschiedenen Höhen. Die ersten Längsverbindungen liegen am Fusse der Sehzellen in zwei Schichten im obersten Abschnitt der inneren Körner. Die nächsten horizontalen Verbindungen existiren unter den Spongioblasten, während endlich die letzten Associationen unter den Ganglienzellen vorkommen. Moll.

9) **Einseitiges Weinen bei completer Facialislähmung**, von **Embden**. (Aerztlicher Verein zu Hamburg. Sitzung vom 19. October 1897.) Der Fall (traumatische Facialislähmung nach Schädelbasisfractur) bietet einen neuen Beleg für die zuerst von Goldzieher aufgestellte Ansicht, dass der Facialis und nicht der Trigeminus der Innervator der Thränendrüse ist. Moll.

10) **Ueber Pupillenerscheinungen bei Hysterie**, von **A. Westphal**. (Berl. klin. Wochenschr. 1897. Nr. 47.) Es giebt Fälle von Hysterie, in denen Pupillenstarre während der Anfälle, andere, bei denen die im Anschluss an dieselben oder ohne nachweisbaren Zusammenhang mit Anfällen besteht. Andauernd starre Pupillen konnten nicht constatirt werden. Die starren Pupillen sind erweitert oder verengt, selten mittelweit. Erweiterte Pupillen wurden vorwiegend bei grossen, aber auch bei kleinen, mit Muskelspannungen einhergehenden Anfällen beobachtet. Enge Pupillen dagegen zeigten sich anscheinend unabhängig von Anfällen, oder im Anschluss an einen solchen tagelang andauernd, oder während ganz leichter rudimentärer Anfälle. Einmal konnte paradoxe Pupillenreaction festgestellt werden. Die Pupillenstarre bei Hysterie beruht wahrscheinlich auf centralen (corticalen) Reiz-(Lähmung?) Zuständen, deren eigentliches Wesen uns noch unbekannt ist. Moll.

11) **Eine Schichtstar-Familie nebst Bemerkungen über diese Starform überhaupt**, von Prof. Dr. Hosch in Basel. Verf. beobachtete unter 14 696 Augenkranken 13 Fälle von Schichtstar, 0,08 %. An eine congenitale Disposition zum Schichtstar lässt das Vorkommen desselben bei mehreren Mitgliedern derselben Familie denken. Verf. fand ihn bei Vater und 3 Töchtern. Bei dem Vater hatte Rhachitis bestanden, bei den Töchtern war keine Spur derselben zu finden. Die bei einer Tochter festgestellte Polydaktylie, angeborener Nystagmus bei der zweiten sprechen ebenfalls für die Vererbung des Schichtstars. Spiro.

12) **Emploi de l'holocaïne ophtalmologie**, par Gr. E. Berger, Paris. (Revue de Thérapeutique. 1897. Nr. 13.) Als Vortheile des Holocaïn gegenüber dem Cocaïn stellt Verf. hin, dass Holocaïn die Pupille nicht erweitere, 2. keine Abschilferung des Hornhautepithels verursache. Er empfiehlt die Anwendung des Holocaïn bei allen Operationen in der vorderen Augenkammer.

Spiro.

13) **Airol in der Augenheilkunde**, von Prof. Dr. F. Hosch. (1897.) Verf. hat das Airol-„Wismutoxyjodidgallat“ mit Erfolg angewendet besonders bei phyktänulären Processen, bei Episkleritis, Operationswunden, am günstigsten wirkte es bei Hornhautgeschwüren. Die Anwendung geschieht am besten mittelst Pulverbläsers. Spiro.

14) **Untersuchungen über die Sehleistungen der Aegypter**, von Prof. **Hermann Cohn** in Breslau. (Berl. kl. W. 1898. Nr. 20.) Aus seinen Untersuchungen an Beduinen und Bischarin, ägyptischen Soldaten und ägyptischen Schulkindern zieht Verf. folgende Schlüsse: 1. die Naturvölker sind den Cultur-

völkern in den gemessenen Sehleistungen gar nicht voraus, 2. 90 $^0/_0$ aller Untersuchten zeigten im Freien S > 1. Wenn bei Naturvölkern manchmal ans Wunderbare grenzende Sehleistungen beobachtet wurden, so liegt dies nach Verf. daran, dass sie mehr, als die Culturvölker, für die Natureindrücke geschult sind und ihnen grössere Aufmerksamkeiten widmen. Er wünscht, dass der Schulung unserer Kinder für Natureindrücke Werth beigelegt und dadurch die Sehschärfe gehoben werde. Stiel.

15) Ein Beitrag zu den selteneren Formen der Sehstörungen bei intracraniellen Erkrankungen, von Prof. W. Uhthoff. (Deutsche Med. W. 1898. Nr. 9 u. 11.) 1. Ein Fall von dauernder hochgradiger Sehstörung in Folge von doppelseitiger Erkrankung der Sehcentren im Anschluss an epidemische Cerebrospinalmeningitis. 2. Eine linksseitige gleichseitige Halbblindheit mit Uebergreifen auf die rechten Gesichtsfeldhälften, complicirt mit doppelseitiger Ophthalmoplegia interna und Morbus Basedowii. Stiel.

16) Ueber den künstlichen Hornhautersatz, von Dr. Fritz Salzer. Augenarzt in München. (Wiesbaden. 1898.) Verf. zieht aus seinen Untersuchungen folgende Schlussfolgerungen: 1. Die totale Keratoplastik zu optischen Zwecken ist eine aus allgemein physiologischen Gründen unmögliche Operationsmethode. 2. Die partielle Keratoplastik nach von Hippel ist in gewissen Fällen von oberflächlichen, wenig vascularisirten, stationären Hornhauttrübungen erfolgreich zu verwenden. Was den künstlichen Hornhautersatz betrifft, so würdigt Verf. die voraufgegangenen Arbeiten und Methoden einer eingehenden Kritik, bespricht ihre Mängel und glaubt diesen durch seine verbesserte Prosthese abgeholfen zu haben. In seiner Schlussbetrachtung sagt er: die Möglichkeit eines dauernden, künstlichen Hornhautersatzes mit optischem Erfolg ist durch die vorstehenden Beobachtungen noch nicht ganz einwandsfrei bewiesen. Im Anhang wird die Indicationsstellung und die Technik des Verfahrens mitgetheilt. Stiel.

17) Ueber die Transplantation der Gewebe, von Fritz Salzer. (Sitzungsberichte der Gesellschaft für Morphologie und Physiol. in München. 1898. Heft 1.) Man muss unterscheiden Hetero-, Homo- und Autoplastik. Ausserdem ist ein Unterschied zu machen zwischen Transplantation und Reïmplantation. Bei ersterer findet gewöhnlich eine mehr oder weniger schnelle Resorption des transplantirten Gewebes statt, bei letzterer kann Anheilung erfolgen. Was speciell die Hauttransplantation betrifft so ist nicht erwiesen, dass das transplantirte Stück unverändert einheilt, vielmehr spricht alles dafür, dass eine allmählige Resorption stattfindet und dass aus der Umgebung das Material für den Defect hervorgeht. Für die Keratoplastik folgt daraus, dass dieselbe meist erfolglos bleiben muss, weil es fast nie gelingt, ein transplantirtes durchsichtiges Gewebstück als solches zu erhalten. Dasselbe wird vielmehr resorbirt und durch neues Gewebe aus der Umgebung ersetzt. Stiel.

18) Histologischer Befund einer frischen Zerreissung der Chorioidea, von A. Alt. (The ophth. Rev. 1897. Nr. 10.) Ein 18jähr. Mann erhält einen Revolverschuss in die l. Schläfe; es entsteht Exophthalmus des l. Auges und dasselbe erblindet. 3 Tage nachher Enucleation. Die Untersuchung ergiebt grosse Blutung in den Glaskörper, mehrere Risse in der Aderhaut; Netzhaut an verschiedenen Stellen abgelöst. Hamburger.

Um Einsendung von Separatabdrücken wird gebeten.

Verlag von Veit & Comp. in Leipzig. — Druck von Metzger & Wittig in Leipzig.

Centralblatt

für praktische

AUGENHEILKUNDE.

Herausgegeben von

Prof. Dr. J. Hirschberg, Geh. Med.-Rath, in Berlin.

Unter ständiger Mitwirkung der Herren Dr. Ancke in München, Dr. Berger in Paris, Prof. Dr. Birnbacher in Graz, Dr. Brailey in London, Prof. Dr. H. Cohn in Breslau, Doc. Dr. Cl. du Bois-Reymond in Berlin, Dr. Dahrenstaedt in Herford, Doc. Dr. E. Emmert in Bern, Prof. C. Gallenga in Parma, Dr. Ginsberg in Berlin, Prof. Dr. Goldzieher in Budapest, Dr. Gordon Norrie in Kopenhagen, Prof. Dr. Horstmann in Berlin, Dr. Issigonis in Smyrna, Prof. H. Knapp in New York, Prof. Dr. Krückow in Moskau, Dr. Kuthe in Berlin, Dr. Landau in Coblenz, Prof. Dr. Magnus in Breslau, Surg. Capt. F. P. Maynard in Calcutta, Dr. Michaelsen in Görlitz, Dr. van Millingen in Constantinopel, Dr. Moll in Berlin, Prof. Dr. J. Munk in Berlin, Dr. Neuburger in Nürnberg, Dr. Peltesohn in Hamburg, Prof. Peschel in Frankfurt a. M., Dr. Purtscher in Klagenfurt, Dr. M. Reich in Petersburg, Med.-Rath Dr. Scheer in Oldenburg, Prof. Dr. Schenkl in Prag, Prof. Dr. Schwarz in Leipzig, Dr. Spiro in Berlin, Dr. Stiel in Köln.

Monatlich ein Heft. Preis des Jahrganges 12 Mark. Zu beziehen durch alle Buchhandlungen des In- und Auslandes und die Postanstalten des Deutschen Reiches.

December. Zweiundzwanzigster Jahrgang. 1898.

I. Experimentell-bakteriologische Studien zur Lehre von der sympathischen Ophthalmie.[1]

Von Dr. **Alfred Moll** in Berlin.

Die Frage nach dem Zustandekommen der sympathischen Ophthalmie ist trotz einer überaus grossen Literatur über diesen Gegenstand zur Zeit durchaus noch nicht mit Sicherheit zu beantworten. Es sei daher gestattet, im Folgenden einige Versuche mitzutheilen, deren Resultate mir das in Rede stehende Problem seiner Lösung etwas näher zu bringen scheinen.

[1] Siehe die vorläufige Mittheilung im Centralbl. f. prakt. Augenheilk. August 1898.

Den Ausgangspunkt der vorliegenden Arbeit bildete der von SCHMIDT-RIMPLER aufgestellte Satz, dass die Reizung der Ciliarnerven in einem verletzten Auge durch eine reflectorisch eingeleitete Störung in der Blutcirculation und Ernährung einzig und allein die Disposition zur sympathischen Erkrankung des anderen Auges giebt.

In Verfolgung dieses Gedankens glaubte ich zunächst, den Einfluss eines örtlichen dauernden Reizes auf ein Auge prüfen zu sollen, das einem auf dem Blutwege allgemein inficirten Individuum angehört. Ich folgte hierbei im Wesentlichen einer von PANAS mitgetheilten Versuchsanordnung, die jedoch für meine Zwecke vereinfacht werden konnte.

Als Versuchsthiere benutzte ich Kaninchen und hatte mich bei den bakteriologischen Untersuchungen des fachmännischen Rathes des Herrn Dr. KAUFMANN, zur Zeit Professor der Bakteriologie an der Universität Columbia zu erfreuen, dem ich dafür zu Dank verpflichtet bin.

Die Nachprüfung der PANAS'schen Versuche ergab im Allgemeinen dieselben, unten mitzutheilenden Resultate. Zur Allgemeininfection der Kaninchen wurde stets derselbe leicht und wohl zu charakterisirende Mikroorganismus gewählt, als welcher mir eine aus einer Schlange von Prof. KAUFMANN rein gezüchtete Pyocyaneus-Varietät zur Verfügung stand. Die Cultur bedingte auch bei Wachsthum ausserhalb des Brütofens auf Agar-Agar bereits nach 10 Stunden eine deutliche grüne Farbe des Nährbodens und war daher zur schnellen Indentificirung ganz besonders gut brauchbar. In der Regel wurde die zur Allgemeininfection benutzte Bouillon so hergerichtet, dass von der frisch und rein abgestochenen Originalcultur eine Oese in einer Bouillonröhre verrührt und letztere bei Zimmertemperatur während 24 Stunden sich selbst überlassen wurde. Nach dieser Zeit wurde unter aseptischen Cautelen die KOCH'sche Spritze vollgesaugt und $^1/_2$ ccm in die Randvene des Kaninchenohres gespritzt.

Von vornherein will ich betonen, dass die Kaninchen nach Alter und Grösse individuell sehr verschieden auf diese Einspritzung reagirten. Ein Theil ging schon nach 24 Stunden ein,[1] während andere bis zu 3 Tagen und länger am Leben blieben.

Einen besonderen Unterschied in der Reaction auf injicirte Bouilloncultur, die durch höhere Wärmegrade in ihrer Pathogenität herabgesetzt oder in geeigneter Weise ihrer Toxine beraubt war, war im Allgemeinen nicht zu constatiren. Lebten die Thiere länger als 3 Tage, so konnte fast immer festgestellt werden, dass die Bacillen aus der Blutbahn verschwunden waren.

Um das Auge selbst örtlich zu reizen, benutzte ich anfangs entsprechend der Vorschrift von PANAS Nicotinum purum. Da meine Kaninchen jedoch nach der Injection einer minimalen Menge dieses Stoffes in den

[1] Die Section ergab meist multiple Abscesse der inneren Organe.

Glaskörper im Gegensatz zu den Panas'schen nach längstens $^1/_2$ Stunde an Herzlähmung zu Grunde gingen, versuchte ich es mit anderen Reizen, unter denen sich mir namentlich Fremdkörper, die in der Iris hafteten, bewährt haben. Der typische Versuch verlief also in folgender Weise:

Nach tiefer Narcotisirung und Desinfection des Auges wurde ein Linearschnitt am Limbus in der Cornea angelegt und durch diesen ein dreieckiges Stückchen dünnen geglühten Kupferbleches von ca. $1^1/_2$ mm Seitenlänge mittels einer Fremdkörperpincette möglichst aseptisch in die Iris gespiesst, darauf nochmals desinficirt und die Lider vernäht. Nach Erwachen aus der Narcose wurde sodann dem Kaninchen $^1/_2$ ccm in der oben angegebenen Weise zubereiteter Pyrocyaneus-Bouilloncultur in die Ohrvene gespritzt. Nach ca. 24 Stunden war der Fremdkörper von einer Exsudatflocke umhüllt, deren Ausstrich auf Agar ebenso wie das Herzblut in reicher Menge typisch grün wachsende Culturen des Pyocyaneus ergab.

Dasselbe Resultat wurde erreicht, wenn statt des Fremdkörpers als Reizmittel eine Injection von $^1/_2$ Tropfen Crotonöl in den Glaskörper angewendet wurde. Die Folge hiervon ist ein ziemlich rasch sich bildendes Hypopyon, aus dem der Bacillus in Reincultur gewonnen werden konnte. In einigen Fällen gelang letzteres noch, wenn, was bei besonders widerstandsfähigen Kaninchen gelegentlich vorkam, diese die Infection überwanden und so lange am Leben blieben, bis die Bacterien aus dem Blute eliminirt waren. Die Annahme, dass die Mikroorganismen sich noch längere Zeit in dem von der allgemeinen Circulation des Blutes abgeschlossenen Eiter halten können, während die Schutzkörper des Blutes sie schon zerstört haben, ist somit nicht von der Hand zu weisen. In solchen mit Crotonöl behandelnden Fällen von überstandener Allgemeininfection vereiterte jedoch das Auge allmählich völlig, ohne dass man eine Grünfärbung des Eiters oder sonstige Symptome von Anwesenheit des Pyocyaneus erhielt, in ganz gleicher Weise wie in Controlversuchen, die lediglich mit Crotonölinjection ohne bacilläre Allgemeininfection angestellt wurden. Man muss also wohl annehmen, dass die Bakterien in der Eiterflocke wohl ihre Lebensfähigkeit, nicht aber ihre Pathogenität behalten. Denn andererseits hat eine directe Einspritzung frischer Pyocyaneuscultur in die Vorderkammer oder in den Glaskörper eine foudroyante Vereiterung des Auges zur Folge.

Stand somit, wie das auch Panas gefunden hat, fest, dass ein im Auge localisirter längere Zeit dauernder Reiz daselbst einen locus minoris resistentiae schafft und im Blute kreisende Bacillen zugleich mit den auswandernden Leukocyten zur Ansiedelung bringt, so war es natürlich von höchstem Interesse, die Vorgänge im anderen Auge unter gleichen Bedingungen zu beobachten.

Ich konnte dabei auf Erfahrungen fussen, die Bach bei seinen Versuchen über die Reflexvorgänge im zweiten Auge nach Reizung des ersten

gemacht hatte. Es sei gestattet, seinen Gedankengang in Kürze wiederzugeben.

BACH ging von der Thatsache aus, dass in einem Auge mit Entzündungserscheinungen der Iris und des Corpus ciliare sehr rasch Veränderungen der chemischen Zusammensetzung des Kammerwassers entstehen, welche sich bereits frühzeitig mikroskopisch nachweisen lassen. Genau dieselben Veränderungen des Kammerinhaltes zeigten sich nun bei den auf reflectorischem Wege durch Reizung des einen Auges hervorgebrachten Hyperämien im entgegengesetzten Auge: Auch hier kam es zum Austritt der Fibringeneratoren aus den Gefässen, zu Eiweissgerinnung, auch hier gewahrte man bereits corpusculäre Elemente des Blutes in Form von Blutplättchen und Leukocyten.

Durch welche Mittel man den Reizzustand des einen Auges hervorbringt, scheint gleichgültig zu sein. Es kommt nach BACH lediglich darauf an, dass ein dauernder Reiz, und zwar mit Schmerzen einhergehend, vorhanden ist.

Diese Versuche modificirte ich nun in der Weise, dass ich statt der mikroskopischen Untersuchung des Kammerinhaltes die bakteriologische anwendete, und arbeitete zu diesem Zwecke wieder mit Thieren, die mittels Pyocyaneus auf dem Blutwege allgemein inficirt waren.

Als Reiz verwendete ich zunächst wieder den in der Iris des einen Auges haftenden kupfernen Fremdkörper. Die Infection des Kaninchens und Operation des einen Auges wurde in derselben Weise vorgenommen, wie oben beschrieben. Lebte das Thier nach 24 Stunden noch, so war an dem entgegengesetzten Auge makroskopisch ausser einer verengten Pupille nichts Abnormes zu entdecken.[1] Der mit sterilen Canülen ohne jede Aspiration aus den beiden Vorderkammern entnommene und direct auf den Nährboden spritzende Kammerinhalt zeigte in weitaus der grossen Mehrzahl der Versuche bereits am nächsten Tage die typischen Colonien des Pyocyaneus unter Grünfärbung des Nährbodens. Und zwar waren die Colonien aus dem Kammerwasser des primär durch den Fremdkörper lädirten Auges in weit grösserer Zahl aufgegangen, als aus dem des nur reflectorisch gereizten.

Dieselben Resultate erhielt ich, als ich an Stelle des Fremdkörperreizes eine partielle Verätzung der einen Hornhaut, natürlich ohne Cocaïnanästhesie, setzte, so dass nun der typische Versuch folgendermaassen verlief:

Allgemeininfection des Thieres durch die Ohrvene mittels $^1/_2$ ccm einen Tag alter, bei Zimmertemperatur gewachsener Pyocyaneus-Bouilloncultur. Nach 1 Stunde tiefe Aetzung von $^1/_3$ der Hornhaut des rechten

[1] Einmal sah ich im zweiten Auge eine Ausschwitzung im Pupillargebiete, kann jedoch hierauf kein Gewicht legen, da ich versäumt hatte, das Auge vor Beginn des Versuches zu untersuchen.

Auges längs des Limbus ohne örtliche oder allgemeine Anästhesie mittels Höllenstein in Substanz. Nach 24 Stunden in Narcose directe Abzapfung des Kammerwassers beider Augen auf Agarröhrchen durch verschiedene sterile Canülen.[1] Dabei muss darauf geachtet werden, dass die Canülen durch die Mitte der gefässlosen Hornhaut gestossen werden und nicht mit der Iris in Berührung kommen, was bei einiger Uebung und tangentialem Eingehen leicht zu erreichen ist. Nur so ist dem Einwande zu begegnen, dass man bei der Entnahme auch Blut und somit natürlich auch Bacterien bekommen habe. Bei dieser Versuchsanordnung wuchs in den meisten Fällen (s. u.) der Pyocyaneus aus beiden Augen.

Stets muss das Herzblut der Versuchsthiere culturell untersucht werden, um in den Fällen, in denen man aus den Augen keine Bacillen züchten konnte, zu sehen, ob solche überhaupt noch im Blute kreisten. War letzteres nicht der Fall, so war natürlich auch eine Auswanderung aus den Irisgefässen nicht möglich. Andererseits wurden Fälle beobachtet, in denen es trotz Anwesenheit der Bacillen im Blute nicht zum Austritt dieser in die Vorderkammern oder lediglich in die des primär gereizten Auges gekommen war. Wovon das abhängt, bleibe dahingestellt. Die nächstliegende Erklärung dürfte die sein, dass der Reiz, wenn auch vielleicht für das erste Auge stark genug, für das entgegengesetzte zu schwach war, als dass er den Reflex auf die Gefässe und damit ihre Durchlässigkeit für Bacterien hätte bedingen können.

Controlversuche, welche angestellt wurden, um zu zeigen, ob bei allgemein inficirten Thieren sich der Bacillus auch ohne örtlichen Reiz etwa ebenfalls in den Vorderkammern finde, ergaben zumeist ein negatives Resultat.

Ausnahmen hiervon wurden an bereits todten oder besonders schwer erkrankten Thieren constatirt.

Was zunächst die Anwesenheit des Bacillus in der Vorderkammer bereits verendeter und aus äusseren Gründen meist erst einige Stunden nach dem Tode untersuchter Thiere anbelangt, so ist diese von vornherein eigentlich selbstverständlich. Ganz abgesehen davon, dass Bacterien sich post mortem überraschend schnell vermehren und in alle möglichen Organe einwandern, ein Umstand, der, ehe man ihn genügend würdigte, bekanntlich oft zu Täuschungen veranlasste, ist gerade das Auge ein Organ, das die cadaverösen Veränderungen besonders schnell zeigt. In der That war das Kammerwasser schon einige Stunden nach dem Tode schwarz durch imbibirtes Pigment und zeigte in Culturen den massenhaft aus den nun durchlässigen Gefässen der Iris und Choroidea ausgewanderten Pyocyaneus.

Aehnlich sind diejenigen Fälle zu beurtheilen, in denen bei noch lebendem, aber allerdings schon schwer krankem Thiere der Bacillus aus

[1] Mittelgrosse Canülen einer Pravazspritze.

dem Kammerwasser gezüchtet werden konnte, ohne dass zu seiner Ansiedelung ein Reiz ausgeübt worden wäre. Auch hier dürfte die Annahme gerechtfertigt sein, dass die Gefässwände durch die dem Blute beigemischten Pyocyaneus-Toxine so stark geschädigt waren, dass sie die Bacillen nicht mehr zurückzuhalten vermochten.

Um den Effect zu studiren, der durch längeres Amlebenbleiben der Thiere und dadurch bedingte längere Anwesenheit der Bacillen im Kammerwasser eventuell zu Stande kommen würde, versuchte ich die Allgemeininfection mit abgeschwächten oder ihrer Toxine beraubten Culturen. Der Ausfall der Versuche wich, wie bereits oben angedeutet, nicht von dem bisher mitgetheilten ab.

Es lag natürlich nahe, zu untersuchen, ob die Neurotomia opticociliaris an dem durch Höllenstein gereizten Auge den Reflexbogen unterbrechen und damit das Austreten der Bacterien im anderen Auge verhindern würde. 5 Versuche, die in verschiedener Anordnung[1] zur Prüfung dieser Frage unternommen wurden, lieferten dasselbe und zwar in Bezug auf Ansiedelung der Bakterien im anderen Auge positive Resultat, so dass man annehmen muss, dass beim Kaninchen trotz ausgedehnter retrobulbärer Resection der Ciliarnerven auf der einen Seite der Reflexbogen nach dem anderen Auge sehr wohl erhalten ist. Es würde dieses Verhalten mit den anatomischen Verhältnissen des Meerschweinchenauges übereinstimmen, an dem Boucheron gefunden hat, dass die oberflächlichen, von den Orbitalnerven abstammenden und im episcleralen Gewebe verlaufenden Nerven in der Umgebung der Cornea mit den vorderen Ciliargefässen perforirende Aeste in die Sclera senden, welche zusammen mit den tiefen, von den hinteren Ciliarnerven stammenden Nerven einen anastomosirenden Plexus bilden, von dem aus vorzugsweise die tieferen Hornhautnerven abgehen. Vorausgesetzt, dass das Kaninchenauge dieselbe Nervenanordnung darbietet wie das des Meerschweinchens, ist es also nicht wunderbar, wenn ein schützender Einfluss der Neurotomia opticociliaris in meinen Versuchen nicht zu constatiren war.

Was die Anzahl meiner auf beide Augen bezüglichen Versuche anbelangt, so wurden diese in verschiedenen Modificationen, was Zeitintervall zwischen Allgemeininfection und der Reizung des ersten Auges und auch andererseits der Entnahme des Kammerwassers des anderen Auges, und ferner die Art des Reizes selbst betrifft, an 56 Thieren vorgenommen, von denen 20 zuCon trolversuchen dienten.

Von den 36 eigentlichen Versuchsthieren gingen theils an der individuell zu starken Infection, theils an dem Reiz selbst (Nicotin s. o.) 14 zu Grunde, ehe das Kammerwasser abgezapft werden konnte. Die erst post mortem erfolgte Aussaat des letzteren ergab mit wenigen Ausnahmen

---

[1] Theils wurde die Neurotomie vor, theils nach der Reizung vorgenommen.

die, wie oben bemerkt, allerdings nichts beweisende Anwesenheit von Pyocyaneus.

Von den am Leben gebliebenen 22 Thieren hatten 17, also 77,3 %, den Bacillus im Kammerwasser beider Augen, wobei als Reiz hauptsächlich die partielle Verätzung der einen Hornhaut mit Höllenstein in Substanz angewendet worden war. Hand in Hand hiermit ging der positive Ausfall der bakteriologischen Untersuchung des Herzblntes.

Bei 5 Thieren, d. h. 22,7 %, hatte theils der Reiz nicht genügt, die Bacillen im anderen Auge austreten zu lassen, theils hatten sie die Infection selbst zu schnell überwunden, als dass die Bakterien in die Vorderkammer hätten auswandern können. Hiermit stimmte dann auch der negative Ausfall der bacteriologischen Untersuchung des Herzblutes überein.

Von den 20 lediglich mit der gleichen Dosis Bouillon allgemein inficirten und nicht am Auge gereizten Controlthieren starben 7, ehe es zur Untersuchung des Kammerwassers kam. Von den übrigen 13 wiesen nur 3, d. h. 23,1 %, den Bacillus im Kammerwasser auf, und zwar erschienen diese Thiere bei Entnahme des letzteren bereits besonders schwer erkrankt,[1] bezw. moribund. Die übrigen 10 Thiere, d. h. 76,9 %, hatten sterilen Kammerinhalt trotz reichlicher Anwesenheit der Bacillen im Herzblute.

Ich habe bisher bei der Beschreibung meiner Versuche absichtlich Ausdrücke wie „sympathisirendes“ oder „sympathisirtes Auge“ vermieden, einerseits, um zunächst objectiv zu referiren, andererseits, um nicht den Anschein zu erwecken, als glaubte ich eine echte sympathische Ophthalmie experimentell erzeugt zu haben. Nichtsdestoweniger wird man zugeben, dass die mitgetheilten Versuche diese wichtige Frage eng berühren.

Die Deutschmann'sche Theorie von der Entstehung der sympathischen Ophthalmie durch Hinüberwandern von Bakterien aus dem primär verletzten Auge längs der Sehnerven in das andere („Ophthalmia migratoria“) ist von berufenen Seiten mit solchen klinischen, experimentellen und theoretischen Argumenten bekämpft worden, dass sie zur Zeit wohl von den meisten Ophthalmologen verlassen ist. Ich will mich daher im Folgenden in positiver Weise lediglich auf die „neurotische Theorie“ beschränken und diejenigen Schlüsse ziehen, welche mir zu ihren Gunsten aus meinen Versuchen zu folgen scheinen. Hierbei kann ich mich eng an die von Schmidt-Rimpler, Bach, Runck und Panas gemachten Ausführungen anschiessen.

Geht man von dem Charakter der sogen. sympathischen Reizerscheinungen aus, so wird selbst von den Anhängern der Migrationstheorie ihr Zustandekommen durch reflectorische Nervenreizung des zweiten Auges erklärt. Die Schwierigkeit bestand bisher darin, ein Bindeglied

[1] Temperaturmessungen unterliess ich und beobachtete nur die Athemfrequenz und die Fresslust.

zwischen diesen „Reizerscheinungen" und der eigentlichen sympathischen „Entzündung" zu finden. Nimmt man aber an, dass die Reizung der Ciliarnerven in dem verletzten Auge durch eine reflectorisch eingeleitete Störung in der Blutcirculation und Ernährung im zweiten Auge einzig und allein die Disposition zur Entzündung dieses Auges abgiebt, so ist die Schwierigkeit aus dem Wege geräumt.

Dass diese von Schmidt-Rimpler zuerst ausgesprochene Ansicht mit den Thatsachen wohl vereinbar ist, unterliegt keinem Zweifel. Es ist durch theilweise schon oben erwähnte Thierversuche von Mooren und Rumpf, Jesner und Bach nachgewiesen worden, dass Reizung des einen Auges das Kammerwasser des anderen auf reflectorischem Wege in auffallender Weise verändert. Je länger diese Veränderungen im zweiten Auge bestehen oder je ausgedehnter sie sind, was im Allgemeinen von dem primären Reize, sowohl was seinen Sitz wie seine Intensität betrifft, abhängen wird, um so mehr ist entzündungserregenden Schädlichkeiten der Weg geebnet.

Treten solche, im Blute kreisende Schädlichkeiten, seien sie chemischer oder bacterieller Natur, dann in der That hinzu, so kommt es eben zum Ausbruch einer wahren sympathischen Entzündung, während es im anderen Falle lediglich bei den Reizerscheinungen bleibt.

Giebt man die Richtigkeit dieser Folgerungen zu, so erscheint das ganze Krankheitsbild der sympathischen Ophthalmie bei Weitem einheitlicher als bisher.

Zunächst erklären sich die grossen Differenzen in dem Zeitintervalle zwischen primärer Verletzung und dem Ausbruche der Entzündung im anderen Auge. Das Individuum ist durch erstere eben nur zu dieser disponirt und schwebt, wenn anders der Reiz im ersten Auge nur lange genug fortbesteht und intensiv genug ist, stets in Gefahr bei hinzutretenden Schädlichkeiten eine Entzündung des zweiten Auges zu acquiriren.

Auch die räthselhafte Erscheinung, warum einmal zunächst der vordere Abschnitt, ein anderes Mal der hintere Theil des sympathisirten Auges zuerst ergriffen wird, kurz der Mangel eines einheitlichen klinischen Bildes der Krankheit ist leichter verständlich, wenn man, was namentlich Panas betont, an das Gesetz von der Symmetrie der Reflexe denkt.

Sodann besteht kein principieller Unterschied mehr zwischen den sympathischen Reizerscheinungen und der echten Entzündung. Ferner ist es erklärlich, warum es sich in bestimmten Fällen um diese, in anderen um jene handelt. Denn eine Entzündung kommt, wie Panas das wieder prägnant ausspricht, zu Stande, wenn es sich ceteris paribus um ein „toxhämisches" Individuum handelt, während nur Reizerscheinungen beobachtet werden, falls das Blut des Verletzten keine Noxen enthält. Jetzt erscheinen die Fälle erklärlich, in denen sich der Ausbruch der sympathischen Ophthalmie an eine intercurrente infectiöse Erkrankung anschliesst. Solche Fälle (Masern, Ozaena) sind in geringer Zahl beschrieben

und bieten keine Schwierigkeit, wenn man sich vorstellt, dass die im Blute kreisenden Bakterien, bezw. ihre Toxine nach ihrem Durchtreten durch die Gefässe des sympathisirten Auges eine Entzündung hervorrufen. Denn dass es in der That zum Austritte von Bakterien aus dem Blute in die Vorderkammer reflectorisch gereizter Augen kommen kann, haben meine Versuche bewiesen. Es wird sich daher vielleicht verlohnen, in Fällen von drohender sympathischer Ophthalmie das Augenmerk mehr als bisher auf den Allgemeinzustand zu richten und speciell das Blut einer bacteriologischen Untersuchung zu unterziehen. Es ergeben sich dann möglicher Weise neue therapeutische Principien, nach denen es gelingt, das traurige Geschick der sympathischen Erblindung auch ohne Enucleation des ersten Auges abzuwenden.

Zum Schluss sei in Kürze das Ergebniss der vorliegenden Arbeit zusammengefasst:

Es gelingt bei Thieren, welche mit einem bestimmten, wohl charakterisirten Bacillus (Pyocyaneus) auf dem Blutwege allgemein inficirt worden sind, nach Reizung des einen Auges den Bacillus sowohl aus dem Kammerwasser dieses als auch des anderen Auges zu züchten, während die meisten Controlversuche lehren, dass das Kammerwasser beider Augen steril bleibt, wenn vorher keine Reizung stattgefunden hatte. Es sprechen diese Versuche meines Erachtens für die neurotische Theorie der sympathischen Ophthalmie, und zwar für die namentlich von Schmidt-Rimpler, Bach und Panas aufgestellte Modification derselben, nach welcher der vom ersten Auge ausgehende Reiz im zweiten Auge die Disposition zur sympathischen Entzündung bedingt, welch letztere erst thatsächlich auftritt, wenn im Blute kreisende Schädlichkeiten bakterieller oder chemischer Natur hinzutreten.

Literatur.

Schmidt-Rimpler, Beitrag zur Aetiologie und Prophylaxe der sympathischen Ophthalmie. Arch. f. Ophth. Bd. XXXVIII, 1.

Panas, Le rôle de l'auto-infection dans les maladies oculaires. Archives d'Ophtalmologie. 1897. p. 273.

Bach, Experimentelle Studien und kritische Betrachtungen über die sympathische Ophthalmie. Arch. f. Ophth. Bd. XLII, 1.

Boucheron, Nerfs de l'hémisphère antérieur de l'oeil. Extrait des Comptes rendues de la Société de Biologie. Paris 1890. (Citirt nach Schmidt-Rimpler.)

Runck, Beitrag zur Genese der sympathischen Ophthalmie. Dissertation. Würzburg 1897.

Mooren und Rumpf, Ueber Gefässreflexe am Auge. Centralbl. f. d. med. Wissenschaften. 1880. Nr. 19.

Jesner, Der Humor aqueus des Auges in seinen Beziehungen zu Blutdruck und Nervenreizung. Arch. f. Physiologie. Bd. XXIII.

II. Conjunctivitis diphtheritica seu necrotica. Die Augendiphtherie mit Jodoform behandelt.

Von Dr. J. Tamamchef.

(Schluss.)

Interessant ist eine Mittheilung von Hansemann, der feststellt, dass man mit einigen ganz verschiedenen Mikroorganismen, nicht nur mit dem Löffler'schen Stäbchen, fibrinöse oder pseudomembranöse Beläge auf thierischen Schleimhäuten erzeugen kann. Ich selbst habe das Entstehen derartiger Membranen auch in anderen Fällen beobachtet, so nach zufälliger Berührung der Conjunctiva mit brennendem Cigarettenpapier und nach einer Verbrennung durch einen ins Auge geflogenen brennenden Zündhölzchenkopf. Bald nach der Verletzung entstand ein membranöser Belag, der bei Reinhaltung des Auges und Behandlung mit kalten Umschlägen bald verschwand, während sich die afficirte Schleimhaut bald reconstruirte. Aehnliche Beläge entstanden und wurden von mir normal beobachtet bei zufälligem Vergreifen und Anwendung der starken (ca. 10%) Carbolsäure. Auch diese vergingen nach einigen Tagen.

Diese Thatsachen führen dazu, einen noch grösseren Widerspruch zwischen Löffler selbst und anderen Beobachtern aufzudecken. Löffler nämlich behauptet, dass unter gewissen Verhältnissen seine Diphtheriebacillen nach oberflächlichen Verletzungen auf der Trachea, Conjunctiva u. s. w. der Versuchsthiere pseudomembranöse Entzündungen und Auflagerungen zum Theil von der grössten Ausdehnung erzeugen können. Zu gleicher Zeit aber wird im Gegensatz dazu die Behauptung aufgestellt, dass die pseudomembranösen Entzündungen der Conjunctiva in der Regel nicht durch virulente Diphtheriebacillen verursacht sind. Man kann daraus den Schluss ziehen, dass man die Diphtheriebacillen nicht als primäre Krankheitserreger anzusehen hat, sondern dass sie häufig erst secundär zur bereits bestehenden Krankheit hinzutreten.[1]

Dazu kommt, dass noch in diesem Jahre am 15. April in Wiesbaden auf dem Congress für innere Medicin Hilbert hervorgehoben hat, dass der Vergleich des Krankheitsverlaufes mit dem bacteriologischen Befunde in den Belägen durchaus keine für die Kenntniss von der Aetiologie der Diphtherie anwendbaren Anhaltspunkte biete, vielmehr zu keinem verwerthbaren Resultate führe. Er stellt fest, dass die Streptokokken sich an der Vergrösserung der Beläge betheiligen, und durch ihre Anwesenheit die Virulenz des Löffer'schen Bacillus erhöhen, sowie dass sie in den Belägen derart verändert werden, dass sie in den Körper eindringen und daselbst Verheerungen anrichten können. Letztere Behauptung steht im Zusammenhang mit Ansicht Aubinoeau's (s. o.), so dass die Diphtheriebacillen auf

[1] Flügge, Mikroorganism. Bd. II, S. 463 u. f.

der diphtheritisch erkrankten Bindehaut unter Umständen schnell zu Grunde gehen und verschwinden, wobei dann an ihrer Stelle Streptokokken erscheinen, die lange Zeit bestehen und die Krankheit fortsetzen können.

Und nunmehr komme ich zum Ausgangspunkte dieser bakteriologischen Besprechungen zurück, ich meine zu den Mischformen zwischen Membranbildungen oder Auflagerungen und Einlagerungen in die Conjuctivalschleimhaut, Formen, welche gewissermaassen unvollkommene resp. nicht gänzlich entwickelte Processe darzustellen scheinen und allgemein als Uebergangsstadien von den leichteren zu den schweren Formen des Krankheitsbildes aufgefasst werden. Wie soll man sich vom bakteriologischen Standpunkte aus die Entstehung dieser Formen denken? Es wäre irrthümlich, wenn man, wie einige Autoren für gut befinden, annehmen wollte, dass es Uebergangsstadien in der Entwickelung eines und desselben Mikroorganismus giebt, in welchem je nach dem Stande der Entwickelung verschiedene Grade der Schwere der diphtheritischen Erkrankung hervorgerufen werden.

Gegen diese Auffassung spricht die von Bach und Neumann[1] erst in allerletzter Zeit hervorgehobene und betonte Thatsache, dass bei der Untersuchung der verschiedenen Conjunctivalerkrankungen mehr als zehn verschiedene Bakterienarten gesehen, beobachtet und gezüchtet worden sind, wobei die schon einmal erwähnte Schlussfolgerung gezogen wird, dass bei klinisch gleichen Erkrankungsformen verschiedenartige Bakterien auftreten können.

.... „Wenn die Begriffe fehlen, dann stellt zur rechten Zeit ein Wort sich ein.“ .... (Mephistopheles.)

Zur Erklärung all' dieser einander widersprechenden Beobachtungen und Behauptungen hat man sich veranlasst gesehen, eine neue, ganz unnöthige Terminologie einzuführen. Man spricht nun von Pseudodiphtherie und Pseudodiphtheriebacillen, und ein sehr erfahrener Forscher hat mir sogar erklärt, dass es in Folge der verschiedenen Formen der Bakterieninfection auch verschiedene Diphtherien gebe, so dass jede Form ihre eigene bestimmte Art Diphtherie hervorrufe.

Alle diese Dinge sind nach meiner Ansicht nicht aufrecht zu erhalten. Schon die Thatsache, dass Bakterien auf der normalen, unerkrankten Bindehaut gefunden werden, reicht zur Genüge aus, um zu beweisen, dass die Bakterien als solche nicht eo ipso als Infectionserreger und Krankheitsverursacher angesehen werden dürfen. Hier spielen noch andere Verhältnisse eine grosse Rolle.

Es ist eine bekannte Thatsache, dass die Zellen und Organgewebe, so lange sie in ihrer Function ungestört sind, so lange ihr Stoffumsatz auf normale Weise von Statten geht, durch energische Stoffaufnahme und -abgabe jeder nachtheiligen Einwirkung der Agentien der Aussenwelt, wie

[1] Arch. f. Augenheilkunde. 1898. Bd. 37, S. 95—112.

extremer Kälte und Wärme, extremen Luftströmungen und Luftdruckänderungen, heftiger Lichteinwirkung, Electricitätsänderungen u. dgl. mehr oder weniger Widerstand leisten. Mit derselben Kraft widerstehen sie auch und arbeiten sie entgegen den parasitären pflanzlichen und thierischen Schmarotzern, die sie nicht selten überwältigen, so dass kräftige Naturen eine ungeahnte Widerstandsfähigkeit entwickeln und jedem Nachtheile, den der Aufenthalt der parasitären Mikroorganismen nach sich zieht, entgehen

Das ändert sich aber mit dem Augenblicke, wo sich die Existenzbedingungen dieser Mikroorganismen ändern und wo damit die Bakterien einer Umwandlung oder gar der Vernichtung preisgegeben sind. Allerdings sind die Bedingungen, unter denen dies geschieht, durchaus noch nicht etwa genau erforscht und bekannt, soviel aber weiss man, dass es dabei zur Bildung vorher nicht existirender toxischer Stoffe von noch unbekannter chemischer Construction kommt, und dass dann allerdings die Bakterien als pathogene Keime, als Krankheitserreger, zu wirken vermögen. Denn durch die ausgeschiedenen, giftigen Substanzen wird eben die Widerstandsfähigkeit der Zellen und Organgewebe gebrochen und so entsteht die Krankheit, die nicht eher aufhört, als bis die Steigerung der Toxicität der aufgelösten und umgewandelten Bacteriensubstanz ihr Ende findet, sei es Folge der natürlichen Zerstörung durch die Lebenskraft der Zelle, sei es durch die Heilkraft etwa angewandter Medicamente. Denn obwohl man die chemische Constitution der wirksamen toxischen Substanzen noch wenig oder gar nicht kennt, hat man doch in verschiedenen Stoffen die Möglichkeit, gegen sie heilend einzuschreiten.

Sind die Zellen und Gewebstheile im Stande, sich den Agentien der Aussenwelt zu adaptiren, so vermögen sie auch lange Zeit hindurch den schädlichen Einflüssen dieser Agentien Widerstand zu leisten. Auf die Bakterien angewandt, heisst das, sie können die schädlichen Bakterien in unschädliche verwandeln, eine Erfahrung, die ihren wissenschaftlichen Ausdruck in der Theorie der Phagocytose gefunden hat. Sind aber die Gewebe durch Vererbung oder durch irgend welche anderen Verhältnisse vulnerabel und defect, dann äussert sich der Einfluss der Bakterien, auch der sonst unschädlichen, auf die durch mangelhaften Stoffumsatz erschlafften und widerstandsunfähig gemachten Gewebe, und es kommt zu einer Erkrankung derselben.

Es handelt sich bei diesen Processen um so feine und subtile Vorgänge, dass es trotz der zahlreichen Untersuchungen noch nicht gelungen ist, Licht in das Dunkel zu bringen, ein Umstand, an dem vielleicht auch die Mängel der bisherigen Construction der heut zu Tage im Gebrauche stehenden optischen Instrumente Schuld sind, die es nicht ermöglichen, in die Tiefe einzudringen, und sich genügende Aufklärung zu verschaffen.

Wenn aber auch in Folge dieser Verhältnisse noch Vieles uns dunkel ist, so ist die Zeit doch vielleicht nicht mehr fern, der es gelingt, Licht über diese Vorgänge zu verbreiten und auch sie, die scheinbar so unergründlich sind, aufzuklären und zu beleuchten.

Um also unsere Auffassung festzulegen, so scheint es eine naturwissenschaftlich mehr begründete und wohldurchdachtere Meinung zu sein, die feststellt, dass nicht die Bakterien eo ipso als Krankheitserzeuger betrachtet werden dürfen, sondern dass ihre toxischen Producte der Umbildung oder Zersetzung die Krankheit hervorrufen.

Treffend äussert sich darüber Baumgarten,[1] „dass eine wohlcharakterisirte Bakterienart in den Producten eines bestimmten Krankheitsprocesses keine Ursache der betreffenden Krankheit sein kann.“

Das ist eine Warnung an die Bakteriologen, die Bakterienfanatiker, die hinter jeder neu entdeckten Bakterienart eine von ihr verursachte Krankheit wittern. Hoffen wir, dass die Zeit solcher Ansichten, deren Widersprüche wir oben beleuchtet haben, bald vorübergehen und zu Ende sein wird.

Was nun die Behandlung der oben ausführlich charakterisirten und von den anderen ähnlichen Conjunctivalerkrankungen unterschiedenen Conjunctivitis necrotica anbetrifft, so habe ich in den letzten drei und einhalb Jahren an den erwähnten neun Patienten mit grossem Erfolge eine Therapie angewendet, die ich im Folgenden kurz schildern will.

Die früheren Behandlungsmethoden der Diphtherie beschränkten sich, abgesehen von den bald kalten, bald warmen Umschlägen und Kataplasmen, grösstentheils auf die Anwendung der bekannten desinficirenden Mittel. So kamen in Betracht Kalium hypermanganicum, Acidum boricum, Sublimat, Lösungen von Argentum nitricum in verschiedenen Dosen u. dgl. Besonders Silbernitrat wurde vielfach zur Behandlung herangezogen, da es seit Credé als sehr gutes Antisepticum und kräftig baktericid wirkendes Mittel in grossem Ansehen steht.[2]

Keines von allen diesen Mitteln aber, sei es, dass man sie für sich allein, sei es, dass man sie in entsprechenden, wohl ausgedachten und verordneten Combinationen anwandte, war im Stande, dem Kranken Linderung seiner Leiden, geschweige denn Genesung zu verschaffen. Selbst bei ganz frühzeitiger Anwendung in den ersten Stadien des Krankheitsprocesses konnte man keine Erfolge erzielen, vielmehr machte die Krankheit regelmässig rapide Fortschritte. Sie zerstörte die in den Krankheitsprocess

[1] Pathologische Mykologie 1890.

[2] Arch. f. klin. Chirurgie 1896. XIII oder Schmidt's Jahrbücher 1896. Nr. 9.

hineingezogene Cornea häufig vollständig, bewirkte den Prolapsus iridis oder eine Atrophie des Bulbus und führte so zur Erblindung. Selbst wenn es aber in einigen Fällen unter grossen Mühen, Umständen und Schwierigkeiten gelang, einen Theil der Cornea zu erhalten, so dass das Sehvermögen, wenigstens die Empfindung für Hell und Dunkel, zum Theil erhalten blieb, so war auch damit noch nicht allzu viel gewonnen. Denn es war höchstens ermöglicht, nach Ablauf des Krankheitsprocesses in der durchsichtig gebliebenen Partie der Cornea eine Iridectomie auszuführen und damit die Sehschärfe auf $^1/_{10}$, $^1/_6$ zu erhöhen; aber die von Krankheit und Operation geschwächten Augen blieben für die Folge, da die Disposition zu Erkrankungen gesteigert war, eine Beute aller möglichen Erkältungen und sonstigen Schädlichkeiten und waren stets neuen Krankheiten ausgesetzt. Das veranlasst mich, alle früheren Behandlungsmethoden der Conjunctivitis diphtheritica als unsicher und hoffnungslos zu bezeichnen.

Fast zu derselben Zeit, in der die von ROUX und BEHRING eingeführte Serumtherapie sich weithin verbreitete und Geltung verschaffte, wo aber der Streit für und dawider heftig wogte, war es mir gelungen, an zwei Fällen zu zeigen, dass sich die Behandlung der Augendiphtherie mit Jodoform ausgezeichneter Erfolge rühmen darf. Diese Behandlungsart liess wegen der Sicherheit des Erfolges, wegen ihrer Einfachheit und wegen des allgemein verbreiteten Gebrauches des Jodoforms in der That nichts zu wünschen übrig. So fühlte ich mich denn veranlasst, diese Behandlung bei neuen Diphtheriekranken fortzusetzen, so dass ich im Ganzen das sterilisirte Jodoform in neun Fällen echter Diphtherie, — da ich stets streng zwischen dieser Krankheit und den anderen Bindehauterkrankungen unterschied —, angewendet habe.

Bevor ich aber mein Verfahren näher beschreibe, will ich einige Worte über ein anderes Mittel vorausschicken, das ich seit drei und einem halben Jahr mit grossem Nutzen bei Conjunctivalerkrankungen anwende, nämlich das Formalin, ein ganz vorzügliches Desinficiens. Ich benutze es als bewährtes antiseptisches and baktericides Mittel bei Schleim- und Eiterabsonderungen der Augenbindehaut in verschiedenen Dosirungen. Es ist mit Erfolg zu gebrauchen sowohl bei acuten, als auch ganz besonders bei chronisch verlaufenden Conjunctivitiden, bei Blennorrhoe und Pyorrhoe und Croup, sowie bei Eiterungen und Geschwüren der Hornhaut. Seine Anwendung geschieht in Form von Tropfen, Augenwässern, kalten Umschlägen, warmen Kataplasmen, Pinselungen mit darauf folgender Touchirung durch 1—2—3 % Silbernitratlösungen, was systematisch ausgeführt werden muss. Verursacht die Anwendung des Formalins bei empfindlichen Personen oder bei höheren Dosen grössere Schmerzen, so genügt es, mit einigen Tropfen destillirten Wassers nachzuspülen. Die Schmerzen verschwinden dann schnell. Dazu muss man in denjenigen Fällen, wo man Fieber bei den

Patienten constatirt, drei- bis viermal täglich ein Antipyreticum verabreichen (Chinin, Antipyrin, Antifibrin, Phenacetin).

Um nun auf die Jodoformbehandlung der Diphtherie zurückzukommen, so habe ich sie nach den ersten ermunternden Versuchen bei allen neun Diphtheriekranken folgendermaassen gehandhabt:

Nachdem die Lider nach oben und unten umgestülpt sind, was nur unter grossen Schwierigkeiten gelingt, da sie von brettharter Consistenz, stark ödematös und sehr schmerzhaft sind, habe ich sie sorgfältig gereinigt und dann den ganzen Bindehautsack mit einer Formalinlösung von verschiedener Concentration (0,1—0,2—0,3—0,5 : 200,0) ausgewaschen. Es ist dabei zu berücksichtigen, dass man sich möglichst jeder mechanischen Reizung und jeder Berührung der Beläge enthalten muss, und dass man keinesfalls den ganz zweck- und nutzlosen Versuch macht, dieselben abzuziehen. Eine ganz besondere Aufmerksamkeit muss man dagegen der Behandlung des Lidrandes widmen, an dem die zur Wucherung geneigten Keime und Mikroorganismen leicht haften bleiben und eine stete Drohung für die Conjunctiva darstellen. Wenn es auch nach Marthen und Haak nicht möglich ist, den Lidrand ganz keimfrei zu machen, so ist man doch in der Lage, eine starke Verminderung der Keimzahl zu erzielen. Zu diesem Zwecke reibt man am besten den Lidrand mit kleinen, in Formalin getränkten Wattebäuschchen ab. Darauf wird die ganze Oberfläche der Bindehaut und der Uebergangsfalte, nicht etwa nur der mit Belägen überdeckte Theil der Conjunctiva, mit sterilisirtem, sehr fein subtilissime zertheiltem Jodoformpulver, das nirgends zusammenbacken darf, bestreut, dann werden die Lider in ihre natürliche Lage zurückgebracht und das Auge auf 24 Stunden verbunden.

Gegen den unter den Symptomen der Krankheit erwähnten Depressionszustand der Kranken, der mit starker Betäubung, Schwächung und Temperatursteigerung derselben verbunden ist, habe ich in allen Fällen Chinin verordnet, und zwar 0,3—0,5 g, 2—4 mal täglich. Ferner muss für nahrhafte Kost gesorgt werden und auf die Regelmässigkeit sämmtlicher Functionen des Kranken geachtet werden. Auf die Isolation und Desinfection des Kranken ist ebenso zu achten.

Nach Ablauf von 24 Stunden wird der Verband abgenommen, das Auge von Neuem ausgewaschen, gereinigt, und die beschriebene Procedur mit Formalin und Jodoformpulver wiederholt, darauf ein neuer Verband angelegt.

Bei einigen Kranken erschienen schon nach Abnahme des ersten Verbandes, bei anderen nach 48 Stunden, die Ränder des Belages auf der Conjunctiva glatt und ohne Markirung. Eine deutliche weitere Besserung zeigte stets nach 48 resp. 72 Stunden, also nach 2 bis 3 Tagen, indem die bekanntlich in den Belägen obliterirten Gefässe neu erscheinen und

ihre normale Richtung einhalten, und die Lider ihre bretthárte Consistenz verlieren und ihre normale Elasticität wieder erhalten, da die ödematöse Schwellung allmählich schwindet.

In allen Fällen blieb bei der Jodoform-Formalineinwirkung die Cornea intact und durchsichtig.

Auf diese Weise genügten drei, vier, fünf, höchstens aber sechs Tage, um sich von den hoffnungsvollen Wirkungen der beschriebenen Behandlungsart vollkommen zu überzeugen, so dass wir es mit einer rapid und sicher verlaufenden, erfolgreichen Kur zu thun haben bei einer Krankheit, die unter anderer Behandlung so eminent destructiv zu verlaufen pflegt.

Die geschilderte Behandlung mit Formalin-Jodoform hinterlässt nach dem Verschwinden der charakteristischen diphtheritischen Symptome gewöhnlich noch einen catarrhalischen, manchmal papillären Zustand der Bindehaut, der mit desinficirenden Flüssigkeiten, am besten mit Silbernitratlösung, bekämpft werden kann.

Eine wichtige Thatsache ist bei dieser Therapie zu constatiren. Ich habe in zahllosen Controlversuchen nach den günstigen Erfolgen bei den ersten Fällen die geschilderte Behandlungsart bei den nichtdiphtheritischen Formen der Bindehautentzündung, bei Conjunctivitis catarrhalis, trachomatosa, fibrinosa und blennorrhoica anzuwenden gesucht. Dabei stellte sich die Thatsache heraus, dass bei allen diesen zahlreichen Versuchen die Behandlung mit Jodoform gänzlich erfolglos blieb. Die therapeutische Anwendung von Formalin und Jodoform führt demnach nur bei der echten Augendiphtherie, dann aber auch schnell und sicher, zum Ziele, zur Heilung.[1]

[1] Schon vor 4 Jahren habe ich in der Wiener klin. Wochenschrift 1894, Nr. 37, soweit es mir damals möglich war, eine kurze Statistik der von mir behandelten Fälle von Augenerkrankungen gegeben. Dieselbe will ich jetzt etwas ausführlicher gestalten, indem ich die Conjunctivalerkrankungen einzeln aufführe und specificire, während alle anderen Erkrankungen nur nach anatomischen Gesichtspunkten geordnet sind. Fast alle Fälle sind in Baku zur Beobachtung gelangt, einer Stadt, in der sich nur ein Theil der Augenkranken einer Behandlung unterzieht. Dort ist die Zahl der Augenkranken und Einäugigen eine ganz enorme, und man findet wohl selten ein Haus, das nicht einen Stockblinden beherbergt. Ja, es giebt viele Familien, deren gesammte Mitglieder an dem in Baku endemischen Trachom erkrankt sind. Ich will hier noch erwähnen, dass man unter diesen Trachomkranken manchmal Blinde mit einer eigenthümlichen Folgekrankheit sieht. Sie zeigen bei der Umstülpung der Lider auf der Conjunctiva stark granulirte, papuläre Auswüchse, „himbeerförmige Efflorescenzen", die mitunter zwischen Conjunctiva sclerae und palpebrarum eine gewissermaassen brückenartige Verbindung darstellen und die Umdrehung der Lider verhindern. Man kann bei diesen Kranken leicht mit einem Haken oder Faden hinter die Brücke gelangen und dieselbe entweder durchschneiden, oder, wenn sie grösser ist, herausschneiden. Ich werde über diese Verhältnisse einen besonderen Aufsatz folgen lassen.

Während der letzten $3^1/_2$ Jahre kamen auf 1000 Augenkranke Fälle von

1.	Conjunctivitis catarrhalis	300
2.	Conjunctivitis blennorhoica	200
3.	Conjunctivitis trachomatosa	200
4.	Conjunctivitis phlyctaenulosa	7
5.	Conjunctivitis fibrinosa s. pseudomembranacea	5
6.	Conjnnctivitis diphtheritica s. necrotica	0,9
7.	Krankheiten der Cornea und Sclera	80
8.	Krankheiten der Lider und des Thränenapparates	40
9.	Krankheiten der Iris und Chorioidea	12
10.	Krankheiten der Retina und des N. opticus	30
11.	Glaucom	2
12.	Cataracta	24
13.	Corpus alienum in cornea et bulbo	56
14.	Strabismus	6
15.	Geschwülste	5
16.	Microphthalmus congenita	0,1
17.	Myopie	22
18.	Hypermetropie	3
19.	Presbyopie	5
20.	Astigmatismus	2
		1000

[Aus der Hagensberger Privat-Klinik zu Riga.]

III. Zur Excision der Uebergangsfalte.

Von Dr. N. Cahn, Augenarzt in Riga.

Nachdem ich die erkrankte Uebergangsfalte von der gesunden Conjunctiva bulbi durch einen Schnitt in letzterer vom innern zum äussern Winkel getrennt und die Bindehaut 4—6 mm weit unterminirt habe (nach Kuhnt); nehme ich zwei mit kurzen, gekrümmten Nadeln doppelt armirte Seidenfäden und führe den einen zwischen innerem und mittlerem Drittel des Schnittes durch die bulbäre Conjunctiva von aussen nach innen so, dass die 3 mm breite Schlinge auf der Conjunctiva bulbi zu liegen kommt.

Dasselbe geschieht zwischen dem mittlern und äussern Drittel des Schnittes.

Alsdann vollführe ich die Excision der Uebergangsfalte, eventuell mit Ausschneidung eines Stückes vom Tarsus, steche die Nadeln an den correspondirenden Stellen der tarsalen Bindehaut resp. des Tarsusschnittrandes wieder ein und führe sie senkrecht durch das Unterhautbindegewebe resp. prätarsale Gewebe zur Haut des Lides hinaus, auf welcher ich die Fäden knüpfe.

Auf diese Weise ist eine Entfernung der Fäden ohne Ectropionirung des Lides zu jeder Zeit und unter allen Umständen möglich; die Gefahr einer Läsion der Hornhaut durch die Fadenschlinge, welche jedenfalls weniger hart ist als ein Knoten, ist sehr gering; dazu kommt noch die periphere Lage der Fadenschlingen.

Man kann endlich auch die Fäden durch den bulbären Schnittrand von innen nach aussen führen, so dass die Schlinge an der scleralen Seite der Conjunctiva bulbi zu liegen käme, mithin eine directe Berührung der Cornea ganz ausgeschlossen wäre. Legt man die Fäden nur sorgfältig an, wird man nie Faltenbildung an der Vereinigungsstelle der beiden Schnittränder beobachten.

IV. Bemerkungen zur Frage nach dem intraocularen Druck bei der Accommodation.

Von Prof. C. Hess.

In dem letzten Hefte dieses Centralblattes richtet W. Koster Gzn. einige Angriffe gegen Dr. Heine und mich, die ich zu meinem Bedauern nicht ganz mit Stillschweigen übergehen kann, da sie dem Fernerstehenden ein unzutreffendes Bild der Sachlage geben. Bei unseren Untersuchungen über den intraocularen Druck haben wir in der von mir gefundenen Thatsache, dass schon bei starkem physiologischen Accommodiren die Zonula völlig entspannt wird und die Linse der Schwere nach herunterfällt, den Beweis dafür gesehen, dass während der Accommodation im vorderen und im hinteren Bulbusabschnitte der gleiche Druck herrschen muss. (Genaueres hierüber vgl. A. f. O. XLIII, 3 S. 522). Seine ganze Polemik gegen uns gründet nun Koster auf die seltsame Behauptung, diese Thatsache des Herabfallens der Linse bei starkem Accommodiren werde „von den Anhängern Tscherning's in anderer Weise gedeutet“. In Wirklichkeit haben bisher weder Tscherning, noch einer seiner Schüler auch nur einen Versuch veröffentlicht, diese Thatsache anders zu deuten, als ich es gethan habe.[1] Koster unterlässt denn auch jede Angabe darüber, wie diese ‘andere Deutung‘ lauten soll. Wenn er überhaupt eine solche kannte, so wäre es am Platze gewesen, sie anzuführen, damit ich dazu Stellung nehmen kann.

Es ist ein schlechter Dienst, den Koster den Anhängern Tscherning's erweist, wenn er ihnen, ohne den geringsten Beweis dafür zu erbringen, einen solchen Mangel an Urtheilsfähigkeit zuschreibt, dass sie sich der Beweiskraft der fraglichen Versuche verschlössen. Wenn Koster selbst diese Beweiskraft nicht erkennt, so kann dies für uns unmöglich der Anlass sein, eine Sache nochmals zu erörtern, die so klar liegt, wie die in Frage stehende.

Aus seiner oben citirten Behauptung zieht Koster den folgenden Schluss: „Und dann ist ein neuer Beweis, der sich auf den vorigen, nicht acceptirten

[1] Crzellitzer's Irrthümer in seiner Besprechung meiner ersten Abhandlung, in welcher nur von Linsenschlottern die Rede war, aber noch nicht von dem Herabfallen des Linse, sind in meiner oben angeführten Arbeit ausführlich widerlegt. Bei den vorliegenden Fragen kommen sie übrigens gar nicht in Betracht.

Beweis stützt, nicht beweiskräftiger als der erstere.“ Also weil KOSTER die irrige Behauptung aufstellt, die Anhänger TSCHERNING's hätten die von mir gefundenen Thatsachen anders gedeutet, als wir, sollen unsere auf diese Thatsachen gegründeten weiteren Untersuchungen keine Beweiskraft haben? Und sollte man wirklich immer abwarten müssen, bis die Anhänger einer anderen Richtung etwaige frühere Irrthümer zugestehen, bezw. neue Thatsachen „acceptiren“, bevor man sich erlauben dürfte, die letzteren wissenschaftlich weiter auszubauen? Auf seine imaginären, den Anhängern TSCHERNING's untergeschobenen Einwände hin erörtert KOSTER die (bisher noch von Niemand, soweit mir bekannt, behauptete) Möglichkeit, dass der Druck in der vorderen Kammer bei der Accommodation unverändert bleibe, der Druck im Glaskörper sich dabei aber doch ändere. Aus seiner ausführlicheren Darstellung möge hier nur Folgendes erwähnt werden: K. meint, es könne sein, „dass die Contraction des Ciliarmuskels die Form des Auges ein wenig zu ändern bestrebte“, dass bei länglichen Augen „der Inhalt des ganzen Auges kleiner werden könne“, „aber dann zu gleicher Zeit die Zonula mit der Linse nach hinten gezogen“ würde. Bei „kurzen“ Augen könnte die Möglichkeit gegeben sein, „dass die Contraction des Ciliarmuskels die Form mehr der Kugelgestalt nähern wollte, wodurch der ganze innere Raum des Auges grösser werden und der Druck sich verkleinern müsste.“ Hier müsste aber „durch die Anspannung der Zonula das System der Linse mit der Zonula nach vorn gezogen“ werden. KOSTER nimmt also hier an, es könne bei der Accommodation die Linse mit der Zonula in „länglichen“ Augen nach hinten gezogen werden, in „kurzen“ dagegen nach vorn!

KOSTER eröffnet seinen Angriff mit dem Ausdrucke der Freude darüber, dass in der letzten Zeit versucht werde, „die älteren theoretischen Speculationen über das Verhalten des Druckes im Glaskörper und in der vorderen Augenkammer .... durch objective Versuchsresultate zu ersetzen.“ Aber den ganzen Inhalt seines Angriffes gegen uns bilden neben unrichtigen Behauptungen ausschliesslich solche „theoretische Speculationen“. Dass so haltlose Speculationen, wie die hier wiedergegebenen, zu deren Stütze KOSTER auch nicht eine einzige Thatsache anführen kann, bei dem heutigen Stande unserer Wissenschaft nicht mehr Gegenstand ernsthafter Kritik sein können, bedarf keines Beweises.

Klinische Beobachtungen.

I. Ein muthmaasslicher Fall von angeborener Trichiasis.

Von Dr. G. Ischreyt aus Riga (Russland).

Marie G., 12 Jahre alt, stellte sich in meiner Sprechstunde wegen einer hochgradigen Sehstörung ein. Wie das Ophthalmoskop erkennen liess, beruhte dieselbe auf älteren retinitischen Veränderungen.

Die Untersuchung der Lider ergiebt für beide Seiten folgendes: die inneren Lidkanten sind scharf, die äusseren leicht abgerundet und durchaus von normalem Aussehen. Eine entropionirte Lidstellung ist nicht einmal andeutungsweise vorhanden. Die Ausführungsgänge der Meibom'schen Drüsen liegen in einer normalen Reihe. Der Lidrand ist in seiner ganzen Ausdehnung mit papillenartigen Erhebungen bedeckt, aus denen feine Cilien in verschiedener Richtung hervorragen. Die zunächst der inneren Kante befindlichen Cilien sind mehr oder weniger gegen den Bulbus gerichtet. Die Grösse und das Aussehen der Cilien ist verschieden: neben sehr feinen, weichen hellblonden Härchen finden sich etwas grössere, dickere und dunkel pigmentirte. Aber auch die Letzteren erreichen kaum eine normale Grösse. Eine regelmässige Reihenanordnung ist nirgends vorhanden. Die Lider zeigen keine Anzeichen einer Entzündung. Es ist weder eine Röthung der Haut, noch eine Schwellung der tieferen Theile zu bemerken: am Fusse der Cilien finden sich keine Schüppchen oder anderweitige blepharitische Symptome. Die Conjunctiva palpebrarum ist in der Gegend des Uebergangstheiles leicht geschwollen und enthält vereinzelte Follikel: man kann den Catarrh als ein sehr leichtes Trachom 1. Grades bezeichnen. Narbige Schrumpfungen sind weder in der Conjunctiva noch in der Lidhaut nachzuweisen. Die Cilien sitzen sehr fest in der Haut und reissen beim Versuche, sie zu epiliren, leicht ab. Die Wurzeln zeigen unter dem Mikroskop keine Verkrüppelungen. Die Conjunctiva bulbi ist leicht injicirt, die Augen thränen bei der Untersuchung. Ein Reiben durch die deviirten Cilien wird von der Patientin nicht gespürt. Die Hornhäute sind vollkommen gesund.

Die Behaarung des Kopfes zeigt eine auffallende Abnormität. Statt des normalen Kopfhaares findet sich ein spärliches Wollhaar: die Härchen sind gleichmässig, 1—1,5 cm lang, hellblond und kraus; die Kopfhaut, die ein durchaus normales Aussehen hat, schimmert überall rosa durch.

Die wenig intelligente Mutter der Patientin giebt mit grosser Bestimmtheit an, dass dieser Fehler von Geburt an bestehe, und dass nie längeres Haar auf dem Kopfe vorhanden gewesen sei. Ueber die Entstehung der deviirten Cilien weiss sie dagegen nichts anzugeben; die abnorme Stellung derselben scheint ihr überhaupt nicht aufgefallen zu sein.

Epikrise. Die Untersuchung hat keinerlei Anhaltspunkte für eine pathologische Entstehung der Trichiasis im Verlaufe des postembryonalen Lebens zu Tage gefördert. Die trachomatöse Conjunctivitis ist zu geringfügig, um eine derartige tiefgreifende Veränderung veranlassen zu können; sie gehört überhaupt einem Stadium an, in welchem nie Trichiasis, als trachomatöse Erkrankung, beobachtet wird. Anzeichen für eine Blepharitis sind nicht vorhanden, ebenso wenig finden sich Narben, welchen eine solche Wirkung zugeschrieben werden könnte. Es bleibt somit nichts anderes übrig, als eine congenitale Missbildung anzunehmen, oder wenigstens eine Missbildung, die sich aus einer congenitalen Anlage heraus später entwickelt hat. Für die erstere Ansicht spricht das gleichzeitige Vorhandensein der abnormen Haarbildung des Kopfes, welche sicher als congenital angesehen werden darf, denn den Aussagen der Mutter kann in dieser Beziehung unbedingt Glauben geschenkt werden. Die Entstellung, welche durch die Haarlosigkeit erzeugt wird, ist eine so grosse, dass sie die Aufmerksamkeit der Angehörigen in hohem Maasse auf sich ziehen musste. Andererseits ist ein Uebersehen der Trichiasis sehr wohl möglich, da es sich hier um eine gar nicht in die Augen springende Veränderung handelt und subjective Beschwerden auch nicht die Aufmerksamkeit erregten.

II. Ein Fall von Störung des Sehvermögens durch den elektrischen Strom.

Von Dr. Kretschmer in Liegnitz.

Am 14. August wurde der Rittergutspächter H., ein 50jähriger, bis dahin gesunder Mann, von dem herabfallenden Drahte der elektrischen Strassenbahn, in einiger Entfernung von den Schienen stehend, getroffen. Nachdem er Anfangs die Empfindung gehabt, als seien ihm Glassplitter in die Augen geflogen, konnte er mit Unterstützung anderer Personen ein Hôtel aufsuchen, in welchem er zu Mittag ass. Nach Verlauf einer Stunde stellte sich Schwere in den Extremitäten der rechten Seite ein, das Sehen wurde undeutlich, er suchte einen Arzt auf, in dessen Sprechzimmer er unter Zuckungserscheinungen der rechten Körperhälfte zu Boden fiel. In das Hôtel zurückgebracht, klagte er über Finsterniss vor den Augen. Als ich am Abend zu ihm gerufen wurde, fand ich vollständige Erblindung des linken Auges, während das rechte nur undeutlich im äusseren Gesichtsfelde Finger erkannte. Die Augenspiegel-Untersuchung ergab ausser Erweiterung der Venen, besonders am linken Auge, undeutliche Contouren der Papille, sonst nichts Abnormes. Die rechte Körperhälfte war gelähmt und anästhetisch, ebenso war die linke Gesichtshälfte unempfindlich. Das Gehör auf dem linken Ohre war aufgehoben, es bestanden perverse Geruchs- und Geschmacks-Empfindungen.

Während nun allmählich, jedoch unter zeitweiser Wiederholung der Zuckungen, die Lähmung am rechten Arme, später auch am Beine zurückging, blieb die Erblindung des linken Auges ebenso wie die Taubheit des linken Ohres bestehen, erst viel später fing der Verletzte an mit dem rechten Auge, aber immer nur im äusseren Gesichtsfelde, Schriftproben zu erkennen und war am 8. October, an welchem Tage er an einem Stocke im Zimmer mühsam umhergehen konnte, und die Beweglichkeit des Armes theilweise wiedergekehrt war, im Stande, Jäger Nr. 8 zu lesen. Die Augenspiegel-Untersuchung ergab nichts Krankhaftes, die Contouren waren wieder deutlich, die Papillen nicht entfärbt, Reaction der Papille auf Licht und Accommodation vorhanden.

Seitdem ist der Zustand ungefähr der gleiche geblieben, und es ist wohl kaum eine Besserung der linksseitigen Blindheit und Taubheit zu erwarten.

Dass der elektrische Strom, der doch in erheblicher Abschwächung der ursprünglichen Stärke von 500 Volt den H. getroffen hat, so schwere Störungen in dem Central-Nervensystem verursacht hat, ist wohl kaum zu bezweifeln, trotzdem 1—2 Stunden nach der Verletzung erst die Folgen in die Erscheinung traten. Es wäre dem Berichterstatter erwünscht, von Seiten der Herren Fachgenossen Aeusserungen über ähnliche Fälle zu erfahren.

Unser Büchertisch.

Neue Bücher.

1. Das Handbuch der gesammten Augenheilkunde, herausgegeben von 23 ausgezeichneten Gelehrten, redigirt von Alfred Graefe und Theodor Saemisch, erschien in seinen wesentlichen Theilen während der Jahre 1874 bis 1878. Das Werk war ohne Gleichen gewesen und hat auch später nicht seines Gleichen gefunden, in keiner Sprache.

Aber 20 Jahre sind in unsrem Jahrhundert der rüstigen Forschung ein langer Zeitabschnitt, in dem viel neue Beobachtung zusammen getragen wird.

So machte sich das Bedürfniss einer vollkommen neuen Bearbeitung des Gebietes fühlbar. Wir haben die Freude, die ersten drei Lieferungen derselben begrüssen zu können; eine besondere Freude, dass diese Lieferungen von unserem Altmeister *Alfred Graefe herrühren und sein klassisches Gebiet der Motilitätsstörungen betreffen. Auf den Inhalt dieser Lieferungen kommen wir noch zurück und geben heute nur den Titel des Gesammt-Werkes. Graefe-Saemisch, Handbuch der gesammten Augenheilkunde, unter Mitwirkung von Dr. Theodor Beer in Wien, Prof. O. Eversbusch in Erlanger, Dr. A. Fick in Zürich, Prof. R. Förster in Breslau, Prof. Sigmund Fuchs in Wien, Prof. Alfred Graefe in Weimar, Prof. Greeff in Berlin, Dr. A. Groenouw in Breslau, Dr. Heddaeus in Essen, Prof. E. Hering in Leipzig, Prof. C. Hess in Marburg, Prof. E. v. Hippel in Heidelberg, Prof. J. Hirschberg in Berlin, Dr. med. et philos. A. Kraemer in Zürich, Dr. Edmund Landolt in Paris, Prof. Th. Leber in Heidelberg, Prof. F. Merkel in Göttingen, Prof. v. Michel in Würzburg, Prof. M. Nussbaum in Bonn, Prof. Th. Saemisch in Bonn, Prof. H. Sattler in Leipzig, Prof. Schirmer in Greifswald, Prof. Schleich in Tübingen, Prof. Schmidt-Rimpler in Göttingen, Prof. Oscar Schultze in Würzburg, Prof. H. Snellen in Utrecht, Dr. H. Snellen jun. in Utrecht, Prof. Hans Virchow in Berlin, Prof. A. Wagenmann in Jena, Prof. v. Wecker in Paris. Herausgegeben von Prof. Dr. Theodor Saemisch in Bonn. Zweite neubearbeitete Auflage. (Leipzig, Verlag von Wilhelm Engelmann, 1898.)

2. Sir Isaak Newton's Optik (1704) I. Buch. Leipzig, W. Engelmann, 1898. (Ostwald's Klassiker der exacten Wissenschaften.)

Nach der Optik von Euklid und der von Ptolemäus ist die von Newton die wichtigste, und wichtiger als alle früheren. Ich besitze zwei englische und eine lateinische Ausgabe von Newton's Optik, muss aber gestehen, dass diese deutsche Ausgabe von W. Abendroth in Dresden die bequemste ist.

*3. La vision. Étude physiologique par le Dr. H. Parinaud. Paris, O. Doin, 1898. (218 S.)

Auf diese wichtige Veröffentlichung werden wir noch zurückkommen.

4. Atlas der äusseren Erkrankungen des Auges. Nebst Grundriss ihrer Pathologie und Therapie. Mit 76 farbigen und 6 schwarzen Abbildungen nach Original-Aquarellen des Malers Johann Fink von Prof. Dr. O. Haab in Zürich. München, J. F. Lehmann. 1898. (228 S., 10 Mark.)

Die Abbildungen sind vorzüglich. Das Werk reiht sich würdig dem ophthalmoskopischen Atlas desselben Verf.'s an und empfiehlt sich sowohl zum Selbst-Studium, als auch zum Unterricht, besonders für diejenigen Anstalten, deren Material nicht zu den grössten gehört.

5. Eine angenehme Gabe desselben Verf.'s ist die neue Auflage seiner pathologischen Anatomie des Auges, aus Ziegler's Lehrbuch der pathologischen Anatomie.

6. Augenärztliche Unterrichtstafeln von Prof. Dr. H. Magnus. Heft XIV. Die Seh- und Pupillen-Bahnen von Dr. med. K. Baas, Privatdocent in Freiburg im Breisgau.

Die schwierigen anatomischen Verhältnisse sind durch 2 vortreffliche Tafeln übersichtlich dargestellt.

Gesellschaftsberichte.

Berliner ophthalmologische Gesellschaft.

Sitzung vom 27. October 1898.

Vorsitzender: J. Hirschberg. Schriftführer: Wertheim.

1. Herr Spiro stellt einen Fall von Conjunctivalblutung bei Purpura haemorrhagica vor. Das 3jährige Kind Gertrud Sp., dessen Anamnese sonst nichts Besonderes ergab, hatte 13 Wochen nach gut überstandenen schweren Masern blutige Verfärbung der linken Conjunctiva bulbi gezeigt, welche die Mutter veranlasste, Geheimrath Hirschberg's Augenheilanstalt aufzusuchen. Dort wurde neben ausgedehnten subconjunctivalen Blutungen von gewöhnlicher Form, Petechien auf Gesicht, Brust, Rücken und Extremitäten gefunden. Es bestanden Blutungen unter die Zungenschleimhaut, es fand sich Eiweiss im Urin, wobei mikroskopisch rothe Blutkörperchen nachgewiesen werden konnten, ferner traten im Verlaufe Darmblutungen hinzu, bei denen auch Fieber sich einstellte. Der Blutbefund war normal, ebenso die nicht angeführten Körperorgane. Der Fall heilte in 4 Wochen völlig aus.

Das Vorkommen von Conjunctivalblutungen bei Purpura haemorrhagica ist in der Literatur wenig berücksichtigt, meist nicht erwähnt. Es ist von Interesse, dass diese seltene Erscheinung als erstes und auffallendstes Symptom zur raschen Diagnose der wichtigen Allgemeinerkrankung führen kann.

2. Herr Kuthe demonstrirte einen Fall von Ptosis-Operation.

3. Herr J. Hirschberg: Zur Magnet-Operation. (Ist in der Berl. klin. W. v.)

4. Herr Fehr: Zwei seltene Fälle von Verschiebung der Linse unter die Bindehaut. (Aus der Augenheilanstalt von Herrn Geh. Med.-Rath Prof. Dr. Hirschberg.)

Einem 43jährigen Bauer hat eine Ziege mit ihrem Horn ins linke Auge gestossen. Das Sehvermögen ist sofort erloschen. Man findet bei seiner Vorstellung 14 Tage nach der Verletzung das Auge hochgradig gereizt, weich und druckempfindlich, die Vorderkammer angefüllt mit Blut, das den Einblick verhindert. Dicht über der Hornhaut erhebt sich eine blasenartige, durchscheinende Geschwulst, die von Conjunctiva überzogen wird. Sie hat die Form und Grösse der Linse. Es wird daher sofort die Diagnose auf Luxation der Linse unter die Bindehaut gestellt. Wegen der bestehenden Gefahr der sympathischen Ophthalmie wird von Herrn Geh.-Rath Hirschberg das Auge, das wohl noch Lichtschein, aber nur unsichere Projection hatte, enukleïrt.

Die Section des Bulbus giebt weiteren Aufschluss: die Sclera ist dicht an der Corneoscleralgrenze concentrisch zum Limbus geborsten und die Linse ist ausgetreten. Sie lagert unter der Bindehaut. Nur mit einem kleinen Theil ist sie in die Rupturstelle eingezwängt und wird dort eingeschnürt. Die Iris ist nicht, wie es die Regel ist, am Ciliarrand abgerissen, sondern im oberen Theil durch die austretende Linse nach aussen umgeschlagen, so dass sie mit ihrer Vorderfläche gegen die Aussenfläche der Sclera gepresst wird. Im Augeninnern findet sich reichlich Blut.

Bei der mikroskopischen Untersuchung findet man die Linse rings in unverletzter Kapsel eingeschlossen, das Linsenepithel mehrschichtig, in der Linsensubstanz selbst aber keine wesentlichen histologischen Veränderungen. Die Iris ist atrophisch, besonders an der Stelle, wo sie dem Druck der Linse ausgesetzt ist. Die übrigen Augenhäute sind, abgesehen von starker Blutfüllung, normal.

Der Mechanismus dieser Luxation ist einfach: durch den Ziegenstoss, der das Auge in dem unteren Abschnitt trifft, wird es von unten nach oben zusammengedrückt und in der entgegengesetzten Richtung ausgedehnt. An der Stelle der stärksten Ausdehnung platzt der Bulbus und die Linse folgt, sobald mit der Sprengung der Augenhäute der Gegendruck aufhört, wie bei der Star-Operation der in gleicher Richtung fortwirkender Gewalt und tritt nach Zerreissung der Zonula aus dem Auge heraus.

Die Literatur über ähnliche Beobachtungen ist heute nicht mehr spärlich. Die folgende Form einer Linsenverschiebung scheint jedoch noch nie beschrieben zu sein:

Bei seiner Arbeit fliegt einem 42jährigen Arbeiter ein grösseres Stück Eisen vom Hammer mit grosser Gewalt gegen das rechte Auge. Er kommt sofort in die Klinik. Das Auge ist blutig unterlaufen, besonders nasal; hier besteht eine oberflächliche Wunde, die sich auf die Hornhaut fortsetzt. Die Pupille ist maximal erweitert, die Iris unbeweglich und nach hinten gedrängt. Unten und innen ist sie in grosser Ausdehnung am Ciliarrand abgerissen. Dieses gefaltete und flottirende Stück der Iris wird bedeckt von der zu fast bis zur Hälfte in die Vorderkammer luxirten Linse, die an ihrem hellglänzenden Rand zu erkennen ist.[1] Der übrige Theil der Linse steckt zwischen Iris einerseits und Ciliarkörper andererseits, wie ein Knopf in seinem Knopfloch.

In dem verwaschenen Hintergrund wird oberhalb der Papille eine Blutung erkannt.

Das Auge zählt nach Finger ca. 1 Fuss.

Bei der Erklärung des Mechanismus dieser Form von Linsenverschiebung stösst man auf Schwierigkeiten. Die Linse ist der Verletzungsstelle entgegen gerückt; sie muss daher dem Contrecoup ihre Bewegung nach vorn zu verdanken haben. Der Bulbus wird am nasalen Limbus getroffen eingedrückt; es kommt zu einer Ausdehnung in einer Richtung, die senkrecht auf der der verletzenden Gewalt steht. Da in diesem Falle die Elasticitätsgrenze nicht überschritten wurde, so schnellen die Bulbushäute nach Aufhören des Druckes wieder zurück und treiben die Flüssigkeit wieder an ihren ursprünglichen Ort. Diese Bewegung, die bei der Wiederherstellung der Bulbusform entsteht, treibt die Linse nach vorn, welche schon durch ihr Beharrungsvermögen eine Tendenz zum Vorrücken bekommen hat, da durch den Schlag der ganze Bulbus etwas nach hinten geschoben wurde. Ob nun die Iridodialyse beim ersten oder zweiten Act entstanden ist, ob die Linse ihren Weg durch die Pupille oder durch die nach der Iridodialyse entstandene Oeffnung genommen hat, ist schwer zu entscheiden.

Die Beschreibung dieser Form von Linsenverschiebung, der Herr Geh.-Rath Hirschberg die Bezeichnung Luxation der Linse durch ein Knopfloch der Iris beilegte, konnte in der gesammten zu Gebote stehenden Literatur nicht aufgefunden werden.

Die Behandlung war bisher nur exspectativ, da der Zustand des Auges keine Star-Operation gestattete, auch keine Drucksteigerung eine Beschleunigung derselben erheischte.

5. Herr J. Hirschberg: Ueber die Augen-Heilwunder des Asklepios zu Epidaurus.

---

[1] Beleuchtet man diesen Linsenrand, so erscheint auf der angrenzenden Lederhaut eine der Linse entsprechende, helle Kreisfläche. H.

Referate, Uebersetzungen, Auszüge.

Mittheilungen aus der St. Petersburger Augen-Heilanstalt. Heft V. St. Petersburg. Verlag von C. Ricker.

1. Zahlenbericht der Ambulanz für die Jahre 1892—1894, zusammengestellt von den DDr. v. Schroeder (1892), Th. Germann (1893), Th. Weyert (1894).

2. Zahlenbericht über die in den stationären Abtheilungen behandelter Augenkrankheiten und ausgeführten Operationen für die Jahre 1892—1894, zusammengestellt von den DDr. Th. v. Schroeder (1892), Th. Germann (1893), E. Blessig (1894).

3. Das Krankheitsbild und die Behandlung der Keratalgia traumatica[1] und der recidivirenden Hornhauterosionen, von Dr. Th. v. Schroeder.

Verf. theilt die Krankengeschichten von 8 Fällen von sogenannter Keratalgia traumatica mit, einer Erkrankung, die sich nach einer meist oberflächlichen Verletzung der Cornea, die spurlos oder mit Hinterlassung einer kleinen Narbe geheilt ist, ohne bekannte Ursache mehrere Wochen oder Monate später entwickelt und in anfallsweise auftretender Reizung mit heftigsten bohrenden, brennenden Schmerzen besteht. Dabei kann der objective Befund ganz negativ sein oder es entsteht eine oberflächliche Trübung oder Erosion. 4 der beschriebenen Fälle sind von ihm selbst beobachtet, 2 von Germann, 1 von Dagilaiski und 1 von Blessig. Alle wurden nach dem Vorschlage von Germann durch Aetzen der betreffenden Hornhautstelle mit 20 % Lapislösung behandelt und mehr oder weniger rasch zur Heilung gebracht. — Zum Theil verliefen die Fälle als reine Keratalgie ohne objectiven Befund, zum Theil mit recidivirenden Erosionen resp. Infiltraten des Hornhautgewebes. Die Fälle sollen den Zusammenhang und die Gleichartigkeit dieser beiden Krankheitsbilder beweisen. Verf. sieht in ihnen nur graduelle Unterschiede ein und desselben Processes.

4. Zur Symptomatologie, Therapie und Prognose der orbitalen Augenerkrankungen, veranlasst durch Empyeme der Nebenhöhlen der Nase, von Dr. Germann.

Im Gegensatz zu Berlin stellt Verf. die Behauptung auf, dass die orbitalen Augenerkrankungen ungleich häufiger Secundärerkrankungen sind, als primäre Leiden. Sie sind die Folge einer Perforation der Orbitalwandung, die ihrerseits durch eine Erkrankung der Nase und consekutiver eitriger Entzündung einer oder mehrerer Nebenhöhlen eingeleitet worden ist. Folgende orbitale Secundärerkrankungen konnte Verf. unterscheiden: 1. gutartige und bösartige retrobulbäre Phlegmonen. 2. Mucocelen in der Orbita. 3. Störungen am Sehnerven und Trigeminus. 4. Iridochorioiditis. Die richtige und frühzeitige Erkenntniss dieses ätiologischen Zusammenhanges ist für den Augenarzt von grösstem practischen Interesse. Verf. bringt ein anschauliches Gesammtbild der secretorischen Erkrankungen der Nase und ihrer Nebenhöhlen, ihrer Aetiologie, pathologischen Anatomie und Symptomatologie. Fast immer ist es dem Augenarzte möglich, auch ohne Spiegelung und Sondirung der Nase einen Orbitalabscess als Folge von Nebenhöhlenempyemen zu erkennen. Die Anhalts-

---

[1] Ich möchte mich gegen den Namen Keratalgie (Horn-Schmerz) aussprechen. Untersucht man recht häufig und recht genau, so findet man in jedem Fall blasige Veränderung der Hornhautvorderfläche und deren Folgezustände. Wenn man bei der alten Namengebung verharren will, so ist Keratitis traumatica recurrens viel bezeichnender. H.

punkte dafür, ein Vorhandensein von Stinknase, Eiterfluss aus der Nase u. s. w. werden aufgezählt. Oft liegt in der schleunig ausgeführten Operation von der Nase aus die einzige Rettung für das gefährdete Auge, zuweilen auch für das Leben.

Es folgen die Krankengeschichten von 69 diesbezüglichen Fällen aus den letzten 20 Jahren der St. Petersburger Augenheilanstalt.

5. Drei gleichartige Fälle von directer orbitaler Verletzuug des Sehnerven, von Dr. E. Blessig.

Die Verletzung geschah in allen 3 Fällen mit einer doppelzinkigen Ofengabel. Lichtschein war sofort erloschen und die Pupille starr.

Das in den 3 Fällen sehr ähnliche ophthalmoskopische Bild entspricht nicht demjenigen bei Sehnervendurchtrennung; dagegen stimmt es sehr gut mit jenem überein, das Magnus als charakteristisch für Sehnervenblutungen hinstellt. Verf. denkt sich daher den Vorgang folgendermaassen: Zerreissung der Sehnervenscheiden, vielleicht auch partielle Verwundung des Stammes, Blutung in Scheide und Stamm, Compression der Sehnervenfasern und vorübergehend auch der Centralgefässe; weiterhin descendirende Atrophie des Sehnerven und der Netzhaut.

6. Ueber Glaucom bei Retinitis pigmentosa und Myopie, von Dr. Alexander Natanson (Moskau).

Verf. bereichert die aus 7 Beobachtungen bestehende Litteratur über die Combination dieser Krankheitszustände um 2 Fälle. In beiden hatte sich der glaucomatöse Process in Form des Glaucoma simplex entwickelt. Fehr.

Journal-Uebersicht.

v. Graefe's Archiv f. Ophthalmologie. XLV. 3.

1) **Physiologisch-anatomische Untersuchungen über die Accommodation des Vogelauges,** von Dr. L. Heine, I. Assistent an der Klinik zu Marburg. (Aus dem Laboratorium der Universitäts-Augenklinik zu Marburg.)

Da die Augen der Säugethiere nur sehr geringe Accommodation besitzen, so stellte Verf. seine Versuche an Vogelaugen an, bei denen sich der Accommodationsmechanismus nicht wesentlich von dem des Menschenauges unterscheidet. Im Gegensatze zu Beer hält aber Verf. nicht das ligam. pectinat., sondern die Zonula für das Spannungsband der Linse. Die Accommodation erfolgt durch Entspannung der Zonula; von der Existenz eines Muskels, welcher activ Anspannung der Zonula bewirkt, konnte Verf. sich nicht überzeugen.

Taubenaugen, welche gewöhnlich H = 1,0 bis 2,0 D besitzen, zeigen auf electrische Reizung neben Miosis Myopie bis 12,0 D (skiaskopisch bestimmt). Bemerkenswerth ist, dass Tauben spontan nie, Sperber dagegen bei scharfer Fixation ihres Gegners bis 7,0 D accommodirten. Durch partielle electrische Reizung des Ciliarmuskels liess sich Astigmatismus hervorrufen.

Verschiedene Miotica rufen auch Accommodation (bis 8,0 D) hervor und bewirken bei örtlich umschriebener Anwendung Astigmatismus.

Verf. träufelte in das eine Auge einer Taube ein Mioticum, in das andere ein Mydriaticum, und es gelang ihm Schnitte herzustellen, welche das eine Auge im Zustande erschlaffter, das andere im Zustande angespannter Accommodation zeigen. Abgesehen von der verschiedenen Grösse der Pupillen treten in den Binnenmuskeln deutliche Unterschiede in der feineren Structur und Stellung

der Fasern zur Sclera hervor. Bei der Accommodation erfolgt eine Verkleinerung des Ringes, in welchem die Linse liegt, die Zonula wird entspannt.

Die Beobachtung der Linsenform führte vorläufig zu keinem befriedigenden Resultate, und es ist zweifelhaft, ob eine Eigenthümlichkeit der Taubenlinse vorliegt, oder ob eine geeignete Härtungsmethode noch nicht gefunden ist.

---

2) **Eine weitere Mittheilung zur Pathogenese der sogenannten Stauungspapille.** von Dr. Emil Krückmann, Privatdocent und I. Assistent der Univers.-Augenklinik zu Leipzig.

Ein Myxosarcom der Orbita recidivirte nach Exenteratio orbitae und führte nach Durchbruch des Orbitaldaches und der unteren und medialen Orbitalwandung zum Tode. In vivo war „Stauungspapille" beobachtet worden. In dem durch Exenteratio gewonnenen Präparate zeigte sich, dass der Tumor an keiner Stelle die Sehnervenscheiden ergriffen hatte, und dass auch mikroskopisch am Opticus nicht die geringsten Compressionserscheinungen sichtbar waren. Im Sehnerven fand sich das histologische Bild chronischer Entzündung: Neuritis, Perineuritis, Papillitis, daneben Neuritis der anderen Orbitalnerven. Die spätere Section ergab Tumormassen im Gehirn und Meningitis.

Im Tumor hatten sich besonders da, wo Kern- und Protoplasmazerfall der Gewebszellen deutlich nachweisbar war, zahlreiche Leukocyten angehäuft. Ausserdem füllten dieselben überall die perivaskulären Lymphräume; in hervorragendem Maasse an den Centralgefässen des Sehnerven, welche „geradezu einen Leukocytenmantel mit sich führen."

Es handelte sich demnach im vorliegenden Falle nicht um einfache Stauungserscheinungen, sondern um wirklich entzündliche Processe, welche wahrscheinlich auf chemotactischem Wege zu Stande kamen. Die entzündungserregenden Substanzen konnten durch Gewebszerfall im Tumor, ferner aber auch dadurch entstehen, dass sich Stauungsödem entwickelte, und die stagnirenden Stoffwechselproducte zum Gewebszerfall führten.

---

3) **Beitrag zur Pathologie und pathologischen Anatomie des Schicht- und Kapsel-Stars,** von Dr. Otto Meyer, I. Assist. an der kgl. Univers.-Klinik für Augenkranke zu Breslau.

Neben den früher schon wiederholt beschriebenen Lücken und Tröpfchen fand Verf. in einem Falle vielfach körnige Zerfallsmassen, theils in Häufchen, theils dem Verlaufe der Linsenfasern entsprechend. Der Schicht-Star hatte seine grösste Breite am vorderen Pol und setzte sich scharf gegen den wenig getrübten Kern ab, der trotz Schrumpfung keine Spaltbildungen zeigte. In dem zweiten Falle war der Kern von zahlreichen feinsten Lücken durchsetzt und rings von grösseren Lücken umgeben, die dem Kern zum Theil direct anlagen, zum Theil durch eine dünne Schicht Corticalis von ihm getrennt waren.

Im ersteren Falle bestand zugleich Kapselcataract und vorderer Polar-Star, die ohne Zweifel beide nach Perforation eines Hornhautgeschwürs entstanden waren. Der Sitz war ziemlich peripher, wie übrigens schon sonst beobachtet.

Verf. ist geneigt, eine besondere äusserste Kapselschicht, als Zonularmembran, (nach Arnold, Berger) anzunehmen.

---

4) **Weitere Studien über intraoculäre Sarcome**, von Prof. Dr. Th. Ewetzky in Moskau.

Verf. erörtert an der Hand eigener Beobachtungen und früherer Publikationen die Entstehung der Phthisis bulbi bei Augen, welche ein Sarcoma chorioid. beherbergen, und kommt zu dem Schlusse, dass die Geschwülste stets nekrotische Herde enthielten, und dass von diesen Herden ausgehende phlogogene Stoffe die Entzündung verursachten. Die Nekrose im Tumor dürfte auf Endarteriitis und Obliteration der Arterien zurückzuführen sein.

In diesem Falle sah Verf. secundäre Knoten, welche die Annahme nahelegten, dass die Sarcomzellen unter Umständen activ zu wandern vermögen.

Mehrere gut beobachtete Fälle von Flächensarcom der Uvea sprechen für die Richtigkeit der Angaben Mitwalsky's, dass diese Flächensarcome häufig zu episcleralen Knoten führen, aber niemals die Augäpfel mit Geschwulstmasse ausfüllen. Das Flächensarcom befällt meistens nur einen Theil der Uvea. In einem Falle waren die ganze Iris und Ciliarkörper ergriffen (Ringsarcom).

Beobachtet wurde Rundzellen-, gemischtes und Myxo-Sarcom (selten).

Iridodialyse ist bei Sarcoma corp. ciliar. sehr häufig.

Die Dauer der Krankheit schwankt innerhalb weiter Grenzen. Verf. beobachtete ein Recidiv nach 11 Jahren. Darf man das noch Recidiv nennen? Vielleicht begann es viel früher, wuchs aber sehr langsam, wie das häufiger bei Sarcomen geschieht.

Folgt noch Beschreibung eines Melanosarcoma Iridis circumscriptum.

---

5) **Das Lymphongioma cavernosum orbitae**, von Dr. Hugo Wintersteiner, Docent an der Universität in Wien.

Ein 12jähriger Knabe zeigte angeborene Vertreibung des fast erblindeten linken Augapfels, welche im Laufe der Jahre langsam zugenommen hatte. Die sonstigen Symptome deuteten auf einen wesentlich im Muskeltrichter sitzenden weichen Tumor hin, den Verf. nicht als Hämangioma, welches häufiger vorkommt, sondern als Lymphangioma ansprach, weil sich an den Lidrändern und in der Conjunctiva zahlreiche wasserklare Bläschen fanden und im medialen Drittel des oberen Lides eine unter der Schleimhaut gelegene, durchscheinende, bohnengrosse Geschwulst sichtbar war, welche höckerige Oberfläche besass und sich nach hinten in den orbitalen Tumor fortsetzte.

Exenteratio orbitae. Die anatomische Untersuchung bestätigte die Diagnose. Der Tumor enthielt zahlreiche Einlagerungen von lymphoidem Gewebe und ausgebildeten Lymphfollikeln, welche sich zum Theil in die cavernösen Räume hinein öffneten, so dass Zellen in dieselben eintraten. Die cavernösen Räume enthielten grösstentheils Blut, daneben aber Lymphe, beides theils nebeneinander, theils gemischt. Wahrscheinlich haben Blutungen in die ursprünglich nur mit Lymphe angefüllten Hohlräume stattgefunden, wozu durch ausgebreitete Endarteriitis und vermuthlich durch die vielfachen Insulte der Geschwulst (Drücken u. s. w.) hinreichend Veranlassung gegeben war. Für ältere Blutungen sprach auch die Anwesenheit von offenbar aus Blutfarbstoff hervorgegangenem Pigment in den Endothelzellen.

Die cavernösen Räume setzten sich direct in die perivasculären Lymphspalten fort, welche die Art. cil. post. begleiten. Diese Spalten waren theilweise so dicht mit rothen Blutkörperchen angefüllt, dass man sie für Venen hätte halten können. Nach Leber entbehren aber die Art. cil. post. der begleitenden Venen.

---

6) **Beiträge zur Kenntniss der durch Syphilis am Auge hervorgerufenen Veränderungen,** von Dr. Karl Baas, Privatdoc. und Assist. der Univers.-Augenklinik zu Freiburg i. Br.

Verf. schildert eingehend das Resultat der mikroskopishen Untersuchung von 7 Augen, welche den Leichen syphilitischer Personen entnommen waren. Aus den umfangreichen anatomischen Einzelheiten sei Folgendes hervorgehoben.

In der Conjunctiva fanden sich manchmal beträchtliche Endarteriitis, selten Endophlebitis, Veränderungen an den Lymphgefässen nur einmal, ferner schleimige Degeneration der Epithelien, Bildung zahlreicher Becherzellen, Induration des Bindegewebes.

In der Cornea wurde auch bei erworbener Lues die von Hirschberg als charakteristisches Symptom der angeborenen[1] Syphilis betonte Persistenz der neugebildeten Gefässe beobachtet.

Bekanntlich werden seit Widder die früher als Iritis gummosa aufgefassten Procepe jetzt meistens als Iritis papulosa angesehen. Verf. konnte die Richtigkeit dieser Anschauung bestätigen. In Uebereinstimmung mit Michel und anderen Autoren fand er in erster Linie neben Verbreiterung der Adventitia Wucherung der Intima der Gefässe. Davon abhängig sind rundzellige Exsudation und Gewebshyperplasie, disseminirte knötchenförmige Verdichtungen der Membran und schliesslich als Endausgang Sklerosirung des Gesammtgewebes, nicht nur der Gefässwände.

Knötchenbildung dürfte constant bei Iritis syphilitica vorkommen, ist aber bei der secundären Form so häufig, dass sie differentialdiagnostisch als Smptom der tertiären Lues nicht gelten kann.

Die Veränderungen der Chorioidea boten eine gewisse Uebereinstimmung mit denen der Iris und des Corpus ciliare. Bemerkenswerth sind Wucherungen der pigmentirten Stromazellen, welche rundliche und eckige Form angenommen hatten, und für eingewanderte Pigmentzellen gehalten werden könnten — was Verf. aber nicht annimmt. Die entzündliche Infiltration war am hinteren Pol stärker, als in den vorderen Abschnitten der Membran. Wahrscheinlich ist dies darauf zurückzuführen, dass in Folge der Gefässvertheilung die entzündungserregenden Stoffe den hinteren Partieen in erster Linie und in grösserer Menge zugeführt werden. Mit der reichlicheren Blutversorgung mag es auch zusammenhängen, dass gerade in der Chorioidea syphilitische Processe noch nach Jahren wieder beginnen, und dass auch in veralteten Fällen die Membran Zeichen frischer entzündlicher Veränderungen aufweist.

An der Retina treten die selbständigen Erkrankungsformen gegenüber den secundären, von der Chorioidea ausgelösten Veränderungen zurück: Wucherung des Pigmentepithels, Einwanderung der Zellen in die Retina, drusige Auflagerungen auf der Glaslamelle, Atrophie der Stäbchen- und Zapfenschicht. Die sogenannte Retinitis centralis hielt Verf. für eine Chorioidea-Retinitis, ebenso die von Jacobson aufgestellte Retinitis syphil. diffusa.

Im Opticus fand sich Vermehrung der Bindegewebskerne der Septa, Verdickung der letzteren, rundzellige Infiltration, Wucherung der Endothelzellen des Intervaginalraums. Die Zinn'schen Gefässe übertragen den entzündlichen Process von der Chorioidea auf den Opticus, daher die geringe Ausbreitung der Retinaltrübung.

Glaskörper und Linse erkranken nur secundär.

---

[1] „Es ist ein Irrthum, dass bei der auf erworbener Lues beruhenden diffusen Hornhaut-Entzündung die neugebildeten Blutgefässe fehlen." Hirschberg, C. f. A. 1897, S. 503

Trotz ausgedehnter Gefässerkrankung der Netzhaut war in keinem Falle des Verfassers Hirnlues nachweisbar. Die Ostwalt'sche Annahme, dass Erkrankung der Netzhautgefässe auf Veränderungen an den Hirnarterien hindeuten, fand daher keine Bestätigung.

7) **Entwickelung von Fadenpilzen im Glaskörper nach Stichverletzung, nebst Untersuchungen über die Aspergillus-Mykose des Glaskörpers**, von Dr. W. Nobbe aus Bremen. (Aus dem Laboratorium der Heidelberger Universitäts-Augenklinik.)

In einem 40 Tage nach einer Stichverletzung enucleïrten und unmittelbar nach der Operation in Formollösung eingelegten Auge fanden sich Fadenpilze, deren Art nicht festzustellen war, zumal sie abgestorben waren und daher für Culturen nicht benutzt werden konnten. Die Fäden waren schwach bräunlich gefärbt und zum Theil verästelt und gegliedert. Sie lagen in einem Strange, welcher quer durch den Glaskörperraum zog und offenbar den geschrumpften Glaskörper darstellte. Besonders die am Rande des Stranges liegenden Pilzfäden zeigten ausgesprochene Leukocyten-Mäntel, während im Strange 2 Fäden von langen Spindelzellen umgeben waren. Einzelne Fäden drangen verschieden tief in die Netzhaut ein. An den Seiten des Stranges und in demselben lagen zahlreiche Makrophagen. Dieselben enthielten zerfallene rothe Blutkörperchen, Pigment, Detritus, weisse Blutkörperchen; ob Pilzfäden, ist zweifelhaft. In der zum Theil abgelösten Retina grössere und kleinere Extravasate. Die Pilze vermögen eine hämorrhagische Entzündung anzuregen.

Nach Impfungen von Aspergillus fumigatus in den Glaskörper von Kaninchen ergab sich, dass, wenn die Augen länger als 2 Stunden in Formollösung gelegen hatten, die Pilze abgestorben waren. Wurde eine Sporensuspension eingeimpft, so blieb das Auge 4 Tage lang reizlos, dagegen zeigten 3 Augen, in deren Glaskörper eine Aufschwemmung von Pilzfäden injicirt war, nach 30 bis 36 Stunden starke entzündliche Erscheinungen. Am 4. Tage Enucleation. Die Untersuchung ergab diffuse eitrige Infiltration im Glaskörper, Retina, Uvea, Leukocyten-Mäntel um die Pilzfäden, Makrophagen wenig zahlreich.

Mykose des Glaskörpers ist bisher nicht beschrieben worden. Scheer.

Bibliographie.

1) Die Accommodation des Auges bei den Reptilien, von Dr. Theodor Beer. (Arch. für die ges. Physiologie. Bd. LXIX.) In der Schlussbetrachtung fasst Verf. die Ergebnisse seiner Untersuchungen folgendermaassen zusammen: Im Gegensatz zu den eigentlichen Wasserthieren mit hochentwickelten Augen — das sind unter den Wirbellosen die zweikiemigen Kephalopoden, unter den Wirbelthieren die Knochenfische —, die im Ruhezustande für die Nähe eingestellt sind, ist das Auge der höheren Wirbelthiere, im Ruhezustande de norma emmetropisch oder leicht hypermetropisch, für die Ferne eingestellt. Im Gegensatze zu jenen, welche activ für die Ferne accommodiren, stellen die höheren Wirbelthiere — Reptilien, Vögel, Säuger — ihr Auge activ für die Nähe ein. Während bei jenen die negative Accommodation durch Annäherung der Linse an die Netzhaut erfolgt, findet hier — mit Ausnahme vieler Schlangen — die positive Accommodation durch Vermehrung der Linsenwölbung statt. Der vielfach — zuletzt von Tscherning und Schön — bekämpften Helmholtz'schen Accommodationstheorie für das menschliche Auge erwächst durch

des Verf.'s Versuche an Reptilien eine neue, durch die Evidenz des Nachweises geradezu für den Unterricht heranzuziehende Stütze aus der vergleichenden Physiologie. Es kann jetzt als ein Gesetz aufgestellt werden, dass die Linse aller höheren Wirbelthiere, soweit sie durch Krümmungsänderungen accommodiren, im Ruhezustande des Auges durch Vorrichtungen, welche im Einzelnen nur unbedeutende Abweichungen aufweisen, in relativ abgeflachter Form erhalten wird; Function des Ciliarmuskels in der Thierreihe ist es, bei seiner Contraction durch Entspannung der Aufhängevorrichtungen die Linse ihre stärker gewölbte Form — wesentlich an der Vorderfläche — annehmen zu lassen. Gegenüber dieser früher allein bekannten Art zu accommodiren, hat Verf. den Nachweis einer activen Accommodation für die Ferne durch Linsenzurückziehung bei Fischen und Kephalopoden erbracht. Hierzu kommt nun als dritte Art der Einstellung das vom Verf. bei vielen Schlangen nachgewiesene Vermögen zu positiver Accommodation für die Nähe durch active Entfernung der Linse von der Netzhaut. Stiel.

2) Die isolirten, directen Verletzungen des Sehnerven innerhalb der Augenhöhle, von Kurt Steindorff aus Dessau (Anhalt.) (Inaug.-Diss. Halle a. S. 1898.) a) Begriffsbestimmung, Aetiologie und Mechanismus der Verletzungen. b) Symptomatologie. c) Pathologisch-anatomische Befunde. d) Diagnose. e) Therapie. f) Casuistik. Letztere ist reich an fremden und eigenen Beobachtungen und wird kritisch gut verwerthet. Das Literaturverzeichniss umfasst 39 Nummern. Unter seine Thesen hat Verf. folgende aufgenommen: 1. Die secundären Netzhautpigmentirungen nach Opticusläsionen beruhen auf gleichzeitiger Verletzung von Ciliargefässen. Stiel.

3) Ueber acute Augenepidemien, von Prof. Dr. Greeff, dirigirender Arzt der Abtheilung für Augenkranke in der kgl. Charité. Vortrag, gehalten in der Berl. med. Gesellschaft. (Berliner klin. Wochenschr. 1898. Nr. 19.) Verf. macht von Neuem darauf aufmerksam, dass öfter Augenepidemien unschuldiger Natur, wie der acute Schwellungscatarrh mit Trachom verwechselt worden seien und zu unliebsamen Consequenzen geführt hätten. Als Erreger solcher contagiösen jedoch harmlosen Conjunctivitäten sind bekannt der Pneumococcus, Fränkel-Weichselbaum, der Diplococcus, Morax-Axenfeld und der Koch-Weeks'sche Bacillus. Mehrere andere Bacterien wurden ebenfalls als Erreger acuter Bindehautcatarrhe beschrieben. Weiterhin macht Verf. auf die in epidemischer Ausbreitung vorkommenden Follikelschwellungen aufmerksam, welche von Unkundigen für Trachom gehalten werden. Stiel.

4) Les yeux et les fonctions visuelles des congolais par Dr. Ed. Pergens de Bruxelles. (Janus, Archives internationales pour l'histoire de la medicine et pour la géographie médicale. Amsterdam. 1898. Mars-Avril.) Verf. untersuchte die Congoneger der Brüsseler Weltausstellung 1897. Die Augenbrauen boten nichts Bemerkenswerthes. Manche Eingeborene ziehen sich einen Theil derselben aus Eitelkeit aus. Häufig sind die Cilien epilirt. Bei allen fand sich rings um die Cornea ein pigmentirter schwarz-brauner Ring, wie man ihn ähnlich bei Hunden, Kaninchen und Affen sieht. Gleichfalls waren Alle mit Lidspaltenflecken beiderseits behaftet. Die Conjunctiva hatte einen Stich ins Gelbliche, besonders um die Lidspaltenflecke herum. Strabismus wurde nicht beobachtet. Drei Neger hatten während ihres Aufenthalts eine leichte Ulceration der Cornea, welche vollständig heilte. Die bakteriologische Untersuchung ergab Staphylokokken, Pneumokokken, Pseudo-Diphtheriebacillen, den Bacillus Pyocyaneus und den Diplo-Bacillen Morax. Trachom oder Papillar-

Hypertrophie der Conjunctiva fand sich nicht. Die Iris ist dunkelbraun. Der Hintergrund natürlich stark pigmentirt. Die Congoneger sind Hypermetropen, aber sie wissen sich der Brillen nicht zu bedienen; schon Plangläser vor den Augen sind ihnen unangenehm. Die Sehschärfe wurde nach den Tabellen für Analphabeten von Steiger gemessen. Myopen gab es nicht. Die Mehrzahl hatte eine doppelte oder dreifache Sehschärfe; einige eine vierfache, ein einziger die fünffache der Steiger'schen normalen. Daltonismus wurde nicht gefunden. Farbenunterscheidungsvermögen ist vorhanden, wenn auch für die einzelnen Farben nicht immer besondere Bezeichnungen vorhanden sind. Stiel.

5) Die angeborenen Lidcolobome und ihre Beziehung zu den Gesichtsspalten, von Dr. Fritz Schanz in Dresden. Vortrag, gehalten in der Section für Ophthalmologie des 12. internationalen medic. Congresses in Moskau. (Deutsche med. Wochenschr. 1898. Nr. 18.) Nach Verf. hat man im Gesicht zwei Arten von Spaltbildungen zu unterscheiden: Typische, welche embryonalen Furchen entsprechen und welche man als Hemmungsmissbildungen bezeichnet, und atypische, welche dadurch entstehen, dass Einschnürungen sich bilden, die in ihrer Lage variiren, denen kein physiologischer Entwickelungsvorgang zu Grunde liegt. Sind beide Arten von Spaltbildungen auch nicht gleichwerthig, so dürften beide doch sehr oft auf ganz gleiche Ursache, Hemmung durch Amnionfalte zurückzuführen sein. Neben typischen Lidcolobomen finden sich deshalb auch manchmal atypische. Ebenso können sich atypische Lidcolobome mit den anderen Gesichtsspalten combiniren. Stiel.

6) Untersuchungen an total Farbenblinden, von Prof. C. Hess und Prof. E. Hering in Marburg. (Archiv für die ges. Physiologie. Bd. LXXI. 1898.) Verfasser wenden sich im Besonderen gegen die Theorieen von A. König und v. Kries, nach welchen die Farbenempfindung ausschliesslich eine Function der Zapfen sei. Sie untersuchten daraufhin mehrere total farbenblinde Personen und fassen die Ergebnisse ihrer Beobachtungen in folgenden Sätzen zusammen: 1. Die total Farbenblinde, Frl. F., vermag feine Objecte ohne Augenzittern zu fixiren. 2. Ihr Fixirpunkt hat die gleiche Lage zur Eintrittsstelle des Sehnerven wie im normalen Auge. Ein centraler blinder Fleck lässt sich nicht nachweisen. 3. Bei der Patientin findet sich ganz so, wie beim Normalen, ein centraler Netzhautbezirk, der im gut für Dunkel adaptirten Auge für schwache Lichtreize relativ weniger erregbar ist, als die umgebenden Netzhautpartieen. 4. Die Macula lutea kann der Patientin auf entoptischem Wege sichtbar gemacht werden; sie macht ihren Einfluss auf Farbengleichungen zwischen homogenen Lichtern in analoger Weise geltend wie im normalen Auge. 5. Das räumliche Unterscheidungsvermögen nimmt bei der Patientin vom Mittelpunkte nach der Netzhautperipherie allmählich ab, in analoger Weise, wie es beim normalen Auge der Fall ist. 6. Rasch bewegte leuchtende Punkte rufen bei der Patientin im Wesentlichen ganz analoge Nachbildererscheinungen hervor wie beim Normalen. 7. Unterschiedsempfindlichkeit, simultaner und succesiver Contrast verhalten sich im Auge der total Farbenblinden nicht wesentlich anders als im normalen Auge. 8. Die Hypothese von König und v. Kries, nach welcher sich der total Farbenblinde vom Normalen durch Fehlen, bezw. Functionsunfähigkeit der Zapfen unterscheiden soll, findet in unseren Beobachtungen keine Stütze. Stiel.

Um Einsendung von Separatabdrücken wird gebeten.

Verlag von Veit & Comp. in Leipzig. — Druck von Metzger & Wittig in Leipzig.

